

C. ARSENI • LENKE HORVATH • A.V. CIUREA

PATOLOGIE NEUROCHIRURGICALĂ INFANTILĂ



Cel mai mare respect
îl datorăm copilului

(Maxima debetur puero reverentia)

Iuvenal, Satira a XIV-a

Nu-i totul să trăiești,
ci să fii sănătos

(Non est vivere, sed valere vita)

Martial, Epigrame

O oră de sinteză reprezintă
ani de analiză

(Une heure de synthèse vaut des années d'analyse)

Cl. Bernard

Fiecare caz își are lecția sa,
o lecție care poate fi învățată,
deși nu se face totdeauna

(Each case has its lesson, a lesson which may be but is not always learned)

W. Osler

C. ARSENI · LENKE HORVATH · A.V. CIUREA

PATOLOGIE NEUROCHIRURGICALĂ INFANTILĂ

Cuprins

Prefață 9

PARTEA I — GENERALĂ

Sindromul de hipertensiune intracraniană 11
Sindromul de compresiune medulară 39
Sindroame endocrine în afecțiunile neurochirurgicale 59

Tulburări de creștere staturală 59
Tulburări în dezvoltarea greutății corporale 64
Tulburări ale dezvoltării sexuale 69
Diabetul insipid 74

Tulburări psihice în afecțiunile neurochirurgicale

Tulburări psihice în tumorile cerebrale. 82
Tulburări psihice în traumatismele craniocerebrale 91
Tulburări psihice în parazitozele cerebrale 95
Tulburări psihice în malformațiile congenitale 97
Simptomatologia psihiatrică în afecțiunile neurochirurgicale în diferitele faze de dezvoltare a copilului 97
Concluzii privind tulburările psihice la copii cu procese expansive intracraniene 98

Bibliografie 100

PARTEA A II-A — SPECIALĂ

Malformațiile congenitale ale sistemului nervos central 105

Malformații ale axului cerebrospinal 108

Malformațiile disrafice 108

Cranioschizisul total 109 ✧ Meningoencefalocelele 110 ✧ Meningomielocelele 133 ✧ Spina bifidă ocultă 154 ✧ Sinusul dermal 162 ✧ Diastematomielia 170 ✧ Siringomielia 172 ✧ Malformația Arnold-Chiari 174 ✧ Malformația Dandy-Walker 180

Alte malformații ale sistemului nervos central 182

Agenezia de sept pelucid 182 ✧ Agenezia de corp calos 185 ✧ Lipomul de corp calos 188 ✧ Craniopagus 190 ✧ Stenoza de apeduct 193 Chisturile intracraniene și intraspinale congenitale 196 ✧ Chisturile intracraniene 197 ✧ Chisturile intracerebrale 197 ✧ Chisturile spațiilor lichidiene interne 200 ✧ Chisturile spațiilor lichidiene externe (arahnoidiene) 204 ✧ Chisturile intraspinale 208 ✧ Chisturile intramedulare 208 ✧ Chisturile extramedulare 209

Malformațiile craniovertebrale 210

Lacunele craniene congenitale 210

Malformațiile congenitale ale joncțiunii craniorahidiene 214

Impresiunea bazilară 215 ✧ Platibazia 217 ✧ Occipitalizarea atlasului 217 ✧ Sindromul Klippel-Feil 218

Craniostenozele 219

Bibliografie 252

Traumatismele sistemului nervos 259

Traumatismele craniocerebrale 259

Traumatismele craniocerebrale obstetricale 259

Traumatismele craniocerebrale la copii între 0 și 16 ani 275

Traumatismele craniocerebrale deschise 351

Politraumatismele 357

Particularitățile traumatismelor craniocerebrale 359

Traumatismele vertebromedulare 360

Traumatismele vertebromedulare obstetricale 360

Traumatismele vertebromedulare la copii între 0 și 16 ani 364

Traumatismele nervilor 387

Traumatismele obstetricale ale nervilor 387

Traumatismele nervilor la copii între 0 și 16 ani 392

Bibliografie 404

Afecțiunile tumorale neurochirurgicale 408

Tumorile craniene 408

Natura histopatologică 408

Tumori primitive 408

Osteoamele 408 ✧ Osteosarcoamele primare 409 ✧ Tumorile cu mieloplaxe 415 ✧ Tumorile disembrioplazice 417 ✧ Hemangioamele 417 ✧ Tumorile glomusului jugular 417

Tumorile secundare de vecinătate 419

Tumorile metastatice 420

Histiocitoza „X" 420

Particularitățile tumorilor craniene 423

Tumorile intracraniene 423

Natura histopatologică 431

Granulocitoamele (meduloblastoamele) 436 ✧ Astrocitoamele 440 ✧ Oligodendroglioamele 451 ✧ Ependimoamele 453 ✧ Meningioamele 455 ✧ Sarcoamele 460 ✧ Papiloamele de plex coroid 462 ✧ Hemangioblastoamele sau angioreticuloamele 465 ✧ Neurinoamele 468 ✧ Tumorile disembrioplazice 472 ✧ Craniofaringioamele 472 ✧ Cordoamele 491 ✧ Tumorile epidermoide, dermoide și teratoamele 494 ✧ Tumorile metastatice 498

Particularitățile clinice ale tumorilor cerebrale 499

Particularitățile anatomopatologice ale tumorilor intracraniene 500

Tumorile supratentoriale 502

Tumorile emisferelor cerebrale 504 ✧ Tumorile de nuclei bazali 513 ✧ Tumorile epifizare sau pineale 520 ✧ Tumorile hipofizare 528 ✧ Glioamele de nerv optic și de chiasmă optică 534 ✧

Tumorile subtentoriale 539

Tumorile sistemului ventricular 552

Tumorile de ventricul lateral 553 ✧ Tumorile de ventricul III 556 ✧ Tumorile de ventricul IV 559

Tumorile intracraniene congenitale 560

Dificultăți și erori de diagnostic în tumorile intracraniene 567

Tumorile orbitare 572
Tumorile vertebrale 582
Tumorile intrarahidiene. 587
Tumorile sistemului nervos periferic 612

    Bibliografie 616

    Afecţiunile vasculare neurochirurgicale 623

Hemoragia subarahnoidiană. 624
Anevrismele intracraniene 627
Malformaţiile arteriovenoase cerebrale (angioamele) 635
Hematoamele intracerebrale primare 647
Trombozele arterei carotide interne şi ale ramurilor sale. 652
Boala Sturge-Weber 657
Fistula carotido-cavernoasă 661

    Particularităţile afecţiunilor vasculare cerebrale neurochirurgicale 665

    Bibliografie 666

    Parazitozele sistemului nervos central 669

Hidatidoza 669

    Hidatidoza cerebrală 671
    Hidatidoza vertebromedulară 682

Cisticercoza 685

    Cisticercoza cerebrală 687
    Cisticercoza medulară 697

Paragonimiaza 699

    Paragonimiaza cerebrală 699
    Paragonimiaza medulară 705

Aspecte neurochirurgicale ale toxoplasmozei cerebrale 706

    Bibliografie 710

    Afecţiunile inflamatorii neurochirurgicale 713

Abcesele cerebrale şi intramedulare 713

    Abcesele cerebrale 713
    Abcesele intramedulare 734

Empiemul subdural 737
Tuberculoamele cerebrale şi intramedulare 742

    Tuberculoamele cerebrale 742
    Tuberculoamele intramedulare. 757

Arahnoiditele 758

    Arahnoiditele cerebrale 761
    Arahnoiditele optochiasmatice 761
    Arahnoiditele de fosă cerebrală posterioară 762
    Arahnoiditele spinale 765

    Bibliografie 767

    Afecţiunile neurochirurgicale specifice sugarului 771

Hidrocefalia 771
Revărsatele subdurale 808

    Bibliografie 832

Afecțiuni neurologice cu implicații neurochirurgicale 837

Aspectele neurochirurgicale ale mișcărilor involuntare (Diskineziile extrapiramidale) 837

Tratamentul chirurgical al epilepsiei 839

Bibliografie 845

Probleme de anestezie și reanimare (dr. Aurelia Gonțea) 847

Corectarea disfuncțiilor existente în vederea tratamentului operator 847
Anestezia pentru investigații diagnostice 848
Selecția pacienților pentru terapie intensivă 850

Obiectivele și metodele terapiei intensive 850
Îngrijirea copiilor după angiografie cerebrală 852
Îngrijirea copiilor cu traumatisme craniocerebrale și pe coloana vertebrală 853
Îngrijirea copiilor politraumatizați 854

Bibliografie 854

Reeducarea în neurochirurgia infantilă (dr. Liliana Deciu) 855

Bibliografie 867

Contents 871
Содержание 875

Prefață

Tratamentul afecțiunilor neurochirurgicale la copii s-a făcut pînă în ultimul deceniu în cadrul chirurgiei generale. Particularitățile deosebite ale reactivității generale a organismului copilului, precum și ale reactivității sistemului nervos al acestuia în comparație cu adultul justifică emanciparea neurochirurgiei infantile la gradul de specialitate de sine stătătoare și la crearea unor servicii de neurochirurgie infantilă, atît pe plan mondial, cît și la noi în țară.

Lucrarea de față a fost concepută ca o prezentare cît mai clară și mai sistematizată a afecțiunilor neurochirurgicale ale copilului sub aspect teoretic și practic, interersînd toate profilele medicale la care se adresează copiii: pediatrie, nou-născuți, chirurgie, oftalmologie, O.R.L., traumatologie, ortopedie, neuropsihiatrie, boli infectocontagioase, endocrinologie.

Avînd în vedere frecvența afecțiunilor neurochirurgicale la copii (afecțiuni tumorale, traumatisme craniocerebrale, malformații congenitale, hidrocefalie etc.) se impune cu necesitate o intervenție în timp util, cînd creierul mai păstrează posibilități de dezvoltare, ceea ce este cu putință doar printr-un diagnostic precoce al acestor afecțiuni. De aceea, în lucrare se pune accentul pe problemele practice, de diagnostic și indicație de tratament, fără a se insista însă asupra tehnicilor chirurgicale de specialitate. Subliniem că lucrarea se bazează în principal pe experiența autorilor, pe materialul și cazuistica Clinicii de neurochirurgie din București, conține puncte de vedere diagnostice și terapeutice originale și este ilustrată de o bogată iconografie.

Lucrarea de față a fost elaborată de un colectiv format din prof. dr. C. Arseni, dr. Lenke Horvath și dr. A. V. Ciurea, în colaborare cu dr. Aurelia Gonțea (cap. „Probleme de anestezie și reanimare") și dr. Liliana Deciu (cap. „Reeducarea în neurochirurgia infantilă").

Avînd la bază concepția școlii neurochirurgicale românești, precum și o bogată documentare privind experiența unor școli neurochirurgicale din alte țări, lucrarea va contribui la facilitarea diagnosticului precoce al afecțiunilor neurochirurgicale la copii și la îndrumarea în timp util a micilor pacienți către secțiile de specialitate, precum și la o mai amplă informare și documentare a specialiștilor de diverse profile, la lărgirea și aprofundarea cunoștințelor lor, cu atît mai mult cu cît în literatura mondială există doar cîteva tratate de acest fel, iar la noi în țară tema este abordată pentru prima dată.

AUTORII

PARTEA I — GENERALĂ

Sindromul de hipertensiune intracraniană

Sindromul de hipertensiune intracraniană (HIC) este un complex simptomatic care apare ca urmare a creșterii volumului conținutului intracranian peste limitele de toleranță ale cutiei craniene.

HIC reprezintă un dezechilibru anatomofiziologic între conținutul intracranian și conținător (cutia craniană), dezechilibru evidențiat prin multiple semne clinice și paraclinice ce formează un sindrom clinic unitar. Sindromul de HIC apare în general în prezența diferitelor procese expansive intracraniene, în speță tumori cerebrale, precum și în cursul evoluției aproape a tuturor afecțiunilor extra- sau intracraniene (sindromul pseudotumoral cerebral).

Particularitățile de structură și dinamică ale conținutului și conținătorului sînt determinante în producerea HIC. Conținătorul este reprezentat de neurocraniu și duramater, cu posibilitățile de compensare fiziologice existente la copil, prin faptul că fontanelele se închid pînă la vîrsta de doi ani, iar suturile mult mai tîrziu (sutura coronară la 15—20 de ani, sagitală 20—25 de ani, lambdoidă 30—40 de ani). Conținutul intracranian este format din trei elemente : parenchim cerebral, lichid cefalorahidian, conținut sanghin, care se condiționează reciproc, fiziologic. Echilibrul dintre aceste trei componente intracraniene pe de o parte și dintre acestea și conținător pe de altă parte, condiționează presiunea intracraniană a cărei valoare medie la copil este în clinostatism de 40—100 mm H_2O. Modificarea de volum a unuia din aceste trei elemente va duce, din cauza raportului conținut — conținător, la un efect opus egal din partea celorlalte componente (fenomen Monro-Kellie), care în condiții patologice realizează un cerc vicios a cărui urmare este sindromul de HIC.

Patogenie. În explicarea mecanismelor producerii și dezvoltării sindromului de HIC au fost implicați patru factori (Tönnis, 1962) ce pot interveni separat sau simultan și anume :

1) **Volumul procesului expansiv intracranian** acționează pe de o parte prin compresia și deplasarea substanței cerebrale, iar pe de altă parte prin reducerea treptată a capacității craniene. Rezultă că volumul procesului expansiv este determinant în producerea HIC, dar momentul apariției acestui sindrom depinde de o serie de particularități (Arseni și colab., 1973) : a) situația procesului expansiv (la cele superficiale sau

bazale, semnele de HIC apar tardiv față de cele profunde); b) evoluția procesului expansiv (cele cu evoluție rapidă produc fenomene de HIC intense şi precoce față de cele cu evoluție lentă); c) localizarea procesului expansiv față de căile de scurgere a LCR şi față de sistemul venos cerebral (jena circulatorie lichidiană sau sanghină va duce la apariția fenomenelor de HIC mult mai rapid).

2) **Tulburările în circulația lichidiană** apar cel mai des datorită obstrucției parțiale sau totale a căilor de scurgere a LCR. Drept urmare, se produce o distensie ventriculară (hidrocefalie obstructivă) fie prin blocajul căilor ventriculare, fie prin blocajul extraventricular, care realizează evident condițiile mecanice necesare pentru a produce o creştere a tensiunii intracraniene. Ceilalți factori incriminați în apariția de tulburări în circulația lichidiană, cum sînt hiperproducția de LCR (papilom de plex coroid) şi insuficienta rezorbție de LCR cu producerea de blocaj cisternal (infecții meningocerebrale, hemoragii meningeene repetate) au o importanță minoră în realizarea sindromului de HIC.

3) **Modificările de pat vascular cerebral** pot fi produse de: hipertensiunea arterială sistemică, care în cursul paroxismelor tensionale poate provoca o turgescență cerebrală prin vasodilatație pasivă arteriolocapilară; hipercapnia, care indiferent de originea ei, realizează o intensă vasodilatație cerebrală activă; obstrucțiile venoase profunde, care determină stază şi vasodilatație pasivă. Factorii vasculari în general sînt responsabili de crearea şi întreținerea cercului vicios ce accentuează progresiv hipertensiunea intracraniană.

4) **Edemul cerebral** în accepțiunea modernă reprezintă o acumulare lichidiană anormală la nivelul parenchimului cerebral însoțită de o creştere de volum a acestuia (Philippon şi Poirier, 1968). Este considerat ca o reacție universală, nespecifică a creierului la acțiunea unor factori diverşi. În edemul cerebral nu se produce o creştere a lichidului extracelular ca în celelalte organe, ci o umflare şi apoi o distrugere a celulei nevrogliale. Rolul de spațiu extracelular în sistemul nervos este reprezentat de celula glială. Acesta este progresul esențial realizat în cunoaşterea edemului cerebral (Schippan, 1967).

În funcție de mecanismele patogenice admise s-au făcut diferite clasificări ale tipurilor de edem cerebral. Astfel Klatzo (1967) descrie edemul cerebral vasogen (tumoral, inflamator, traumatic) care are drept factor patogenic primordial modificarea peretelui vascular afectînd bariera hematoencefalică şi edemul cerebral citotoxic (anoxic, hipercapnic, din intoxicații) în care factorul patogenic important este reprezentat de afectarea structuralității parenchimului cerebral. Edemul peritumoral apare frecvent în cazul tumorilor cerebrale maligne (glioblastoame) şi mult mai puțin în cele benigne (meningioame), datorită modificărilor pereților capilarelor din jurul tumorii (Torack, 1965).

În afară de etiologia tumorală, numeroase alte afecțiuni în raport cu intensitatea edemului cerebral pe care îl dezvoltă pot să determine un sindrom de hipertensiune intracraniană. Insistăm asupra capacității creierului sugarului de a reacționa prin edem cerebral la diferite afecțiuni (tumorale, hipoxice, toxice, inflamatorii, traumatice, alergice, metabolice) datorită imaturității barierei hematoencefalice, cu producere a hipertensiunii intracraniene.

Simptomatologie. Sindromul de HIC se manifestă prin simptome complexe care după frecvența și importanța lor pot fi: *principale* și *accesorii*.

Clasic, s-a considerat sindromul de HIC ca fiind reprezentat prin triada: cefalee, vărsături, edem papilar. Unii autori prezintă destul de diferit tabloul clinic de HIC, insistînd în mod deosebit asupra unor simtome. Astfel, Bouchard și colab. (1969) consideră ca simptomatologie obligatorie a HIC: cefaleea, voma, parezele de oculomotori, edemul papilar, la care se pot adăuga și alte semne: crize convulsive, tulburări psihice, tulburări de echilibru.

Simptomele principale

Cefaleea reprezintă simptomul cel mai frecvent, dominînd constant simptomatologia sindromului de HIC. Uneori apare ca prim simptom, alteori survine mult mai tardiv în cursul evoluției HIC. Deseori poate fi singurul simptom care atrage atenția clinicianului. Intensitatea cefaleei este discretă la început, dar odată cu creșterea presiunii intracraniene devine deosebit de intensă. Ca aspect clinic, cefaleea poate fi intermitentă, continuă sau paroxistică. Printre particularitățile cefaleei în sindromul de HIC menționăm: accentuarea durerii de cap spre dimineață (din cauza stazei venoase nocturne); agravarea acesteia la tuse, strănut, defecație, schimbări bruște de poziție a capului, eforturi fizice; diminuarea ei după vărsături, după administrarea de soluții hipertonice datorită deshidratării parenchimului cerebral); dispariția ei deseori odată cu instalarea atrofiei optice poststază. În cazul tumorilor de ventricul IV la copii, orice mobilizare a capului produce intense crize de cefalee. În procesele expansive intracraniene cefaleea este la început localizată, dar odată cu instalarea HIC devine difuză. Cefaleea poate sugera chiar localizarea procesului expansiv (Rosman, 1975). Astfel, în tumorile superficiale durerea poate fi percepută prin palpare la nivelul leziunii (Pierre-Kahn, 1977; Creissard, 1977); tumorile supratentoriale pot da dureri în regiunea corespunzătoare lobului cerebral afectat; tumorile occipitale realizează uneori o durere intensă în regiunea oculară ipsilaterală. Cefaleea este totdeauna prezentă în tumorile de fosă cerebrală posterioară fiind inițial localizată în regiunea occipitală, iar mai tîrziu avînd o predominanță frontală. Crizele paroxistice influențate de pozițiile capului sînt evocatoare pentru tumorile ventriculare.

Unele cazuri de procese expansive intracraniene nu sînt însoțite de cefalee, aceasta dovedind evoluția lentă a leziunilor cerebrale, cu posibilități mari de adaptare compensatorie și persistență a circulației lichidiene (Arseni și colab., 1978). Aspectul clinic descris, corespunde cefalalgiilor apărute la copilul mare. Copilul mic nefiind capabil să exprime verbal fenomenele dureroase, manifestă cefalalgia prin indicarea locului dureros cu mîna, protejarea zonei dureroase, accese de plîns nemotivat, irascibilitate crescută sau poziții antalgice cu imobilitate totală (extensia extremă a capului în tumorile cu ventricul IV). Totodată la copilul mic există și posibilitatea de compensare a fenomenelor cefalalgice pînă la un moment dat datorită posibilităţilor de adaptare a cutiei craniene prin disjuncţia suturilor.

Patogenia cefaleei apărută în cadrul sindromului de HIC este încă mult disputată, neexistînd o legătură directă între hipertensiunea intracraniană şi intensitatea cefalalgiei. Cefaleea din hipertensiunea intracraniană nu se instalează ca urmare a creşterii tensiunii intracraniene în sine, ea fiind datorată tracţiunii, compresiunii şi distorsiunii formaţiunilor intracraniene (vasculare, nervoase) sensibile la durere (Wolff, 1965).

Vomismentele sînt mai puţin constante decît cefaleea şi în general mai tardive. Se manifestă deseori dimineaţa pe stomacul gol, fără efort, spontane cu sau fără greaţă, provocate uneori de schimbările de poziţie ale capului, însoţind exacerbarea matinală a cefaleei. Sînt frecvent întîlnite în tumorile de fosă cerebrală posterioară, în special în tumorile de ventricul IV, producînd deshidratarea şi emacierea treptată a organismului. De remarcat că la copiii la care cefaleea lipseşte datorită disjuncţiei suturilor, vomismentele pot crea mari dificultăţi de diagnostic putînd fi atribuite în mod eronat unor afecţiuni gastrointestinale. Astfel, deseori copiii cu tumori de fosă cerebrală posterioară ce prezentau cefalee discretă, vomismente, colici abdominale, au fost apendicectomizaţi sau trataţi pe baza diagnosticului de gastroenterită, sau parazitoză intestinală etc. Patogenic, frecvenţa şi intensitatea vomismentelor sînt în strînsă corelaţie cu creşterea presiunii intracraniene, aceasta avînd o tendinţă de accentuare în somn, în funcţie de ridicarea presiunii LCR. În tumorile de fosă posterioară (în special de ventricul IV) vomismentele sînt considerate iniţial ca un semn de focar, fiind produse prin iritaţia vagului şi nu datorită hipertensiunii intracraniene.

Edemul papilar este expresia oftalmoscopică a sindromului de HIC, fiind deosebit de frecvent în procesele expansive intracraniene la copii. Pe măsura depistării precoce a tumorilor cerebrale, frecvenţa edemului papilar a scăzut simţitor, numărul cazurilor internate cu atrofie optică secundară fiind extrem de mic. Preferăm termenul de edem papilar în locul denumirii clasice de stază papilară, pentru că aceasta din urmă presupune un anumit mecanism patogenic şi orientează în principal hipertensiunea intracraniană către o etiologie neurochirurgicală (Brégeat, 1956).

Modificările de contur ale papilei nervului optic apar deosebit de frecvent la copii, cu excepţia sugarilor şi a copiilor mici. Edemul papilar la copil se explică pe de o parte prin sediul predilect al tumorilor cerebrale în regiunea ventriculului IV blocînd căile de circulaţie a LCR, iar pe de altă parte prin structura papilei care la această vîrstă reacţionează rapid în faţa hipertensiunii intracraniene. Sugarii şi copiii mici prezintă rar sau tardiv edem papilar datorită posibilităţilor de compensare a hipertensiunii intracraniene prin disjuncţia suturilor. Uneori la aceştia sindromul de HIC este însoţit de o atrofie optică cu caracter primitiv (Bonamour şi colab., 1968). Edemul papilar evoluează chiar pînă în stadiul final cu o bună conservare a acuităţii vizuale, spre deosebire de papilitele inflamatorii. Uneori pot apărea scurte obnubilări pasagere ale vederii, între care, acuitatea vizuală este normală (anunţă iminenţa atrofiei optice prin ischemie, reclamînd urgentarea operaţiei). Limitele cîmpului vizual sînt normale, constatîndu-se doar o lărgire a petei oarbe Mariotte. Măsurarea tensiunii arterei centrale a retinei (TACR) evidenţiază o creştere marcată a acesteia în raport cu sindromul de HIC; dar în momentul instalării edemului evident, TACR scade brusc. Aspectul fundului de ochi (FO) poate fi variat în raport cu următoarele faze evolutive (fig. 1): *faza incipientă* (edem papilar incipient) se traduce prin estomparea marginilor superioare şi inferioare, mai tardiv a celei temporale, venele apărînd sinuoase şi dilatate, arterele contractate, discret edem al papilei; *faza manifestă* (edem papilar manifest), cu proeminare marcată a papilei, estomparea marginilor şi turgescenţă venoasă; *faza floridă* se instalează după o perioadă de timp variabilă în raport cu gradul sindromului de HIC, în care caz marginile papilei apar complet şterse, edemul invadează o mică zonă din retina învecinată, proeminenţa papilei capătă un aspect evident de ciupercă (care măsurată în dioptrii ajunge pînă la 6—8 D), venele sînt mult dilatate şi sinuoase, arterele sînt spastice şi acoperite cu exudate care în regiunea maculară pot căpăta o dispoziţie stelată, hemoragiile apar în formă de flăcări dispuse pe papilă sau peripapilar; *faza de atrofie optică secundară*, poststază, apare prin persistenţa HIC şi se manifestă prin diminuarea proeminenţei papilare cu decolorarea acesteia în alb-cenuşiu şi menţinerea unui oarecare grad de estompare a marginilor.

De obicei edemul papilar este bilateral, dar poate să apară şi unilateral, datorită unor factori locali din orbită (abcese, tumori, cisticercoză etc.), sau a unor posibili factori intracranieni ipsilaterali (abces cerebral, tumori de etaj anterior şi mijlociu cu invadarea orbitei). Totodată există şi posibilitatea unui edem papilar bilateral dar cu predominanţă unilaterală de partea procesului expansiv (tumori temporale şi parietale, hernia uncusului temporal) (Bonamour şi colab., 1968). Edemul papilar incipient apare după 8 — 10 zile de la creşterea presiunii intracraniene (Laet, 1963). Scăderea presiunii intracraniene prin puncţie ventriculară poate duce la regresarea edemului papilar dar în mod incomplet şi trecător. În cazurile în care cauza ce a determinat edemul papilar a fost îndepărtată, are loc o regresiune progresivă a edemului, în 8 — 10 zile, pînă la dispariţia completă în 4 — 6 săptămîni; mai persistă o neregularitate a conturului discului optic şi un oarecare grad de atrofie coroidiană juxtapapilară.

Edemul papilar trebuie diferenţiat de unele aspecte fără semnificaţie patologică ca: pseudonevrita hipermetropică, pseudopapilita congenitală (în care pata Mariotte este nemodificată, lipsesc hemoragiile, există un viciu de refracţie, în fine aspectul FO rămîne staţionar), şi mai ales de papilita inflamatorie care prezintă încă de la debut o diminuare a acuităţii vizuale, iar FO arată un aspect de papilă hepermiată, cu margini şterse, uşor reliefate, exudate inflamatorii perivasculare, vasele conturate, venele cu stază evidentă. Diagnosticul diferenţial între papilita inflamatorie şi edemul papilar din sindromul de HIC pe bază de FO este uneori dificil.

Edemul papilar este expresia obiectivă a hipertensiunii intracraniene putînd să apară în orice proces expansiv intracranian. Situaţia, modul de evoluţie şi caracterul histopatologic al procesului expansiv sînt în strînsă dependenţă cu precocitatea şi intensitatea edemului papilar. Astfel tumorile de fosă posterioară, ventriculare şi paraventriculare, tumorile cu evoluţie rapidă, maligne, favorizează apariţia precoce a edemului papilar (Matas, 1977). Constatarea aspectului de edem papilar se poate întîlni la copii şi în alte afecţiuni ca: arahnoidite chistice, hemoragii subarahnoidiene,

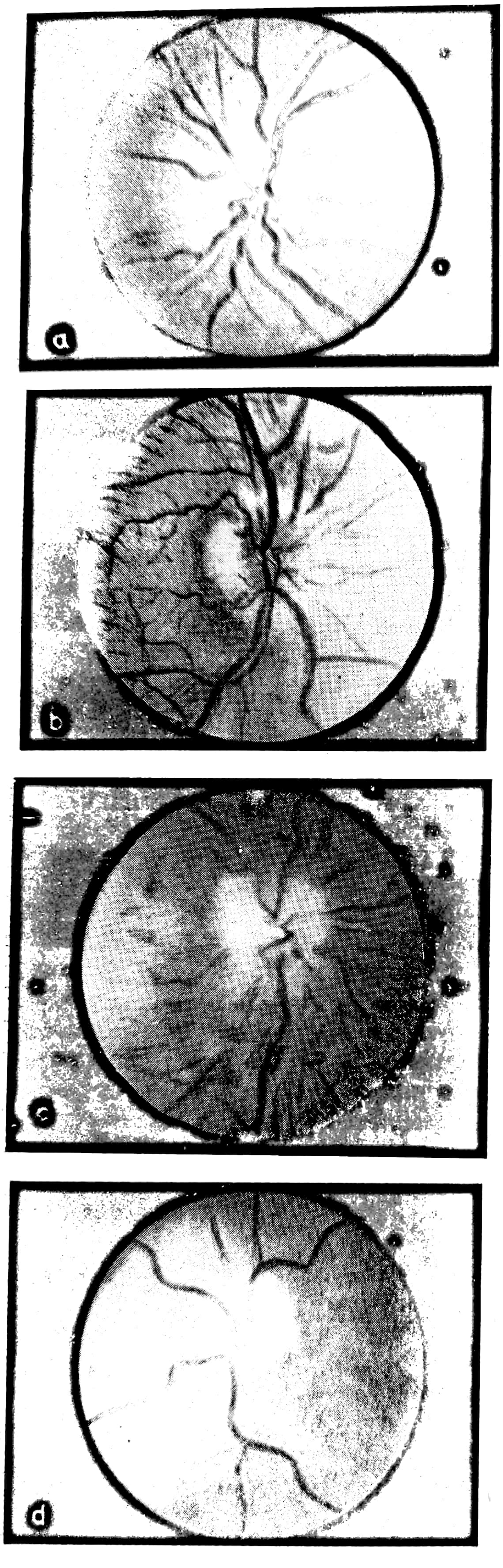

Fig. 1. — **Aspecte ale fundului de ochi în hipertensiunea intracraniană :**
a, edem papilar incipient ; *b*, edem papilar manifest ; *c*, stază papilară floridă ; *d*, atrofie optică secundară, poststază.

leucemii, policitemii, encefalopatie hipercapnică, malformaţii ale joncţiunii occipito-cervicale, craniostenoze, tumori medulare cervicale şi ale cozii de cal etc.).

În privinţa patogeniei edemului papilar, din multiplele ipoteze emise amintim teoria lui Hayreh (1964), după care modificările de FO se datoresc creşterii presiunii lichidului cefalorahidian în spaţiile subarahnoidiene, presiune care acţionează asupra nervului optic (comprimat în teaca sa durală) şi asupra venei centrale a retinei. Constatarea edemului papilar indică necesitatea internării de urgenţă într-o clinică de specialitate şi utilizarea metodelor paraclinice neurochirurgicale pentru diagnosticarea cauzei modificărilor FO.

Simptomele accesorii

Tulburările psihice apar de obicei într-o fază relativ avansată a sindromului de HIC, putînd domina întreaga simptomatologie. În faza de debut aceste simptome se manifestă prin diminuarea randamentului activităţii copilului, care devine treptat indiferent. Se constată scăderea capacităţii de concentrare, de memorare a cunoştinţelor noi, cu apariţia de modificări de comportament. Într-o fază mai avansată, toate funcţiile psihice pot fi afectate, astfel încît pot apărea modificări ale stării de conştienţă (obnubilare, stupoare, torpoare), tulburări ale funcţiilor intelectuale (atenţia dirijată diminuată, tulburări de memorie pentru fapte recente, afectarea proceselor de gîndire, judecată, calcul), modificări afective (labilitate afectivă, depresiune, euforie, anxietate), tulburări de activitate (aspontaneitate, apatie) şi modificări de comportament şi personalitate (iritabilitate, impulsivitate). Pe măsura agravării sindromului de HIC, prezintă o modificare a stării de conştienţă pînă la comă. Se constată că tulburările psihice prezintă o mare variabilitate în privinţa intensităţii cît şi a complexităţii lor, în funcţie de variaţiile tensiunii intracraniene. Astfel deshidratarea, puncţiile ventriculare, diminuează simţitor tulburările psihice. Dealtfel, postoperator se constată o remitere rapidă, chiar cvasitotală, a tulburărilor psihice.

Prognosticul tulburărilor psihice din sindromul de HIC este mult mai favorabil la copil faţă de adult. La sugar şi copilul mic, sindromul de HIC afectează procesele psihice avînd drept expresie clinică întîrzierea sau regresiunea în dezvoltarea psihomotorie. Existenţa unui proces înlocuitor de spaţiu pînă la vîrsta de trei ani se manifestă prin întîrziere în dezvoltarea normală a copilului sau printr-o regresiune treptată a funcţiilor psihice alături de irascibilitate marcată, accese de plîns nemotivat, tulburări de comportament Odată cu rezolvarea operatorie a leziunii cerebrale, are loc astfel o readucere a copilului la un nivel psihic corespunzător vîrstei.

Parezele de nervi oculomotori sînt frecvent descrise în sindromul de HIC, Bouchard şi colab. (1969) acordîndu-le o importanţă deosebită. Dintre nervii oculomotori, cel mai frecvent este afectat nervul abducens a cărui comprimare este facilitată de lungul său traiect intracranian. Pareza de abducens se traduce clinic prin perioade intermitente sau continui de strabism convergent cu diplopie.

Tulburările vestibulare sînt destul de frecvente şi se manifestă prin ameţeli, tulburări de echilibru, nistagmus, excitabilitate crescută la stimuli calorici şi rotatori. Valoarea lor de test în hipertensiunea intracraniană este limitată de faptul că apar destul de frecvent ca o manifestare dependentă de localizarea procesului expansiv.

Semnele de iritaţie meningiană sînt o urmare a suferinţei formaţiunilor intracraniene în urma creşterii tensiunii în cutia craniană. Se pot întîlni mai frecvent: redoarea cefei, semnul lui Kernig sau a lui Brudzinski, care uneori pot fi deosebit de evidente în tabloul de HIC (Castaigne, 1955).

Crizele comiţiale sînt mult discutate, fiind dificil de apreciat dacă sînt urmarea unei suferinţe cerebrale generale sau a unei suferinţe locale determinată de o leziune cerebrală. Totuşi la sugar şi la copilul mic, crizele convulsive pot fi primul şi chiar cel mai important simptom al sindromului de HIC. Uneori crizele epileptice sînt precedate de paroxisme de cefalee.

Tulburările vegetative sînt importante prin modificările de frecvenţă ale bătăilor cordului. În tumorile de fosă cerebrală posterioară, cu hipertensiune mare se întîlneşte de obicei bradicardia. Aritmia de origine centrală are semnificaţia unei suferinţe deosebit de grave cerebrale (afectarea trunchiului cerebral). De asemenea, modificările de ritm respirator (tahipnee, ritm Cheyne-Stokes) au semnificaţia unor semne de deosebită gravitate în sindromul de HIC. Se mai pot constata creşteri tensionale arteriale, modificări vasomotorii (bufeuri congestive, faciale ce coincid cu exacerbarea cefaleei, alternînd cu stări de paloare accentuată), tulburări sudorale, dereglări termice, salivaţie accentuată. Aceste simptome sînt urmarea suferinţei centrilor vegetativi hipotalamici şi ai trunchiului cerebral, la presiunea intracraniană crescută (Bouchard şi colab., 1969).

Tulburările endocrine pot fi destul de variate: obezitate, pubertate precoce, amenoree etc. Prin distensia ventriculului III în cursul sindromului de HIC se produce o suferinţă a regiunii hipotalamohipofizare, apărînd astfel sindromul adipozogenital, acromegalia, diabetul insipid etc.

La sugar şi la copilul mic se constată anumite semne fizice caracteristice pentru sindromul de HIC: mărirea treptată a volumului capului, apariţia unor reţele venoase subcutano-craniene dilatate, lărgirea fontanelelor în tensiune, pronunţarea disjuncţiei suturilor. Totodată amintim zgomotul descris de Macewen (1885) (citat după Koos şi Miller, 1971) la percuţia craniului un „zgomot de oală spartă", deosebit de caracteristic.

Examene paraclinice. Deşi sindromul clinic de hipertensiune intracraniană descris este deseori caracteristic la copil, există situaţii incerte în care investigaţiile paraclinice aduc informaţii deosebit de utile în precizarea diagnosticului de HIC. În ordinea complexităţii şi nocivităţii, aceste examene paraclinice sînt: electroencefalografia, radiografia craniană simplă, scintigrafia cerebrală, angiografia, ventriculografia. Această ordine reflectă tocmai planul de investigaţie neurochirurgicală al copiilor cu sindrom de hipertensiune intracraniană.

Electroencefalografia. În sindromul de HIC, EEG este în marea majoritate a cazurilor modificată, arătînd tocmai existenţa elementelor de suferinţă cerebrală datorată creşterii presiunii intracraniene. Spre deosebire de adult, la copil alterarea traseelor EEG este întîlnită întotdeauna, aceste modificări bioelectrice evoluînd paralel cu agravarea clinică. Insistăm de la început asupra dificultăţilor de interpretare a datelor EEG la copii, deoarece pe de o parte electrogeneza în formare prezintă variaţii mari în funcţie de vîrstă, iar pe de altă parte frecvenţa tumorilor de fosă posterioară la copii determină perturbaţii cerebrale difuze prin HIC. Toţi autorii sînt de acord cu frecvenţa crescută a modificărilor EEG în cadrul sindromului de HIC (Lesny, 1962). Din datele obţinute de Arseni şi colab. (1967) reţinem : a) sindromul clinic de HIC nu este întotdeauna reflectat fidel de electroencefalografie, întrucît se întîlnesc totuşi trasee EEG normale în cazurile de tumori cu HIC, precum şi invers : b) hipertensiunea intracraniană dă modificări bioelectrice invers proporţionale cu vîrsta. La grupa copiilor mici anomaliile bioelectrice sînt în toate cazurile evidente. Hipertensiunea intracraniană prin producerea de perturbaţii manifeste EEG, realizează o alterare globală a traseelor împiedicînd astfel focalizarea la copii. De asemenea tumorile de fosă cerebrală posterioară şi de linie mediană dau anomalii transmise la distanţă de sediul procesului expansiv. Gravitatea anomaliilor EEG depinde nu numai de vîrsta copiilor, ci şi de volumul şi evoluţia procesului expansiv (tumorile voluminoase cu evoluţie rapidă alterează profund EEG-ul). Sediul procesului expansiv are o mare importanţă. La copil, prin faptul că tumorile sînt frecvent localizate în fosa posterioară, sindromul de HIC este intens, înregistrîndu-se grave perturbări bioelectrice.

Radiografia craniană simplă. HIC determină unele modificări osoase care pot fi reliefate de examenul radiologic.

La copil, ţinînd seama de condiţiile anatomice create de vîrstă, se iau în considerare trei modificări :

a) Disjuncţia (dehiscenţa) suturilor observată mai ales la nivelul suturilor sagitală şi coronală. O sutură se consideră dehiscentă atunci cînd măsoară mai mult de 1 mm ; uneori disjuncţia poate atinge 6—10 mm (fig. 2) ;

b) Accentuarea impresiunilor digitate la nivelul tablei interne (fig. 3). Odată cu închiderea suturilor, procesele expansive provoacă o creştere rapidă a presiunii intracraniene asupra tablei interne. Presiunea crescută a circumvoluţiunilor cerebrale produce o subţiere localizată cu aspect digitat a tablei interne. Aceste zone neregulate de subţiere osoasă sînt limitate pe margine de crestele mamilare. Impresiunile digitate se dezvoltă cu precădere în hemicraniu ipsilateral procesului expansiv sau pot fi bilaterale dacă presiunea intracraniană este uniformă în toate direcţiile (Decker şi Backmund, 1975). Reamintim aspectul fiziologic de impresiuni digitate existente după vîrsta de doi ani care predomină occipital, acele ştergîndu-se treptat la pubertate. De aceea vom lua în considerare impresiunile digitate accentuate ca profunzime şi număr asociate cu alte semne radiografice de HIC. Remarcăm de asemenea aspectul deosebit de accentuat al impresiunilor digitate în cazul craniostenozelor, cînd închiderea prematură a suturilor împiedică dezvoltarea normală a creierului (fig. 4) ;

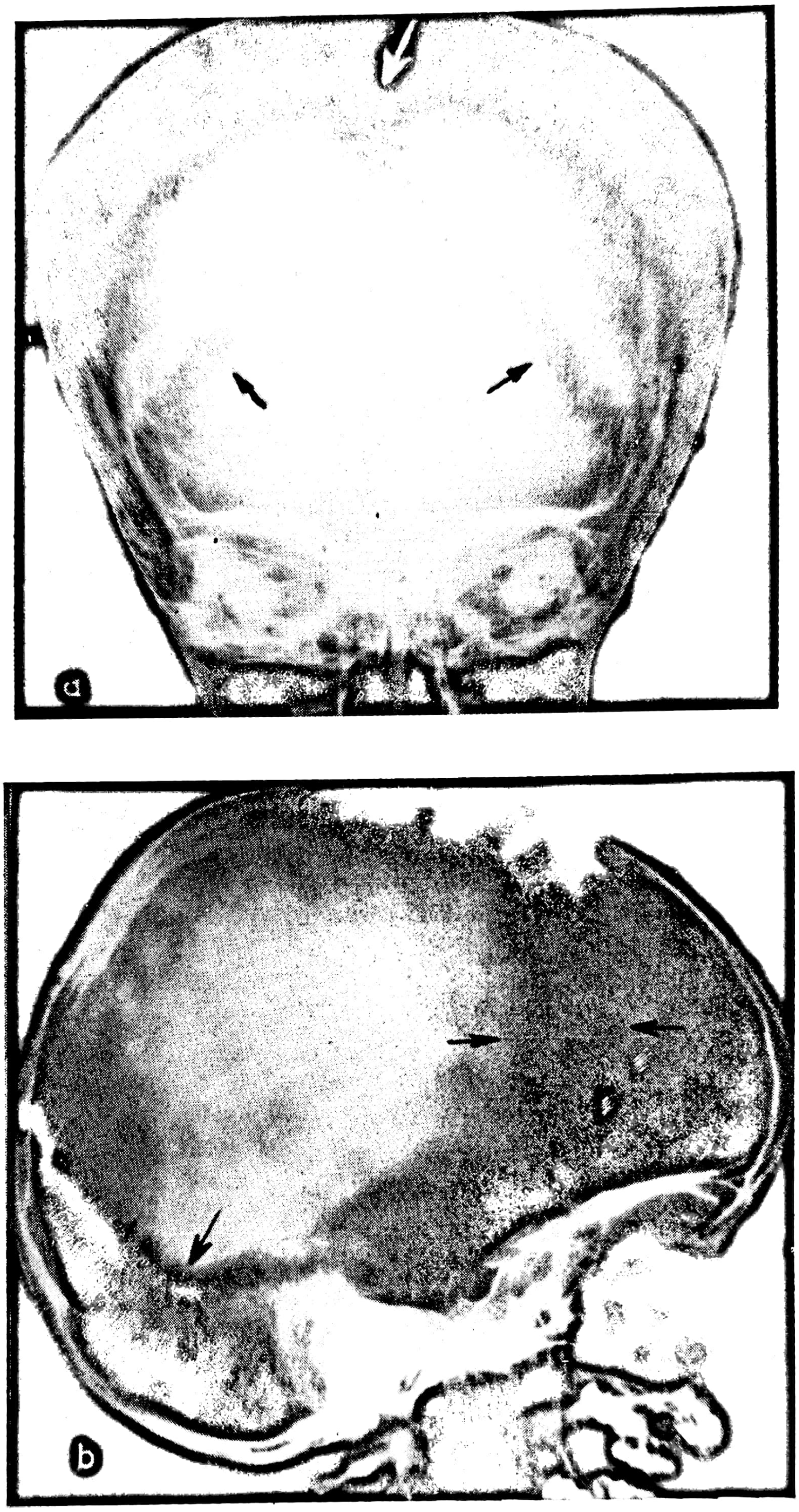

Fig. 2. — Sindrom radiologic de HIC la copil — dehiscenţa suturilor craniene :
a, faţă ; *b*, profil.

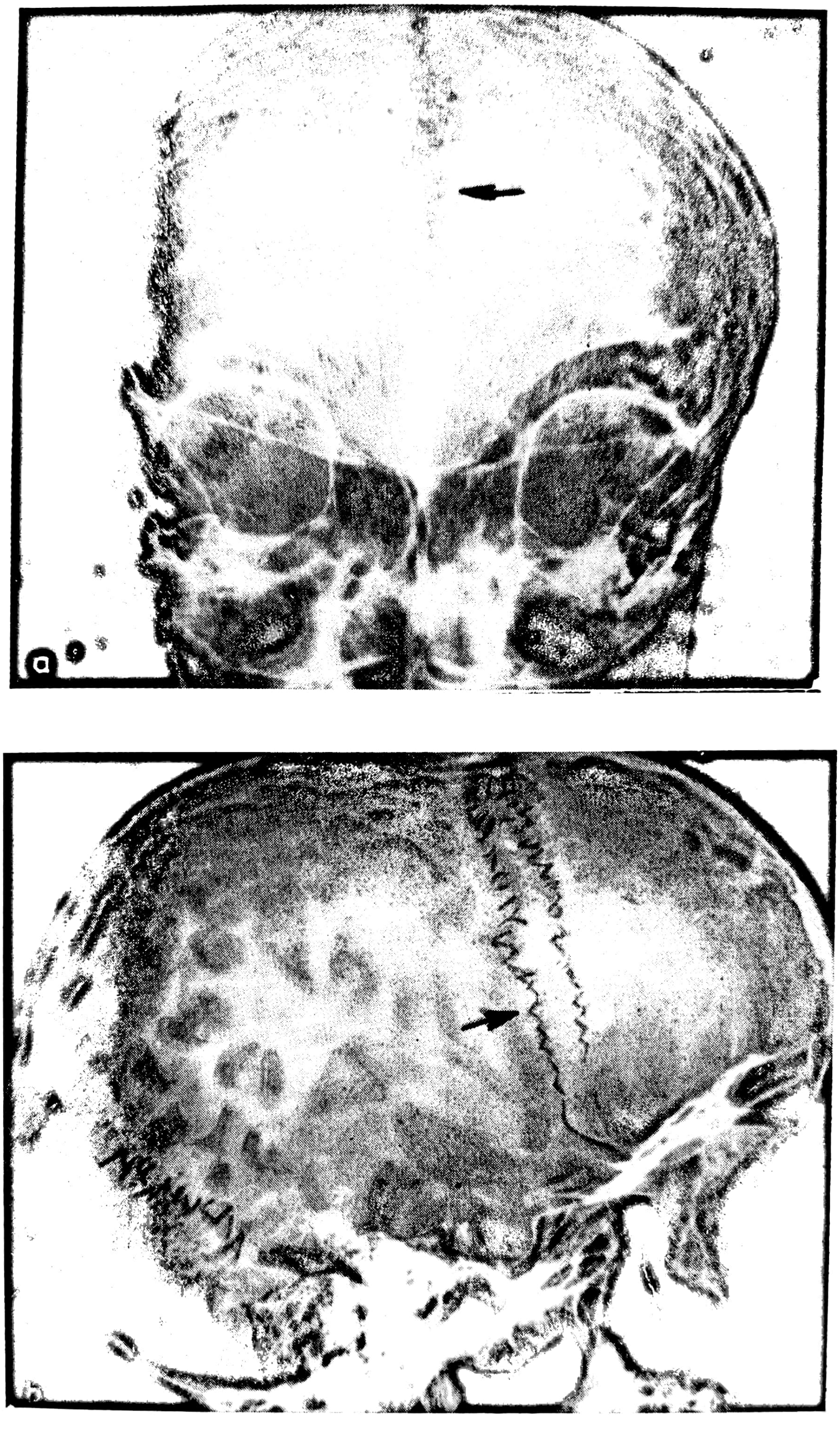

Fig. 3. — Sindrom radiologic de HIC la copil — dehiscenţa suturilor, impresiuni digitate, modificări selare :
a, faţă ; *b*, profil.

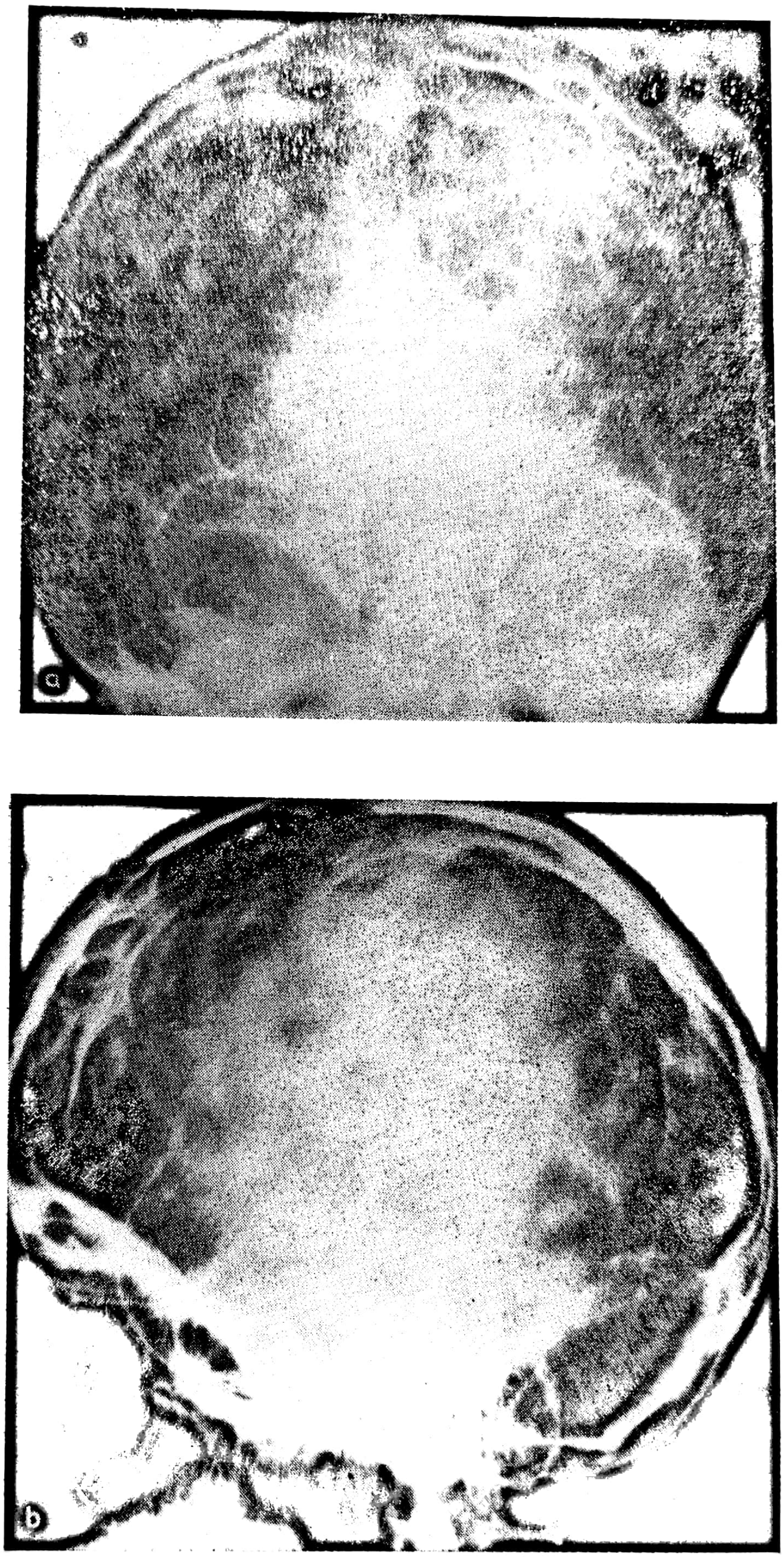

Fig. 4. — Aspect radiologic al impresiunilor digitate în craniostenoză :
a, față ; *b*, profil.

c) Modificările şeii turceşti reprezintă un simptom de HIC care poate fi diagnosticat radiologic în special la adult. La copil, acest simptom apare cînd disjuncţia suturilor nu mai este suficientă în a compensa presiunea crescută intracraniană din care cauză apar modificări litice ale corticalei selare (fig. 3). Sub aspectul presiunii continue exercitate de procesul expansiv direct sau indirect (prin dilatarea ventriculului III), şaua turcească suferă un proces de atrofie treptată. Iniţial se produce atrofia apofizelor clinoide posterioare, apoi este cuprins dorsul selar, iar în cele din urmă fundul selar. Apofizele clinoide anterioare nu sînt cuprinse de procesul de distrucţie selară.

Scintigrafia cerebrală. Datorită condiţiilor confortabile pentru pacient cît şi valorii informaţiilor furnizate scintigrafia cerebrală este o metodă practicată în sindromul de HIC înaintea angiografiei şi a ventriculografiei. Această metodă poate însă detecta numai leziunile intracraniene care realizează un factor radioactiv decelabil (2 cm). Scintigrafia cerebrală stabileşte topografia leziunilor care generează sindromul de HIC, mai ales în cazul proceselor expansive profunde de linie mediană (tumori de ventricul III, pinealoame etc.) sau de fosă posterioară (Arseni şi colab., 1971); totodată evidenţiază tulburările de permeabilitate cerebrală, deci existenţa edemului cerebral din jurul procesului lezional. În determinările scintigrafice cerebrale la copil se foloseşte radioizotopul ^{99m}Tc.

Angiografia cerebrală. Pentru stabilirea topografiei leziunilor şi chiar a etiologiei factorului cerebral lezional care generează hipertensiunea intracraniană se recomandă angiografia cerebrală.

Pneumoencefalografia. Se poate folosi în cazul HIC cu modificări de FO pînă la 2 dioptrii. Această metodă trebuie aplicată cu prudenţă deoarece este deosebit de periculoasă, putînd provoca apariţia herniilor cerebrale.

Ventriculografia. Această metodă se practică astăzi mult mai puţin, datorită extinderii celorlalte metode de explorare neurochirurgicală, cît şi datorită multiplelor accidente. Astfel că ventriculografia este folosită ca ultim mijloc de diagnosticare în sindroamele de HIC din cadrul bateriei de investigaţii neurochirurgicale.

Evoluţie şi complicaţii. În faza iniţială de instalare a sindromului de HIC, mărirea de volum a conţinutului neurocraniului poate fi atenuată printr-o acţiune compensatoare hemodinamică (evacuarea rezervoarelor venoase intracraniene). Această fază este de durată variabilă în funcţie de evoluţia procesului expansiv. Cea de-a doua fază a sindromului de HIC este caracterizată prin depăşirea capacităţii de compensare, trecîndu-se în stadiul de hipertensiune intracraniană decompensată. Datorită cercului vicios creat (proces expansiv intracranian—presiune asupra vaselor cerebrale—ischemie cerebrală—anoxie—modificări de permeabilitate—edem cerebral—creşterea volumului masei cerebrale etc.), pot apărea complicaţii circulatorii şi mecanice (ilustrate în schema de la p. 24).

Complicaţiile circulatorii sînt de natură ischemică, consecinţă a creşterii presiunii intracraniene ce devine superioară presiunii din vasele cerebrale. Efectele asupra debitului sanguin cerebral apar atunci cînd presiunea intracraniană depășește 450 mm H_2O. Presiunea arterială sistemică se mărește și menține un debit circulator apropiat de cel funcțional, conform fenomenului Kocher-Cushing. Odată cu depășirea acestui mecanism compensator apar fenomene de ischemie cerebrală, care sînt o complicație a sindromului de HIC, dar care în continuare iau parte la fiziopatologia cercului vicios al hipertensiunii intracraniene decompensate.

Observațiile angiografice constată lipsa de injectare a vaselor — stop circulator — datorită presiunii intracraniene mult crescută. Pentru aprecierea circulației cerebrale modificate de creșterea presiunii intracraniene se folosesc metode radioizotopice. Astfel, Gros și colab. (1969) folosesc clearence-ul cerebral al radioizotopului ^{133}Xenon injectat intracranian. Datele obținute arată în faza inițială a creșterii presiunii intracraniene o scădere a debitului circulator cerebral, cu predominanță asupra debitului substanței cenușii. Într-o fază mai avansată se constată o accentuare a acestor modificări, pentru ca în faza terminală să găsim încetinirea debitului pînă la stop circulator.

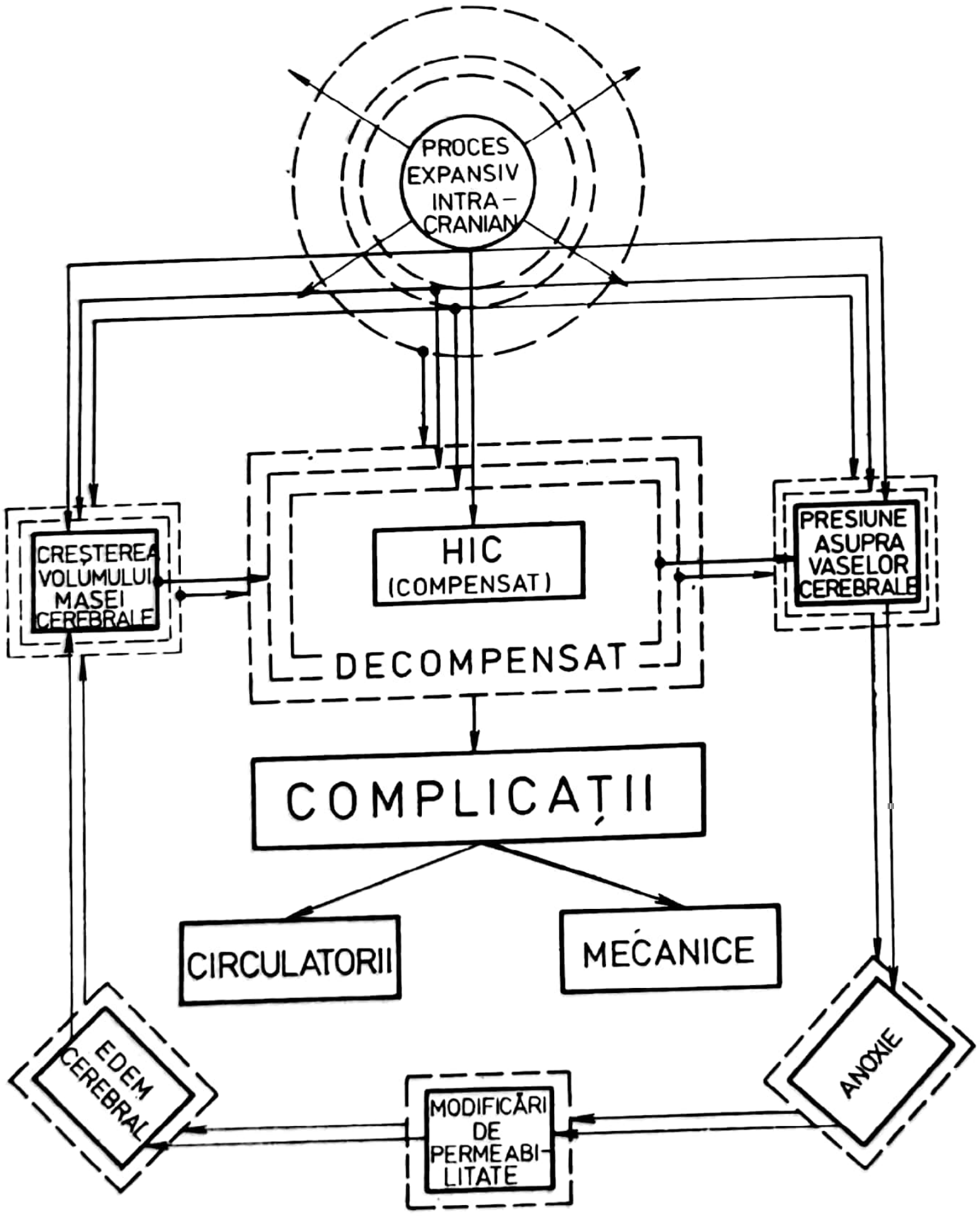
PROCES EXPANSIV INTRA-CRANIAN
CREȘTEREA VOLUMULUI MASEI CEREBRALE
HIC (COMPENSAT)
DECOMPENSAT
PRESIUNE ASUPRA VASELOR CEREBRALE
COMPLICAȚII
CIRCULATORII
MECANICE
EDEM CEREBRAL
ANOXIE
MODIFICĂRI DE PERMEABILITATE

FIZIOPATOLOGIA COMPLICAȚIILOR HIC.
CERCUL VICIOS AL DECOMPENSĂRII

Complicațiile mecanice (conurile de presiune) sînt reprezentate prin sindroamele de angajare sau prin herniile cerebrale. Acestea rezultă din presiunea ridicată, neuniform exercitată asupra parenchimului cerebral, de către un proces expansiv intracranian în condițiile unui conținător craniodural inextensibil. Procesul expansiv alături de edemul cerebral realizează o mărire a volumului parenchimului cerebral, se creează o presiune intracraniană crescută, în care condiții substanța cerebrală utilizează orice spațiu dural (spațiul creat de fanta lui Bichat, marginea inferioară a coasei creierului) sau osos (gaura occipitală) spre a expansiona. Segmentele herniate într-o zonă ocupată de alte formațiuni nervoase dezvoltă asupra acestora, conuri de presiune cu repercusiuni deosebit de grave.

După Zülch (1963), într-o *primă fază* a sindromului de HIC, creșterea presiunii datorată unui proces expansiv nu determină tulburări deosebite întrucît există spații de rezervă (spațiile subarahnoidiene, cisterne, ventriculi) suficiente pentru compensare. Dealtfel, are loc și o accentuare a resorbției compensatorii a LCR.

În *faza a doua*, odată cu creșterea presiunii intracraniene, spațiile de rezervă ale unei emisfere nu sînt suficiente. Se apelează la spațiile de rezervă ale emisferei vecine, cu producere de deplasări laterale pe sub coasă.

În *faza a treia*, spațiul supratentorial sau subtentorial nefiind suficient pentru presiunea dezvoltată de procesul expansiv, se produc angajările cerebrale prin orificiile durale și osoase naturale. Aceste aspecte întîlnite în cursul evoluției unei tumori cerebrale sînt valabile în cazul tuturor proceselor expansive intracraniene. Cînd procesul expansiv se dezvoltă lent generînd o tensiune intracraniană treptată, posibilitățile de compensare sînt mai bune și producerea conurilor de presiune este mai rară.

Apariția herniilor cerebrale are la bază ruperea echilibrului tensional intracranian precar, substanța cerebrală expansionînd în spațiile cu minimă rezistență, în urma unei manevre medicale (puncție lombară), a unor eforturi fizice sau spontan.

Din punct de vedere anatomic, herniile cerebrale pot fi: supratentoriale și subtentoriale. În funcție de orificiul anatomic, Walker (1969) le diferențiază în: hernii la nivelul hiatusului tentorial, hernii în gaura occipitală, hernii pe sub coasa creierului.

Herniile cerebrale supratentoriale (fig. 5)

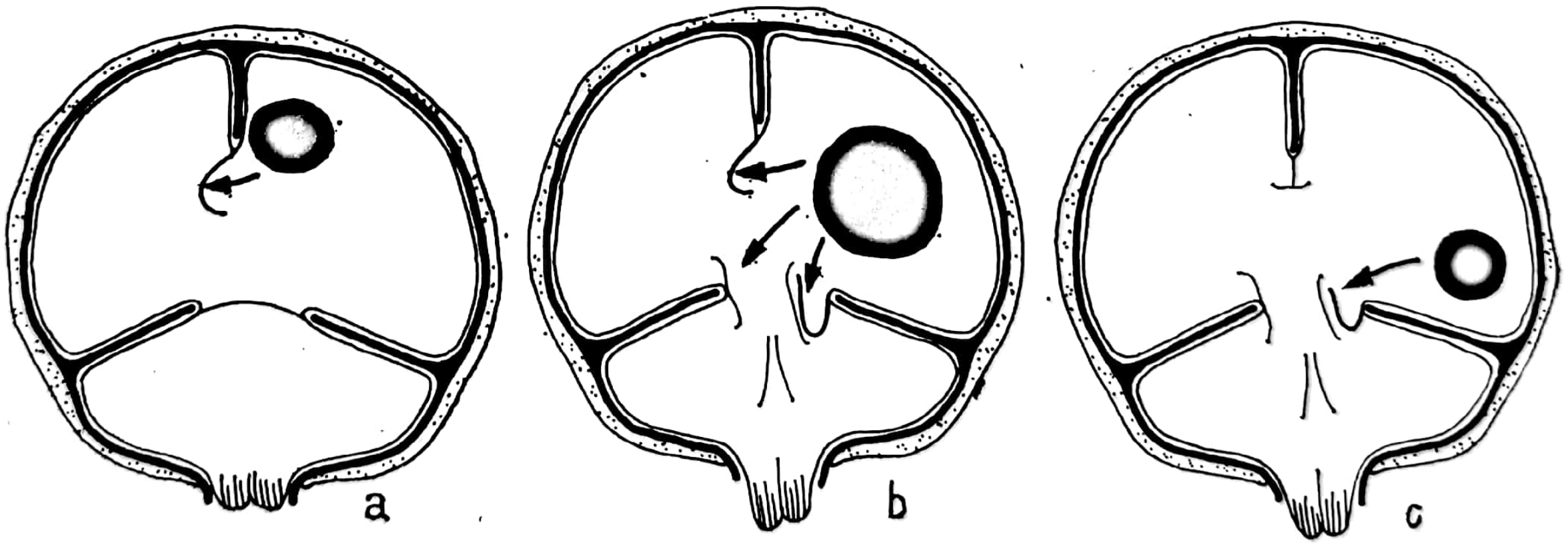

Fig. 5. — Dezvoltarea conurilor de presiune în procesele expansive supratentoriale (aspect schematic):

a, hernie de gyrus cinguli în caz de proces expansiv frontal; *b*, hernie temporală de gyrus cinguli și hernie a amigdalelor cerebeloase în caz de proces expansiv al emisferei cerebrale; *c*, hernie temporală și de amigdale cerebeloase în caz de proces expansiv temporal (după Zülch, 1963, modificată).

Hernia temporală se produce prin angajarea uncusului hipocampic la nivelul marginii libere a cortului cerebelului (fanta Bichat) (fig. 6, 7). Anatomic are loc insinuarea conului de presiune temporal (porțiunea inferomedială a lobului) înăuntru și în jos între marginea liberă a tentoriului și trunchiul cerebral. Astfel apar fenomene de compresiune directă

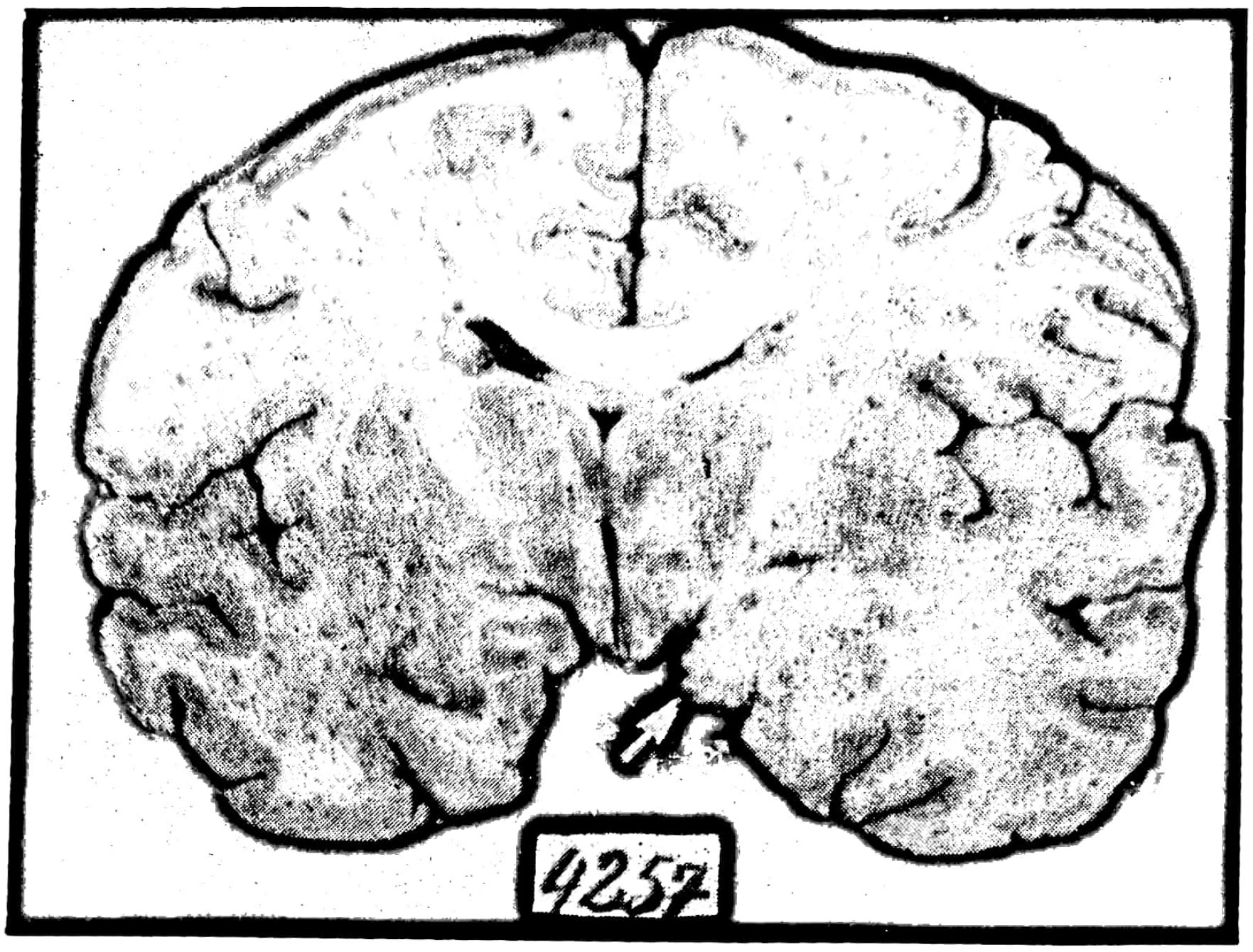

Fig. 6. — Hernie temporală stîngă cu edem de emisferă cerebrală stîngă ; secţiune verticofrontală

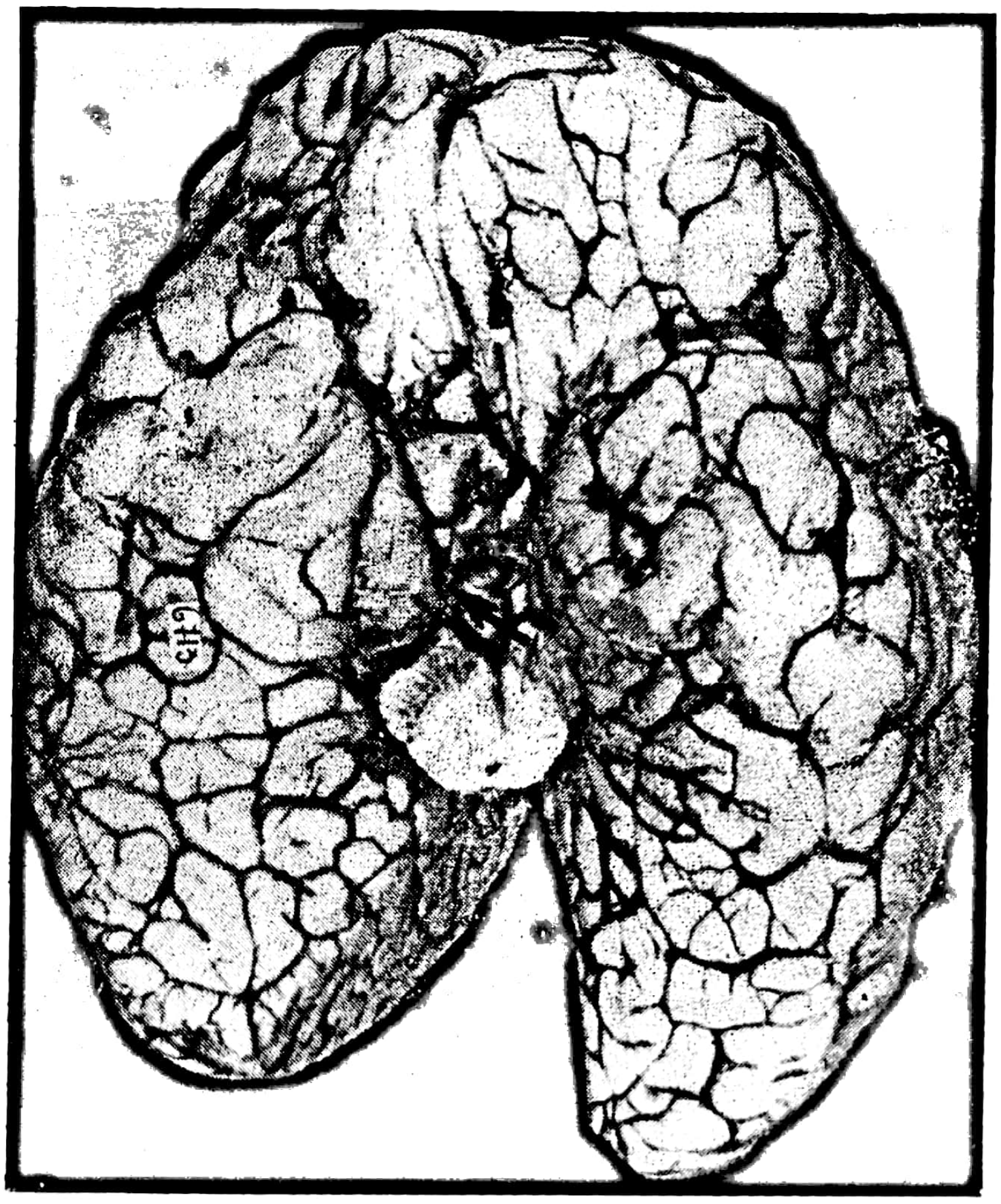

Fig. 7. — Hernie temporală dreaptă cu edem marcat al polului temporal drept (faţa inferioară a creierului).

asupra trunchiului cerebral, cu deplasarea acestuia pe partea opusă a tentoriului. Artera cerebrală posterioară poate fi deseori comprimată şi deplasată, ca şi nervul oculomotor comun homolateral. În plus apar fenomene de creştere a presiunii în fosa posterioară. Dintre varietăţile anatomice cea mai frecventă este hernierea posterioară, în care simptomatologia este dominată de suferinţa calotei pedunculare. Există şi posibilitatea anatomică de hernie temporală bilaterală.

Simptomatologia herniei temporale se datoreşte compresiunii pedunculilor cerebrali şi a punţii, precum şi tulburărilor circulatorii şi lichidiene (obstrucţia apeductului Sylvius). Simptomele clinice sînt : accentuarea fenomenelor clinice ale sindromului de HIC (cefalee, vărsături) ; redoarea nedureroasă a cefei (ceea ce indică lezarea trunchiului cerebral), uneori cu rotaţia capului de partea angajării ; paralizia homolaterală a perechii III ; apariţia unui deficit motor predominant crural, ipsilateral procesului expansiv ; accentuarea deficitului motor din partea opusă procesului expansiv sau chiar existenţa unui sindrom piramidal bilateral predominant contralateral tumorii ; grasping reflex bilateral ; crize de rigiditate decerebrată ; tulburări ale funcţiilor vitale (polipnee sau respiraţie Cheyne-Stockes, tahicardie, sughiţ, tulburări de deglutiţie, modificări tensionale) ; tulburări psihice cu afectarea stării de conştienţă, de la obnubilare, stupoare pînă la comă.

Rigiditatea decerebrată indică o leziune mezencefalică înaltă, gravă, cu eliberarea centrilor tonigeni ai axului bulbopeduncular de acţiunea inhibitorie realizată de etajele nervoase supraiacente. În formele iniţiale, rigiditatea decerebrată se manifestă printr-o hipertonie a musculaturii cefei cu imobilitatea capului. În formele grave, se constată crize de hipertonie totală a muşchilor trunchiului şi membrelor — cu hiperextensia, pronaţia şi rotaţia internă a membrelor superioare şi cu hiperextensia şi rotaţia internă a membrelor inferioare. Evoluţia conului de presiune temporal poate fi subacută, clasică, cu caracter lent progresiv, marcată de obicei de două etape : prima etapă caracterizată prin redoare a cefei şi torpoare, urmată de etapa a doua în care bolnavul prezintă redoare sau flacciditate a cefei, tulburări vegetative, comă (Le Beau, 1938). Există şi posibilitatea unei evoluţii scurte : brusc, se instalează hemiplegie, rigiditate decerebrată, tulburări vegetative, comă. Intensitatea şi bruscheţea de instalare a comei este în raport cu amploarea leziunilor hemoragice din calota pedunculară. Insistăm asupra comei asociată cu flacciditate a cefei, semn de mare gravitate, care indică o leziune hemoragică a calotei pedunculare. Ventriculografia, pe lîngă o deplasare a sistemului ventricular datorită tumorii, arată partea inferioară a ventriculului III deplasată opus tumorii (Le Beau, 1938). Angiografic s-a putut constata pe clişeele de profil o coborîre a arterei cerebrale posterioare, care devine mult concavă. Gravitatea simptomelor conului de presiune temporal, evoluţia severă impun rapiditatea intervenţiei neurochirurgicale.

Hernia circumvoluţiunii pericaloase se produce prin angajarea circumvoluţiunii pericaloase (*gyrus cinguli*) pe sub coasa creierului neavînd însă o expresie clinică. Angiografic se constată pe clişeul de faţă o deplasare a arterei calosomarginale de partea opusă, aspect denumit „în baionetă”.

Hernia spleniusului corpului calos se realizează prin angajarea spleniusului corpului calos la nivelul segmentului median al marginii libere a tentoriului, producînd astfel o comprimare a trunchiului cerebral în regiunea tectului mezencefalic. Simptomatologia clinică este asemănătoare cu cea a herniei de culmen cerebelos, constînd în : sindromul Parinaud, semnul Argyll-Robertson, hipoacuzie sau surditate.

Hernia porțiunii posterioare a lobului orbitar apare excepțional; exprimarea clinică constă în anosomie, modificări de cîmp vizual, edem papilar homolateral angajării (Cateland, 1944).

Herniile cerebrale subtentoriale (fig. 8)

Hernia amigdalelor cerebeloase cu angajare în gaura occipitală este deosebit de frecventă în sindromul de hipertensiune intracraniană la copii (fig. 9). Amigdalele cerebeloase constituie punctul cel mai decliv al elementelor fosei cerebrale posterioare. Forma acestora de con favorizează angajarea între bulb (anterior) și regiunea atlantooccipitală (posterior) formată din : occiput, membrană atlantooccipitală, atlas. Intraoperator sau necroptic amigdalele apar apropiate, depășind și comprimînd bulbul. În marile sindroame de HIC conul de presiune amigdalian coboară foarte jos în canalul occipitocervical ajungînd pînă la nivelul măduvei cervicale. Trunchiul cerebral comprimat reacționează prin edem, iar în angajările mari, prin apariția de leziuni hemoragice ireversibile. În amigdalele herniate se produc tulburări circulatorii (stază venoasă, edem). Rezultă că o anjagare amigdaliană instalată lent poate fi relativ tolerată, pînă la o creștere bruscă a tensiunii în fosa posterioară, cînd, simptomatologia se agravează. În tumorile de linie mediană, ambele amigdale cerebeloase sînt angajate, în timp ce în procesele expansive de emisferă cerebeloasă, amigdala ipsilaterală este mai coborîtă și deplasată spre partea opusă (fig. 8).

Simptomatologia angajării amigdalelor cerebeloase se datorește compresiunii centrilor nervoși și a nervilor cranieni din bulb, perturbărilor circulatorii sanguine, precum și tulburărilor în scurgerea LCR. Simptomele clinice sînt : accentuarea fenomenelor de HIC (cefalee, vărsături); vărsături deosebit de frecvente prin compresiunea centrului bulbar; redoare a cefei, care poate fi dureroasă sau nedureroasă (cea dureroasă este în raport cu distensia cortului cerebelului); atitudini speciale ale capului —

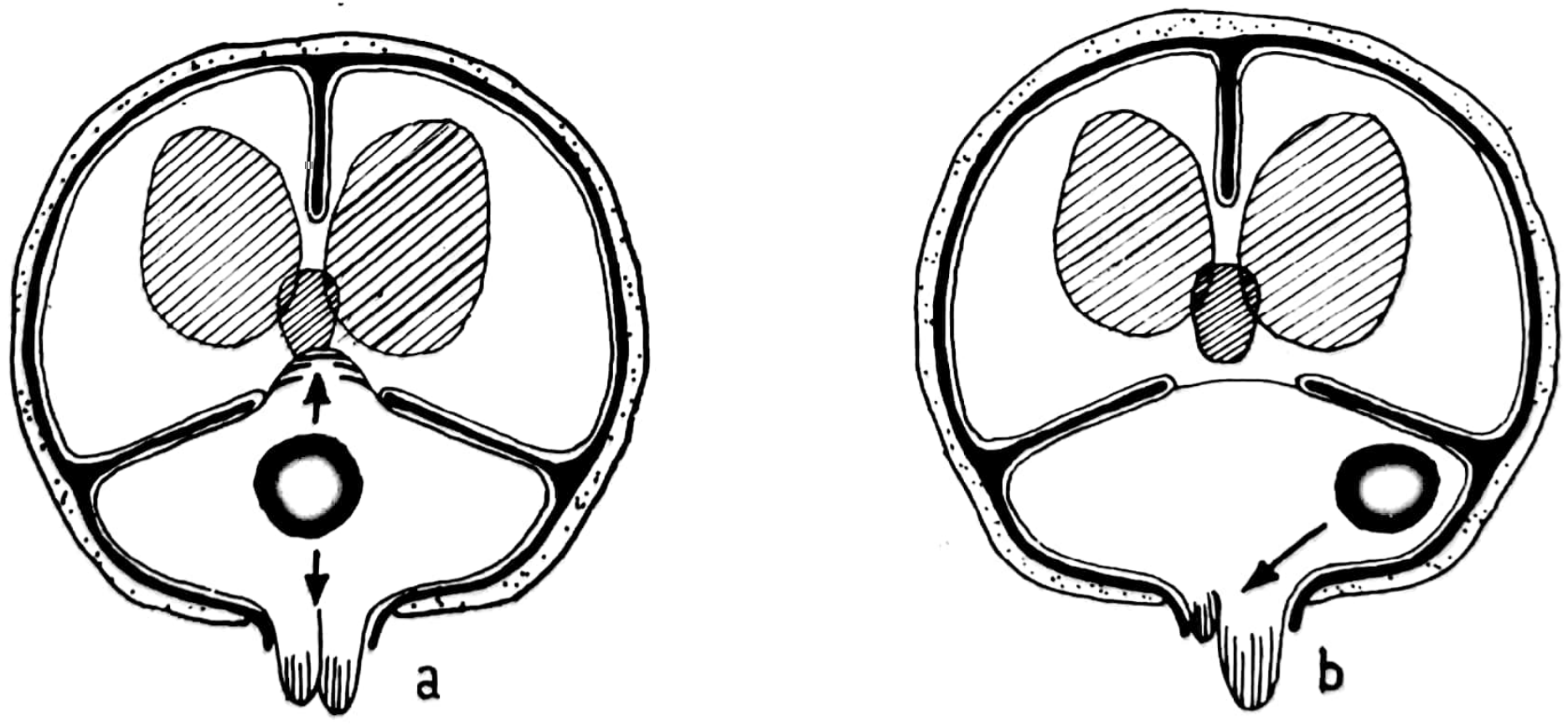

Fig. 8. — Dezvoltarea conurilor de presiune în procesele expansive subtentoriale :

a, hernie de culmen cerebelos și a amigdalelor cerebeloase în caz de proces expansiv de linie mediană; *b*, hernie predominant unilaterală de amigdale cerebeloase în caz de proces expansiv de emisferă cerebeloasă.

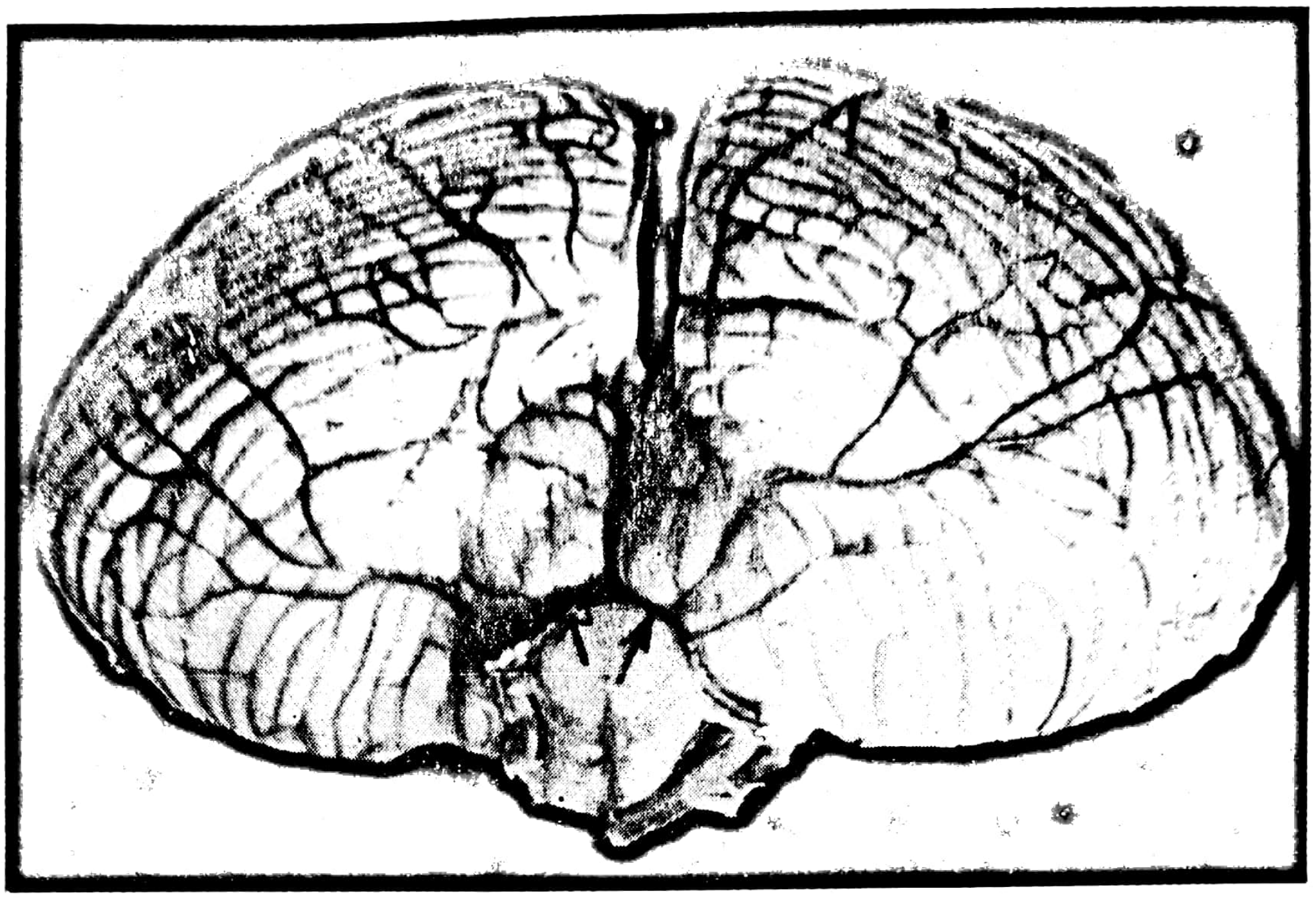

Fig. 9. — Hernie de amigdale cerebeloase.

imobilitate, laterocolis, flexie, hiperextensie; opistotonus; semne de suferință bulbară — tulburări cardiorespiratorii, de deglutiție, de fonație, crize de rigiditate prin decerebrare; afectarea stării de conștiență pînă la comă. Mai rar se constată semne piramidale bilaterale, accese de hipertermie și somnolență (suferința hipotalamusului prin distensia ventriculului III).

Evolutiv, în angajările lent instalate constatăm: cefalee, vărsături, redoare a cefei, semne moderate de suferință bulbară. Această evoluție este cea mai frecventă fiind relativ bine tolerată o perioadă de timp. În fața unui factor ce rupe echilibrul precar și crește brusc tensiunea în fosa posterioară, apar fenomenele de angajare amigdaliană cu puternică redoare a cefei, fenomene bulbare, stare de comă. Prognosticul este sever necesitînd intervenția operatorie de urgență. Angiografic se constată o deplasare în jos, sub nivelul găurii occipitale a arterei cerebeloase postero-inferioare.

Hernia de culmen cerebelos se produce prin angajarea culmenului în spațiul dintre marginea liberă a cortului cerebelului, în segmentul său median și regiunea tectală a mezencefalului. Rezultă o compresiune a tuberculilor quadrigemeni anteriori și posteriori, a venei Galen la nivelul vărsării în sinusul drept și o blocare a circulației LCR. Această hernie se asociază deseori cu cea a amigdalelor cerebeloase, în condițiile creșterii tensiunii în fosa posterioară.

Simptomatologia clinică este datorată suferinței mezencefalului. Crizele de rigiditate decerebrată sînt frecvent întîlnite și alături de accentuarea fenomenelor de HIC, pot domina tabloul clinic. Simptomatologia clinică se caracterizează prin: paralizia mișcării de verticalitate a globilor oculari (sindrom Parinaud); semnul Argyll-Robertson (inegalitate papilară cu pupilatonie, abolirea reflexului fotomotor); hipoacuzie sau surditate; mai rar spasm de convergență a globilor oculari și paralizii de perechea III și IV.

În sindroamele mari de hipertensiune intracraniană unilaterale (proces expansiv, edem etc.) există posibilitatea de producere a **herniei transtentoriale a trunchiului cerebral** (Scheinker, 1948). Emisfera cerebrală mult mărită ca volum antrenează în mişcarea sa de translaţie, trunchiul cerebral în porţiunea sa superioară. Această porţiune, tegmentală, herniază pe sub marginea liberă a tentoriului şi se torsionează. Trunchiul cerebral suferă un proces marcat de compresiune. Tasarea trunchiului cerebral blochează circulaţia lichidiană, mărind inegalitatea de presiune supra şi subtentrională. La acestea se adaugă tulburările circulatorii prin compresiunea vaselor. Rezultă că în acest proces de herniere a trunchiului cerebral, cu tasare şi telescopare, conul de presiune temporal apare ca un epifenomen, datorită deplasării emisferei edemaţiată, ceea ce favorizează angajarea uncusului hipocampic între trunchi şi marginea laterală a tentoriului.

Simptomatologia este deosebit de gravă constînd în fenomene de HIC accentuate, tulburări vegetative cardiorespiratorii, alterarea stării de conştienţă pînă la comă. Uneori se pot întîlni semne de afectare mezencefalică directă : inegalitate papilară, sindrom Parinaud etc.

Trecînd în revistă simptomatologia herniilor cerebrale, constatăm gravitatea marcată a acestor complicaţii mecanice a sindromului de HIC. Deseori într-o perioadă avansată a evoluţiei, deosebirea clinică a diferitelor forme descrise este aproape imposibilă, cu atît mai mult cu cît herniile cerebrale se pot asocia între ele (fig. 10). Cercul vicios patogenic cu echi-

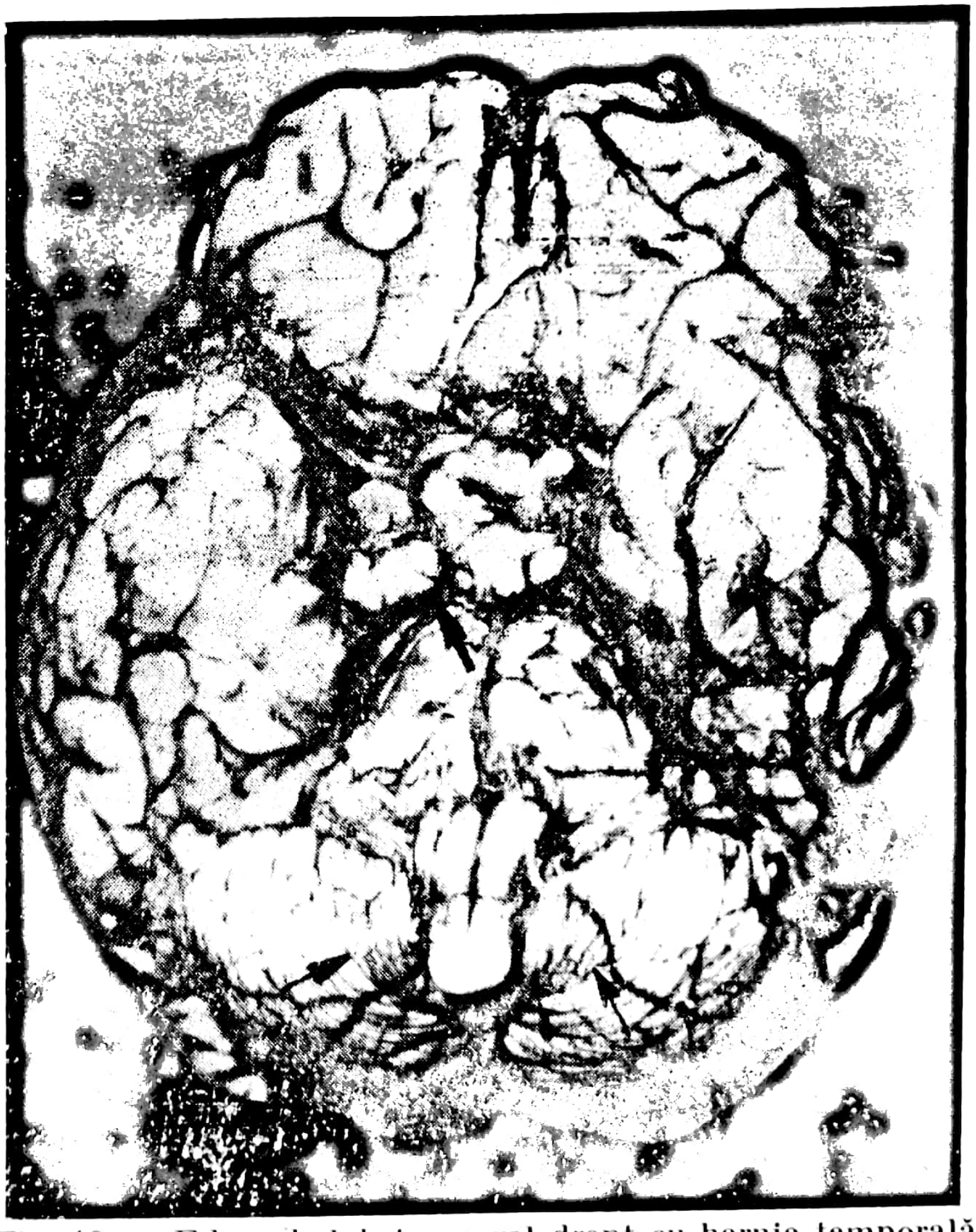

Fig. 10. — Edem de lob temporal drept cu hernie temporală dreaptă şi angajare amigdaliană.

libru precar creat impune un diagnostic rapid și o terapie eficientă. Terapeutica acestei complicații a sindromului de HIC are în vedere pe de o parte edemul cerebral, iar pe de altă parte, cauza care produce sindromul de angajare. Acest tratament este de regulă neurochirurgical și se aplică asupra leziunii cerebrale și nu asupra conului de presiune.

Forme clinice. Formele clinice ale sindromului de HIC au fost diferit apreciate de diverși autori, insistîndu-se asupra terenului, evoluției (lent progresivă, brutală, oscilantă), intensității simptomelor etc. Cea mai uzitată grupare a formelor clinice de HIC este însă cea în funcție de etiologie.

Hipertensiunea intracraniană din procesele expansive intracraniene. Așa cum s-a mai arătat, apariția hipertensiunii intracraniene este deosebit de frecventă în cursul dezvoltării proceselor expansive intracraniene (tumori cerebrale, abcese, tuberculoame, parazitoze cerebrale, hematoame). Din grupul acestor factori etiologici, ca dealtfel din întregul grup etiologic al sindromului de HIC, pe primul loc se situează tumorile cerebrale.

Hipertensiunea intracraniană apărută în cursul evoluției tumorilor cerebrale are anumite particularități. În general tumorile subtentoriale generează un sindrom de HIC mult mai precoce decît tumorile supratentoriale. În cadrul tumorilor subtentoriale sindromul de HIC este mult mai intens în cele dezvoltate la nivelul emisferei cerebeloase (întotdeauna au edem papilar), față de cele din vecinătatea ventriculului IV, regiune deosebit de zgomotoasă atrăgînd atenția prin fenomenele neurologice.

La copii există deseori un sindrom de HIC precoce și intens, datorită frecvenței mari a tumorilor de fosă posterioară cu blocaj lichidian. Tot datorită blocajului lichidian realizat, tumorile de glandă pineală generează fenomene de HIC accentuate cînd obstruiază apeductul Sylvius. Fenomenele de HIC sînt de asemenea în strînsă legătură cu evoluția procesului tumoral. Tumorile maligne cu evoluție rapidă însoțite de edem cerebral (gliobastoame) realizează un sindrom de HIC mult mai precoce și mai intens decît tumorile benigne. Sindromul de HIC apare tardiv în tumorile frontale, de bază a craniului și de trunchi cerebral. Simptomele de HIC pot varia ca intensitate în tumorile ventriculare.

Din grupul mare al proceselor expansive intracraniene, în afara tumorilor cerebrale insistăm asupra fenomenlor de HIC evidente în cadrul afecțiunilor inflamatorii cerebrale. Astfel, abcesele cerebrale produc un sindrom de HIC accentuat, ce poate varia în intensitate în funcție de edemul cerebral înconjurător. Tuberculoamele cerebrale, mai ales cele situate în fosa posterioară, produc fenomene de HIC lente, progresive, dar care pot atinge intensitatea celor din tumorile cerebrale, datorită blocajului lichidian. Din grupul parazitozelor cerebrale, hidatidoza se manifestă la copil în special prin fenomene de HIC, printre care, mărirea sau asimetria cutiei craniene sînt deosebit de frecvente. Cisticercozele cerebrale, în special cea difuză și cea bazală sînt însoțite deseori de fenomene de HIC. Forma intraventriculară a cisticercozei poate da naștere la simptome paroxistice de HIC prin obstruarea pasageră a căilor de scurgere a LCR. Hematoamele intracraniene, indiferent de sediu, se însoțesc frecvent de fenomene de HIC uneori deosebit de acute și intense.

Hipertensiunea intracraniană datorată unei alte afecţiuni în afara dezvoltării unui proces expansiv intracranian (HIC pseudotumorală). În trecut, sindromul de HIC era în mod absolut sinonim cu existenţa unui proces expansiv intracranian — în speţă cu tumorile cerebrale. Primul care a demonstrat posibilitatea existenţei unei creşteri a tensiunii intracraniene în absenţa unui proces înlocuitor de spaţiu intracranian a fost Quincke (1893) (citat după Arseni şi Constantinescu, 1972). În continuare numeroşi autori au descris diferite forme clinice de HIC apărute în afara unui proces expansiv intracranian folosind diverşi termeni ca : pseudo tumor cerebri (Frazier, 1930 ; Weisberg şi Chutorian, 1977), forma benignă a hipertensiunii intracraniene (Foley, 1955), hipertensiunea intracraniană benignă (Bradshaw, 1956 ; O'Doherty, 1965 ; Rose şi Matson, 1967). Arseni şi Constantinescu (1972) folosesc termenul de *HIC pseudotumorală*, acesta reprezentînd cel mai bine adevăratul tablou clinic de suferinţă cerebrală produs în absenţa unui proces expansiv, excluzînd totodată noţiunea de benignitate, complet necorespunzătoare.

Sindromul de HIC pseudotumorală este caracterizat prin creşterea presiunii intracraniene în condiţiile în care examenele paraclinice neurochirurgicale în special cele radiologice nu evidenţiază un proces expansiv intracranian (Greer, 1968). În procesul patogenic al acestor afecţiuni se înlănţuiesc în mod inegal, în funcţie de etiologie, trei factori : modificările patului vascular cerebral, perturbările apărute în circuitul LCR (formare, circulaţie, resorbţie) şi tulburările metabolice encefalice cu afectarea spaţiului interstiţial. Indiferent de caracterul predominant al unuia din cei trei factori (vascular, lichidian, parenchimatos) se ajunge la producerea de edem cerebral. Rolul edemului cerebral, fără o cauză expansivă intracraniană este deosebit de evident în HIC pseudotumorală (Foley, 1955 ; Glowacki, 1965).

Încadrarea sindromului complet, clinic şi paraclinic, de HIC pseudotumorală la copii este necesară pentru a evidenţia anumite particularităţi ale acestei forme clinice. La copii această afecţiune se întîlneşte destul de rar (Moore, 1957 ; Davidoff, 1956 ; Rose şi Matson, 1967) fapt, cu atît mai surprinzător cu cît copilul este mai expus factorilor patologici, în special infecţioşi, toxici ; de asemenea, encefalul copilului răspunde rapid la orice noxă, prin fenomene de edem cerebral. Aceasta s-ar putea explica prin modul de încadrare a cazurilor sub acest diagnostic (obligativitatea edemului papilar), prin posibilităţile de compensare ale cutiei craniene la copil şi prin tratarea copiilor în diferite alte servicii clinice în funcţie de afecţiunea cauzatoare a HIC (Arseni şi Constantinescu, 1972). Rose şi Matson (1967) arată o preponderenţă a acestei afecţiuni la copii de sex masculin (afecţiuni traumatice, inflamatorii, toxice, infecţioase mai frecvente), spre deosebire de adulţi, în care caz predomină la sexul feminin (Foley, 1955 ; Bradshaw, 1956 ; Guidetti şi colab., 1968).

Tabloul clinic se instalează de obicei lent, progresiv şi constă în cefalee, vărsături, edem papilar, pareze de oculomotori (în special perechea VI), tulburări de echilibru, crize de epilepsie, fenomene de iritaţie meningeană, semne focale variabile în funcţie de etiologie, cu afectarea variabilă a stării de conştienţă. Oricare din fenomenele clinice ale sindromului de HIC sînt posibile, afirmaţie prin care contrazicem datele lui

Rose și Matson (1967), care constată ca o particularitate a HIC pseudotumorală la copii, absența convulsiilor, a semnelor neurologice focale și a tulburărilor psihice. Insistăm asupra faptului că tabloul clinic al HIC nu individualizează forma pseudotumorală, deoarece de multe ori simptomatologia în aceste cazuri este foarte alarmantă, ca și în cazurile de proces expansiv.

În *diagnosticarea* HIC pseudotumorală la copil se folosesc metodele de investigație neurochirurgicală, pe care le prezentăm în continuare, în ordinea accesibilității, nocivității și a valorii informaționale furnizate.

Astfel, *EEG* evidențiază, mai ales la copii, un important număr de trasee cu anomalii difuze, fapt ce arată în fond suferința întregului encefal (Ravenna și Benedetti, 1966). Aceiași autori insistă și asupra legăturii între modificarea EEG și intensitatea HIC (Creissard, 1977).

Ultrasonoencefalografia indică deplasări ale structurilor mediane datorate desigur edemului cerebral.

Radiografia craniană simplă evidențiază, după Arseni și Constantinescu (1972), în 85% din cazurile primelor două decade de vîrstă, modificări radiologice caracteristice HIC.

Scintigrafia în cazurile de HIC pseudotumorală arată des o concentrare de radioizotopi în substanța cerebrală edemațiată (James și colab., 1974).

Angiografia evidențiază leziuni vasculare posibile (ocluzie arterială, malformație vasculară cerebrală etc.), diferite deplasări vasculare cerebrale datorate edemului cerebral localizat sau modificări de circulație în totalitate datorate HIC (diminuarea calibrului vaselor, încetinirea vitezei de circulație etc.).

Pneumoencefalografia sau *ventriculografia* arată frecvent modificări de poziție, mărime și formă a ventriculilor în funcție de edemul cerebral. Cînd edemul cerebral este generalizat, ventriculii sînt mici, nedeplasați, eventual asimetrici (Vincent și colab., 1933). În cazurile de edem cerebral localizat sau de emisferă se produce umplerea incompletă sau deplasarea sistemului ventricular, ceea ce impune diagnosticul diferențial cu procesele expansive intracraniene.

Nu trebuie neglijat examenul somatic general și pe aparate, alături de investigarea paraclinică a celorlalte constante biologice, elemente care de multe ori coroborate au putut evidenția diferite afecțiuni organice (cardiorespiratorii, hepatice, renale, endocrine etc.), contribuind la stabilirea etiologiei HIC pseudotumorale.

În etiologia HIC pseudotumorală există numeroase cauze posibile (Fishman, 1974) : craniocerebrale (meningoencefalite, traumatisme, tromboze etc.), generale (infecții, intoxicații, tulburări metabolice etc.) sau ale diferitelor sisteme și organe (hemopatii, endocrinopatii, cardiopatii etc.).

1. *HIC pseudotumorală datorată unor afecțiuni craniocerebrale*

În grupul afecțiunilor cutiei craniene ce pot determina HIC la copil, amintim : craniostenozele și malformațiile joncțiunii craniorahidiene.

Creşterea presiunii intracraniene în primul caz se explică prin existenţa factorului mecanic compresiv (închiderea prematură a suturilor), iar în al doilea prin jena circulatorie lichidiană şi tulburările vasculare realizate de aceste malformaţii.

Multiple *afecţiuni cerebrale, neexpansive* pot produce o importantă creştere a tensiunii intracraniene la copil:

a) *Malformaţiile congenitale,* dintre care amintim hidrocefaliile congenitale aparent stabilizate, care datorită unor cauze diverse (traumatisme, infecţii, eforturi fizice susţinute) se pot decompensa, apărînd fenomene de HIC; de asemenea malformaţia Arnold-Chiari care, indiferent de mecanismul patogenic, prin hidrocefalia internă produsă determină fenomene de HIC.

b) *Traumatismele craniocerebrale* pot produce chiar la copii fenomene de HIC complete (cu edem papilar) datorită tulburărilor vasomotorii şi a edemului cerebral focalizat sau difuz consecutiv (Afra şi Nagy, 1965). Printre agenţii fizici cunoscuţi, mai putem aminti expunerea îndelungată la soare şi radioterapia.

c) *Afecţiunile inflamatorii meningocerebrale. Meningitele,* indiferent de etiologia lor realizează clinic tabloul de HIC. În special meningitele tuberculoase prin modificările meningeale de la baza craniului duc la perturbaţii în circulaţia lichidiană cu creşterea presiunii acesteia. Meningitele seroase, atît de discutate începînd de la Quincke (1893) (citat după Arseni şi Constantinescu, 1972), de diferite etiologii (traumatică, infecţioasă, toxică etc.) pot determina HIC datorită acumulării excesive de LCR în spaţiile subarahnoidiene şi cavităţile ventriculare. Arahnoiditele intracraniene, ca afecţiuni meningeale cu evoluţie subacută sau cronică se manifestă des prin simptome de HIC. În mod deosebit leptomeningitele bazale cu arahnoiditele de fosă cerebrală posterioară, prin tulburări în circulaţia sanguină şi lichidiană, produc în ultimă instanţă fenomene de HIC deosebit de intense, necesitînd intervenţia chirurgicală de urgenţă în vederea desfacerii aderenţelor şi a refacerii circulaţiei LCR.

Encefalitele la copil, indiferent de etiologia lor, pot îmbrăca un tablou clinic asemănător procesului expansiv intracranian. Primul care a atras atenţia asupra encefalitei letargice cu stază papilară a fost Krabbe (1916). Treptat se ajunge la delimitarea noţiunii de encefalită pseudotumorală, în prezenţa unui sindrom de HIC apărut în cursul evoluţiei procesului encefalitic. L. van Bogaert (1959) remarcă discordanţa între gravitatea edemului papilar şi restul simptomelor de HIC în aceste cazuri. Întregul tablou clinic are o evoluţie ondulantă, inclusiv modificări de FO, cu prezenţa de semne de focar tranzitorii, datorită localizării cerebrale multiple. De asemenea se constată existenţa obligatorie a tulburărilor psihice la care se adaugă un sindrom infecţios. Investigaţiile paraclinice evidenţiază aspectul particular al ventriculilor cerebrali mici, simetrici, nedeformaţi, datorită edemului cerebral (Vincent şi colab., 1933).

d) *Afecţiuni vasculare cerebrale.* Printre multiplele afecţiuni vasculare care pot duce la fenomene de HIC la copil sînt în principal trombozele sinusurilor durale şi ale venelor corticale. *Trombozele sinusurilor durei* *mater* realizează un tablou clinic zgomotos cu semne infecţioase generale, sindrom meningoencefalitic şi semne focale în funcţie de sinusul afectat. Symonds (1931) atrage atenţia asupra unei forme de HIC pseudotumorală desemnate sub termenul de „otitic hydrocephalus", datorate unei tromboze, strict parietale, deci fără obliterare, a unui sinus lateral după o otită. Această tromboză se extinde la sinusul longitudinal superior. Pentru a explica această extensie Symonds (1956) admite că sinusul lateral opus este absent sau congenital deficitar. Numeroase alte observaţii insistă asupra trombozelor sinusurilor durale, în special cu afectarea sinusului longitudinal superior, cu apariţia fenomenelor de HIC (Garcin şi Pastel, 1949). Cauzele trombozelor sinusurilor durale sînt infecţiile otice: ale nasofarinxului, ale sinusurilor frontale şi maxilare etc. *Trombozele venoase corticale* sînt favorizate de comunicările largi cu venele exocraniene, fapt ce explică propagarea la venele cerebrale a infecţiilor scalpului, feţei, orbitei, nasofarinxului etc. În aceste cazuri există des o disproporţie între gravitatea tabloului clinic cerebral şi banalitatea infecţiei iniţiale. În ambele afecţiuni venoase fenomenele de HIC se explică prin edemul cerebral rezultat din staza circulatorie cu tulburări de permeabilitate consecutive. Dintre celelalte afecţiuni vasculare posibile producătoare de HIC pseudotumorală la copii, amintim encefalopatia hipertensivă (Arseni şi colab., 1972), hemoragiile subarahnoidiene şi malformaţiile vasculare cerebrale (anevrisme, angioame).

2. *HIC pseudotumorală datorată unor afecţiuni generale*

a) *Bolile infectocontagioase şi parazitare.* Bolile produse de bacterii, virusuri, rickettsii, protozoare, pot determina o creştere a presiunii intracraniene. La baza patogeniei acestui sindrom de HIC stă edemul cerebral.

b) *Factorii toxici exogeni sau endogeni.* Aproape toate substanţele toxice exogene cunoscute, provoacă tulburări funcţionale sau lezionale la copil. Multe dintre intoxicaţii se manifestă clinic printr-un tablou de HIC. La început s-au descris cazuri de HIC în cadrul intoxicaţiilor cu arsenic, alcool etilic şi benzol. Treptat numărul acestor substanţe a crescut (plumb, oxid de carbon, metale grele, insecticide etc.). Intoxicaţiile medicamentoase care determină creşterea presiunii intracraniene sînt produse de: tetraciclină, acid nalidixic, stricnină, vitamina B^{12}. De asemenea supradozarea cu vitamina A la sugar produce fenomene de HIC însoţite de tumefacţii subcutane, modificări osoase, hepatomegalie (Marie şi See, 1954).

Toxicele exogene după traversarea barierei hematoencefalice, produc tulburări multiple la nivelul creierului prin perturbaţii circulatorii, responsabile de apariţia edemului cerebral, şi prin acţiunea asupra mediatorilor chimici şi a echilibrului ionic de membrană. Există posibilitatea de apariţie a fenomenelor de HIC şi în unele *intoxicaţii endogene*, dintre care uremia are o importanţă deosebită prin frecvenţa sa şi a tulburărilor fiziopatologice produse în organism. În uremie intervin mai mulţi factori, cel toxic fiind secundar. Pe prim plan sînt modificările survenite la nivelul barierei hematoencefalice cu perturbaţii ale osmolarităţii astrogliei şi apariţia consecutivă a edemului cerebral (Castan, 1968; Fishman, 1974).

c) *Factorii metabolici.* Multiple tulburări metabolice ale organismului pot produce fenomene de edem cerebral, deci apariţia HIC. Dintre acestea amintim diabetul, hipocalcemia, rahitismul, porfiriile.

d) *Factorii alergici.* Accidentele seroterapice, urticaria, edemul angioneurotic tip Quincke etc. realizează prin mecanisme imunologice un edem cerebral responsabil de producerea fenomenului de HIC.

3. *HIC pseudotumorală datorată unor afecţiuni ale diverselor sisteme, aparate sau organe*

a) *Afecţiunile sistemului nervos.* S-a constatat posibilitatea apariţiei HIC în cursul evoluţiei poliomielitelor şi a poliradiculonevritelor, explicată prin albuminorahia crescută. De asemenea tumorile medulare pot produce HIC prin albuminorahia crescută, prin tulburările de hiporesorbţie lichidiană intracraniană şi prin tulburările circulatorii vasculare şi lichidiene cerebrale (Dardenne, 1967).

b) *Afecţiunile cardiorespiratorii.* Prin insuficienţa cardiorespiratorie aceste afecţiuni produc importante tulburări ale circulaţiei cerebrale. Insuficienţa cardiorespiratorie poate apărea la copil în cazul cardiopatiilor congenitale (tetrada sau triada Fallot, complex Eisenmenger, atrezie tricuspidiană, stenoză pulmonară etc.) sau cîştigate (valvulopatii), malformaţiilor toracice, afecţiunilor pulmonare (tuberculoză, astm bronşic, supuraţie cronică), afecţiunilor mediastinale (hipertrofie de timus, tumori mediastinale) etc. Tulburările cerebrale produse de insuficienţa cardiorespiratorie au fost încadrate sub termenul de encefalopatie respiratorie hipercapnică. Mecanismul acestei encefalopatii are la bază creşterea bioxidului de carbon în aerul alveolar şi în sînge (hipercapnee), cu producerea de vasodilataţie cerebrală şi edem.

c) *Afecţiunile renale.* Malformaţiile vasculorenale congenitale au un rol principal în apariţia fenomenelor de HIC prin hipertensiunea arterială.

d) *Afecţiunile oftalmologice şi otorinolaringologice.* Apariţia de fenomene de HIC a fost menţionată şi în cursul maladiilor inflamatorii oculare (Walsh, 1957). Dintre afecţiunile ORL un prim rol s-a acordat otitelor (Foley, 1955). În patogenia HIC de origine otică rolul trombozelor sinusurilor durale este deosebit de importantă (Symonds, 1956).

e) *Afecţiunile endocrine.* În diferite endocrinopatii (insuficienţă tiroidiană, hipoparatiroidism, boala lui Addison, sindrom Cushing) au fost remarcate la copil fenome de HIC. Acestea sînt legate de tulburările produse în metabolismul cerebral de diferitele modificări hormonale, în principal de cele ale hormonilor corticosteroizi. O corticoterapie prelungită (Greer, 1963) la copil (pentru o afecţiune reumatică, renală, astmatică) şi apoi întreruptă brusc produce apariţia fenomenelor de HIC. Mecanismul de producere a edemului cerebral constă în tulburările metabolice, encefalite induse în principal prin modificările ionice, sodice, alături de un grad de insuficienţă corticosuprarenală (Glowacki şi colab., 1965). Fenomele de HIC pot apărea şi în cazul unui sindrom pluriglandular cum este obezitatea (Greer, 1965). Fenomenele de HIC apărute în timpul pubertăţii la fetiţe se explică printr-o creştere rapidă a titrului de hormoni estrogen cu o consecutivă frînare a secreției de corticosteroizi, ceea ce duce la tulburări hidroionice importante în metabolismul cerebral (Greer, 1964; Glowacki și colab., 1965).

f) *Afecțiunile hematologice.* Dintre afecțiunile hematologice care pot produce simptome de HIC la copil, se remarcă anemiile posthemoragice acute, hemolitice, feriprive tip cloroză, în care edemul cerebral apare ca urmare a hipoxiei induse de scăderea cantității de hemoglobină (Greer, 1968). Au mai fost constatate cazuri de HIC în cadrul evoluției poliglobuliilor datorită anoxiei cerebrale sau trombozelor venelor cerebrale cu edem cerebral secundar (Drew și Grant, 1945). Leucemiile, prin infiltrațiile lor meningeale împiedică scurgerea LCR și prin tulburările toxice și metabolice cerebrale pot duce la creșterea presiunii intracraniene (Labauge și colab., 1965).

g) *Alte afecțiuni ale organismului.* Fenomenele de HIC la copil au mai fost descrise sporadic în afecțiuni ale sistemului reticulohistiocitar (Labauge și colab., 1965) și în colagenoze, din grupul cărora menționăm reumatismul poliarticular acut și lupusul eritematos.

Tratament. Sindromul de hipertensiune intracraniană constituie una din urgențele medicochirurgicale. Tratamentul său urmărește două obiective: să se instituie cît mai precoce, pentru a preveni complicațiile mecanice (herniile cerebrale) și atrofia optică poststază (Boddie și colab., 1974), iar pe de altă parte să fie cît mai adaptat la etiologia sindromului.

În cazurile de sindrom HIC complicat, primele măsuri, generale, se adresează controlului permeabilității căilor aeriene superioare, cu aspirarea secrețiilor și, eventual, asistarea respirației. Poziția cea mai indicată a bolnavului este în decubit lateral cu capul mai jos și picioarele mai ridicate, cu sondă de aspirație gastrică și urinară. Funcțiile vitale, starea de conștiență, reactivitatea și pupila se controlează continuu, eventual prin monitorizare.

Tratamentul simptomatic constă în combaterea șocului, a hemoragiilor externe asociate, a hipertermiei, a dezechilibrului hidroelectrolitic și acidobazic, medicație anticonvulsivantă etc.

Măsurile specifice se adresează, în măsura posibilităților, etiologiei sindromului de hipertensiune intracraniană, ca de exemplu: combaterea hipercapniei sau a altor tulburări metabolice sau hidroelectrolitice, antibioterapie, în caz de meningoencefalită sau alte procese infecțioase, craniectomie, în cazul craniostenozelor, extirparea proceselor înlocuitoare de spațiu, drenarea chirurgicală a hidrocefaliilor.

Tratamentul edemului cerebral acut este în funcție de mecanismul său patogenic, vasogenic sau citotoxic. În edemul cerebral acut vasogenic tratamentul de elecție este corticoterapia care are capacitatea de a restabili integritatea vasculară (Galicich și French, 1961; Shenkin și Bouzarth, 1970). Edemul cerebral acut citotoxic se tratează cu soluții hiperosmolare (Klatzo 1967; Stark 1972).

Corticosteroizii, hemisuccinatul de hidrocortizon în doză de 50–150 mg/24 h (Pierre-Kahn, 1977) sau dexametazona în doză de 0,2–0,4 mg/kg/24 h (Shenkin și Bouzarth, 1970), au ca acțiune principală restaurarea integrității barierei hematoencefalice. Acțiunea corticosteroizilor se instalează mai lent la 12—18 ore de la administrare dar prezintă avantajul că pot fi administrați în cure prelungite fără pericol de rebound a sindromului de hipertensiune intracraniană (Weisberg și Chutorian 1977). Corticosteroizii s-au dovedit foarte eficienți în tratamentul edemului peritumoral.

Soluțiile hiperosmolare (manitolul, în doză de 1,5—4 g/kg — Bakay și Lee, 1965; Pappius și colab., 1979) reduc hipertensiunea intracraniană prin crearea unui gradient de presiune osmotică între spațiul intracelular și extracelular. Acțiunea acestor soluții se instalează rapid, la 10—30 minute de la administrare, dar repetarea administrării poate determina o creștere secundară a presiunii intracraniene (rebound), fapt care contraindică administrarea lor în cure prelungite. Dealtfel, Miller și Leech (1975) recomandă în terapia sindromului de hipertensiune intracraniană, asocierea dintre corticosteroizi și perfuzii cu manitol.

Glicerolul, în doză de 5 g/kg corp/24 h (Meyer și colab., 1971; Mickell și colab., 1977), cumulează efectul soluțiilor hiperosmolare (creează gradient osmotic între spațiile intra- și extracelular) cu cel al corticosteroizilor, putînd fi administrat în cure prelungite (Guisado și colab., 1975).

Hiperventilația pasivă are indicații restrînse (Miller și Ledingham, 1971; Mickell și colab., 1977), scăzînd fluxul sanguin cerebral prin mecanism vasoconstrictor.

Hipotermia (Clasen și colab., 1968; Beks, 1976), la valori de 28°—30°C, poate ameliora edemul cerebral acut de asemenea prin scăderea fluxului sanguin cerebral, dar se folosește foarte restrîns din cauza duratei scurte de acțiune (doar pe timpul aplicării) și a efectului său hipercoagulant.

În afara acestor mijloace terapeutice se mai pot folosi și alte substanțe hiperosmolare (glucoză, fructoză, sorbitol, diuretice, ca furosemid, acetazolamidă), oxigen hiperbar, hipotensiunea controlată, în cazurile cu sindrom de hipertensiune intracraniană foarte sever, drenaj ventricular sau chiar craniectomie decompresivă (Rosman, 1975).

Monitorizarea presiunii intracraniene are valoare diagnostică, prognostică și terapeutică. Multiple procedee încearcă determinarea presiunii intracraniene. Inițial s-a pornit de la determinarea presiunii intraventriculare prin cateterism (Leon, 1977). Ulterior, măsurarea tensiunii la nivelul durei mater s-a dovedit a fi suficientă pentru obținerea unor date concrete asupra presiunii intracraniene (McGraw și Alexander, 1977). Multiplele mijloace terapeutice folosite pot fi controlate eficient prin aceste metode de monitorizare, tocmai în scăderea presiunii intracraniene, mai ales în tumori și traumatisme craniocerebrale (Gobiet, 1977).

Sindromul de compresiune medulară

Sindromul de compresiune medulară este expresia unei suferinţe radiculomedulare datorate unei compresiuni exercitate asupra formaţiunilor măduvei de către un agent de etiologie foarte variată, care poate avea sediul fie intrarahidian, fie extrarahidian cu invadare secundară a canalului spinal şi care se traduce printr-un tablou complex clinic, radiologic şi lichidian.

Sindromul de compresiune medulară este echivalentul sindromului de hipertensiune intracraniană raportat la canalul rahidian, la segmentul sistemului nervos conţinut de el, avînd în majoritatea cazurilor ca agent etiologic un proces expansiv intraspinal. Deosebirea faţă de HIC este dată însă de particularităţile sistemului vertebromedular în ce priveşte organizarea şi aranjamentul ţesutului nervos spinal (măduvă, rădăcini, ganglioni spinali) într-o dispunere alungită seriată, pe segmente suprapuse corespunzînd segmentelor corpului. Compresiunea lor va da semne ce depind de nivelul leziunii. De asemenea dispunerea elementelor nervoase într-o anumită ordine în sens transversal (lăţime) determină tulburări motorii, de sensibilitate, trofice şi sfincteriene care pot indica sediul ei. Cu excepţia unor regiuni cu spaţiul perimedular mai mare, ca regiunea cervicală sau cea a cozii de cal care permit un joc mai mare al elementelor nervoase faţă de canalul osos, concentrarea substanţei cenuşii şi a cordoanelor medulare pe un spaţiu mic fac ca procesele compresive, chiar de mărime mică, să fie foarte zgomotoase simptomatic, atît lezional, cît şi sublezional. Întreruperea circulaţiei LCR de către agentul compresiv produce sublezional un sindrom lichidian de compresiune medulară caracteristic, cu disociaţie albuminocitologică şi blocaj.

Date de anatomofiziologie a formaţiunilor vertebromedulare la copil. La nou născut măduva se află mai aproape de arcurile vertebrale, capătul său caudal ajungînd pînă la marginea inferioară a corpului vertebrei a II-a lombare sau marginea superioară a celei de-a III-a vertebre lombare. La adult, măduva se termină la marginea superioară a corpului vertebral L_2 sau la nivelul discului L_1. Din cauza diferenţei de creştere dintre coloana vertebrală şi măduva spinării asistăm la o ascensionare a acesteia faţă de coloană, în sensul că segmentele medulare se află în general la nivel mai cranial faţă de vertebrele corespunzătoare, iar rădăcinile nervoase (rădăcinile nervilor spinali), care părăsesc canalul spinal prin gaura de conjugare situată dedesubtul vertebrei cu același nume, au un traiect intrarahidian cu atît mai lung și cu atît mai oblic, cu cît sînt mai inferioare (fig. 11). Numai segmentele superioare ale măduvei cervicale stau la același nivel cu corpul vertebral respectiv. Deja segmentul cervical VII se află la nivelul corpului vertebral C_6. În măduva toracală superioară deplasarea este de două segmente în cea toracală inferioară de trei segmente, iar în cea lombară de patru segmente, în timp ce toată măduva sacrată (la adult) se află la nivelul corpurilor vertebrale D_{12} și L_1. Raporturile față de apofizele spinoase evidențiază discrepanțe mai mari.

O importanță deosebită pentru sindromul de compresiune medulară o reprezintă proiecția deficitelor în dermatoame, miotoame și arcuri reflexe, în practică orientarea făcîndu-se în special după deficitele în dermatoame și arcuri reflexe. Pentru aceasta amintim schema sensibilității segmentare (fig. 12), precum și proiecția segmentară a principalelor arcuri reflexe, adică centrii medulari, pentru principalele reflexe osteotendinoase și cutanate: reflexul bicipital C_5-C_6; reflexul tricipital C_7-D_1; reflexul stiloradial C_5-C_6; reflexul cubitopronator C_6; reflexul rotulian L_3-L_4; reflexul abdominal superior D_8-D_{10}; reflexul abdominal inferior $D_{11}D_{12}$; reflexul cramasterian L_1-L_2; reflexul cutanat plantar L_5-S_1; reflexul anal S_3S_5.

De asemenea; pentru sindromul de compresiune medulară este important aranjamentul căilor lungi — în special al fasciculelor piramidale și al cordoanelor anterolaterale — conform căruia fibrele pentru segmentele superioare ale corpului se află mai înăuntru, iar cele pentru segmentele inferioare mai în afară (fig. 13). O ultimă problemă o constituie încrucișarea fibrelor de sensibilitate termoalgică la nivelul măduvei periependimare a cărei compresiune va da controlateral tulburări de sensibilitate.

Etiologie. Dintre malformațiile congenitale care pot da compresiuni medulare menționăm bolile disrafice vertebromedulare, ca sinusurile dermale spinale combinate cu chisturile dermoide, siringomielia și hidromielia, unele meningomielocele însoțite de lipoame intraspinale, precum și chistele arahnoidiene congenitale intraspinale. Dintre afecțiunile inflamatorii care pot fi cauza compresiunilor medulare cităm arahnoiditele spinale, abcesul intramedular, epidurita, osteomielita vertebrală, spondilita tuberculoasă și tuberculomul intramedular. Afecțiunile parazitare care duc la compresiuni medulare sînt hidatidoza vertebromedulară, cisticercoza medulară, paragonimiaza spinală și schistozomiaza spinală. Dar grupul principal al compresiunilor medulare la copil este reprezentat de tumorile medulare mai rar vertebrale. Dintre afecțiunile vasculare care duc la compresiuni medulare amintim malformațiile arteriovenoase medulare (angiomul medular), precum și angiomul vertebral. Traumatismele vertebromedulare la copil sînt numai într-un număr relativ mic de cazuri, cauza reală a compresiunii medulare. Ele constituie de obicei o cauză aparentă, declanșatoare, ca și eforturile fizice, ducînd la apariția simptomelor de compresiune medulară prin tulburările circula toriipe care le provoacă și prin compensarea unei suferințe radiculomedulare de altă etiologie.

Fiziopatologie. Comprimarea elementelor măduvei și a rădăcinilor sale duce la întreruperea totală sau parțială a funcțiilor sale în segmen-

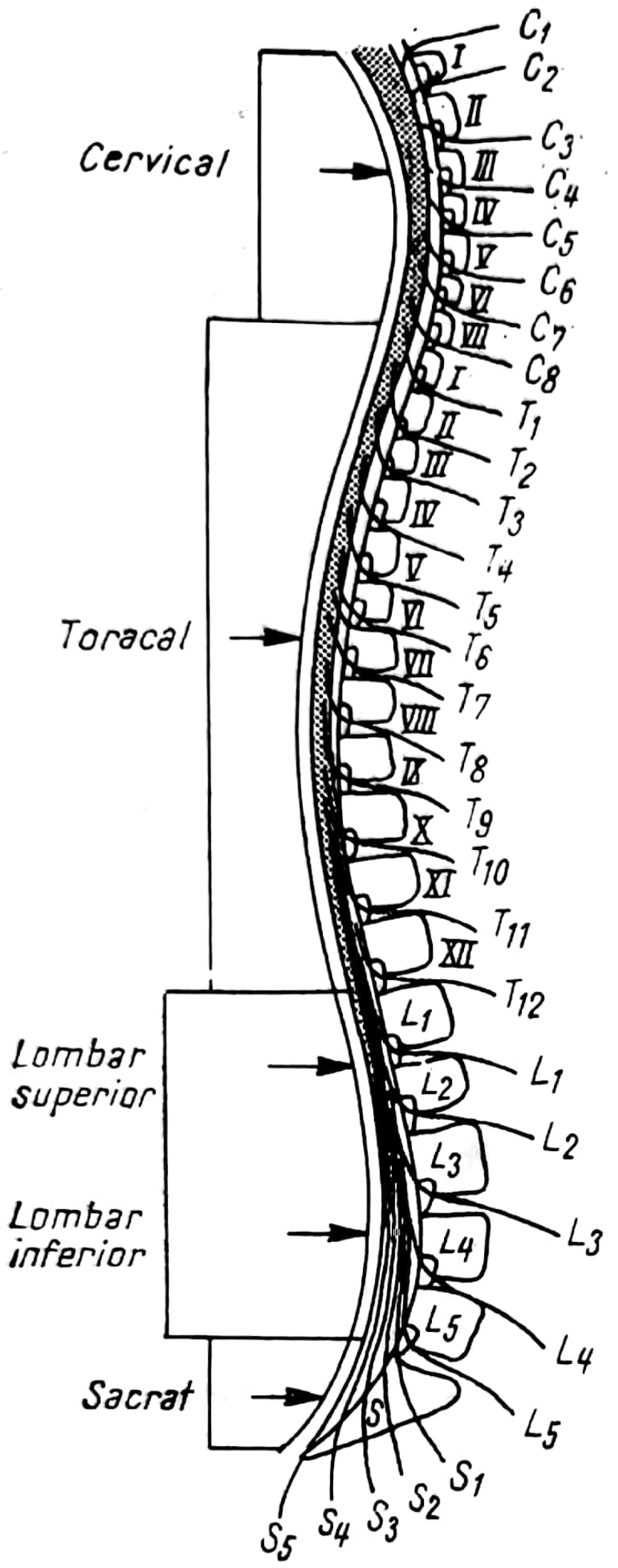
Cervical
Toracal
Lombar superior
Lombar inferior
Sacrat
C1
C2
C3
C4
C5
C6
C7
C8
I
II
III
IV
V
VI
VII
I
II
III
IV
V
VI
VII
VIII
IX
X
XI
XII
T1
T2
T3
T4
T5
T6
T7
T8
T9
T10
T11
T12
L1
L2
L3
L4
L5
S
S1
S2
S3
S4
S5

Fig. 11. — Raporturile măduvei și ale emergenței nervilor rahidieni față de corpii vertebrali și găurile de conjugare la nou-născut.

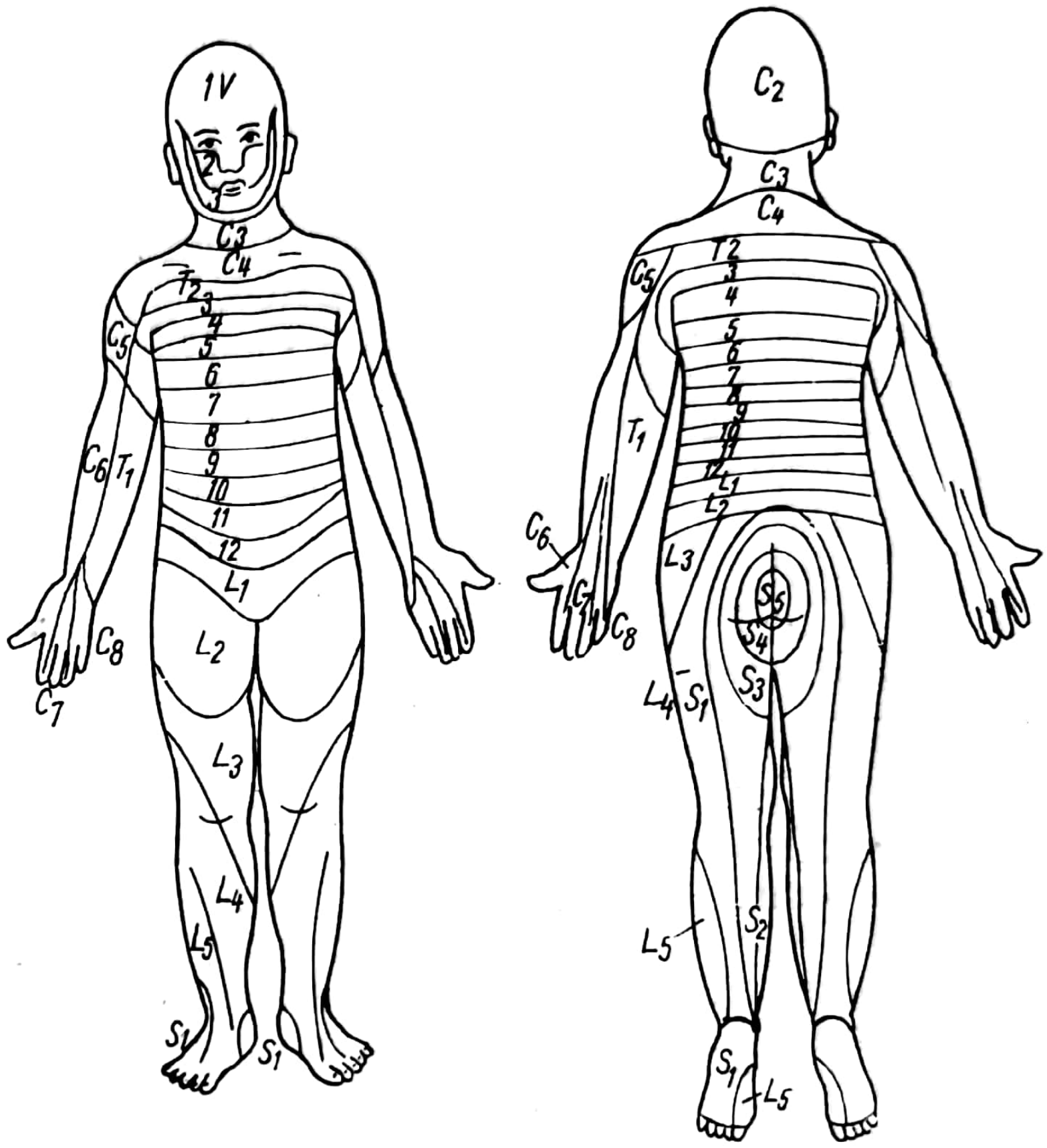
1V
2
3
C3
C4
T2
3
4
5
6
7
8
9
10
11
12
L1
C5
C6
T1
C8
C7
L2
L3
L4
L5
S1
C2
C3
C4
T2
L1
L2
L3
C6
C7
C8
S5
S4
S3
L4
S1
L5
S2
S1
L5

Fig. 12. — Schema sensibilității segmentare.

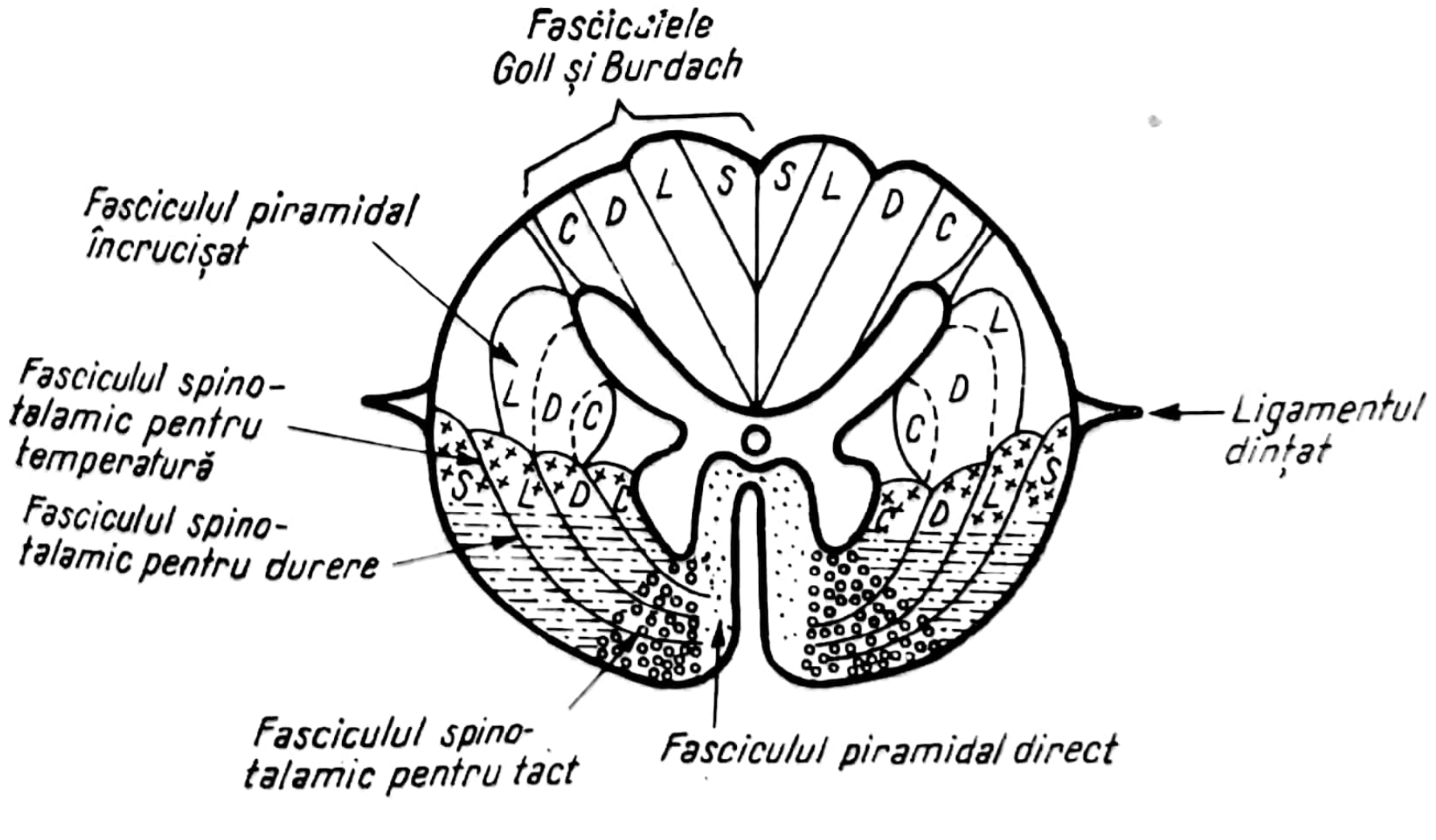
Fasciculele Goll și Burdach
Fasciculul piramidal încrucișat
Fasciculul spino-talamic pentru temperatură
Fasciculul spino-talamic pentru durere
Fasciculul spino-talamic pentru tact
Fasciculul piramidal direct
Ligamentul dințat
C
D
L
S
S
L
D
C
L
D
C
L
D
C
S
L
D
C
D
L
S

Fig. 13. — Schema principalelor căi de conducere motorii și senzitive intramedulare.

C, cervical; D, dorsal; L, lombar; S, sacrat.

tele ~~lezionale și~~ sublezionale sau numai la tulburarea funcțiilor acestora. În consecință produce o asociație de semne, unele lezionale datorate compresiunii directe pe elementele nervoase, fiind segmentară și avînd o valoare diagnostică și localizatoare și altele sublezionale datorate întreruperii căilor nervoase ascendente și descendente din măduvă, și care variază după topografia în sens transversal a compresiunii (Arthuis și Turpin, 1973).

Comprimarea rădăcinilor nervoase se traduce clinic în special prin semne datorate rădăcinii senzitive, fie prin durere de tip radicular deci de tip iritativ, fie de tip deficitar, parestezie sau anestezie de tip radicular. După localizarea agentului compresiv intramedular sau extramedular subdural ori extradural, anterior, posterior, sau lateral, compresiunea medulară se va traduce prin comprimarea elementelor sale din imediata vecinătate, cel puțin în compresiunile parțiale. Cu cît copilul este mai mic, cu atît compresiunile medulare parțiale sînt mai rare. Posibilitățile de compensare la copil prin elasticitatea coloanei vertebrale neosificate ca și prin plasticitatea măduvei fac ca manifestarea clinică a compresiunii medulare să apară tîrziu după un traumatism vertebromedular minor (cădere pe spate), sau un efort fizic (alergare). Aci intervine factorul vascular care în compresiunile medulare joacă un rol foarte important. El poate produce tulburări ischemice arteriale (mai rar la copil) sau procese congestive venoase la nivelul compresiunii și supralezional. Staza venoasă este determinată și de decubit și căldură în cursul nopții cînd bolnavul doarme, ceea ce explică durerile nocturne caracteristice în unele compresiuni medulare (mai ales tumori medulare). Accentuarea durerilor radiculare după eforturi se explică prin creșterea bruscă a presiunii intraabdominale și intratoracice care determină staza venoasă în vasele epidurale, ceea ce duce la creșterea tensiunii LCR ; ca urmare sacul dural se destinde și compresiunea rădăcinii bolnave determină apariția durerii sau exagerarea ei (Arseni și Simionescu, 1968).

Anatomie patologică. Leziunile medulare și radiculare în sindromul de compresiune medulară se datoresc atît compresiunii directe asupra măduvii și rădăcinilor, precum și tulburărilor vasculare din măduvă și din rădăcinile corespunzătoare, cît și agentului compresiv.

Sediul compresiunii medulare în plan transversal, orizontal poate fi extradural sau subdural. Agentul compresiv subdural poate fi situat extramedular sau intramedular (fig. 14). Sediul compresiunii medulare în plan longitudinal adică la nivelul compresiunii poate fi *cervical*, *toracal*, *lombar* sau *lombosacrat*. Aceste localizări în plan orizontal și vertical au corespondentul lor clinic. Menționăm că compresiunile joase care apar după terminarea măduvei, sînt de fapt compresiuni ale elementelor cozii de cal.

Simptomatologie. Sindromul de compresiune medulară se manifestă de cele mai multe ori printr-o compresiune radiculomedulară.

Compresiunea radiculară, expresie a compresiunii directe (lezionale) se manifestă clinic prin durere de tip radicular fie cu aspect nevralgic, sub formă de durere vie, junghiu, asociată cu parestezii care iradiază pe zona de distribuție a rădăcinii respective, cu intensitate maximă la periferie, fie sub formă de durere cu aspect mialgic asociată de redoare musculară însoţită de puncte dureroase la locul de emergenţă a ramurilor nervoase periferice din fascia musculară sau la locul unde ele vin în contact cu fascia. De obicei durerea radiculară este de tip mixt *nevralgic-mialgic*. Ea poate fi datorată fie unui proces expansiv dezvoltat chiar în rădăcină, ca de exemplu o tumoare dezvoltată în rădăcină (neurinom), fie unui proces compresiv care apasă direct pe rădăcina nervoasă sau unui proces expansiv care se află intramedular, compresiunea acestuia asupra rădăcinii fiind efectuată chiar de măduva tumefiată. Durerea radiculară poate fi declanşată sau accentuată de diferite manevre ca : tusea, rîsul, strănutul, scremutul sau alte mobilizări ale corpului care micşorează gaura de conjugare respectivă prin care trece rădăcina nervoasă interesată. Trebuie subliniat faptul că apariţia paresteziilor într-o durere radiculară arată o agravare a compresiunii radiculare şi atenţionează iminenţa unei instalări de deficit motor. Dispariţia totală a durerii radiculare cu apariţia de semne neurologice obiective radiculare denotă întreruperea fiziologică a funcţiei radiculare. În acest caz apare o zonă de hipoestezie radiculară la nivelul rădăcinii comprimate sau chiar o bandă de anestezie dacă sînt comprimate 2—3 rădăcini deodată. Nu rareori apare o bandă supraiacentă de hiperestezie datorată iritării rădăcinii senzitive supraiacente de către procesul compresiv. Compresiunea rădăcinii motorii poate duce la abolirea de reflexe cutanate sau osteotendinoase şi la paralizii musculare (de tip periferic) în teritoriul rădăcinii respective, la hipotonie şi atrofie musculară.

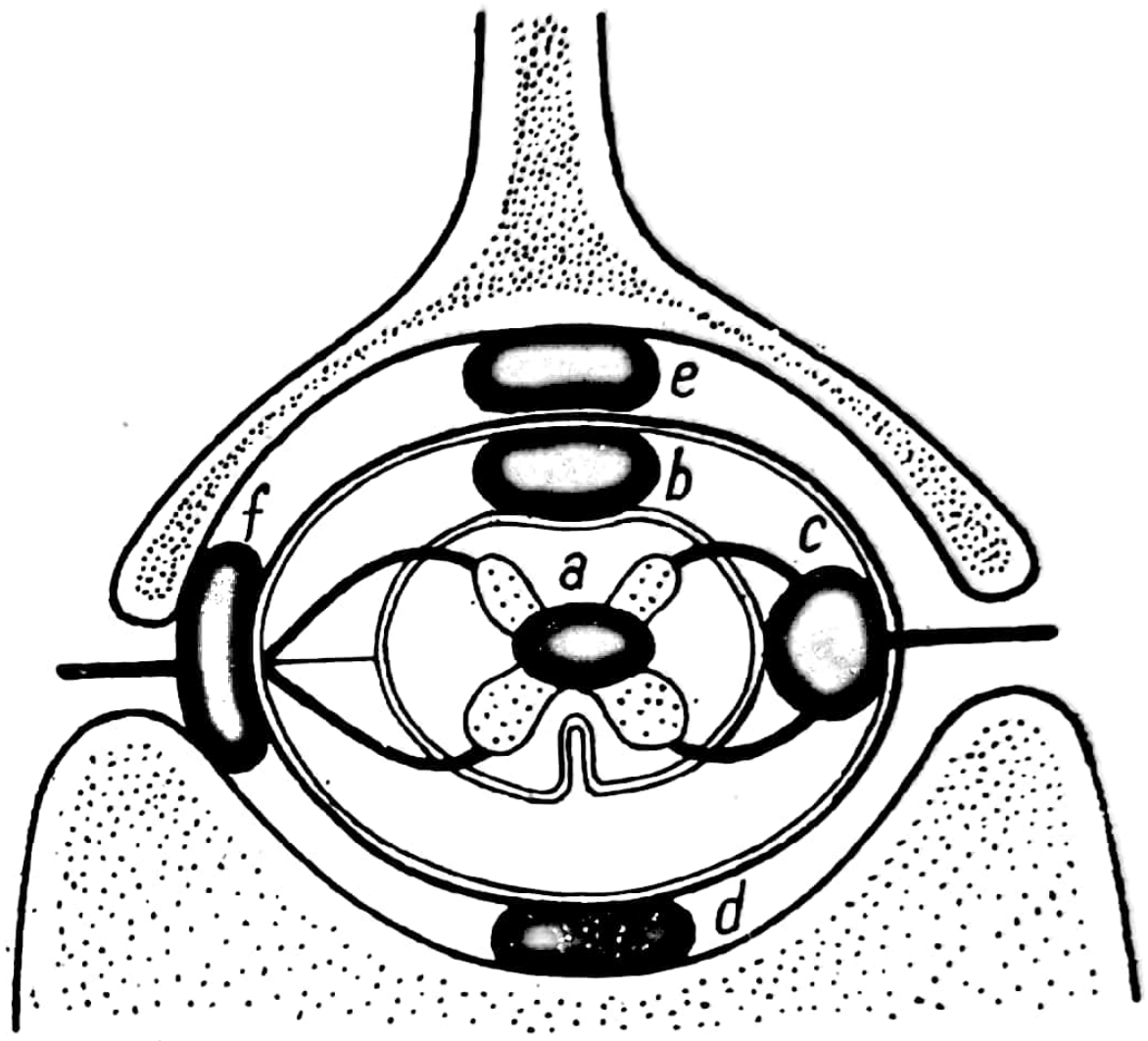

Fig. 14. — **Sediul compresiunilor medulare în plan transversal :**
a, tumoare intramedulară ; *b*, tumoare subdurală posterioară ; *c*, tumoare subdurală laterală (derivă din rădăcină) ; *d*, tumoare extradurală anterioară ; *e*, tumoare extradurală posterioară ; *f*, tumoare extradurală laterală (derivă din rădăcină).

Compresiunea medulară poate fi *parţială* sau *totală* după cum procesul compresiv interesează o parte din elementele măduvei sau în totalitatea lor.

Compresiunea medulară parţială poate fi unilaterală sau bilaterală.

Sindromul Brown-Séquard este manifestarea clinică a unei compresiuni medulare unilaterale. El se traduce prin leziune radiculară directă şi semne de compresiune medulară situate sublezional (fig. 15 a şi b). Asistăm deci la :

— o compresiune radiculară unilaterală de aceeaşi parte şi la nivelul procesului compresiv, care se manifestă prin durere radiculară de tip nevralgic-mialgic însoţită sau nu de fenomene radiculare deficitare;

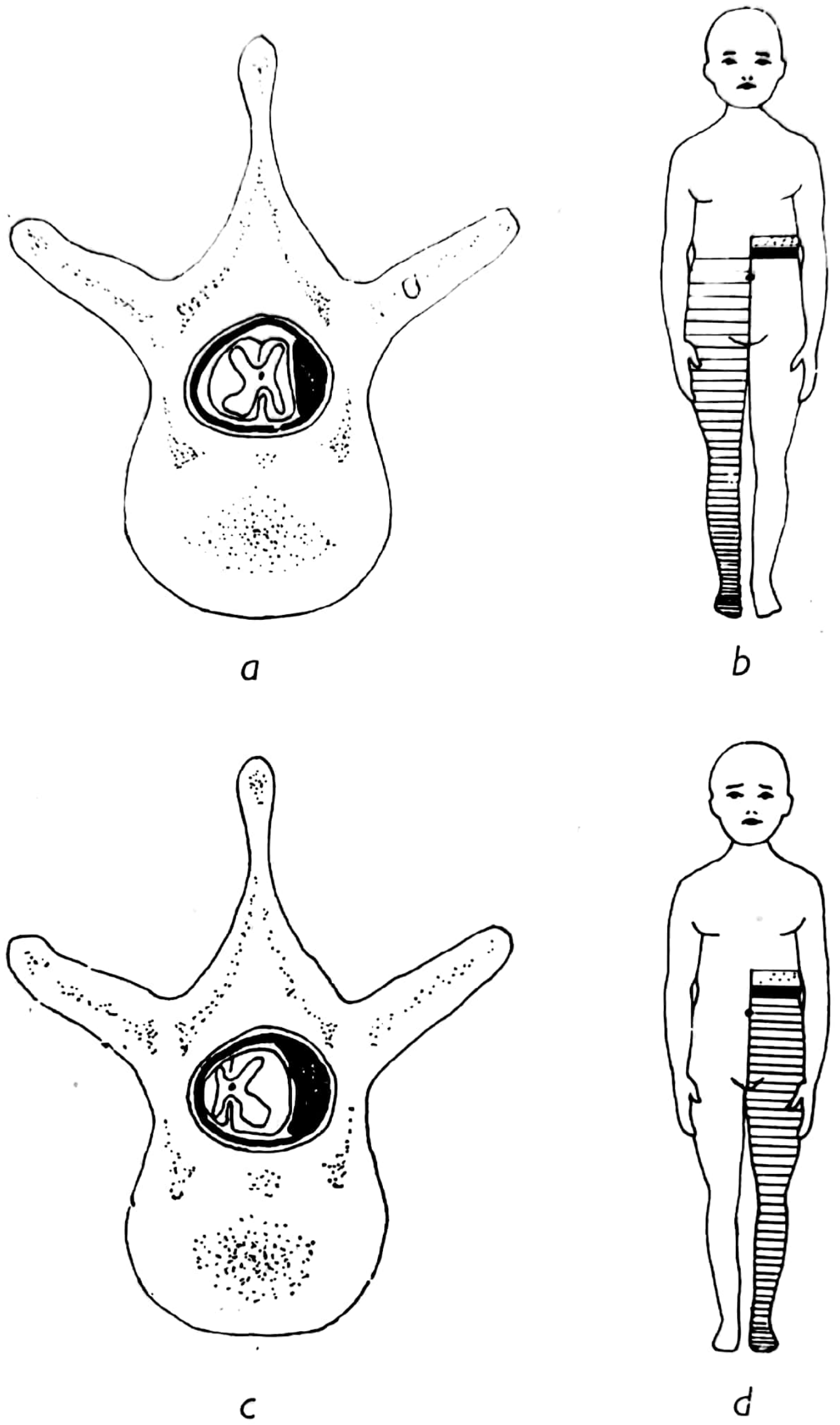

Fig. 15. — Compresiune medulară unilaterală (schema tulburărilor de sensibilitate) :
a şi *b*, sindrom Brown-Séquard; *c* şi *d*, sindrom Brown-Séquard inversat.

— un deficit motor spinal ipsilateral leziunii prin compresiunea fasciculului piramidal încrucişat, cu reflexe osteotendinoase vii, prezenţa semnului Babinski, monoplegie crurală sau hemiplegie în funcţie de nivelul leziunii;

— tulburări de sensibilitate profundă ipsilaterale, deci tulburări de sensibilitate vibratorie osoasă şi mioartrokinetică de partea leziunii prin întreruperea fasciculelor lui Goll şi Burdach;

— tulburări vasomotorii ipsilaterale cu leziunea prin întreruperea fibrelor vasomotorii din cordonul lateral;

— tulburări de sensibilitate superficială termoalgică controlaterale leziunii deci hipo- sau anestezie termoalgică de partea opusă procesului compresiv prin întreruperea fasciculului spinotalmic deasupra decusației. Sensibilitatea tactilă este puțin interesată. Există și un *sindrom Brown-Séquard* inversat (fig. 15 c și d), cînd semnele de compresiune medulară unilaterală nu sînt date de procesul compresiv însuși ci de deplasarea măduvei de către procesul compresiv și comprimarea, apăsarea măduvei de către peretele osos opus al canalului rahidian. În acest caz toate semnele neurologice sînt inversate față de sindromul tipic. Tulburările motorii, de sensibilitate profundă și vasomotorii se află de partea opusă leziunii, iar tulburările de sensibilitate termoalgică de aceeași parte cu procesul expansiv. Există de asemenea un *sindrom Brown-Séquard incomplet*, în care caz compresiunea este unilaterală dar nu interesează în aceeași măsură toată hemimăduva ci există sau predomină numai unele din componentele sindromului.

Compresiunea medulară parțială bilaterală poate fi :

— *anterioară* (fig. 16), în care predomină fenomenele de deficit motor bilaterale (deci paraplegia respectiv tetraplegie) cu sau fără amiotrofii, cu sau fără tulburări de sensibilitate;

— *posterioară* (fig. 17), care se manifestă prin fenomene dureroase de tip cordonal cu abolirea sensibilității profunde și conservarea celei superficiale, prin ataxie spinală și prin fenomene de deficit motor minime;

— *centrală* (fig. 18), compresiune de tip siringomielic, care se manifestă prin tulburări de sensibilitate termoalgică suspendată (în bandă) pe o înălțime corespunzătoare procesului compresiv localizat în centrul substanței cenușii peripendimare, întrerupînd fibrele care conduc sensibilitatea termică și dureroasă.

Sindroamele de compresiune medulară parțiale, mai ales la copii mici sînt practic inexistente datorită atît posibilităților de compensare prin elasticitatea coloanei vertebrale neosificate și plasticitatea măduvei, fenomenele clinice apărînd abia în stadii avansate cu fenomene de compresiune medulară totală, cît și datorită faptului că la ei pot fi detectate numai tulburări foarte mari de sensibilitate și anume numai anestezia dureroasă.

Compresiunea medulară totală este manifestarea clinică a unui proces compresiv asupra tuturor formațiunilor medulare la un nivel dat, producînd o întrerupere fiziologică și uneori aproape și anatomică a cordonului medular, reprezentînd în același timp o fază avansată a compresiunii medulare. Aceasta nu înseamnă în mod obligatoriu și o evoluție clinică îndelungată, întrucît mai ales la copil compresiunea medulară totală poate să debuteze clinic chiar sub această formă, manifestîndu-se prin tulburări accentuate motorii, de sensibilitate, sfincteriene și trofice, sublezionale (fig. 19).

— *Tulburările motorii* în majoritatea cazurilor de tip spasmodic, se prezintă sub formă de paraplegie respectiv tetraplegie cu hipertonie, hiperreflectivitate osteotendinoasă de diferite grade pînă la clonus, semnul Babinski bilateral, reflexe abdominale (și cremasteriene la băieți) abolite,

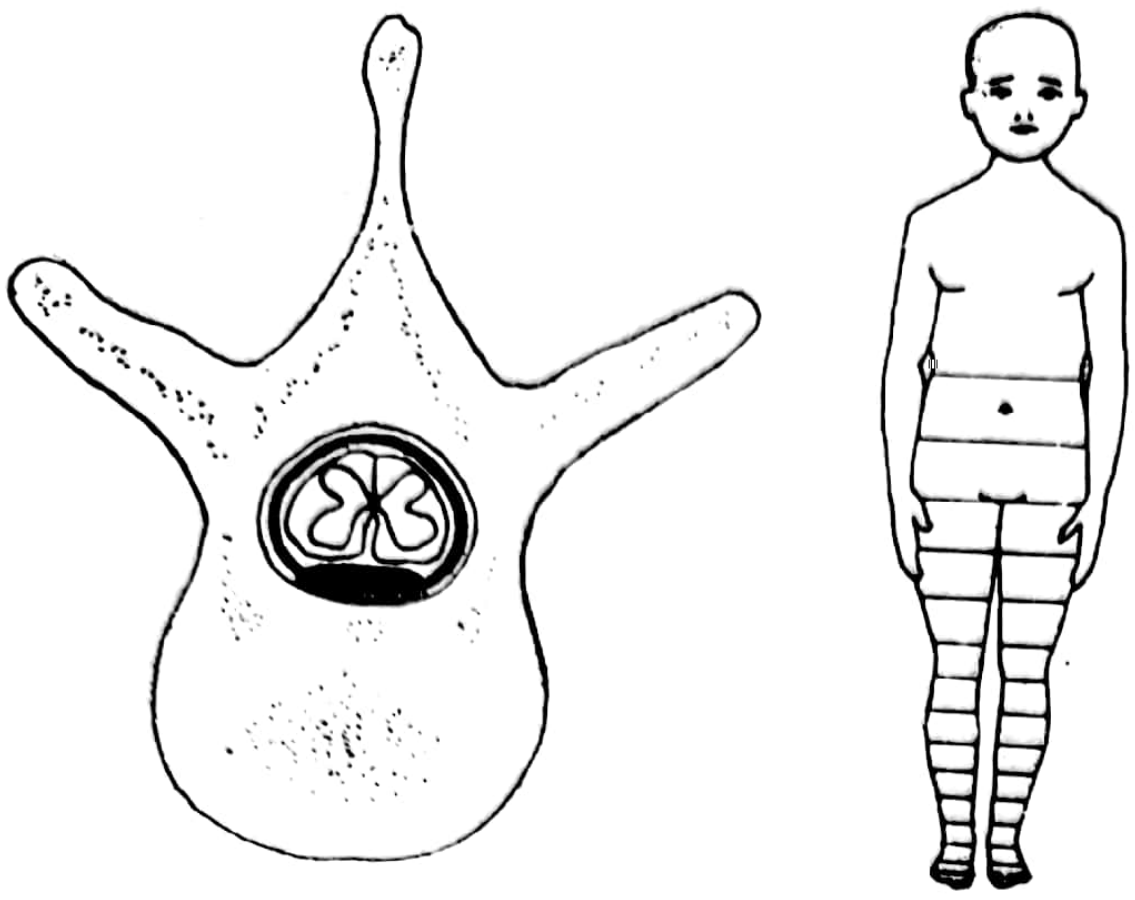

Fig. 16. — Compresiune medulară parțială anterioară toracală (schema tulburărilor de sensibilitate).

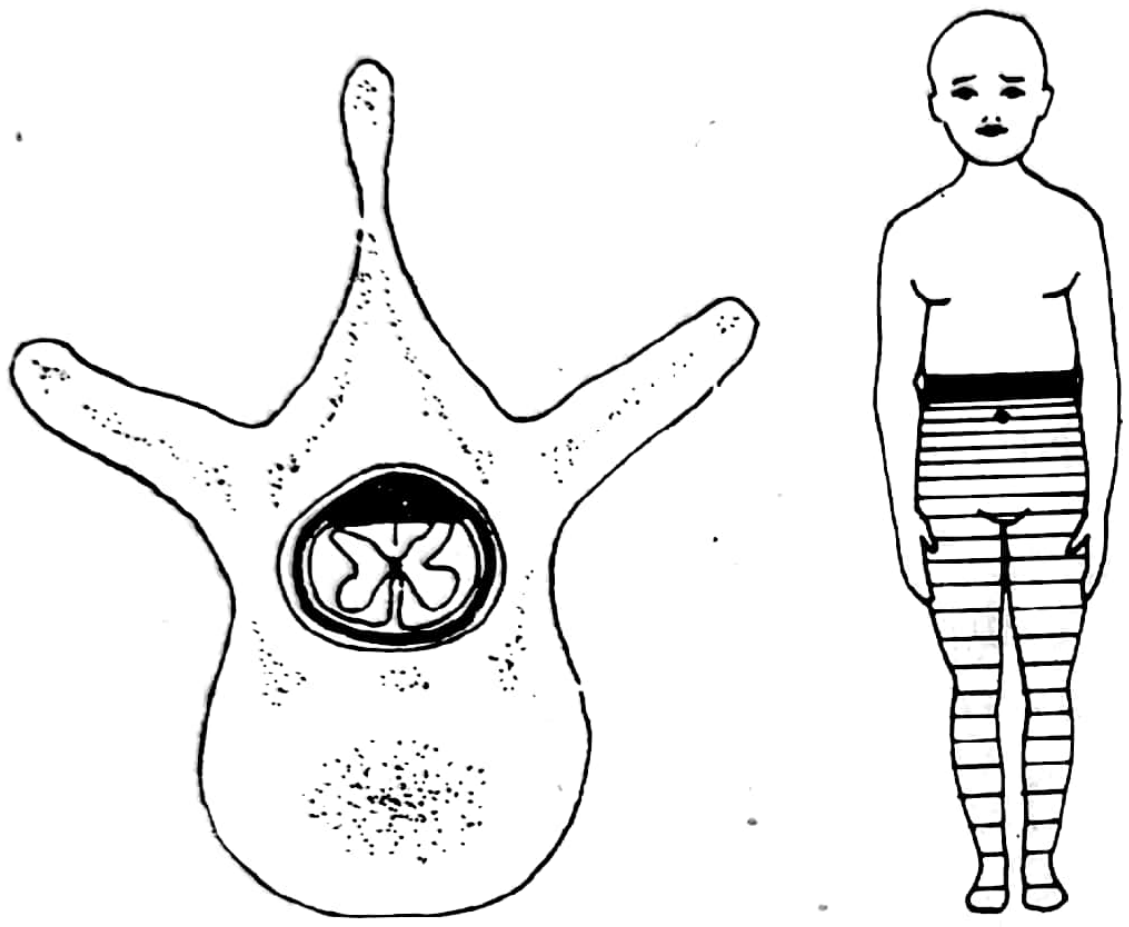

Fig. 17. — Compresiune medulară parțială posterioară toracală (schema tulburărilor de sensibilitate).

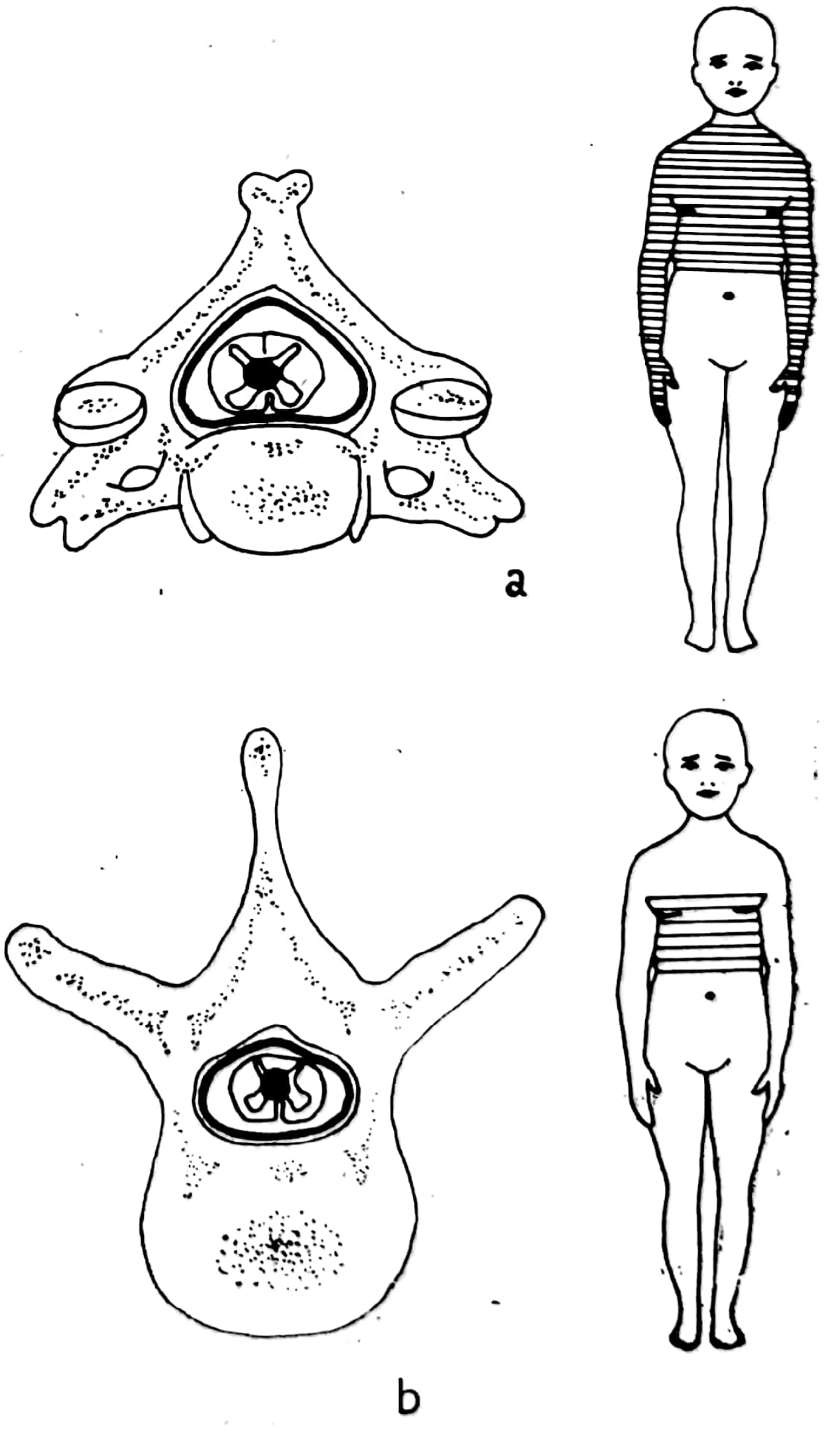

Fig. 18. — Compresiune medulară parțială centrală (schema tulburărilor de sensibilitate):

a, localizare cervicală; *b*, localizare dorsală.

prezenţa fenomenului de triplă retracţie (care nu este altceva decît reflexul de automatism medular exagerat). Paraplegia poate fi în extensie, caracterizată prin hipertonia muşchilor extensori sau în flexie care reprezintă o fază mai gravă, fiind de fapt permanentizarea reflexului de triplă retracţie. În paraplegia în flexie există o compresiune mare, veche, cu o întrerupere aproape anatomică a măduvei, în timp ce paraplegia în extensie presupune conservarea măduvei cel puţin în partea sa anterioară. Pe lîngă această formă spasmodică există şi o formă de paraplegie flască, datorată fie unei compresiuni medulare acute — fiind expresia fazei de şoc spinal — mai ales în traumatisme vertebromedulare acute, fie unei compresiuni intrarahidiene joase, de fapt o compresiune a rădăcinilor cozii de cal.

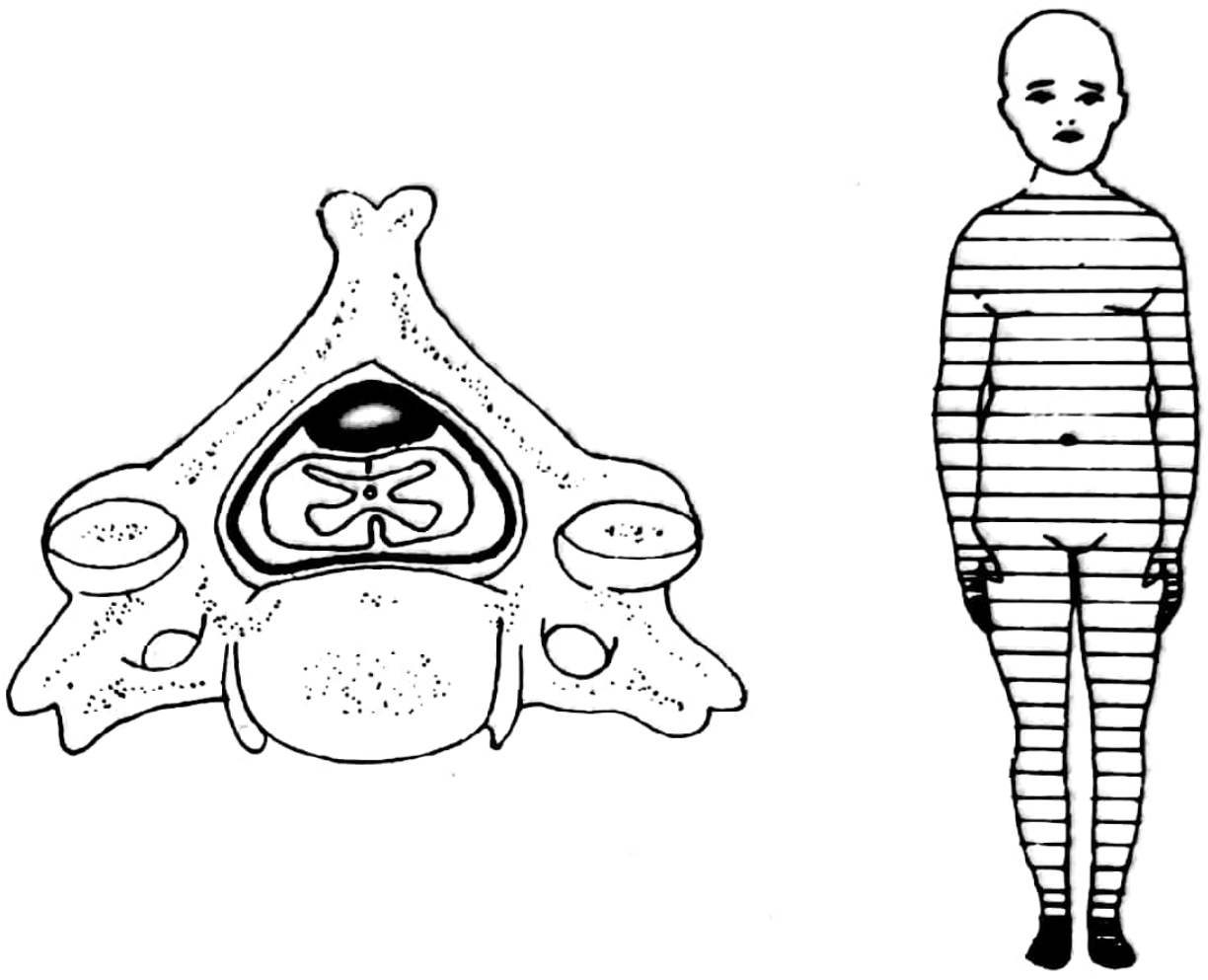

Fig. 19. — Compresiune medulară posterioară cervicală totală (schema tulburărilor de sensibilitate).

De asemenea mai există şi o formă de paraplegie *flascospasmodică* care este o formă intermediară între paraplegia spasmodică şi cea flască şi care se caracterizează prin hipotonie dar cu prezenţa reflexelor osteotendinoase, şi cu prezenţa semnului Babinski bilateral.

— *Tulburările de sensibilitate* sînt deficitare. Durerile radiculare sînt minime sau de cele mai multe ori lipsesc. Există tulburări de hipo- sau anestezie pentru toate modurile de sensibilitate atît profundă cît şi superficială cu nivel superior net al tulburărilor.

— *Tulburările sfincteriene* se prezintă fie sub formă de incontinenţă urinară şi a materiilor fecale, fie sub formă de retenţie urinară prin atonie vezicală cu glob vezical şi urinare prin supraumplere şi distensia colului vezical — dar fără golirea completă a vezicii, precum şi prin constipaţie.

— *Tulburările vegetative şi trofice* se caracterizează prin tendinţă la escare de decubit sacrate şi trochanteriene mai ales, precum şi prin tulburări vasomotorii sub formă de picioare reci, marmorate.

Examenul neurologic ne poate orienta şi spre nivelul compresiunii medulare, fiecărui segment medular corespunzîndu-i semne neurologice particulare.

Astfel, *compresiunea cervicală superioară* este însoţită de tetraplegie, anestezie cu nivel superior la gît, de tulburări de respiraţie, dureri nucale cu redoare a cefii cu sau fără laterocolis. *Compresiunea cervicală inferioară* este caracterizată prin comprimarea și interesarea rădăcinilor care formează plexul brahial (C_5-D_1). Se traduce prin semne de compresiune directă, paralizie flască, tulburări senzitive și trofice radiculare în membrele superioare și prin semne de compresiune sublezionale sub forma de paraplegie spastică, tulburări de sensibilitate și tulburări sfincteriene. Sindromul cervical inferior se poate prezenta sub 3 forme principale:

— tipul superior Duchénne-Erb ($C_5-C_6-C_7$), cu paralizia și atrofia mușchilor deltoid, biceps, brahial anterior, supinator, supra- și subspinoși, fasciculului clavicular al pectoralului mare, tricepsului și inversarea reflexului stiloradial;

— tipul inferior Aran-Duchénne (C_8-D_1), în care caz paralizia și atrofia cuprind mușchii eminențelor tenare și hipotenare, mușchii interosoși, cubitalul anterior și flexorii degetelor, realizînd uneori atitudinea de mîna în gheară;

— sindromul Déjérine-Klumpke ($C_8-D_1-D_2$), care este de fapt sindromul Aran-Duchenne la care i se pot adăuga tulburări oculopupilare datorită lezării centrului cilio-spinal situat la C_8-D_2 cu micșorarea fantei palpebrale, mioză, enoftalmie (sindromul Claud Bernard-Horner), tulburări vasomotorii în hemifața corespunzătoare, tulburări cardiace (bradicardie). În compresiunea cervicală laterală sau predominant laterală, lentă, instalarea semnelor neurologice are un aspect „în potcoavă" adică mai întîi apar semne radiculare într-un membru superior ipsilateral cu compresiunea, apoi pareză și tulburări de sensibilitate în membrele inferioare și în final apare deficitul motor și de sensibilitate în membrul superior de partea opusă compresiunii medulare.

Compresiunea medulară dorsală se caracterizează prin dureri radiculare în centură și prin apariția timpurie a fenomenelor paralitice datorate îngustimii canalului dorsal. Dealtfel tocmai din cauza lungimii acestui canal cele mai frecvente compresiuni medulare sînt la acest nivel. Paraplegia este de obicei spastică. Mai ales la copii mici, din cauza paraliziei mușchilor abdominali există o distensie mare abdominală. În compresiunea medulară dorsală superioară sînt abolite toate reflexele abdominale, pe cînd în cea inferioară numai cele inferioare.

Compresiunea medulară lombară se manifestă prin dureri sciatice și tulburări de sensibilitate în teritoriile corespunzînd segmentelor medulare lombare. În compresiunea medulară lombară superioară reflexul rotulian este exagerat, iar în cele inferioare acesta este absent, în timp ce reflexul achilian este prezent. Parapareza este de tip piramidal dacă nu este interesată și coada de cal.

Compresiunea medulară sacrată efectuîndu-se și asupra rădăcinilor cozii de cal, predomină tulburările radiculare, în timp ce, fenomenele piramidale sînt absente. În compresiunea conului medular (segment medular S_3-S_5) există dureri radiculare perianale, anestezie în șa (S_3-S_5) cu reflexul anal abolit și cu tulburări sfincteriene, fără tulburări motorii în membrele inferioare.

Compresiunea cozii de cal poate fi totală, exercitîndu-se pe toate rădăcinile cozii de cal, sau parțială comprimînd numai unele din elementele cozii de cal, producînd un sindrom pluriradicular sau chiar monoradicular corespunzător rădăcinilor comprimate.

Compresiunea cozii de cal totală (fig. 20) se caracterizează prin aceleași grupe de simptome ca și compresiunea medulară totală, adică cu tulburări motorii, de sensibilitate, sfincteriene și trofice dar acestea diferă calitativ.

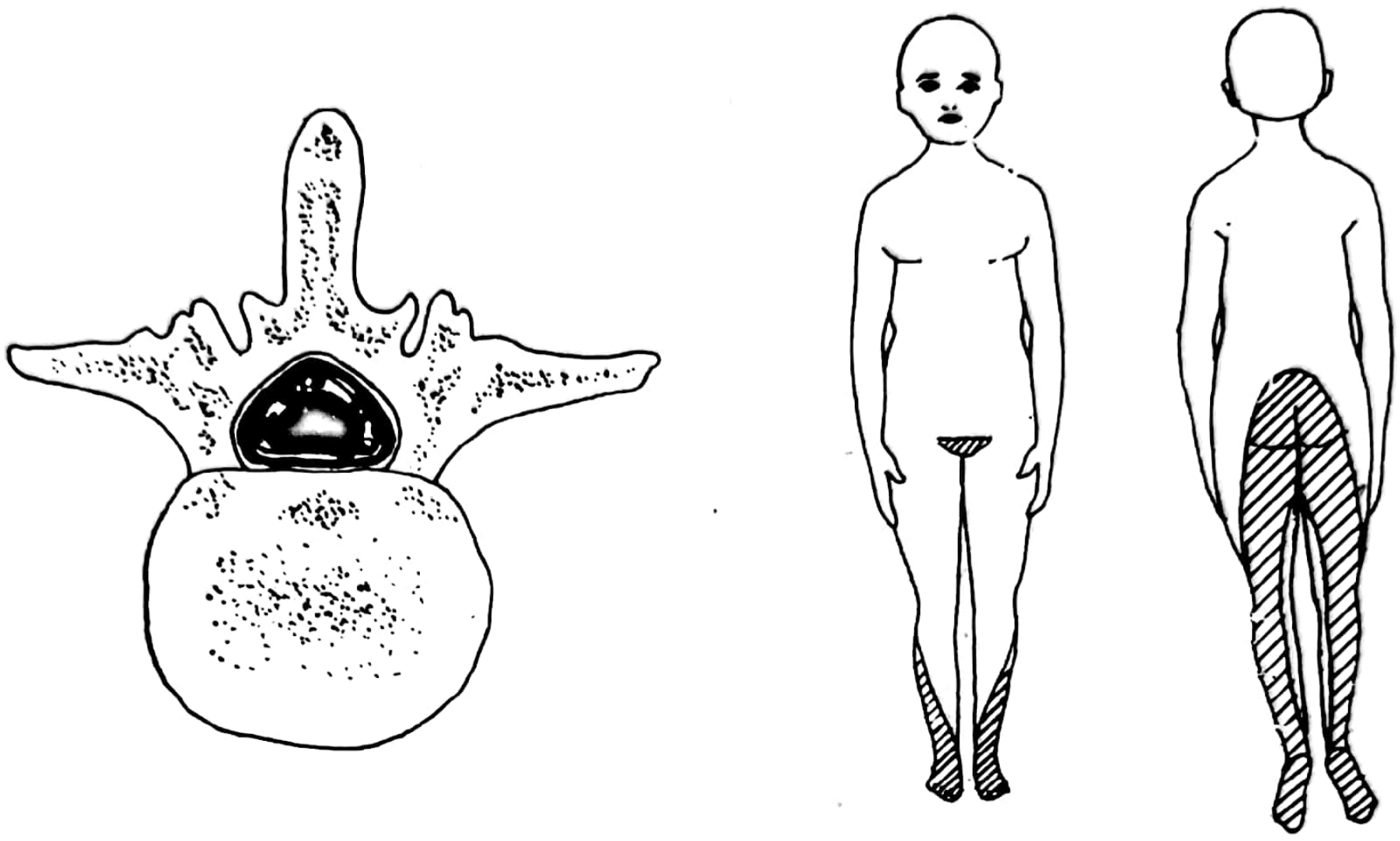

Fig. 20. — Sindrom de compresiune de coadă de cal totală înaltă, cu sediul superior (schema tulburărilor de sensibilitate).

Tulburările de motilitate sînt totdeauna de tip flasc (compresiunea exercitîndu-se exclusiv pe rădăcinile nervoase, deci nu mai există fenomene datorate măduvei sublezionale). Caracteristica principală este absența fenomenelor piramidale. Paraplegia este de obicei distală cu picior balant ; mersul poate fi posibil, dar atunci este un mers stepat cu abolire de reflexe osteotendinoase, reflexul plantar este indiferent bilateral. Tulburările de sensibilitate au un caracter radicular în șa, interesînd toate modurile de sensibilitate. Cînd compresiunea păstrează încă o oarecare continuitate anatomofiziologică a rădăcinilor, determină dureri mari. Există o tendință mare la escare de decubit sacrate și pe calcanee, uneori mal perforant, deformări ale labelor picioarelor cu picior scobit și degete în gheare, tendință la picior ecvin. Tulburările sfincteriene de cele mai multe ori sînt de tip incontinență.

Compresiunea cozii de cal parțială este de mai multe tipuri. La copil ne interesează doar două dintre acestea :

— *unilaterală*, care determină un hemisindrom de coadă de cal (fig. 21) cu aceleași caracteristici ca cel descris mai sus, dar tulburările motorii, de sensibilitate și trofice se limitează numai de partea compresiunii ;

senzitivo-sfincteriană (fig. 22), caracterizată prin tulburări de sensibilitate în șa, mai ales pe ultimele rădăcini și tulburări sfincteriene, fără tulburări de motilitate. Este expresia unei compresiuni a cozii de cal pe rădăcinile $S_2—S_5$ și se întîlnește la copil mai ales în compresiunile de origine disembrioplazică.

Printre semnele de debut ale compresiunii medulare la copil apare deseori *rigiditatea spinală dureroasă* dorsolombară. Caracteristic pentru această rigiditate este faptul că mişcările de rotaţie sau de lateralitate a coloanei se fac adesea uşor, în schimb flexia care diminuează volumul canalului rahidian producînd creşterea tensiunii intradurale, este foarte limitată şi extrem de dureroasă; de asemenea extensia coloanei lombare este dureroasă. Tusea, strănutul sau mişcarea coloanei accentuează durerea. Cînd rigiditatea spinală este însoţită de scolioze sau deformări inverse curburilor fiziologice ale coloanei vertebrale, ne aflăm sigur în faţa unei afecţiuni organice vertebromedulare, care la copil poate fi şi o compresiune medulară de etiologie variată (Horvath şi Dumitrescu, 1965). Redoarea dureroasă spinală se descoperă uşor la copil. Pentru a-şi menţine coloana vertebrală rigidă, aceştia îşi flectează genunchii în mişcarea de ridicare a unui obiect de pe sol. Unii copii refuză cu mult timp (chiar luni) înainte de instalarea fenomenelor neurologice să-şi ridice de jos

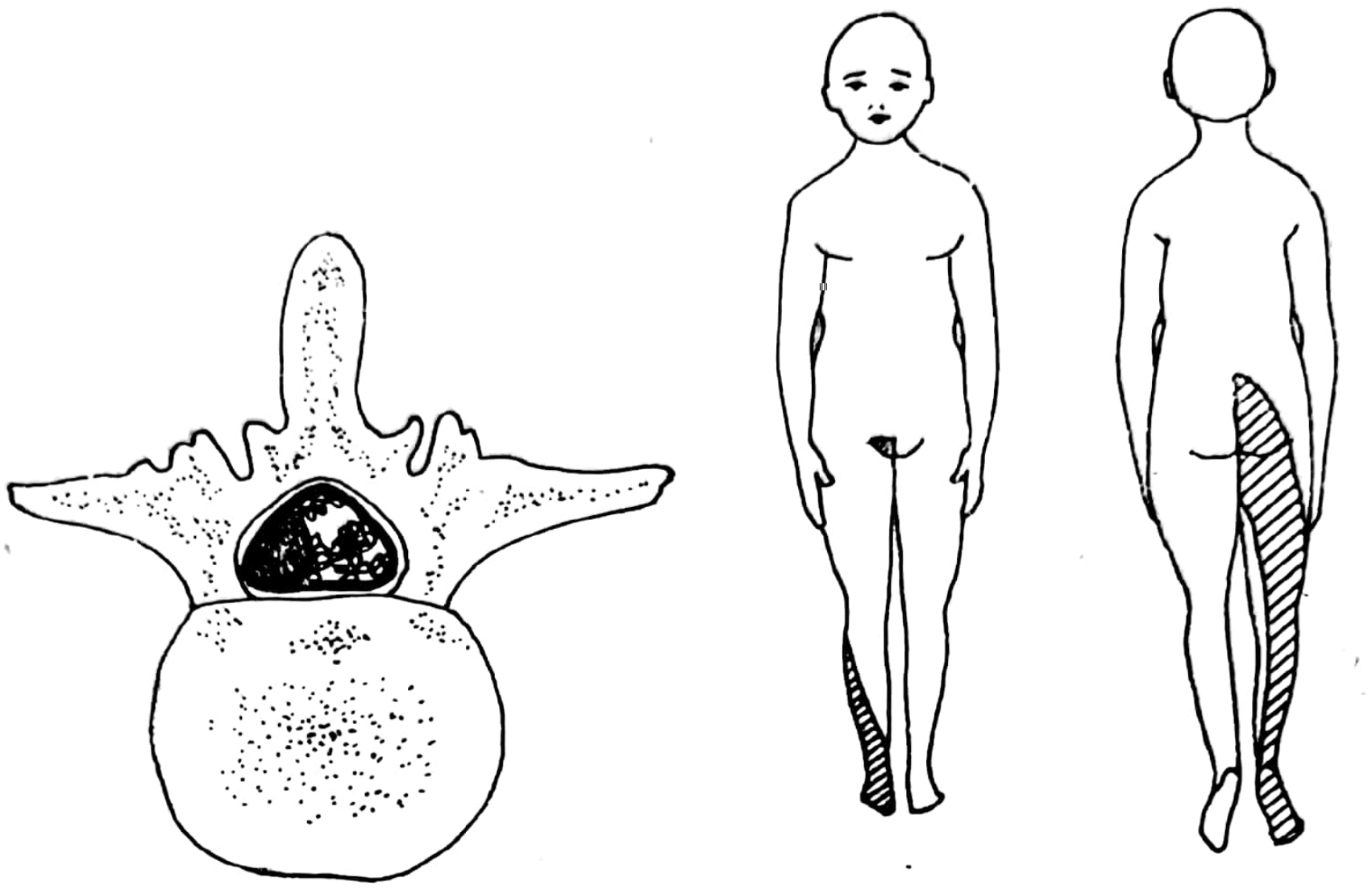

Fig. 21. — Sindrom de compresiune de coadă de cal parţială unilaterală: hemisindrom de coadă de cal (schema tulburărilor de sensibilitate).

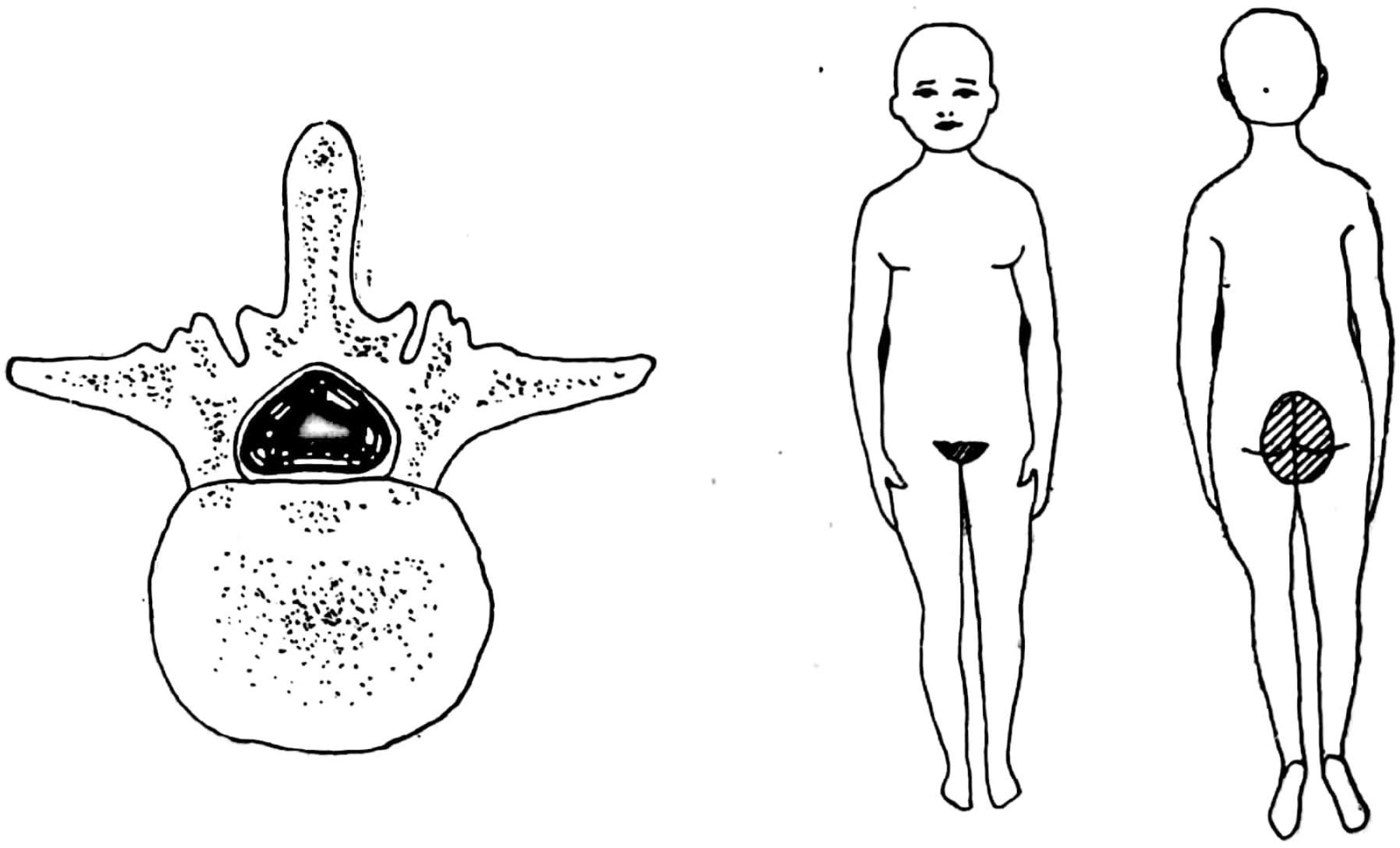

Fig. 22. — Compresiune de coadă de cal parţială joasă ($S_2—S_5$): sindrom senzitivo-sfincterian (schema tulburărilor de sensibilitate).

jucăriile preferate. Dodge şi colab. (1956) subliniază importanţa contracţiei dureroase a maselor musculare paravertebrale pentru diagnosticul nu numai al diverselor boli infecţioase ale coloanei ci şi în cazul tumorilor spinale.

În unele compresiuni medulare mai ales în tumori medulare lombare sau lombosacrate se constată fenomene de HIC cu cefalee, vomismente şi stază papilară (Arseni şi colab., 1967). De aceea se recomandă ca în toate compresiunile medulare să se efectueze şi un examen al fundului de ochi. Explicaţia acestui sindrom de HIC este încă neunitară. Ea s-ar explica prin 3 mecanisme :

— tulburarea circulaţiei LCR (reducerea resorbţiei cu păstrarea normală a secreţiei) de unde, hipertensiunea intracraniană cu stază papilară ;

— creşterea albuminelor în LCR deasupra leziunii cît şi în lichidul ventricular (prin tulburări de permeabilitate a barierei hematoencefalice, prin blocaj subarahnoidian şi creşterea secreţiei LCR la nivelul plexurilor coroide) ;

— acţiunea hipersecretorie a unor substanţe toxice, rezultate din metabolismul unor tumori medulare (Arseni şi Maretsis, 1967).

Forme clinice. Compresiunea medulară se poate prezenta sub forme acute, subacute şi cronice. La copil, spre deosebire de adult, predomină formele acute şi subacute. Cu cît copilul este mai mic, cu atît debutul are un caracter mai acut, de fapt aparent acut, boala de multe ori avînd o evoluţie mai lungă, trădîndu-se prin modificările radiologice. În asemenea cazuri este vorba desigur numai de un debut aparent acut prin decompensarea unei compresiuni medulare, compensate un timp suficient de lung pentru a produce modificări radiologice ale coloanei vertebrale.

Specificul clinic al compresiunii medulare la copil este :

— debutul deseori brusc, sau evoluţia aparent de scurtă durată — deci o lungă perioadă asimptomatică ;

— evoluţia ondulată a compresiunii medulare cronice cu ameliorări şi agravări ;

— prezenţa deseori a rigidităţii spinale dorsolombare şi cervicale, în afara compresiunilor de etiologie inflamatorie sau traumatică ;

— raritatea fazei radiculare de debut.

Tabloul radiologic. Radiografia simplă a coloanei vertebrale poate decela modificări de statică, modificări osoase radiologice care pot evidenţia o leziune vertebrală cauzatoare a compresiunii medulare ca : angiom vertebral, luxaţie sau fractură cu deplasare, tumoră vertebrală, morb Pott sau semne de liză prin uzură vertebrală datorate unei compresiuni medulare lente şi îndelungate. De fapt în tabloul radiologic al sindromului compresiunii medulare interesează tocmai aceste semne de liză prin uzură vertebrală. Ele constau în atrofia pediculilor şi mărirea distanţei interpediculară (semnul Elsberg-Dyke), atrofia feţelor dorsale ale corpurilor vertebrale, mărirea găurilor de conjugare, eroziuni circumscrise (fig. 23). Aceste semne pot fi limitate la 1—2 sau mai multe vertebre. Astfel atrofierea pediculilor şi mărirea distanţei interpediculare pe 5—6 vertebre cervicale sau toracale indică un proces întins în înălţime şi de obicei un proces compresiv intermedular (gliom), în timp ce un asemenea aspect

Fig. 23. — **Atrofia pediculilor și mărirea distanței interpediculare (semnul Elsberg-Dyke):**

a, tumoare intramedulară; *b*, tumoare epidermoidă(vedere din față); *d*, meningomielocel;

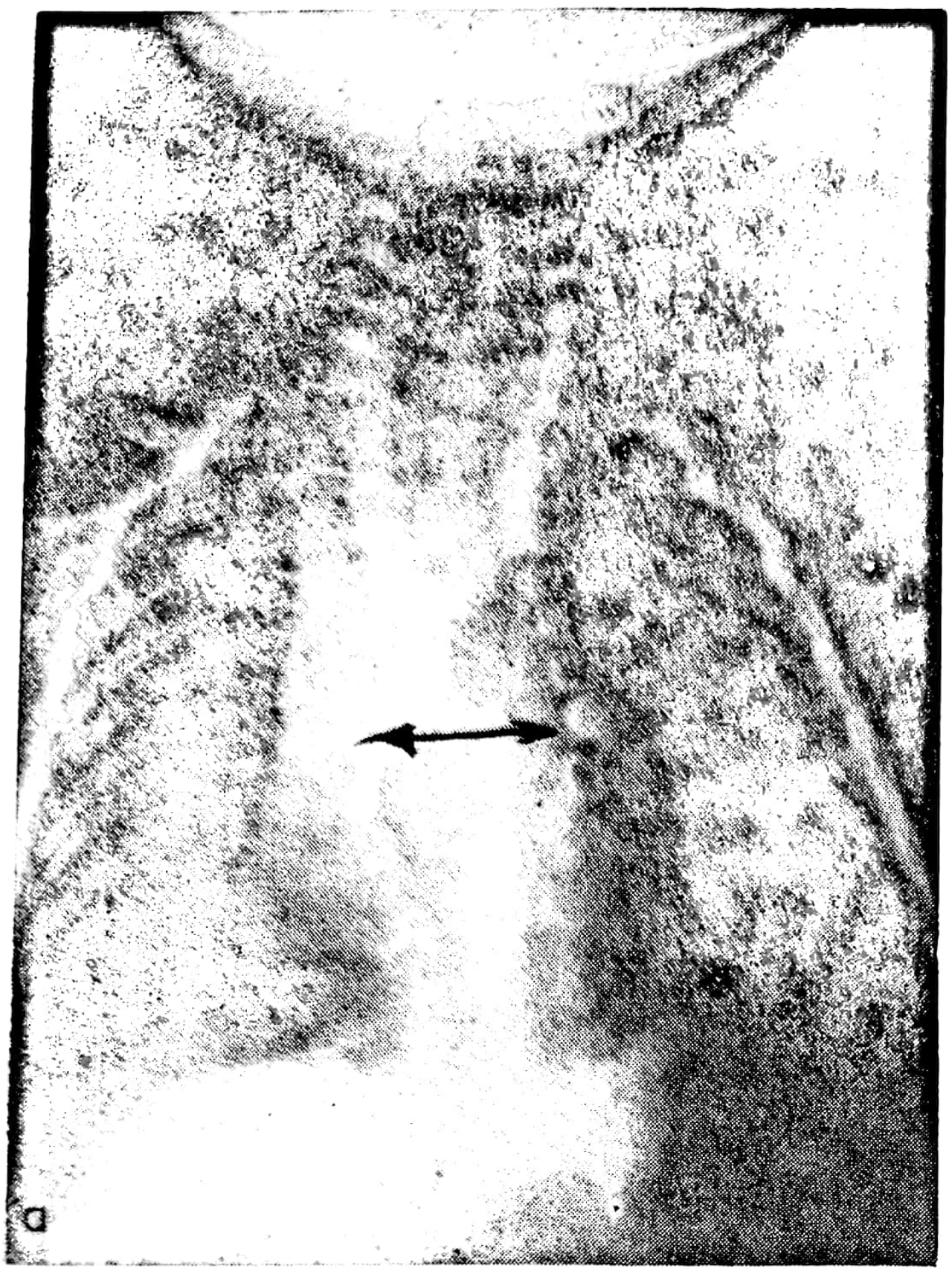

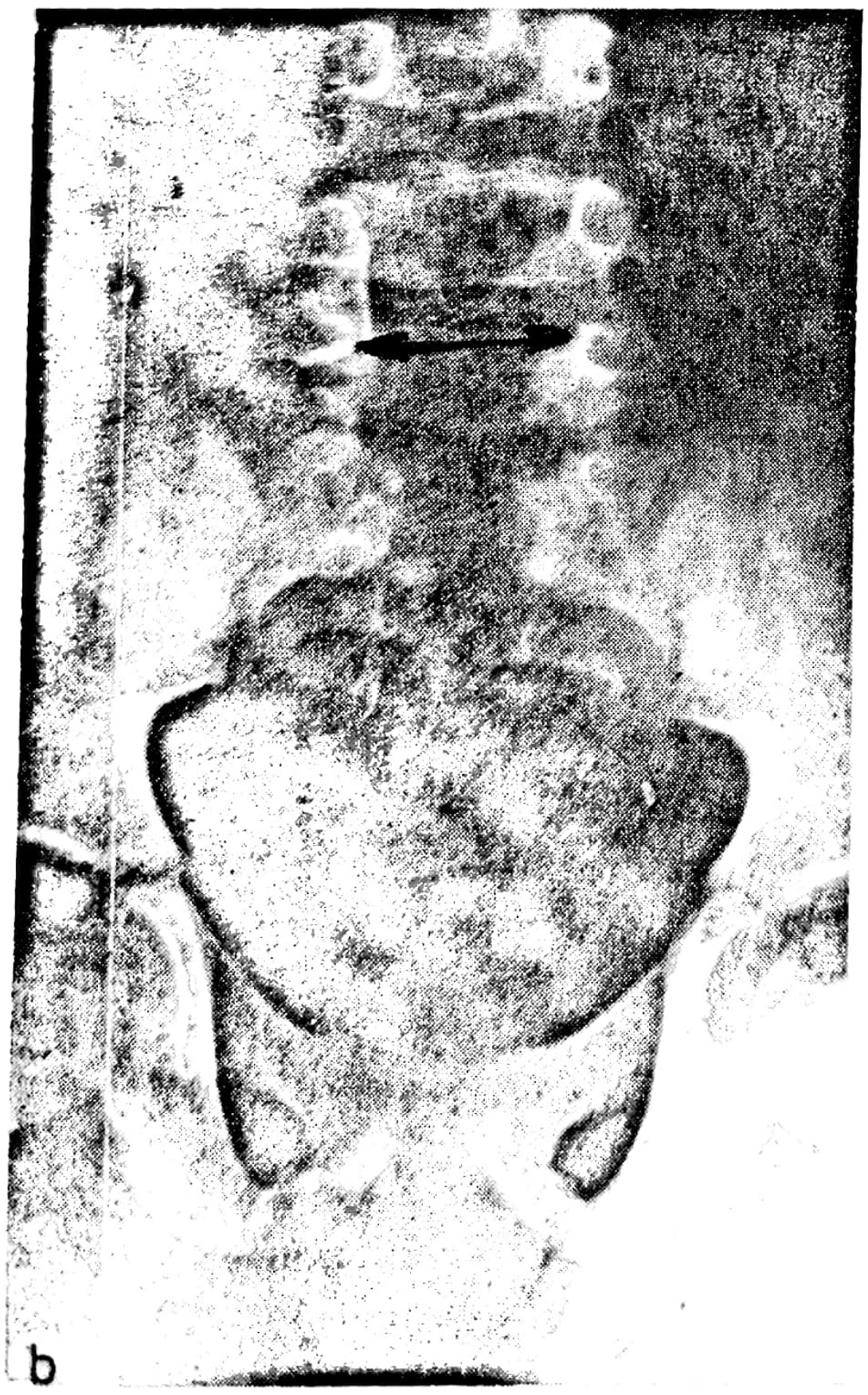

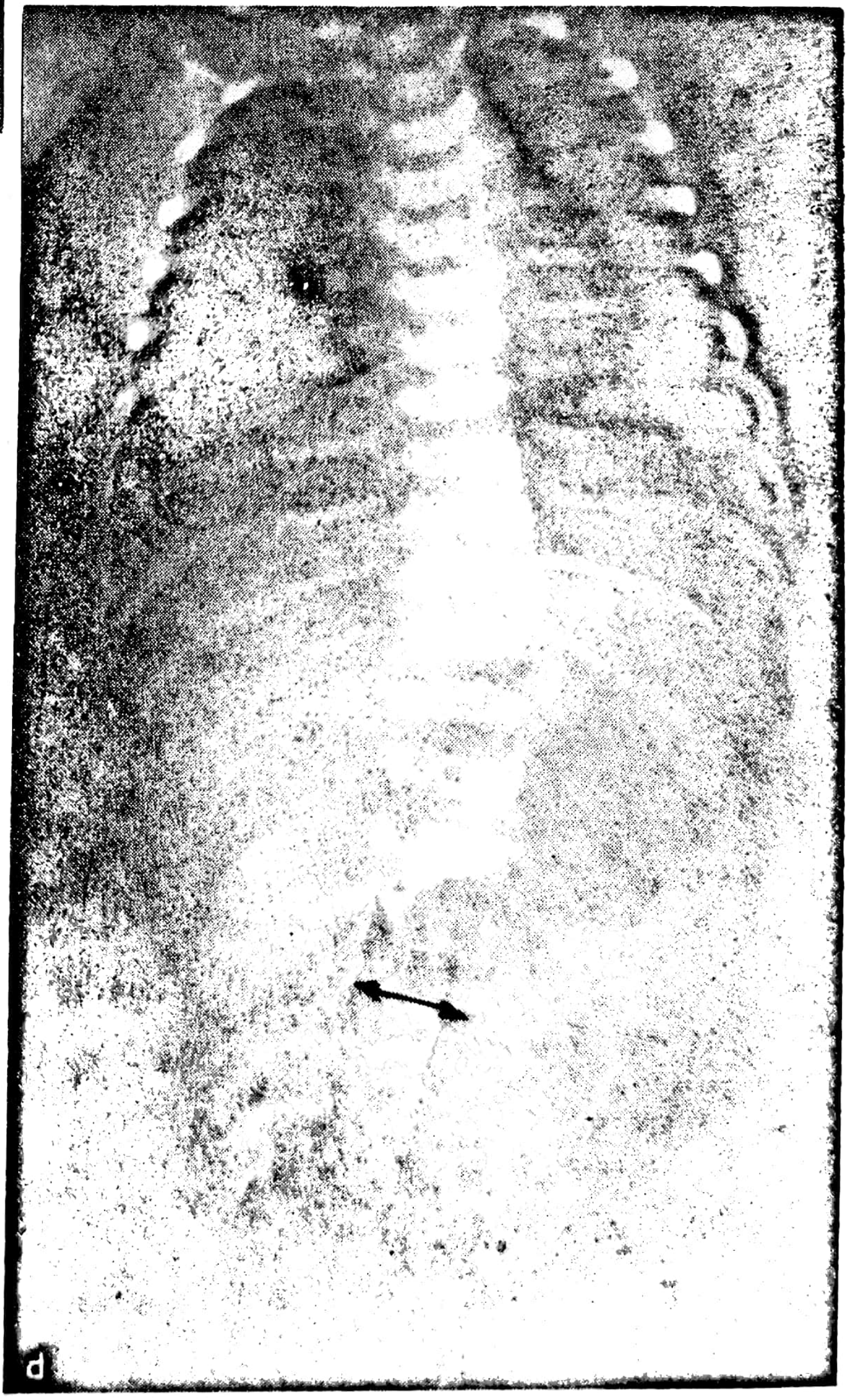

c, atrofia feței dorsale a corpilor vertebrali lombari cu mărirea canalului lombar;

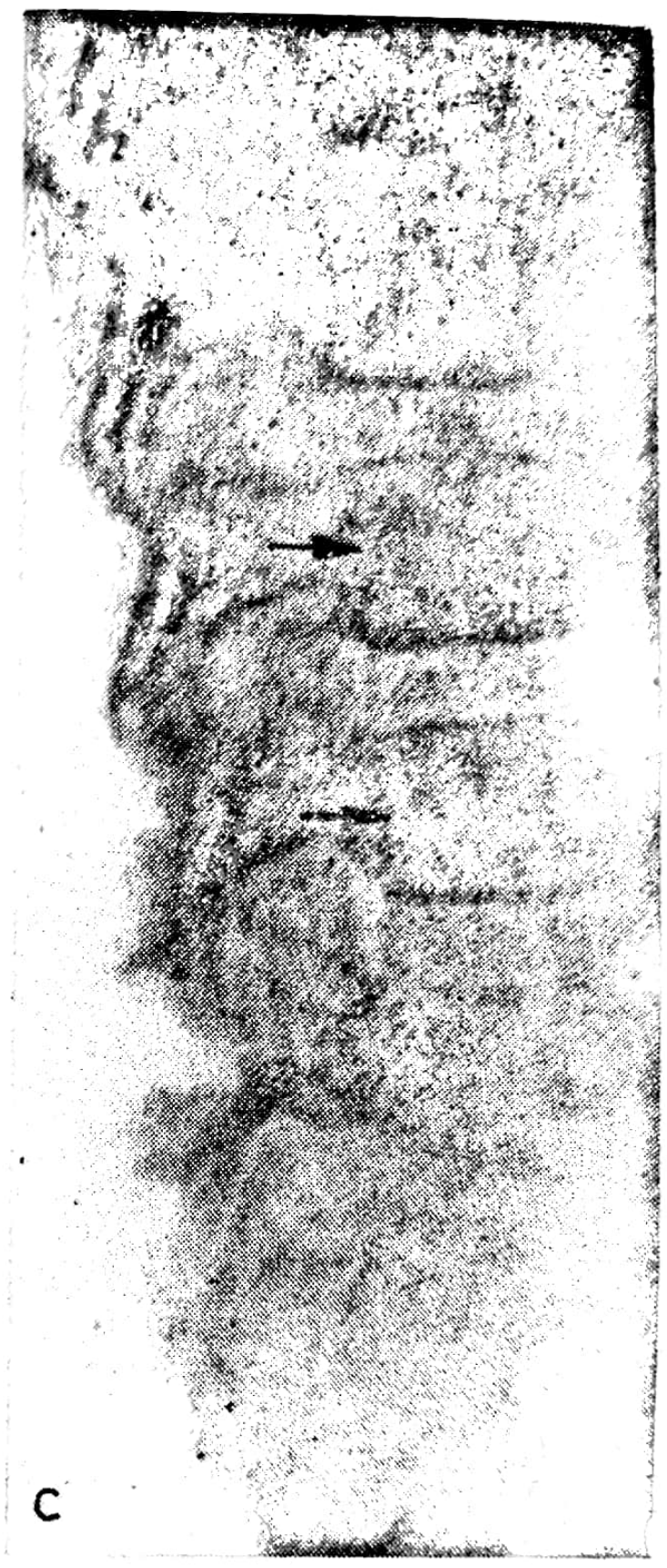



e, neurinom de coadă de cal.

în regiunea lombară la copil pledează pentru o malformaţie sau neoformaţie disembrioplazică, mai rar ependimom al cozii de cal. Mărirea uneia sau a două găuri de conjugare la copil pledează fie pentru un neurinom intrarahidian, fie pentru o tumoră extradurală în bisac de obicei simpatoblastom sau neurinom.

În cazul cînd modificările osoase nu traduc o afecţiune vertebrală este obligatoriu un examen radiologic cu substanţa de contrast care va confirma atît compresiunea însăşi, cît şi gradul compresiunii (stop total sau parţial), precum şi nivelul ei, uneori chiar natura ei (tumoră, angiom medular etc.) (fig. 24).

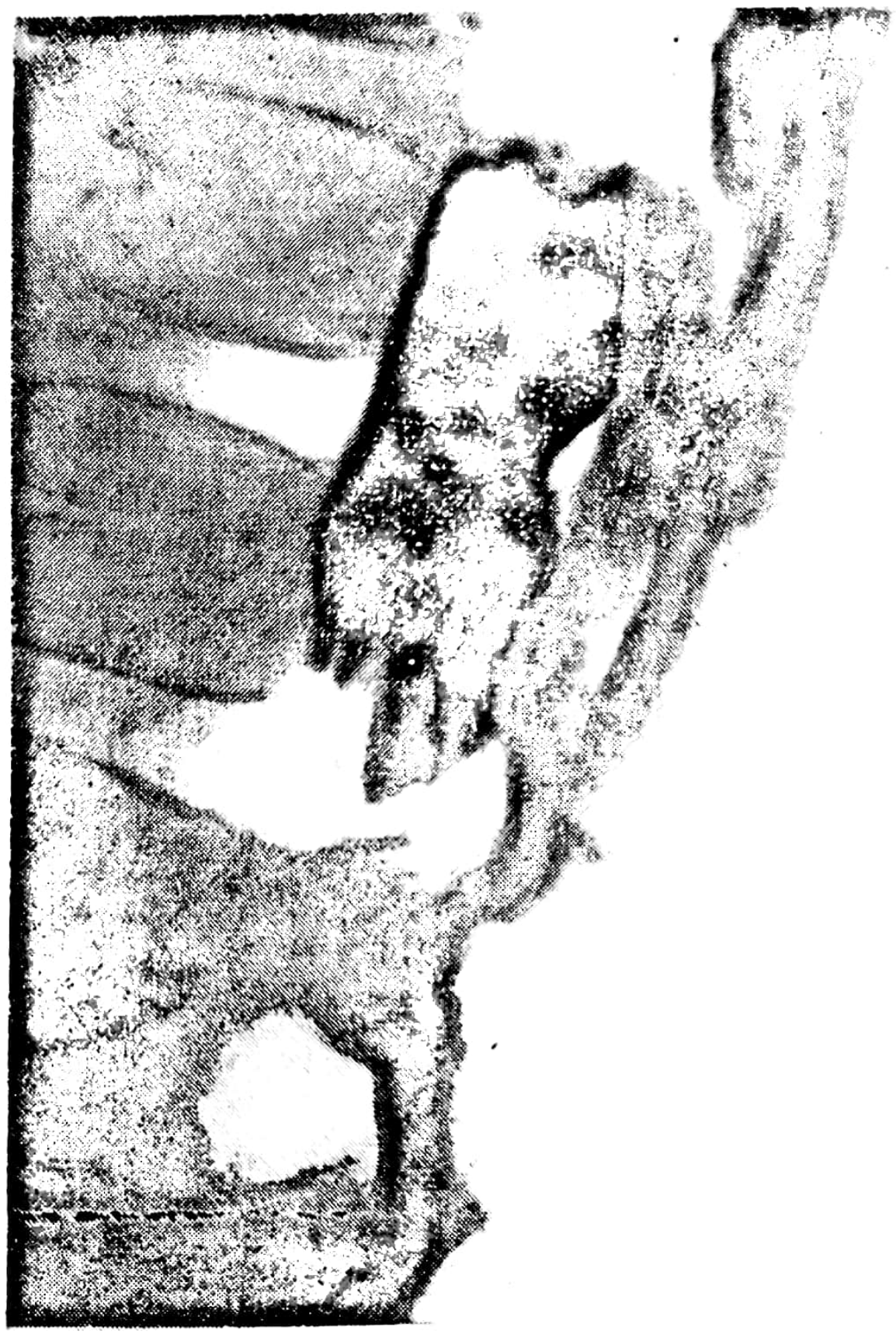

Fig. 24. — Stop total de lipiodol L_3 (profil).

Sindromul lichidian. Compresiunea medulară se însoţeşte de un sindrom lichidian sublezional specific care se datoreşte întreruperii sau jenei circulaţiei LCR de către agentul compresiv şi uneori şi naturii acestuia din urmă. Ea se caracterizează printr-un blocaj al circulaţiei LCR şi o disociere albuminocitologică în LCR sublezional.

Blocajul LCR se poate evidenţia prin diferite manevre care încearcă să influenţeze presiunea LCR, ca proba Quequenstedt-Stookey. În cazurile de blocaj parţial sau total al spaţiului subarahnoidian, compresiunea venelor jugulare sau compresiunea abdominală produce în mod normal o creştere a presiunii intracraniene care în cazul unui pasaj LCR liber se transmite pînă în spaţiul subarahnoidian lombar (proba Quequenstedt-Stookey). În cazul unui blocaj total sau parţial, variaţiile presiunii sub nivelul compresiunii nu se transmit deloc sau se transmit numai parţial şi modificat.

Tehnica efectuării probei Quequenstedt-Stookey. Se aşază pacientul în decubit lateral în stare de relaxare. De aceea mai ales la copiii mici executăm proba sub anestezie de bază. Se face o puncţie lombară de preferat cu acul de puncţie adaptat direct la un manometru Claude prin intermediul unui racord (acesta pentru a evita scurgerea de LCR înainte de măsurarea presiunii şi a efectuării probei). Cînd s-a ajuns în spaţiul subarahnoidian se stabileşte comunicaţia cu manometrul. În mod normal presiunea LCR indicată de manometru creşte încet. Se măsoară astfel presiunea iniţială. Se face o scurtă compresiune a abdomenului (manevra Stookey) observînd viteza de urcare şi coborîre a acului manometrului pentru a controla permeabilitatea acului de puncţie. În mod normal prin această manevră presiunea LCR trebuie să crească rapid şi scade la fel de rapid după încetarea compresiunii dacă acul de puncţie este permeabil. Apoi se face o compresiune bilaterală a jugularelor de scurtă durată şi puţin intensă (proba Quequenstedt propriu-zisă). Dacă nu există blocaj al spaţiului subarahnoidian presiunea LCR creşte rapid la aplicarea compresiunii şi scade tot aşa de rapid la încetarea compresiunii. În cazul cînd creşterea presiunii LCR se face rapid dar revenirea se face treptat în sacade, există un blocaj incomplet al spaţiului subarahnoidian. Dacă creşterea presiunii LCR rămîne nemodificată la compresiunea jugularelor deşi am verificat prin compresiune abdominală permeabilitatea acului, sîntem în faţa unui blocaj complet, total. Se scot 7—10 cm³ LCR apoi se măsoară presiunea finală care trebuie în mod normal să scadă cu mai puţin de 50% din presiunea iniţială, iar în cazul unui blocaj lichidian scade mult, chiar la zero. Uneori, proba Quequenstedt poate da un rezultat normal cînd există încă o comunicaţie a spaţiului supra şi subiacent obstacolului. Pe lîngă această manevră de influenţare a presiunii LCR obişnuită, în cazurile cînd obstacolul se află sub nivelul la care se practică în mod curent puncţia lombară, se poate utiliza *proba Quequenstedt inversată.* Se injectează în spaţiul epidural inferior prin hiatusul sacrat inferior 20—30 cm³ de ser fiziologic avînd în spaţiul subarahnoidian lombar un ac de puncţie racordat la un manometru. În mod normal presiunea LCR creşte lent apoi revine la valoarea iniţială. Dacă există un blocaj, presiunea LCR măsurată lombar nu va creşte şi pot apărea dureri de tip radicular.

Proba Quequenstedt-Stookey are valoare numai cînd evidenţiază semne de blocaj. În cazul unui rezultat negativ în faţa unui tablou clinic de compresiune medulară se va recurge obligatoriu la o mielografie cu lipiodol sau aer.

Disociaţia albumino-citologică se caracterizează printr-o creştere a albuminorahiei cu un număr normal sau uşor ridicat de elemente. LCR poate fi deseori xantocromic. Hiperalbuminorahia poate fi marcată uneori pînă la cîteva zeci de grame la ‰, fiind provocată de o stază în venele subarahnoidiene şi epidurale care cauzează o permeabilitate crescută a vaselor, ceea ce duce la o creştere a proteinelor în special pe seama fracţiunii albuminice. În LCR apare fibrinogenul (absent în mod normal) reprezentînd substratul biochimic al sindromului Nonne-Froin care face ca LCR sublezional să coaguleze la temperatura camerei. Se ştie că sindromul Nonne-Froin caracteristic LCR-ului de blocaj din compresiunile medulare este format din : xantocromia, hiperalbuminorahia şi coagularea LCR. Hiperalbuminorahia este mare mai ales în unele tumori medulare datorită vascularizaţiei bogate a neoplaziei şi necrozei din tumoră care contribuie de asemenea la trecerea albuminei din venele tumorii în LCR (Arseni şi Simionescu, 1968).

Trebuie arătat însă că puncţia lombară pentru examen LCR sau pentru manevra Quequenstedt-Stookey nu este chiar inofensivă în compresiunile medulare şi mai ales în tumorile medulare. Ea poate duce la fenomene de deplasare a tumorii, echivalentă cu angajarea cerebeloasă din tumorile cerebrale, putînd face dintr-un blocaj incomplet un blocaj complet cu agravarea bruscă a fenomenelor de compresiune şi deci a tulburărilor neurologice. În cazuri de tumori cu situaţie joasă puncţia lombară poate nimeri chiar în tumoră şi astfel să asistăm la o puncţie albă, deşi am intrat intrarahidian, ori să se extragă sînge sau chiar fragmente de tumoră (ependimom, tumoră epidermoidă sau dermoidă).

Diagnostic. Stabilirea diagnosticului în faza de debut a afecţiunii este foarte importantă dar prezintă în acelaşi timp şi o dificultate. Dacă în perioada de stare imaginea clinică a compresiunii medulare este evidentă, în faza de debut a bolii apar încă deseori diagnostice eronate întîrziind tratamentul operator, uneori pînă la constituirea unor leziuni neurologice ireversibile. Modul brusc de instalare a compresiunii medulare este specific mai ales la copii mici unde compresiunea medulară evoluează mult timp asimptomatic datorită elasticităţii coloanei vertebrale neosificate şi a plasticităţii măduvei. Uneori acest debut aparent este atît de brusc încît mama copilului relatează că pînă în seara precedentă copilul a fost sănătos, iar dimineaţa nu s-a mai putut da jos din pat. Deci, după o lungă perioadă asimptomatică, evidenţiată de modificările radiologice, apar primele manifestări clinice destul de marcate, ca paraplegia. Dar o anamneză bine condusă poate evidenţia deseori faptul că, deja cu mult timp înainte copilul cînd se apleca îşi flecta genunchii sau faptul că la joacă alerga mai puţin şi obosea mai repede. Diagnosticul unei compresiuni medulare priveşte confirmarea şi verificarea sindromului de compresiune medulară, etiologia compresiunii medulare, natura şi sediul ei. El se bazează pe anamneză, semne clinice şi paraclinice. În anamneză se va insista asupra condiţiilor de apariţie a tulburărilor neurologice, asupra comportării somatice şi neurologice a copilului înaintea debutului aparent (oboseală la joacă, spate drept etc.). Odată cu fenomenele neurologice sublezionale instalate, examenul neurologic confirmă existenţa simptomelor şi semnelor din compresiunea medulară. Aceleaşi semne pot apărea şi în afara sindromului de compresiune medulară într-o serie de afecţiuni vertebromedulare necompresive. De aceea, anamneza şi examenul clinic neurologic pot duce doar la diagnosticul prezumtiv de compresiune medulară. Întărirea diagnosticului de sindrom de compresiune medulară se poate face prin completarea cu examene paraclinice (LCR şi radiologic). Examenul LCR poate arăta un lichid tipic pentru compresiunea medulară, deci să dezvăluie un blocaj lichidian de către agentul compresiv atît prin examenul hidrodinamic (măsurarea presiunii LCR cu manevra Quequenstedt-Stookey) cît şi chimicocitologic cu disociaţie albuminocitologică şi sindrom Nonne-Froin. În acest caz examenul LCR sublezional ne apropie de diagnosticul de compresiune medulară. Dar uneori chiar o comunicare lichidiană jenată dar nu completă poate da rezultate LCR foarte apropiate de normal sau chiar normale. De aceea precizarea diagnosticului de compresiune medulară va fi făcută de examenul radiologic. O radiografie simplă a coloanei centrată pe nivelul leziunii presupuse, dacă va arăta modificări vertebrale determinate de o afecţiune vertebrală sau modificări vertebrale de tipul lizei prin uzură (datorită unei compresiuni prelungite) ne apropie de diagnostic; examenul mielografic, asigură însă confirmarea atît a compresiunii cît şi a nivelului ei.

Precizarea sediului compresiunii medulare se determină prin coroborarea datelor furnizate de examenele clinic, radiologic şi electric. Examenul clinic evidenţiază rareori semne de suferinţă radiculară de tip iritativ sau deficitar la copil. Mai important pentru diagnosticul clinic al nivelului leziunii sînt tulburările de sensibilitate de hipo- sau anestezie care au o valoare localizatoare mare. Trebuie însă să ţinem cont că tulburările de sensibilitate cu topografie medulară au un nivel mai jos situat cu 2—3 segmente decît leziunea medulară. La copilul mic tulburările de sensibilitate pot fi evidenţiate numai prin înţepături, deci se poate testa doar sensibilitatea dureroasă şi în mult mai mică măsură cea termică. Sensibilitatea tactilă care dealtfel este de obicei ultima interesată, poate fi testată numai la copii mai mari, ea necesitînd o colaborare perfectă între pacient şi examinator. Reflexele de automatism medular pot contribui la determinarea nivelului compresiunii medulare numai dacă ele se pot declanşa prin excitaţia tegumentelor deasupra plicii inghinale, limita inferioară a compresiunii corespunzînd zonei celei mai craniale unde se mai pot declanşa încă reflexe de automatism medular. Reflexele osteotendinoase şi cutanate contribuie şi ele la determinarea nivelului compresiunii. O importanţă mai mică pentru determinarea nivelului leziunii au tulburările motorii şi vegetative. Examenul clinic neurologic poate orienta de cele mai multe ori către nivelul leziunii, dar poate da şi unele *erori* de diagnostic privind nivelul procesului compresiv. Întrucît căile lungi, în special fasciculele piramidale şi cordoanele anterolaterale sînt astfel aranjate şi organizate încît fibrele pentru segmentele superioare ale corpului se află mult înăuntru, medial, iar cele pentru segmentele inferioare mult în afară, lateral, un proces dezvoltat extramedular va comprima mai întîi căile pentru ultimele segmente, simptomatologia lăsînd să se presupună un proces compresiv situat mult mai caudal decît este în realitate. Procesele compresive extramedulare situate în teritoriul lombar pot irita rădăcinile la nivele mai superioare care trec pe acolo în traiectul lor spre a ieşi prin gaura de conjugare respectivă, astfel că iritaţia radiculară şi tulburările deficitare produse, să orienteze spre localizarea procesului cu cîteva vertebre mai cranial. Efectul compresiv exercitat pe rădăcini poate duce la reducerea irigaţiei în teritoriul arterelor radicale respective sau la procese congestive venoase supralezionale cu consecinţa apariţiei unor simptome mult mai sus decît nivelul compresiunii. Examenul radiologic simplu şi mai ales cu substanţă de contrast precizează însă corect nivelul cranial al compresiunii în migrare craniocaudală sau nivelul caudal al compresiunii în migrare caudocranială. Uneori, angiografia medulară (Djindjian, 1973) şi tranzitul izotopic (Ackerman şi Tovar, 1973) pot fi utile.

Pentru diagnosticul compresiunii în plan transversal, orizontal se va ţine cont de gradul diferitelor tulburări motorii, de sensibilitate şi trofice. Cînd tulburările paralitice predomină sau sînt singurele semne, compresiunea este anterioară, cînd există tulburări de sensibilitate disociată de tip siringomielic compresiunea este intramedulară, iar cînd clinic apare un sindrom de compresiune de tip Brown-Séquard compresiunea este laterală. Pentru practica neurochirurgicală şi în special pentru tratament, cel mai important este diagnosticul nivelului procesului compresiv care va indica exact locul pentru intervenţia operatorie.

Diagnosticul etiologic al compresiunii este de asemenea de mare valoare şi se referă la afecţiunile vertebromedulare congenitale, tumorale, vasculare, inflamatorii, parazitare şi traumatice.

Diagnosticul diferenţial al compresiunii medulare are în vedere toate afecţiunile necompresive care dau fenomene de întrerupere a funcţionării căilor medulare, ca : *mielita transversă*, unde lipsesc fenomene de blocaj lichidian; *transecțiunea medulară* în traumatismele vertebromedulare unde diagnosticul de multe ori se pune doar operator sau prin evoluția rapidă a tulburărilor trofice; *scleroza laterală amiotrofică,* unde lipsesc tulburările de sensibilitate; *sindromul neuroanemic,* în care caz sensibilitatea vibratorie și articulară sînt mult mai afectate decît cea algotactilă; *scleroza în plăci* care poate evolua cu tulburări motorii, de sensibilitate, sfincteriene, cu evoluție ondulantă dar și cu semne cerebeloase; nu prezintă la examene complementare fenomene de blocaj și apare rar în copilărie; *poliradiculonevrita* (sindromul Guillain-Barré), caracterizată prin dezvoltarea acută și ascendentă de pareze simetrice ale membrelor cu abolire de reflexe osteotendinoase, cu dureri spontane în membre, dureri vii la compresiunea manuală a maselor musculare, fără nivel precis al tulburărilor de sensibilitate, semne de iritație meningeană, și mai ales la copii mici cu tulburări sfincteriene și psihice (Horvath și Popa, 1966).

Alături de aceste fapte clinice există și aici sindromul lichidian de disociație albuminocitologică, dar fără blocaj lichidian. Examenul electroforetic arată însă că hiperproteinorahia este dată prin hiperglobulinorahia, iar modificările acestea sînt atît în LCR lombar cît și cisternal (Specht, 1968). Disociația albuminocitologică netă, constantă și progresivă la începutul afecțiunii diminuă odată cu ameliorarea clinică. Normalizarea LCR corespunde sau depășește ușor stadiul de vindecare clinică.

Evoluția compresiunii medulare este progresivă deși de multe ori poate avea, la copil, un caracter ondulant datorită fenomenelor vasculare de edem și de stază care se pot diminua și accentua, dar în final tot progresivă este.

Prognosticul depinde de: etiologia compresiunii medulare; de ridicarea compresiunii medulare în timp util înainte de instalarea leziunilor medulare și radiculare definitive; de tratamentele postoperatorii aplicate, inclusiv reeducarea motorie și eventual sfincteriană.

Singurul **tratament** al compresiunii medulare este ridicarea procesului compresiv pe cale chirurgicală, cu restabilirea circulației LCR spinal, completat cu tratamente medicamentoase, opoterapie și eventual radio- sau cobaltoterapie după natura agentului compresiv. În cazul ridicării blocajului dacă persistă fenomenele deficitare motorii se va face kinetoterapie.

Sindroame endocrine în afecţiunile neurochirurgicale

Ne-am propus să abordăm acest capitol ţinînd cont că, în prezent, asistăm la o interpretare integrativ *neurohormonală* a endocrinopatiilor (Milcu, 1967) şi că întîlnim tulburări endocrine într-o serie de afecţiuni neurochirurgicale intracraniene. Incidenţa sindroamelor endocrine este cu precădere mare în anumite procese expansive intracraniene şi anume cele care interesează direct hipofiza sau epifiza, sau cele care acţionează prin compresiune, dislocare sau distrugere asupra regiunii diencefalo-hipofizaro-epifizare. Principalele sindroame întîlnite în afecţiuni neurochirurgicale sînt date de tulburările de creştere staturală, tulburările de dezvoltare a greutăţii corporale (creştere ponderală), tulburările dezvoltării sexuale şi diabetul insipid.

Tulburări de creştere staturală

Vom vorbi de *tulburări de creştere* staturală numai dacă există deviaţii apreciabile de la medie.

Hipotrofia saturală (statura subnormală)

Formele accentuate sînt denumite nanism. Acestea sînt cazurile severe în care înălţimea se situează sub triplul deviaţiei standard (Stănescu, 1967). Intensitatea hipotrofiei staturale nu corespunde totdeauna cu gravitatea afecţiunii care a provocat-o, mai ales în cazul bolilor diencefalohipofizare.

Etiologie. Wilkins (1957) găseşte, pe seria lui de 442 de cazuri de întîrziere a creşterii, 30 de cazuri (6,7 %) care prezentau hipopituitarism; dintre acestea, 11 aveau o tumoare a regiunii hipofizare; 29,4 % din cazuri prezentau o întîrziere constituţională a creşterii şi pubertăţii. El considera ca hipofizare acele cazuri care prezentau întîrzieri importante în creştere, însoţite de infantilism după vîrsta pubertăţii. Hipotrofiile staturale severe (nanisme) sînt cele de origine diencefalohipofizară; afecţiunea de bază se află direct în această regiune, sau comprimă regiunea hipofizară responsabilă de creştere. Aceste nanisme hipofizare se datoresc unor procese intracraniene — decelabile prin mijloacele actuale de investigaţie — care pot fi:

Tumori ale regiunii diencefalohipofizare, dintre care cele mai frecvente sînt craniofaringioamele (Lister, 1977). Pentru Geraud şi colab. (1955) hipostatura în craniofaringioame este constantă. Aceasta ni se pare exagerat. Lambertz (1966) găseşte o întîrziere a creşterii la 1/3 din cazurile de craniofaringioame. Pe seria noastră de craniofaringioame întîrzierea de creştere apare în 37% din cazuri (34 din totalul de 91). Mai rar cauza hipotrofiei staturale hipofizare este un adenom cromofob, şi mai rar un epidermoid sau teratom al regiunii diencefalo-hipofizare. Unele tumori ale regiunii hipotalamice însoţite de obezitate prezintă şi tulburări de creştere (fig. 25).



Fig. 25. — Băiat în vîrstă de 7 ani cu tumoare de hipotalamus (neuroblastom), alături de o fetiţă în vîrstă de 6 ani de statură normală.

Leziuni inflamatoare intracraniene ca: leptomeningitele, encefalitele, meningoencefalitele în stadii sechelare.

Leziuni infiltrative netumorale ca boala Hand-Schüller-Christian sau sarcoidoza.

Traumatisme craniocerebrale, atît de frecvente la copii, care provoacă numai în cazuri excepţionale nanism hipofizar. În experienţa Clinicii de neurochirurgie din București am observat doar un singur caz de nanism hipofizar instalat după un traumatism craniocerebral și care era însoțit și de diabet insipid. O parte din nanismele hipofizare „idiopatice" par a fi în legătură cu traumatismele craniocerebrale obstetricale.

Craniostenoza și în special *boala Crouzon* este însoțită de hipostatură. O hipotrofie staturală severă se observă în *acondroplazie*, unde există tulburări de creștere de tip condrodistrofic, facies cruzonoid și cap macrocefal însoțit adeseori de hidrocefalie.

Patogenie. Procesele intracraniene însoțite de hipotrofie staturală se datoresc lipsei sau insuficienței hormonului de creștere (hormonul somatotrop), care se poate asocia cu un deficit de hormon tireotrop.

Simptomatologie. Hipostatura în afecțiunile neurochirurgicale intracraniene poate fi un simptom-semnal și poate constitui motivul pentru care copilul este adresat unei consultații medicale, mai ales în cazul craniofaringioamelor. Mai deseori însă, ea este unul din simptomele prezente la prima consultație, în cadrul unui tablou clinic care este deja instalat (sindrom HIC, tulburări de vedere, paralizii oculare, tulburări psihice, împreună cu alte semne endocrine ca diabet insipid, obezitate sau hipogenitalism). Hipostatura poate fi descoperită și la sugar, dar ea este mai evidentă după 3—4 ani. În mod obișnuit, după o perioadă de creștere normală a copilului apare o încetinire a acesteia, întîrzierea creșterii putînd fi moderată sau accentuată. Aceasta se apreciază după diferența între vîrsta staturală și vîrsta cronologică. Dacă încetinirea creșterii apare la o vîrstă mai mică, hipostatura la pubertate va fi mai accentuată. Ea este însoțită de obicei de infantilism.

Tratamentul hipostaturii și nanismului. În cazul tumorilor intracraniene din regiunea diencefalo-hipofizară se va face ablația chirurgicală a acestora urmată de tratamentul postoperator endocrin.

Hipertrofia staturală sau hiperstatura

Ceea ce interesează în neurochirurgie sînt cazurile de *hipertrofii staturale patologice* cauzate în primul rînd de afecțiuni intracraniene și, în mod deosebit, cazurile de *gigantism pituitar* și de *pubertate precoce adevărată*. *Hiperhipofizia prepubertară* sau *pubertară* poate realiza aspecte de hipertrofie staturală.

Gigantismul

Trebuie să precizăm de la început că gigantismul este un sindrom patologic caracterizat printr-o dezvoltare exagerată și disproporționată în înălțime, aceasta depășind cu cel puțin 20% media corespunzătoare vîrstei și sexului (Milcu, 1959). Deci, copilul căruia îi atribuim acest epitet este nu numai un copil foarte înalt, ci prezintă şi o serie de alte semne. De aceea, tinerii înalţi gigantoizi nu trebuie să fie confundaţi cu giganţii, dacă ei sînt proporţional dezvoltaţi fizic, sexual şi intelectual. În gigantism, hiperstatura este doar simptomul dominant (fig. 26).

Gigantismul (hipertrofia staturală patologică) este mai rar la copii decît hipotrofia staturală nanică. Acest lucru se datoreşte în special faptului că adenoamele hipofizare eosinofile sînt foarte rare la copii, iar celelalte afecţiuni intracraniene, inflamatorii, traumatice sau parazitare etc. duc la lezarea hipofizei cu hipopituitarism şi nu hiperhipofizie. În gigantism există o disproporţie a capului faţă de înălţimea corpului. Capul este mai mic proporţional cu corpul, extremităţile sînt lungi — întrucît creşterea se face mai ales pe seama membrelor —, cartilajele de creştere se închid tîrziu. Maxilarul superior este mare. Coloana vertebrală prezintă adeseori modificări de statică de tipul cifoscoliozei, din care cauză trunchiul pare mai scurt. În cazurile însoţite de hipogentilism la pubertate apare forma de *eunucoidism*, în care membrele, mai ales cele inferioare, sînt proporţional mai lungi. Există o hipertrofie musculară dar fără forţă, cu fatigabilitate mare. Organele interne sînt mari dar proporţionale cu restul corpului. Uneori există hipertensiune arterială ca şi tulburări circulatorii care conduc la ulcere trofice ale membrelor (Milcu şi colab., 1952). Acest sindrom se întîlneşte în cazurile de hiperfuncţie hipofizară prin hipersecreţie de hormon somatotrop, datorită în special adenoamelor hipofizare eosinofile. S-au descris la copil şi cazuri rare de gigantism acromegalic, sub vîrsta de 16 ani, în craniofaringioame (Rostotskaya, 1959). Aspectul acromegalic este dat de creşterea deformată în grosime şi lăţime, somatică şi viscerală, mai accentuată la extremităţi şi la cap (Milcu, 1959).

Patogenie. Gigantismul este produs de hipersecreţia hormonului somatotrop care apare înainte de închiderea cartilajelor de creştere; dacă acest fenomen apare după închiderea cartilajelor de creştere, hipersecreţia de hormon somatotrop produce acromegalie (fig. 27). Există la copii cazuri (deşi foarte rare) de acromegalie infantilă sau puberală, multe dintre ele chiar fără modificări de statură (Rostotskaya, 1959; Marcela Pitiş şi colab., 1961). Dacă în perioada puberală există o creştere accelerată şi vîrsta osoasă corespunde înălţimii copilului, nu se pun probleme de patologie; aceasta înseamnă că maturarea scheletului se va face mai devreme şi înălţimea copilului nu va depăşi media.

Diagnostic. Problema principală constă în a stabili dacă ne aflăm în faţa unui copil sau adolescent *gigantoid constituţional* (nepatologic) sporadic sau familial sau este vorba de un *gigantism prin tumoră hipofizară* (adenom eosinofil). Pentru aceasta se va face radiografia şeii turceşti, examenul cîmpului vizual, al fundului de ochi. *Gigantoizi* pot fi copiii *supraalimentaţi*, obezi, care trebuie diferenţiaţi de copiii cu sindrom *adreno-genital*.

Evoluţia gigantismului prin tumoră hipofizară depinde de evoluţia tumorii.

Tratament. Gigantismul prin tumoră hipofizară (şi aceasta este situaţia care ne interesează) va viza ablaţia chirurgicală a tumorii hipofizare sau distrugerea tumorii hipofizare prin implantare pe cale

Fig. 26. — Gigantoid — băiat în vîrstă de 13 ani, avînd o înălţime de 184 cm, cu dezvoltare sexuală corespunzătoare (nepatologic).

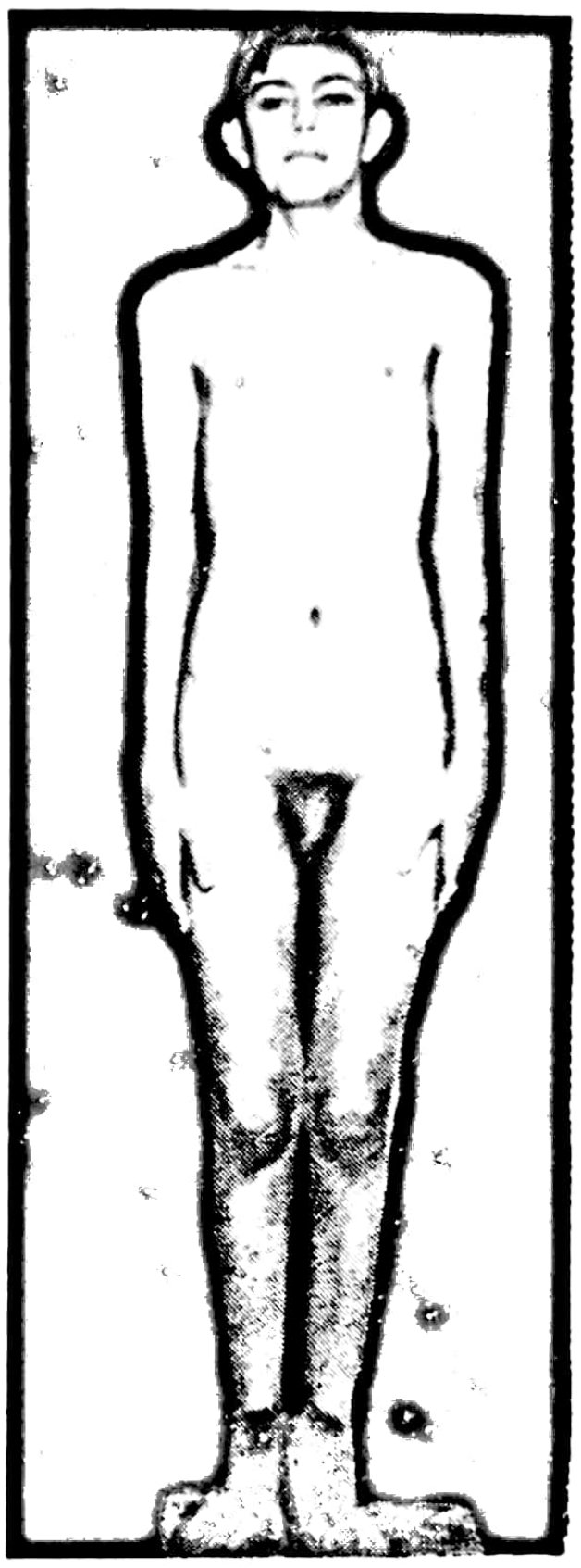

Fig. 27. — Acromegalie la un băiat în vîrstă de 16 ani, cu debut la vîrsta de 14 ani:
a, faţă; *b*, profil; *c*, spate.

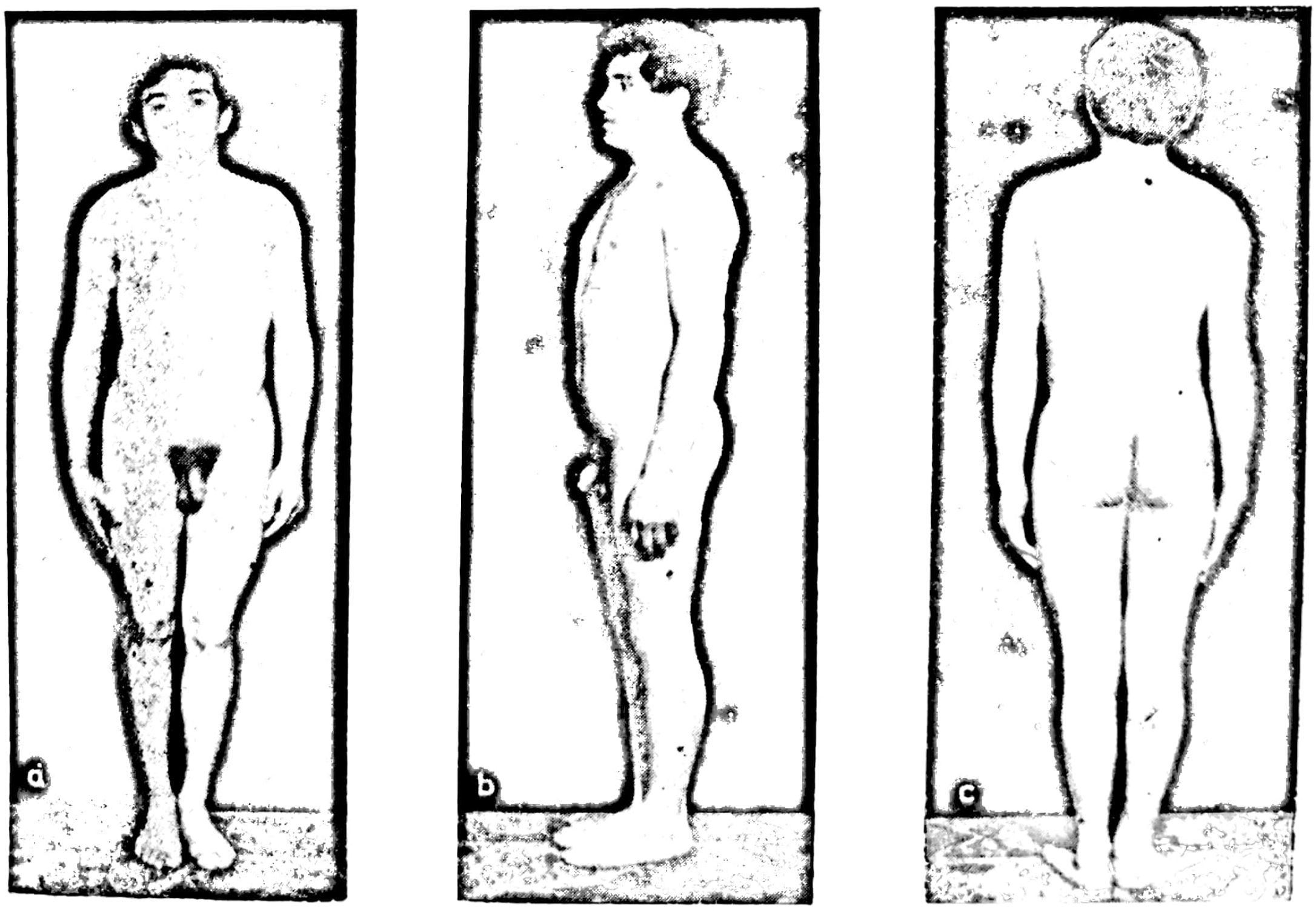

stereotaxică de izotopi radioactivi — aur (^{198}Au) sau itriu (^{90}Y) — sau radioterapie, precum şi tratament de corectare hormonal. În cazuri de adenoame cu dezvoltare supraselară, intervenţia neurochirurgicală are indicaţie majoră şi se va face ablaţia chirurgicală urmată de radioterapie. Tratamentul endocrin (condus de un serviciu de endocrinologie) va viza frînarea excesului de hormon somatotrop cu estrogeni, respectiv androgeni şi va fi eventual combinat cu radioterapie.

Tulburări în dezvoltarea greutăţii corporale

Stările hiperponderale

Obezitatea întîlnită în *afecţiuni intracraniene* este de cele mai multe ori de origine plurihormonală şi pluriglandulară.

Distrofia adipozogenitală (sau *sindromul Babinski-Fröhlich*), cea mai tipică, este un sindrom diencefalohipofizar caracterizat prin obezitate şi infantilism genital.

Etiologie. Distrofia adipozogenitală apare în tumori ale regiunii diencefalohipofizare şi leziuni inflamatoare hipotalamice. Cele mai obişnuite tumori asociate cu acest sindrom sînt craniofaringioamele, dar adenomul cromofob, glioamele hipotalamice şi tumorile epidermoide ale acestei regiuni pot fi de asemenea cauza. (Arseni şi colab., 1975). Leziunile inflamatoare intracraniene, ca meningitele, meningoencefalitele, pot duce în stadiul postencefalitic la distrofia adipozogenitală.

Patogenie. Mecanismul de producere a obezităţii în sindromul adipozogenital nu este complet elucidat. S-a arătat că o leziune hipotalamică la nivelul tuberal sau posterior al hipotalamusului duce la obezitate. Obezitatea cu topografie caracteristică din sindromul adipozogenital sugerează o tulburare la nivelul sistemului adrenergic asociată sau nu unei leziuni a centrilor afectaţi reglării aportului alimentar sau mobilizării lipidice, precum şi intervenţia unor factori hormonali de tip estrogenic sau insulinic (Stănescu, 1967).

Simptomatologie. Distrofia adipozogenitală se manifestă clinic prin triada: obezitate, dezvoltare gonadică insuficientă, semne neurologice (neobligativităţi).

Obezitatea are distribuţie caracteristică, în regiunea mamară, abdomen, şolduri, regiunea pubiană, coapse. La băieţi această distribuţie le dă un aspect feminin (fig. 28 şi 29).

Insuficienţa gonadică se manifestă prin insuficienta dezvoltare a testiculelor şi ovarelor. La băieţi, insuficienţa gonadică este decelabilă mai devreme. Penisul mic, scurt, pare şi mai scurt decît în realitate fiind înfundat în grăsimea pubiană, într-o cută circulară, şi avînd aspectul de „penis în nasture" (fig. 29). Testiculii mici, uneori necoborîţi uni- sau bilateral. La fete, insuficienţa gonadică este decelabilă abia în perioada pubertară. Glandele mamare sînt nedezvoltate, formate numai din grăsime.

Menstra nu apare. La pubertate, la ambele sexe, nu apare pilozitate sexuală, vocea nu se schimbă.

Simptomele neurologice în cazurile de origine tumorală se pot însoţi de semne de HIC, modificări de cîmp vizual, iar în cele de origine inflamatoare, de paralizii oculare, crize de epilepsie.

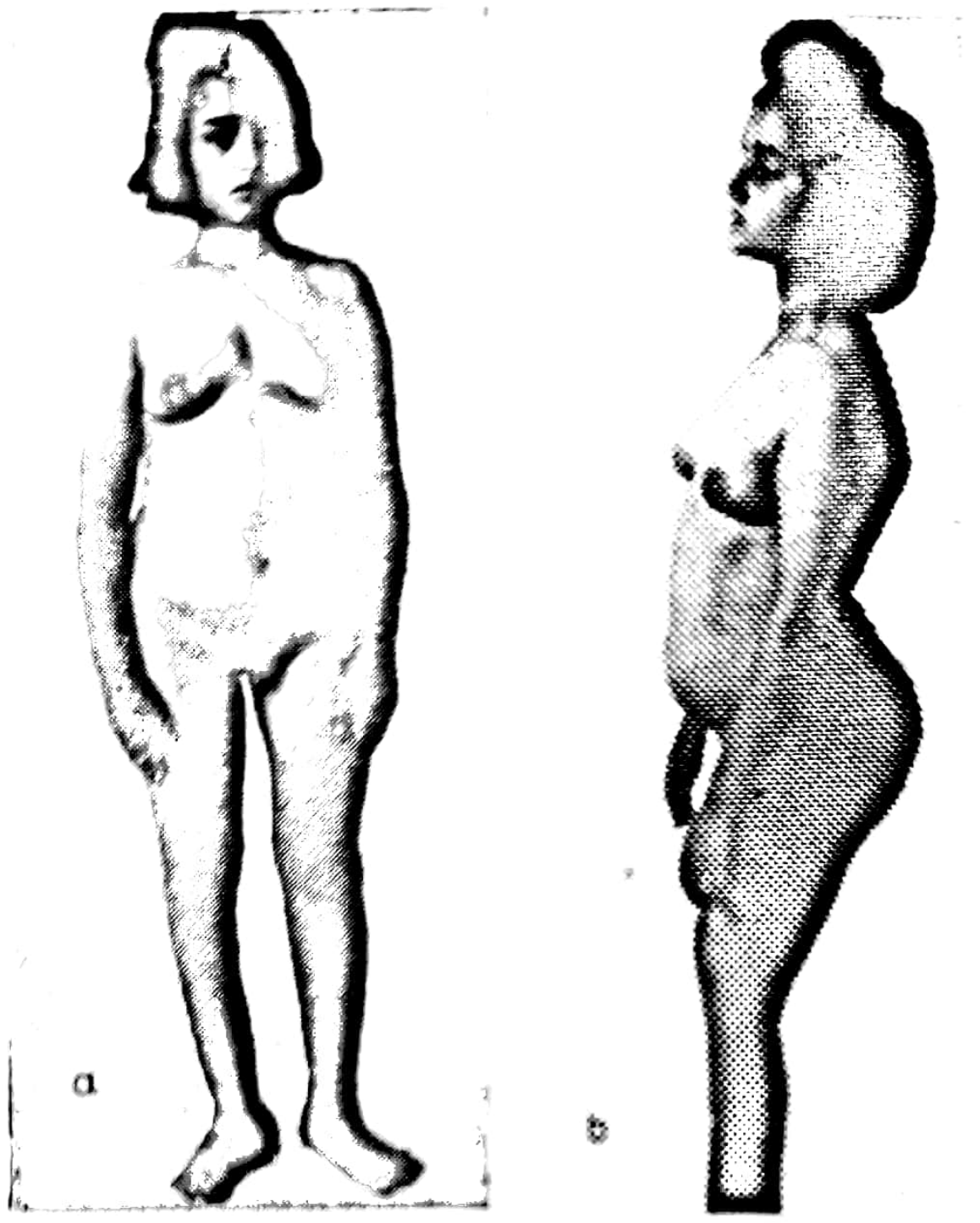

Fig. 28. — Pubertate precoce la o fetiţă de 9 ani datorită unui proces encefalitic : encefalopatie infantilă, hidrocefalie stabilizată, sindrom diencefalo-hipofizar :

a, faţă ; *b*, profil.

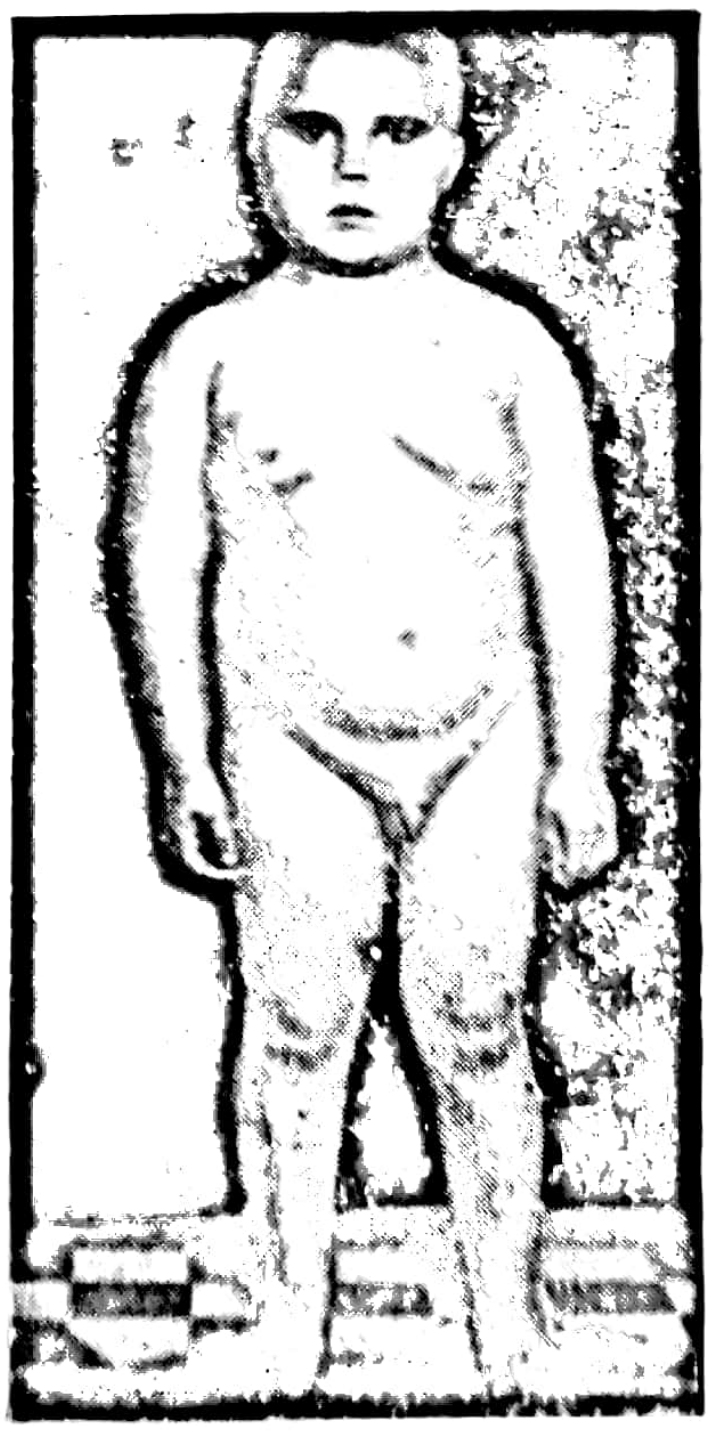

Fig. 29. — Sindrom adipozogenital la un băiat în vîrstă de 7 ani cu hipostatură, adipozitate cu dispoziţie caracteristică (abdomen, regiunea mamară).

Alte simptome. Pot exista şi *tulburări de creştere* însoţite de întîrziere a închiderii cartilajelor de conjugare. Genu valgum şi picior plat se întîlnesc frecvent, precum şi diabet insipid, hiper- sau hipotermie, somnolenţă.

Psihic, aceşti copii sînt buni, sîrguincioşi, blînzi, liniştiţi, echilibraţi.

Diagnosticul pozitiv al sindromului adipozogenital se bazează pe examenul clinic şi paraclinic. Examenul clinic are în vedere prezenţa adipozităţii cu distribuţie caracteristică însoţită uneori şi de alte semne hipotalamice ca diabet insipid, hipo- sau hipertermie, somnolenţă, hipogonadism cu sau fără tulburări de creştere şi semne lezionale intracraniene, în special tulburări oculare. Dintre examenele paraclinice, radiografia simplă a craniului poate diagnostica un craniofaringiom cu calcificări sau un adenom cromofob (mai rar la copii) cu aspect caracteristic al şeii turceşti. Radiografia de contrast (PEG, angiografia), scintigrafia şi examenele hormonale vor întări diagnosticul.

Diagnostic diferenţial. Dacă diagnosticul formei tumorale a sindromului Babinski-Fröhlich este mai uşor, cel netumoral lezional este uneori foarte dificil cu toate examenele paraclinice ; uneori, numai urmărirea în timp şi apariţia pubertăţii diferenţiază sindromul lezional postencefalitic de cel funcţional, numit *sindrom pseudo-Fröhlich*. Într-adevăr, această obezitate infantilă funcţională, caracterizată prin hiperfagie şi evoluţia benignă mai ales în privinţa hipogenitalismului, reprezintă majoritatea (95%) cazurilor de copii cu aspect adipozogenital (Stănescu, 1967).

Diagnosticul diferenţial trebuie făcut de asemenea cu *sindromul Laurence-Moon-Biedl*, boală eredofamilială malformativă, care se manifestă prin obezitate şi hipogonadism dar prezintă în plus retinită pigmentară, poli- sau sindactilie precum şi debilitate mintală.

Obezitatea din sindromul Cushing. Distribuţia obezităţii în acest sindrom este caracteristică, deosebindu-se de cea din distrofia adipozogenitală. Adipozitatea este distribuită pe trunchi în jumătatea superioară, regiunea cervicală şi faţă. Membrele sînt respectate. Faciesul este în lună plină, vultuos ; există striuri (vergeturi), hipertricoză, hipertensiune arterială. Poate fi cauzată de o tumoră hipofizară bazofilă sau de o tumoră suprarenală.

Obezitatea simplă prin supraalimentaţie se datoreşte unui aport mare de hidrocarbonate şi grăsimi şi unei activităţi subnormale (prin grija excesivă a părinţilor de a nu obosi copilul). Distribuţia adipozităţii este uniformă.

Pubertatea precoce constituţională la fete este de obicei o obezitate generalizată.

În *sindromul lui Prader-Willi* există un istoric de hipotonie la vîrsta de sugar, cu obezitatea datînd de la vîrsta de 2—3 ani. Testiculii nu sînt coborîţi şi există o întîrziere mintală.

Prognosticul distrofiei adipozogenitale este în funcţie de cauza ei. Prognosticul vital este rezervat în sindromul lezional tumoral şi bun în cel lezional netumoral. Prognosticul funcţional este bun în cel funcţional, benign.

Tratamentul vizează pe de o parte procesul intracranian pe de altă parte tulburările endocrine. În forma tumorală se va face ablaţia tumorii, continuînd postoperator cu un tratament hormonal de substituţie cu tiroidă, gonadotropi şi hormoni sexuali.

Stările hipoponderale, emancierea

Media de greutate corporală la copii prezintă deviaţii minore, în plus sau minus, pe care le socotim obişnuite, în cadrul normalului. Se consideră că un copil are o greutate scăzută dacă greutatea lui apare numai la 20—30% dintre copiii de vîrsta lui. Dacă greutatea corpului este cu 20% sub media pentru vîrsta lui sau este sub 3 percentile, cu mai mult de două deviaţii standard sub greutatea normală pentru vîrsta sa, se consideră că este emaciat. Aprecierea greutăţii copilului după greutatea medie pentru vîrsta lui este insuficientă. Trebuie să corelăm greutatea cu înălţimea copilului. Aprecierea emacierii se poate face şi prin dispariţia ţesutului adipos subcutanat.

Starea de cașexie este deseori consecința vomismentelor și a deshidratării in stadiile finale ale tumorilor cerebrale și ale tumorilor de fosă posterioară cu iritația planșeului ventricolului IV, mai ales la copil (fig. 30), sau urmarea vomismentelor și deshidratării in stadiile preoperatorii (*fig.* 31). O emaciere diencefalică specială este cașexia prin *tumoră hipotalamică* la sugar și copilul mic (descrisă de Russel, 1951), care este o afecțiune rară. Tumora hipotalamică anterioară realizează la sugar și copilul mic un sindrom cașectic progresiv fără tulburări de creștere, însoțit de hiperactivitate, euforie și irascibilitate la care se pot asocia tulburări de reglare termică, tulburări ale tensiunii arteriale, ale sudației și hipoglicemice. În faza finală pot apărea semne de HIC oftalmoscopice, apetit păstrat, hiperfagie (deci, deși uzează de un regim hipercaloric, copiii slăbesc pe zi ce trece). A fost și în observația noastră un asemenea caz de la care s-a prelevat un fragment de tumoră și histopatologic s-a verificat a fi un astrocitom. Cazul a fost studiat in colaborare cu Institutul de endocrinologie și observațiile au fost publicate (Stănescu și colab., 1966). Față de alte cașexii hipotalamice cunoscute din literatura de specialitate, cazul nostru prezenta o serie de particularități dintre care cea principală era prezența diabetului insipid confirmat prin proba setei și a supraîncărcării cu clorură de sodiu. Examenul histochimic al țesutului subcutanat a pus în evidență o reacție cromafină intensă cu probabil rol de mobilizare într-un fel exagerat a lipidelor. *Cașexie hipofizară de tip panhipofizie* nu am întîlnit la copii. *Tratamentul* emacierii este în primul rînd cauzal, apoi de substituție și simptomatic. Ori de cîte ori se va putea face-

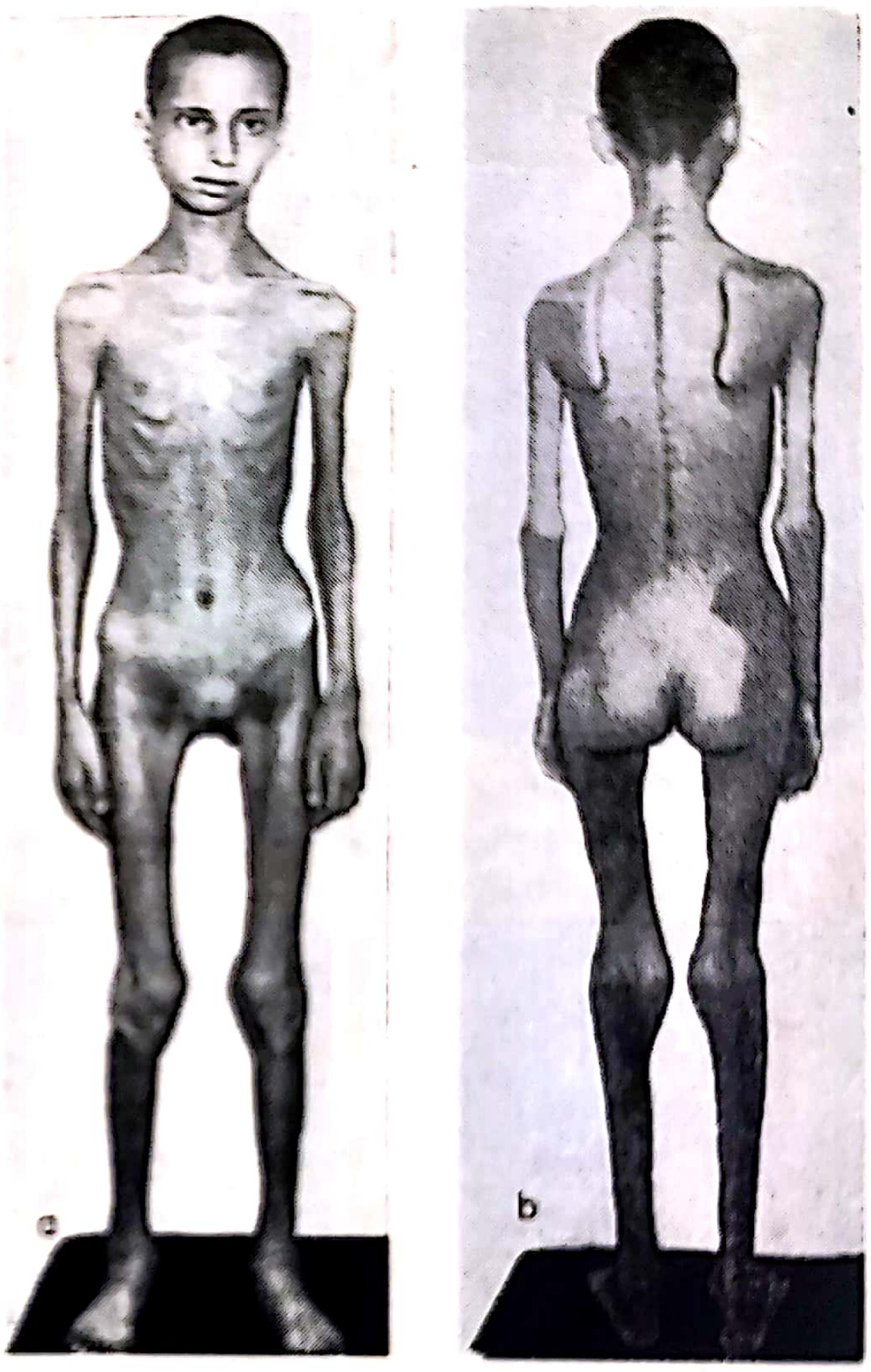

Fig. 30. — Cașexie in cazul unor leziuni grave intracraniene posttraumatice, faza terminală (*a* și *b*).

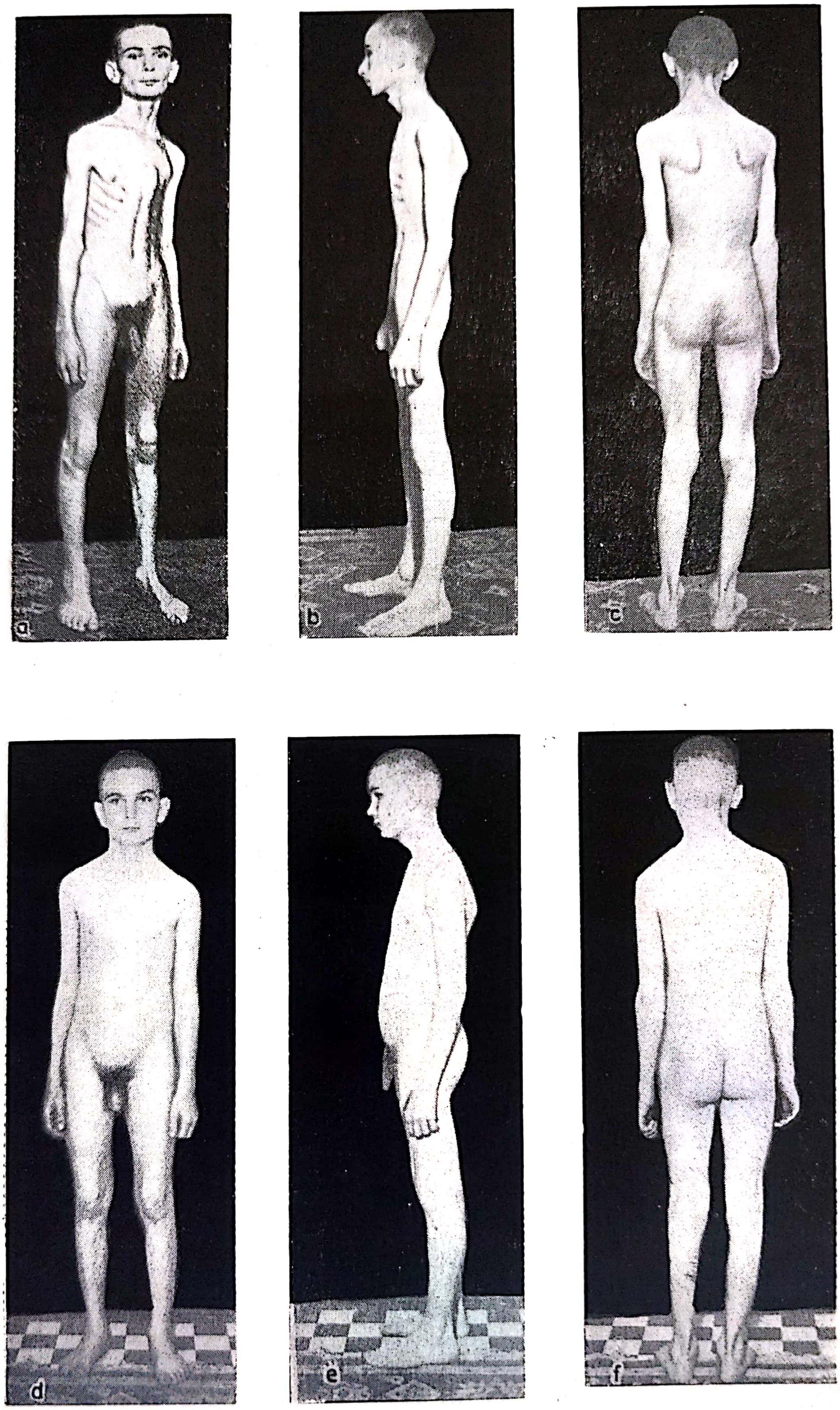

Fig. 31. — Cașexie prin subalimentație datorită vomismentelor din HIC, preoperator (*a*, *b*, *c*) și postoperator (*d*, *e*, *f*).

un tratament etiologic, acesta va fi ţintit. În caz de tumoră hipotalamică, în majoritatea cazurilor nu este posibilă ablaţia totală a tumorii. HIC (dacă există) va fi tratat prin intervenţie de drenaj extracranian de LCR cu valvă automată şi radioterapie. Se va institui un tratament de supraalimentare cu proteice, glucide şi vitamine. Tratamentul hormonal de substituţie (efectuat de către un serviciu de specialitate) constă în administrarea de cortizon urmat de ACTH, testosteron cu efect anabolizant, insulină.

Tulburări ale dezvoltării sexuale

Pubertatea întîrziată prin afecţiuni ale sistemului diencefalohipofizar

De obicei, această întîrziere sexuală nu apare singură, ci asociată cu alte tulburări hormonale, precum şi cu semne diencefalice care se manifestă sub formă de tablouri pluriglandulare, ca infantilo-nanism, sindrom adipozogenital, însoţite de semne neurologice. Asemenea aspecte pot fi întîlnite în craniofaringioame, tumori hipofizare sau în stări postencefalitice, excepţional posttraumatice. Ceea ce deosebeşte însă această întîrziere gonadală de afecţiunile gonadice primare este absenţa sau nivelul scăzut al gonadotrofinelor urinare şi existenţa tulburărilor intracraniene evidenţiate anamnestic, clinic sau paraclinic.

Tratamentul întîrzierii dezvoltării gonadice este, în cazul proceselor expansive intracraniene, mai întîi chirurgical, urmat apoi de tratament hormonal (condus de un serviciu de endocrinologie) cu hormon luteinizant, hormon androgen respectiv foliculinostimulent sau tratament de substituţie cu estrogen.

Pubertatea precoce

Sinonime: precocitate sexuală, macrogenitosomie precoce. Prin pubertate precoce se înţelege apariţia precoce a caracterelor sexuale secundare, creşterea iniţială exagerată în înălţime, urmată de statură sub medie prin închiderea precoce a cartilajelor de conjugare, diferenţiere osoasă precoce (Marcela Pitiş şi colab., 1960). Unii autori, printre care şi Danovsky (1962), fac o deosebire între *pubertate precoce propriu-zisă* sau *adevărată* — în care există o maturare a gonadelor cu formare de spermatozoizi şi ovulaţie — şi *pseudopubertate precoce* — cu apariţia caracterelor sexuale secundare dar fără maturaţia gonadelor. De aici rezultă că pubertate precoce înseamnă apariţia manifestărilor de *maturaţie sexuală* în avans faţă de vîrsta la care ea devine evidentă în mod obişnuit, într-o anumită zonă geografică, la o anumită populaţie şi sex. De obicei, mărirea penisului la băieţi şi dezvoltarea sînilor la fete înainte de vîrsta obişnuită atrage atenţia părinţilor. Dar precocitatea sexuală este prezentă, reală, numai dacă în final există o maturaţie accelerată a gonadelor cu producere de spermatozoizi, respectiv ovulaţie cu apariţia menstrelor. Maturaţia precoce a organelor genitale extragonadale cu apariţia caracteristicilor sexuale secundare fără producere în final de gameţi trebuie să fie numită *pseudoprecocitate sexuală* (Danovsky, 1962). În timp ce *pubertatea precoce adevărată* se datoreşte unor tulburări centrale diencefalo-hipofizare sau epifizare, *pseudopubertatea precoce* rezultă dintr-o producere excesivă de hormoni sexuali (androgeni sau estrogeni), prin hiperplazie ori tumoare corticosuprarenală sau prin tumori gonadice testiculare sau ovariene.

Pubertatea precoce de origine cerebrală. Cele mai frecvente exemple de pubertate precoce în afecţiuni neurochirurgicale sînt observate în cazurile de tumori ale regiunii pineale sau de tuberculi mamilari.

Pubertatea precoce pineală (sinonim cu macrogenitosomia epifizară sau sindromul lui Pellizzi) este un sindrom caracterizat prin tumoare epifizară cu hipertrofie somatică şi maturaţie sexuală precoce, în dezacord cu vîrsta bolnavului (Milcu, 1959). Incidenţa macrogenitosomiei pineale este de 3—4 ori mai mare la băieţi decît la fete; după unii ar exista exclusiv la băieţi (Lagarde, 1964). Frecvenţa mult mai mare a acestui sindrom la băieţi este legată de însăşi frecvenţa mult mai mare a acestor tumori la băieţi decît la fete. Trebuie însă să subliniem că, de la descoperirea de către Pellizzi în 1910 (citat după Kitay şi Altschule, 1954) a sindromului de macrogenitosomie precoce consecutivă unui pinealom, s-a atribuit mult timp acestui sindrom rolul esenţial de traducere clinică a tumorilor epifizare. Odată însă cu acumularea de cazuri de tumori pineale, trebuie să recunoaştem că numai o parte din aceste tumori sînt însoţite de pubertate precoce. Macrogenitosomia precoce pineală este atribuită actualmente unei atingeri a centrilor diencefalici şi în special a regiunii infundibulo-hipofizare. Aprecierea că tumorile pineale, distrugînd glanda pineală, deci parenchimul secretor al factorului inhibitor sexual epifizar, ar provoca eliberarea gonadei şi începerea maturării, nu este verificată. Kitay (1954) arăta că tumorile care distrug pineala sînt observate mult mai frecvent la pacienţii cu pubertate precoce, furnizînd o bază pentru teza că pineala este un inhibitor al hipotalamusului şi al dezvoltării sexuale. Existenţa unui factor inhibitor sexual în epifiză rămîne nesigură pînă ce nu este pusă în evidenţă în sînge sau tumori (Milcu şi Postelnicu, 1962). O explicaţie neurologică susţine că tumora pineală acţionează prin compresiune asupra hipotalamusului, asupra pereţilor ventriculului III sau direct prin hidrocefalie şi hipertensiune intracraniană (Heuyer şi colab., 1931; Stotijn şi Nauta, 1950). Această compresiune fie stimulează ariile liberatoare de gonadotrofine, fie produce o inhibiţie a acestora. Milcu (1967) apreciază că patogenia neuroendocrină a macrogenitosomiei pineale este mai corespunzătoare. Acţiunea distructivă, inhibitoare sau stimulantă a tumorilor pineale sau hormonilor pineali se poate exercita pe centrii endocrinosecretori ai epifizei şi hipofizei, pe tractusul hipotalamohipofizar şi epitalamo-hipotalamopineal. Pe baza experienţei noastre neurochirurgicale putem afirma că tumorile regiunii pineale se însoţesc mai des de pubertate precoce în cazurile de teratoame ale acestei regiuni, urmînd apoi glioamele şi numai circa 15% din pinealoame „adevărate" ca structură histologică. De aici trebuie să tragem concluzia că macrogenitosomia precoce în caz de tumoră a regiunii pineale este un *sindrom de localizare* și nu de secreție, întrucît o serie de tumori pineale se traduc prin hipogonadism și panhipopituitarism.

— *Alte tumori intracraniene* care pot da macrogenitosomie precoce sînt *hamartoamele* (Seckel și colab., 1949 ; Heuyer și colab., 1931 ; McCullag și colab., 1960), ca și unele *adenoame pituitare* și *teratoame* ale creierului secretînd gonadotropine (Bruton și colab., 1961).

— Unele *afecțiuni congenitale* sau *cîștigate* ale sistemului nervos central pot fi însoțite de macrogenitosomie precoce. Lowrey și Brown (1951) citează sugari și copii cu malformații congenitale ale creierului, ca porencefalie și hidrocefalie însoțite sau nu de convulsii și care după ei ar reprezenta 20% dintre copiii cu precocitate sexuală. Acest procentaj ni se pare exagerat.

— Unele *afecțiuni bacteriene* sau virale ca meningitele, encefalitele pot duce în faza sechelară la maturația sexuală precoce.

— *Displazia fibroasă* (sindromul lui Allbright) este însoțită de pubertate precoce. Displazia fibroasă este caracterizată prin triada : osteită fibroasă diseminată, arii pigmentate și disfuncție endocrină cu pubertate precoce. Există însă și forme incomplete și abortive. Pubertatea precoce sau displazia fibroasă este o pubertate de tip „cerebral" deoarece se consideră că lezarea sau compresiunea regiunii diencefalohipofizare se datoresc îngroșării și deformării bazei craniului prin leziuni de displazie fibroasă .Examenele de laborator arată fosfatazele alcaline crescute, fără modificări ale valorilor calcemiei și fosfatemiei.

Simptomatologia pubertății precoce de tip „cerebral" constă în :

— *Macrogenitosomia precoce*, care se manifestă la băieți prin mărirea testiculilor și penisului, prostatei și veziculelor seminale, prin apariția de pilozitate pubiană, axială și facială, schimbarea vocii, dezvoltarea de spermatozoizi. La fete, pubertatea precoce începe cu maturarea ovarelor și celorlalte organe genitale interne, apoi dezvoltarea sînilor și mameloanelor, care este urmată de apariția pilozității pubiene și axilare și, în final, apariția menstruației. De multe ori nu apare instinctul sexual, dar există și cazuri de masturbație și chiar practicare de raporturi sexuale (Milcu, 1967).

— *Macrosomie*, care în prima fază se manifestă prin creșterea în înălțime accelerată, astfel încît copilul ia înfățișarea unui tînăr sau tinere pubere. Dar cu timpul, pe măsura evoluției bolii, creșterea se încetinește prin intervenția frînătoare a hormonilor sexuali care duc la închiderea cartilajelor de creștere ; în final, copiii pot rămîne hipostaturali (fig. 32).

— *Examenele de laborator hormonale*, care arată indicii de maturație sexuală, adică prezența gonadotropinelor în urină și secreția de estrogeni, progesteron, pregnadial, androgeni, 11-oxisteroizi și 17-cetosteroizi. Valorile nu întrec caracteristicile normale pentru adult.

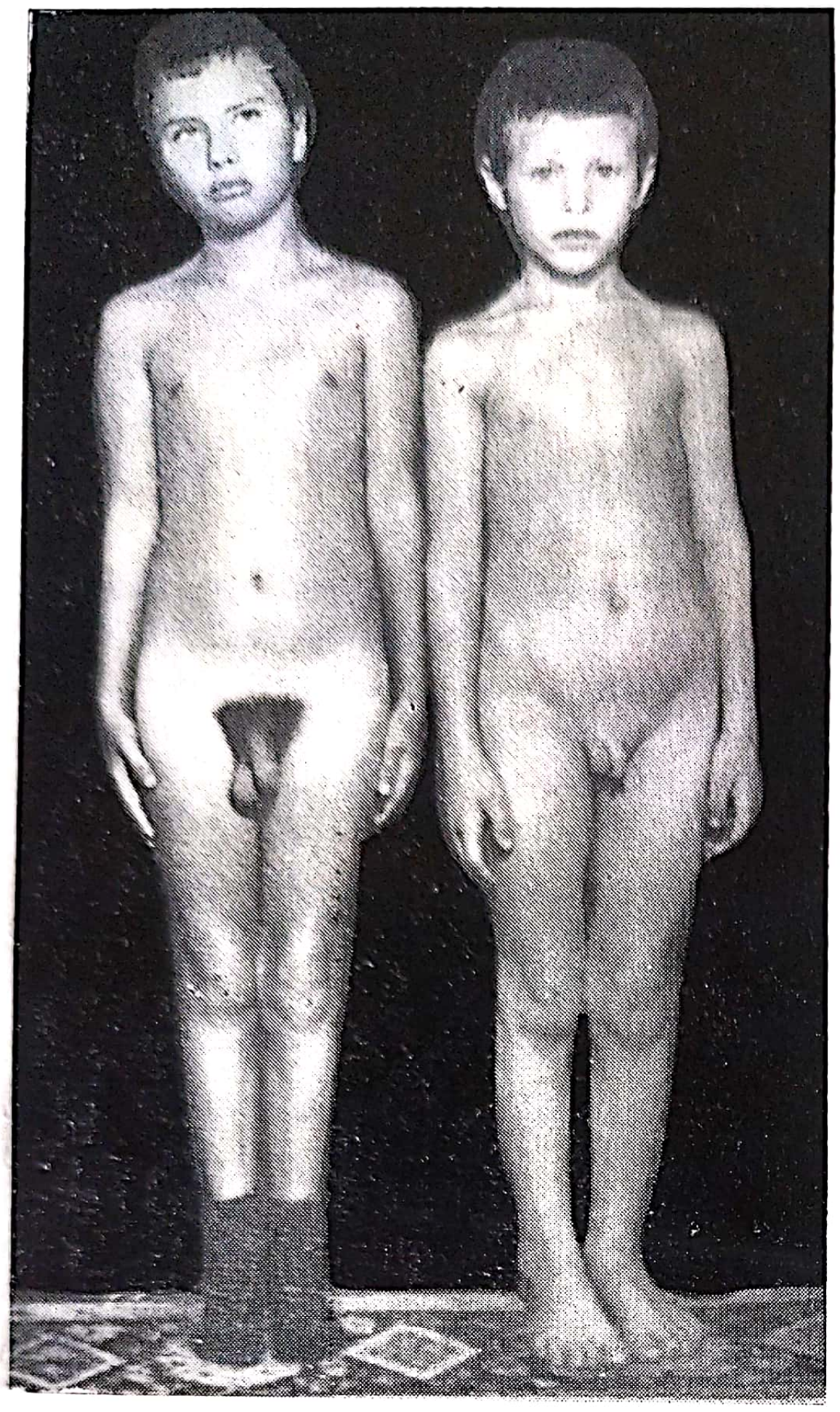

Fig. 32. — Pubertate precoce la un băiat în vîrstă de 7 ani cu tumoră a regiunii pineale. Alături, pentru comparație, un băiat de aceeași vîrstă.

Fig. 33. — Pubertate precoce la un băiat în vîrstă de 10 ani cu tumoare a regiunii pineale, cașexie și semne neurologice (*a*, *b*, *c*).

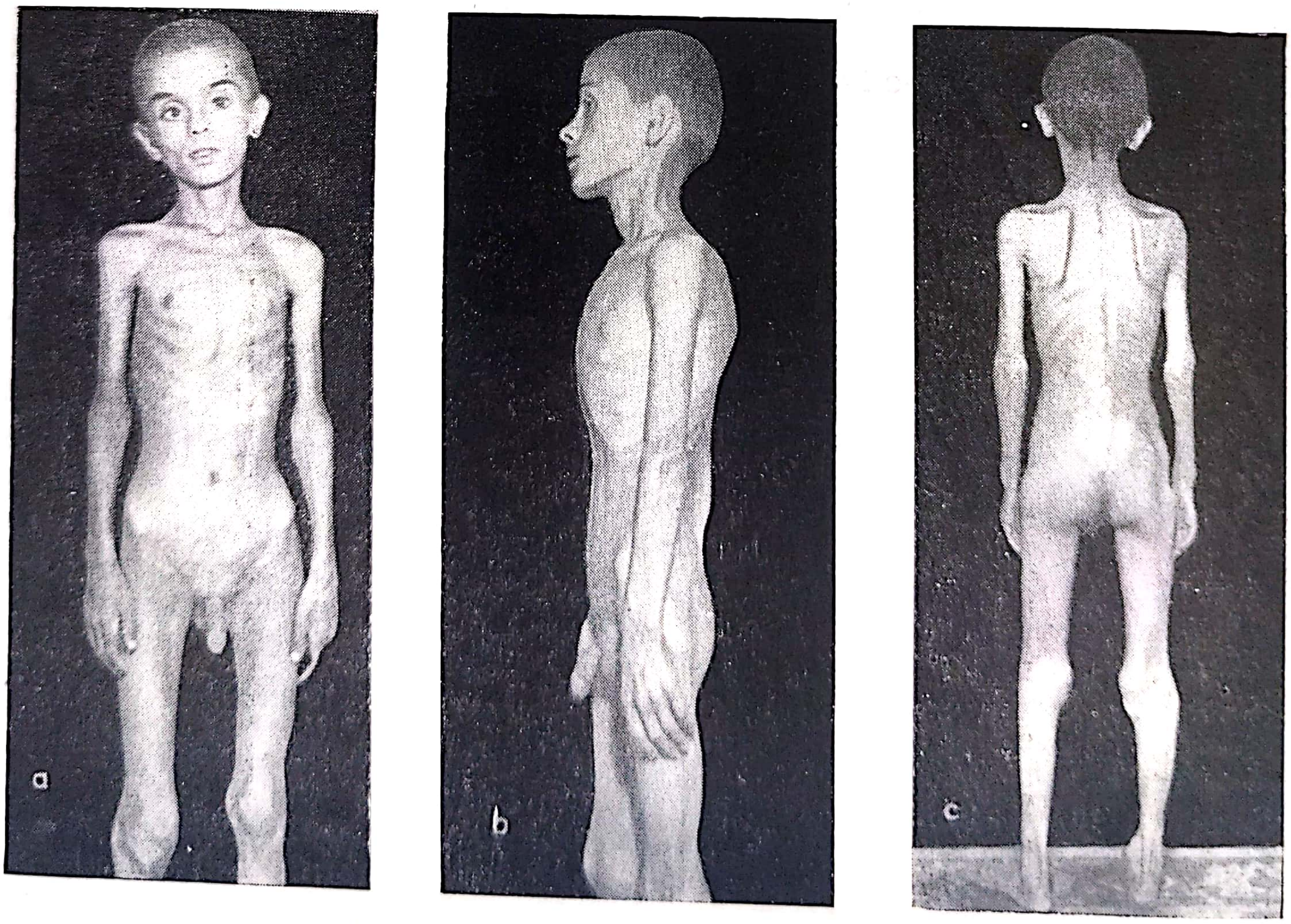

În multe cazuri, semnele de distrofie somatosexuală pot fi, pentru un timp, singura manifestare a bolii și numai ulterior să apară semne neurologice ca de tumoră intracraniană. Acestea constau în fenomene de *hipertensiune intracraniană* care, în cazul tumorilor regiunii pineale, se datoresc astupării de către tumoare a anusului apeductului lui Sylvius și deci blocării scurgerii LCR-ului din ventriculul III prin apeduct în ventriculul IV sau, mai rar, chiar măririi procesului înlocuitor de spațiu (fig. 33); *semnele de localizare* constau în sindromul lui Parrinaud, sindromul lui Argyll-Robertson, hipoacuzia prin compresiunea tuberculilor quadrigemeni superiori etc.

Diagnosticul pubertății precoce. Prima problemă care se pune este *recunoașterea pubertății precoce.* Danovsky (1962) consideră că dezvoltarea unei pubertăți înainte de vîrsta de 8 ani la fete și 10 ani la băieți poate fi considerată ca o pubertate precoce. Aici se încadrează pubertatea precoce *constituțională familială* care este, de fapt, o pubertate accelerată normală, dar apare cu 2—3 ani înaintea vîrstei obișnuite ținînd cont de zona geografică, populația respectivă și sex. Aceste cazuri nu sînt patologice. Maturația sexuală și creșterea somatică urmează aspectul normal dar sînt accelerate. Spermatogeneza, respectiv ovulația se dezvoltă normal și reproducerea este posibilă. Valorile gonadotropinelor și 17-cetosteroizilor sînt normale, dar de adult. Circa 50% dintre cazurile de „pubertate precoce" sînt constituționale și acestea sînt mai frecvente la fete decît la băieți. A doua problemă de diagnostic care se pune este de a preciza dacă este vorba de o *pubertate precoce adevărată* sau *pseudopubertate.* De la început trebuie să remarcăm că sugarii și copiii care prezintă macrogenitosomie precoce din timpul perioadei neonatale au mai degrabă o hiperplazie și mai rar o tumoră corticosuprarenală decît o cauză cerebrală. Desigur, la băieți se va examina dacă testiculii sînt măriți în concordanță cu mărimea penisului. În cazul cînd testiculii nu sînt dezvoltați corespunzător, este vorba de o pseudopubertate precoce. O precocitate sexuală la fete este mai rar de origină cerebrală; dacă apare la vîrstă mică, are cele mai multe șanse să fie pseudopubertate precoce; băieții prezintă mai des pubertate precoce de tip „cerebral", mai ales prin tumori. *Pseudopubertatea precoce* ca aspect al *hiperfuncțiunii corticosuprarenale* poate fi spontană sau iatrogenică. La băieți, pseudoprecocitatea sexuală este de tip adrenogenital, adică cu macrogenitosomie precoce — cu mărirea penisului fără mărirea dimensiunii testiculilor — și cu absența spermatogenezei. La fete, dacă apare prenatal, dă naștere la pseudohermafroditism sau masculinizare care, dacă nu sînt tratate, provoacă apariția timpurie a pilozității sexuale. Faptul că există o producție deficitară de 11-oxisteroizi are drept consecință o producție crescută de hormon adrenocorticotrop (ACTH); cortexul suprarenal se hipertrofiază și secreția de 11-oxisteroizi crește aproape pînă la normal, în timp ce secreția de steroizi adreno-androgenici crește peste normal. În stadiile timpurii există de obicei o hiponatremie. Hormonii androgeni și 17-cetosteroizi sînt deseori la valori mai mari decît la adulți. Sindromul adrenogenital iatrogenic poate rezulta din administrarea de testosteron, progesteron sau alți steroizi mamei în timpul sarcinii sau ulterior copilului.

Sindromul Cushing, prin hiperplazia sau tumora de cortex suprarenal la băieţi, poate fi o cauză a precocităţii sexuale, prin exces de secreţie de steroizi androgenici. În acest caz, pe lîngă mărirea penisului şi întîrzierea creşterii testiculilor apare obezitatea trunchiului, pletora, hipertensiunea arterială.

Pseudoprecocitatea sexuală apare şi în *tumori gonadale testiculare* sau *ovariene*.

Odată stabilit că ne aflăm în faţa unei pubertăţi precoce adevărate, trebuie să eliminăm în primul rînd diagnosticul de *pubertate precoce constituţională* care se poate face numai prin excludere, după ce s-au efectuat examenele de specialitate pentru un proces expansiv intracranian. Dacă aceste examene sînt negative, ele se vor repeta în timp şi numai după o perioadă de timp suficient de lungă poate fi exclusă cu siguranţă posibilitatea unei afecţiuni intracraniene.

Evoluţia şi prognosticul pubertăţii precoce sînt în funcţie de etiologie. În caz de tumori ale regiunii pineale mai ales, prognosticul este destul de rezervat întrucît aceste tumori sînt greu abordabile, dau mortalitate operatorie destul de mare şi afară de pinealoamele propriu-zise tumora este puţin sensibilă la radioterapie.

Tratamentul este în primul rînd cauzal. *Chirurgical*, se va face ablaţia tumorii intracraniene, respectiv a tumorii de cortex suprarenal sau a tumorii gonadale (după caz). În unele cazuri de tumori intracraniene ale regiunii pineale însoţite de fenomene de HIC se vor aplica operaţii de drenare a LCR — cu valve automate sau drenaj ventriculocisternal Torkildsen. Tratamentul chirurgical direct al tumorii pineale se va tenta numai cînd bănuim o tumoră bine delimitată. Cum majoritatea acestor tumori sînt infiltrante şi profunde şi cum uneori aceste tumori diseminează pe cale lichidiană, se va recurge după rezolvarea HIC la *radioterapie* (pinealoamele propriu-zise fiind radiosensibile). Se poate tenta şi implantarea de izotopi radioactivi pe cale stereotaxică (^{90}Y).

Tratamentul substitutiv endocrinian va corecta în primul rînd deficienţele hormonale, copilul fiind adresat — pentru luare în evidenţă şi tratament — unui serviciu de endocrinologie.

Diabetul insipid

Diabetul insipid este un sindrom neurohipofizar caracterizat prin poliurie hipostenurică, aglicozurică şi polidipsie cu sete, datorate unei tulburări a biosintezei sau utilizării hormonului antidiuretic (Stan, 1967). Se poate vorbi de un *diabet insipid adevărat* în cazul în care există o poliurie primitivă cu polidipsie secundară; polidipsia reprezintă deci doar un mecanism compensator al poliuriei pentru reechilibrarea homeostaziei osmotice. Inversă este situaţia în cazul cînd polidipsia este primară şi poliuria secundară ca, de exemplu, în cazul unei dereglări a centrului setei, cînd poliuria se datoreşte hemodiluţiei cu inhibiţie a neurosecreţiei antidiuretice. În practica curentă se poate vorbi de diabet insipid cînd poliuria trece de 1 1/2 — 2 l pe 24 de ore la copil, densitatea urinei este sub 1005 și cînd sindromul polidipsie-poliurie este influențat de tratamentul de substituție prin retrohipofiză.

Etiologie. Frecvența diabetului insipid în cadrul afecțiunilor neurochirurgicale la copil este relativ rară. Majoritatea cazurilor de diabet insipid apar la vîrsta copilăriei sau la adultul tînăr. Astfel, Soffer (1956) demonstra că, dintr-un total de 53 de cazuri de diabet insipid adunate din literatură, 34% erau sub 10 ani și 47% sub 20 de ani. Aceasta se datorește faptului că formele ereditare, cele postinflamatorii precum și procesele intracraniene înlocuitoare de spațiu care dau cu precădere diabet insipid, ca de exemplu craniofaringioamele, se întîlnesc mai frecvent la copil și la vîrsta pubertății. De asemenea, reticulo-histiocitozele apar în special la copil. Diabetul insipid este mai frecvent la băieți decît la fete și aceasta datorită faptului că și formele ereditare precum și craniofaringioamele și traumatismele craniocerebrale sînt mai frecvente la băieți. Diabetul insipid poate fi primar sau secundar (simptomatic). Diabetul insipid primar cuprinde cazurile ereditare-familiale precum și cele de origine nedeterminată, „idiopatice". Diabetul insipid secundar, simptomatic (care ne interesează în neurochirurgie în special) este provocat de afecțiuni intracraniene, ca tumori ale tractului hipotalamohipofizar sau din vecinătatea lui, traumatisme craniocerebrale, meningoencefalite, afecțiuni vasculare, reticuloze; el a fost semnalat la copil și în boala lui Hodgkin, sarcoidoza Boeck, actinomicoză, pelagră (Warkany și Mitchell, 1939). Pentru 160 de cazuri de diabet insipid colectate din literatură, Soffer (1956) găsește următoarea etiologie: 52% tumori intracraniene (hipotalamus, hipofiză, fosă cerebrală posterioară), 20% afecțiuni inflamatorii, 8% accidente vasculare, 9% traumatisme craniocerebrale, 3% boala lui Hand-Schüller-Christian; 8% origine nedeterminată.

Patogenie. La baza producerii acestui sindrom stă mecanismul descris de Fisher și colab. (1938), care au arătat existența căii supraopticoposthipofizare unind nucleii paraventriculari și supraoptici de partea nervoasă a hipofizei. Diabetul insipid adevărat este consecința unui deficit de secreție a hormonului antidiuretic secretat de nucleii supraoptici și paraventriculari și transportat prin tractul hipotalamo-hipofizar în hipofiza posterioară de unde este excretat. Deci orice leziune a acestui sistem poate produce diabet insipid (Marcela Pitiș și colab., 1960). Hormonul antidiuretic activînd edenilciclaza (Buckalew și colab., 1970), acționează asupra tubilor contorți ai rinichiului pentru a permite o rezorbție adecvată a apei și a păstra necesarul lichidelor pentru mediul intern al corpului. Deci, acțiunea hipofizei posterioare asupra resorbției apei la nivelul rinichiului este mediată de hormonul antidiuretic. Secreția hormonului antidiuretic este condiționată de o serie de factori, dar cel mai important excitator al secreției de hormon antidiuretic este deshidratarea și cel mai important inhibitor al lui este ingestia de cantități mari de lichide. Trebuie să menționăm că, la puținele cazuri de diabet insipid „idiopatic" unde decesul a fost provocat de alte afecțiuni, au fost puse în evidență — în urma necropsiilor — dispariția aproape completă a celulelor ganglionare din nucleii supraoptici și o importantă diminuare a numărului celulelor la nivelul nucleilor paraventriculari asociată cu o glioză. Ceilalți nuclei hipotalamici au fost găsiți normali. Lobul posterior al hipofizei, ca și tija pituitară, au fost atrofiate (Green și colab., 1967 ; Castaigne și colab., 1970). Blottner (1958) apropie aceste cazuri de diabet insipid „idiopatic" de cele de diabet insipid ereditar pitresino-sensibil raportate de o serie de autori printre care Braverman și colab. (1965), Green și colab. (1967) și în care cazuri necropsiate s-au găsit în hipotalamus aceleași leziuni, adică glioză accentuată cu o rarefacție celulară în nucleii supraoptici și paraventriculari. Faptul esențial în ambele cazuri este existența unui proces degenerativ care rămîne strict limitat la sistemul supraoptico-hipofizar, ceea ce conduce la necesitatea de a lua în considerare rolul unui *factor genetic* (Castagne și colab., 1970). De asemenea, afară de aceste cazuri, o serie de observații zise idiopatice sînt de fapt sechele ale unor procese de leptomeningite bazale, encefalite, reacții cicatriciale nevrogliale la traumatisme craniocerebrale etc. (Stan, 1967). Dintre formele secundare în neurochirurgie, un interes deosebit prezintă *diabetul insipid posttraumatic*. Diabetul insipid poate apărea în traumatisme craniocerebrale în faza acută sau cronică, însoțit sau nu de alte semne endocrine. Trebuie să recunoaștem că pînă în prezent a existat o preocupare insuficientă pentru studiul acestora în asemenea stări și noi credem că, cel puțin în faza acută a traumatismelor craniocerebrale, diabetul insipid este mult mai frecvent decît este semnalat. Diabetul insipid apare mai frecvent imediat după traumatismul craniocerebral și poate fi tranzitoriu, persistînd uneori doar cîteva zile sau 1—2 luni. Cazurile *cronice* de diabet insipid posttraumatic cu poliurie ca simptom unic sînt neobișnuite la copii. De obicei sînt însoțite și de alte semne endocrine : nanism, infantilism. De ce totuși, în traumatismele craniocerebrale, diabetul insipid este mai frecvent decît alte sindroame hipofizare se explică prin fragilitatea mai mare a componentei neurale a tijei pituitare în cazul traumatismelor craniocerebrale (Daniel și Treip, 1966). Cele mai frecvente leziuni posttraumatice ale procesului infundibular sînt cauzate de hemoragie, de denervare prin ruptură parțială sau completă a tractului hipotalamo-neurohipofizar ca și cînd tija pituitară ar fi ruptă sau întinsă, sau de infarctizarea procesului infundibular. În cadrul Clinicii de neurochirurgie am întîlnit un caz de diabet insipid persistent însoțit de nanism și infantilism la un copil la care traumatismul craniocerebral a apărut la 9 ani, și 3 cazuri de diabet insipid acut care au cedat în 3—6 săptămîni după traumatismul craniocerebral. Tot în cadrul originii traumatice a diabetului insipid trebuie să amintim *diabetul insipid postoperator* apărut în cazuri de craniofaringioame operate. Printre *tumorile intracraniene* la care întîlnim diabet insipid semnalăm în primul rînd *craniofaringioamele*. Diabetul insipid în craniofaringioame este găsit preoperator în 20% din cazuri de Lambertz (1966), în 25% din cazuri de Air (1963), Bernasconi și colab. (1964) și Northfield (1957) și numai în 5,5% de Matson și Crigler (1960). În Clinica de neurochirurgie din București, diabetul insipid a fost găsit în 20% din cazuri de craniofaringioame. Postoperator, diabetul insipid în craniofaringioame este mult mai frecvent. Frecvența și severitatea diabetului insipid postoperator sînt în funcție de gradul interesării tijei pituitare și a nucleilor supraoptici și paraventriculari din pereții ventriculului III și *nu* în funcție de lezarea lobului posterior. Diabetul insipid postoperator în craniofaringioame apare fie imediat, chiar pe masa de operaţie, fie pînă în a 5-a zi. Acest diabet poate fi, după cum arată Randall şi colab. (1960) : a) tranzitoriu, 1—6 zile, cînd se datoreşte unei inhibiţii funcţionale, pasagere a secreţiei hormonului antidiuretic (ADH) în raport cu traumatismul operator ; b) imediat şi definitiv, adică apare în primele 3—5 zile şi persistă definitiv datorită unei leziuni masive a sistemului supraopticohipofizar ; c) evoluînd trifazic cu o primă fază de poliurie iniţială din prima sau a doua zi şi durînd 1—5 zile, legată de denervarea lobului posterior ; o interfază de 1—5 zile cu o revenire a diurezei la normal sau subnormal, legată de degenerescenţa lobului posterior care livrează stocul său de hormon antidiuretic şi, în fine, o a treia fază de diabet insipid definitiv care apare între a 5-a şi a 10-a zi. Mult mai rar se întîlneşte diabetul insipid în *tumori hipofizare* (Finquel-Ajzner, 1968), *tumori ale regiunii pineale* sau *tumori ale chiasmei*. În cazul tumorilor pineale diabetul insipid este atribuit fie invadării tumorale a nucleilor hipotalamici supraoptici fie unor pinealoame ectopice sau diseminării pinealomului. În cazurile cînd în pinealoame nu există tumoră în hipotalamus, Mahaim (1953) consideră că dilataţia ventriculului III prin HIC jucînd rol de con de presiune infundibular ar fi responsabil de tulburările diencefalice. Dar în hidrocefaliile mari de tumoare de fosă cerebrală posterioară cu HIC mare nu se întîlneşte diabet insipid. Părerea mai multor autori concordă însă asupra faptului că diabetul insipid în pinealoame constituie unul dintre semnele cele mai frecvente de localizare (Lagarde, 1964), putînd fi un semn foarte precoce (poate preceda cu mai multe luni şi chiar ani apariţia altor semne tumorale). Printre afecţiunile care se manifestă cu diabet insipid sînt unele forme ale histiocitozei X şi anume *boala Hand-Schüller-Christian* care grupează 3 semne cardinale : diabetul insipid, exoftalmia şi lacunele osoase printre care şi craniene ; autorii care au descris-o au întrevăzut deja atunci posibilitatea unui dispituitarism. Boala este o granulomatoză lipoidică cu o hiperplazie a sistemului reticulohistiocitar cu tendinţă pseudotumorală evoluînd către o reticuloză de acumulare fibroasă. Este un diabet care răspunde la tratament cu retrohipofiză. Credem însă că majoritatea diabetelor insipide la copil sînt cele cu aspect sechelar în urma *meningoencefalitelor bazale* mai ales, care uneori pot fi evidenţiate în anamneză, alteori nu.

Simptomatologie. Diabetul insipid este caracterizat prin sindromul polidipso-poliuric în care *poliuria* este de fapt simptomul primordial şi caracteristic al bolii, cu urinări frecvente şi cantitativ mari, care deranjează copilul în timpul somnului, al studiului, al jocului. Din această cauză poate apărea şi enurezis, care de fapt este un fals enurezis nocturn, copilul fiind obosit de frecventele treziri în timpul nopţii provocate de nevoia de urinare ; la un moment dat necesitatea de urinare nu îl mai trezeşte şi scapă urina în pat. Diureza poate ajunge pînă la 10 şi chiar peste 10 l în 24 de ore. *Urina* este albă sau alb-gălbuie din cauza diluaţiei mari cu densitate mică şi care nu depăşeşte de obicei 1005. Ureea şi clorura de sodiu se găsesc într-o concentraţie mică. Aportul de clorură de sodiu sau condimentele duc la o creştere a diurezei. *Polidipsia* reprezintă mecanismul compensator al poliuriei şi este consecinţa setei imperioase. Copilul este mereu însetat şi chiar obsedat de această sete. În cazul întreruperii ingestiei de lichide apar fenomene grave de deshidratare care sînt în special grave la sugar cu forme congenitale; copilul mai mare compensează pierderea de lichide prin ingestie de apă crescută.

În afecţiunile neurochirurgicale pot exista o serie de semne neurologice ca de proces înlocuitor de spaţiu, reprezentate prin sindrom HIC sau semne de localizare sau de vecinătate ca pareze oculare, mai ales deficit de cîmp vizual, tulburări neuroendocrine asociate, fenomene de atingere hipotalamică ca obezitate, hipersomnie, nanism etc.

Diagnosticul pozitiv se bazează pe poliuria marcată şi polidipsia cu sete mare sensibilă la extract retrohipofizar (vasopresină, pitresină). Pentru confirmarea diagnosticului de diabet insipid este necesară efectuarea unor probe biologice. Printre acestea remarcăm: *proba setei* care duce la semne de deshidratare uneori grave, diureza şi osmolaritatea urinei rămînînd însă neschimbate în timp ce concentraţia plasmatică creşte considerabil (deci inadaptarea diurezei la hemoconcentraţie); *proba lui Carter şi Robbins* care constă în măsurarea eşantioanelor de urină emise, bolnavul fiind sub perfuzie de ser fiziologic (1/4 cc/kg/minut/timp de 45 minute). La bolnavii potomani, normali sau cu polidipsie primară diabetul urinar scade cu 80%, cu un maximum în jumătatea de oră de după sfîrşitul perfuziei, dar rămîne *neschimbat* în diabetul insipid prin leziune supraoptico-hipofizară (creşterea osmolarităţii plasmatice neantrenînd secreţia de hormon antidiuretic). Trebuie stabilit însă dacă este vorba de un diabet insipid primar sau secundar unei afecţiuni intracraniene, în care caz reprezintă doar un simptom al unei boli uneori foarte grave. Precizarea diagnosticului cauzal al diabetului insipid se bazează pe anamneză cu insistare asupra eventualelor cazuri asemănătoare în familie, pe examenele paraclinice de investigaţie neurologice şi neurochirurgicale pentru afecţiuni intracraniene în vederea afirmării sau infirmării în special a unui proces expansiv intracranian. Aceste examene vor fi repetate în timp pentru a nu trece cu vederea afecţiunea de bază în cazul unui diabet insipid, sub forma de simptom-semnal, care poate fi mult timp unica manifestare a bolii.

Diagnosticul diferenţial trebuie făcut cu toate afecţiunile în care există poliurie. În primul rînd se va face cu diabetul insipid refractar la vasopresină şi care se încadrează în aşa-numitul *diabet insipid nefrogen*. Aceasta este de fapt un pseudosindrom endocrinic, cînd tubii renali nu răspund la extractul retrohipofizar, adică există lipsa de receptivitate a organului efector la hormonul antidiuretic care este secretat normal. La fel, dar fiziologic se prezintă situaţia la nou-născut şi sugarul mic la care principiul antidiuretic este elaborat la naştere dar rămîne fără răspuns, deoarece tubii renali nu sînt maturizaţi încă, adică nu reacţionează la vasopresină (Barnett şi Vesterdahl, 1953). Diabetul insipid nefrogen poate fi *congenital* cînd are caracter genetic (Forssman, 1954), este legat de sex (masculin) şi se poate transmite fie recesiv fie dominant; poate fi *dobîndit* prin supradozaje de cortizon, aldosteronism primar, hipopotasemie marcată şi prelungită şi hipercalcemie (Stan, 1967).

În polidipsia primară prin tulburări ale centrului setei, opoterapia posthipofizară este fără efect, iar proba lui Carter şi Robbins (concentrare după ser clorurat) duce la scăderea poliuriei.

În afecțiuni renale cronice ca pielonefrita cronică, hidronefroza, amiloidoza renală, probele funcției renale sînt deficitare.

În *diabetul zaharat* există o densitate urinară crescută și glicemia crescută.

Potomania sau *polidipsia psihogenă* este rezultatul unor deprinderi greșite sau tulburări psihice; proba setei ca și proba lui Carter Robbins duc la o creștere a concentrației urinei, în timp ce în diabetul insipid concentrația urinei rămîne neschimbată.

Prognostic. În cazurile ereditare diabetul insipid nu influențează longevitatea sau rezistența la infecții (Soffer, 1956). În diabetul insipid simptomatic prognosticul este în funcție de afecțiunea de bază. Bolnavii cu diabet insipid preoperator rar se ameliorează după operație. Pot exista vindecări spontane mai ales după traumatisme cranio-cerebrale sau postinfecțioase.

Tratamentul diabetului insipid adevărat este substitutiv prin administrare de hormon antidiuretic, fie sub forma de extract retro-hipofizar, pulbere utilizată prin aspirația nazală sau spray nazal, fie pitresină injectabilă, simplă sau retard. Întrucît în diabetul insipid pierderea este de apă, înlocuirea se face *numai* cu apă. La bolnavii cu diabet insipid operați se va administra apă pe cale orală sau soluție de glucoză 5% în perfuzie intravenoasă. Administrarea de soluții saline agravează pierderea renală de apă. Este eroarea cea mai frecventă care se comite în diabetul insipid (Shucart și Jackson, 1976). Supradozajele de pitresină provoacă intoxicație de apă cu somnolență, stare confuzională, crize comițiale și comă datorate hiponatremiei și edemului cerebral (Bartter și Schwartz, 1967). În diabetul insipid cronic, pe lîngă pitresină se poate asocia clorpropamida care este un agent hipoglicemiant oral, reduce poliuria de origine hipotalamică și potențează hormonul antidiuretic.

Tulburări psihice în afecțiunile neurochirurgicale

Într-o serie de afecțiuni neurochirurgicale se constată tulburări psihice. Este caracteristică vîrstei copilului o mai mare varietate a simptomelor și sindroamelor psihice față de adult, pe de o parte datorită particularităților diferitelor faze de dezvoltare a copilului, iar pe de altă parte tendinței lui de a răspunde la o leziune cerebrală prin regres sau întîrziere în dezvoltarea psihică, ceea ce duce la posibilități de reacții suplimentare.

Trebuie făcute de la început o serie de precizări, și anume :

1. Nu există sindroame psihice caracteristice afecțiunilor neurochirurgicale și care singure să poată conduce la precizarea diagnosticului.
2. Numai în mod excepțional se constată la copii sindroame psihice de localizare a leziunii neurochirurgicale.
3. Tulburările psihice sînt de cele mai multe ori rezultanta afecțiunii organice și reactive la situația stressantă la care este supus copilul.

Cunoașterea tulburărilor psihice din cadrul afecțiunilor neurochirurgicale la copil este necesară în baza următoarelor considerente :

1. Ca fenomene de debut pot atrage atenția pediatrului sau pedopsihiatrului asupra posibilității existenței unui proces intracranian înlocuitor de spațiu, orientînd și accelerînd investigațiile în acest sens și contribuind astfel la punerea cît mai precoce a diagnosticului pozitiv.

2. Pot ajuta, în cazuri relativ rare, la precizarea localizării și a naturii procesului, fiind coroborate cu alte investigații.

3. Tulburările psihice trebuie cunoscute pînă la stabilirea tratamentului etiologic și uneori chiar în cursul acestuia, pentru a putea fi combătute simptomatic, de exemplu sedarea stărilor de agitație, în vederea atît a ameliorării stării generale a bolnavului, cît și a facilitării tratamentului de fond, etiologic.

4. După intervenția chirurgicală sau aplicarea altor metode terapeutice, neurochirurgul va atrage atenția părinților asupra eventualelor sechele sau stări reziduale neuropsihice și asupra posibilității apariției unor astfel de stări în viitor. Pediatrul și neuropsihiatrul trebuie să cunoască aceste tulburări reziduale pentru a le putea trata corespunzător, mai ales că unele dintre ele, de exemplu sindromul cerebrastenic, îmbracă forme liminare, ușor de confundat cu urmarea unor greșeli de educație sau cu dezobișnuirea copilului cu efortul școlar. Atitudinea greșită față de ele

poate agrava mult starea copilului, ducînd chiar la formarea și la fixarea de trăsături negative ale personalității, greu sau deloc reversibile.

Tulburările psihice din cadrul afecțiunilor neurochirurgicale sînt datorate unui complex de factori etiologici, organogenetici, psihoreactivi, personalității premorbide și specificului vîrstei.

În primul rînd, este vorba de acțiunea nocivă a factorului organic, reprezentat de afecțiunea cerebrală neurochirurgicală, boala propriu-zisă, care poate acționa prin distrugere sau dislocare de substanță cerebrală, tulburări de circulație sanguină și LCR, factori infecțioși sau toxici etc. (Lishman, 1978).

La aceste acțiuni, pe care le-am putea denumi organogenetice, se mai adaugă stări reactive psihice, deci psihogenii. Este firesc ca, văzîndu-se într-o situație deosebită, simțind dureri, observînd deficiențe funcționale ale membrelor sale, tulburări de percepție etc., copilul să reacționeze prin îngrijorare, nesiguranță, indispoziție, care generează, la rîndul lor, instabilitate și irascibilitate crescută, concentrarea atenției asupra propriului organism, pretenții crescute și în același timp o oarecare detașare față de mediul ambiant. Dacă, pe lîngă senzația de boală, mai intervin frica de o operație riscantă, durerile provocate de investigații, incomoditățile mediului spitalicesc, perspectiva unei invalidități posibile, elementele reactive psihogenetice cresc în intensitate și amploare. Toate acestea se întîlnesc, bineînțeles, mai frecvent la copilul mai mare. Tulburările reactive nu sînt însă o regulă. Există, neașteptat de frecvent, cazuri în care copilul nu sesizează gravitatea situației în care se află, rămîne indiferent chiar în fața unei infirmități neurologice evidente, de exemplu hemiplegia, cu toate că aparent conștiința și intelectul nu sînt afectate.

Atît factorii organogenetici, cît și cei psihogenetici duc la dezinhibarea unor trăsături ale caracterului și personalității care pînă atunci au fost inhibate sau doar schițate. Copilul nu mai poate și nici nu mai vrea să-și rețină o serie de tendințe instinctuale. Potențe care pînă atunci au fost în stare latentă sau în mare măsură echilibrate se pot dezlănțui în aceste momente. Personalitatea premorbidă își spune cuvîntul. Copii care și înainte au fost instabili pot deveni adevărați eretici. La alții se manifestă mult mai puternic agresivitatea sau, din contră, alții devin mai introvertiți, retrași, timizi etc. Nu numai factorii organici pot duce la bulimie sau la anorexie, ci și accentuarea trăsăturilor personalității premorbide.

În fine, nu trebuie pierdut din vedere specificul vîrstei. Copilăria este perioada învățării, cînd cunoștințele și achizițiile noi pe planul motor, al vorbirii, al deprinderilor, al gîndirii nu sînt încă bine fixate, sînt labile. Orice stress — infecțios, toxic, traumatic, psihic — poate produce adesea o pierdere temporară a ultimelor achiziții, un regres. Regresul pe planul vorbirii la preșcolarul mic, reapariția enurezisului etc. sînt fenomene relativ frecvent întîlnite. După dispariția stării de stress sau după acomodarea la noile condiții, copilul poate redobîndi achizițiile pierdute. Dacă însă situația nepropice se menține, atunci acomodarea este imposibilă, în cazurile grave regresul putînd continua pînă la demență. Alteori, cînd condițiile nu sînt nici atît de nefavorabile încît copilul să regreseze, dar nici nu-i permit să progreseze, are loc stagnarea în dezvoltare. Ținînd seama de complexitatea factorilor, de posibilitățile de intricare, de interferare şi de cumulare, ne-am putea aştepta ca în cursul afecţiunilor neurochirurgicale la copii să apară o mare varietate de sindroame psihiatrice. Totuşi, acestea pot fi sistematizate în baza unor grupări de simptome caracteristice, fiind relativ puţine la număr.

Diferitele sindroame depind şi de modul de acţiune în timp şi spaţiu al atingerilor cerebrale; într-o afecţiune acută sau subacută va apărea un sindrom confuzional, în timp ce o leziune durabilă se va traduce pe plan mental printr-un sindrom psihoorganic (Corboz, 1966).

Tulburări psihice în tumorile cerebrale

Pînă nu de mult tulburările psihice ivite la copiii cu tumori cerebrale au fost socotite ca epifenomene, de importanţă mai mică, studiul lor fiind apreciat ca avînd doar o valoare ştiinţifică teoretică, şi nu practică. Această concepţie explică şi numărul restrîns de lucrări dedicate acestui subiect, aşa cum afirmă şi Gerlach şi colab. (1967), Koos şi Miller (1971), Redondo (1972). În afară de relatări de cazuri izolate şi de diverse referiri, există o singură monografie mai cuprinzătoare (Corboz, 1958).

Metodele întrebuinţate şi optica diverşilor autori fiind diferite, rezultatele obţinute au fost neconcordante şi uneori chiar diametral opuse. Astfel, Stockert (1939) susţine că la copii cu tumori cerebrale există numai tulburări psihice produse prin sindromul de HIC. Ford (1960) este de părere că tulburările sînt nespecifice, de tipul iritabilităţii, apatiei, demenţei. Critchley (1925) atrage atenţia asupra tulburărilor de atenţie, tulburărilor de somn, apatiei, fără a le acorda vreo valoare localizatorie. Kanner (1955) admite numai specificitatea tulburărilor apărute în tumorile frontale; el precizează că 60—85% dintre copiii cu tumori cerebrale prezintă tulburări psihice. În fine, Corboz (1958) consideră că 92% din cazuri manifestă astfel de tulburări. Ca de obicei părerile extreme sînt exagerate. Noi nu sîntem de acord nici cu Stockert (1939), nici cu Corboz (1958, 1960), apreciind că în zilele noastre diagnosticul tumorilor cerebrale se pune mai timpuriu.

Sindroame psihiatrice. Tumora cerebrală afectează creierul prin diferite mecanisme, şi anume fie printr-o acţiune directă, nemijlocită asupra ţesutului în care se dezvoltă, fie printr-o acţiune indirectă, mijlocită, prin presiune asupra ţesuturilor din jur sau chiar mai îndepărtate, prin tulburări ale circulaţiei sanguine şi ale LCR, prin substanţe toxice sau prin modificări în metabolismul cerebral. Este lesne de înţeles că fiecare mecanism în parte sau gruparea mai multor sau chiar a tuturor pot produce tulburări psihice. Aceste tulburări pot fi sistematizate în mai multe sindroame, pe care le vom descrie în cele ce urmează.

Modificarea stării de conştienţă. Uneori, chiar cu luni de zile înainte de apariţia simptomatologiei neurologice, se pot constata la copii cu tumori cerebrale modificări ale stării de conştienţă. Minore iniţial, aceste modificări se manifestă prin apatie, diminuare a promptitudinii şi a intensităţii reacţiilor la stimuli externi, scădere a iniţiativei, a poftei de joacă, a randamentului şcolar. Cu timpul, atenţia, atît voluntară cît şi involuntară, devine mai labilă, apărînd dificultăţi în concentrare, în memorie, în special în cea de fixare; copilul devine mai obtuz, mai indiferent. Pe un fond de afectivitate mai tocită, poate apărea un comportament disforic, labil, cu o sensibilitate crescută; copilul devine plîngăreţ, capricios, certăreţ. Nu toate manifestările au aceeaşi pregnanţă, nu parcurg liniar progresiv aceeaşi evoluţie; sînt frecvent întîlnite oscilaţii, ceea ce îngreuiază diagnosticul diferenţial cu deficienţe de educaţie, stări reactive psihogene, tulburări obişnuite în pubertate etc. Mai accentuate sînt fenomenele produse de acţiunea directă asupra substanţei reticulate din trunchiul cerebral, care, dacă durează mai mult, dau copilului o expresie de indiferenţă, putînd fi confundate cu un grad de oligofrenie.

Tabloul modificărilor stării de conştienţă poate primi o amprentă deosebită datorită caracteristicilor personalităţii premorbide a copilului. La copiii anxioşi va apărea frica de boală, copiii leneşi vor deveni şi mai delăsători, cei instabili vor fi şi mai de nestăpînit. În contradicţie cu un grad de indiferenţă ce apare în cursul modificărilor stării de conştienţă, se pot observa şi la aceste cazuri tulburări reactive psihogenetice. Copilul îşi dă seama de scăderea performanţelor sale anterioare, dar nu poate să-şi explice cauza. Cefaleea, dacă apare, îl împiedică să participe la jocurile celorlalţi copii, dar totodată îl şi indispune afectiv.

Odată cu evoluţia tumorii, modificările cronice ale stării de conştienţă se pot accentua, pot ajunge la obnubilare, cînd copilul răspunde cu greu la întrebări, doar la insistenţe, dă deseori răspunsuri false şi uneori chiar absurde, prezintă tulburări de orientare în timp şi apoi în spaţiu, este indiferent faţă de părinţi, intră repede într-o stare de agitaţie difuză. Fenomene confuzive, ca incoerenţă, delir, stări onirice, agitaţie nemotivată, se observă foarte rar, constituind o scurtă fază de trecere la tulburările profunde ale stării de conştienţă pînă la comă.

În afara modificărilor cronice, se pot întîlni stări acute de pierdere a cunoştinţei, cum ar fi în cazul angajării amigdalelor cerebeloase sau în alte accidente violente. Pierderea cunoştinţei apare şi în aşa-numitele „cerebellar fits", avînd caracter paroxistic şi o durată în general scurtă. În categoria tulburărilor paroxistice mai putem încadra şi pierderea sau tulburarea stării de conştienţă din crizele comiţiale generalizate, jacksoniene, psihomotorii.

Modificările stării de conştienţă nu constituie un sindrom obligatoriu în cazul tumorilor cerebrale. Corboz (1958) le-a găsit în numai 10 cazuri din 22 cu tumori subtentoriale şi în 12 cazuri din 30 cu tumori supratentoriale. Nici sindromul de HIC nu duce în mod obligatoriu la modificări ale stării de conştienţă, care în unele cazuri pot lipsi, dar pot exista în altele care nu prezintă HIC. Modificările stării de conştienţă sînt în general reversibile, ceea ce este ilustrat şi de oscilaţiile în intensitate. În cazul cînd ele persistă însă un timp mai îndelungat, datorită atît deficienţelor de contact ale copilului cu mediul înconjurător, lipsei prelungite de achiziţii noi, fixării unor trăsături, cît şi unor cauze organice, apar tulburări mai profunde, mai grave, mai stabile, cu o reversibilitate mai scăzută.

Tulburări de dezvoltare psihică. Dezvoltarea psihică a copilului (a intelectului, a afectivităţii, a activităţii, a personalităţii) constituie un proces în continuă desfăşurare, care necesită condiţii corespunzătoare, dintre care de o importanță deosebită este starea de sănătate. Cînd aceasta este afectată, dezvoltarea stagnează parțial sau total în raport cu gravitatea bolii. Această regulă este valabilă și în cazul tumorilor cerebrale, îndeosebi al celor cu evoluție lentă. Datorită bolii, copilul nu mai progresează, se oprește la nivelul atins anterior, *stagnare* care duce în timp la o întîrziere, producîndu-se o discrepanță între nivelul copilului și cel corespunzător vîrstei. Nu există însă nici o relație între tumorile cerebrale și oligofrenie. Doar în cazurile de tumori care au debutat la o vîrstă fragedă și au evoluat foarte încet, în decurs de ani, de exemplu în craniofaringioame, se pot observa stări psihopatologice de întîrziere globală a dezvoltării psihice, care dau tabloul clinic al unei oligofrenii. Întîrzierea în dezvoltarea somatică a acestor copii, nanismul, poate masca întîrzierea psihică, copilul arătînd a avea o vîrstă mai mică. Bineînțeles că există o deosebire netă între cele două situații, în sensul că în tumori tulburările sînt progrediente dacă nu se intervine, iar în oligofrenii deficitul nu se accentuează, ci, din contră, nivelul intelectului crește, însă într-un ritm mai încet decît cel normal.

Cînd dezvoltarea motorie intelectuală, afectivă rămîne la un nivel inferior celui corespunzător vîrstei, copilul poate prezenta tabloul clinic de *pseudooligofrenie*, termen motivat prin diferența în evoluție. În cazul tumorilor cerebrale, stagnarea în dezvoltare poate constitui numai o fază limitată în timp. Cînd cauza este înlăturată, dezvoltarea intră, după o perioadă mai scurtă sau mai lungă, pe făgașul normal; cînd cauza nu poate fi înlăturată sau se suprapun și alte noxe, stagnarea se preface în regres.

Spre deosebire de stagnare, care apare în procesele lent-progresive și mai mult la începutul afecțiunii, *regresul*, fenomen mai grav, se observă mai frecvent în procesele acute cu evoluție mai rapidă sau în fazele mai avansate ale bolii. Regresul se constată mai frecvent și mai clar la sugar și la copilul mic, care în mod normal aproape în fiecare zi învață ceva nou. Și dacă chiar în cazul unor boli infecțioase banale sau al unor traume psihice copilul care de-abia a învățat să meargă poate „uita" această nouă deprindere, cu atît mai mult aceasta se întîmplă în cazul unor afecțiuni grave, cum sînt tumorile cerebrale. Este cunoscut că întotdeauna sînt afectate mai întîi ultimele achiziții, cele mai puțin fixate. Astfel, sugarul prezintă un regres motor (nu mai poate sta în picioare, nu mai șade, nu-și mai poate ține capul); la copilul de 2—3 ani, vorbirea regresează; la copilul cu controlul sfincterian stabilit, reapar enurezisul și chiar encoprezisul; preșcolarul începe din nou să-și sugă degetul, devine mai instabil și mai dependent de mamă.

Evoluția regresului depinde de cauza care l-a produs. Regresul poate fi reversibil, copilul progresînd din nou după o intervenție reușită, sau poate avansa ajungînd pînă la stadiul de pseudodemență. Și aici, ca și în cazul pseudooligofreniei, prefixul are rolul să specifice că, spre deosebire de demența clasică nereversibilă, procesul poate retroceda. Cînd intervenția necesară va afecta difuz creierul sau anumiți centri importanți, chiar dacă supraviețuirea va fi asigurată, deficiența în dezvoltarea psihică poate persista ca o stare reziduală, copilul rămînînd cu o demență adevărată (Weickmann, 1969).

Oprirea sau regresul în dezvoltare pot fi complicate cu tulburări ale stării de conștiență, cu elemente cerebrastenice, cu manifestări specifice lezării anumitor regiuni cerebrale. Polimorfismul elementelor psihopatologice face și mai netă diferențierea lor de întîrzierile simple în dezvoltare.

În diagnosticul diferențial trebuie avute în vedere și stările reactive psihogene. Astfel, în urma unei traume psihice, ca despărțirea de mediul familial și internarea în spital, poate fi întîlnit mutismul psihogen la preșcolari timizi, greu adaptabili și cu un contact mai slab. Nu este vorba de incapacitatea de a vorbi, ci de refuzul de a se adapta la un mediu căruia îi este ostil. După o perioadă de acomodare, vorbirea va reveni la normal.

Tulburările de intelect, stagnarea, întîrzierea sau regresul în dezvoltare nu sînt fenomene obligatorii în cursul tumorilor cerebrale. Oricît de paradoxal ar părea, intelectul și personalitatea pot fi integral păstrate. Există copii cu tumori cerebrale, mai ales de fosă cerebrală posterioară, a căror suferință a avut ca efect accelerarea maturizării afective și intelectuale și adoptarea conduitei corespunzătoare unei vîrste mai mari, nu rareori fiind premianți, bineînțeles înainte de apariția unor fenomene clinice grave.

Cerebrastenia. Numeroși autori (Annel, 1953 ; Furtado, 1955 ; Goellnitz, 1954 ; Krayenbühl și Weber, 1947 ; Lutz, 1951 ; Trammer, 1949 ; Suhareva, 1959 ; Koupernick, 1962 ș.a.) au descris acest sindrom psihopatologic care apare la copil după o lezare cerebrală prin traumatism craniocerebral, electrocutare, encefalită, intoxicație, tulburări vasculare, tumori cerebrale. Denumirile date au fost diferite : sindrom axial cerebral organic, sindrom de lezare cerebrală („brain-damage syndrom"), cerebrastenie, psihosindrom organic infantil. Conținutul simptomatologic a fost însă în linii mari cvasiidentic. Fără îndoială că în orice afecțiune la copil manifestările depind în bună parte de vîrstă, dar o serie de caracteristici se întîlnesc în toate etapele de dezvoltare. Pe primul plan se află un sindrom astenic. Copilul obosește foarte repede, mai puțin la efortul fizic și mai mult la cel intelectual. Oboseala este mascată la copilul mic de o instabilitate motorie crescută, care poate trece în agitație psihomotorie. La orice vîrstă însă, se caracterizează printr-o instabilitate și irascibilitate crescută, care dau sindromului un cașet special. Numai rareori se observă o încetineală mai deosebită în mișcări și acțiuni care indică oboseala. De obicei, copilul este în permanentă mișcare, orice vede îl tentează, cere gălăgios diverse lucruri, la refuz începe să plîngă sau chiar să se tăvălească pe jos. Dacă i se face pe voie, se plictisește repede, abandonează jocul respectiv, se îndreaptă către o altă preocupare, de unde vine cu o nouă solicitare. Uneori este mofturos, capricios, plîngăreț, iar dacă e contrazis devine furios, agitat, agresiv, violent.

Atenția i se fixează cu dificultate, cea involuntară fiind preponderentă ; chiar fixată, atenția rămîne superficială și labilă ; concentrarea este și mai dificilă. Instabilitatea atenției îngreuiază mult memorarea. Dar și în afară de raporturile cu atenția, memoria este afectată. Astfel, evocarea se face cu greu, copilul se eschivează de la efort răspunzînd „nu știu", „am uitat" sau „n-am învățat" și dă în acest fel impresia că ar cunoaște mai puțin decît de fapt știe. De asemenea se eschivează și de la eforturile de gîndire, încercînd să ghicească răspunsul ; uneori dă răspunsuri absurde, cu toate că judecata nu este afectată.

În strînsă legătură cu deficiențele de atenție și de memorie, copilul prezintă mari greutăți în acumularea de cunoștințe noi, ceea ce este mai puțin remarcat în familie decît la școală.

Scăderea randamentului școlar declanșează deseori măsuri represive din partea părinților și a pedagogilor, care nu-și dau seama că copilul *nu poate*, ci au impresia că *nu vrea*, considerînd că a fost prea alintat, că a uitat deprinderea de a munci. Părinții încearcă să corecteze prin severitate aceste manifestări, forțînd copilul să muncească, să învețe mai mult. Aici elementele sindromului cerebrastenic se intrică cu cele reactive, dînd un tablou unic, în care e greu de precizat ce aparține incapacității organice și ce răspunsului demisionar și opoziționist psihoreactiv.

Simptomatologia după localizare. Așa cum am văzut, aceleași sindroame psihopatologice se întîlnesc la copii cu tumori cerebrale avînd localizări diverse. Totuși, ținînd seama de afectarea anumitor leziuni cerebrale, de natura tumorii (mai difuză sau mai circumscrisă), de faptul că este unică sau multiplă, de tipul ei de evoluție etc., se pot deosebi uneori psihosindroame mai mult sau mai puțin specifice pentru localizări diferite. Corboz (1958) a adoptat următoarea schematizare:

I. Tumori infratentoriale: a) ale emisferelor cerebeloase; b) ale vermisului și ventriculului IV; c) pontine.

II. Tumori supratentoriale: a) ale ventriculului III și nucleilor bazali; b) ale epifizei; c) ale hipofizei și chiasmei; d) ale comisurilor; e) ale emisferelor cerebrale: 1) ale lobului occipital; 2) ale lobului temporal; 3) ale lobului parietal; 4) ale insulei; 5) ale lobului frontal.

Apreciem că diferențele dintre anumite tulburări psihice apărute în cazul tumorilor cerebrale avînd localizările indicate de Corboz (1958, 1960) nu sînt esențiale; de exemplu, în practica noastră nu am găsit deosebiri între manifestările psihice ale copiilor cu tumori ale emisferelor cerebeloase și ale celor cu tumori ale vermisului și ventriculului IV. Noi propunem o împărțire a tulburărilor psihice în funcție de localizarea tumorilor cerebrale în felul următor:

1. Tumori ale fosei cerebrale posterioare: tumori cerebeloase și de ventricul IV; tumori de trunchi cerebral.
2. Tumori supratentoriale: a) tumori ale emisferelor cerebrale: tumori frontale; tumori temporale; tumori parietale; tumori occipitale; tumori de mai mulți lobi; b) tumori ale liniei mediane și ale regiunilor apropiate acesteia: tumori de ventricul III și ale nucleilor bazali; tumori epifizare; tumori ale regiunii selare; tumori de sept pelucid.

Tulburări psihice în cazul tumorilor fosei cerebrale posterioare

Tumorile cerebeloase și de ventricul IV nu dau în genere tulburări psihice caracteristice. În aceste cazuri se pot întîlni tulburări ale stării de conștiență fie în raport direct cu sindromul HIC, fie produse prin presiune asupra substanței reticulate a trunchiului. Aceste tulburări pot fi sau permanente și de intensitate mică, ca somnolență, lipsă de interes, apatie în perioadele de veghe, sau de intensitate mare, ca pierderea cunoștinței din clasicele „cerebellar fits”. Pe planul afectivității se observă uneori un regres cu forme de manifestări corespunzătoare vîrstelor mai mici: labilitate afectivă mai accentuată, iritabilitate şi irascibilitate mai mare, stări disforice exteriorizate prin capricii cu stări de plîns pueril. Se constată un regres în ceea ce priveşte personalitatea copilului, care devine mai instabil, mai impulsiv, mai indiferent faţă de preocupările specifice vîrstei lui şi mai interesat de cele ale vîrstei anterioare, mai dependent de mamă; pot reapărea, mai ales la copilul preşcolar, enurezisul sau pavorul nocturn. Aceste manifestări pot fi confundate cu elemente nevrotice şi, ceea ce este mai periculos, semnele subiective de HIC care apar, ca cefaleea, vărsăturile, pot fi încadrate în acest tablou şi considerate în continuare ca psihogene. Deci, la apariţia unor astfel de fenomene sînt necesare un examen al fundului de ochi şi investigarea neurologică atentă a copilului.

În cursul evoluţiei tumorii, tulburările se accentuează. Copilul poate însă prezenta perioade de ameliorare, care sînt în raport cu oscilaţiile HIC, survenite în urma deshidratărilor fie spontane, datorită vomismentelor, fie medicamentoase. Oscilaţiile HIC dau aspectul de evoluţie clinică ondulatorie, fiind întîlnite mai ales în tumorile cu această localizare.

Tumorile de trunchi cerebral şi în special cele ale protuberanţei dau tulburări ale stării de conştienţă, fenomene de stagnare sau regresie psihică, îndeosebi la copii de vîrstă mai mică. Am observat şi am verificat statistic, deşi în literatură nu există astfel de referiri, că nivelul intelectual al copiilor cu tumori de trunchi cerebral, mai ales superior, este mai scăzut în comparaţie cu al celor avînd tumori cerebeloase sau de ventricul IV.

În fazele mai avansate ale bolii, tulburările stării de conştienţă se agravează, dezvoltarea intelectului stagnează şi chiar regresează, putîndu-se ajunge pînă la o demenţiere progresivă, uneori severă. Nu putem susţine specificitatea acestor tulburări psihice pentru tumorile de trunchi şi mai ales protuberanţiale, dar, pe baza experienţei noastre, putem afirma că asocierea unor astfel de tulburări psihice cu simptomatologia neurologică tumorală de fosă cerebrală posterioară indică mai degrabă o localizare predominant primitivă în trunchiul cerebral, şi nu în cerebel sau în ventriculul IV. Dintre tumorile de trunchi cerebral, cel mai frecvent dau tulburări ale intelectului cele ale protuberanţei şi cel mai rar tumorile bulbare.

Tulburări psihice în cazul tumorilor supratentoriale

Tumorile emisferelor cerebrale

Tumorile lobului frontal produc şi ele tulburări nespecifice ale stării de conştienţă în raport cu sindromul de HIC şi un psihosindrom organic mai uşor sau mai accentuat în raport cu suferinţa cerebrală. Sindromul specific, cunoscut sub numele de *moria*, caracterizat printr-o stare euforică cu coloratură hipomaniacală şi tendinţă de glume puerile, care apare mai ales în meningioamele olfactive, tumori cu evoluţie lentă la adult, nu a fost observat de noi la nici un copil. În schimb, în cazul glioamelor, tumori frontale cu evoluţie mai rapidă, am constatat tulburări caracterizate prin apatie, lipsă de iniţiativă („Antriebsmangel"), indiferenţă, lipsa controlului sfincterian. Într-un caz de osteom al etajului anterior cu comprimarea lobului orbitar, am notat tulburări accentuate de comportament şi crize pseudoisterice; modificarea personalităţii s-a menţinut şi după extirparea tumorii. La sugar şi la copilul mic cu tumoră frontală sau cu altă localizare în emisferele cerebrale se manifestă stagnarea şi regresul în dezvoltare.

Tumorile lobului temporal dau deseori crize epileptice de tipuri variate. Concomitent pot apărea şi tulburări psihice specifice epilepsiei, ca bradipsihie, adezivitate, pedanterie, disforie. Uneori, mai ales la copii cu personalitate premorbidă turbulentă, se întîlnesc tulburări accentuate de comportament cu crize de mînie ajungînd pînă la furie, provocate de contraziceri minime sau apărute chiar spontan. În aceste descărcări afective, copilul nu poate fi reţinut, devine violent, loveşte persoanele apropiate, sparge lucrurile, nu-i este frică de nimic. Spre deosebire de echivalenţele comiţiale, aceste crize de afect sînt mnezice, în cursul lor starea de conştienţă fiind îngustată, dar nu afectată calitativ. Tulburările de personalitate se menţin şi postoperator.

Într-un caz cu gliom chistic de lob temporal, pe lîngă crize comiţiale, s-au observat stări onirice cu halucinaţii vizuale şi auditive de personaje de basm, copilul vorbind cu ele şi integrîndu-se în acţiune fără a întrerupe contactul cu mediul înconjurător real. Astfel, la venirea medicilor, discutînd cu aceste personaje le gonea, spunîndu-le că le va rechema după terminarea vizitei.

Tulburările de personalitate sub forma modificărilor de comportament sînt caracteristice tumorilor cu evoluţie lentă (astrocitom, meningiom infratemporal), iar cele senzoriale onirice tumorilor cu evoluţie rapidă (glioame chistice).

Tumorile lobului parietal la copil se pare că nu dau nici tulburări somatognozice (paroxistice sau permanente) specifice, ca senzaţia absenţei unei părţi a corpului, iluzie de transformare corporală, iluzie de deplasare corporală, iluzia membrului fantomă, nici tulburări apractognozice. Este posibil ca să nu fi fost studiate suficient. Într-un singur caz de tumoră parietală dreaptă la un copil în vîrstă de 6 ani, am observat apraxie la mîna stîngă, fără să fi prezentat elemente praxice (nu putea să-şi încheie nasturii la cămaşă, nu putea să-şi lege şireturile la pantofi etc., deprinderi pe care le avea fixate înainte de boală). Tumorile cu această localizare produc tulburări ale stării de conştienţă în funcţie de hipertensiunea intracraniană, precum şi tulburări fruste afective, ca iritabilitate şi irascibilitate crescute, disforie cu tendinţă la capriciozitate, plîns, proastă dispoziţie. O fetiţă, în vîrstă de 15 ani, înainte de apariţia simptomatologiei neurologice specifice unei tumori parietale drepte, a prezentat ca fenomen de debut un delir mistic (religiozitate exagerată, halucinaţii auditive şi vizuale, convingerea de a putea prezice viitorul etc.). Pierderea cunoştinţei în acea perioadă a fost considerată ca isterie. Totuşi, i s-a efectuat o pneumoencefalografie, care a fost apreciată ca asimetrie ventriculară fiziologică. După aproximativ 2 ani, în care intensitatea delirului a oscilat, au apărut crize jacksoniene în membrele de partea stîngă şi un deficit motor lent şi progresiv predominant brahial stîng. Scintigrafia cerebrală şi angiografia carotidiană, efectuate în acest moment, au evidenţiat o tumoră mare, bine delimitată în regiunea parietală dreaptă. S-a efectuat ablaţia totală a tumorii (meningiom, 160 g). Postoperator, delirul a dispărut.

Tumorile lobului occipital nu dau la copilul mai mare în fazele inițiale tulburări ale intelectului sau ale personalității. La copilul mai mic pot apărea indispoziție, iritabilitate, irascibilitate crescută. Specifice acestei localizări sînt halucinațiile optice elementare, de fapt halucinoze, deoarece copilul își dă seama că aceste percepții nu sînt reale. Bolnavul relatează că vede linii, cercuri, stele, forme geometrice colorate, care apar brusc la intervale neregulate. Halucinații complexe nu sînt citate în cazul tumorilor care afectează numai lobul occipital (Hockley și Hoffman, 1977). Postoperator, se poate face resimțit un psihosindrom organic infantil cu dificultăți de concentrare, tulburări mnezice, rezistență diminuată la efort, sensibilitate scăzută la căldură și insolație etc. Tot postoperator, în urma hemianopsiei reziduale pot apărea tulburări psihice reactive, complexe de inferioritate, care depind în mare măsură de atitudinea celor din jur față de bolnav.

Tumorile care cuprind mai mulți lobi (glioame difuze, de exemplu oligodendroglioame difuze calcificate), prin extinderea lor mare în spațiu și în timp, afectează mai mult psihicul copilului. Tulburările cu evoluție lent-progresivă interesează, în primul rînd, intelectul copilului. Astfel, randamentul școlar diminuează, atenția, memoria, gîndirea sînt treptat tot mai afectate; în fazele avansate, tabloul clinic este cel de demență.

Tumorile liniei mediane și ale regiunilor apropiate

Dintre tumorile cerebrale, **tumorile ventriculului III și ale nucleilor bazali** provoacă cel mai frecvent tulburări psihice, dar nu în mod obligatoriu în primele stadii. Într-un număr apreciabil de cazuri, se observă tulburări de personalitate, caracterizate prin lene, indiferență, lipsă de inițiativă, care duc la o scădere a randamentului școlar. Inițial nu se constată regres pe plan intelectual; ulterior apare însă. La copii mai mici poate să reapară enurezisul, de obicei nocturn, uneori și diurn, ca semn al indiferenței copilului față de mediu. În același timp, la copiii cu tumoră de ventricul III se poate observa o alterare progresivă a ritmului somn—veghe, respectiv o hipersomnie, care nu trebuie confundată cu o tulburare a stării de conștiență de tip somnolență. Dacă această tulburare psihică cu hipersomnie se asociază cu crize de derobare, atunci poate fi suspicionată o tumoră de ventricul III. În cazul tumorilor cu această localizare mai pot apărea tulburări afective; copilul manifestă indispoziție, devine plîngăreț, anxios, ușor depresiv, noaptea prezentînd crize de pavor, iar ziua crize de afect. Corboz (1958) citează un caz cu crize violente de mînie, aparent nemotivate, pe care le denumește „pseudoisterice". Violan și colab. (1973) descriu tulburări psihice complexe. Noi nu am întîlnit astfel de cazuri.

Tumorile epifizare, care sînt relativ rare, se întîlnesc mai ales la băieți. Prin localizarea lor pot bloca apeductul și astfel pot provoca un sindrom de HIC cu tulburări ale stării de conștiență, în speță somnolență accentuată, labilitate afectivă cu capriciozitate, iritabilitate crescută. Tumorile cu această localizare pot produce pubertate precoce, cu dezvoltarea prematură a organelor genitale, primare și secundare (apariția pilozității secundare, schimbarea vocii, pulsiuni erotice). Precocitatea sexuală nu este însă paralelă cu dezvoltarea în ansamblu a personalității copilului. Astfel apare o discrepanță între intelectul corespunzător vîrstei sau chiar cu tendință la stagnare și aspectul fizic și psihic anormal. Copilul arată maturizat ca un puber, dar gîndirea, preocupările, acțiunile sale sînt puerile, apărînd și mai evidente ca atare prin neconcordanța cu aspectul său. Acest psihism infantil, concomitent poate cu o tulburare mai puțin evidentă a stării de conștiență, duce la modificări de comportament aparte, de exemplu lipsă de pudicitate, masturbare fără jenă, dezinhibiția pulsiunilor erotice fără a se ascunde etc.

Tumorile regiunii selare, care în multe cazuri evoluează timp îndelungat (craniofaringioame, adenoame hipofizare), pot avea ca urmare tulburări de creștere somatică, mai ales nanism și întîrziere în dezvoltarea genitală. Copilul arată a fi mai mic decît vîrsta reală. Paralel cu această întîrziere somatogonadală, se observă și o întîrziere în maturizarea afectivă. Preocupările, interesele, afectivitatea copilului corespund unei vîrste mai mici. Deoarece intelectul nu trebuie să fie obligatoriu afectat, este destul de greu de precizat dacă această întîrziere afectiv-volițională este datorată unor cauze organice sau este rezultatul unei încadrări firești într-o clasă de vîrstă ce corespunde staturii și dezvoltării sale gonadale.

Pe lîngă această întîrziere în dezvoltarea de ansamblu a copilului mai pot interveni tulburări de vedere (atrofie optică poststază la copilul mai mic, atrofie optică primitivă la copilul mai mare). Este firesc ca bolnavul să sufere comparîndu-se cu copii de aceeași vîrstă, în special la pubertate, cînd la copilul normal intervine cel de-al doilea puseu de creștere intensivă. Copilul bolnav prezintă și unele elemente psihoreactive, ca evitarea sau retragerea din societate, îngrijorare și anxietate privind organismul său, complexe de inferioritate, idei de persecuție, invidie etc. Deci, factorii psihogenetici pot interveni în structura tabloului psihopatologic. Nu același lucru se poate susține despre alte tulburări, cum sînt cele ale instinctelor (polifagie, pofte alimentare aberante sau anorexie), ale somnului (hipersomnie, fragmentarea somnului, inversarea ritmului de somn—veghe), perioade de instabilitate mare urmate de perioade de apatie. Toate acestea denotă o participare diencefalică și indică localizarea tumorii. Tulburări ale stării de conștiență se observă doar în cursul creșterii tensiunii intracraniene. Tumorile regiunii selare pot interesa și regiunea hipotalamică, provocînd diabet insipid. Poliuria primară trezește copilul de mai multe ori pe noapte din somnul normal, dîndu-i o stare de oboseală care poate ajunge pînă la producerea unui fals enurezis nocturn. Polidipsia și setea imperioasă devin obsedante pentru copil, declanșează anxietate la gîndul că nu găsește lichidele necesare și pot provoca pînă la urmă o stare pseudonevrotică, susținută și de oboseala cronică a copilului, care nu se poate odihni noaptea din cauza poliuriei și a setei consecutive.

Dintre numeroșii autori care s-au ocupat de craniofaringioame la copii, unii (Hoff și Patterson, 1972 ; Hoffman și Hendrich, 1977) au dat o atenție deosebită tulburărilor psihice.

În cazul **tumorilor hipotalamusului,** sindroamele sînt diferite după cum este afectat hipotalamusul anterior sau cel posterior.

În afectarea hipotalamusului anterior se pot întîlni sindromul cașectic progresiv Russel cu hiperkinezie, euforie, polifagie și tulburări de somn în sensul inversării ritmului somn—veghe (somnolență diurnă, agitație nocturnă). Instinctul alimentar exagerat poate împinge acești copii la acte de indisciplină pînă la furt de alimente. Intelectul se păstrează intact, însă afectivitatea devine deosebit de labilă, cu treceri rapide de la plîns la rîs la motivații minime.

Cînd este afectat hipotalamusul posterior, apare un sindrom adipozo-genital, intelectul fiind păstrat. Copilul va avea de suferit de pe urma ironiilor colegilor, precum și datorită incapacității sale de a lua parte cu același succes la jocurile lor, stăpînit de un complex de inferioritate în ceea ce privește întîrzierea gonadică. La trăsăturile psihoreactive obișnuite, se adaugă la acești copii tendința la supracompensare prin acte de curaj, bravură, încăpățînare, uneori chiar violență. În mod obișnuit însă, compensarea deficienței fizice se face pe plan intelectual, copiii încercînd să compenseze eșecurile privind forța lor prin succese la învățătură.

Tumorile de sept pelucid sînt relativ rare. În cazurile observate de noi am reținut ca tulburări psihice doar pe cele ce însoțeau epilepsia și diferite grade de întîrziere în dezvoltarea intelectului. Prezența tulburărilor de tip epileptoid și a deficitului intelectual este explicabilă prin durata prelungită a noxei cerebrale, aceste tumori fiind în majoritate congenitale la copii.

În literatură se citează un sindrom particular specific, caracterizat prin afectarea deosebită a memoriei de fixare. Noi nu am întîlnit astfel de cazuri.

În afecțiunile inflamatorii neurochirurgicale de tipul abceselor cerebrale și al tuberculoamelor intracerebrale, tulburările psihice întîlnite sînt similare celor observate în cazul tumorilor cerebrale.

Tulburări psihice în traumatismele craniocerebrale

Traumatismele craniocerebrale sînt foarte frecvente la copii; aproape că nu există nimeni care în prima copilărie să nu se fi lovit măcar o dată la cap, ceea ce impune să fim foarte circumspecți pentru a nu atribui în mod sistematic și abuziv o serie de tulburări psihice unor traumatisme craniocerebrale minore (Michaux, 1967; Albert, 1975). După Suhareva (1959), tulburările psihice în cazul traumatismelor craniocerebrale urmează la copil următoarele faze:

A. Stadiul acut

1) substadiul incipient: a) forma supraacută, cu revenire imediată la starea de conștiență; b) forma acută, unde există o trecere de la comă la subcomă, torpoare, obnubilare, sindrom confuziv, amnezie pînă la sindrom Korsakov, agitație sau apatie cu sau fără stări delirante. Durează în medie 2 săptămîni;

2) substadiul subacut;

3) substadiul rezidual cu astenie, adinamie sau labilitate psihomotorie.

B. Stadiul tardiv

1) cerebrastenie;
2) tulburări nevrotice de tipul hiper- sau hipoexcitabilității;
3) psihopatii;
4) encefalopatii infantile;
5) epilepsie.

Hotărîtoare pentru copil sînt intensitatea și gravitatea traumatismului, vîrsta copilului în momentul accidentului, precum și starea mintală, psihică anterioară traumatismului.

Traumatismul craniocerebral atinge la copil un *creier în formare*, în dezvoltare, acționînd cu atît mai grav cu cît copilul este mai mic prin afectarea funcțiilor elementare și împiedicînd astfel dobîndirea funcțiilor secundare. În același timp însă, există *posibilități de recuperare* funcționale nesperate la adult. Aceste două condiții conferă traumatismelor craniocerebrale și aspectele neuropsihice din fazele acută, subacută, reziduală și tardivă. Aceste aspecte sînt atît de comune, încît însăși familia copilului nu se mai limitează în a se îngrijora cum merge starea copilului, ci cum va fi în viitor, dacă va rămîne cu urmări, dacă va fi un copil normal. Starea pretraumatică joacă un rol însemnat. Se pune problema ce performanțe ar fi putut atinge copilul dacă nu suferea acest traumatism? În cazul cînd copilul a avut unele modificări de comportament înainte de traumatism, el va face mai ușor tulburări psihocaracteriale posttraumatice decît unul la care nu au existat asemenea modificări. Este cunoscut că un traumatism craniocerebral poate releva conflictele latente, amplificîndu-le.

Sindromul subiectiv posttraumatic la copil este rar. În săptămînile după accident poate persista un sindrom cerebrastenic, dar numai la copii mai mari, sub formă de cefalee intermitentă, amețeli (care apar la eforturi sau la mișcări bruște), fatigabilitate, astenie, insomnie. Frecvența cefaleei reziduale crește odată cu vîrsta; în același timp, și sindromul subiectiv devine mai complex.

Sindromul cerebrastenic de cele mai multe ori este de o intensitate și de durată scurtă, copilul nefiind în pericol de a evolua către psihopatoidie. La stabilirea viitorului copilului cerebrastenic vor colabora intensitatea și durata sindromului, personalitatea premorbidă, condițiile de mediu familial și social.

Tulburările manifeste în sindromul cerebrastenic, cînd există, se resimt puțin asupra comportamentului intelectual și afectiv al copilului și sînt direct influențate de personalitatea sa de bază (Luxey, 1968; Arbus și colab., 1969; Demo, 1975). În asemenea situații, familia fie că adoptă o atitudine de supraprotecție, căutînd să mențină copilul traumatizat într-o inactivitate totală, care împiedică recuperarea lui, fie că se arată intolerantă, forțînd copilul să continue munca școlară în ritmul anterior accidentului, fără să țină seama de dificultățile încă persistente. Astfel se naște un cerc vicios și nevroza traumatică persistă (Horvath și Deciu, 1971). În asemenea cazuri se recomandă întreruperea temporară a școlarizării.

Uneori este dificil de separat tulburările neurologice de cele psihice, mai ales la sugar și la copilul mic.

Sechelele neurologice pot fi:

a) *deficitare*, avînd directă legătură cu sediul traumatismului;

b) *iritative*, sub formă de crize comiţiale de diferite tipuri, manifestîndu-se clinic sau subclinic (EEG). Crizele comiţiale din faza acută sînt frecvente, dar benigne; de obicei dispar repede, nelăsînd urme pe EEG; ele sînt datorate edemului posttraumatic, atît de frecvent la copil (Luxey şi colab., 1969). Crizele comiţiale tardive sînt rare, dar cu prognostic mai sever, persistînd şi făcînd din copil un epileptic cronic;

c) *funcţionale*, care sînt foarte rare la copil.

Cu toată gravitatea traumatismului craniocerebral, sechelele neurologice sînt mai puţin frecvente, în timp ce tulburările intelectuale şi psihoafective sînt adesea grave la aceşti copii.

Sechelele intelectuale. Traumatismul craniocerebral poate antrena la copil un deficit intelectual, care apare însă mai rar decît tulburările psihocaracteriale. Deficitul nu se referă atît la stocul anterior de cunoştinţe, cît la greutate în achiziţionarea de noi cunoştinţe şi în utilizarea celor vechi. Deşi tulburările de intelect pot lua aspectul unei demenţe, de cele mai multe ori nu este vorba de regres, ci de o oprire în dezvoltarea intelectului, ceea ce apare mai evident la copiii mici (Nedelcu şi Oancea, 1976). Scăderea randamentului la învăţătură ar fi datorată unei încetiniri a funcţiilor psihice (Otto, 1960). Determinarea precisă a acestora se poate face nu numai pe baze clinice, ci şi psihometrice, utilizîndu-se diferite teste, ca testul Wechsler-Bellevue (WISC) după vîrsta copilului, testul Benton etc. Alterările intelectuale interesează adesea mai multe funcţii, dintre care cele mai frecvente sînt atenţia şi memoria de fixare. Tulburările de memorare sînt datorate dificultăţilor de concentrare şi de atenţie prezentate de aceşti copii. Tulburările de percepţie sînt de asemenea frecvente chiar la copii al căror Q I este normal. La unii copii este decelată şi o diminuare a facultăţilor de învăţare cu inhibiţie şi cu numeroase eşecuri în faţa unei probe obişnuite. Deşi conştienţi de tulburarea pe care o au, ei nu o pot remedia, perseverînd într-un răspuns anterior reuşit, ceea ce indică dificultate în activitatea intelectuală. Ca impresie generală, copiii cu traumatisme craniocerebrale prezintă o lentoare de reflexie şi de ideaţie, o oarecare sărăcie şi stereotipie în gîndire.

Elementul cel mai discutat în literatură rămîne relaţia dintre sechelele intelectuale şi gravitatea traumatismului.

Hjern şi Nylander (1962) susţin că durata şi intensitatea comei într-un traumatism craniocerebral nu au valoare prognostică şi nu permit să se prevadă importanţa sechelelor, în timp ce Koupernick (1962), din contră, insistă asupra gravităţii sechelelor psihiatrice la copii care au suferit traumatisme craniocerebrale severe, urmate de come prelungite.

Azi, majoritatea autorilor şi noi înşine subscriem la părerea contrară afirmării categorice a lui Hjern şi Nylander (1962). Luxey şi colab. (1969), pe baza datelor personale, consideră că există un *prag de durată a comei*, de aproximativ 10 zile, după care tulburările vor fi masive, exprimînd pe plan clinic şi psihometric o scădere globală a nivelului intelectual. Traumatismele craniocerebrale destul de grave, dar care sînt sub acest prag, pot avea un prognostic bun, copilul avînd ulterior o dezvoltare intelectuală favorabilă. Este de reţinut faptul că, pe măsură ce gravitatea traumatismului scade, tulburările devin mai subiective, depinzînd mai mult de frica pe care o manifestă copilul văzîndu-se cu capacitățile diminuate decît de o reală alterare intelectuală. În aceste cazuri, sechelele sînt direct legate de personalitatea copilului și de mediul său familial.

Sechelele afective. Toți autorii sînt de acord că, dintre sechelele psihice în traumatismele craniocerebrale la copii, cele mai frecvente sînt tulburările psihocaracteriale (Chigot și Clement, 1959; Richou, 1959; Zaborowski, 1944; Cochet, 1960; Koupernick, 1962; Séligmann, 1963 și 1965; Klein, 1966 etc.). Acestea se manifestă prin tulburări comportamentale și emoționale cu iritabilitate, uneori cu crize de mînie, agresivitate față de cei din jur, instabilitate caracterială, dificultate de atenție școlară, tulburări de memorie, o emotivitate cu plîns fără motiv întemeiat. Blau (1936), Dillon și Leopold (1961), Eisenberg (1957), Koupernick (1962) au subliniat iritabilitatea și mai ales impulsivitatea acestor copii, care merg uneori pînă la reacții de agresivitate. Blau (1936) și Eisenberg (1957) au numit această instabilitate motorie și caracterială *hiperkinezie*, asociind-o adesea cu o emotivitate marcată și cu o labilitate afectivă. Instabilitatea psihomotorie și agresivitatea pot fi atît de importante, încît Blau (1936) a descris psihoze posttraumatice la copii.

O altă perturbare afectivă frecvent întîlnită este *anxietatea*, care se poate exprima numai printr-o distonie neurovegetativă și coșmaruri nocturne, dar poate merge pînă la declanșarea unei „reacții catastrofice”, de eșec și anxietate extremă în fața celei mai mici dificultăți, ceea ce traduce o veritabilă panică interioară. În unele cazuri poate antrena o adevărată nevroză cu fobii, de exemplu frica irațională față de orice vehicul la copii accidentați de mijloace de circulație, sentimente de inferioritate și manifestări hipocondrice. Frecvent asistăm la regres afectiv cu enurezis (Dillon și Leopold, 1961). Regresul afectiv sau numai *de imaturitate și dependență*, care poate rămîne pînă la adolescență sau la vîrsta adultă, este foarte des observat. Luxey și colab. (1969) raportează 20 din 45 de copii studiați. De asemenea, sînt frecvente reacțiile anxioase foarte marcate sau cele de tipul manifestărilor secundare, ca tulburări de somn sau ticuri. La copilul mare și la adolescent, acestea sînt însoțite de lipsă de siguranță, copilul acuzînd un marcat sentiment de inferioritate, simțindu-se handicapat pe plan intelectual și neavînd încredere în capacitățile sale. Lipsa de încredere este asociată cu susceptibilitate, copilul devenind foarte sensibil la cea mai mică frustrare.

La copiii care au suferit un traumatism craniocerebral este caracteristică, după Luxey și colab. (1969), *lipsa controlului de sine*. Copiii sînt impulsivi, au tendința de a se bate și de a sparge obiectele. Impulsivitatea este și ea caracterială, cu mînii frecvente și nemotivate, cu instabilitate afectivă și uneori agresivitate. Aceste reacții se atenuează după primul an, în unele cazuri caracterul impulsiv putînd rămîne și la vîrsta adultă. Koupernick (1962) susține că tendințele spre minciună, furt, vagabondaj, conduite sexuale neliniștitoare, comportament antisocial atrag atenția prin lipsa lor de motivație, contrastînd cu comportamentul anterior al copilului, ceea ce pune semnătura parțial organică asupra acestor tulburări.

În acord cu Zaborowski (1944), Koupernick (1962), Roos (1970), considerăm că starea psihică premorbidă a copilului influențează într-un mare grad apariția tulburărilor psihocaracteriale posttraumatice. Astfel, un copil cu discrete modificări de comportament dinainte de traumatism are șanse mai mari de a prezenta tulburări psihocaracteriale posttraumatice. În timp ce tulburările intelectuale sînt dependente în primul rînd de gravitatea accidentului, cele afective depind de starea premorbidă. Pe baza urmăririi îndelungate a copiilor cu traumatisme craniocerebrale am remarcat că unii copii aparent complet vindecați clinic pot prezenta sechele neuropsihice în anii următori traumatismului, iar copiii cu tulburări neuropsihice grave în perioada acută sau imediat după traumatism pot treptat să se refacă complet. De aceea, aprecierea viitorului unui copil cu traumatism craniocerebral aparent benign sau grav se poate face cu certitudine numai după o urmărire continuă de minimum 2 ani.

Tulburări psihice în parazitozele cerebrale

Dintre toate procesele înlocuitoare de spațiu intracraniene, parazitozele cerebrale dau cel mai frecvent tulburări psihice. În apariția tulburărilor psihice intervin mai multe mecanisme, care acționează diferit în funcție de natura parazitozei cerebrale (chist hidatic, cisticercoză sau paragonimiază cerebrală), de gradul infestației cerebrale, de infestația concomitentă în alte organe, de stadiul acut sau tardiv (cronic) al parazitozei, de prezența sau absența HIC, de vîrsta copilului.

Mecanismul principal este *noxa cerebrală propriu-zisă*, constînd în infestația cerebrală ca proces înlocuitor de spațiu, însoțită de distrugerea substanței cerebrale și de fenomene de HIC. Manifestările psihice sînt cu atît mai evidente cu cît leziunea este mai întinsă sau mai difuză. Astfel, într-un chist hidatic intracerebral ce ocupă o bună parte dintr-o emisferă cerebrală, ducînd la comprimare și la dislocare masivă de structuri cerebrale și acționînd timp îndelungat pînă cînd apar manifestări clinice neurologice, tulburările psihice vor fi mai accentuate decît într-un chist hidatic mic, zgomotos clinic prin fenomene de HIC acută. De asemenea, o paragonimiază cerebrală care ocupă 1—2 lobi cu calcificări, deci cu distrugere lentă mare de substanță cerebrală și cu infestație cerebrală de cîțiva ani, va produce tulburări psihice mai accentuate decît un abces distomatic, dezvoltat rapid. Cu totul altfel acționează cisticercoza cerebrală, unde există diseminare difuză și unde tulburările psihice sînt legate în fazele acute de noi diseminări cu fenomene de edem cerebral și HIC, iar în fazele cronice de procesele de glioză cicatriceală, diseminată.

Un alt mecanism de producere a tulburărilor psihice acționează prin *factorul toxico-alergic*, dat de prezența parazitului în creier și în alte organe (ficat sau pulmon pentru chistul hidatic, pulmon mai ales pentru paragonimiaza cerebrală, diseminare în tot organismul în cisticercoza cerebrală).

Efectele secundare ale comițialității cu tabloul clinic specific epilepticilor reprezintă un alt mecanism. Parazitozele cerebrale sînt afecțiuni eminamente epileptogene. Astfel, cisticercoza cerebrală la copii produce epilepsie în 100% din cazuri (Arseni și Horvath, 1971), iar paragonimiaza cerebrală în 78,43% din cazuri (Horvath, 1969).

Tipul tulburărilor psihice variază în raport cu ~~vîrsta~~ pacientului la debut și în timpul bolii, dar și cu caracterul acut sau cronic al afecțiunii. În cazul cînd infestația cerebrală are loc la o vîrstă mică (stadiul preșcolar sau școlar mic), tabloul clinic ia aspect de stagnare sau chiar de regres în dezvoltarea intelectului (debilitate mintală sau demențiere). Procesele gîndirii nu se mai dezvoltă corespunzător vîrstei, așa încît copilul nu poate face față sarcinilor școlare fie de la început, fie pe parcurs. Mulți dintre copiii de această vîrstă prezintă un tablou acut al bolii, indiferent că este vorba de chist hidatic sau de paragonimiază cerebrală cu abces distomatic supra- sau subtentorial cu sindrom de HIC, cu fenomene de indispoziție, oboseală, tendință la somn, cu sau fără discretă afectare a intelectului. Întrucît la această grupă evoluția este rapidă, se impune intervenția operatorie de urgență, care, dacă este efectuată la timp, înlătură posibilitatea instalării tulburărilor psihice accentuate. Acești copii nu prezintă nici sechele psihice postoperatorii.

În cazurile cu evoluție cronică, îndeosebi la copiii mai mari și la adolescenți, tulburările psihice se instalează lent și progresiv, mai ales în cisticercoză și în paragonimiază, intervenind și unele procese de compensare. Gîndirea se menține în cadrul limitelor largi ale normalului, însă apar fenomene pseudonevrotice, ca fatigabilitate crescută, scăderea inițiativei, indiferență, tulburări cenestopatice multiple, tulburări de somn, realizînd tabloul unui așa-zis psihosindrom organic de tip Walter-Bühl. Cînd evoluția este foarte lungă, aceste tulburări se fixează dînd modificări stabile ale personalității, adinamie, indiferență afectivă, inactivitate, pasivitate.

Tulburările psihice sînt condiționate și de localizarea și întinderea leziunii. Astfel, localizările în fosa cerebrală posterioară (cerebel, ventricul IV) dau aspectul de tumoră de fosă cerebrală posterioară, care evoluează în toate cazurile acut, neexistînd decît rareori tulburări de intelect sau ale personalității, în timp ce localizările supratentoriale sînt însoțite cel mai adesea de tulburări de memorie, lentoare a gîndirii etc. La copiii cu leziuni întinse într-o emisferă cerebrală întreagă sau bilateral, tulburările psihice sînt însemnate, ajungînd uneori pînă la o degradare care îi face incapabili de orice activitate.

În cazurile în care comițialitatea s-a instalat de mai mult timp, tulburările psihice se manifestă ca o viscozitate și adezivitate în gîndire, fond pe care apar instabilitate, iritabilitate, irascibilitate cu stări paroxistice de agitație și violență; concomitent, uneori se observă o demențiere de tip epileptic, viscozitate accentuată, lipsă de mobilitate a proceselor psihice, imposibilitate de a se acomoda la condiții noi, alteori tulburări de comportament. Diferitele manifestări ale tulburărilor psihice în cadrul parazitozelor cerebrale neurochirurgicale sînt și consecința personalității premorbide a acestor copii.

Din cele relatate putem conchide că:

1. Tulburările psihice date de parazitozele cerebrale sînt foarte frecvente și constituie apanajul mai ales al stadiului tardiv în evoluția acestor afecțiuni.

2. În tulburările psihice predomină la copiii preșcolari și la școlarul mic stagnarea în dezvoltarea psihică (tip debilitate mintală) sau regresul

psihic (demenţiere), iar la şcolarul mai mare tabloul pseudonevrotic de tipul pseudosindromului organic tip Walter-Bühl, la care se mai adaugă tulburările psihice din comiţialitate.

3. Tulburările psihice observate în parazitozele cerebrale nu prezintă un tablou patognomonic specific acestor afecţiuni.

Tulburări psihice în malformaţiile congenitale

La copii cu malformaţii congenitale se pot întîlni diferite grade de deficienţă mintală, de la intelectul liminar pînă la oligofrenia de gradul III (idioţia). Tulburări psihoreactive pure apar în mod special cînd malformaţia este evidentă şi mutilantă. Dacă malformaţia produce o deformare respingătoare a capului, aceasta este imediat remarcată de cei din jur. Copiii, datorită incapacităţii lor de a înţelege suferinţa altora, nu vor întîrzia să rîdă, să-şi bată joc sau chiar să expulzeze copilul bolnav din grupul lor. De aici, apariţia la copilul cu infirmitate estetică a complexelor de inferioritate, care îl vor duce la stări reactive, corespunzătoare vîrstei şi personalităţii lui. Vom putea observa retragerea voluntară din societatea celorlalţi copii, anxietate difuză, creşterea dependenţei faţă de mamă, apariţia de elemente nevrotice, ca sugerea degetului, rosul unghiilor, enurezis, pavor nocturn, coşmaruri. La unii copii, din contra, îşi fac loc agresivitatea, încăpăţînarea, tendinţa de a se răzbuna. Dacă trauma psihică provocată de manifestările de cruzime ale anturajului va dura o perioadă mai îndelungată, trăsăturile reactive se vor putea fixa, dînd copilului o direcţie de dezvoltare anormală, ceea ce îşi poate pune pecetea asupra caracterului şi personalităţii individului pentru toată viaţa.

Simptomatologia psihiatrică în afecţiunile neurochirurgicale în diferitele faze de dezvoltare a copilului

Perioada de sugar şi preşcolar mic (1—3 ani). În această etapă se constată, în primul rînd, oprire în dezvoltare şi regres psihomotor. Deprinderile noi încă nu sînt fixate, sînt labile, ceea ce le dă o vulnerabilitate specială. Aceste tulburări nu sînt specifice proceselor expansive intracraniene, se întîlnesc şi în alte afecţiuni, atît ale creierului (traumatisme craniocerebrale de exemplu), cît şi generale (infecto-contagioase, otite, toxicoze etc.). Nu sînt rare nici tulburările stării de conştienţă, de diferite grade şi deseori greu de pus în evidenţă. După îndepărtarea noxei, prognosticul acestor tulburări pare să fie mai favorabil decît la copilul mare. Dealtfel, Heuyer (1955), susţinînd această ipoteză, a demonstrat formarea, după emisferectomie stîngă, a unui centru al limbajului în emisferul drept la copii dreptaci.

Perioada de preşcolar mare (4—6 ani). Motricitatea fiind bine fixată, regresul se adresează în primul rînd vorbirii, precum şi reluării unor deprinderi aparent depăşite: sugerea degetului, jocul simplu de mişcare sau imitaţie etc. Ca elemente regresive mai reapar enurezisul şi encopresizul; tulburările de somn şi în special pavorul nocturn nu sînt rare. Specifică acestei perioade este şi instabilitatea psihomotorie deosebit de puternică, combinată cu agresivitate şi încăpăţînare. Această triadă este caracteristică „primei crize de dezvoltare" a copilului normal, criză care la copilul bolnav prezintă o intensitate ce depăşeşte mult limitele obişnuite. La această vîrstă se poate observa şi o schiţare a sindromului cerebrastenic, încă greu de diferenţiat de regres. Tulburările stării de conştienţă sînt şi ele prezente.

Perioada de şcolar (7—12 ani). Manifestările regresive sau de oprire în dezvoltare sînt evidente doar în cazurile în care noxa cerebrală durează timp mai îndelungat. Tulburările stării de conştienţă, chiar cele uşoare, se pot diferenţia înaintea celorlalte sindroame, întrucît la această vîrstă copilul stăpîneşte o gîndire logică, gîndire ce uşurează examenul psihic. Şi tulburările psihoreactive sînt mai uşor decelabile. Sindromul cerebrastenic cîştigă teren în comparaţie cu vîrstele anterioare, scăderea randamentului şcolar fiind deseori edificatoare.

Perioada pubertăţii şi a adolescenţei (13—16 ani). În această perioadă, caracterizată şi la copilul normal printr-o autoobservare atentă, tulburările psihoreactive iau o amploare deosebită, fiind încă majorate prin criza pubertară propriu-zisă. Deficienţele pe plan somatic şi psihic sînt resimţite deosebit de dureros, copilul reacţionînd uneori violent, agresiv împotriva mediului. În raport cu intensitatea tulburărilor afective, cele ale intelectului ocupă al doilea plan, cu toate că sindromul cerebrastenic este mult mai evident decît la grupele de vîrstă mai mică. La această vîrstă încep să se diferenţieze mai clar sindroamele de localizare, care se apropie de aspectele întîlnite la adulţi. Există şi tulburări ale stării de conştienţă, dar mai şterse decît la vîrstele anterioare.

Concluzii privind tulburările psihice la copii cu procese expansive intracraniene

1. Tulburările psihice se observă mai frecvent decît se presupune la copiii cu procese expansive intracraniene, utilizînd examene psihiatrice de fineţe.

2. Tulburările psihice depind de mărimea, localizarea, tipul şi ritmul de creştere a procesului expansiv intracranian, precum şi de personalitatea premorbidă, vîrsta şi condiţiile de mediu ale copilului.

3. Tabloul clinic diferenţiază:

a) sindroame datorate lezării difuze cerebrale: tulburări ale stării de conştienţă, cerebrastenie sau psihosindromul organic, stagnare, întîrziere şi regres psihic, desfăşurarea patologică a crizelor de vîrstă, dezinhibarea unor trăsături negative ale personalităţii premorbide;

b) sindroame datorate sediului: psihosindroamele cerebrale de localizare, tulburările stării de conştienţă datorită localizării în trunchiul cerebral, halucinoze optice, tulburări praxice şi instrumentale în general, crize de epilepsie simptomatică psihomotorii;

c) sindroame reactive psihogenetice.

4. Debutul aparent al tulburărilor datorate proceselor expansive intracraniene poate fi declanşat printr-o boală infecţioasă, traumatism craniocerebral sau psihic, insolaţie etc., ceea ce poate duce la un diagnostic eronat.

5. Tabloul clinic poate debuta cu tulburări psihice, ca modificări ale personalităţii copilului (creşterea iritabilităţii, a labilităţii afective, a agresivităţii), scăderea randamentului şcolar, simptome considerate specific nevrotice (pavor nocturn, enurezis, rosul unghiilor, anxietate etc.), ceea ce din nou poate îndruma la un diagnostic greşit. Cefaleea, vomismentele, poziţia vicioasă a capului, care apar ulterior, reprezintă semne de organicitate, suspicionîndu-se un proces expansiv intracranian, respectiv o tumoră cerebrală.

6. În cursul evoluţiei pot apărea ameliorări sau remisiuni temporare, îndeosebi ale tulburărilor stării de conştienţă, datorate desfacerii suturilor craniene, vomismentelor, respectiv scăderii HIC, ceea ce poate constitui un alt factor de diagnostic eronat.

7. Unele tumori cerebrale, de exemplu craniofaringioamele, pot avea o evoluţie de ani de zile (8—10 ani), contrazicînd concepţia uzuală asupra ritmului de creştere a tumorilor în general, iar fenomenele psihice patologice apărute la aceşti copii sînt totdeauna atribuite cauzei lor reale.

8. În urma intervenţiei chirurgicale reuşite, tulburările psihice nu dispar obligatoriu imediat şi nici după un timp mai îndelungat, cu excepţia tulburărilor stării de conştienţă. Ele pot să se menţină ca stări sechelare permanente, mai uşoare sau mai grave, sau ca stări reziduale prelungite ani de zile. În aceste cazuri, se impune o atitudine specială din partea familiei faţă de copil, precum şi un tratament neuropsihiatric.

9. Diagnosticul de proces expansiv intracranian şi localizarea acestuia nu se stabilesc numai pe baza tulburărilor psihice. La apariţia unui asemenea sindrom, medicul pediatru sau neuropsihiatru trebuie să se gîndească întotdeauna la posibilitatea unui proces expansiv intracranian, care de cele mai multe ori este o tumoră cerebrală, şi să investigheze sau să îndrume copilul spre efectuarea investigaţiilor necesare (fund de ochi, EEG, radiografie de craniu, pneumoencefalogramă etc.).

10. În cazurile în care există certitudinea de proces expansiv intracranian, prezenţa sau absenţa tulburărilor psihice, coroborate cu alte date, poate furniza indicii de localizare. De exemplu, lipsa tulburărilor psihice poate indica un meduloblastom, care, crescînd repede, nu produce astfel de tulburări; halucinaţiile optice elementare sînt un indiciu de localizare în lobul occipital.

11. Tulburările psihice reactive la starea de invaliditate somatică sau/și psihică nu trebuie trecute cu vederea la copiii cu afecțiuni neurochirurgicale, deoarece ele nu numai că agravează starea generală a copilului, dar pot contribui la dezvoltarea anormală a personalității în formare.

12. Colaborarea strînsă, pre- și postoperatorie, a neurochirurgului cu neuropsihiatrul este necesară.

Bibliografie

Afra D., Nagy V., Zbl. Neurochir., 1965, **26**, 152.
Air R. B., Med. Clin. N. Amer., 1963, **47**, 1675.
Ackerman M., Tovar de G., *Transit isotopique*, în *Les compressions médullaires non traumatiques de l'enfant*, sub red. J. Rougerie, Masson et Cie, Paris, 1973.
Ajuriaguerra J., *Manuel de psychiatrie de l'enfant*, Masson et Cie, ed. a 2-a, Paris, 1974.
Albert F., *Les traumatismes crâniens par chute chez les enfants de moins de 4 ans*, Thèse, Lyon, 1975.
Annel A. L., *Pertussis in infancy as a cause of behaviour disorders in children*, Almquist and Wiksell, Uppsala, 1953.
Arbus L., Moron P., Lazorthes Y., Luxey Cl., Neuro-chirurgie, 1969, **15**, 27.
Arseni C., Horvath Lenke, Iliescu D., Psychiat. Neurol. Neurochir. (Amsterdam), 1967, **70**, 123.
Arseni C., Roman I., Cristian K., Tudor D., Terzi A., Pediatria, 1967, **3**, 193.
Arseni C., Maretsis M., J. Neurosurg., 1967, **27**, 105.
Arseni C., Simionescu M., *Patologia vertebro-medulară neurochirurgicală*, Edit. medicală, București, 1968.
Arseni C., Horvath Lenke, Pediatria, 1971, **20**, 409.
Arseni C., Constantinovici A., Constantinescu A. I., Neurologie, Psihiatrie, Neurochirurgie, 1971, **16**, 319.
Arseni C., Constantinescu Al. I., *Hipertensiunea intracraniană*, Edit. Academiei, București, 1972.
Arseni C., Horvath Lenke, Ciurea A. V., Pediatria, 1974, **23**, 137.
Arseni C., Constantinescu A. I., Maretsis M., Stanciu M., Voinescu I., *Procesele expansive intracraniene*, vol. I, Edit. Academiei, București, 1973.
Arseni C., Horvath Lenke, Carp N., Ciurea A. V., Acta neurochir., 1975, **32**, 279.
Arseni C., Horvath Lenke, Ciurea A. V., Pediatria, 1976, **25**, 161.
Arseni C., Horvath Lenke, Ciurea A. V., *Probleme de diagnostic neurochirurgical în patologia infantilă*, Edit. didactică și pedagogică, București, 1978.
Arthuis M., Turpin I. C., *Etude clinique des compressions de la moelle et de la queue de cheval chez l'enfant*, în *Les compressions médullaires non traumatiques de l'enfant*, sub red. J. Rougerie, Masson et Cie, Paris, 1973.
Bakay L., Lee J. C., *Cerebral Edema*, Ch. C. Thomas Publ., Springfield, Ill., 1965.
Barnett H. L., Vesterdahl J., J. Pediat., 1953, **42**, 99.
Bartter F. G., Schwartz W. B., Amer. J. Med., 1967, **42**, 790.
Bărbuță R., *Puericultura*, Edit. Junimea, Iași, 1975.
Beks J. W. F., Clin. Neurol. Neurosurg., 1976, **79**, 245–252.
Bernasconi V., Cassinari V., Vitale A., Minerva neurochir., 1964, **8**, 1.
Besser M. G., Mortimer G. C., *Clinical neuroendocrinology* , în *Frontiers in Neuroendocrinology*, vol. 4, sub red. I. L. Martini și W. D. Ganong, Raven Press, New York, 1976, p. 227–254.
Bickerstaff E. R., Lancet, 1961, **1**, 15.
Bille B., Acta paediat. scand., 1962, **51**, Suppl. 136, *1*.
Binnet E., Arch. franç. Pédiat., 1974, **4**, 339.
Blau A., Arch. Neurol. Psychiat. (Chicago), 1936, **35**, 723.
Bleuler E. M., *Lehrbuch der Psychiatrie*, Springer Verlag, Berlin, 1955.
Blottner H., Metabolism, 1958, **7**, 191.
Boddie H. G., Banna M., Bradley W. G., Brain, 1974, **97**, 313.
Bogaert Van L., Acta neurochir., 1959, **7**, 81.

PARTEA a II-a – SPECIALĂ

Malformaţiile congenitale ale sistemului nervos central

Malformaţiile congenitale constituie pentru patologia infantilă un capitol important atît prin gravitate, cît şi prin frecvenţa lor crescîndă.

Prima definiţie a malformaţiilor congenitale aparţine lui Hilaire (1818, citat după Milcu şi Maximilian, 1966), care le descrie ca „orice particularitate organică pe care o prezintă un individ în comparaţie cu majoritatea indivizilor speciei, vîrstei şi sexului său". Această definiţie, căreia i s-au adus diferite modificări, a fost larg acceptată. În prezent, prin malformaţii înţelegem anomalii ale funcţiei, ale structurii şi ale formei organismului în totalitate sau anomalii ce cuprind numai anumite organe şi sisteme şi care sînt determinate de tulburări ale proceselor de diferenţiere în cursul perioadelor precoce ale ontogenezei. Menkes şi colab. (1964) insistă asupra includerii tuturor anomaliilor biochimice în cadrul malformaţiilor congenitale, alături de anomaliile morfologice. Termenul de „malformaţie" este încă mult discutat; în ultimii ani se propune pentru aceste afecţiuni încadrarea nosologică de anomalie de dezvoltare sau defect congenital (Bareliuc şi Neagu, 1977). Întrucît termenul de „malformaţie" este consacrat, pentru a nu duce la interpretări eronate, îl vom folosi în continuare. Termenul de „congenital" se adaugă pentru a defini malformaţiile prezente la naştere, indiferent dacă sînt induse de factori genetici sau de mediu (deci congenital nu este sinonim cu ereditar).

Frecvenţa malformaţiilor congenitale la naştere variază între 1 şi 3% (nou-născuţi vii şi morţi). În 1958, Comitetul ştiinţific al Naţiunilor Unite a apreciat că frecvenţa medie universală a malformaţiilor congenitale era de 1,5%. Date apropiate furnizează Stevenson şi Davison (1970): 2%, precum şi Briard şi colab. (1975): 1,74%. Toate datele statistice se referă de fapt la malformaţiile majore evidente la naştere. Cele care apar mai tîrziu (de exemplu malformaţiile dentare) sînt rareori estimate. Devine cert astfel că incidenţa reală a malformaţiilor este mult mai mare (Clow şi colab., 1973; Georgmăneanu, 1972, 1978). Dealtfel, McIntosh şi colab. (1954), într-un studiu efectuat pe 5 739 de cazuri, constată că 7,3% dintre nou-născuţi prezintă malformaţii ce pot fi recunoscute în primii şapte ani de viaţă.

Frecvenţa diferitelor malformaţii este inegală. Turpin (1955), Sayegh (1963) şi alţi autori arată frecvenţa mare a malformaţiilor membrelor, ale sistemului nervos central şi ale tractului urogenital. Datele furnizate de către Spitalul clinic Polizu pe perioada 1948–1964 indică predominanța malformațiilor sistemului nervos central și ale sistemului osteomuscular (Herșcovici și colab., 1967). Frecvența diferitelor malformații este, pe de altă parte, legată de sex. La băieți predomină malformațiile aparatelor cardiovascular, digestiv și urinar, în timp ce la fete sînt mai frecvente anencefalia, meningomielocelul și meningoencefalocelul. În general, se remarcă faptul că feții malformați sînt concepuți mai ales în lunile de iarnă, probabil în legătură cu incidența mai mare a infecțiilor de tip virotic și a unor carențe alimentare. De asemenea, malformațiile congenitale se întîlnesc mai frecvent la copii prematuri decît la cei născuți la termen. Deși s-a apreciat că în lume nu există diferență de la o regiune geografică la alta în ceea ce privește incidența malformațiilor congenitale, s-au putut totuși pune în evidență anumite variații calitative ale frecvenței acestora. Astfel, anencefalia este prezentă mult mai frecvent în Scoția și Irlanda de Nord decît în Anglia și Europa continentală (Herșcovici și colab., 1967; Mande și colab., 1977). Aceste variații calitative au un substrat ereditar.

Datele obținute prin cercetări comparative au putut remarca creșterea pe glob a incidenței malformațiilor congenitale. La Basel, în 1921 se întîlneau 0,2% copii cu malformații, pentru ca în 1944 numărul acestora să fie de 1,4%. Această creștere este legată, pe de o parte, de perfecționarea mijloacelor de depistare. E drept că, datorită mijloacelor terapeutice din ce în ce mai evoluate, numeroase malformații sînt corectate chirurgical, ceea ce permite purtătorilor lor să ducă o viață normală, dar, prin transmiterea la descendenți a mutațiilor cromozomiale, există posibilitatea de a se naște copii cu malformații. Pe de altă parte, creșterea incidenței malformațiilor se datorează factorilor genetici, care au pondere din ce în ce mai ridicată. Astfel, în Anglia, în 1914 factorii genetici reprezentau 16,5% din totalul cauzelor de mortalitate infantilă, pentru ca în 1954 să crească la 37,5%.

Printre cauzele mortalității infantile în toate țările se numără și malformațiile congenitale. În statistica OMS, mortalitatea infantilă în S.U.A. în perioada 1951—1953 s-a datorat în 13,9% din cazuri malformațiilor congenitale. Această incidență a atins 15,6% în Elveția în anii 1951—1954 și 17,6% în Suedia în 1951—1953. La Spitalul clinic Polizu, în perioada 1965—1969, Alessandrescu și colab. (1970) au constatat drept cauză a mortalității infantile malformațiile congenitale în 13,9% din totalul nou-născuților decedați. Analizînd datele demografice oficiale pe plan republican, Ifrim și colab. (1978) arată că malformațiile congenitale modifică structura cauzelor de mortalitate infantilă prin creșterea lor de la 3,7% în 1961 la 7% în 1967, devenind astfel a patra cauză de deces.

Procesul apariției malformațiilor congenitale este provocat fie de factori ereditari, progenetici, fie de factori externi, metagenetici. Acești factori pot acționa izolat sau se pot asocia. După Knörr (1963), malformațiile pot fi: determinate de factori genetici (20%), consecutive aberațiilor cromozomiale (10%), consecutive infecțiilor virotice (10%) sau datorate factorilor exogeni și necunoscuți (60%).

Factorii ereditari (progenetici) produc malformații congenitale prin alterarea însăși a bazei ereditare, adică a genotipului, indiferent de condițiile de mediu extern în care acționează.

Factorii externi, de mediu ambiant (metagenetici, peristazici), își exercită acțiunea în perioada intrauterină, fiind nocivi practic în primele trei luni de sarcină. Perioada de *sensibilitate teratogenă maximă* este cuprinsă, după majoritatea autorilor, între zilele 12 și 60 de dezvoltare intrauterină. Înainte de ziua a 12-a acțiunile teratogenilor rămîn fără efect sau sînt letale, iar după ziua a 60-a, schema corporală fiind completă, efectul teratogen devine nul (Moraru și Albu, 1974). Malformațiile congenitale provocate de factorii de mediu au fost denumite și fenocopii, pentru că mimează tulburări asemănătoare de origine genetică, simulînd transmisia ereditară.

Asocierea factorilor ereditari cu factorii externi (afecțiuni poligenice). Pentru producerea malformațiilor congenitale, în unele cazuri acționează atît factorii ereditari, cît și cei externi, de mediu ambiant, favorizîndu-se reciproc. Acțiunea lor se bazează pe penetrația factorului ereditar, genetic, și pe intensitatea factorului extern, metagenetic. Astfel, acțiunea unui factor malformativ extern în perioada critică, dar cu o intensitate infraliminară, poate provoca malformație congenitală dacă embrionul are o alcătuire genetică particulară. Cele mai frecvente malformații sînt tocmai rezultatul interacțiunii dintre cei doi factori, fapt relevat de datele experimentale și de tendința malformațiilor de a apărea la mai mulți membri ai aceleiași familii.

Clasificare. Malformațiile sistemului nervos central reprezintă un factor important de morbiditate și mortalitate infantilă. După Record și McKeown (1949), aproximativ 50% din totalul malformațiilor la copii aparțin axului cerebrospinal, iar 0,5% dintre copii decedează datorită unei malformații a sistemului nervos central (Boulter, 1967). Dintre malformațiile sistemului nervos central, malformațiile disrafice (meningoencefalocele, meningomielocele) și hidrocefalia se impun prin frecvență, prognostic și probleme terapeutice (Wilkinson, 1968).

Malformațiile sistemului nervos central pot fi clasificate, ca toate malformațiile organismului, după gravitatea afecțiunii și după urgența de tratament chirurgical. Astfel se pot constata malformații incompatibile cu viața (anencefalia, rahischizisul total), malformații ce impun un tratament de urgență în perioada neonatală cu pericol vital (spina bifidă chistică fistulizată), malformații care pot necesita tratament în perioada neonatală fără risc vital imediat (meningomielocelele), malformații ce îngăduie o temporizare a tratamentului chirurgical (meningoencefalocelele anterioare), malformații ce permit o existență normală (sinusul dermal) și malformații ce pot fi descoperite incidental necroptic (agenezia de corp calos).

Clasificarea malformațiilor congenitale după criterii etiopatogenice este mult mai corectă. În clasificarea malformațiilor sistemului nervos includem și pe cea a malformațiilor craniovertebrale datorită interdependenței dintre țesutul nervos și învelișul său osos. Astfel distingem:

Malformații ale axului cerebrospinal, în cadrul cărora sînt cuprinse:

A. *Malformații congenitale datorate unor tulburări de închidere a tubului neural (malformații disrafice)*:

1) cranium bifidum, cu multiple forme anatomoclinice:

— cranioschizisul total, în care calota craniană este absentă, encefalul expus fiind mai mult sau mai puțin afectat;

— meningoencefalocelele, constînd în hernierea conținutului intracranian printr-un defect osos, de obicei median;

2) spina bifidă, care cuprinde, în ordinea gravității, următoarele forme anatomoclinice:

— rahischizisul complet (tubul neural nu este închis, țesutul nervos fiind expus);

— spina bifidă chistică sau meningomielocelele (defect osos vertebral ce permite hernierea conținutului intrarahidian);

— spina bifidă ocultă (defect osos de arc vertebral cu modificări locale mediane, cutanate și subcutanate);

3) sinusul dermal cranian și spinal (traiect fistulos median de la tegumente în profunzime, cu lungime variabilă, uneori ajungînd pînă la sistemul nervos central).

B. *Malformații congenitale care pot fi urmarea mai multor cauze de dezvoltare embrionară*, fie o posibilă tulburare disrafică, fie o altă tulburare disgenetică. În acest grup sînt cuprinse agenezia de corp calos, diastematomielia, siringomielia, sindromul Dandy-Walker, malformația Arnold-Chiari.

C. *Malformații congenitale datorate unor defecte de dezvoltare în afara tulburărilor de închidere a tubului neural.* Aici pot fi încadrate chisturile arahnoidiene, agenezia corticală, microgiria, hipoplazia coasei, hipoplazia tentoriului etc., precum și malformațiile cu tulburări marcate în dinamica lichidiană, ca hidrocefalia congenitală, stenoza de apeduct etc.

Malformații craniovertebrale, constînd în multiple anomalii craniene și vertebrale, adeseori asociate cu malformațiile sistemului nervos central; amintim lacunele craniene congenitale, anomalii ale joncțiunii craniorahidiene, craniostenozele etc.

Malformații ale axului cerebrospinal

Malformațiile disrafice

Henneberg (1921) a grupat sub termenul de disrafii tulburările de închidere a tubului neural. În prezent, prin stare disrafică sau complex disrafic se înțeleg toate malformațiile congenitale ale sistemului nervos central datorate unor tulburări de închidere a tubului neural (Benda, 1959; Boulter, 1967). Acest defect de închidere a tubului neural poate îmbrăca variate aspecte anatomoclinice, de la forme foarte grave, incompatibile cu viața (craniorahischizis total), pînă la forme minore (spina bifidă ocultă). Malformațiile disrafice domină ca frecvență în cadrul malformațiilor sistemului nervos central, ocupînd astfel un loc important în patologia neurochirurgicală infantilă. Malformațiile disrafice pot fi însoțite și de alte malformații ale organismului (extremități, aparat urinar etc.).

Malformaţiile disrafice fac parte din categoria malformaţiilor sistemului nervos central provenite ca urmare a unor tulburări ale organogenezei, spre deosebire de celelalte două categorii de malformaţii cauzate de anomalii cromozomiale (boli cromozomiale) şi de anomalii de histogeneză (hamartoze) (Joppich şi Schulte, 1968). În ceea ce priveşte concepţia de formare a malformaţiilor disrafice, toţi autorii sînt de acord că acestea îşi au originea în viaţa embrionară timpurie — săptămîna a 2-a pînă la a 4-a —, adică tocmai în perioada de închidere a tubului neural, perioada dezvoltărilor teratogene. Închiderea tubului neural începe în regiunea cervicală şi progresează în ambele direcţii, cranial şi caudal. Capătul cefalic se închide în ziua a 25-a, iar cel caudal în ziua a 29-a, formînd o cavitate continuă ce constituie ventriculii primitivi şi canalul central al măduvei. Faptul că închiderea tubului neural se face cel mai tardiv în regiunea caudală explică marea frecvenţă a afecţiunilor disrafice din această regiune.

În mecanismul de formare a malformaţiilor disrafice, două teorii au stat faţă în faţă de-a lungul istoriei. Ipoteza desfacerii, a eruperii tubului neural, datorită hipertensiunii lichidiene, într-un tub hidrocefalomielic, ipoteză emisă de către Morgagni (1769, citat după Gardner, 1968) cu 200 de ani în urmă şi reluată mai recent de Gardner (1968), are ca punct semnificativ de sprijin faptul că în stările disrafice se constată întotdeauna canalul osos dilatat, rezultat al superdistensiei tubului neural. Ipoteza secundă, emisă acum aproape 100 de ani de către Recklinghausen (1886, citat după Gardner, 1968) şi adoptată în prezent de majoritatea autorilor, susţine un defect de închidere a tubului neural. La aceasta adăugăm teoria creşterii exagerate a tubului neural, elaborată de Patten (1952) în baza studiilor pe embrion uman. Autorul demonstrează că defectul de închidere a tubului neural poate fi mai degrabă rezultatul unei creşteri exagerate locale decît al unei opriri în dezvoltare. Barry şi colab. (1957) susţin şi ei ideea unui defect de închidere prin creşterea exagerată a ţesutului nervos, creştere ce are loc în ambele capete ale tubului neural, producînd o distensie marcată, deci la locurile de cea mai mică rezistenţă.

Credem că în formarea malformaţiilor disrafice ale sistemului nervos central intervin atît factorul de desfacere a tubului neural, prin hiperpresiune lichidiană, cît şi defectul de închidere a tubului neural. Defectul de închidere reprezintă factorul principal, determinant, iar distensia prin hiperpresiune lichidiană favorizează hernierea. În ceea ce priveşte factorul de creştere exagerată a tubului neural, acesta este un element ocazional.

Cranioschizisul total

Reprezintă forma cea mai gravă de cranium bifidum, în care calota craniană este absentă, creierul expus fiind mai mult sau mai puţin afectat. Este o malformaţie neviabilă, care exclude posibilitatea unui tratament şi care înglobează diferite forme :

Anencefalia constă într-o malformaţie congenitală caracterizată prin calotă craniană deschisă, existînd practic doar baza craniului ; creierul este reprezentat printr-o masă spongioasă, vasculară, incomplet diferenţiată, aria cerebrovasculară. Există diferite forme de anencefalie. Astfel, uneori se constată absenţa numai a telencefalului, alteori absenţa telencefalului şi a diencefalului, iar în unele cazuri nu există decît creierul posterior.

Afecţiunea are o frecvenţă crescută în Scoţia şi în Irlanda de Nord, iar în Franţa au fost semnalate 5,3 cazuri de anencefalie la 10 000 de naşteri (Rudant, 1960). Preponderentă la sexul feminin, apare în oraşele mari; în ultimele decenii se discută despre o adevărată „epidemie'' (MacMahon şi Stella Yen, 1971). Anencefalia se asociază într-un număr mare de cazuri cu hidroamniosul mamei. Embriologic, datele arată că malformaţia se datorează unei tulburări marcate de închidere a tubului neural encefalic. Se produce o dezvoltare foarte importantă a tuturor formaţiunilor nervoase ale encefalului, urmată de o degenerescenţă secundară, care lasă doar vestigii ale acestei dezvoltări în exces, vestigii pierdute într-o masă de ţesut angiomatos (aria cerebrovasculară). Datele embriologice au permis totodată să se afirme că anencefalia şi meningoencefalocelele fac parte din acelaşi grup de malformaţii disrafice.

Malformaţia, de obicei neviabilă, este însoţită de alte malformaţii ale axului cerebrospinal (spina bifidă, sindromul Klippel-Feil etc.) sau de alte anomalii ale organismului.

Exencefalia reprezintă o herniere a resturilor de ţesut nervos prin marele defect cranian. Malformaţia, neviabilă, face trecerea de la anencefalie spre meningoencefalocele (Joppich şi Schulte, 1968).

Meningoencefalocelele

Meningoencefalocelele reprezintă o herniere de conţinut intracranian (meninge, ţesut nervos, ventricul) printr-un orificiu anormal, congenital, cel mai adesea pe linie mediană şi la granița dintre condro- şi desmocraniu (Gerlach şi colab., 1967). Aceste afecţiuni congenitale, binecunoscute pediatrilor şi chirurgilor, nu pun atît probleme de diagnostic, cît mai ales de indicaţie operatorie, adică de alegere a momentului operator optim.

Frecvenţa meningoencefalocelelor variază, după autor, între 1/2500 şi 1/25000 naşteri. Astfel, Trélat raportează 1/2500 naşteri, în timp ce Vigne (ambii citaţi după Klein, 1966) găseşte 1/25000 naşteri. Klein (1966) raportează 1/15000 naşteri. Între aceste limite se încadrează şi datele comunicate de Wallace şi colab. (1953), de Harris şi Steinberg (1954), precum şi de Lorber (1967). Suwanwela şi Hongsaprabhas (1966) au găsit în Tailanda, la 21 071 de născuţi vii, în decurs de 2 ani şi jumătate, 4 meningoencefalocele frontoetmoidale, deci o incidenţă de 1/5000. În Clinica de obstetrică şi ginecologie Polizu din Bucureşti, la 14 493 de naşteri în perioada 1968—1970 s-au constatat două meningoencefalocele. Frecvenţa lor în raport cu meningomielocelele este mult mai mică. Ingraham şi Matson (1954) raportează 187 de meningoencefalocele faţă de 1 157 de cazuri de meningomielocele găsite în aceeaşi perioadă. Fischer şi colab. (1952) au semnalat că, din 530 de cazuri de spina bifidă şi cranium bifidum, doar 48 erau meningoencefalocele. Din totalul tulburărilor disrafice ale sistemului nervos central, meningoencefalocelele reprezintă 10—15% după

Lorber (1961), Barrow şi Simpson (1966), Eckstein şi Macnab (1966). În Clinica de neurochirurgie din Bucureşti, în perioada 1940–1978 au fost internate 1 108 cazuri cu asemenea malformaţii, dintre care 597 meningoencefalocele şi 511 spina bifidă (chistică şi ocultă). Proporţia mult diferită faţă de cea a autorilor menţionaţi anterior se datoreşte faptului că multe meningomielocele sînt rezolvate chirurgical încă în perioada neonatală de către serviciile de chirurgie teritorială.

Cu referire la sex, Févre (1963) remarcă o predominanţă a sexului feminin, ceea ce este în acord cu datele prezentate de Lorber (1967), care găseşte o frecvenţă de 2–3 ori mai mare la fete comparativ cu băieţii. Gerlach şi colab. (1967) nu constată că aceste malformaţii ar predomina la vreunul dintre sexe. În Clinica de neurochirurgie din Bucureşti au fost internaţi 294 de băieţi şi 303 fete. Dacă pe întreaga serie nu se apreciază o predominanţă evidentă de sex, în schimb din cele 65 de cazuri de meningoencefalocele de convexitate 43 au fost întîlnite la fete şi numai 22 la băieţi, deci un raport de 2/1, care concordă şi cu datele noastre (Arseni şi colab., 1971).

Malformaţia este situată pe linia mediană în orice punct de la rădăcina nasului la gaura occipitală, pe calotă sau profund bazal, în fosa cerebrală anterioară. În mod excepţional, meningoencefalocelele pot avea sediul lateral, şi anume la nivelul pterionului. Denumirea meningoencefalocelelor este dată după sediul defectului osos.

Clasificare anatomică. După *conţinutul pungii herniate*, meningoencefalocelele se împart în (fig. 34):

a) encefalocele, cînd conţin ţesut cerebral;

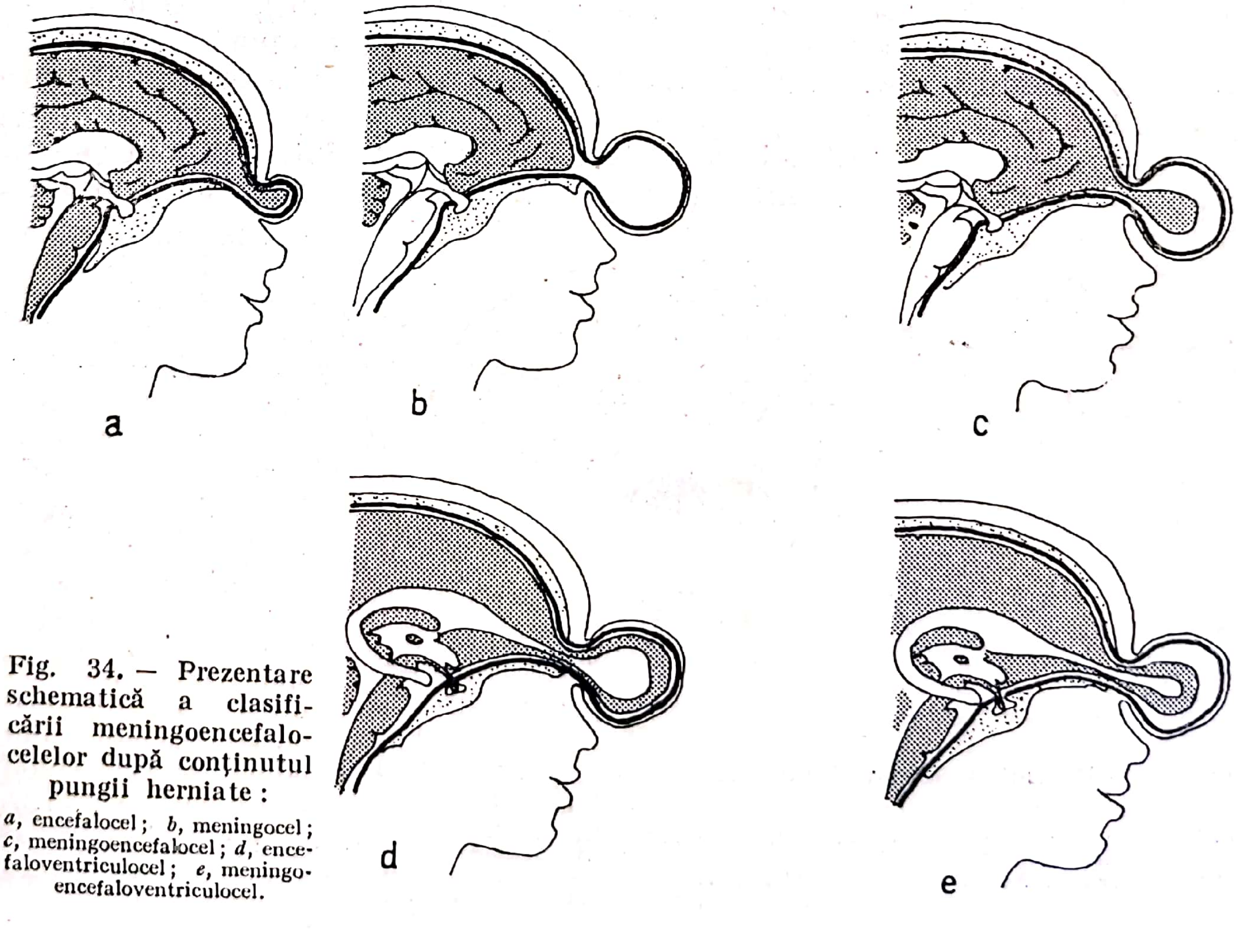

Fig. 34. – Prezentare schematică a clasificării meningoencefalocelelor după conţinutul pungii herniate:

a, encefalocel; *b*, meningocel; *c*, meningoencefalocel; *d*, encefaloventriculocel; *e*, meningoencefaloventriculocel.

b) meningocele, cînd conțin numai învelișuri meningiene și LCR;

c) meningoencefalocele, cele mai frecvente situații;

d) encefaloventriculocele, cînd conțin și porțiuni de ventricul; uneori, conțin chiar plex coroid (Rand și colab., 1964);

e) meningoencefaloventriculocele, cînd conțin meninge, LCR, encefal și ventricul.

În practica clinică utilizăm termenul generic de meningoencefalocele. Precizarea conținutului sacului se poate face însă numai prin verificare chirurgicală sau necroptică. Alți autori întrebuințează termenii de cefalocel (Gerlach și colab., 1967; McLaurin, 1964; Joppich și Schulte, 1968) sau encefalocel (Klein, 1966; Ingraham și Matson, 1954; Jackson și Thompson, 1959).

După *sediu*, meningoencefalocelele se împart în (fig. 35 și 36):

1. **Meningoencefalocele de convexitate**, care cuprind:

a) meningoencefalocele occipitale: superioare (situate deasupra tentoriului și conținînd țesut cerebral), inferioare (situate infratentorial și conținînd cerebel) și mixte (supra- și subtentoriale, cînd și tentoriul este herniat alături de țesutul nervos);

b) meningoencefalocele parietale;

c) meningoencefalocele frontale (interfrontale);

d) meningoencefalocele laterale (de pterion).

2. **Meningoencefalocele bazale**, care pot fi sau nu vizibile la suprafață.

Meningoencefalocelele bazale vizibile sînt constituite din meningoencefalocele frontoetmoidale (defectul osos este situat între etmoid și frontal, adică la granița dintre condro- și desmocraniu), care cuprind:

— meningoencefalocele nazofrontale, situate între porțiunea bazală a osului frontal și osul nazal, exteriorizîndu-se median sau lateral deasupra nasului;

— meningoencefalocele nazoetmoidale, situate între etmoid și osul frontal, exteriorizîndu-se între partea osoasă și cartilaginoasă a nasului;

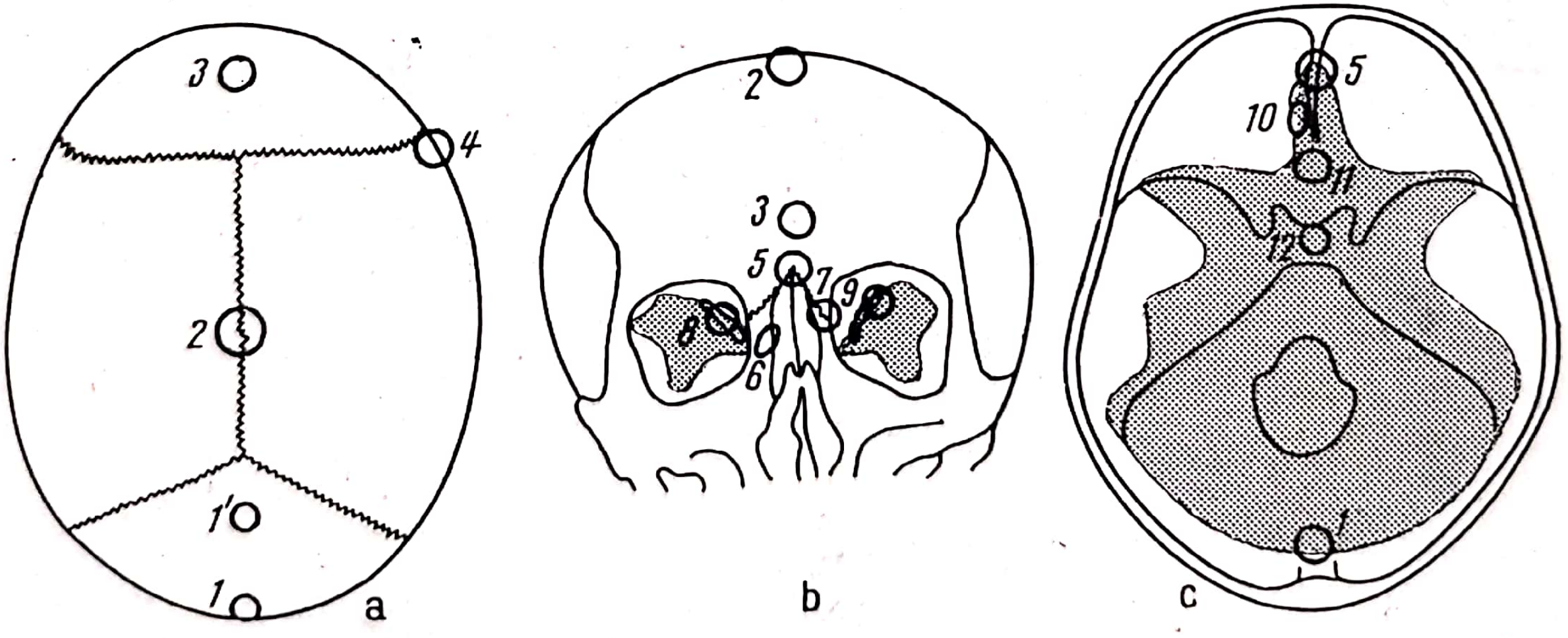

Fig. 35. — Prezentare schematică a defectelor osoase pentru clasificarea meningoencefalocelelor după sediu:

a, bolta craniului; *b*, craniul văzut din față; *c*, endobaza craniului. Meningoencefalocele de convexitate: *1*, occipital inferior; *1'*, occipital superior; *2*, parietal; *3* frontal; *4*, de pterion. Meningoencefalocele bazale: *5*, nazofrontal; *6*, nazoetmoidal; *7*, nazoorbitar sau orbitar anterior (*5*, *6*, *7*, frontoetmoidale); *8*, sfenoorbitar sau orbitar posterior; *9*, sfenomaxilar; *10*, nazofaringian; *11*, sfenoetmoidal; *12*, sfenofaringian.

— meningoencefalocele nazoorbitare (orbitare anterioare), situate între oasele frontal, etmoidal și lacrimal, exteriorizîndu-se în partea anterioară a orbitei.

Meningoencefalocelele bazale nevizibile la suprafața craniului încadrează :

a) meningoencefalocele sfenoorbitare, hernierea efectuîndu-se prin fisura orbitară superioară sau canalul optic (între osul frontal și osul sfenoidal) cu dezvoltare retrooculară, determinînd exoftalmie, din care cauză se mai numesc și meningoencefalocele orbitare posterioare;

b) meningoencefalocele sfenomaxilare, hernierea parcurgînd toată fisura orbitară superioară, dar apoi angajîndu-se prin fisura orbitară inferioară în fosa sfenomaxilară. Această herniere apare des în malformații neviabile, constituind dealtfel descoperiri necroptice;

c) meningoencefalocele bazale propriu-zise, care cuprind :

— meningoencefalocele nazofaringiene, care trec prin etmoid sau între etmoid și frontal (fig. 37);

— meningoencefalocele sfenoetmoidale, care trec între etmoid și sfenoid;

— meningoencefalocele sfenofaringiene, care trec prin osul sfenoid (prin șaua turcească).

Din totalul de 597 de cazuri de meningoencefalocele internate în Clinica de neurochirurgie din București în perioada 1940–1978, 532 (89%) au fost meningoencefalocele bazale și 65 (11%) meningoencefalocele de convexitate craniană (tabelul nr. 1). De aici reiese că meningoencefalocelele bazale sînt mai frecvente decît cele de convexitate, situație valabilă pentru țara noastră, estul Europei și Asia, în timp ce în vestul Europei și în S.U.A. raportul este inversat (Ingraham și Matson, 1954; Jackson și Thompson, 1959; Klein, 1966; Suwanwela și Hongsaprabhas, 1966; Göllnitz, 1973). Comparînd datele noastre cu cele constatate de Ingraham și Matson (1954), se observă că la acești autori cele 187 meningoencefalocele au fost repartizate astfel : bazale 10 cazuri (5,3%) și de convexitate 177 de cazuri (94,7%) (tabelul nr. 2).

Tabloul clinic. Pentru descrierea clinică este necesară de la început o delimitare a meningoencefalocelelor vizibile exocranian de cele profunde, nevizibile la suprafața craniului. Meningoencefalocelele de convexitate și bazale vizibile au aspectul unei tumori exocraniene congenitale, sînt unice în majoritatea cazurilor, situate pe linia mediană sau paramediană, constituind deseori singura manifestare clinică și fiind recunoscute ușor chiar de la naștere. Mărimea lor este variabilă, de la dimensiunile unei alune pînă la o masă monstruoasă cît un cap de făt (fig. 38). Malformația se prezintă sub forme foarte diferite (fig. 39): pediculată sau sesilă, acoperită de piele sănătoasă, întinsă, glabră dar cu părul crescut în jur la nivelul calvariului (fig. 40). Tegumentele de acoperire pot fi uneori subțiate, cu desen vascular intens (fig. 41) și cu pete angiomatoase sau chiar ulcerate (fig. 42) și fistulizate (fig. 43). La palpare, formațiunea poate avea o consistență variabilă, de la fluctuantă la dură, în funcție de conținut, pulsatilă sau nu, mărindu-se în unele cazuri cu creșterea tensiunii intracraniene (de exemplu tuse). Defectul cranian se palpează cu destulă dificultate.

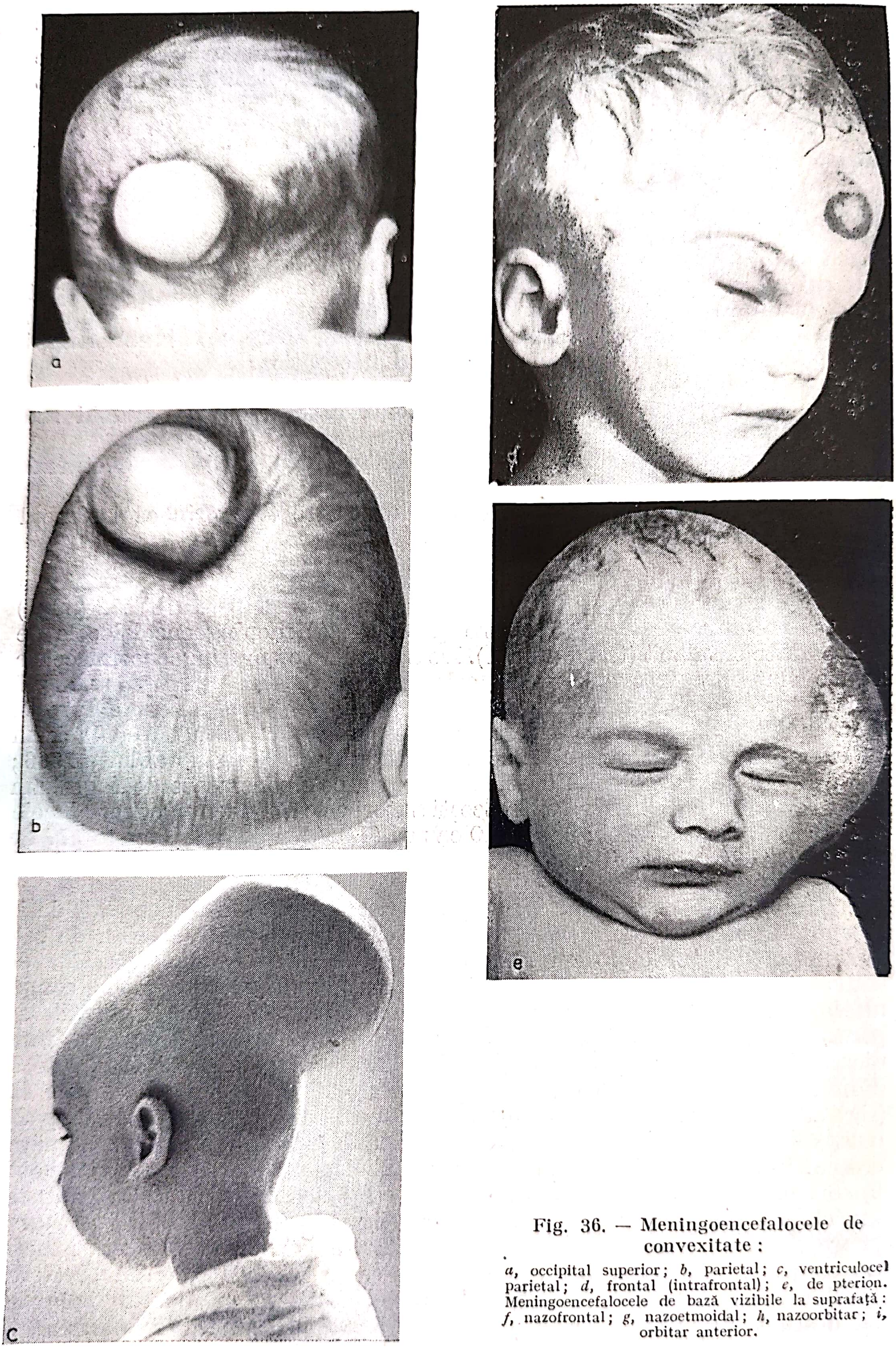

Fig. 36. — **Meningoencefalocele de convexitate:**

a, occipital superior; *b*, parietal; *c*, ventriculocel parietal; *d*, frontal (intrafrontal); *e*, de pterion. Meningoencefalocele de bază vizibile la suprafață: *f*, nazofrontal; *g*, nazoetmoidal; *h*, nazoorbitar; *i*, orbitar anterior.

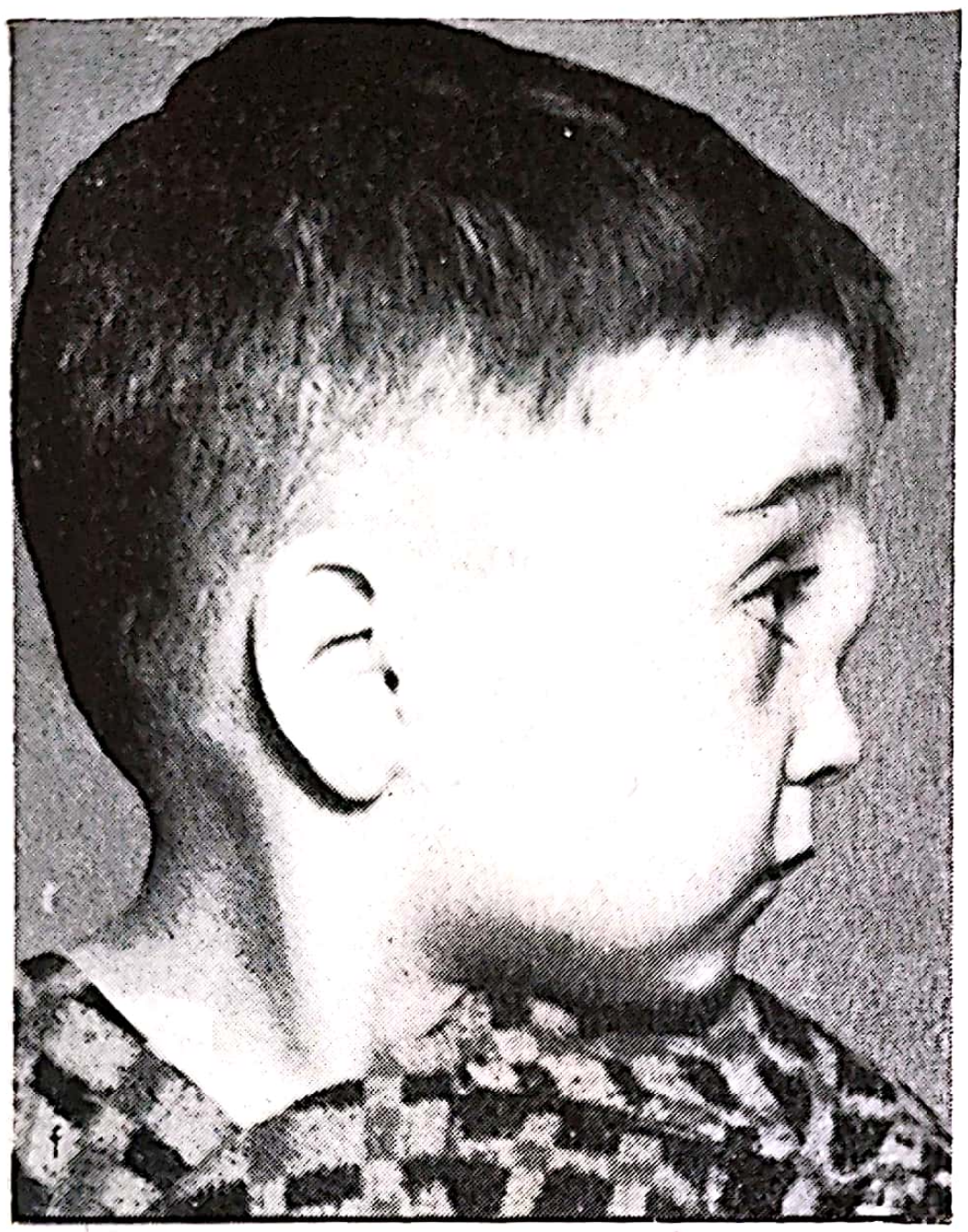

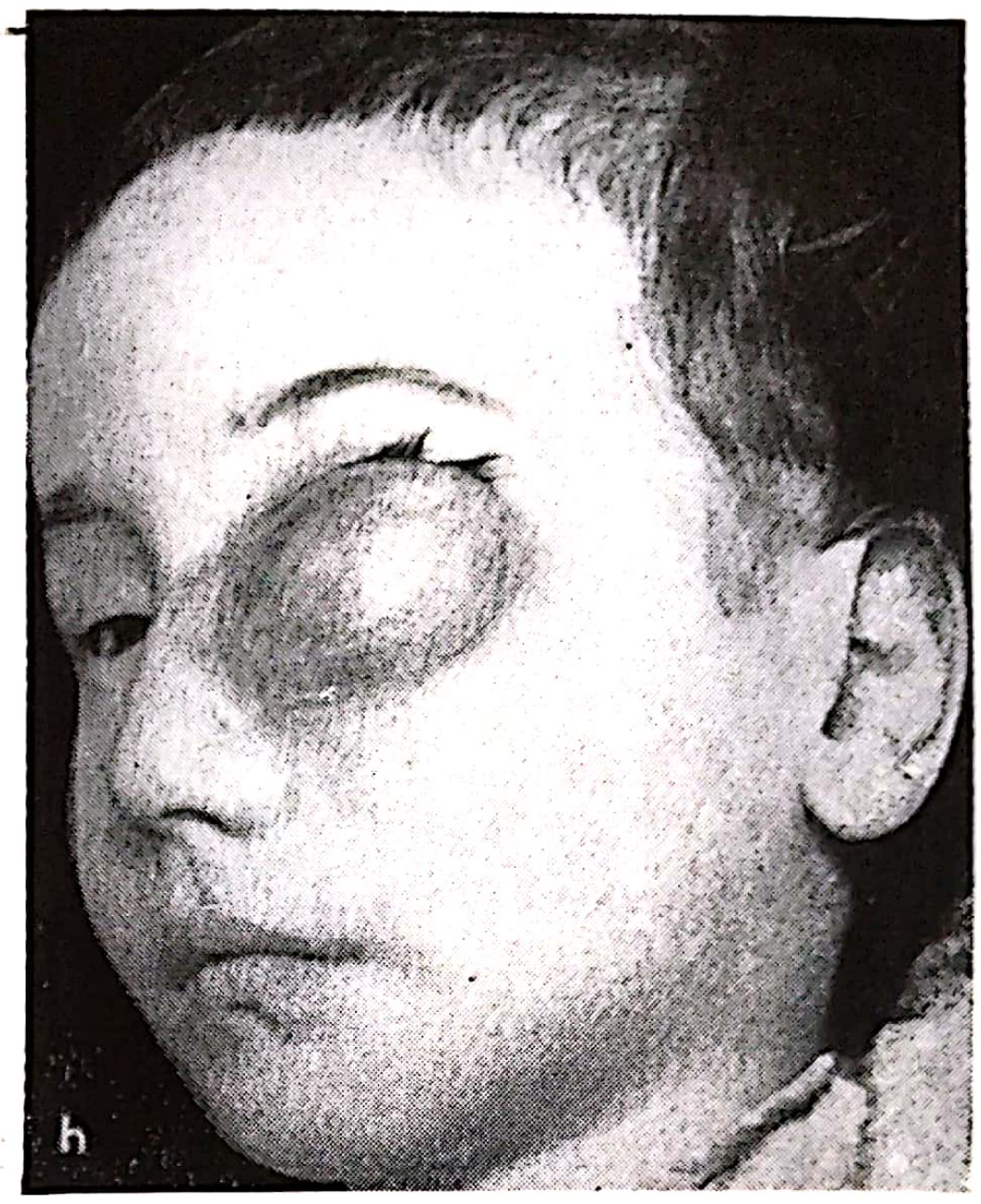

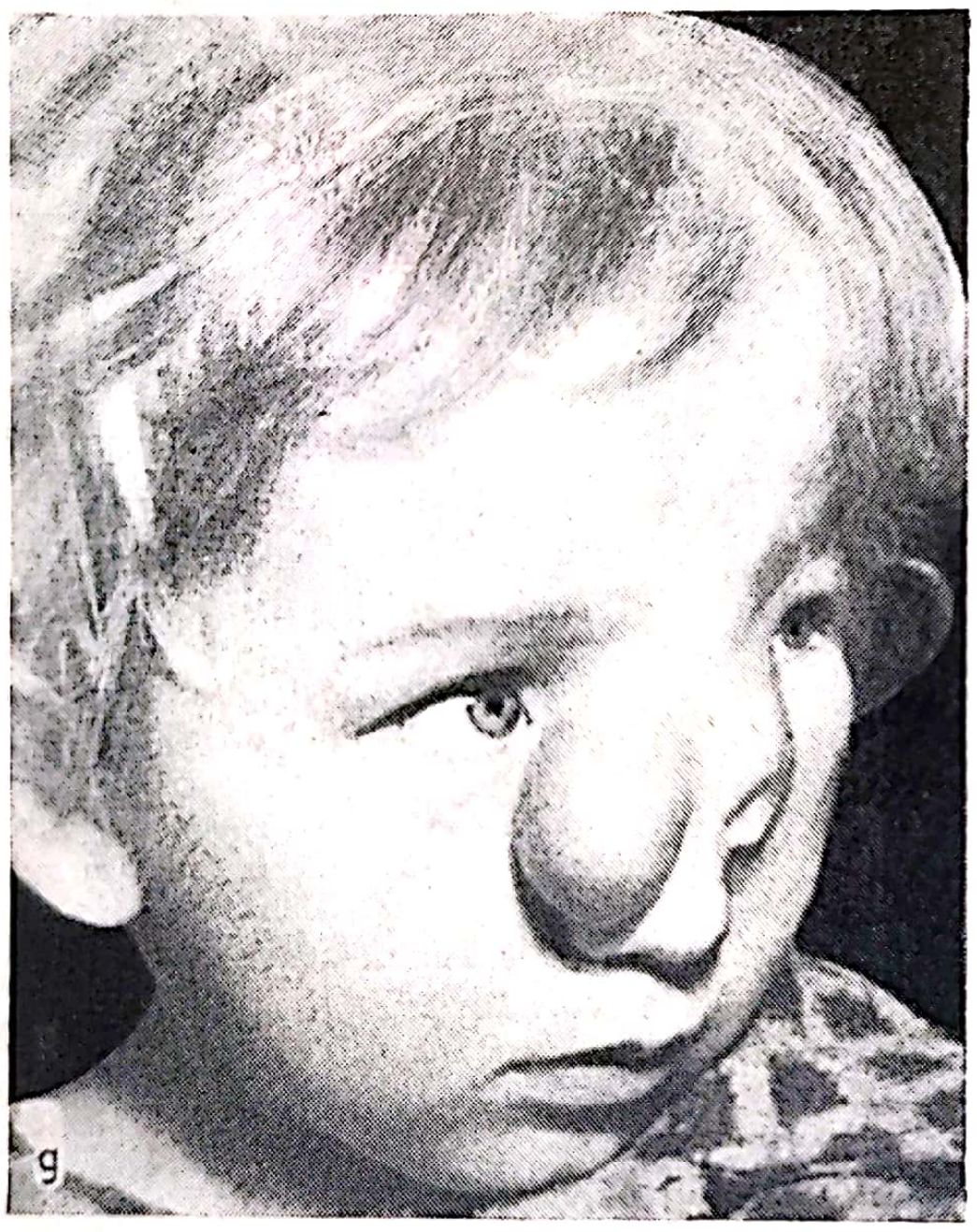

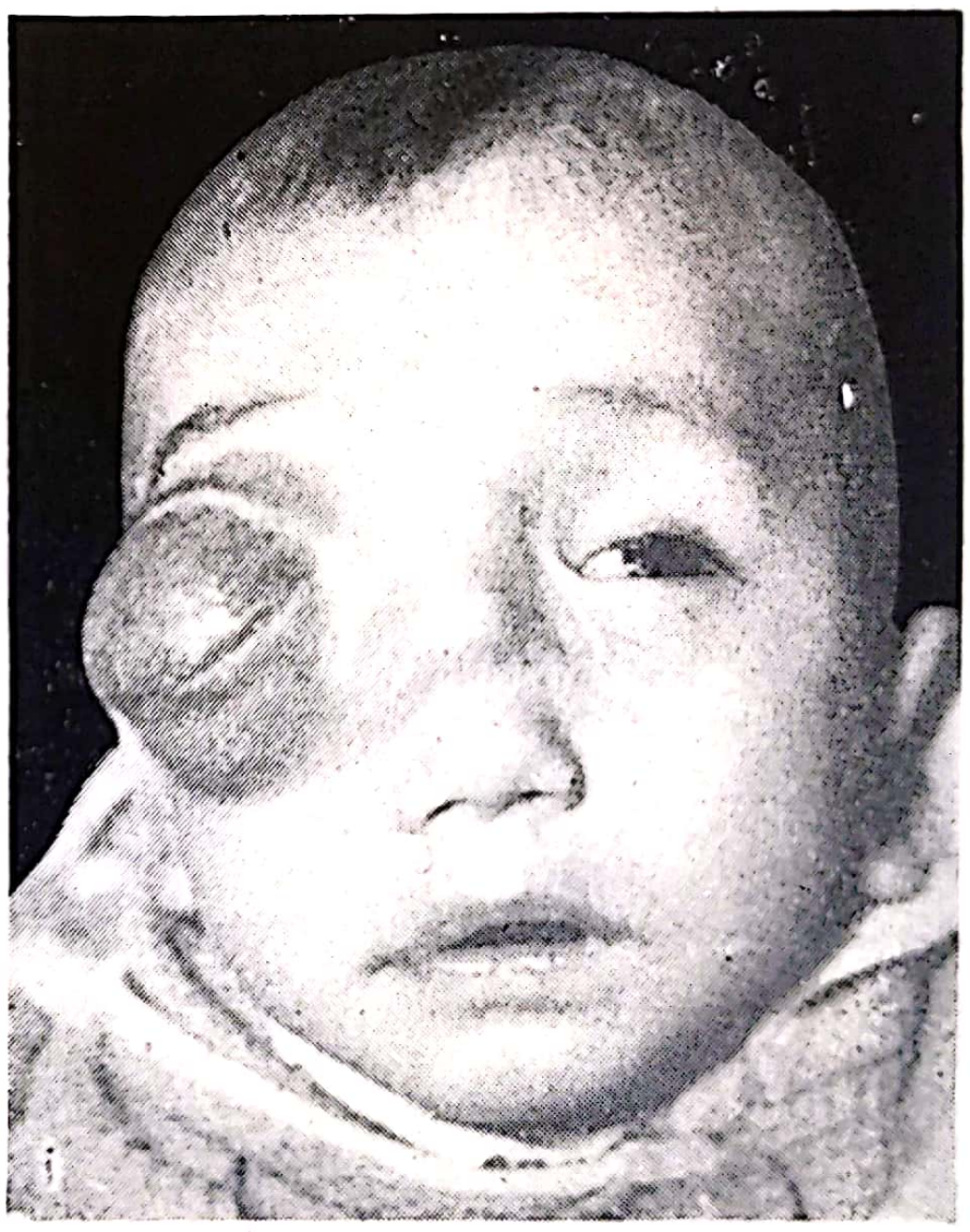

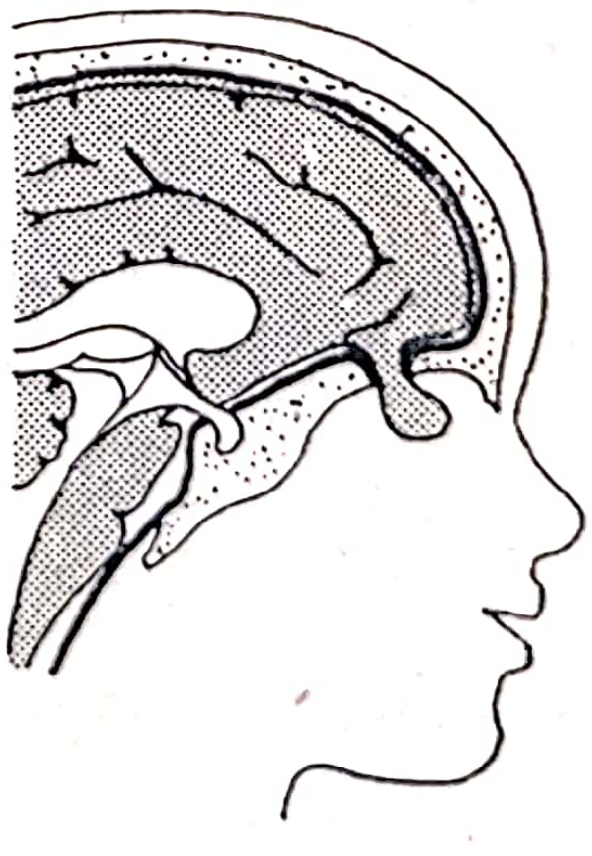

Fig. 37. — Meningoencefalocel nazofaringian.

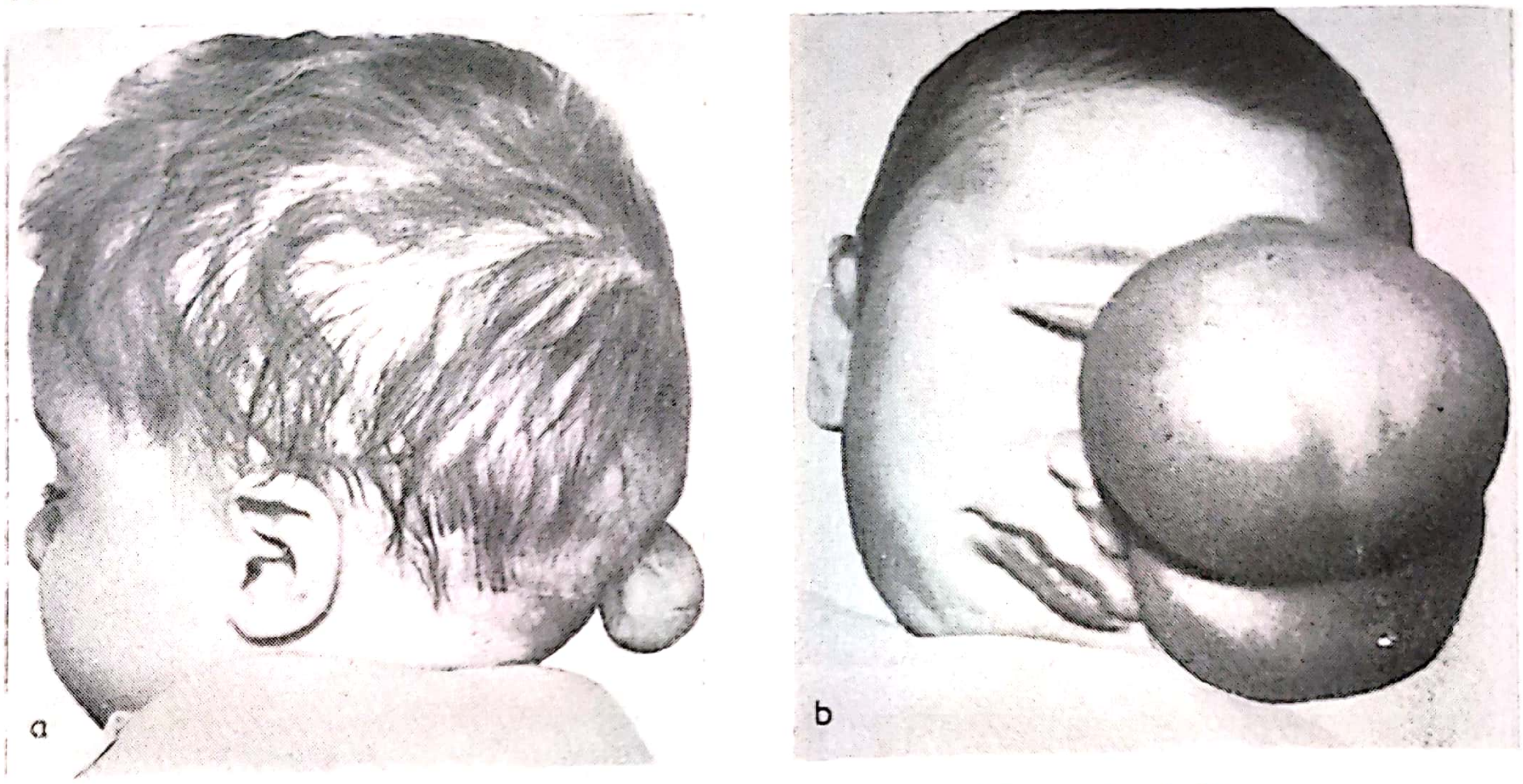

Fig. 38. — Mărimi variabile de meningoencefalocele (*a* și *b*).

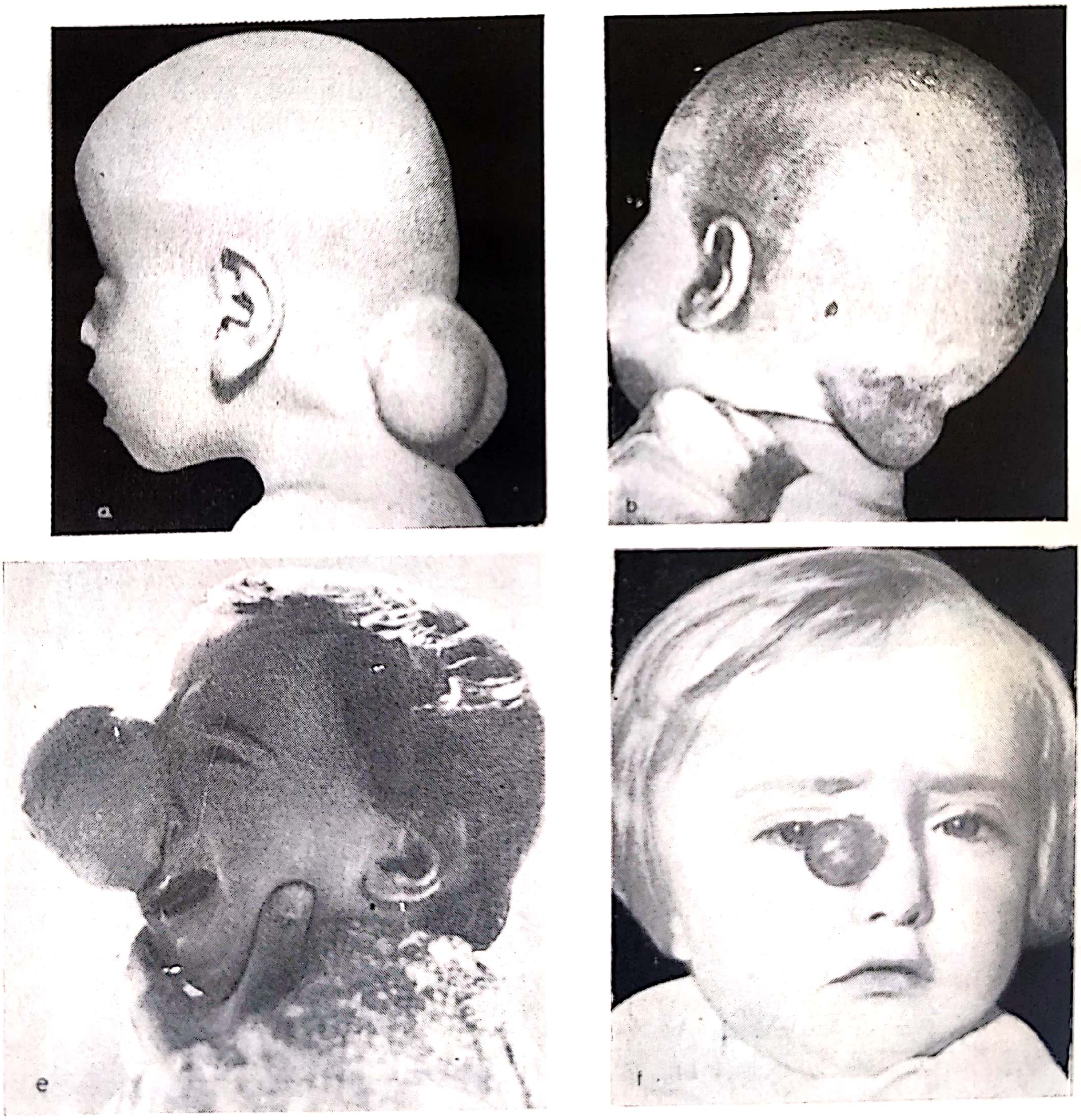

Semnele neurologice lipsesc de obicei. Cele semnalate, ca paralizii, convulsii, tulburări de vedere, strabism, întîrziere în dezvoltarea psihomotorie, indică o suferință cerebrală concomitentă subiacentă. La meningoencefalocelele situate anterior (frontonazale), dezvoltarea formațiunii va duce la disjuncția oaselor proprii ale nasului cu îndepărtarea și deformarea orbitelor. Simptomatologia neurologică este deseori dependentă de dimensiunea disrafiei.

Pot coexista și alte malformații, ca microcefalie, hidrocefalie, meningomielocel, lipom sacrat, sinus dermal, malformații ale extremităților, microftalmie sau anoftalmie, alte malformații faciale sau ale altor organe (fig. 44).

Meningoencefalocelele sfenoorbitare, orbitare posterioare, se traduc clinic prin exoftalmie unilaterală, pulsatilă sau nu, și sînt influențate

Fig. 39. — Forme diferite de meningoencefalocele (*a* — *h*).

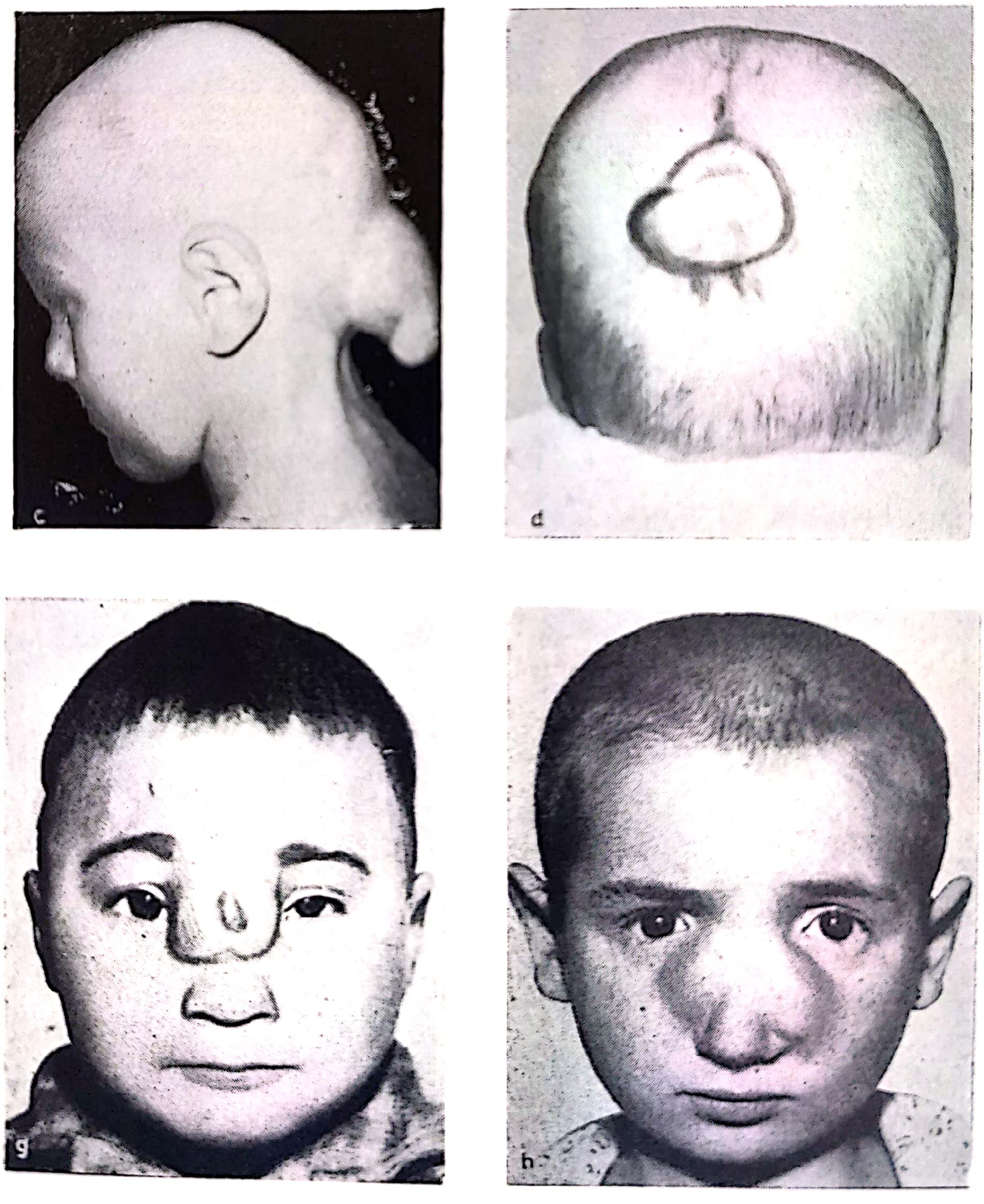

Tabelul nr. 1

Tipurile de meningoencefalocele (597 cazuri) intîlnite în Clinica de neurochirurgie din Bucureşti în perioada 1940 – 1978

Meningoencefalocele de convexitate (65 cazuri — 11%)					Meningoencefalocele bazale (532 cazuri — 89%)					
					frontoetmoidale (528)			sfeno-orbitare	sfeno-maxilare	bazale propriu-zise
frontale	parietale	occipitale	parieto-occipitale	de pterion	nazo-frontale	nazo-etmoidale	nazo-orbitare			
1	19	31	9	5	161	348	19	1	0	3

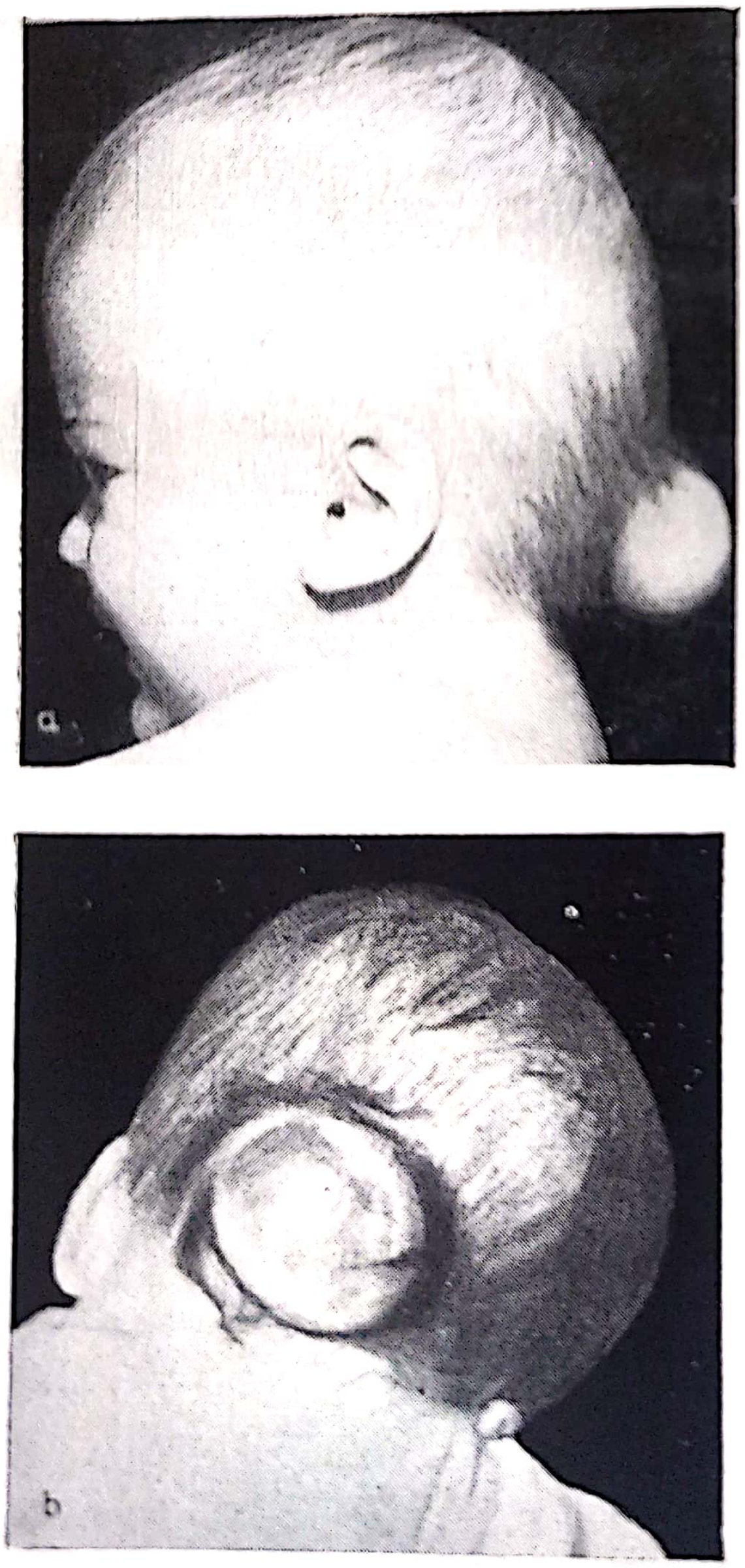

Fig. 40. — Meningoencefalocele cu tegumente glabre, dar cu hipertricoză crescută în jur, la nivelul calvariului (*a* şi *b*).

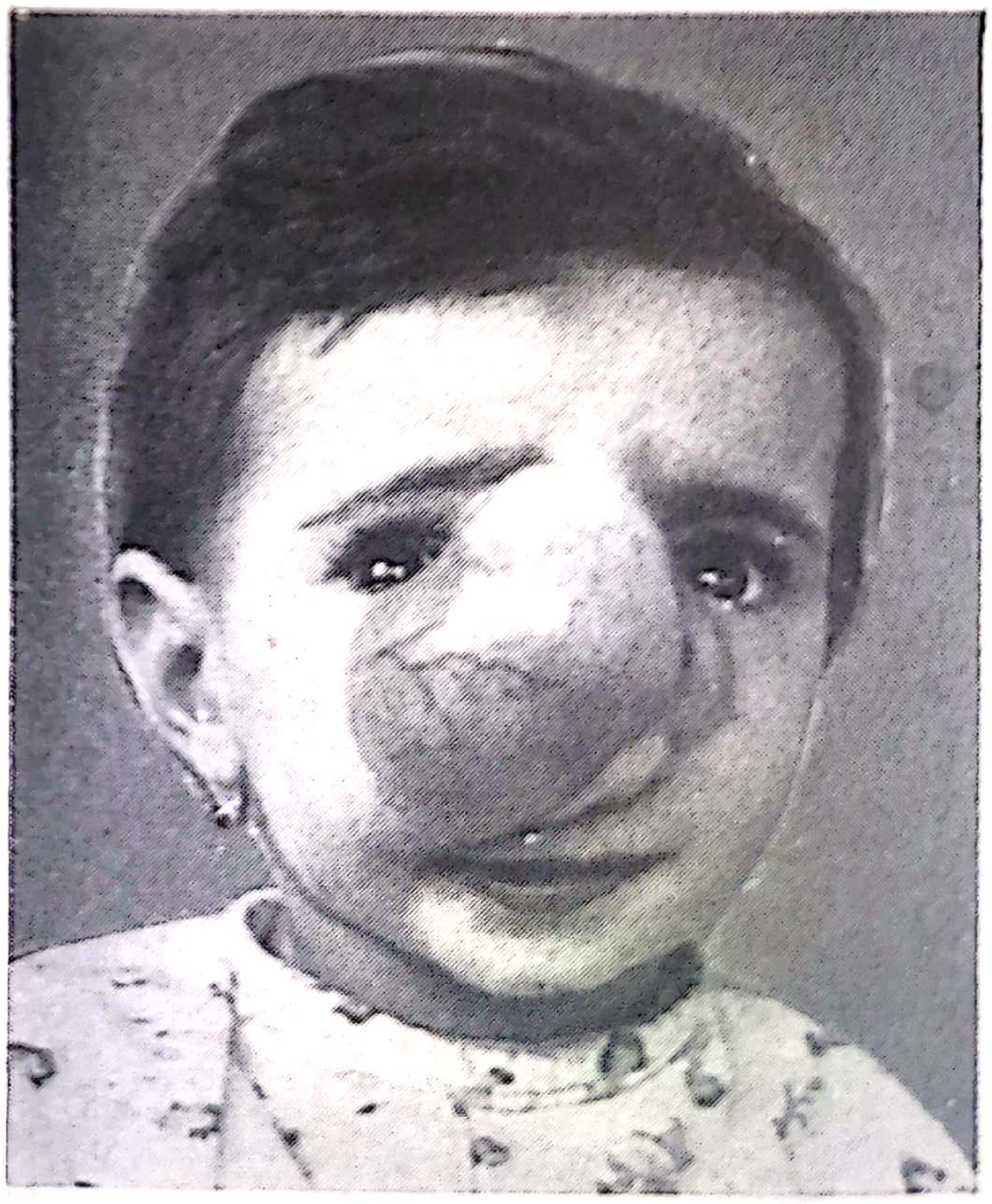

Fig. 41. — Meningoencefalocel cu tegumente de acoperire subţiate, cu desen vascular intens.

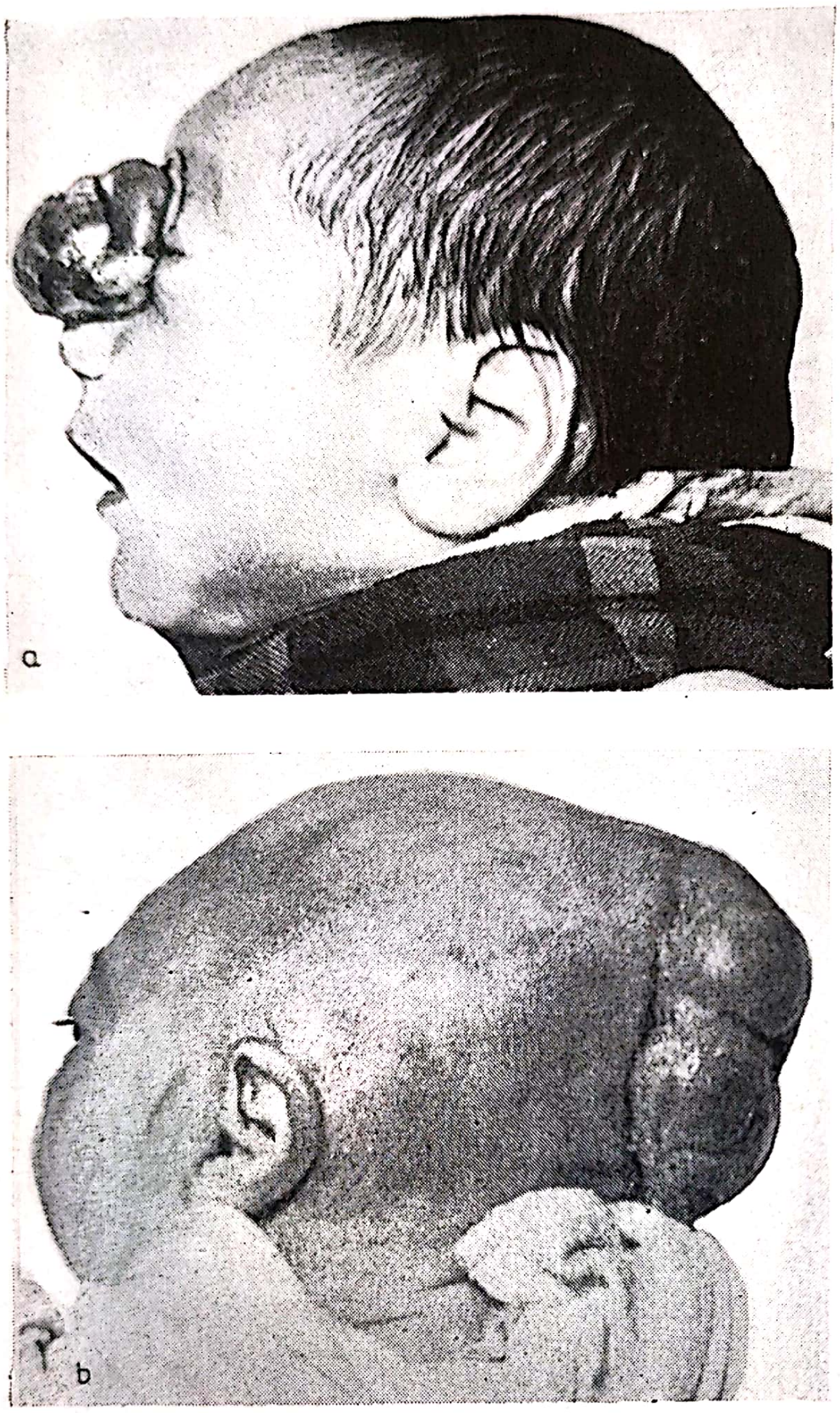

Fig. 42. — Meningoencefalocele ulcerate (*a* şi *b*).

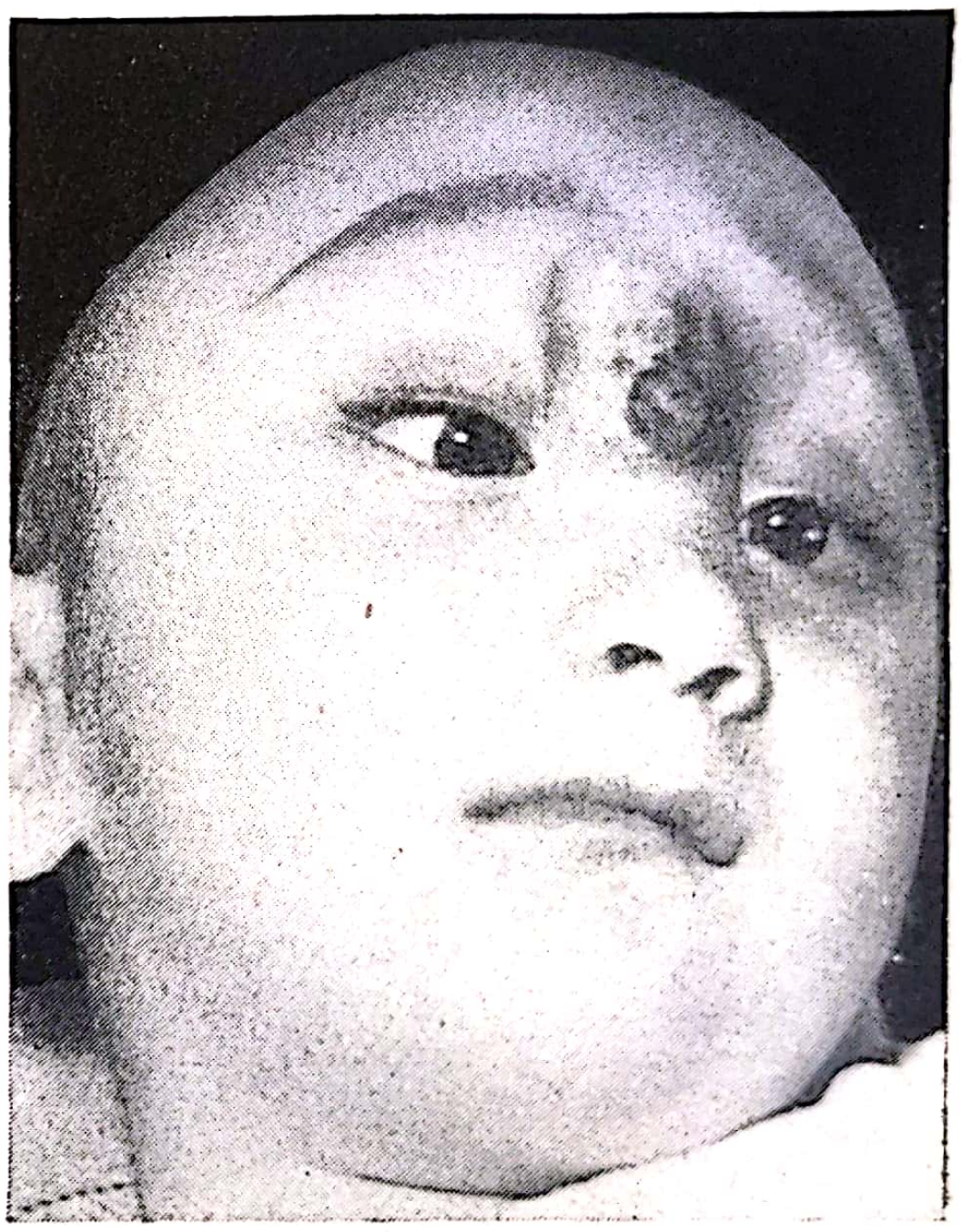

Fig. 43. — Meningoencefalocel fistulizat.

Tabelul nr. 2

Tipurile de meningoencefalocele din seria Ingraham şi Matson (1954)

Meningoencefalocele de convexitate (177 cazuri)			Meningoencefalocele bazale (10 cazuri)	
frontale	parietale	occipitale	frontoetmoidale	bazale propriu-zise (nazofaringiene)
11	27	139	9	1

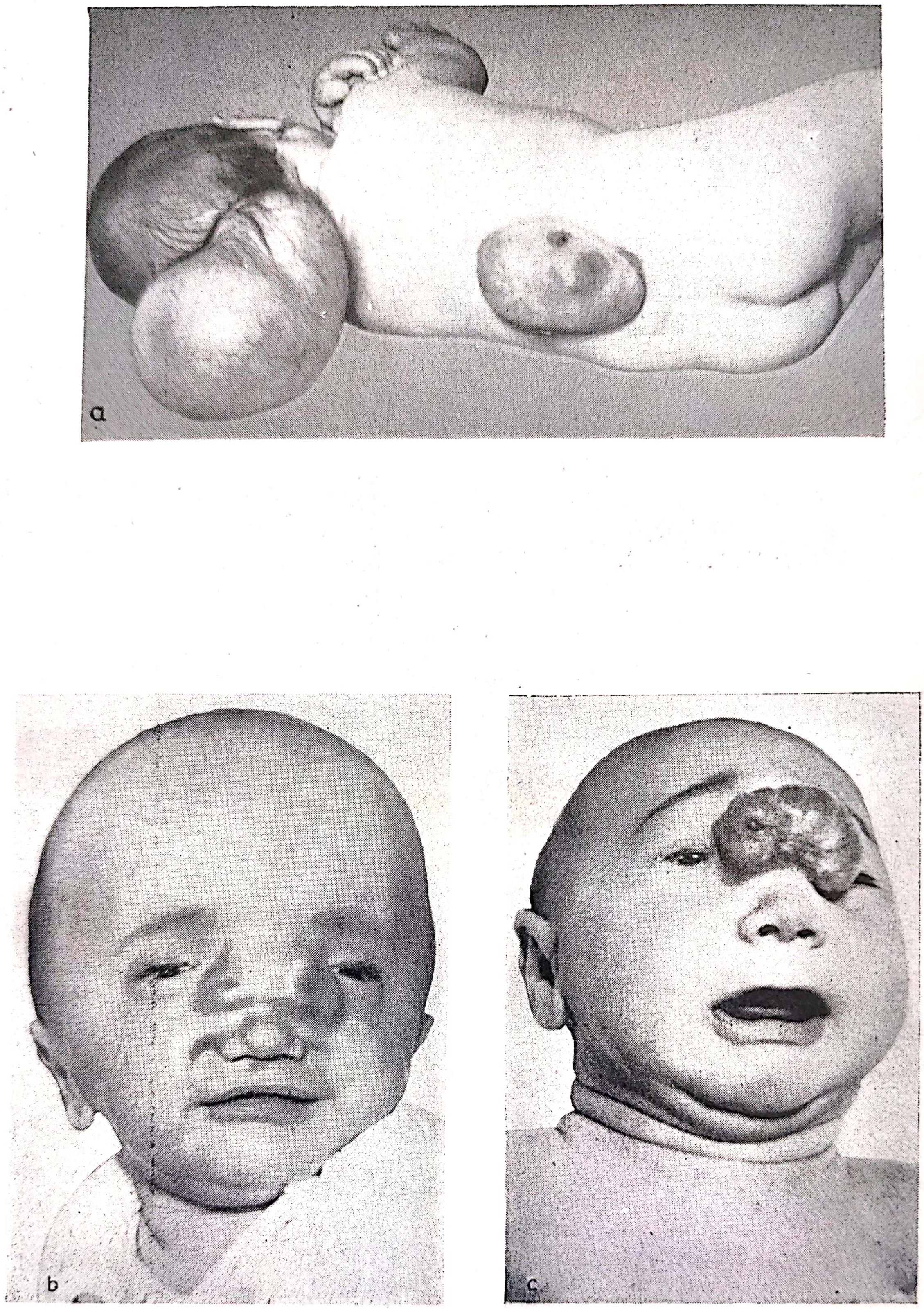

Fig. 44. — Malformaţii coexistente cu meningoencefalocel :
a, meningoencefalocel occipital gigant cu meningomielocel dorsolombar ; *b*, meningoencefalocel nazoetmoidal cu hidrocefalie
c, meningoencefalocel frontoetmoidal cu microcefalie ;

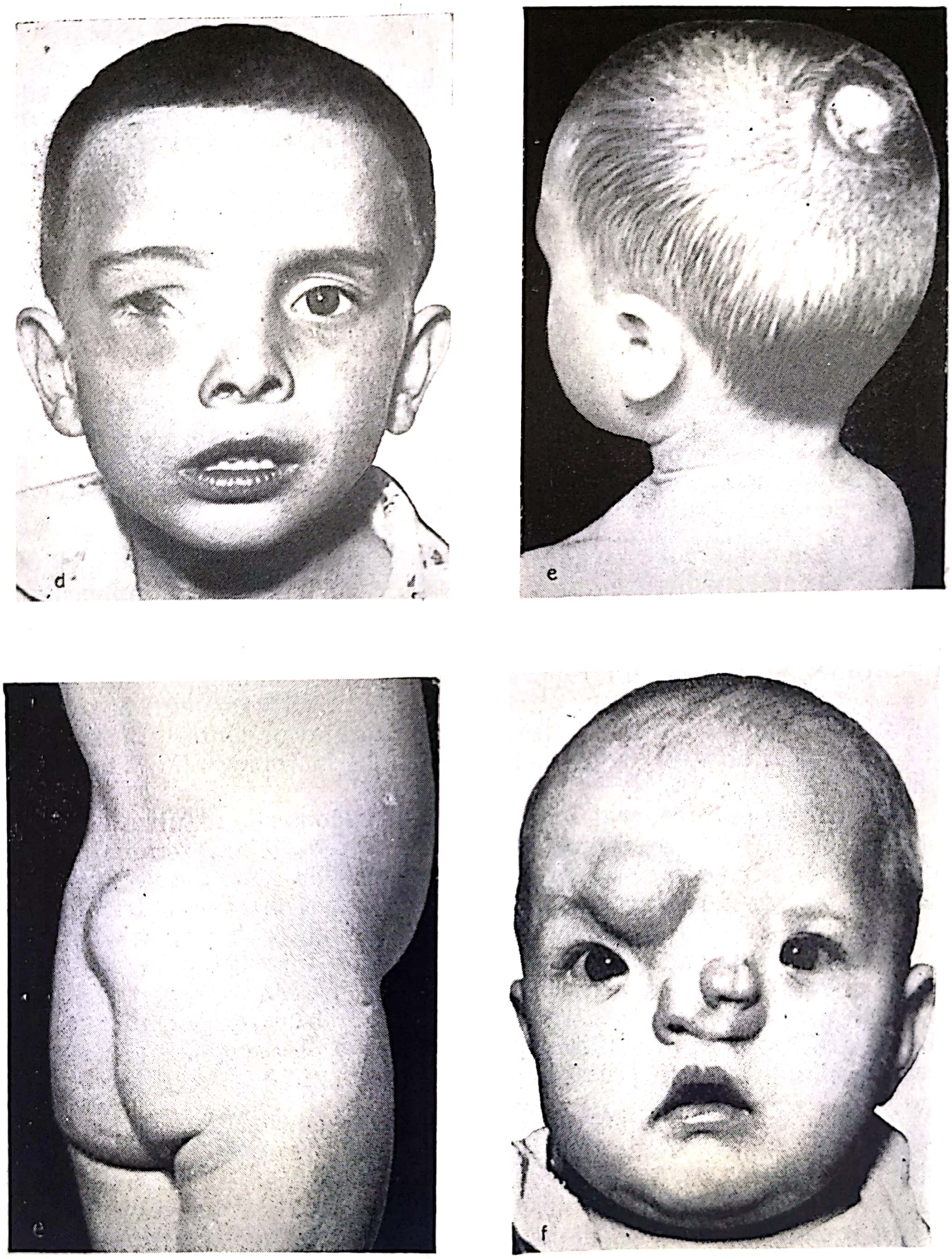

d, meningoencefalocel nazoorbitar cu microftalmie; *e*, meningoencefalocel parietal cu lipom sacrat (*e'*); *f*, meningoencefalocel frontal paramedian cu malformaţie a feţei.

de poziţia copilului (se micşorează sau chiar dispar în clinostatism şi apar sau se accentuează în ortostatism). Aceste forme sînt însă rare (doar un singur caz în seria noastră de 597 meningoencefalocele). Fargueta şi colab. (1973) publică un caz personal şi, revăzînd literatura din 1965—1973, găsesc publicate doar 34 de cazuri de meningoencefalocele orbitare posterioare.

Meningoencefalocelele bazale profunde, propriu-zise, sînt foarte rare; în practica noastră am întîlnit doar 3 cazuri în regiunea nazofaringiană. Deşi sînt malformaţii congenitale, ele pot provoca tulburări supărătoare abia la vîrsta adultă. Aceşti bolnavi se prezintă de obicei la medicul specialist ORL fie pentru obstrucţie nazală, fie pentru rinoree lichidiană. Probabil că numărul acestor malformaţii este ceva mai mare, dar, cînd sînt de dimensiuni mici şi necomplicate, scapă diagnosticului. Meningoencefalocelele bazale profunde sînt acoperite de mucoase. Uneori se fistulizează fie spontan, datorită ulcerării malformaţiei, fie provocat de diferite manevre endonazale, ca biopsia sau rezecţia.

Examene paraclinice. Radiografia simplă a craniului este deosebit de utilă pentru că arată în toate cazurile sediul şi dimensiunea exactă a defectului osos, conturînd uneori şi malformaţia. Defectul osos apare bine conturat, cu margini netede, regulate, neîngroşate, variabil ca mărime, neexistînd un raport între mărimea meningoencefalocelului şi cea a orificiului osos (Pendergrass şi colab., 1956). Defectul osos are în general o formă rotundă; cel situat bazal profund prezintă o formă alungită, care de multe ori se evidenţiază numai la tomografie (Thijssen şi colab., 1976) (fig. 45).

În cazul meningoencefalocelelor bazale endonazale fistulizate, pentru diagnosticul fistulei se indică scintigrafie cerebrală cu serumalbumină iodată radioactiv (RISA) sau Yterbiu, ca dealtfel la toate fistulele craniene bazale. Pneumoencefalografia relevă participarea cerebroventriculară la malformaţie, element important pentru intervenţia chirurgicală. Pentru a verifica comunicarea craniană, puncţia sau injectarea de substanţe opace în formaţiune sînt manevre periculoase, contraindicate. Transiluminarea evidenţiază transparenţa formaţiunii în cazul meningocelelor. Absenţa transparenţei malformaţiei nu exclude diagnosticul de meningoencefalocel şi nu poate preciza dacă există sau nu participare cerebrală.

Diagnostic. Diagnosticul este pus în general de la naştere după aspectul şi poziţia formaţiunii, iar examenul radiografic evidenţiază defectul osos. De obicei, toate excrescenţele de părţi moi în teritoriul liniei mediane a craniului sînt suspicionate de meningoencefalocel.

În cazul meningoencefalocelelor de convexitate este necesar un diagnostic diferenţial cu: *cefalhematomul sugarului*, unde nu se constată defect osos, iar radiografia craniului arată o bombare a tablei externe cu aspect de „fagure'' al diploiei; *chisturile dermoide şi lipoamele*, situate pe linia mediană şi care nu sînt însoţite de defect osos anormal, congenital; *tumorile osoase ale craniului (sarcoamele)*, la care examenul radiologic arată o liză osoasă progresivă cu margini neregulate; *fracturile progresive ale craniului*, afecţiuni cu sediul în regiunea boselor craniene, adică la locul de predilecţie al fracturilor la sugar, aspectul radiografic arătînd un defect osos cu margini neregulate, subţiate; *sinusul pericranian*, în vecinătatea sinusului longitudinal superior, prezentînd radiografic un mic defect osos cu margini net delimitate, poate fi redus cu uşurinţă la compresiune digitală şi este influenţat evident de manevrele de creştere a presiunii venoase intracraniene.

În cazul meningoencefalocelelor bazale frontoetmoidale, diagnosticul diferenţial trebuie făcut cu: *tumorile dermoide*, care au frecvent sediul în unghiul intern al orbitei, sînt dure, bine delimitate, neaderente în profunzime; *angioamele orbitare*, mai ales că modificările tegumentare la meningoencefalocele pot să prezinte deseori pete angiomatoase sau o reţea vasculară superficială evidentă. În orice caz este contraindicată puncţia locală în vederea stabilirii diagnosticului; *mucocelele*, tumori moi cu punct de plecare din mucoasa sinusurilor, apărînd la copilul mare; *chisturile parazitare* (hidatidoza orbitară), neîntîlnite la sugar şi la copilul mic, cu tumefacţie edematoasă a pleoapei.

Meningoencefalocelele sfenoorbitare, care prin dezvoltarea lor retro-oculară determină exoftalmie, uneori pulsatilă, pot duce la confuzie cu *fistula carotidocavernoasă*, afecţiune de origine predominant traumatică, care apare de obicei după vîrsta de 15 ani, neîntîlnită în experienţa clinicii noastre la copii sub 7 ani.

Meningoencefalocelele bazale propriu-zise, cu dezvoltare endonazală, necesită un diagnostic diferenţial cu *polipul nazal*, la care biopsia sau ablaţia aşa-zisului „polip" efectuată de către serviciile ORL pot avea drept consecinţă rinoree lichidiană cu meningită secundară sau recidiva meningoencefalocelului. Dealtfel, în toate fistulele LCR nazale de origine necunoscută trebuie să se aibă în vedere şi diagnosticul de meningoencefalocel endonazal.

Evoluţie. Meningoencefalocelele de convexitate au în majoritatea cazurilor un caracter evolutiv, ajungînd în scurt timp la mărimi gigante. Această creştere, făcîndu-se pe seama meningelor şi a encefalului, duce la afectarea gravă a sistemului nervos central. Spre deosebire de acestea, meningoencefalocelele bazale sînt în majoritatea cazurilor neevolutive sau lent evolutive; numai în cazuri rare are loc o creştere rapid progresivă a formaţiunii.

Meningoencefalocelele pot fi de la naştere ulcerate şi fistulizate sau cu acoperire tegumentară parţială, evidenţiindu-se exulcerarea ţesutului nervos, predispus la hemoragii şi infecţii. Alteori, tegumentele subţiate ale meningoencefalocelului se ulcerează şi se fistulizează secundar, ducînd la meningoencefalită. Meningoencefalocelele, neavînd protecţia cutiei craniene, sînt expuse uşor la traumatisme externe cu posibilitatea de ruptură a malformaţiei.

Tratament. Meningoencefalocelele beneficiază numai de tratament chirurgical: cura radicală a malformaţiei. Cu acest punct de vedere sînt de acord toţi autorii. Rămîne însă deschisă problema alegerii momentului optim operator, a tehnicii chirurgicale şi eventual a contraindicaţiilor operatorii. Operaţia are drept scop:

1) suprimarea comunicării anormale endo-exocraniene şi oprirea evoluţiei meningoencefalocelului, deci a creşterii hernierii de conţinut intracranian;

2) rezecţia ţesutului nervos modificat, cicatriceal;

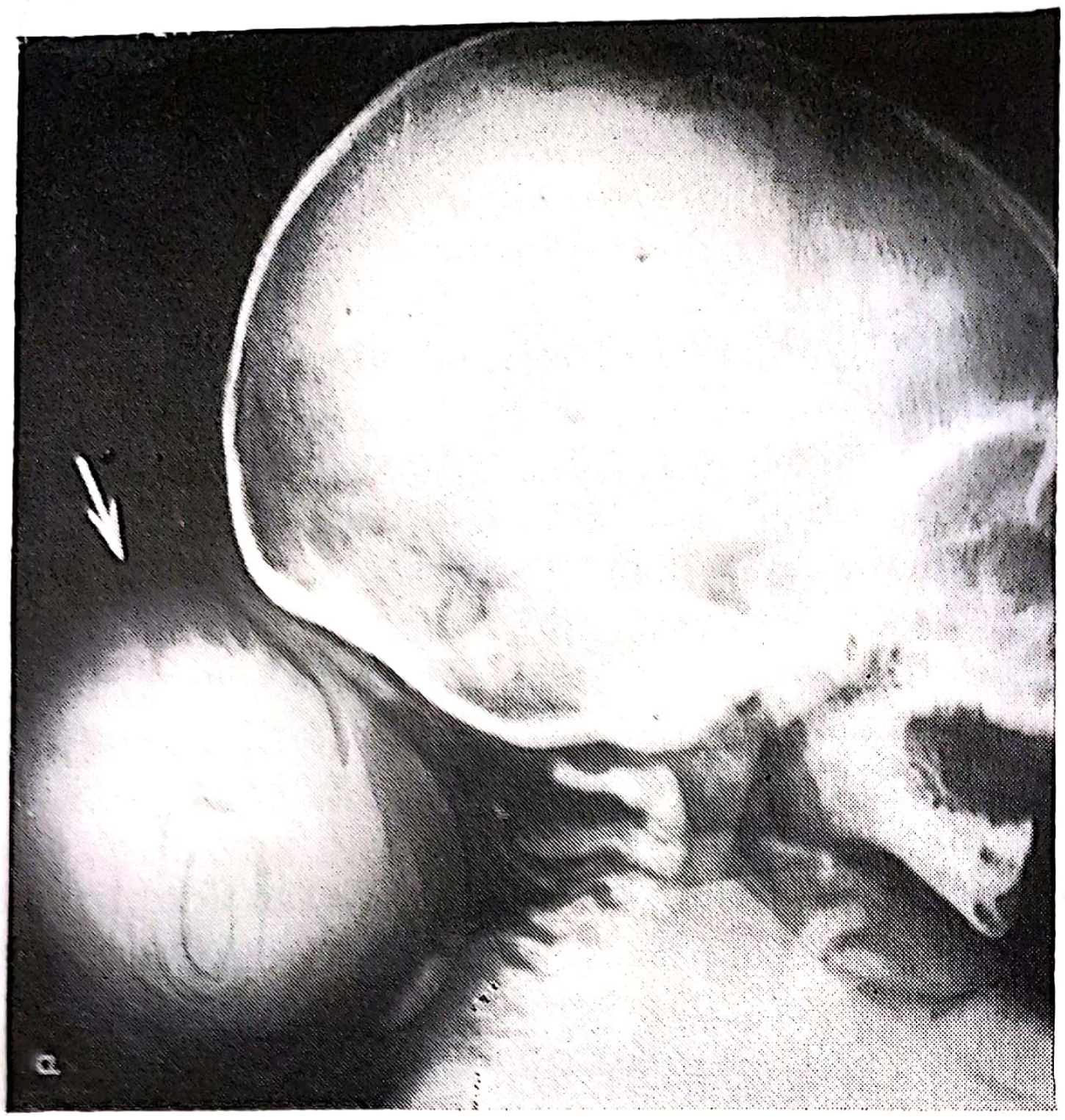

Fig. 45. — Sediul și dimensiunea defectului osos pe radiografia craniului:

a, meningoencefalocel occipital;

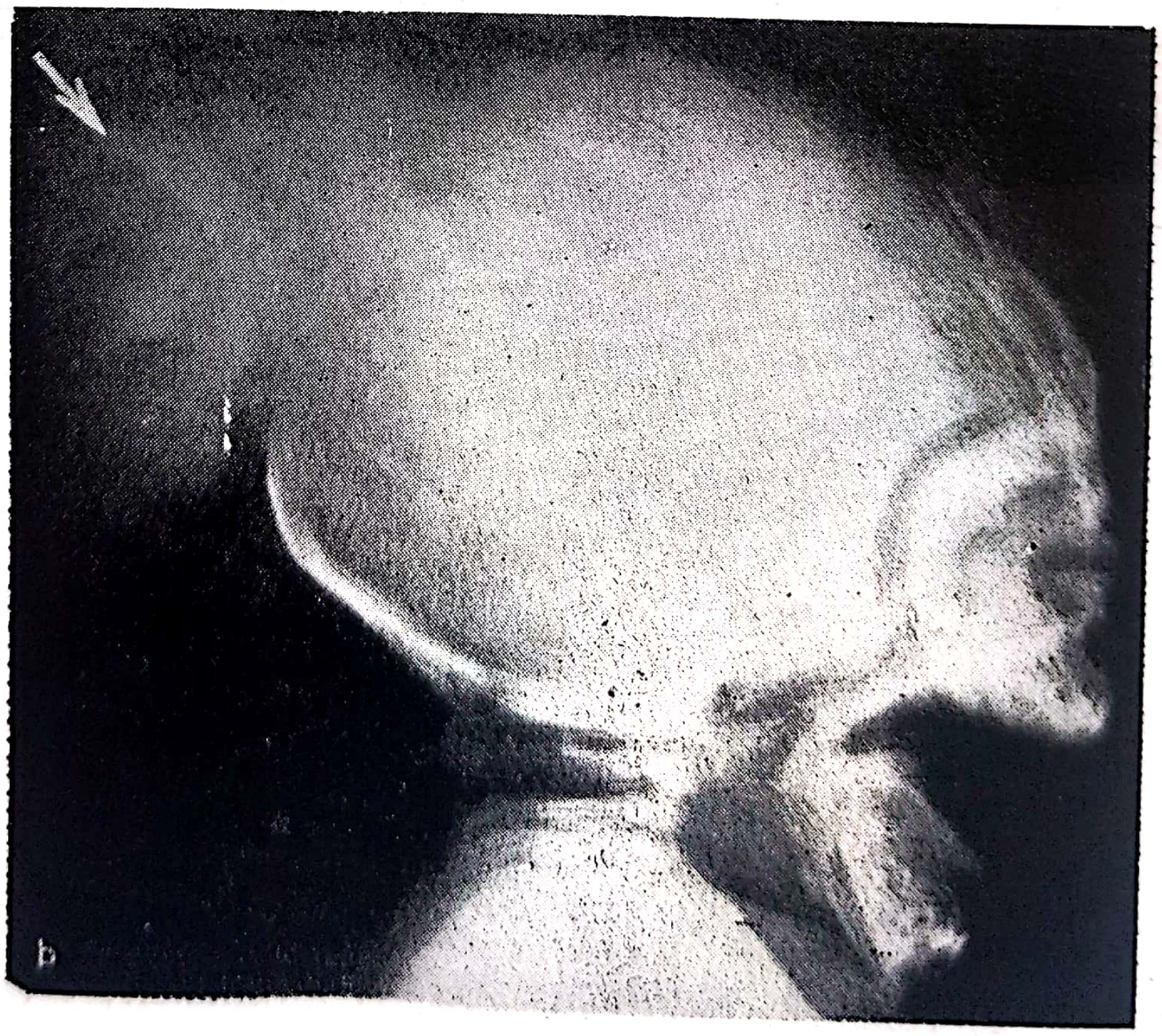

b, meningoencefalocel parietal

c, meningoencefalocel mediofrontal superior;

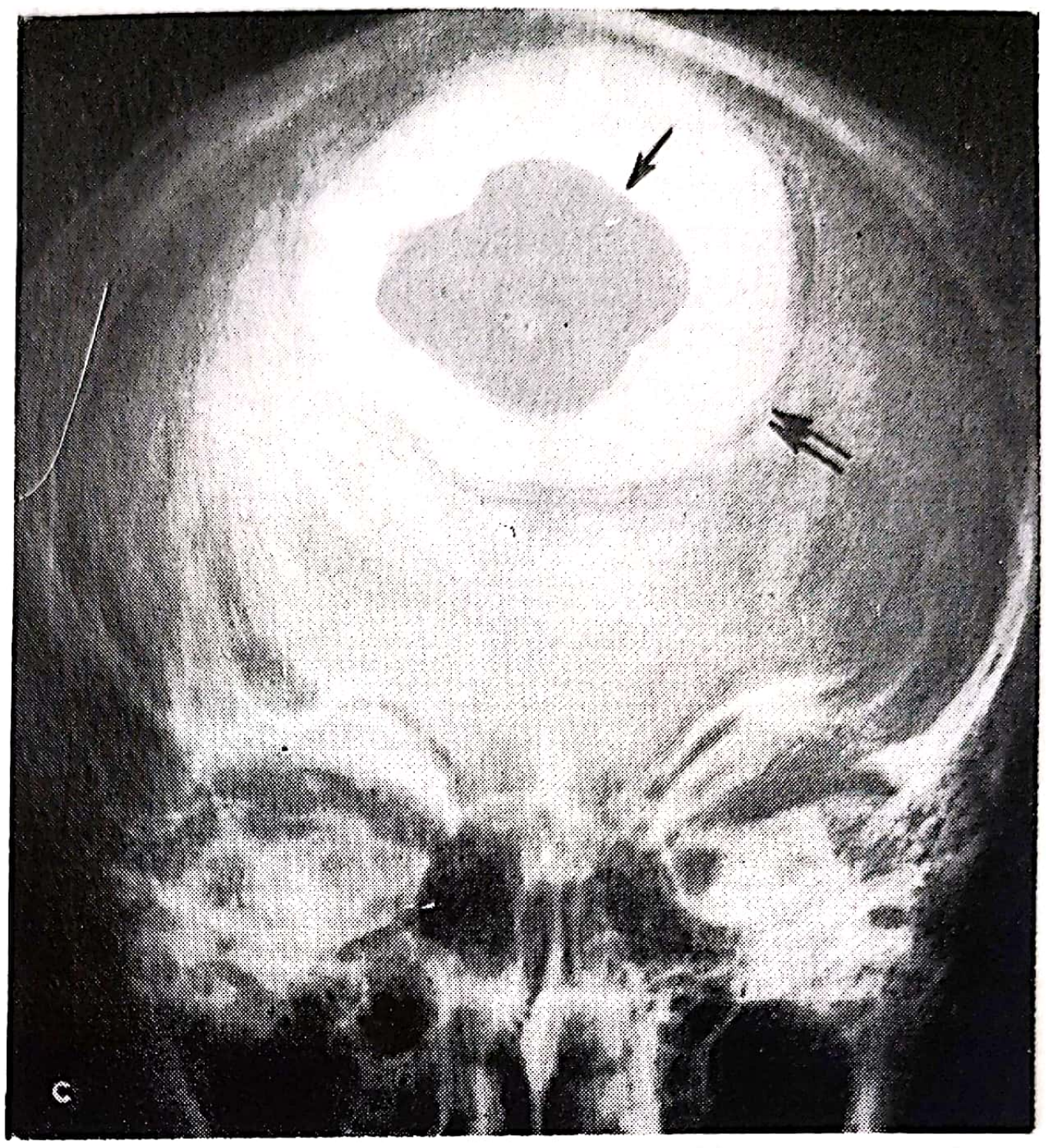

d, meningoencefalocel mediofrontal inferior (se observă lipsa osului şi umbra meningoencefalocelului); *e*, se evidenţiază lipsa osului în cazul meningoencefalocelului nazal.

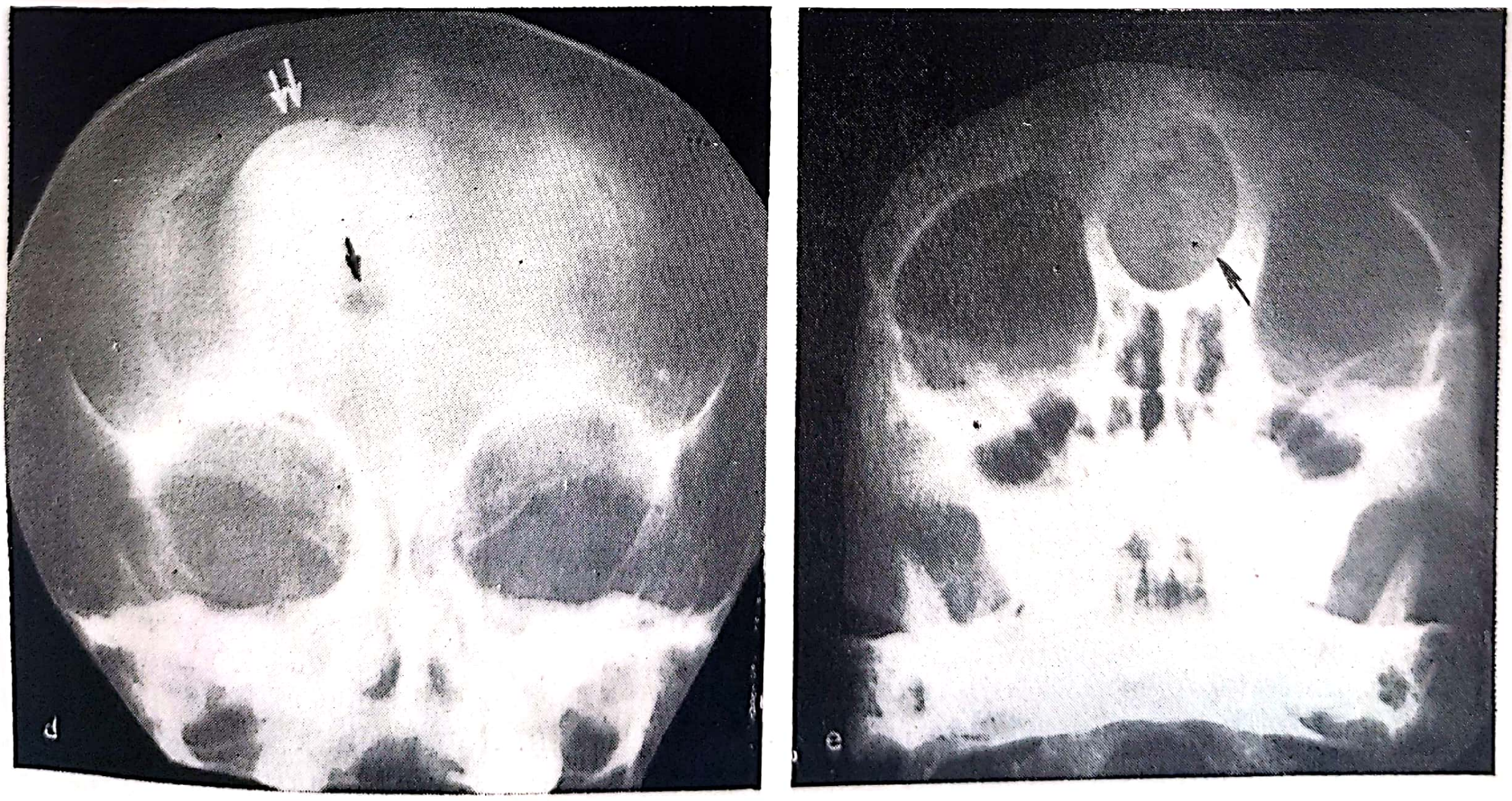

3) prevenirea ulcerării şi a fistulizării meningoencefalocelului sau tratarea chirurgicală în cazul celor complicate cu ulcerare sau fistulizare, pentru evitarea infecţiilor secundare intracraniene (meningoencefalită);
4) corectarea estetică a formaţiunii exocraniene.

Alegerea atît a momentului operator, cît şi a tehnicilor chirurgicale depinde de sediul şi de starea locală a meningoencefalocelului.

În cazul meningoencefalocelelor de convexitate este indicată cura radicală a malformaţiei într-un singur timp operator. Ţinînd seama de caracterul evolutiv şi de posibilitatea de ulcerare şi de fistulizare, cu complicaţii infecţioase consecutive, este de preferat indicaţia operatorie timpurie. De această părere sînt şi Bancroft şi Pilcher (1946), Jackson şi Thompson (1959), Joppich şi Schulte (1968). În baza experienţei noastre considerăm că momentul operator cel mai propice este între săptămîna a 4-a şi 3 luni, perioadă în care sugarul poate suporta intervenţia în bune condiţii şi cînd meningoencefalocelul nu a ajuns la mari dimensiuni. În meningoencefalocelele gigante pediculate, mai ales occipitale inferioare, manevrele operatorii trebuie să fie blînde pentru a nu deplasa brutal malformaţia, ceea ce poate tracţiona sistemul nervos central cu consecinţă letală prin edem cerebral şi hemoragii. Conţinutul herniat este rezecat, deoarece ţesutul nervos din hernie este de cele mai multe ori cicatriceal, deci nefuncţional; chiar dacă acest ţesut este normal, încercarea de repunere în cutia craniană are un rol compresiv, constatare cu care sînt de acord şi Gerlach şi colab. (1967). Prin urmare, nu sîntem de părerea lui Ingraham şi Matson (1954), nici a lui Jackson şi Thompson (1959), care pledează pentru repunerea ţesutului cerebral în cavitatea craniană. Este cu totul contraindicată ligaturarea sacului herniat neexplorat, deci cu ţesut nervos în interior. Dura mater va fi închisă etanş, fie cu fir circular transfixiant, fie prin plastie cu periost învecinat sau cu dura mater liofilizată dacă defectul dural este mare, iar în lipsa acesteia cu dura mater prelevată intraoperator de la alt bolnav. Uneori se va recurge la fascia lata prelevată de la mamă în timpul intervenţiei. În cazul unor defecte osoase mari se va efectua plastia cu placă de acrilat sau tantal. Alţi autori folosesc pentru plastie autohomogrefe osoase (Févre, 1963). Defectele osoase mici nu necesită în mod obligatoriu corectarea lor. O atenţie deosebită va fi acordată ventriculocelelor, la care, chiar în cazul defectelor osoase mici, este necesară închiderea atît a durei mater, cît şi a defectului osos.

În cazul meningoencefalocelelor bazale, care sînt fie staţionare, fie lent evolutive, cura malformaţiei se va efectua în doi timpi: timpul prim, intracranian, şi timpul secund, extracranian. Timpul operator intracranian fiind o intervenţie chirurgicală laborioasă, greu de suportat de sugar, momentul operator optim este după vîrsta de 2 ani, cînd riscurile operatorii sînt minime.

Primul timp, intracranian, se face prin volet frontal bilateral: se rezecă ţesutul cerebral herniat la nivelul defectului dural, se suturează defectul dural, se chiuretează prin defectul osos ţesutul nervos herniat şi se aplică o placă de superacril, lipită etanş pe breşa osoasă. Cu această metodă originală am obţinut rezultate operatorii bune.

Pentru plastia defectului osos, în trecut foloseam, ca şi alţi autori (Suwanwela şi Hongsaprabhas, 1966), material din plafonul orbitar.

Plastia defectului osos se poate face fie cu material osos de la bolnavi (autohomogrefe osoase exocraniene sau endocraniene (Févre, 1963) sau heterogrefe osoase liofilizate), fie cu diferite substanțe plastice polimerizate sau metale, ca plexiglas, acrilat, burete de masă plastică, tantal, vitaliu (David și colab., 1961).

Timpul doi, exocranian, se efectuează după un interval optim de minimum 3 luni, deoarece uneori formațiunea diminuează în mărime sau chiar dispare dacă meningocelul a fost mic. Acest timp reprezintă operația estetică, rezolvînd de fapt principalul motiv al internării.

În unele servicii de chirurgie, abordul meningoencefalocelelor frontoetmoidale se efectuează pe cale exocraniană prin rezolvarea locală a sacului herniei și a defectului osteodural, folosindu-se aceleași metode de plastie. Noi utilizăm această metodă de abord exocranian, efectuînd numai o intervenție chirurgicală în scop estetic, doar în meningoencefalocelele frontoetmoidale mici, unde avem siguranța că nu există comunicare exo-endocraniană lichidiană. Meningoencefalocelele bazale, nevizibile craniofacial, ca cele orbitare posterioare, se pot rezolva numai prin timp operator intracranian.

În ceea ce privește rezolvarea neurochirurgicală a meningoencefalocelelor endonazale (bazale profunde), deși tehnica operatorie este aceeași ca la meningoencefalocelele frontoetmoidale, totuși, întrucît sînt situate bazal profund și mai posterior, în apropierea regiunii optochiasmatice și a arterelor carotide, expunerea acestei regiuni este mai dificilă și fixarea plăcii de acrilat comportă mai multe riscuri, cu atît mai mult cu cît aceasta o facem prin lipirea marginilor ei cu un instrument supraîncălzit (Horvath și Iliescu, 1966). Meningoencefalocelul endonazal este o afecțiune ce aparține specialității ORL, unde se prezintă bolnavul pentru acuzele sale și unde se pune diagnosticul. Neurochirurgului îi revine sarcina de a rezolva cura endocraniană, urmînd ca, atunci cînd este necesar, adică în cazul persistenței obstrucției nazale, specialistul ORL să efectueze ulterior cura exocraniană endonazală. Tratamentul rinolicvoreei, simptomul cel mai frecvent al acestor afecțiuni, așa cum arată și Benson și colab. (1962), Zander și Oberson (1964), Ștefaniu și colab. (1960), este numai calea endocraniană de reparare a defectului craniodural. Rezultă deci că încercarea de rezolvare chirurgicală a acestor meningoencefalocele pe cale endonazală este contraindicată, datorită pericolului de infecție și dificultăților de închidere (Horvath și Iliescu, 1966).

Pentru meningoencefalocelele fistulizate spontan sau traumatic se pune indicația operatorie de urgență, indiferent de sediul malformației și de vîrsta copilului. Rezolvarea lor chirurgicală vizează în primul rînd închiderea fistulei LCR; dacă este posibil, se va face, după caz, și cura radicală a formațiunii.

Meningoencefalocelele ulcerate vor fi tratate mai întîi pînă la epitelializarea lor și vor fi operate ulterior.

Contraindicațiile operatorii sînt reprezentate de stările plurimalformative grave, de starea generală alterată a copilului (dispepsie, imaturitate), de meningoencefalocelele anterioare gigante exulcerate, de meningoencefalocelele infectate, de lipsa perspectivelor vitale și funcționale ale copilului.

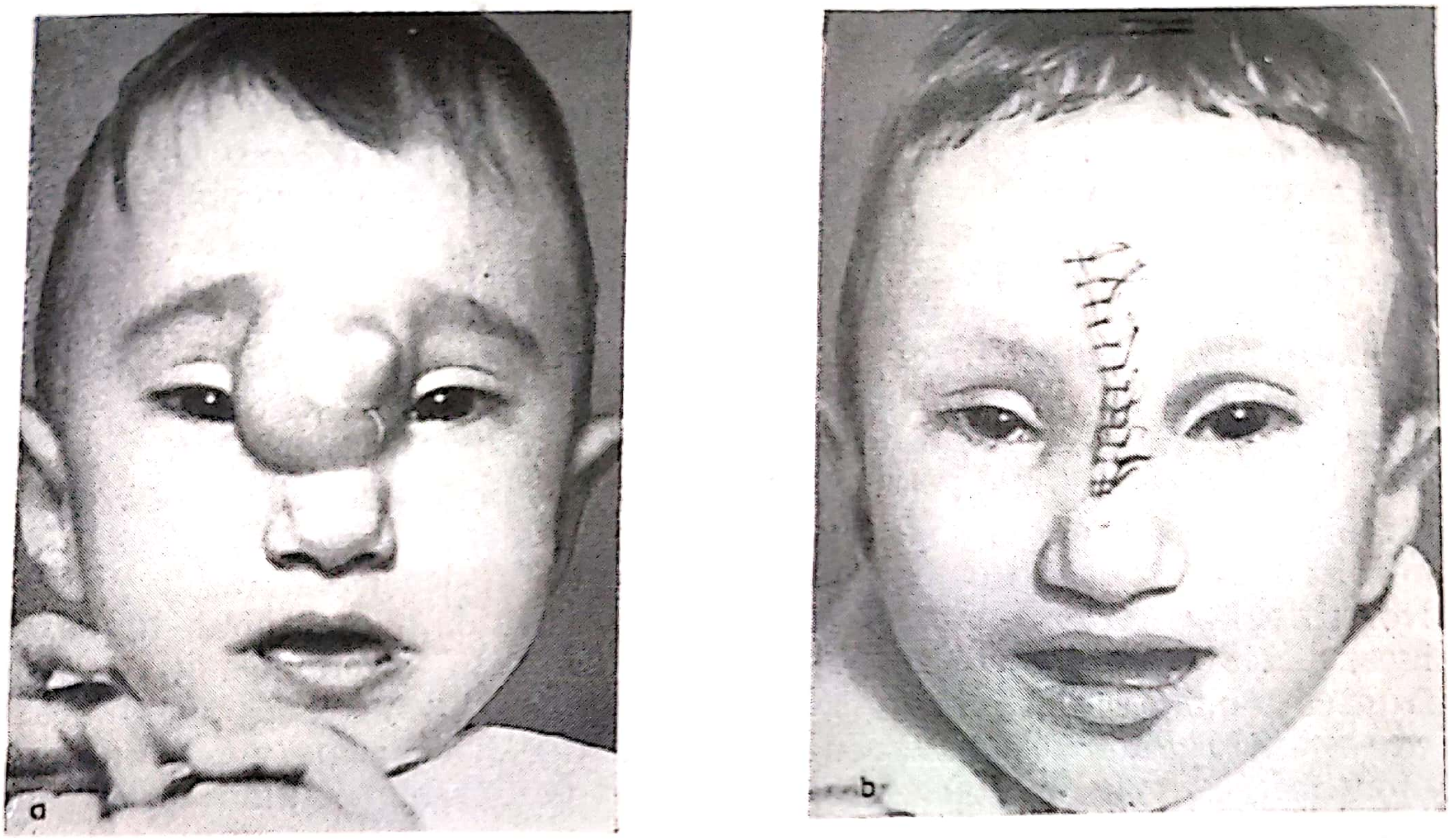

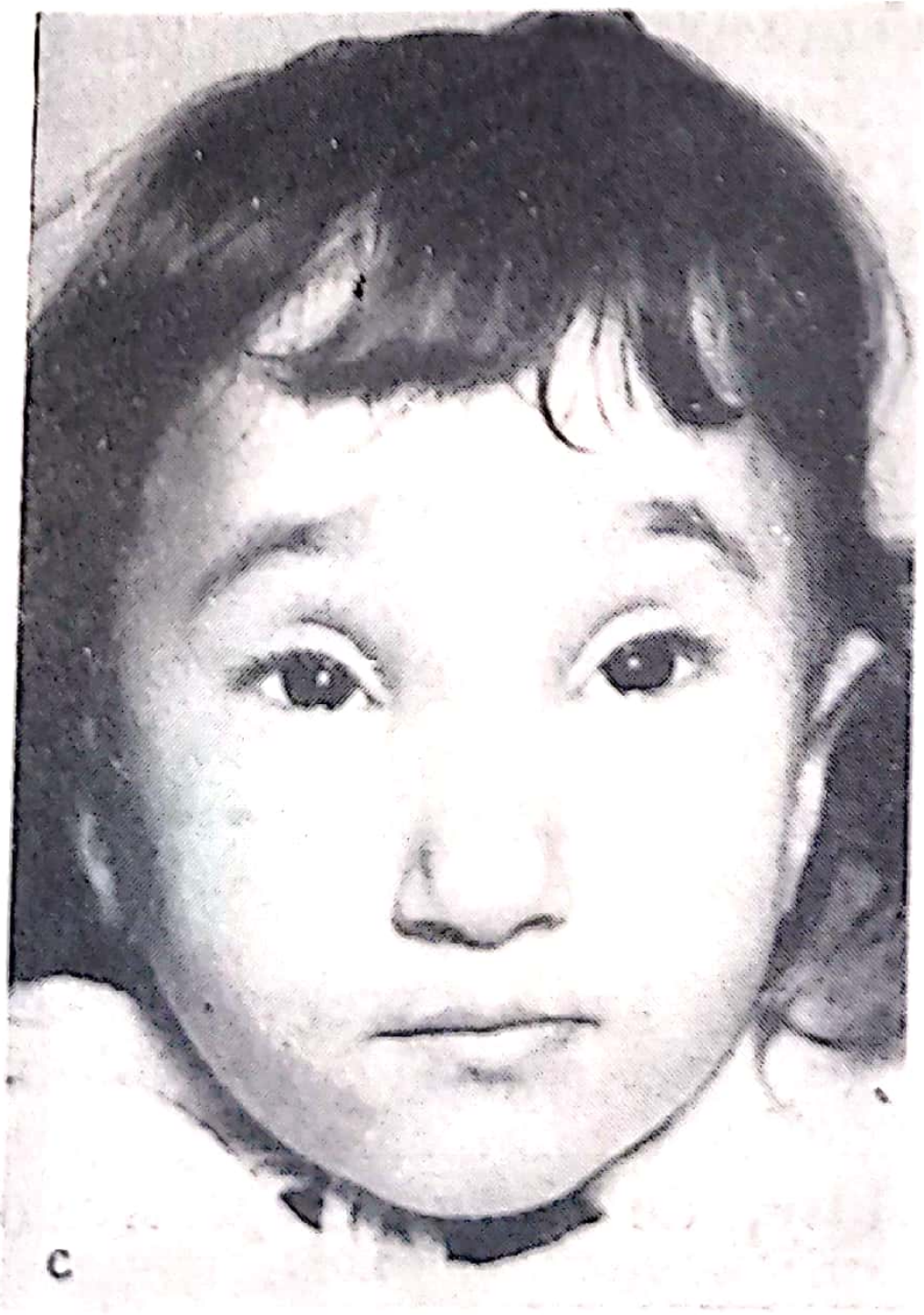

Fig. 46. — **Meningoencefalocel nazofrontal :** *a*, preoperator ; *b*, postoperator imediat ; *c*, după un an.

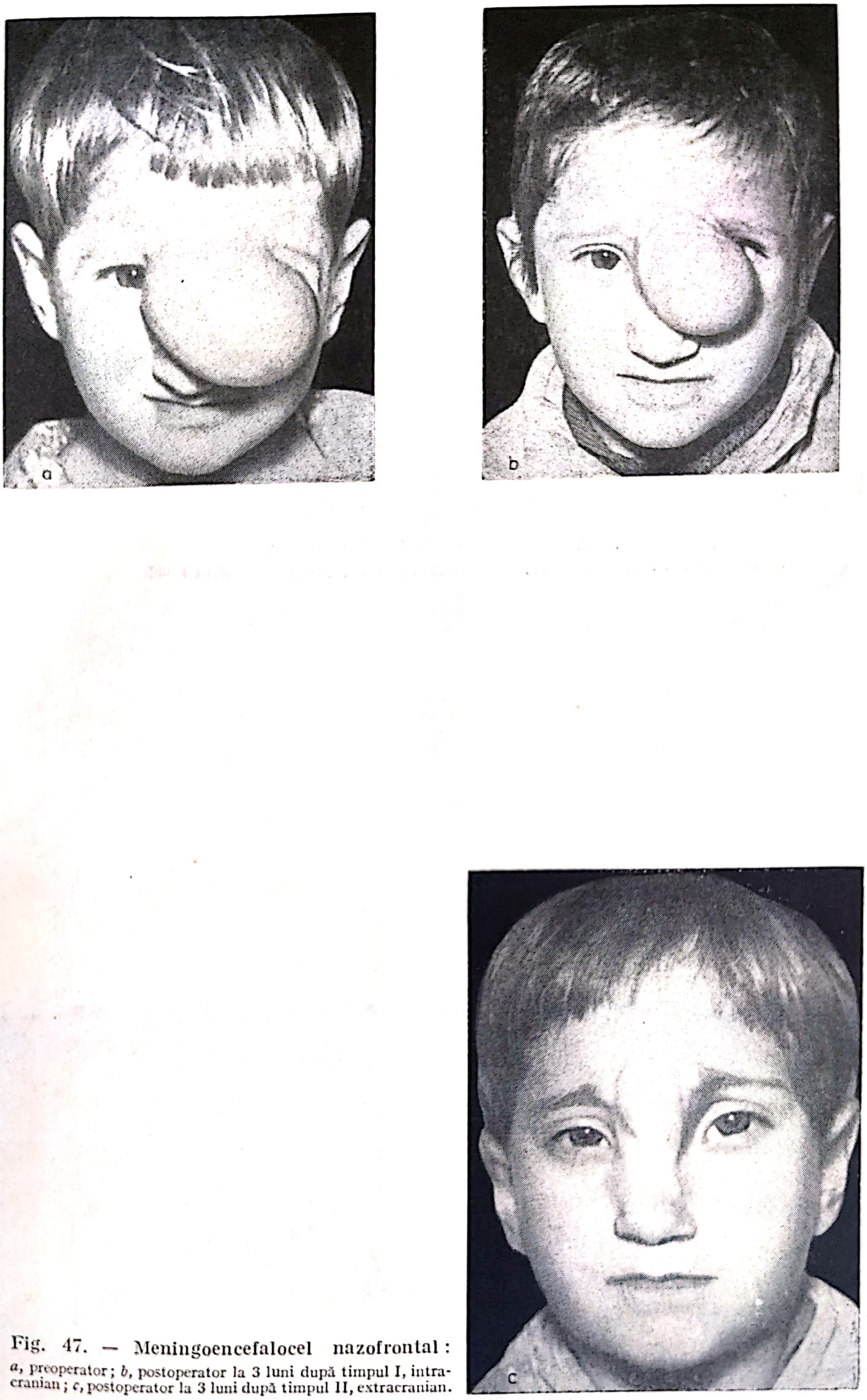

Fig. 47. — **Meningoencefalocel nazofrontal**: *a*, preoperator; *b*, postoperator la 3 luni după timpul I, intracranian; *c*, postoperator la 3 luni după timpul II, extracranian.

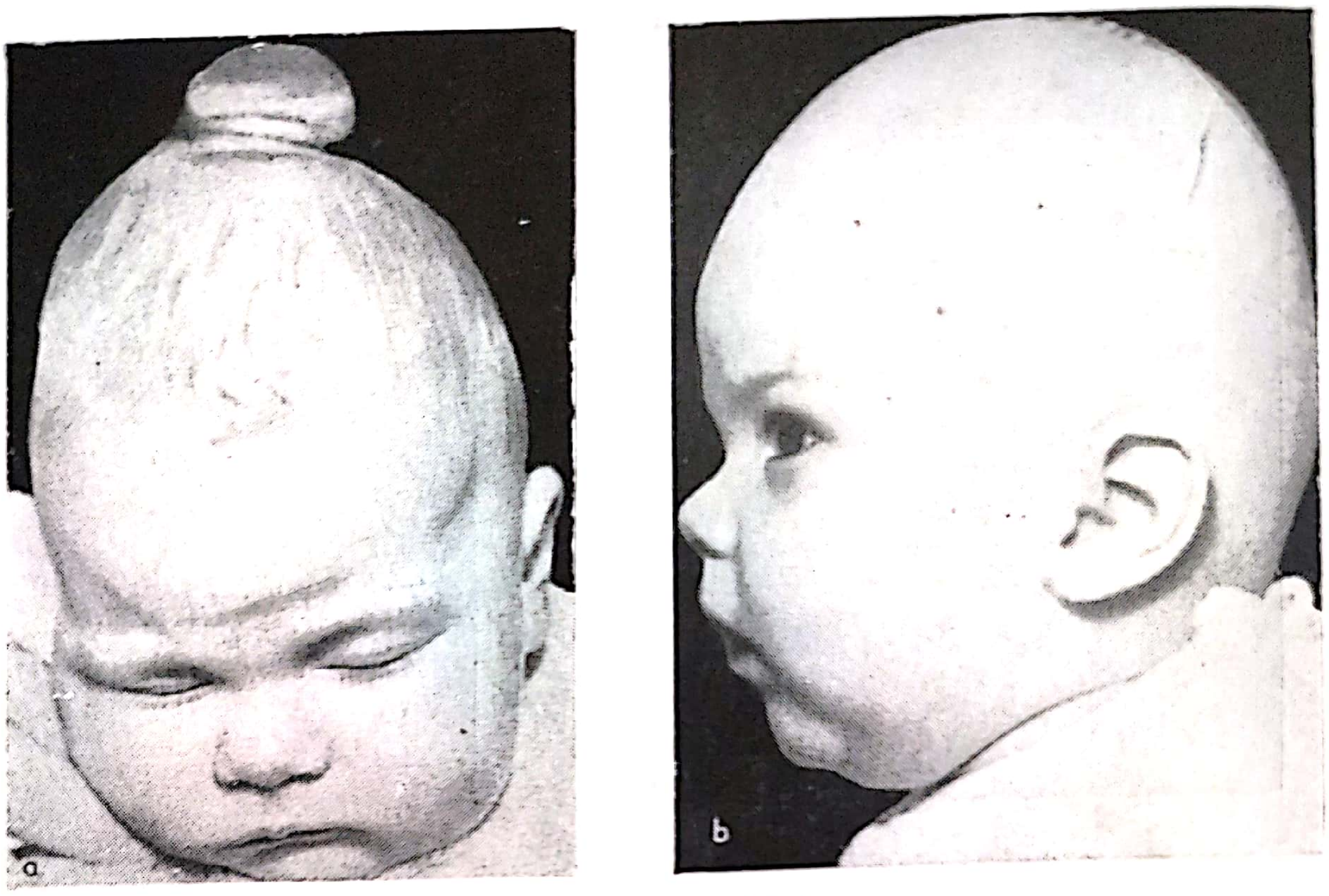

Fig. 48. — Meningoencefalocel parietal :
a, preoperator la vîrsta de 3 luni ; *b*, postoperator după 4 zile ; *c*, postoperator după 3 luni.

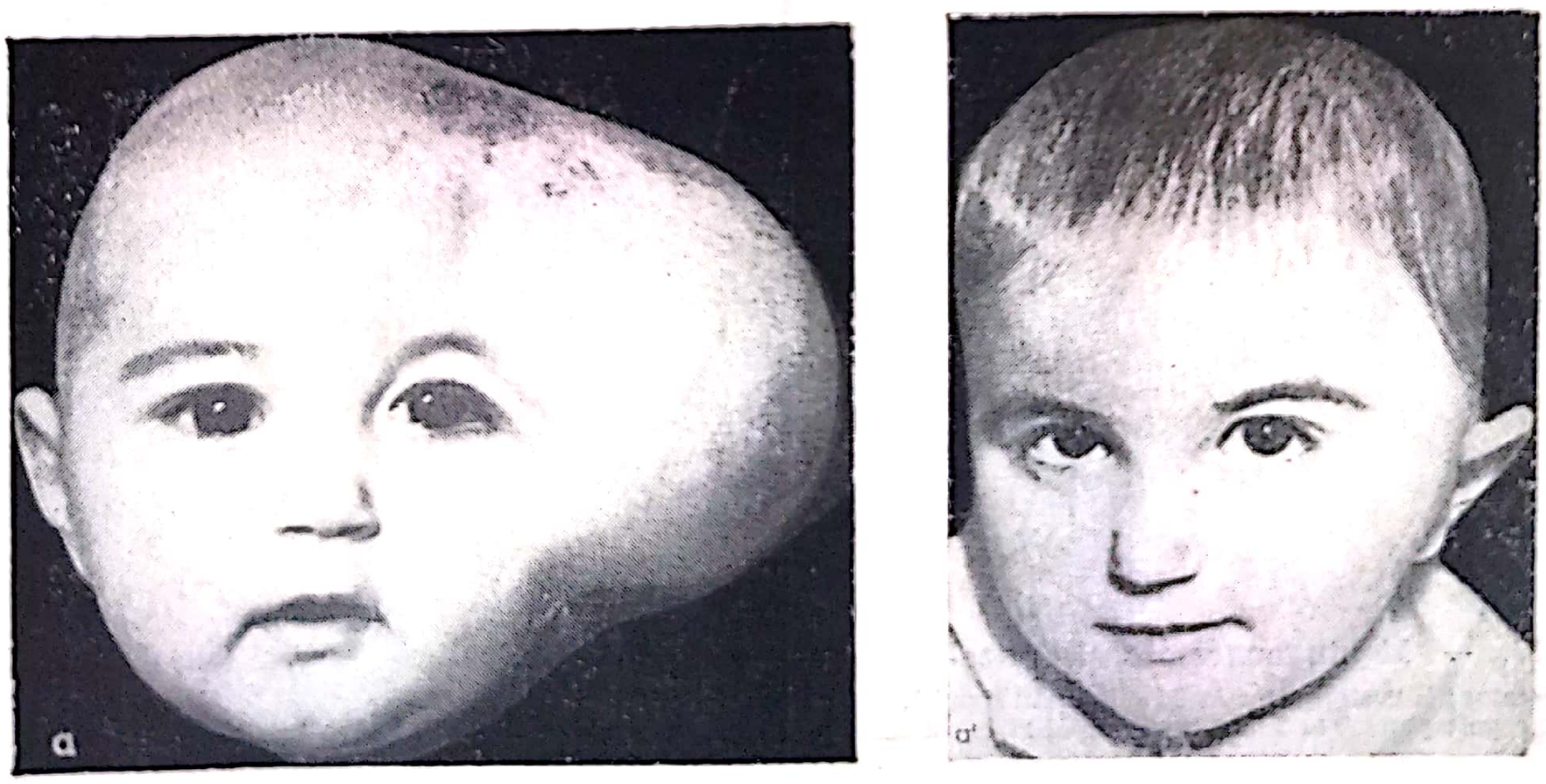

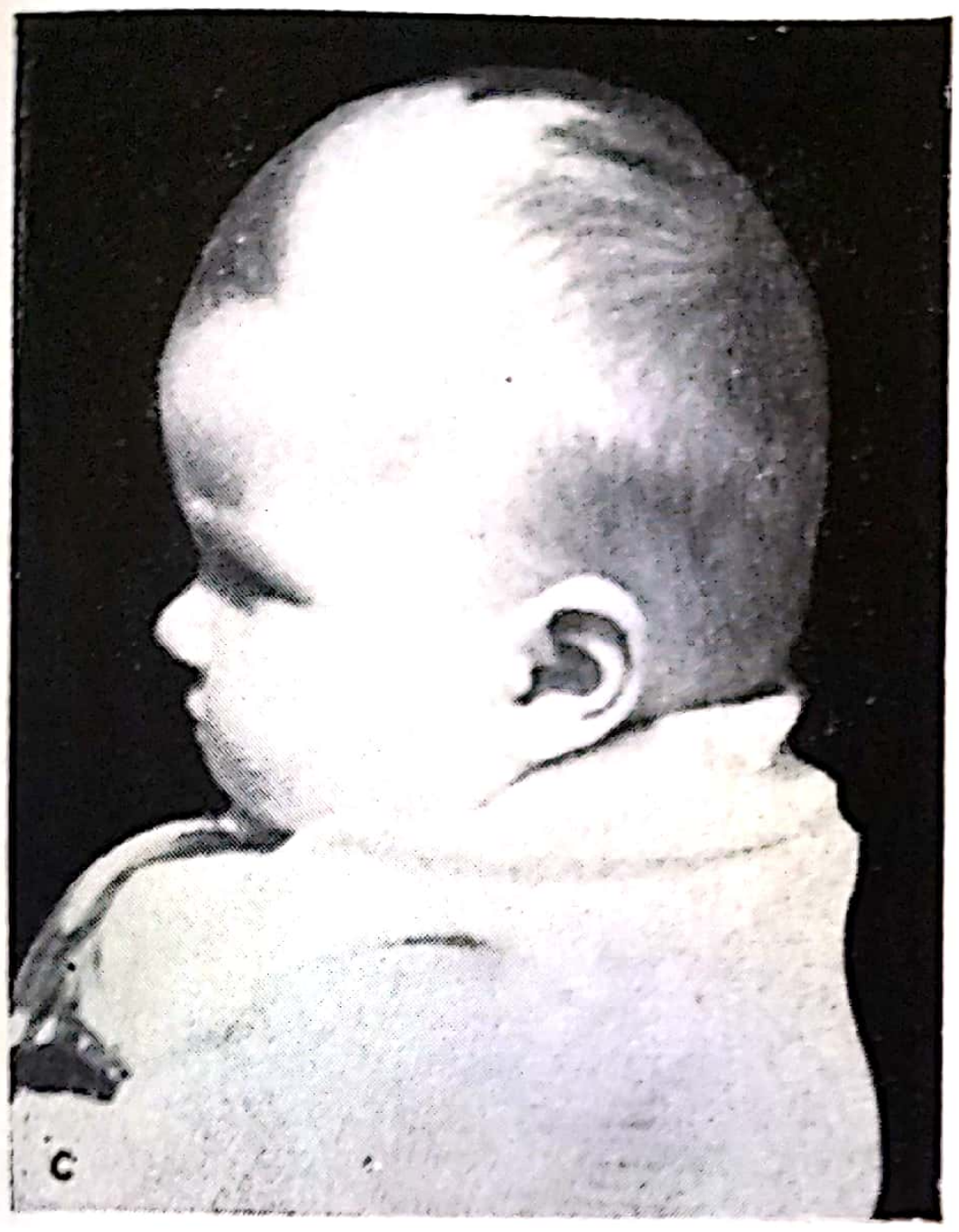

Fig. 48

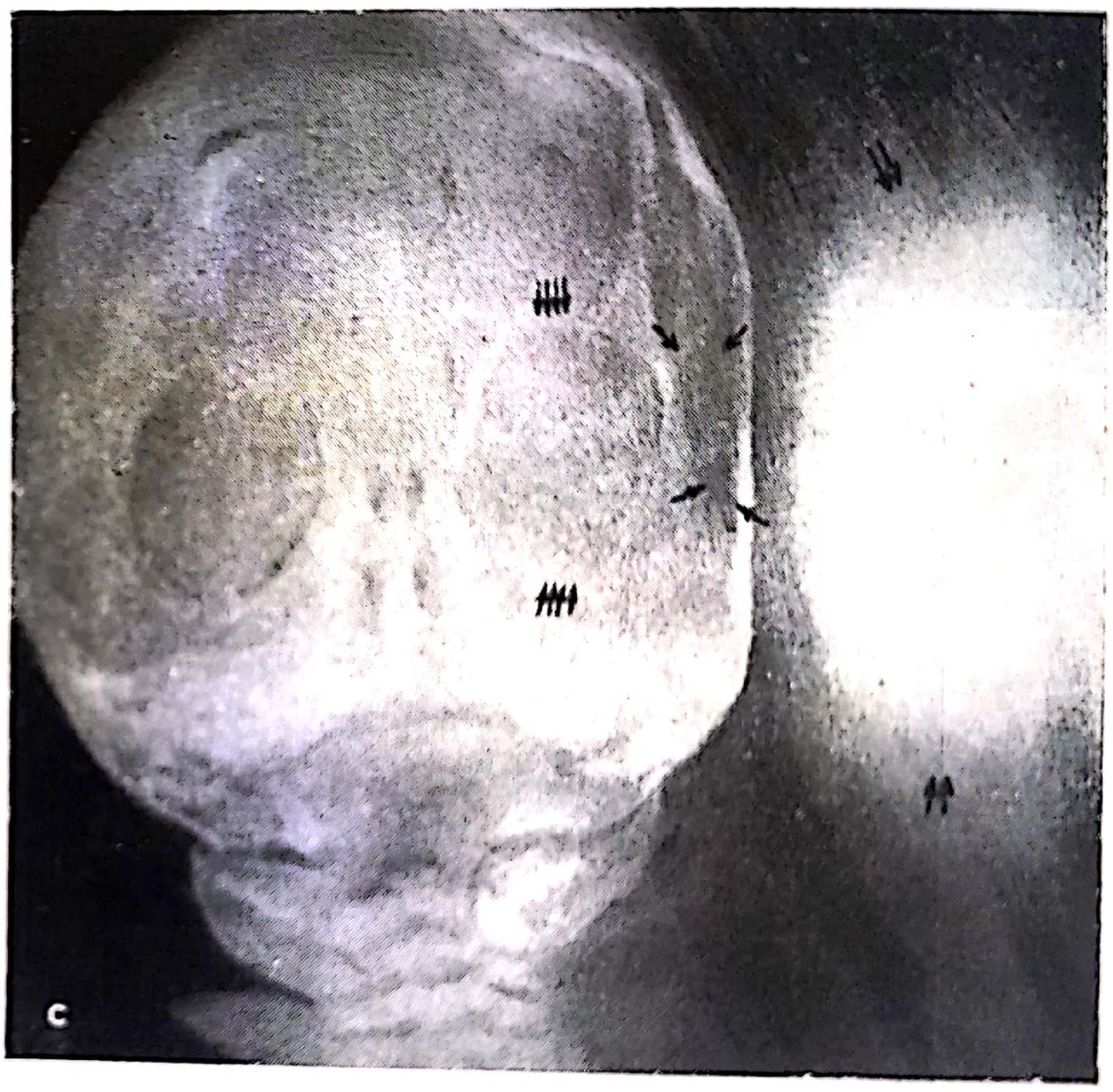

Fig. 49. — Meningoencefalocel de pterion: *a* şi *b*, preoperator; *a'* şi *b'*, postoperator; *c*, radiografia craniului din profil; se vede umbra meningoencefalocelului.

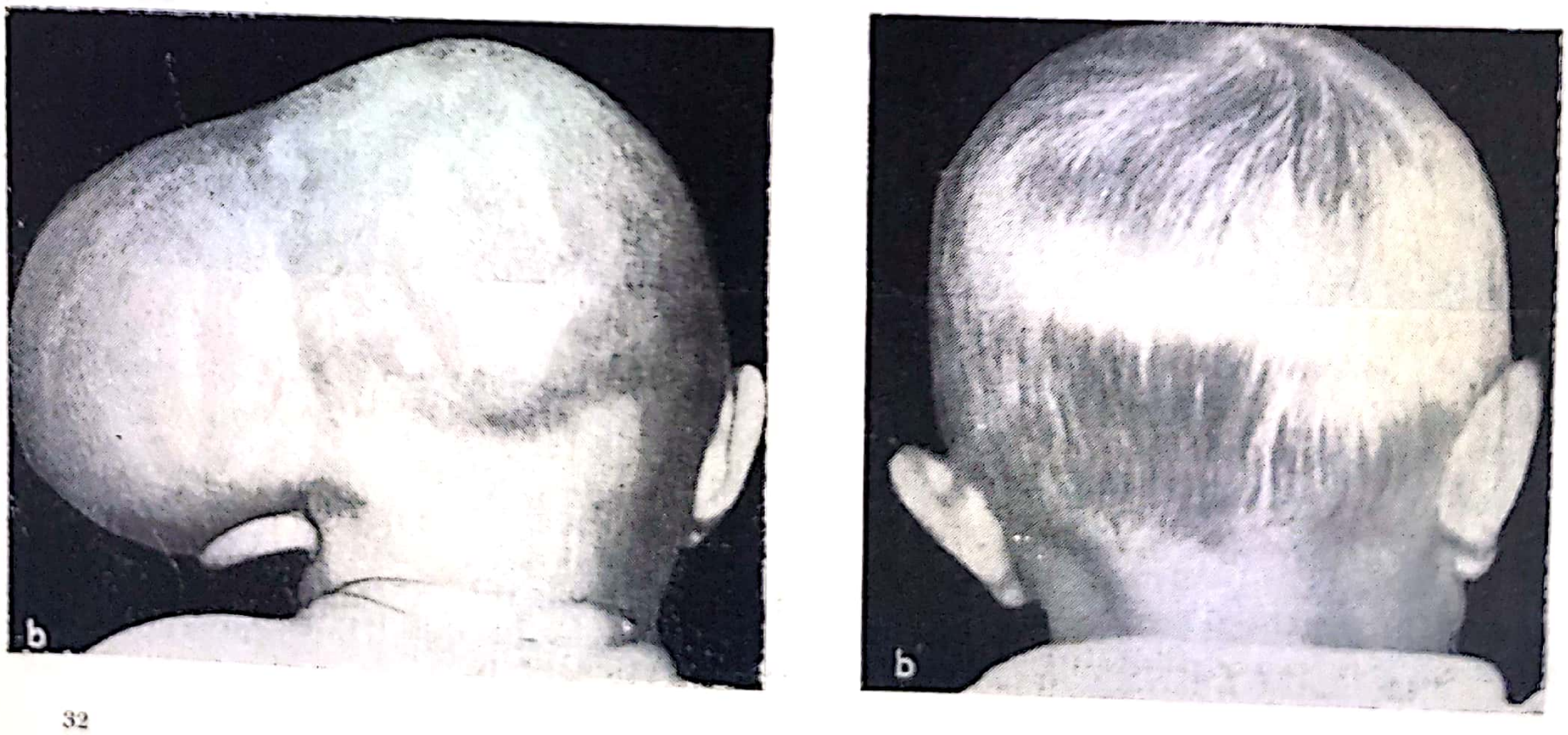

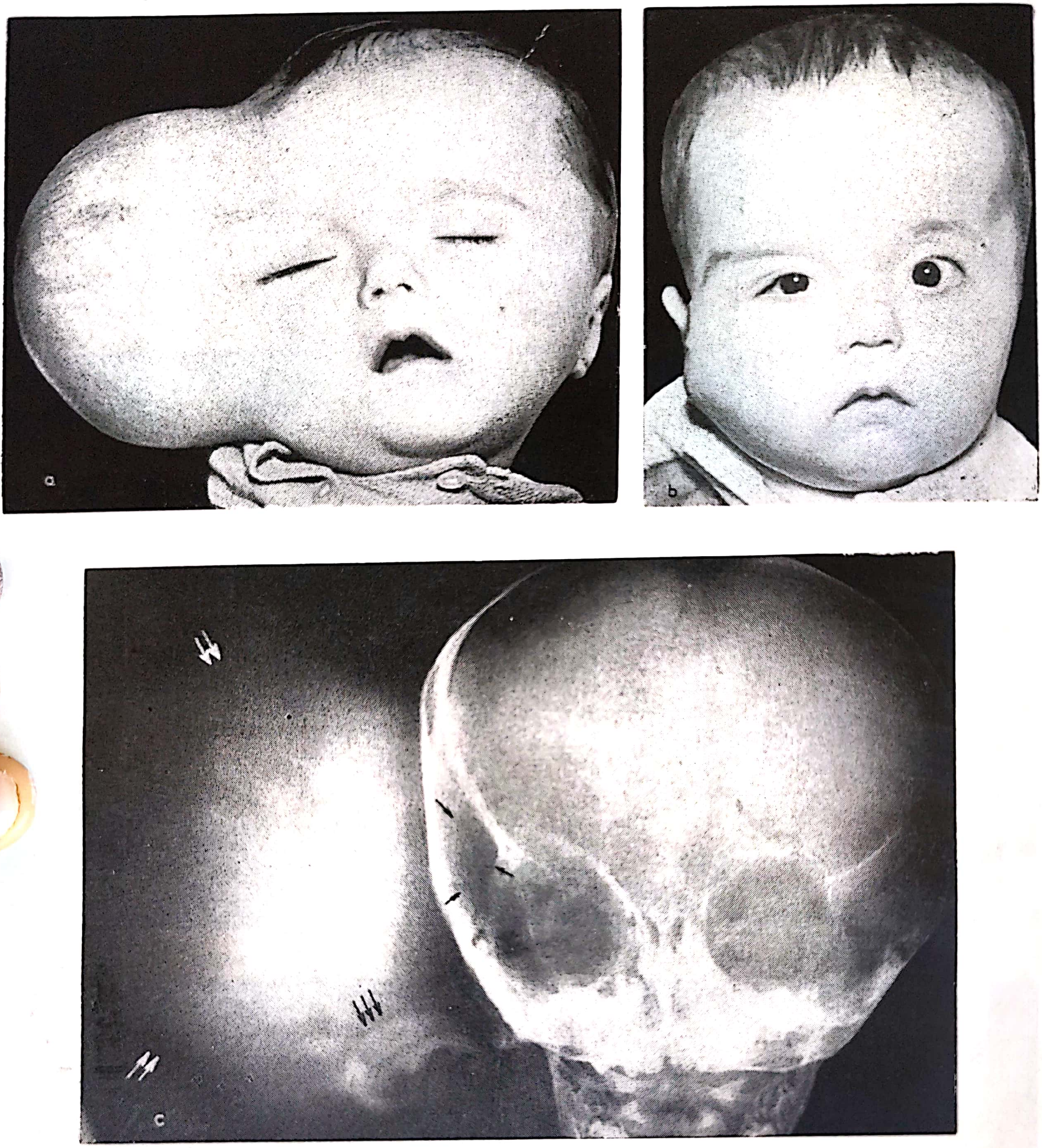

Fig. 50. — **Meningoencefalocel de pterion:**
a, preoperator; *b*, postoperator; *c*, radiografia craniului din față arată umbra meningoencefalocelului (↑↑), defectul osos (↑) și pavilionul urechii răsfrînt (↑↑↑).

Complicații postoperatorii. *Epilepsia* poate fi urmarea actului operator, dar deseori preexistă prin suferința cerebrală concomitentă. Tot datorită suferinței cerebrale se pot încadra și alte deficite neurologice. Uneori se constată o întîrziere psihomotorie, care este mult mai frecventă în meningoencefalocelele bazale anterioare decît în cele de convexitate, fapt dovedit și de Gerlach și colab. (1967). McLaurin (1964) susține că cele mai importante modificări psihice sînt date de meningoencefalocelele parietale, ceea ce este în contradicție cu părerea noastră, deoarece în țările occidentale sînt predominante meningoencefalocelele de convexitate, deci aprecierea acestui autor se referă de fapt numai la acest grup.

Hidrocefalia este o complicație mult mai rară decît în cazul spinei bifide operate, dar deseori poate exista concomitent cu meningoencefalocelele.

Fistula LCR postoperatorie constituie o complicație periculoasă, care poate fi preîntîmpinată prin luarea unor măsuri, ca alegerea momentului operator optim, abordarea adecvată a malformației, rezolvarea operatorie corectă a fiecărei localizări, prevenirea infecției intra- și postoperatorii.

Recidivarea meningoencefalocelelor, cauzată de rezolvarea incorectă a malformației, necesită reintervenția operatorie.

Rezultate operatorii. Respectarea indicațiilor și a contraindicațiilor operatorii, metodele de anestezie și de reanimare moderne, tratamentul postoperator corect al meningoencefalocelelor au făcut ca din anul 1963 să nu mai fie înregistrat în asemenea afecțiuni vreun deces postoperator în Clinica de neurochirurgie din București (fig. 46–50). În ceea ce privește viitorul funcțional al copilului, acesta depinde de starea preoperatorie a creierului. Epilepsia rămîne o eventuală complicație tardivă a meningoencefalocelelor operate.

Meningomielocelele

Meningomielocelele sînt malformații congenitale consecutive unui defect de închidere al tubului neural și al formațiunilor mezenchimale învecinate, prin care herniază conținutul intraspinal (meninge, țesut nervos), cu sau fără afectare tegumentară. Aceste afecțiuni apar în orice punct al coloanei vertebrale pe linia mediană posterioară, dar sediul de predilecție este regiunea lombară inferioară și lombosacrată. Fiind însoțite deseori de leziuni neurologice grave (motorii, sfincteriene, trofice), pe lîngă asocierea frecventă a hidrocefaliei și a altor stări malformative concomitente, meningomielocelele ridică multiple probleme atît din punct de vedere medical, cît și social. Defectele de închidere ale tubului neural spinal se observă aproape exclusiv în regiunea posterioară a coloanei, ducînd la diferite forme de spina bifidă posterioară. În mod excepțional există însă și defecte de închidere anterioare sau laterale, care vor duce la constituirea spinei bifide anterioare sau laterale. În practica curentă, prin spina bifidă înțelegem spina bifidă posterioară.

Este necesar să delimităm de la început cele două mari afecțiuni disrafice cuprinse sub denumirea de spina bifidă, și anume:

1) *spina bifidă ocultă* [1], tulburare de închidere ce are drept semn principal disrafia (despicătura) arcului vertebral, cu părți moi de acoperire, de obicei normale;

2) *spina bifidă chistică*, care grupează meningocelele și meningomielocelele cu diferitele forme anatomice. Preferăm termenul de meningomielocel termenului de spina bifidă chistică, deoarece definește însăși leziunea anatomică. Dacă tubul neural spinal este interesat disrafic pe toată lungimea lui, se poate vorbi de rahischizis dorsal total, afecțiune incompatibilă cu viața.

Meningomielocelele, alături de meningoencefalocele, sînt cele mai frecvente malformații ale sistemului nervos central. Incidența meningomielocelelor variază după anotimp (la sarcinile concepute iarna sînt mai frecvente) și după zone geografice. Cele două forme de spina bifidă (chistică și ocultă) reprezintă 50% din totalul malformațiilor SNC și 15% din totalul malformațiilor de dezvoltare (Hemmer, 1971).

Frecvența meningomielocelelor variază și după autor, în general considerîndu-se o incidență de 0,5—2% născuți vii (Wallace și colab., 1953; Harris și Steinberg, 1954). După Alter (1962), incidența acestor malformații la o mie de nașteri este de 1,4—2,8 în Europa, de 1,5—3,2 în S.U.A. și de 0,2—1,0 în Africa. Laurence (1966) găsește o incidență de 4,1—4,6 la o mie de nașteri, iar Rickham și Mawdsley (1966) 3,7 la o mie de nașteri. În Europa, după datele sintetizate de Stark (1977), meningomielocelul este cel mai frecvent în Irlanda, unde atinge o incidență de 4,5 la mia de nașteri. În Clinica de obstetrică și ginecologie Polizu, din totalul de 14 493 de nașteri într-o perioadă de 3 ani (1968—1970) s-au înregistrat 4 meningomielocele. La maternitatea Spitalului „Dr. Gh. Marinescu" s-au înregistrat 9 meningomielocele într-o perioadă de 5 ani (1966—1970) dintr-un total de 18 936 de nașteri. În raport cu meningoencefalocelele, meningomielocelele au o frecvență mai ridicată. Astfel, Ingraham și Matson (1954) constată 1 157 de cazuri de meningomielocele față de 187 de cazuri de meningoencefalocele pe aceeași perioadă. În Clinica de neurochirurgie din București, în perioada 1940—1978 au fost internate 511 cazuri de spina bifidă (chistică 420 și ocultă 91) față de 597 de meningoencefalocele. Această proporție, mult diferită de cea a majorității autorilor, se datorește faptului că multe meningomielocele sînt rezolvate chirurgical de către serviciile de chirurgie teritoriale încă în perioada neonatală. Apariția familială a fost constatată frecvent. Lorber (1965) apreciază că ar fi vorba de o genă recesivă. Același autor constată că 5—8% din frații copiilor cu spina bifidă au malformații grave ale SNC.

În ceea ce privește sexul, statisticile mari arată o predominanță la sexul feminin. Record și McKeown (1950), precum și Schwidde (1952) au stabilit că frecvența este o dată și jumătate mai mare la fetițe decît la băieți. În seria noastră de spina bifidă chistică nu am remarcat o preponderență semnificativă de sex.

Meningomielocelele sînt situate pe linia mediană posterioară a coloanei vertebrale în orice punct începînd de la gaura occipitală pînă la sacru.

---

[1] Această afecțiune va constitui un studiu aparte.

Denumirea malformației este dată după sediul defectului osos: cervical, toracal, lombar, sacrat (fig. 51 și tabelul nr. 3).

Clasificare anatomică. După starea tegumentelor la nivelul tubului neural malformat, se disting: 1) formele deschise; 2) formele închise (acoperite); 3) formele complicate.

1. **Formele deschise** sînt cele în care măduva malformată se află liberă la suprafața corpului, ceea ce constituie așa-numita *spina bifida aperta*. Aceasta este formată dintr-un rudiment medular, roșiatic, asemănător unei mucoase, bogat vascularizat, denumit *aria medulovasculară*, înconjurată de o *zonă epitelioseroasă*, alcătuită cel mai adesea din leptomeninge, care trece într-o zonă de piele subțiată, numită *zonă dermatică*, ce se continuă la periferie cu tegumente normale (fig. 52 b). În partea cranială și caudală a ariei medulovasculare se poate recunoaște uneori terminația canalului central, care constituie porul de deschidere. Rădăcinile nervoase sînt situate în pereții laterali ai acestui sac cu lichid sau ajung la măduva rudimentară (aria medulovasculară) central, prin mijlocul chistului.

2. **Formele închise (acoperite)** sînt cele în care tegumentele normale sau modificate, dar fără soluție de continuitate acoperă defectul de dezvoltare al țesutului nervos și canalul vertebral. De subliniat că nu există o concordanță între mărimea exterioară a malformației și mărimea defectului osos. În cadrul formelor închise se pot distinge:

Mielocistocelul, în care herniază măduva și canalul central, care este destins și umplut cu lichid transformat într-o adevărată cavitate (fig. 52 c).

Mielocistomeningocelul, acumularea de lichid avînd loc atît în canalul central, cît și la nivelul meningelor moi (fig. 52 d).

Meningocelul, forma cea mai benignă de spina bifidă chistică, în care acumularea de lichid are loc în spațiul subarahnoidian și nu există participare medulară (fig. 52 a).

Deseori, formele închise se asociază cu tumori grăsoase ale pielii, combinație denumită *lipomeningocel* (fig. 53).

3. **Formele complicate** (ulcerate, fistulizate) reprezintă acele forme în care tegumentele de acoperire subțiate realizează o soluție de continuitate spontană sau traumatică. În formele ulcerate, tegumentele de acoperire a malformației sînt macerate, de obicei prin iritația permanentă locală a urinii și a decubitului dorsal; apoi se exulcerează și se infectează secundar. În formele fistulizate există o comunicare directă a spațiului subarahnoidian sau a canalului central dilatat prin tegumentele de acoperire perforate traumatic, postulcerare sau datorită hipertensiunii lichidiene (fig. 54).

Tabloul clinic. Simptomatologia clinică cuprinde semne locale, semne neurologice și malformații însoțitoare.

Semnele locale sînt semnele clinice principale și totodată patognomonice pentru tabloul clinic. Ele se manifestă de la naștere printr-o tumefacție de mărime variabilă pe linia mediană posterioară. Aspectul clinic

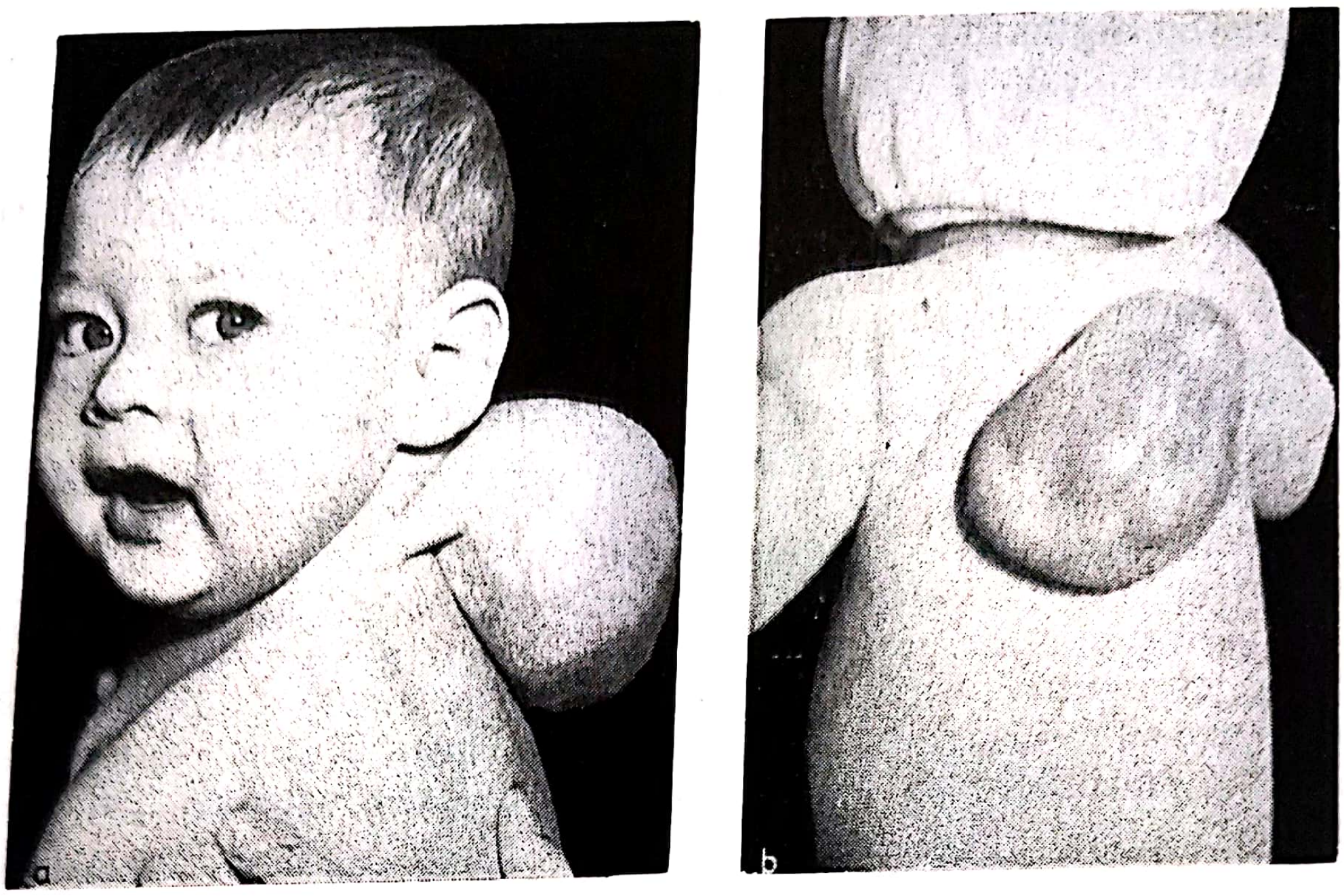

Fig. 51

Tabelul nr. 3

Repartizarea după sediu a meningomielocelelor (spina bifidă chistică)

Autori	Nr. total cazuri	Cervical	Toracal	Lombar	Sacrat	Occipito-cervical	Cervico-toracal	Toraco-lombar	Toraco-lombosacrat	Lombo-sacrat	Anterioare	Laterale	Nedeterminate
Ingraham și Matson (1954)	1 157	47	82	457	97	—	—	133	—	328	4	—	9
Arseni și colab. (1978)	420	11	12	64	73	3	12	14	7	224	—	—	—

variază după forma clinică. Formele acoperite au un aspect tumoral, cu tegumentele normale sau modificate (subțiate, marmorate sau cu cicatrice), uneori hiperpigmentate, cu posibil angiom cutanat în jur (fig. 55). Deseori se poate constata o pilozitate anormală. Mărimea formațiunii este foarte variabilă, de la volumul unei nuci cojite pînă la o masă monstruoasă cît un cap de făt (fig. 56). La palpare, consistența poate fi fluctuantă, renitentă sau chiar dură, în funcție de conținut. Baza de implantare poate fi mai mult sau mai puțin largă, dar în general aspectul este cel sesil, formele pediculate fiind mai rare. Formele acoperite cu bază largă și cu tumefacție mai puțin bombată conțin de obicei sub tegumente un lipom. Uneori se pot palpa marginile defectului osos. În formele acoperite complicate se observă tegumentele fie ulcerate, fie fistulizate.

Formele deschise se manifestă printr-o tumefacție de obicei minoră, mai aplatisată, avînd o întindere variabilă, cu aria medulovasculară

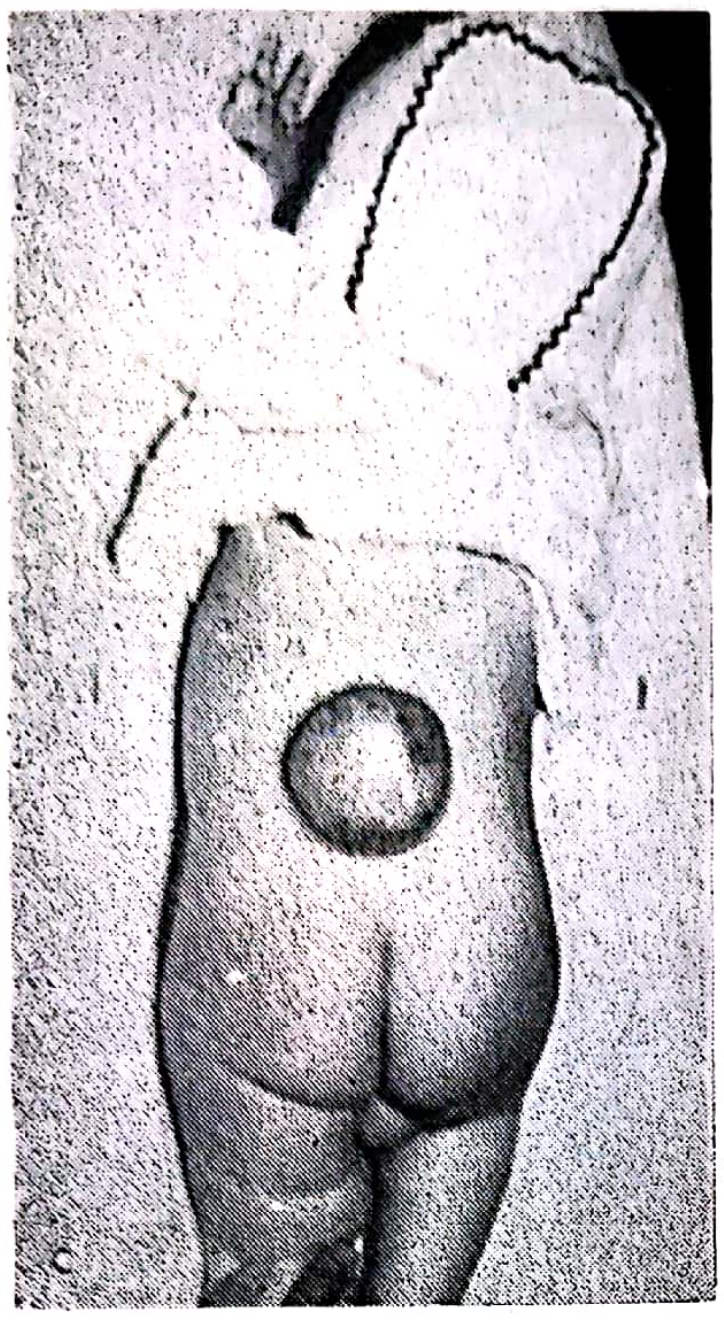

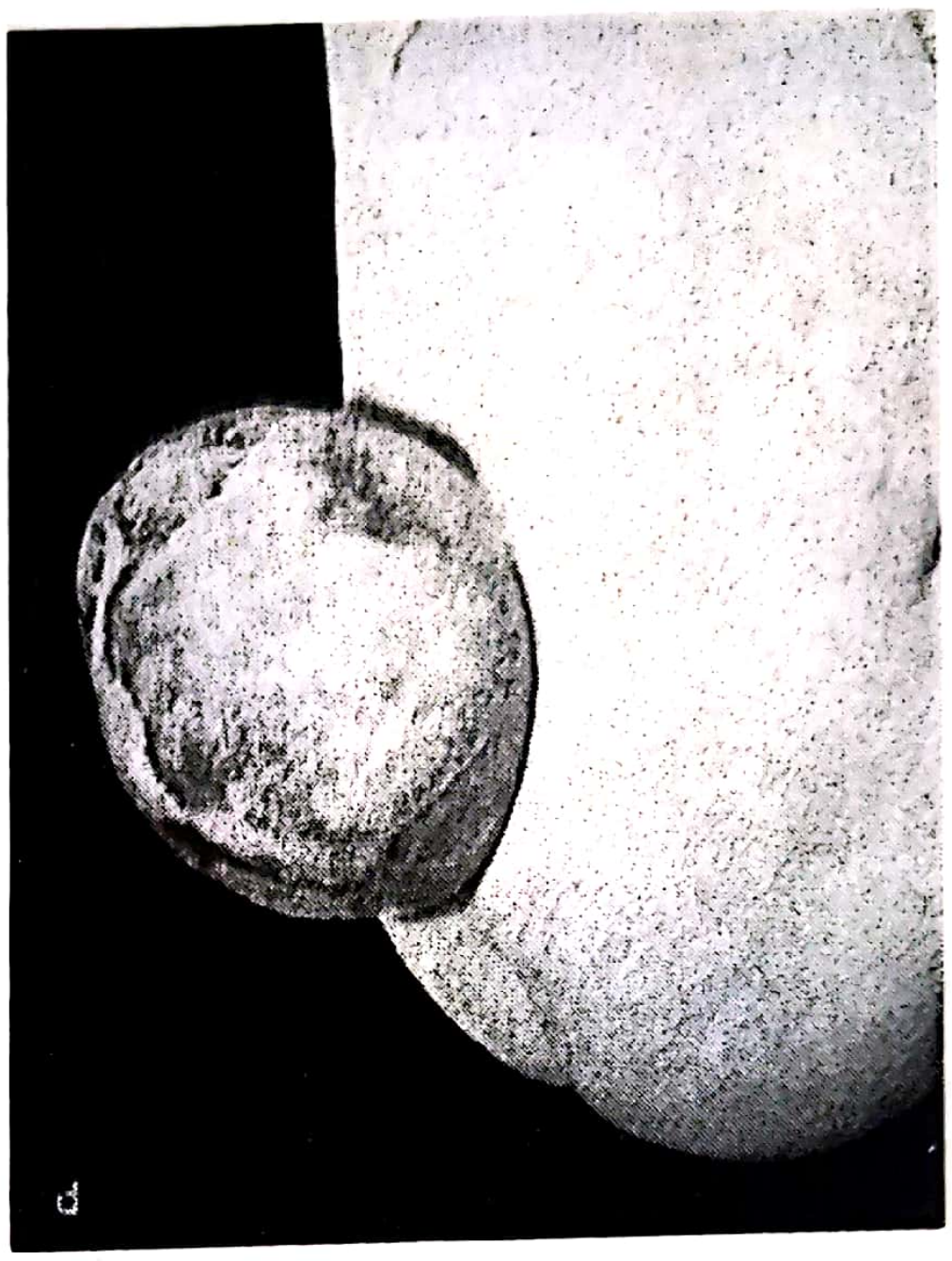

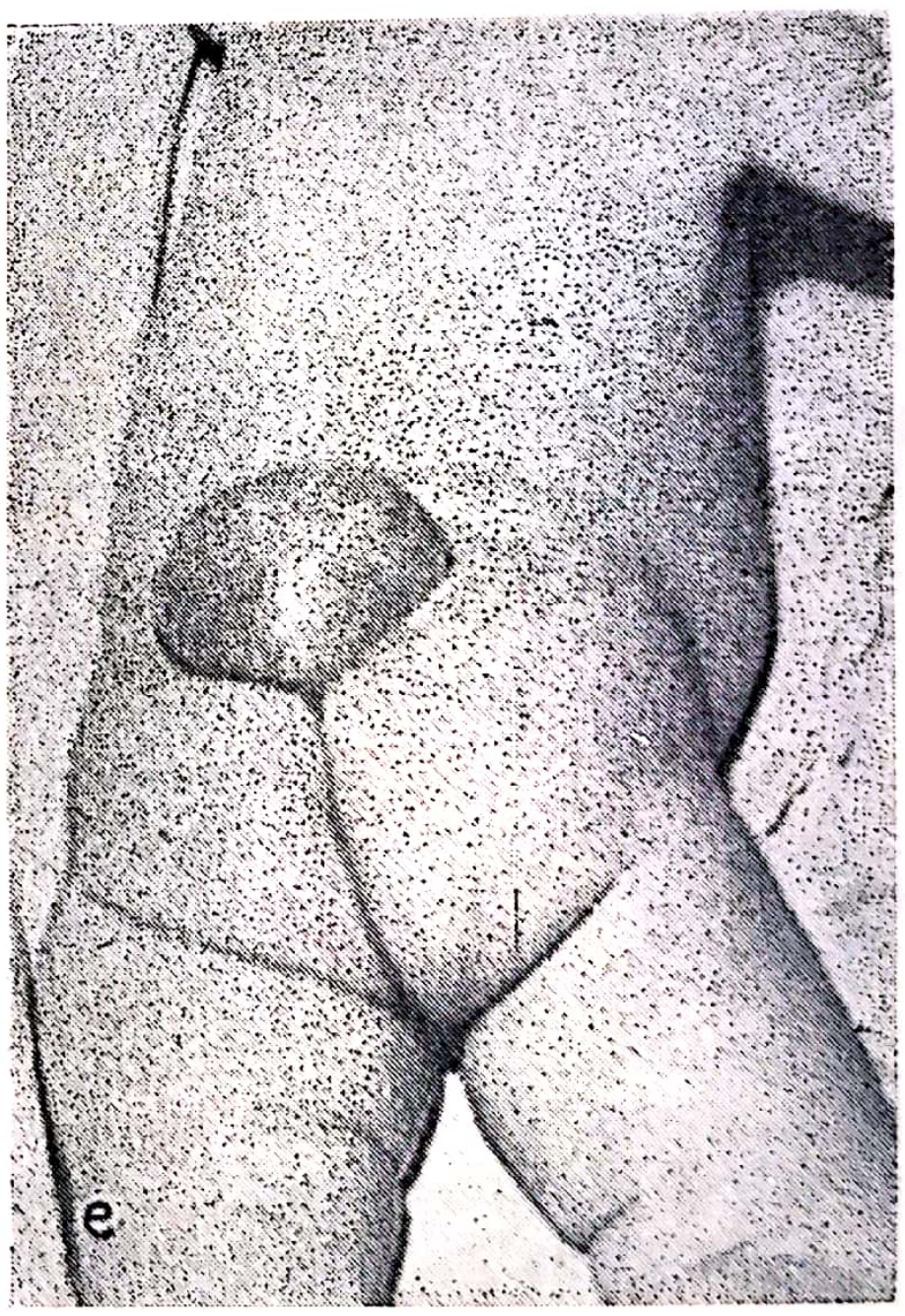

Fig. 51. — Aspecte de meningomielocele după sediu:
a, cervical; *b*, toracal; *c*, lombar; *d*, lombosacrat; *e*, sacrat.

zemuind la suprafață, cu scurgere LCR, înconjurată de aria epitelioseroasă și zona dermatică ce face trecerea spre tegumentele sănătoase (fig. 57). În jur se poate constata, ca și la formele închise, o hiperpigmentație sau un angiom cutanat. Formele deschise domină ca frecvență la naștere.

Semnele neurologice sînt legate de gravitatea disrafiei. De obicei absente sau minore în meningocele, sînt aproape totdeauna prezente în meningomielocele și cu intensitate crescută în formele deschise. Semnele neurologice constau în tulburări motorii, senzitive (dificil de controlat la sugari), trofice și sfincteriene de intensitate variabilă, ajungînd uneori pînă la sindroame complete de secțiune medulară sau de coadă de cal.

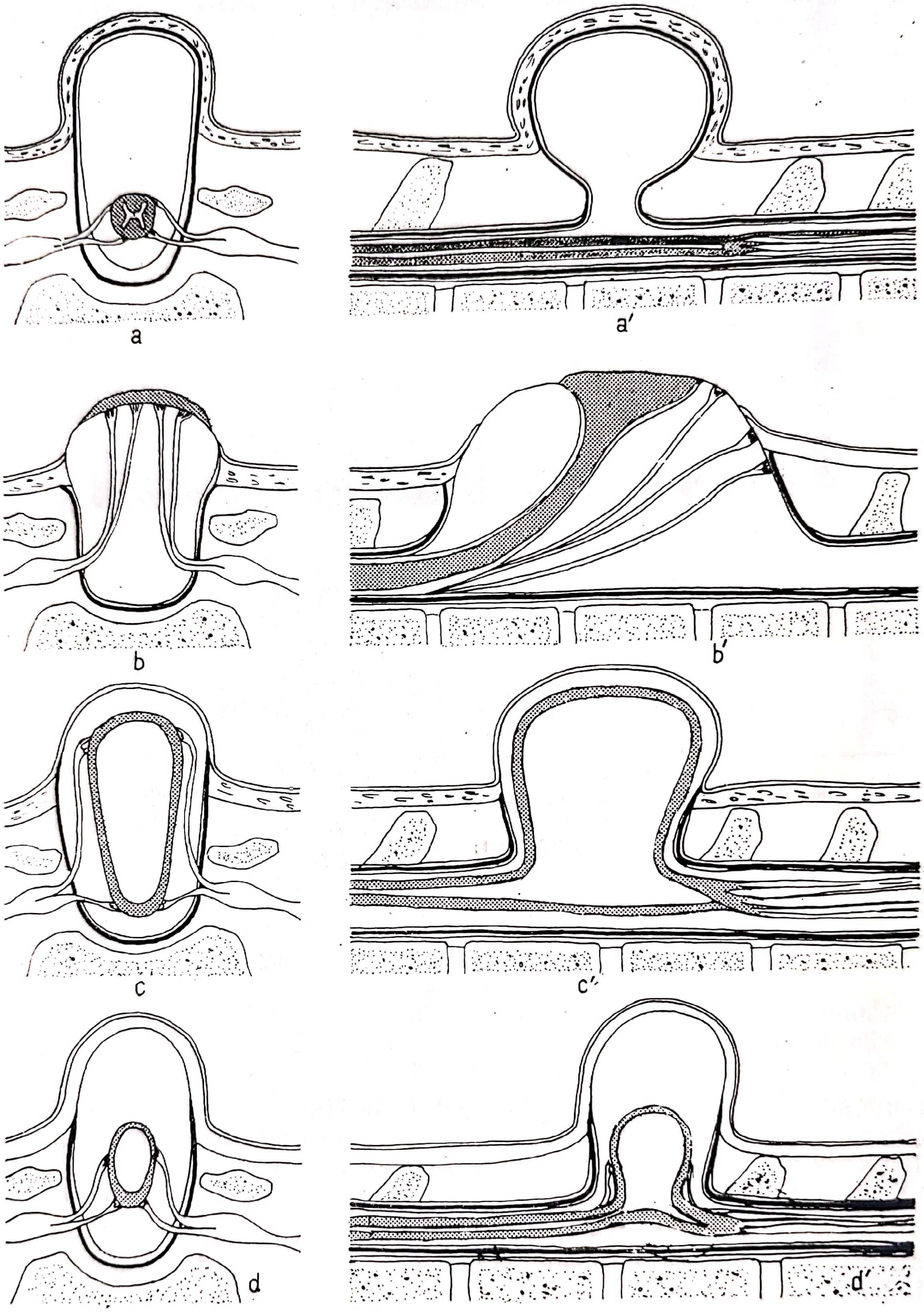

Fig. 52. — Reprezentare schematică a formelor de meningomielocele în secțiune transversală (*a* — *d*) și longitudinală (*a′* — *d′*):
a, meningocel; *b*, spina bifida aperta; *c*, mielocistocel; *d*, mielocistomeningocel.

Tulburările motorii se manifestă sub forma de paralizii discrete sau evidente, de obicei flasce, la nivelul membrelor inferioare, mai ales distal (meningomielocelele sînt localizate cel mai frecvent în segmentele vertebrale inferioare). În teritoriile interesate se constată atrofii musculare. Tulburările sfincteriene, care privesc atît sfincterul anal, cît mai ales sfincterul vezical, sînt mai dificil de apreciat la sugar. Paralizia sfincterului anal se poate recunoaşte prin prezenţa anusului beant, prin absenţa reflexului anal şi ocazional prin prolaps rectal. Paralizia sfincterului vezical este recunoscută prin scurgerea de urină în mod continuu sau prin creşterea presiunii abdominale (plîns, rîs), ceea ce duce la macerarea pielii regiunii perineale. Apăsarea pe abdomenul suprapubian determină imediat eliminarea de urină. În formele cu retenţie, mai rar întîlnite, urinarea se face prin supraumplere, copilul urinînd frecvent şi puţin. Practic, la nou-născut deficitele neurologice minime (motorii, senzitive, sfincteriene) sînt greu de evidenţiat. Tulburările neurologice grave nu scapă însă niciodată examenului clinic. Primul bilanţ al examenului neurologic stabilit la nou-născut nu este definitiv, întrucît se pare că leziunile sînt evolutive.

Malformaţii însoţitoare. a. Cea mai frecventă malformaţie însoţitoare este *hidrocefalia*. Prezentă în general de la naştere, nu este diagnosticată de obicei în perioada neonatală, medicul fiind preocupat de meningomielocel (fig. 58 a şi a′). Hidrocefalia poate fi constatată în 70–80% din cazurile de meningomielocele lombare (Lorber, 1961; Laurence, 1966). La copii cu meningomielocele lombare cu paraplegie, frecvenţa atinge chiar 90% (Lorber, 1961). Trebuie combătută concepţia care susţine că hidrocefalia apare în special după rezolvarea chirurgicală a meningomielocelelor lombare, considerîndu-se că punga malformaţiei ar juca un rol compensator în resorbţia LCR în exces. Prin ventriculografii sistematice efectuate preoperator la copii cu meningomielocele, Lorber (1961), Adeloye şi colab. (1974) au ajuns la constatarea că hidrocefalia era deja prezentă înainte de rezolvarea operatorie. *Postoperator, hidrocefalia nu apare la copiii la care sistemul ventricular era normal preoperator.*

Apariţia hidrocefaliei în meningomielocele este explicată în mod diferit. Unii autori sînt de părere că singura cauză a hidrocefaliei este malformaţia Arnold-Chiari, care duce la blocajul ventriculului IV (Strich, 1966). Dar meningomielocelele nu sînt întotdeauna combinate cu o astfel de malformaţie, fapt constatat necroptic de Merrill şi colab. (1965) şi de Rougerie şi colab. (1966). Pe de altă parte, MacFarlane şi Maloney (1957) găsesc că în 50% din cazurile de hidrocefalie există o stenoză de apeduct. Cooper (1963) susţine că importanţa resorbţiei LCR la nivel lombosacrat nu trebuie respinsă total, dar că lipsa suprafeţei de resorbţie reprezintă numai unul din factorii tulburării dinamice a LCR. Cînd nu este prezentă la naştere, hidrocefalia se poate dezvolta în unele cazuri după o infecţie locală cu meningită consecutivă (Rostotskaya, 1962). O altă cauză a hidrocefaliei poate fi persistenţa patologică a hidrocefaliei fiziologice din timpul perioadei embrionare, cu prezenţa foramenului Magendie sau cu absenţa acestuia, sindromul Dandy-Walker (Gardner, 1968). Noi considerăm că hidrocefalia însoţitoare din meningomielocele este deja prezentă la naştere. Dar în formele cu meningomielocele rapid evolutive, adică cu acumulare mare de LCR în punga malformaţiei, cu subţiere marcată şi progresivă

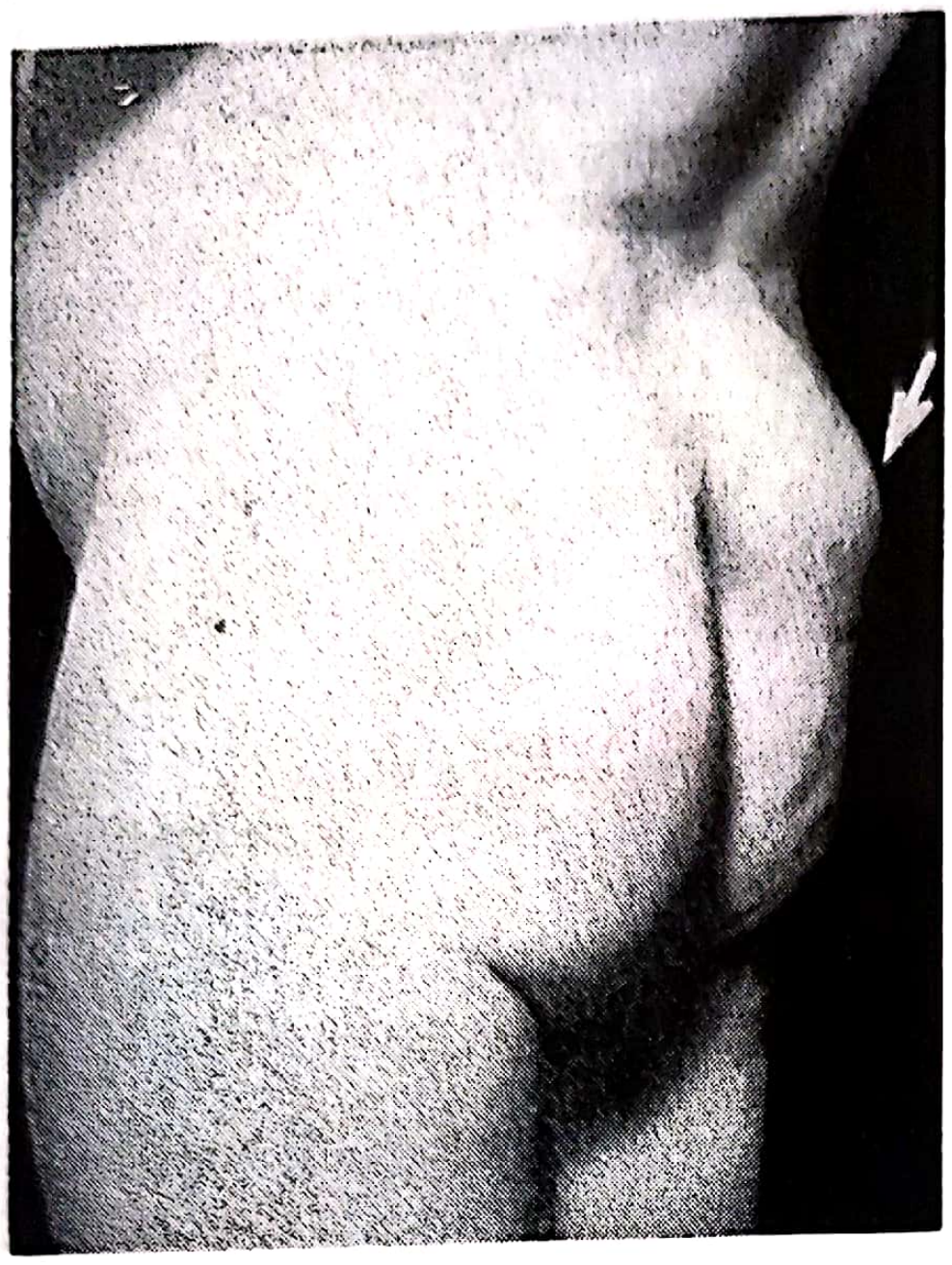

Fig. 53. — Lipomeningocel.

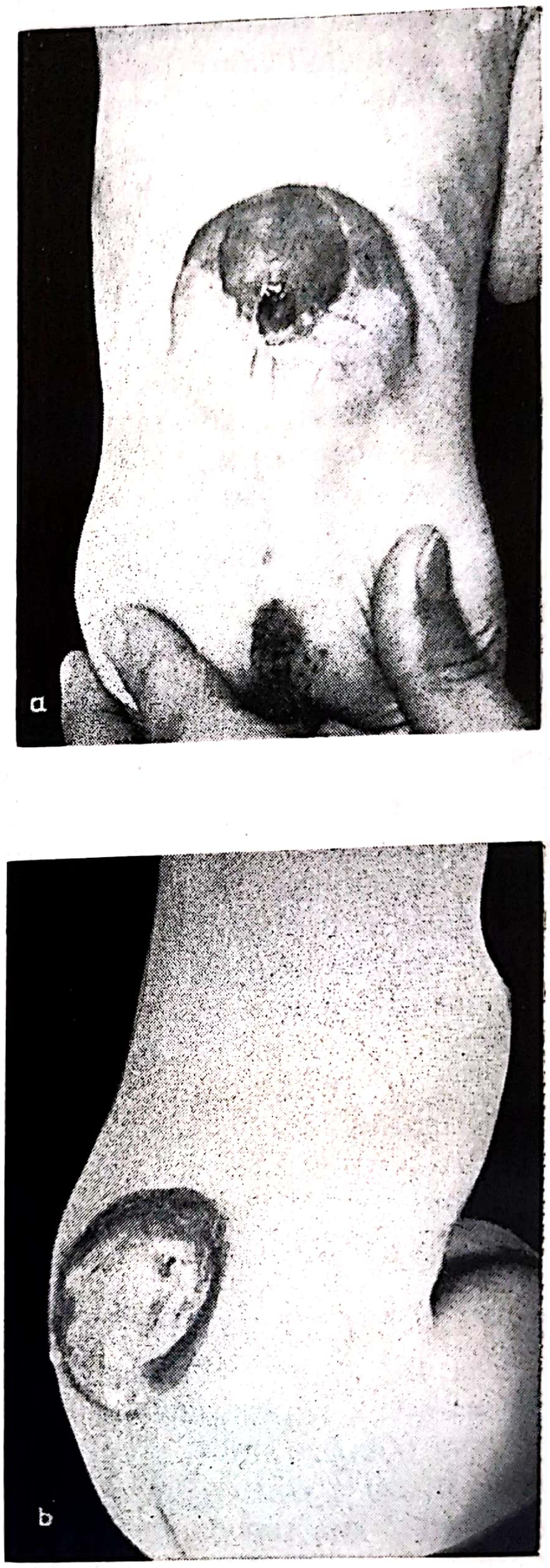

Fig. 54. — Forme complicate de meningomielocele: *a*, fistulizat; *b*, ulcerat.

a tegumentelor, cu tendinţă la fistulizare sau chiar fistulizate şi infectate, postoperator se constată o evoluţie rapidă a hidrocefaliei. Aceasta a făcut ca hidrocefalia, devenită în aceste cazuri foarte evidentă, să fie atribuită de unii efectului curei meningomielocelului. Noi credem că accentuarea hidrocefaliei postoperator este dată de retenţia de lichid, care pînă la operaţie, pe de o parte, se acumula şi mărea punga meningomielocelului, iar pe de altă parte se evacua prin eventuale fistule. Pînă acum cîţiva ani hidrocefalia însoţitoare în meningomielocele a constituit o contra-

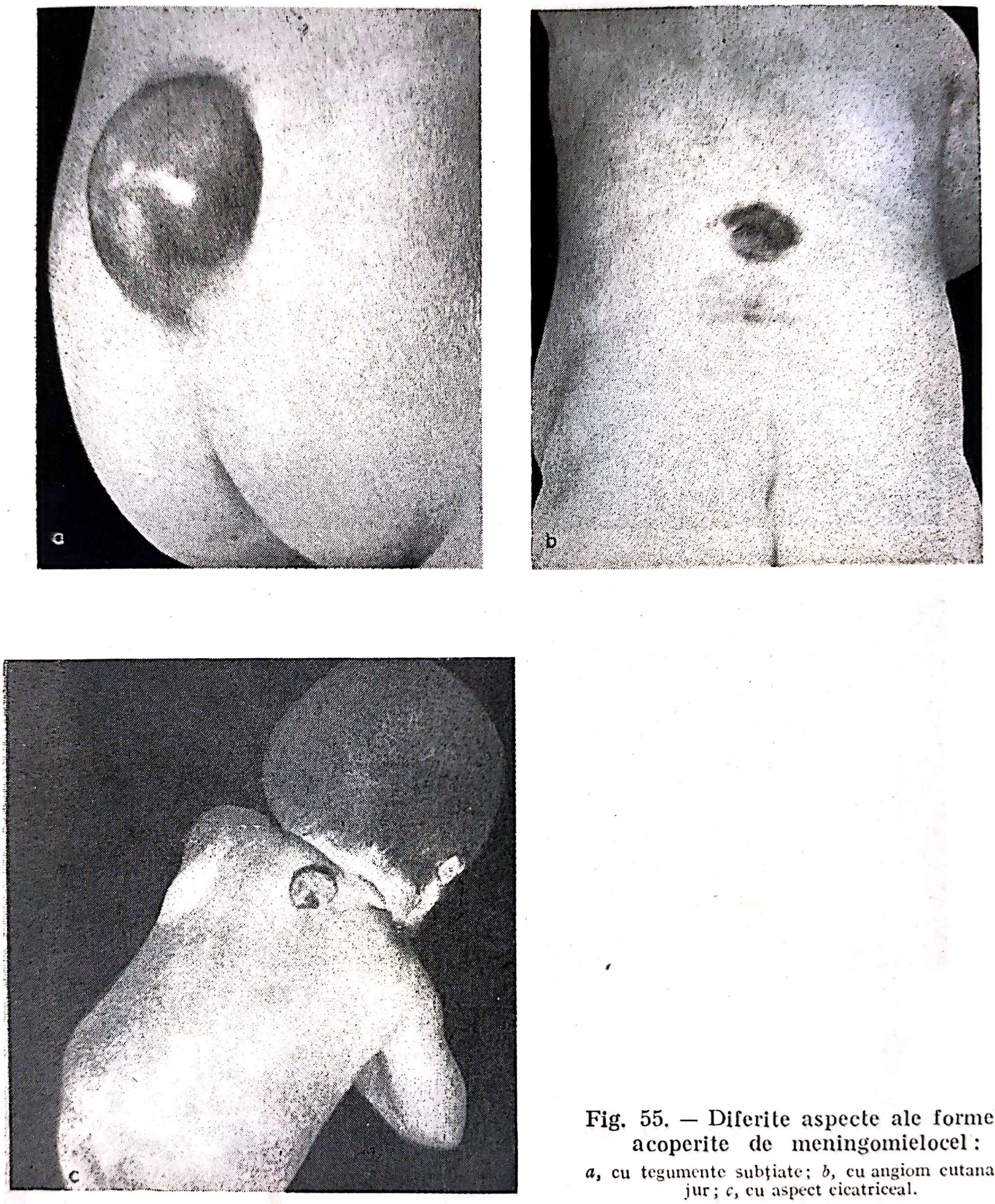

Fig. 55. — Diferite aspecte ale formelor acoperite de meningomielocel:

a, cu tegumente subțiate; *b*, cu angiom cutanat în jur; *c*, cu aspect cicatriceal.

indicație formală pentru operația acestor malformații. În prezent, datorită drenajelor ventriculocardiace sau ventriculoperitoneale cu valve, atitudinea s-a schimbat radical.

b. Meningomielocelele sînt însoțite uneori și de alte *malformații disrafice*, ca meningoencefalocel (fig. 58 b), sinus dermal (fig. 58 d).

c. De asemenea, pot fi însoțite și de *malformații coexistente în afara sistemului nervos central*, ca picior strîmb congenital (fig. 58 c), luxație coxofemurală congenitală, malformații ale aparatului urinar etc.

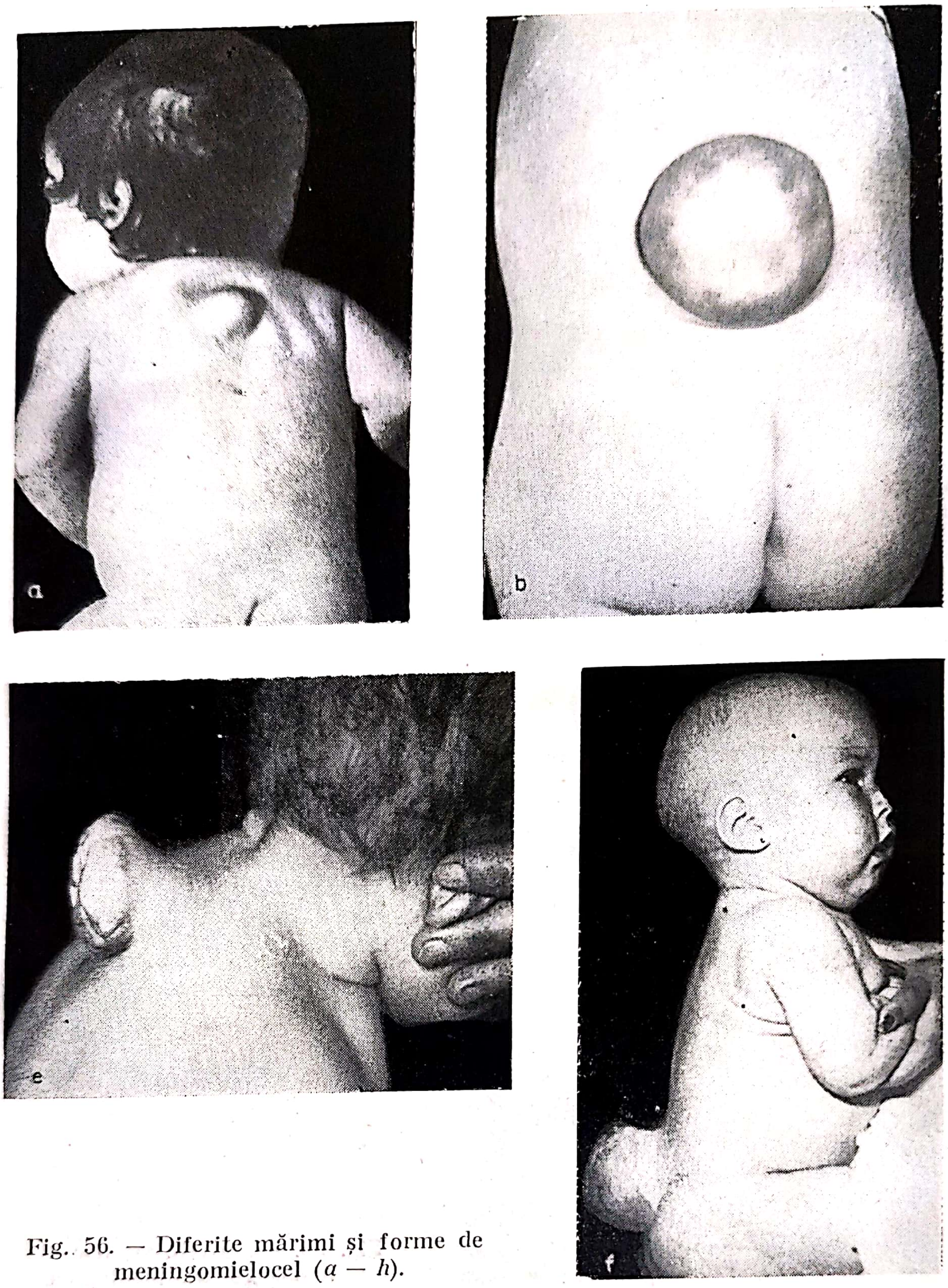

Fig. 56. — Diferite mărimi şi forme de meningomielocel (*a* — *h*).

Diagnostic. Diagnosticul pozitiv este pus de la naştere prin aspectul şi prin poziţia malformaţiei, putîndu-se indica totodată şi forma clinică. Diagnosticul va fi susţinut de radiografia coloanei vertebrale, care pune în evidenţă absenţa parţială a arcului posterior cu lărgirea canalului vertebral pe mai multe segmente (fig. 59). Transiluminarea poate fi utilă în cazul meningocelelor, arătînd acumularea de lichid. Printre explorările complementare obiective se numără mielografia cu pantopac, preconizată de Ingraham şi Matson (1954), şi mielografia cu contrast gazos, introdusă de Herzog (1963). În zilele noastre, aceste mijloace de explorare s-au dovedit însă inutile. Dintre investigaţiile obiective se utili-

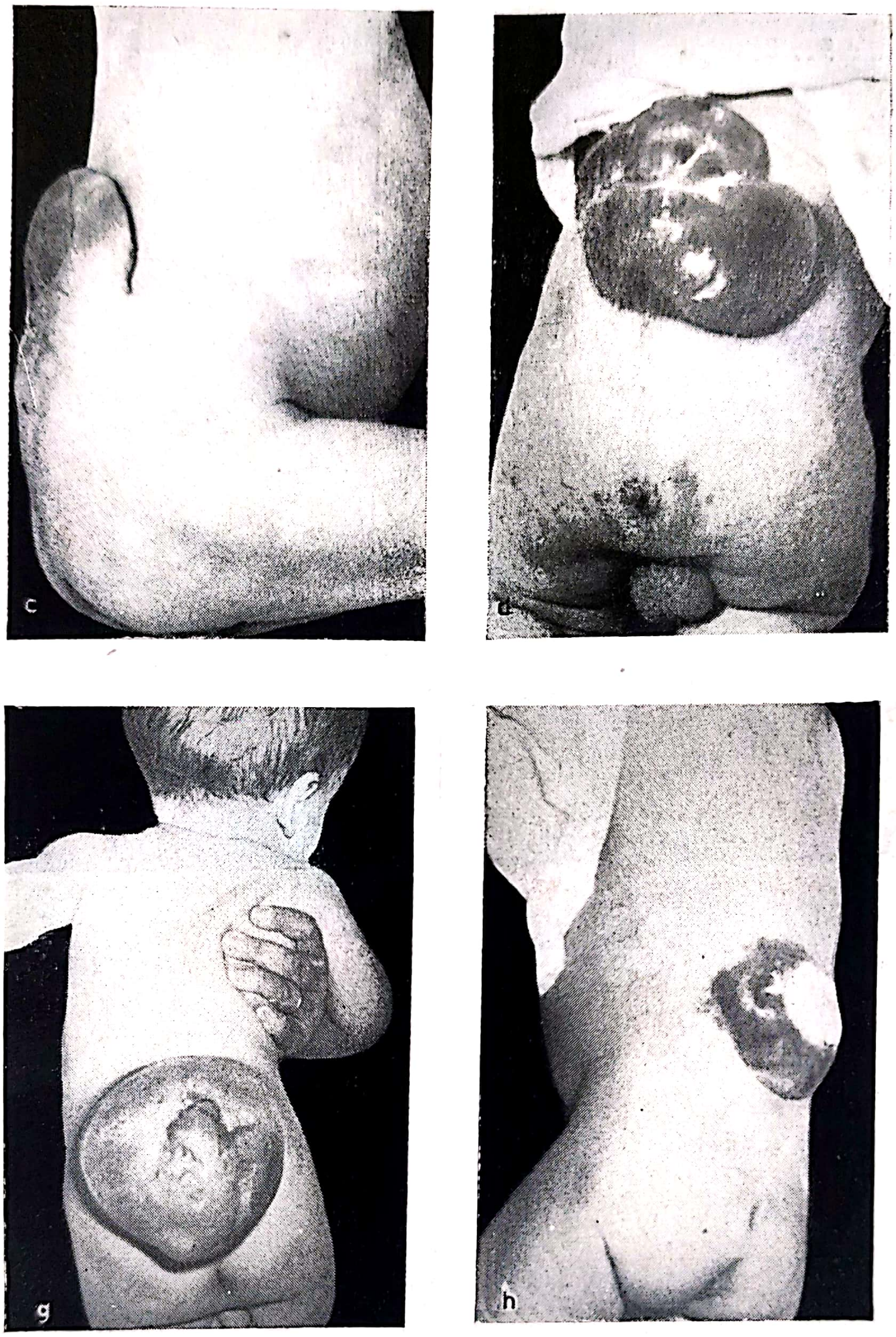

zează astăzi electromiografia pentru evaluarea funcţiei motorii şi pentru explorarea funcţiei sfincterelor striate, anal şi vezical (Ingberg şi Johnson, 1963 ; Chantraine şi colab., 1966). Acest examen poate arăta starea actuală a funcţiei motorii şi sfincteriene ; totodată, repetat în timp, dă o apreciere asupra evoluţiei acestor funcţii. Astfel, Bonnal şi colab. (1969) au putut demonstra prin bilanţ EMG pre- şi postoperator în meningomielocele tocmai evoluţia tulburărilor neurologice după operaţie. Nici un examen paraclinic nu poate indica cu precizie forma anatomică a malformaţiei ; numai intervenţia operatorie arată exact care dintre formaţiunile anatomice iau parte la herniere.

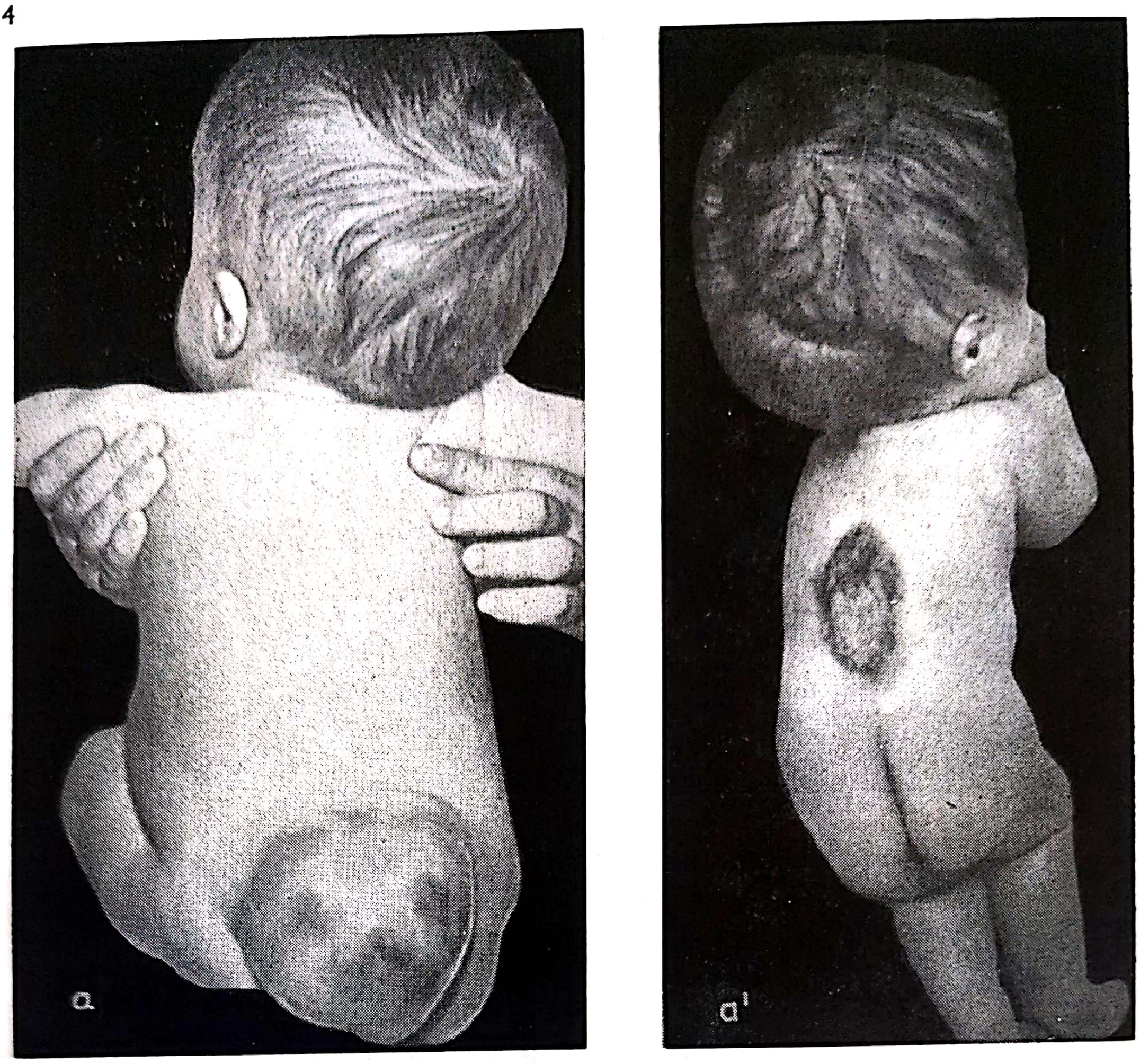

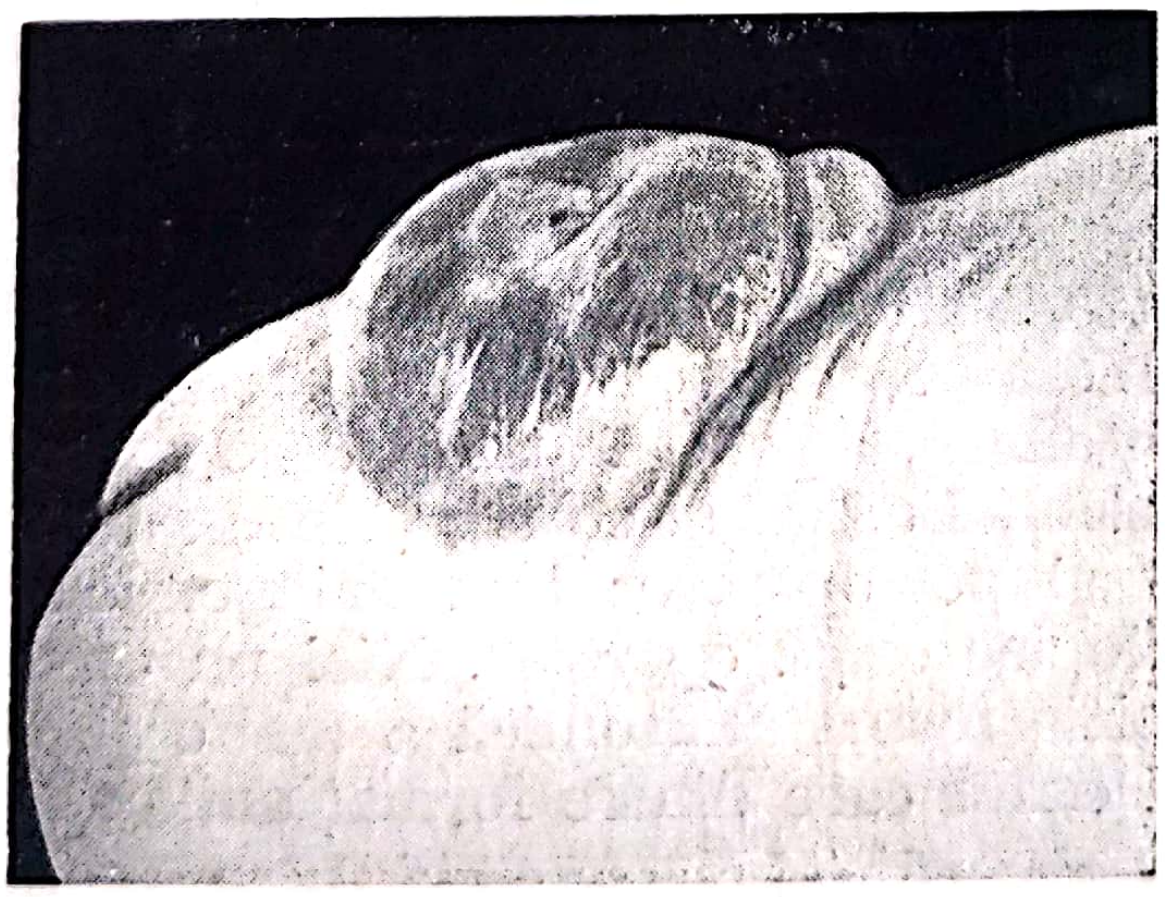

Fig. 57. — Spina bifida aperta cu zonă centrală (aria medulovasculară), înconjurată de zona epitelioseroasă și zona dermatică ce face trecerea spre tegumente sănătoase.

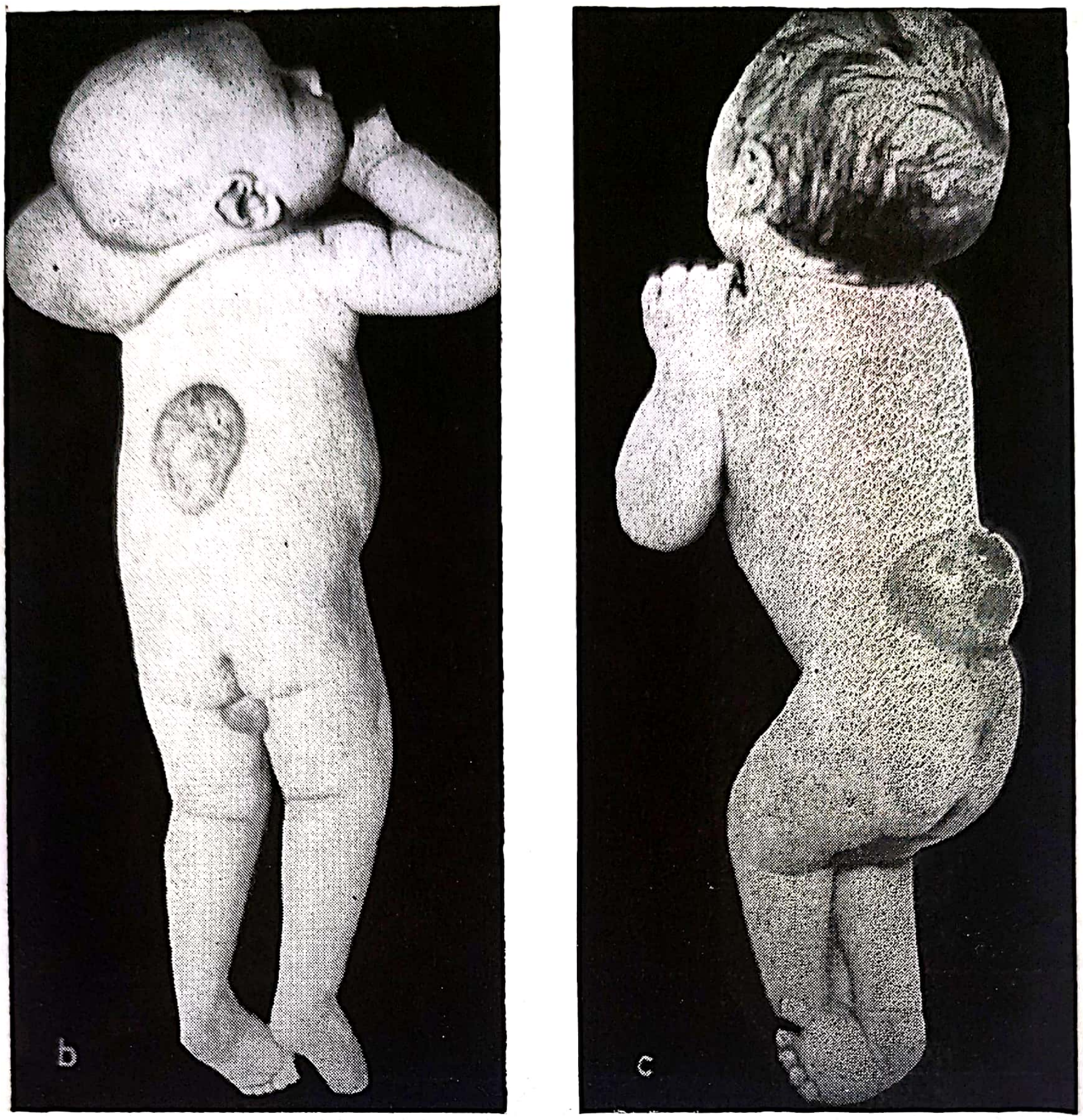

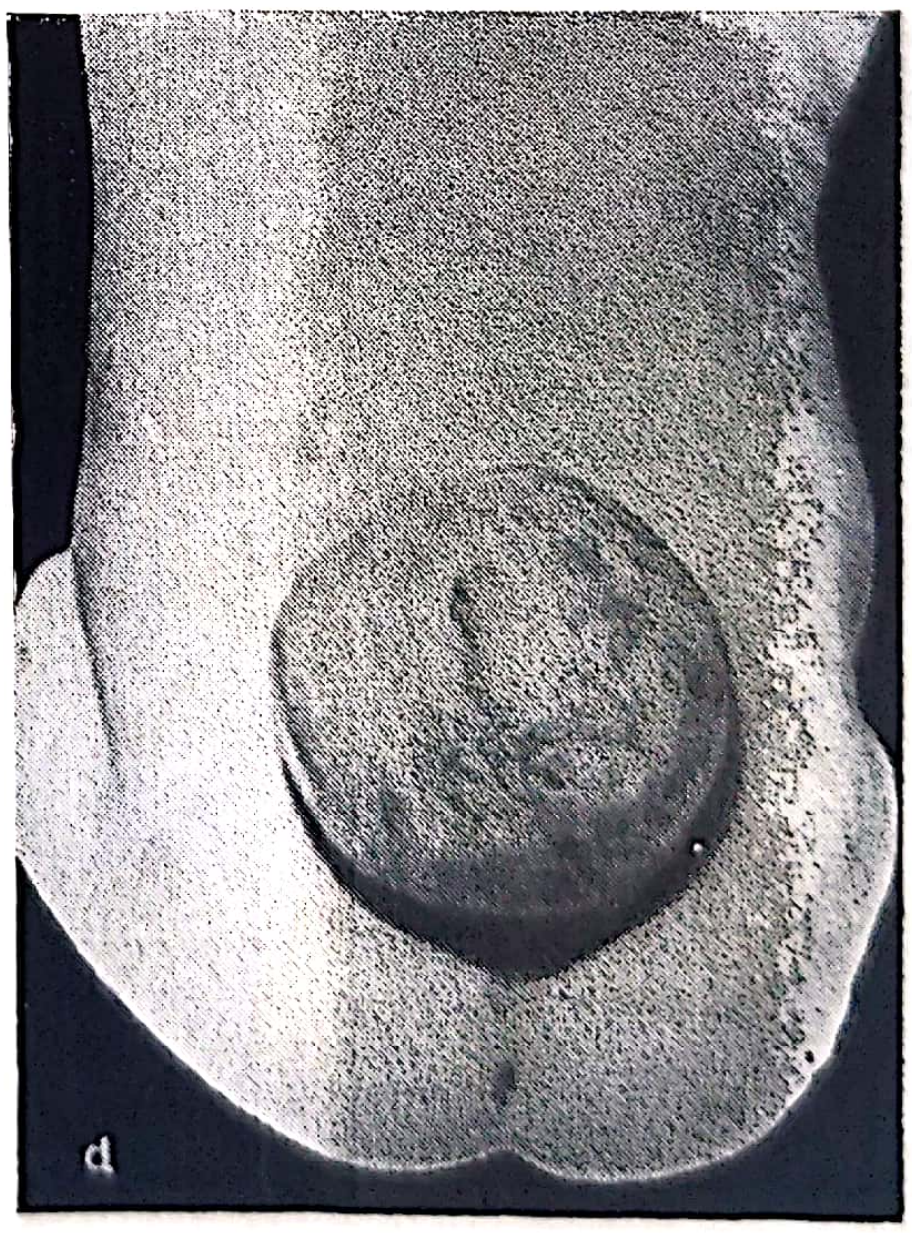

Fig. 58. — Meningomielocele cu malformații însoțitoare :
a și *a'*, cu hidrocefalie ; *b*, cu meningoencefalocel ; *c*, cu picior strîmb congenital ; *d*, cu sinus dermal.

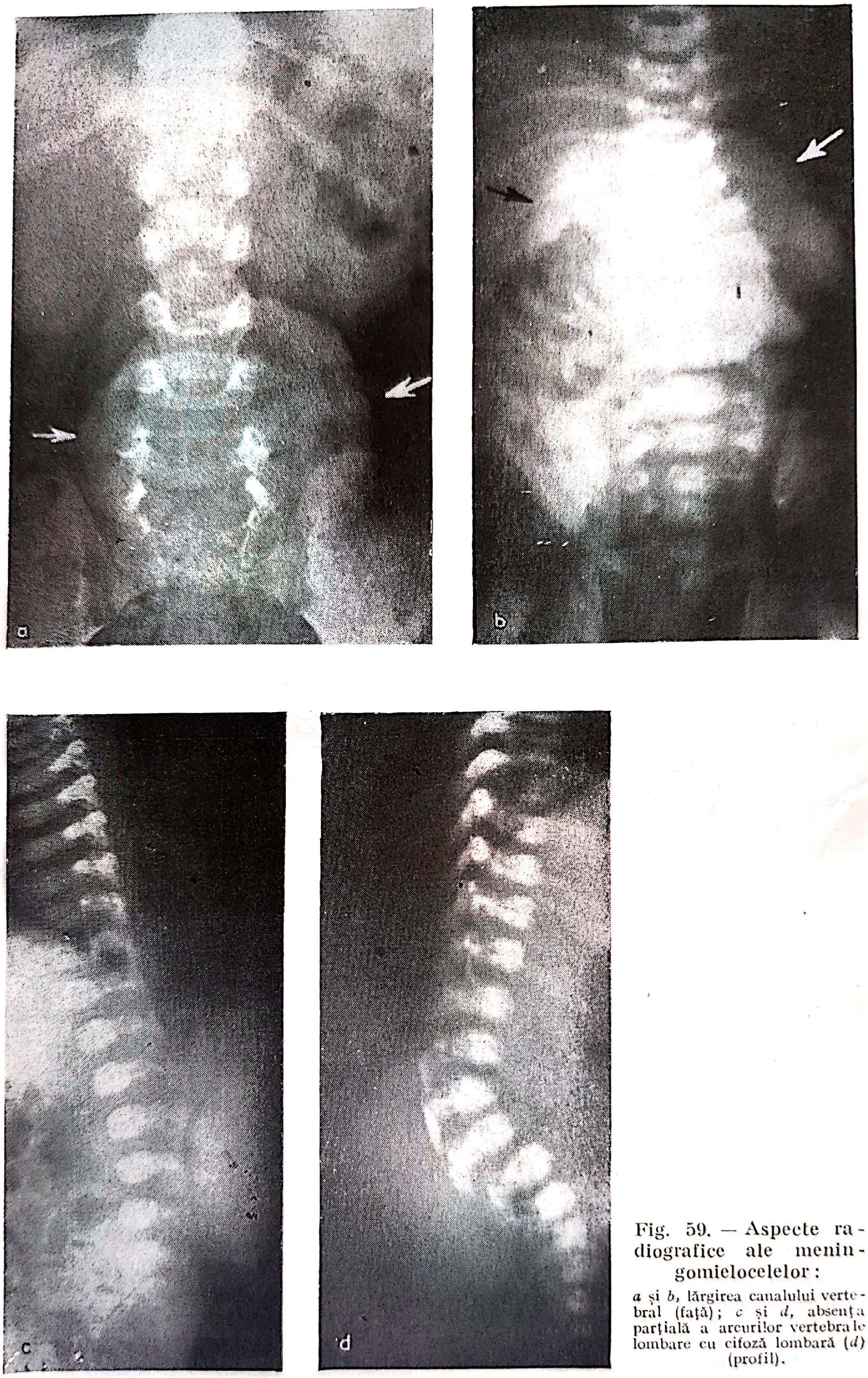

Fig. 59. — Aspecte radiografice ale meningomielocelelor :

a și *b*, lărgirea canalului vertebral (față); *c* și *d*, absența parțială a arcurilor vertebrale lombare cu cifoză lombară (*d*) (profil).

Diagnosticul diferențial. În cazul formelor deschise nu se pun probleme de diagnostic diferențial. În formele acoperite, diagnosticul diferențial va fi făcut cu tumorile disembrioplazice de la nivelul liniei mediane sau paramediane posterioare. Astfel sînt *teratoamele*, care au sediul de predilecție în regiunea sacrococcigiană, și *chisturile dermoide*, ambele afecțiuni necesitînd tratament chirurgical. Regiunea lombosacrată este sediul preferențial și al *lipoamelor*, care uneori pot coexista cu meningomielocelele. În lipoamele subcutane pure, coloana vertebrală este intactă.

Evoluție. Formele deschise prezintă pericol de infectare. Totuși, acestea, bine îngrijite în majoritatea cazurilor, manifestă o tendință spre epitelializare. Formele deschise pe o întindere foarte mare sînt neviabile. Formele acoperite, dar cu tegumente subțiate se pot fistuliza spontan sau traumatic. Formele complicate cu fistulă LCR, în cazul cînd nu se suprimă fistula, se infectează și duc la meningită purulentă. Semnele neurologice au o tendință discret evolutivă, în special în ceea ce privește tulburările motorii, precum au arătat datele EMG. Astfel, studiul EMG a permis să se pună în evidență, în cazurile unde nu s-a intervenit terapeutic, agravarea neurologică motorie după mai multe luni (Bonnal și colab., 1969).

Prognostic. Prognosticul depinde de sediul, de întinderea leziunii și în special de elementele anatomice interesate în malformație. Trebuie să avem în vedere atît prognosticul vital, cît și cel funcțional. Astfel, rahischizisul total și formele întinse care interesează și regiunile dorsale deasupra lui D_{10} sînt neviabile. Formele cu leziuni neurologice grave au posibilități de ameliorare minime datorită leziunilor anatomice existente. Formele acoperite cu interesarea numai a meningelor (meningocelele propriu-zise) au un prognostic funcțional bun. Cel mai greu de influențat sînt tulburările sfincteriene, mai ales cele urinare, care predispun la infecții urinare repetate sau cronice cu răsunet renal, periclitînd viitorul vital al copilului. Laurence (1966) a constatat că aproximativ 30% din copiii netratați depășesc vîrsta de 12 ani, 70% dintre aceștia fiind afectați de hidrocefalie cu întîrziere psihică. Zachary (1968) susține că, dintre copiii tratați, 70% supraviețuiesc la vîrsta de un an și că probabil 50—60% vor fi în viață la 5 ani.

Tratament. Tratamentul meningomielocelelor suscită mari controverse, care au făcut să nu se ajungă la un punct de vedere unitar.

Relativ la atitudinea chirurgilor în privința oportunității intervenției chirurgicale, toți autorii sînt de acord că în cazul meningocelelor pure practic nu există probleme deosebite și că singurul tratament este cel chirurgical: cura radicală a malformației cu prognostic vital și funcțional favorabil.

Alta este însă situația la copiii prezentînd un meningomielocel mare cu paralizii întinse, cu tulburări trofice și sfincteriene. Se pune întrebarea dacă chirurgul își poate lua responsabilitatea de a repara defectul știind că, după această primă etapă, copilul va suferi diverse alte intervenții urologice și ortopedice și va rămîne totuși serios handicapat fizic și uneori intelectual, fiind continuu amenințat vital prin leziunile renale. În etapa actuală, tehnicile moderne aplicate în neurochirurgie, chirurgia plastică și utilizarea antibioticelor fac relativ ușoară corecția operatorie a meningomielocelelor și permit salvarea pacienților. Operația nu poate însă suprima sau corija serioasele tulburări funcționale ale măduvei spinării și ale rădăcinilor nervoase, care duc la marcate tulburări neurologice. Unii copii vor rămîne toată viața paraplegici și incontinenți, trebuind să fie îngrijiți pentru eventualele infecții urinare. Nu putem fi de acord cu Bucy (1962) sau cu Rougerie și colab. (1966), care consideră nejustificat faptul de a salva viața unui copil despre care se știe dinainte că este condamnat să trăiască cu multiple tulburări neurologice grave, însoțite de deficiență mintală. Noi apreciem, în conformitate cu directivele sanitare ale statului nostru, că trebuie să încercăm în primul rînd să salvăm viața pacientului, indiferent cu ce tulburări funcționale rămîne. Sharrard și colab. (1963) au studiat comparativ două grupuri de copii cu meningomielocel lombar, unul tratat și altul netratat chirurgical. Ei au constatat că la grupul celor netratați starea musculară se deteriorează treptat, în timp ce la grupul tratat diminuarea funcției musculare nu se accentuează, la unele cazuri putîndu-se observa chiar o ameliorare.

În ceea ce privește momentul operator propice, majoritatea autorilor (Leveuf, 1937; Chambers, 1954; Klein și colab., 1960; Klein, 1966; Laurence, 1966; Lorber, 1965; Doran și Guthkelch, 1961, 1963; Guthkelch, 1962, 1965 etc.) sînt adepții unei intervenții precoce în primele ore ale vieții (maximum în primele 48 de ore după naștere). Această indicație se referă, datorită pericolului infecției, la meningomielocelele deschise. Zachary (1965) arată că, după 48 de ore de la naștere, orice meningomielocel poate fi considerat infectat și deci nu se mai pretează la o închidere primară datorită riscurilor unei meningite. După 48 de ore, închiderea malformației trebuie întîrziată pînă ce se produce epitelializarea naturală. Stoyle (1966) apreciază că parezele pot retroceda printr-o închidere timpurie, mortalitatea fiind mult mai mică. Din studiile EMG repetate pre- și postoperator, care au permis urmărirea obiectivă a funcției motorii a membrelor inferioare și a funcției sfincterelor, reiese că intervenția trebuie făcută cît mai precoce, dacă se poate în primele 24 de ore (Bonnal și colab., 1969). Rougerie și colab. (1966) pledează, dimpotrivă, pentru temporizarea intervenției. Între aceste două opinii se situează Smith (1965), Ingraham și Matson (1954), precum și Meacham (1959). Astfel, Ingraham și Matson (1954) indică intervenția timpurie între 3 și 8 săptămîni sau, în caz de infecție, recomandă temporizare între 3 și 12 luni. În justificarea atitudinii pentru un tratament de urgență sau temporizat, autorii se bazează pe date clinice. Trebuie precizat însă că la nou-născut există o dificultate în ceea ce privește examenul neurologic pentru o apreciere obiectivă a deficitelor datorate unui meningomielocel. Se știe că studiul tonusului și al reflexelor variază după gradul de maturitate al sistemului nervos, după condițiile obstetricale și după precocitatea examenului neurologic.

În ultimii ani, o serie de autori, printre care Lorber (1971), Hide și colab. (1972), Simpson și Manson (1972), Smith și Smith (1973), Stark și Drummond (1973), Naglo și Hellström (1976), Oberbauer (1977), opinează pentru selectarea cazurilor în vederea tratamentului chirurgical, pledînd pentru un tratament conservator mai ales în cazurile de spina bifida aperta sau în cele cu tulburări neurologice grave. Părerea noastră este că, respectîndu-se contraindicațiile absolute, trebuie indicată operația cît mai repede posibil, adică în primele 48 de ore. Pentru aceasta sînt necesare condiţii de izolare perfectă a copiilor într-o secţie de nou-născuţi. În cazul cînd există contraindicaţii pentru operaţia timpurie, intervenţia va fi efectuată după 3 luni, cînd se pot aprecia eventuala evoluţie a hidrocefaliei şi starea tulburărilor neurologice (motorii, sfincteriene, trofice). Formele complicate fistulizate, ca urmare a perforării sacului, pun indicaţia operatorie de urgenţă. Rezolvarea chirurgicală a acestor cazuri vizează în primul rînd închiderea fistulei, făcîndu-se şi cura radicală a malformaţiei atunci cînd nu s-a instalat încă meningita.

Hidrocefaliile moderate nu constituie o contraindicaţie datorită drenajelor ventriculocardiace cu valve. Se pune însă problema momentului de efectuare a drenajului LCR cu valve, şi anume dacă hidrocefalia trebuie operată în primul timp şi meningomielocelul în timpul secund sau invers. În cazul cînd copilul este adus în primele 48 de ore, deci cînd hidrocefalia însoţitoare este minimă, se va proceda la intervenţia primară asupra meningomielocelului. Atunci cînd copilul este adus mai tardiv şi se constată o hidrocefalie evolutivă, se va rezolva în primul rînd hidrocefalia şi ulterior se va interveni chirurgical asupra meningomielocelului. De aceeaşi părere sînt şi Gordon şi colab. (1965). În practică însă, lucrurile se desfăşoară invers. O serie de copii cu hidrocefalie evolutivă se internează la neurochirurgie după ce în diferite secţii de chirurgie li s-a rezolvat operator meningomielocelul cu cîteva luni mai înainte.

Contraindicaţiile operatorii sînt reprezentate de: stări plurimalformative grave; stare generală alterată; imaturitate; meningomielocele cu defecte cutanate mari, care nu pot fi acoperite decît cu lambouri de rotaţie, ceea ce constituie operaţii mult prea şocante pentru nou-născut; meningomielocele foarte întinse, îndeosebi cele al căror nivel superior trece peste D_{10}, nivel desemnat ca limită a vindecării (Nash, 1956), întrucît sînt neviabile; meningomielocele ulcerate, care trebuie temporizate pînă la epitelializare; meningite acute, în plină evoluţie, care necesită întîi tratament susţinut antibiotic şi pun indicaţie operatorie după cel puţin o lună de la vindecare; prezenţa hidrocefaliei avansate existente la naştere, deoarece ţesutul cerebral este foarte redus.

Unul din motivele de contraindicaţie operatorie susţinut de Bucy (1962) a fost acela că un mare număr de copii cu meningomielocele prezintă concomitent o dezvoltare intelectuală insuficientă. Un studiu făcut de Beks şi colab. (1966, 1969) pe copii operaţi de spina bifidă fără hidrocefalie le-a permis să constate că aceştia dispuneau de un nivel intelectual normal; chiar copiii cu hidrocefalie nu s-au îndepărtat de la normal dacă au fost rapid operaţi. Klein (1966) constată că la 70% din copiii operaţi şi urmăriţi intelectul era normal ($QI = 100$), 25% au avut un intelect uşor scăzut ($QI = 90 - 50$) şi numai 5% au prezentat QI sub 50, fiind neadaptabili şi needucabili. În orice caz, la naştere nu se poate aprecia viitorul intelectual al copilului, cu excepţia cazurilor de hidrocefalie avansată; de aceea, perspectivele dezvoltării intelectuale nu pot constitui o contraindicaţie la majoritatea bolnavilor.

Tratamentul urmăreşte atît menţinerea în viaţă a pacienţilor, cît şi ameliorarea stării lor pentru a se putea integra în societate şi a-şi asigura o existenţă independentă. Tratamentul meningomielocelelor este deosebit de complex şi îndelungat şi constă în tratament chirurgical, ortopedic, urologic, de reeducare motorie şi sfincteriană, local (igienic, antiseptic).

Tratamentul chirurgical are drept scop : ablaţia malformaţiei exteriorizate jenante ; rezecţia ţesutului nervos modificat cicatriceal şi repunerea în canalul spinal a măduvei rudimentare izolate şi a rădăcinilor nervoase ; refacerea sacului dural şi a pasajului lichidian ; închiderea plăgii fără tensiune în tegumente normale ; prevenirea infecţiei.

Numai rareori efectuarea propriu-zisă a intervenţiei chirurgicale pune probleme tehnice dificile, care sînt legate de insuficienţă tegumentară. Sub anestezie generală se efectuează cura radicală a meningomielocelului într-un singur timp operator, avînd grijă ca manevrele chirurgicale să fie blînde pentru a nu tracţiona elementele nervoase, deci a nu agrava fenomenele neurologice. Pentru evitarea pierderii abundente de LCR, deci a hipotensiunii intracraniene, se va menţine bolnavul cu capul mai jos. Se va rezeca ţesutul nervos modificat cicatriceal (glioză) şi, cînd este posibil, se va repune în canalul spinal măduva rudimentară izolată cu rădăcinile nervoase. Se va evita repunerea ţesutului nervos cicatriceal, nefuncţional, care poate juca un rol compresiv. Se închide etanş sacul dural. Este cu totul contraindicat de a ligatura sacul herniat neexplorat, deci cu ţesut nervos în interior. Nu este necesară corectarea defectului osos. Închiderea planurilor anatomice asigură reuşita intervenţiei ; de aceea, defectul osos se va acoperi cu două lambouri din musculatura paravertebrală. Se va închide plaga cutanată fără tensiune în tegumente normale. Închiderea tegumentelor este adesea dificilă, pentru că pielea malformaţiei este numai parţial utilizabilă. De asemenea, în cazul meningomielocelelor cu bază largă, defectul cutanat poate fi important. În asemenea cazuri se pot utiliza decolarea tegumentelor, contraincizii sau chiar lambouri de rotaţie, cînd breşele cutanate sînt foarte mari. Pe cît este posibil, se va urmări ca suturile straturilor musculare să nu se suprapună cu suturile tegumentare (se recomandă sutura musculară verticală şi sutura tegumentară transversală).

Tratamentul meningomielocelelor nu se termină odată cu efectuarea cu succes a operaţiei. Este necesar ca în continuare să se urmărească postoperator, prin măsurători, creşterea circumferinţei craniene timp de cîteva luni pentru aprecierea unei hidrocefalii evolutive.

Tratamentul ortopedic este indicat atît în cazul deformării extremităţilor, cît şi în cel al malformaţiilor congenitale osoase coexistente (luxaţie congenitală coxofemurală, picior strîmb congenital etc.). Se va face tratament ortopedic conservator sau chirurgical, la care în continuare se adaugă reeducarea motorie. Aceste tratamente vor începe încă în perioada neonatală şi vor fi continuate la copil, cu pauze, toată viaţa. Klein (1966) constată că, cu toate aceste tratamente, 22% din copiii operaţi şi trataţi nu puteau merge şi nici nu se puteau menţine în ortostatism, 26% stăteau în picioare, dar mergeau dificil sau cu ajutorul aparatelor şi 52% mergeau fără aparate.

Tratamentul urologic. Tulburările urinare constituie handicapul principal fizic şi psihic al acestor pacienţi. Funcţia sfincteriană anală are un prognostic mult mai bun decît cea vezicală, deoarece cu timpul, prin măsurile de educaţie, 80% dintre copii ajung să aibă o continenţă anală, ceea ce permite să fie recuperaţi pentru societate. Pentru funcţia urinară, perspectivele nu sînt atît de favorabile datorită incontinenţei persistente şi posibilităţilor de infecţie ascendentă (pielonefrită cronică), deci afectării parenchimului renal. Aceasta duce la insuficienţă renală, periclitînd viaţa copilului. Dacă în primul an de viaţă nu se poate aprecia exact gradul tulburărilor sfincteriene, în anul al doilea este necesar un examen urologic complet, şi anume : un bilanţ al căilor urinare superioare (examen de urină complet, urocultură cu antibiogramă, dozarea ureei, urografii) ; examen vezicosfincterian (test la frig, senzaţie de nevoie) ; examen urologic (calculul reziduului vezical, cistomanometrie sub control radiologic, care constată presiunea intravezicală, sensibilitatea vezicală la distensie, capacitatea vezicală, existenţa contracţiilor vezicale normale) ; electromiografia sfincterului extern al uretrei (Timmermans şi colab., 1964) ; radiocinematografia vezicosfincteriană (Klein, 1966).

Tratamentul urologic va urmări, pe de o parte, păstrarea parenchimului renal, iar pe de altă parte asigurarea unui control sfincterian. Pentru păstrarea parenchimului renal vor fi supravegheate infecţia ascendentă (cura de antibiotice pînă la dispariţia piuriei), reziduul vezical şi posibilitatea reflexului ureterobazinetal. Pentru asigurarea unui control sfincterian este necesară o muncă susţinută de reeducare prin apăsare pe abdomenul copilului (ziua la fiecare 2 ore şi noaptea o dată). Pe baza datelor examenelor urologice se deosebesc : vezica anatomică, ce se videază prin contracţie brutală la 20 cm³ lichid. Poate beneficia de o rezecţie a rădăcinilor sacrate ; vezica hipertonă, a cărei presiune atinge cifre ridicate la volum mic. Recuperarea este posibilă prin administrarea de probantin şi prin reeducare ; vezica neinhibată, cu contractări anarhice suficiente pentru a asigura o evacuare. Prin tratament cu probantin şi prin reeducare, recuperarea este posibilă ; vezica autonomă, ale cărei contracţii musculare se fac la o presiune foarte scăzută pentru a goli vezica. Reeducarea bine condusă poate obţine o continenţă suficientă în repaus. La pacienţii cu tonus sfincterian absent, soluţia este pentru băieţi un aparataj adecvat, iar pentru fete vezica ileală la piele.

Tratamentul de reeducare motorie şi sfincteriană. Reeducarea trebuie să se efectueze cît mai repede, necesitînd o muncă susţinută, posibil chiar toată viaţa. Aceasta constă în fizioterapie, kinetoterapie şi gimnastică medicală.

Tratamentul local. Ţinînd seama de insuficienţa sfincteriană, anală şi vezicală şi de apropierea acestor regiuni de zonele de intervenţie chirurgicală, pe de o parte este necesară menţinerea permanentă a unei igiene deosebite a regiunii perineale, iar pe de altă parte folosirea de substanţe antiseptice pînă la vindecarea perfectă locală postoperatorie. În continuare, tratamentul local are scopul de a preveni atît eventualele ulceraţii sau maceraţii ale tegumentelor perineale, cît şi tulburările trofice neurologice.

În contextul terapeutic, tratamentul ortopedic, urologic, local, de recuperare motorie şi sfincteriană este tot atît de important ca şi cel chirurgical, toate aceste măsuri concurînd pentru un prognostic vital şi funcţional cît mai bun.

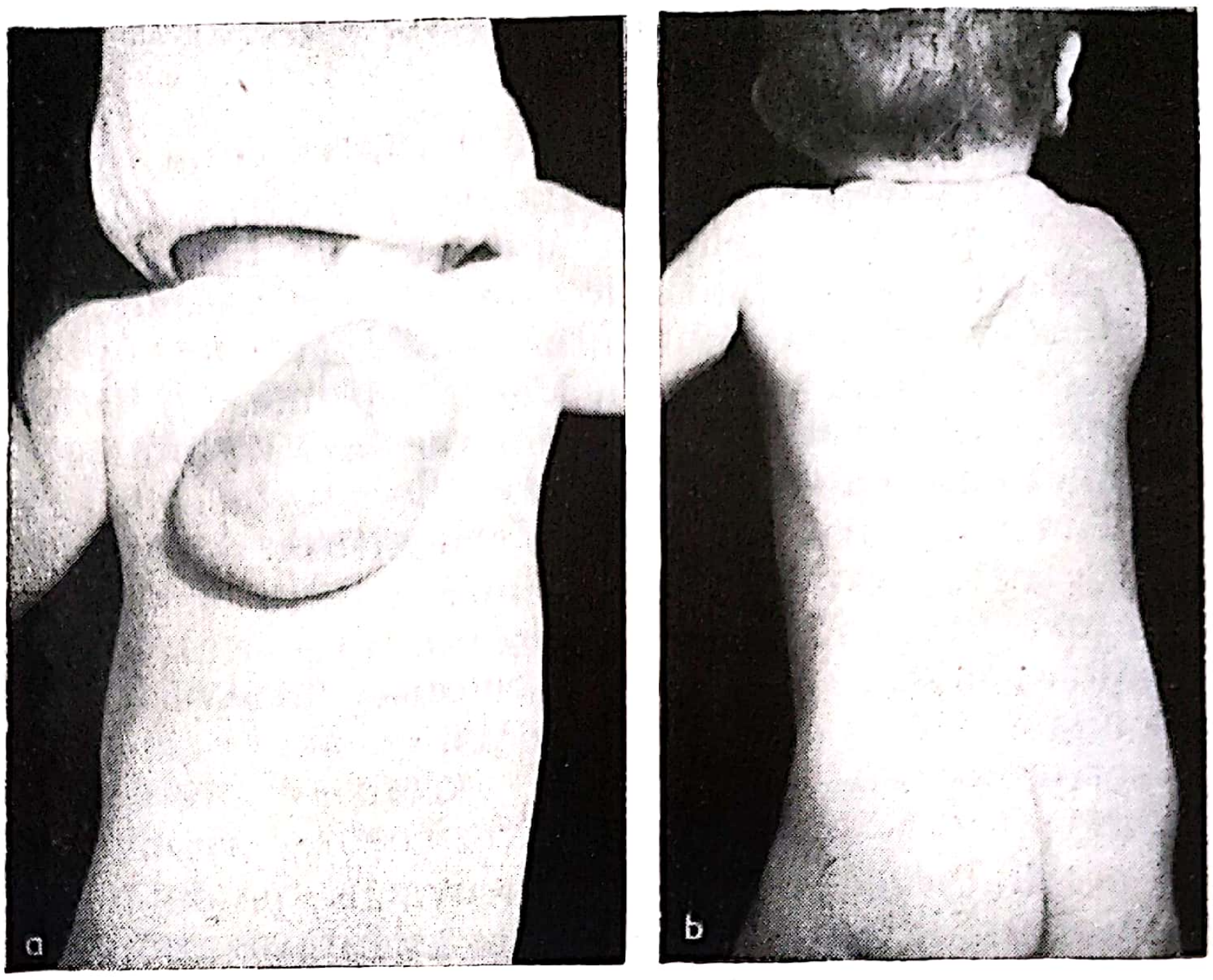

Fig. 60. — **Meningomielocel dorsal :**
a, preoperator ; *b*, postoperator.

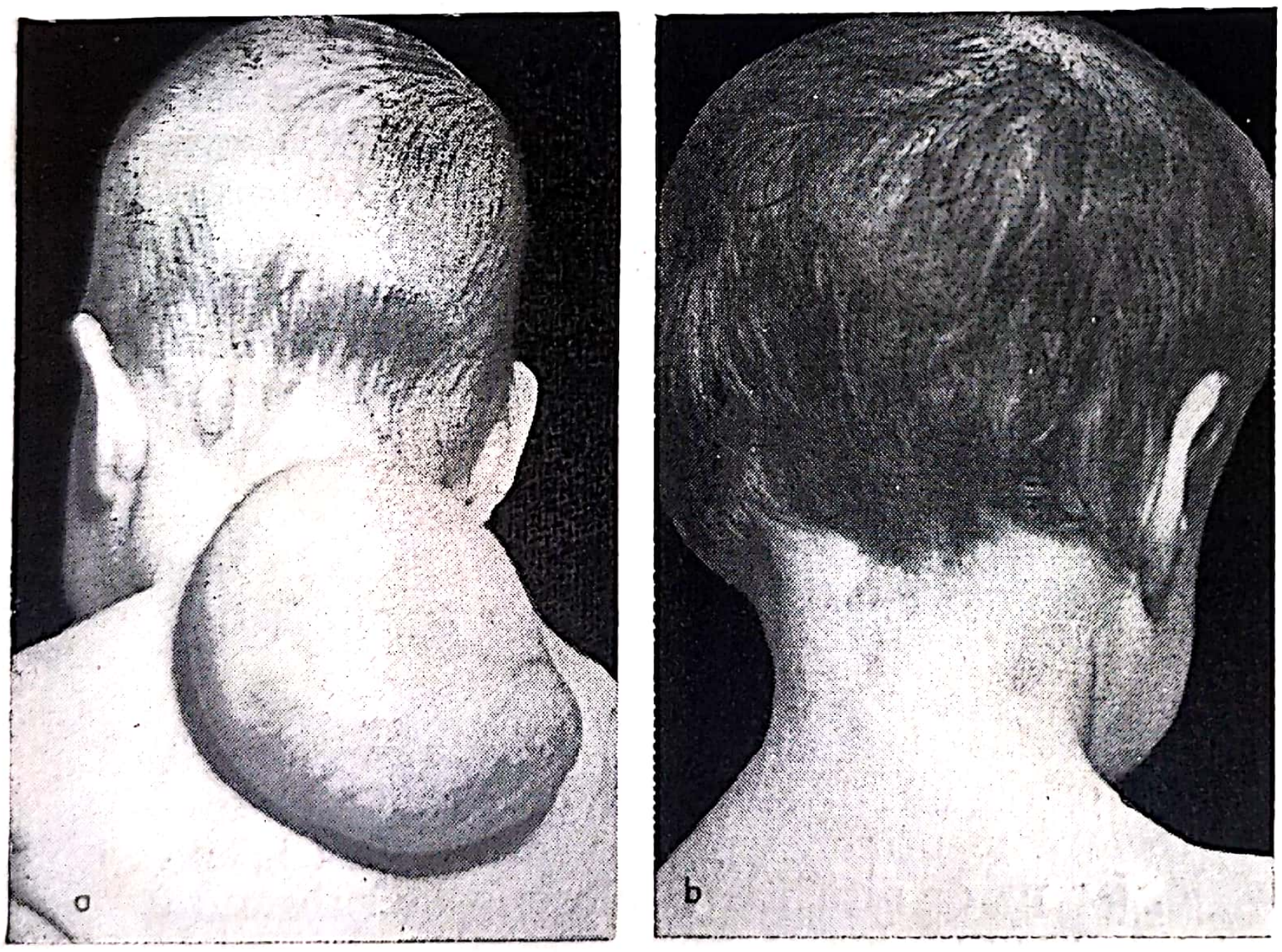

Fig. 62. — **Meningomielocel cervical :**
a preoperator ; *b*, postoperator după 2 ani.

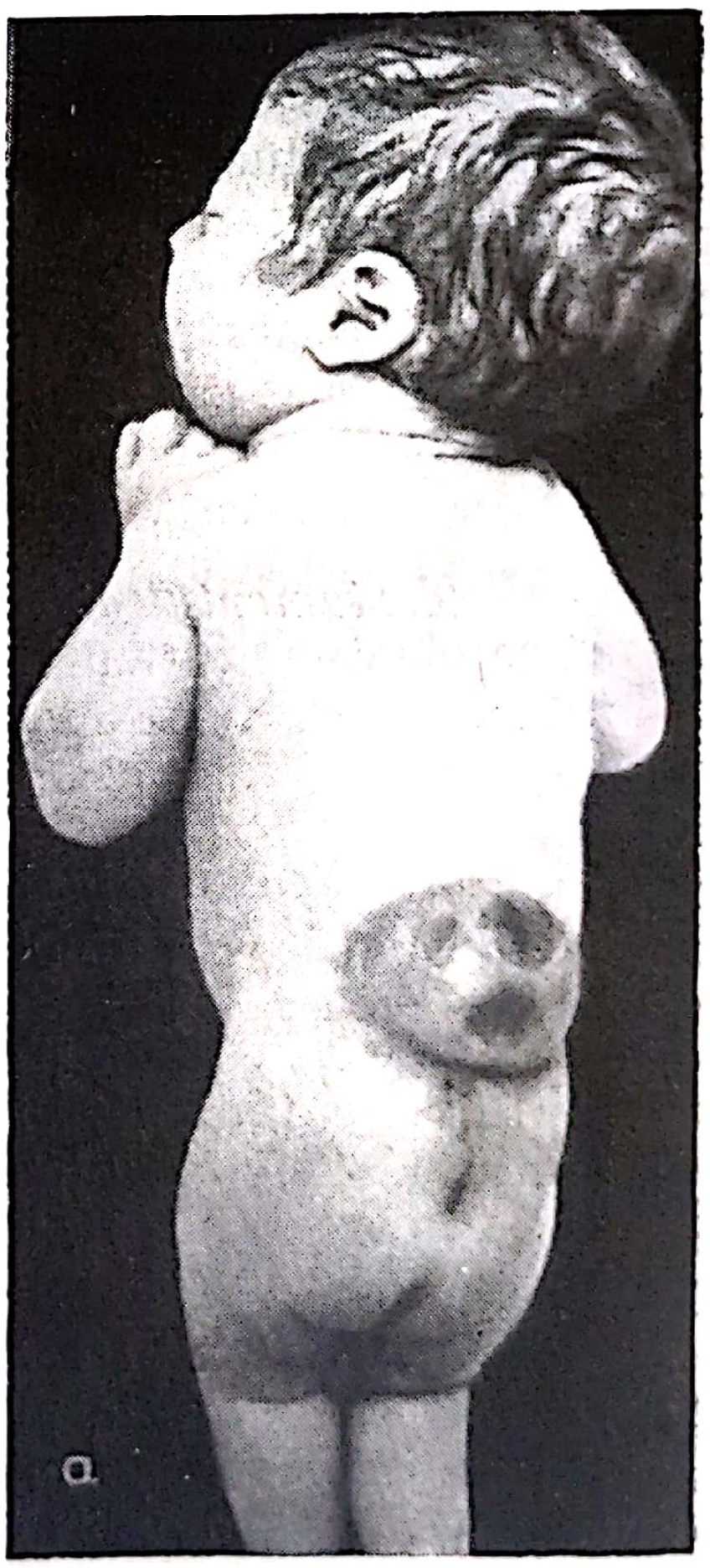

Fig. 64. — **Meningomielocel lombar :**
a, preoperator ; *b*, postoperator.

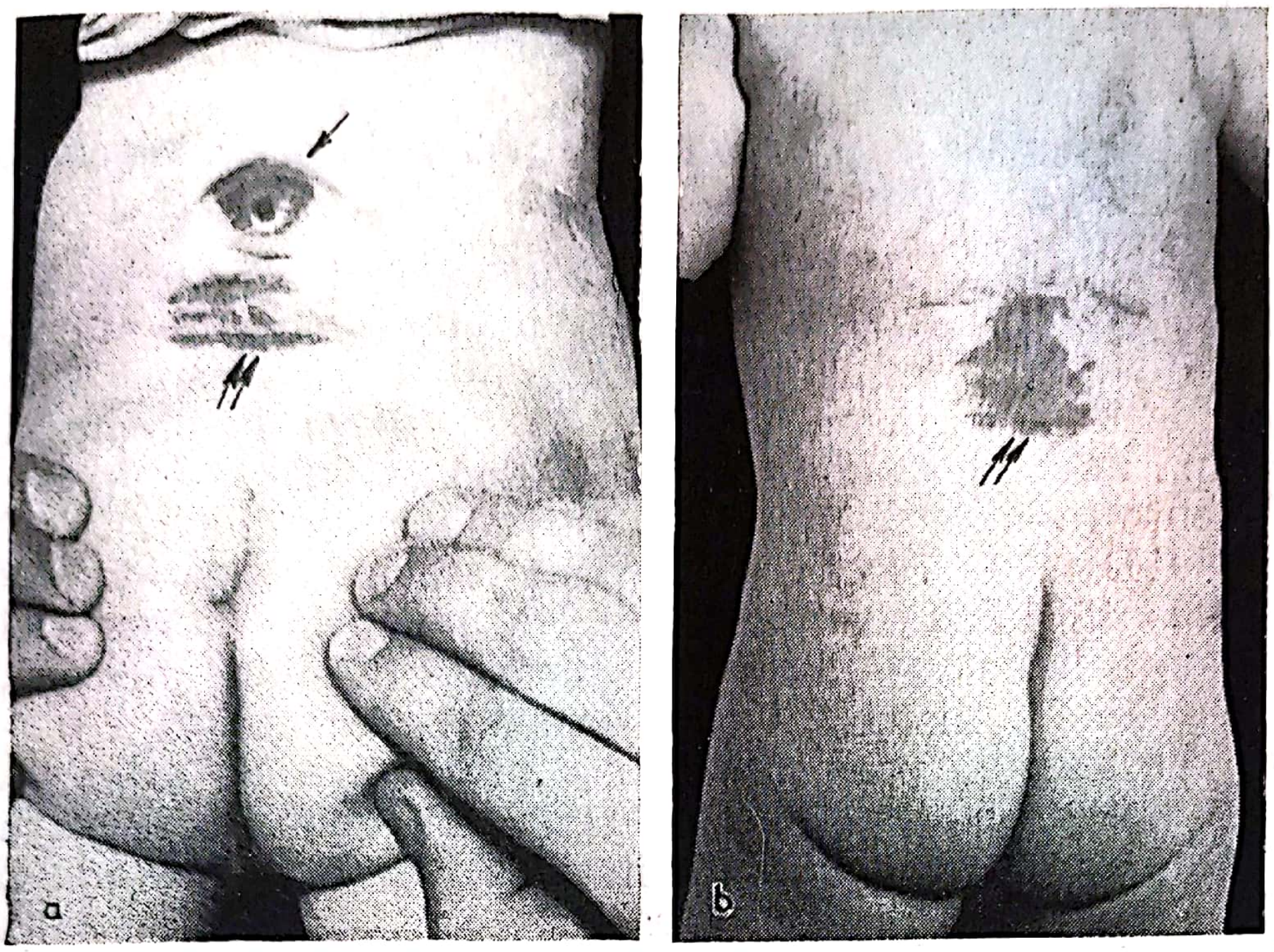

Fig. 61. — Meningomielocel toraco-lombar:
a, preoperator; *b*, postoperator.

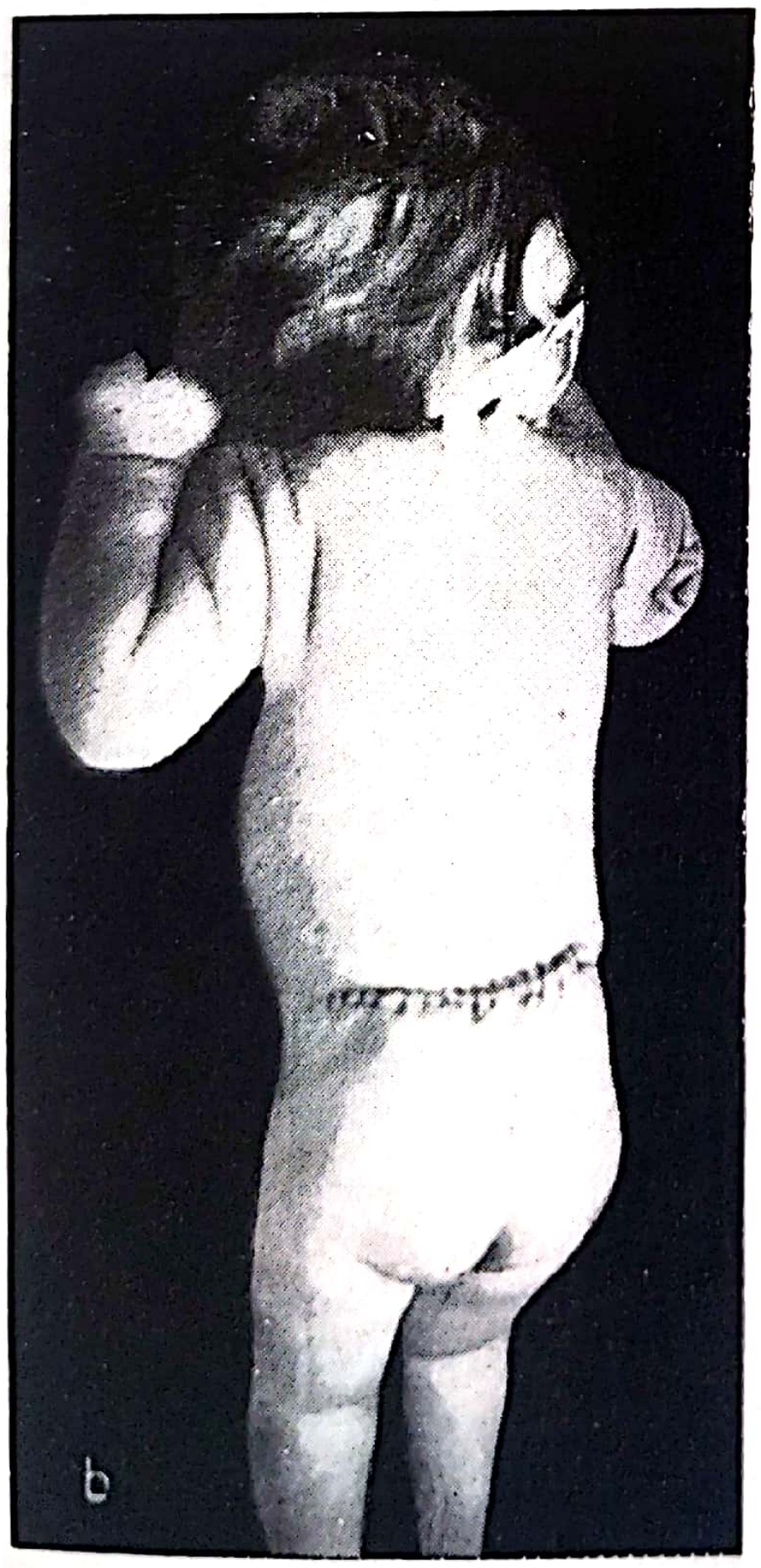

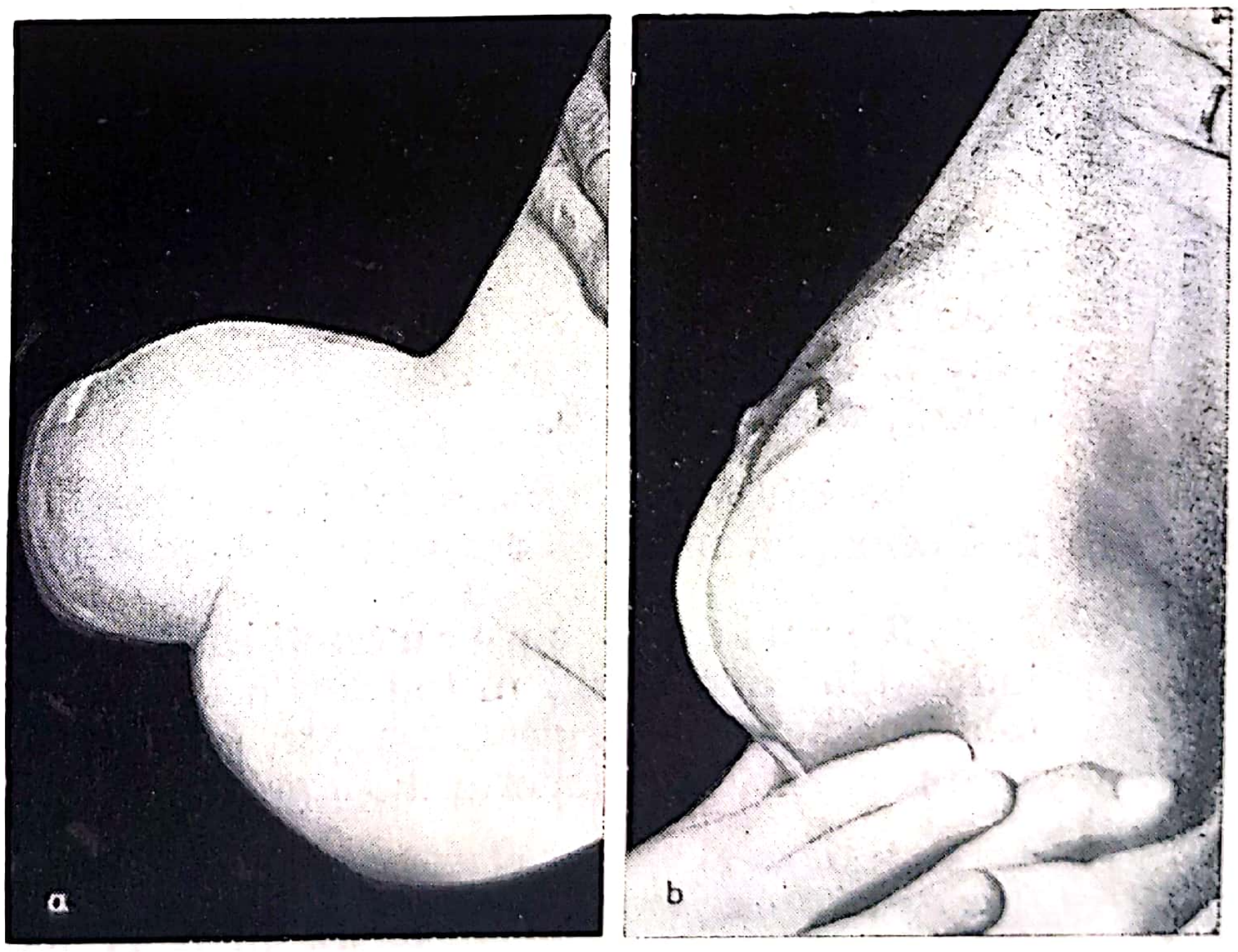

Fig. 63. — Meningomielocel lombosacrat:
a, preoperator; *b*, postoperator imediat.

Fig. 64

Complicaţiile postoperatorii pot fi hidrocefalia acută, fistula LCR, infecţia plăgii, recidiva malformaţiei.

Hidrocefalia acută, care constituie complicaţia principală, se manifestă fie prin apariţia primară postoperator a unei hidrocefalii grave, fie ca o agravare a unei hidrocefalii preexistente operaţiei. Hidrocefalia este urmarea unei hipersecreţii lichidiene prin iritaţia datorată prezenţei sîngelui în LCR după intervenţia chirurgicală. Totodată există şi posibilitatea unei insuficiente resorbţii a LCR, care este consecinţa unei infecţii a meningelor. Ideea lui Dandy şi Blackfan (1913), că sacul herniei acţionează ca o suprafaţă absorbantă şi îndepărtarea sa duce la modificarea absorbţiei LCR şi la dezvoltarea hidrocefaliei, nu a fost adeverită (Gerlach şi colab., 1967). Clinic, hidrocefalia se manifestă prin bombarea accentuată a fontanelei anterioare a sugarului, prin vărsături şi prin stare de nelinişte. Hidrocefalia acută primar, apărută postoperator, de obicei se rezolvă spontan la scurt timp după operaţie. Posibilităţile de distensie a craniului sugarului la excesul de LCR, ca şi efectuarea a 2–3 puncţii ventriculare, rezolvă situaţia. Semnificativ în acest sens este următorul caz: un sugar cu meningomielocel şi craniostenoză a prezentat postoperator o hidrocefalie acută cu fenomene de suferinţă a trunchiului cerebral; după fiecare puncţie ventriculară îşi revenea. Neavînd posibilitatea de distensie a craniului din cauza craniostenozei, copilul a decedat după o săptămînă datorită fenomenelor de HIC, în urma hidrocefaliei acute.

Fistula LCR postoperatorie, care este o complicaţie periculoasă, poate fi preîntîmpinată prin abordarea adecvată a malformaţiei, rezolvarea corectă operatorie, cu deosebită atenţie la închiderea planurilor, prevenirea infecţiei intra- şi postoperatorii.

Infecţia plăgii este datorată mai ales apropierii de orificiul anal şi îmbibării pansamentelor cu urină. Pentru a preveni infecţia, copilul este menţinut în decubit ventral cu capul mai jos faţă de corp. Infecţia poate duce la meningită spinală cu evoluţie ascendentă intracraniană şi ventriculară, deseori fatală.

Recidiva meningomielocelului, cauzată de rezolvarea incorectă a malformaţiei, necesită reintervenţie operatorie.

Rezultate operatorii. Respectarea indicaţiilor şi a contraindicaţiilor operatorii, metodele de anestezie şi de reanimare moderne, tehnicile neurochirurgicale actuale, ca şi tratamentul postoperator corect au dus la excluderea mortalităţii postoperatorii în ultimii ani (fig. 60–64).

Spina bifidă ocultă

Spina bifidă ocultă reprezintă o tulburare de închidere a arcului vertebral, ca semn principal, fără protruzia conţinutului intraspinal la suprafaţă, cu părţi moi de acoperire, de obicei normale. De la început trebuie deosebită anatomic şi clinic malformaţia disrafică, care este încadrată ca spina bifidă ocultă, de tulburarea de osificare privitoare la închiderea arcului vertebral și la dezvoltarea apofizelor spinoase, care se efectuează tardiv sau deloc. Aceste ultime forme, denumite despicături vertebrale simple, nu prezintă nici o valoare patologică pînă la vîrsta de 14—16 ani, fiind greu de deosebit de spina bifidă ocultă pînă la pubertate. De aceea este dificil de efectuat o statistică reală asupra incidenței spinei bifide oculte.

În statisticile mari, spina bifidă ocultă apare în proporție de 1% (Gerlach și colab., 1967), în timp ce o despicătură vertebrală la copil are o incidență de 25% (Ingraham și Matson, 1954). Arseni și colab. (1976) au constatat pe radiografii de coloană lombosacrată efectuate fără selecție la copii cu diferite afecțiuni neurochirurgicale craniocerebrale o despicătură de arc vertebral la 72% din cazuri.

În genere, sediul de predilecție este coloana lombosacrată, mai rar regiunea cervicală și excepțional regiunea toracală (tabelul nr. 4).

Tabelul nr. 4

Repartiția după sediu a spinei bifide oculte

Autori	Nr. total cazuri	Sediul						
		cervical	toracal	lombar	sacrat	cervico-toracal	toraco-lombar	lombo-sacrat
Ingraham și Matson (1954)	96	4	7	22	21	—	8	34
Arseni și colab. (1978)	91	1	1	22	57	—	1	9

Anatomie patologică. Alături de despicătura arcului vertebral, care este semnul principal, pot coexista și alte semne disrafice, și anume :

— Anomalii ale tegumentelor în regiunea despicăturii vertebrale : pilozitate anormală (hipertricoză), angioame cutanate, tulburări de pigmentare, orificii cît o gămălie de ac (sinus dermal).

— Anomalii subcutanate : lipoame, situate pe linia mediană sau paramediană, de diferite dimensiuni, asupra cărora Lassman și James (1967), precum și Iizuka (1971) au insistat în mod special.

— Modificări ale învelișurilor medulare : aderențe extradurale și subdurale. Dura mater poate fi aderentă de ligamentul longitudinal posterior la nivelul defectului osos sau la acest nivel se pot găsi țesuturi heterotopice. Aceste aderențe pot provoca secundar lezarea măduvei și a rădăcinilor nervoase. Uneori pot coexista tumori malformative și chisturi cu acțiune compresivă asupra măduvei. Astfel se poate deosebi spina bifidă ocultă mieloadezivă de cea mielocompresivă. Aceste aderențe împiedică ascensiunea măduvei spinării, care uneori apare prelungită chiar pînă la vertebrele L_5-S_1. La nivelul malformației disrafice aderă astfel extremitatea măduvei sau filumul terminal.

— Modificări primare ale măduvei spinării și ale rădăcinilor pot apărea concomitent sub forma de cavități siringomielice, glioze periependimare sau anomalii de formă, mărime și poziție ale rădăcinilor nervoase și ale filumului terminal.

Tabloul clinic. Este caracterizat prin semne locale patognomonice și uneori prin semne neurologice. Semnele locale constau în anomaliile cutanate și subcutanate (descrise anterior) și în posibila palpare cu dificultate a despicăturii arcului posterior. Semnele neurologice sînt reprezentate de tulburări sfincteriene, tulburări trofice, tulburări motorii și senzitive ale membrelor inferioare.

Cele mai importante și mai frecvente sînt tulburările sfincteriene, care fie că iau aspectul unui fals enurezis nocturn, mai rar encoprezis, fie că se prezintă sub forma unor tulburări vezico-anale de tip incontinență. La copilul mic, aceste tulburări sînt trecute cu vederea, pentru ca mai tîrziu să se constate întîrzierea apariției sau lipsa totală a controlului sfincterian. Prin presiune abdominală ușoară se obține la acești copii evacuarea urinii și totodată se poate constata sfincterul anal relaxat.

Tulburările trofice se manifestă în principal prin deformări ale picioarelor (picior scobit), deformări ale degetelor în gheară, modificări în varus sau valgus etc. Totodată, la membrele inferioare apar atrofii musculare, scurtarea reală sau aparentă a unui membru. De asemenea, se constată modificări ale coloanei (scolioză, cifoză), tulburări de mers și de statică secundare (fig. 65).

Tulburările motorii și de sensibilitate, provocate prin afectarea conului medular și a cozii de cal, constau în pareze distale și tulburări de sensibilitate în șa. Există foarte multe varietăți și combinații posibile de simptome. Acest tablou clinic corespunde celor mai frecvente forme de spina bifidă ocultă, cele cu localizare lombosacrată.

Semnele neurologice interesînd regiunile cervicale sau dorsale sînt minime și se pot manifesta sub forma de dureri, tulburări de sensibilitate cu caracter segmentar și deficite motorii ușoare. Spina bifidă cervicală sau dorsală prezentînd această simptomatologie este de obicei un simptom însoțitor al altor maladii disrafice (siringomielie) sau disembrioplazice (tumori epidermoide, dermoide).

Se pot deosebi următoarele forme clinice :

— latente, la care se constată spina bifidă radiologică cu semne locale de disrafie ;

— fruste, caracterizate în plus prin prezența tulburărilor sfincteriene pseudoenuretice ;

— neurologice, cu tulburări complexe (motorii, senzitive, sfincteriene, trofice) în diferite grade.

Spina bifidă ocultă poate rămîne uneori latentă, adică tulburările neurologice nu se manifestă toată viața. Alteori, acuzele apar tîrziu în copilărie, la adolescent sau chiar la adult. Apariția tardivă sau evoluția progresivă cu accentuarea simptomelor se datorește fie tracțiunii exercitate asupra măduvei, care crește mai încet decît vertebrele, fie gliozei medulare evolutive, fie dezvoltării lent progresive a diferite tumori disembrioplazice ce comprimă măduva.

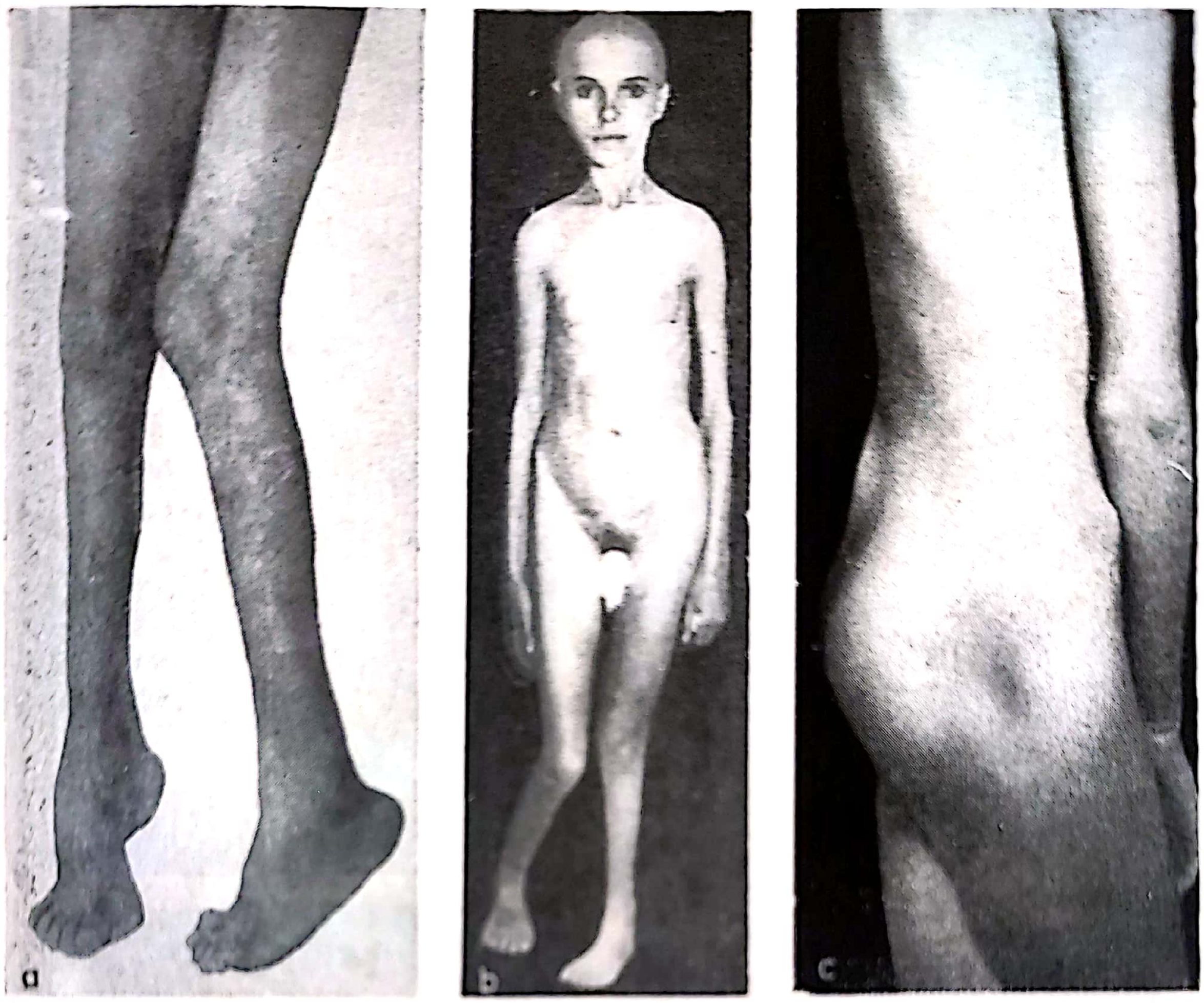

Fig. 65. — Aspectul membrelor inferioare (*a*) într-un caz de spina bifidă ocultă cu incontinență urinară (*b*) și lipom sacrat (*c*).

Examene paraclinice. Examenul radiografic al coloanei pune în evidență despicătura vertebrală. La sugar și la copilul mic, examenul radiografic este mult mai dificil de interpretat datorită lamelor foarte subțiri și absenței osificării. Radiografia coloanei poate arăta, în afara defectului vertebral, și alte modificări, ca lărgirea anormală a canalului spinal, anomalii ale corpurilor vertebrale, spiculi osoși, scolioză (fig. 66). În unele cazuri, mielografia cu substanță de contrast iodată (lipiodol) poate da indicații prin defectele de umplere în cazul compresiunii sau al blocajului lichidian parțial sau total.

Diagnostic. Datele examenului clinic, care evidențiază tulburările neurologice (motorii și senzitive, sfincteriene, trofice), vor conduce la un examen atent al coloanei, deci la constatarea semnelor locale. Examenul radiografic va arăta despicătura arcului vertebral. Dar diagnosticul de spina bifidă ocultă nu poate fi susținut numai pe baza examenului radiografic al coloanei, în acest scop fiind necesare și alte semne de disrafie.

Diagnosticul diferențial se efectuează, în primul rînd, cu despicăturile vertebrale simple, care nu aparțin malformațiilor disrafice (fig. 67), situație în care lipsesc atît semnele locale cutanate sau subcutanate, cît și cele

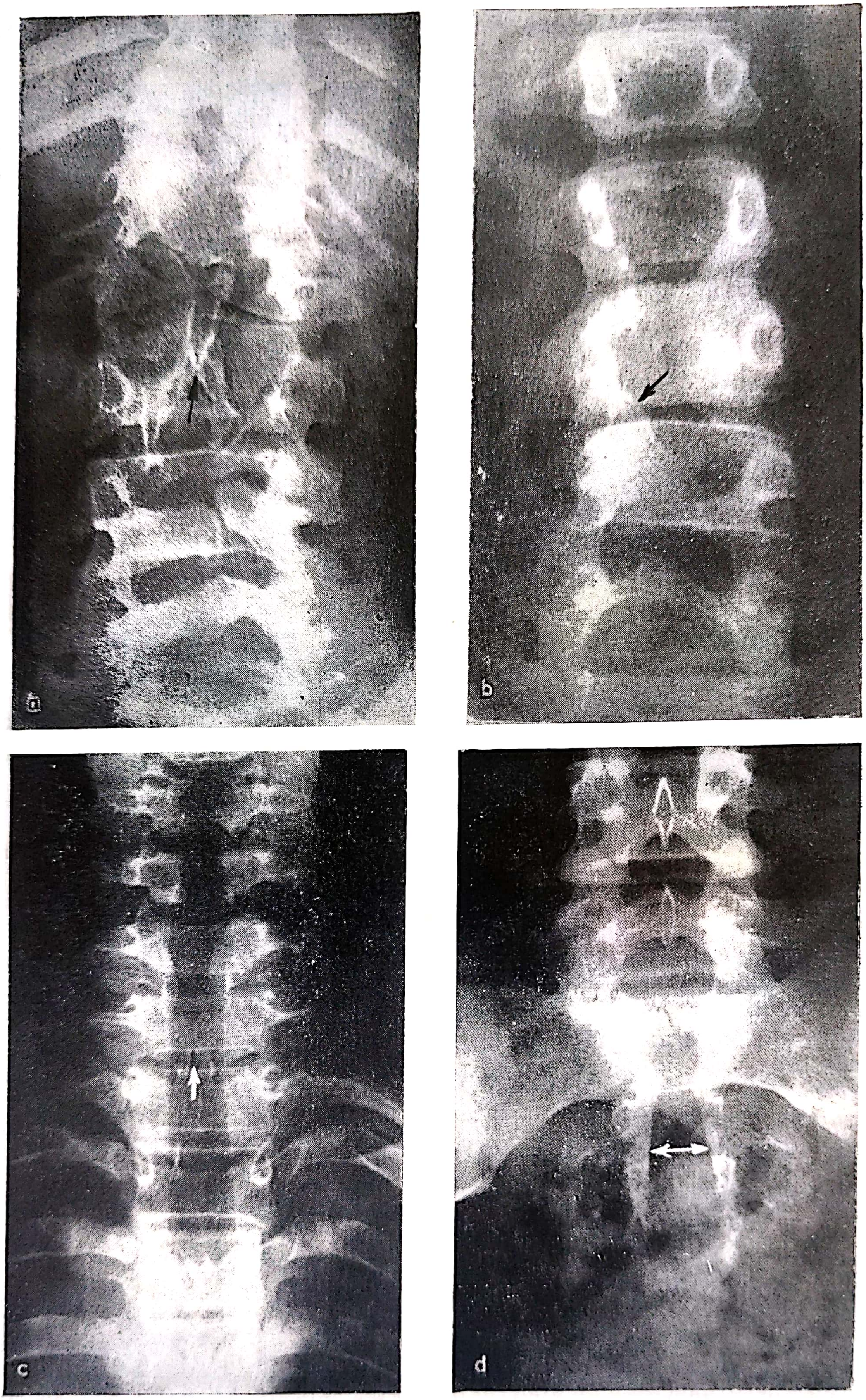

Fig. 66. — Aspecte radiografice de spina bifidă ocultă (*a* — *d*).

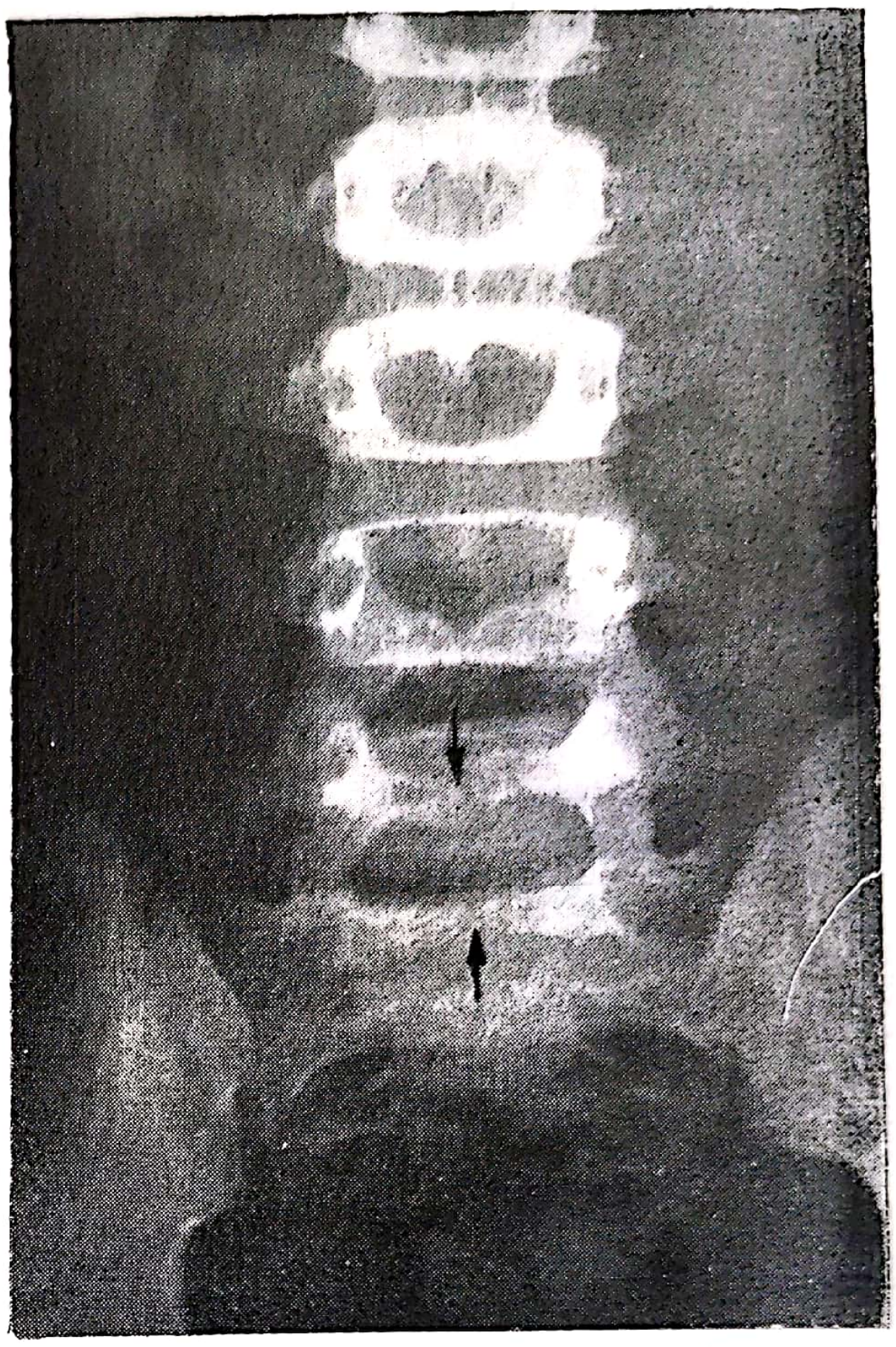

Fig. 67. — Radiografia coloanei lombare: despicătură vertebrală S_5—S_2.

neurologice. Cînd tulburările neurologice sînt evidenţiate, trebuie luate în considerare şi afecţiuni neurologice de altă natură, cum sînt cele compresive (tumorale, parazitare, traumatice, vasculare) sau nechirurgicale (her edoataxia cerebeloasă etc.). Examenul radiologic simplu sau cu substanţă de contrast al coloanei poate elucida diagnosticul. Există însă şi tumori medulare de tipul celor disembrioplazice (epidermoide, dermoide), care pot prezenta rahischizis cu semne neurologice asemănătoare celor din spina bifidă. Aceste cazuri sînt însoţite deseori de o rigiditate a coloanei vertebrale, iar semnele neurologice progresează lent. Examenul radiologic cu substanţă de contrast va indica prezenţa acestor tumori disembrioplazice. Tulburările vezicale pot fi urmarea şi a unei afecţiuni urologice. Întrucît clinic forma cea mai frecvent întîlnită este tulburarea sfincteriană vezicală asociată cu despicătura vertebrală, subliniem că diagnosticul diferenţial trebuie făcut cu toate sindroamele „enuretice".

Prognostic. Prognosticul depinde de vîrsta bolnavilor, de intensitatea tulburărilor neurologice, de diagnosticarea precoce şi de tratamentul corect conservator şi eventual chirurgical.

Spina bifidă ocultă, fiind însoţită în primul rînd de tulburări sfincteriene, predominant nocturne, dă o stare de infirmitate a acestor copii, ceea ce duce la o posibilă afectare nevrotică. De menţionat că toate tulburările date de spina bifidă ocultă sînt evolutive, cu accentuarea fenomenelor la pubertate. Spina bifidă ocultă constituie o afecţiune cu complicaţii grave neurologice, urologice şi ortopedice. Astfel, datorită tulburărilor senzitive și trofice pot apărea ulcere trofice ale plantelor (mal perforant plantar) sau de decubit. Deosebit de periculoase sînt complicațiile infecțioase ale vezicii și ale ureterelor: cistite, pielocistite, pielonefrite, care pot avea un prognostic nefavorabil. Ortopedic, se pot constata deformări ale coloanei vertebrale, modificări și redori articulare, deformări distale ale membrelor inferioare.

Tratament. Este necesară alegerea cu mult discernămînt a unui tratament adecvat în funcție de vîrstă și de tulburările neurologice constatate. În caz de spina bifidă ocultă cu „enurezis nocturn", pe primul plan va fi tratamentul conservator, care constă în regim igieno-dietetic, medicamentos (antideprin), fizioterapic, kinetoterapic (gimnastică medicală), eventuale corectări ortopedice (tenotomii, tenoplastii, ghete ortopedice etc.), tratamentul local al ulcerelor trofice.

Tratamentul chirurgical este indicat în cazurile de deficite neurologice grave, existente de la naștere, și în cazurile cu prezența locală a unor lipoame sau aderențe (banda fibrocartilaginoasă Léry).

Mielografia cu substanță de contrast iodată poate furniza date asupra stării locale, deci asupra indicațiilor operatorii.

Operația are scopul de a înlătura lezarea măduvei și a rădăcinilor prin desfacerea acestora din malformație, ceea ce se realizează, pe de o parte, prin îndepărtarea aderențelor și a malformațiilor și prin refacerea structurilor normale, iar pe de altă parte prevenindu-se accentuarea deficitelor neurologice prin creșterea ulterioară a coloanei inegal față de măduva spinării. Din punctul de vedere al tehnicii operatorii, se efectuează o laminectomie întinsă cu desfacerea atentă a aderențelor de țesuturi nervoase și cu realizarea unei circulații lichidiene nejenate.

Semnificația spinei bifide oculte. Reamintim că o despicătură de arc vertebral la un copil pînă la 14—16 ani poate fi o stare fiziologică; de aceea, copiii cu enurezis la care se efectuează o radiografie a coloanei, care evidențiază o despicătură minoră a arcului vertebral, limitată la una-două vertebre, nu pot fi etichetați ca purtători de spina bifidă ocultă. Pentru susținerea acestui diagnostic este necesar să existe fie și alte semne de disrafie, fie un rahischizis larg pe mai multe vertebre. În majoritatea cazurilor, enurezisul nocturn are o altă cauză, iar *găsirea spinei bifide radiologice este o coincidență*. Este adevărat că spina bifidă ocultă este foarte des însoțită de „enurezis", dar enurezisul la copii este cu mult mai frecvent decît spina bifidă ocultă. În orice caz este necesară o leziune a măduvei sacrate și a rădăcinii S_3, care să conducă la tulburarea funcției detrusorului vezical. Existența unui picior scobit cu sau fără degete în gheară la un copil trebuie să atragă atenția medicului, aceasta fiind totdeauna o manifestare neurogenă. Coexistența „enurezisului" cu un picior scobit elimină posibilitatea unei afecțiuni psihogene și indică o organicitate în măduva sacrată superioară. În baza acestor date recomandăm ca termenul de spina bifidă radiologică, care este de fapt o despicătură de arc vertebral, să nu fie confundat cu spina bifidă ocultă, afecțiune cu semnificație bine definită clinic și radiologic în cadrul maladiei disrafice.

Spina bifidă ocultă și enurezisul. Ideea virchowiană de relație posibilă între enurezis și spina bifidă ocultă este susținută și astăzi de majoritatea practicienilor, deși teoretic s-a recunoscut că este eronată (Arseni și colab., 1976).

Enurezisul este însoțit de o hipertonie vezicală și uneori asociat cu encoprezis. În spina bifidă ocultă pot exista tulburări sfincteriene, care se manifestă de obicei sub formă de incontinență de diferite grade. Care este însă deosebirea dintre enurezis și incontinență? În enurezis, micțiunea este activă și completă, involuntară, cu jet puternic din cauza hipertoniei vezicale, cu nevoia de urinare atît de brutală, încît, în momentul cînd este percepută, micțiunea se face imediat fără intervenție voluntară. Odată începută, micțiunea nu mai poate fi oprită voluntar, vezica urinară golindu-se complet. Survine de cele mai multe ori în decursul decubitului somnic (Duché, 1968).

În incontinența urinară, copilul nu poate reține urina, care se scurge fără ca el să perceapă nevoia de urinare cvasicontinuu. Cînd este mai puțin accentuată, incontinența urinară se poate manifesta ca o micțiune imperioasă, ca un început de urinare, care nu se efectuează total. În unele cazuri, numai o anamneză amănunțită și bine condusă face deosebirea dintre enurezis și incontinență.

Enurezisul dispare de cele mai multe ori la pubertate, în timp ce tulburările urinare în spina bifidă se accentuează la pubertate alături de celelalte semne neurologice. Totuși, în unele cazuri de spina bifidă ocultă se manifestă tulburări urinare ce seamănă cu enurezisul, întrucît, dacă aceste tulburări sînt minime, ziua pacientul mai poate fi suficient de atent pentru a-și evacua vezica foarte des, prevenind astfel incontinența, măsură ce nu poate fi asigurată pe timpul nopții. De subliniat că pe statistici mari între radiografiile de coloană lombosacrată ale copiilor cu sau fără enurezis nu există deosebiri esențiale. Pentru a pune diagnosticul de enurezis, sînt necesare:

1) anamneza și eventual ancheta socială privind circumstanțele de apariție a tulburărilor sfincteriene, din care să reiasă posibilele cauze determinante sau declanșatoare ale enurezisului, ca traume psihice etc.; de asemenea, informații privind calitatea somnului (profund, superficial, agitat etc.);

2) examenul local pentru decelarea unei cauze de iritare a reflexului micțional, ca fimoză, vulvovaginite, calculi vezicali, maladia colului, oxiuroza etc.;

3) examenul citobacteriologic al urinii, pentru a elimina, de exemplu, o afecțiune bacilară renală la care primul semn poate fi un „enurezis";

4) examenul chimic al urinii, pentru a exclude un diabet zaharat sau insipid, care, producînd poliurie, poate determina „enurezis nocturn";

5) examenul clinic, urmărindu-se descoperirea eventualelor semne de disrafie cutanată cu examen neurologic complet;

6) examenele paraclinice, mai ales urologice, ca cistometrie etc., și radiografia coloanei vertebrale dorsolombare, pentru a descoperi un rahischizis mai important pe cîteva vertebre;

7) studiul EEG, cu scopul de a elimina micțiuni survenite în cursul unei crize comițiale. În cazul unui traseu de tip comițial, fără altă manifestare clinică, micțiunea spontană reprezintă un echivalent epileptic. Tulburări de electrogeneză în cadrul unui defect de maturație neurologică pot fi invocate ca factor determinant al enurezisului.

Deci, enurezisul trebuie privit ca un simptom în cadrul afecţiunilor psihoorganice, la enuretici întîlnindu-se foarte frecvent tulburări organo-funcţionale, cu inversarea ritmului urinar (poliurie noaptea), cu carenţe educative, cu tulburări de somn (profunzimea somnului), cu factori afectivi foarte numeroşi care stau la originea sa şi uneori avînd la bază o întîrziere de maturaţie neurologică. Gatismul marilor arieraţi nu este nici enurezis, nici encoprezis. Atunci cînd factori organici sînt în imposibilitate de a explica măcar în parte geneza enurezisului, este necesar să căutăm o origine afectivă. În acest caz, enurezisul ar fi expresia unei tulburări psihice. Tratamentul enurezisului este diversificat după contextul etiopatogenic.

Sinusul dermal

Sinusul dermal este o malformaţie disrafică de origine ectodermală, situată pe linia mediană sau paramediană posterioară a axului craniospinal, avînd drept semn caracteristic prezenţa unui mic orificiu la tegumente, de la care pleacă un tract cu o profunzime variabilă, uneori ajungînd pînă la sistemul nervos central. Deşi malformaţia se poate afla în orice punct al axului cerebrospinal, sediul de predilecţie este în 10% din cazuri regiunea occipitală şi în 90% regiunea lombosacrată (Joppich şi Schulte, 1968). După aspectul tractului, sinusul dermal, depresiune limitată la piele, se poate deosebi de fistula dermică, canal lung îngustat, care poate ajunge în profunzime intracranian sau intrarahidian (Gerlach şi colab., 1967). Din fistulele dermale deschise se poate scurge, printr-un mic orificiu, fie la tegumente de aspect normal, fie în mijlocul unei plăci angiomatoase, o cantitate mică de materie sebacee sau o picătură de puroi. Moise (1926) descrie primul caz de sinus sacrat infectat cu meningită consecutivă. Walker şi Bucy (1934) au subliniat rolul acestor formaţiuni congenitale în producerea meningitelor şi le-au denumit sinusuri dermale congenitale. Noi folosim termenul simplu de sinus dermal, întrucît aceste malformaţii sînt toate congenitale.

Aceste anomalii apar în stadiile timpurii de dezvoltare a embrionului, între a 3-a şi a 5-a săptămînă de viaţă intrauterină (Ingraham şi Matson, 1954), ca urmare a diferenţierii incomplete a neuroectodermului din ectodermul cutanat, ducînd la defecte de închidere ale tubului neural şi la persistenţa unui tract epitelial îngust, care se termină în profunzime, uneori pînă la măduvă, respectiv creier. Sinusurile dermale sînt însoţite foarte frecvent de alte malformaţii (spina bifidă, tumori dermoide şi epidermoide, teratoame). Sinusul dermal prezintă un interes deosebit în practica neurochirurgicală pentru că, pe de o parte, permite pătrunderea microorganismelor de la piele în profunzime, chiar pînă la sistemul nervos central, iar pe de altă parte un număr important dintre acestea sînt însoţite de tumori congenitale sau de chisturi dermoide şi epidermoide.

Frecvenţa reală a acestor formaţiuni congenitale este greu de apreciat, întrucît majoritatea trec neobservate încă de la maternitate, deci nu sînt consemnate statistic. Observaţiile publicate sînt de fapt cazuri fie cu complicaţii septice (meningite, epidurite, abcese), fie însoţite de alte malformații disrafice sau de tumori disembrioplazice. Giuffré și Curatolo (1978) publică sinusuri dermale craniale la copii și adolescenți. Literatura medicală menționează în jur de 100 de observații (Wright, 1971). Arseni și colab. (1972 a) au comunicat 2 cazuri de sinusuri dermale congenitale, unul occipital și altul spinal, care au fost rezolvate chirurgical. În cursul anului 1979 a mai fost operat un caz cu sediu lombar terminat subdural cu o tumoră dermoidă, o fetiță în vîrstă de 1 an și 8 luni.

Cele mai frecvente sinusuri dermale apar în regiunea sacrococcigiană și sînt denumite *sinusuri pilonidale*. Acestea pătrund în tegumente pe o distanță scurtă, avînd o terminație oarbă. Lumenul lor este ocupat de material keratinos și de păr, practic necomunicînd cu canalul spinal. În opoziție cu acestea, sinusurile dermale localizate la un nivel superior, care sînt mult mai puțin frecvente, se extind de obicei pînă la meninge și sînt de interes neurochirurgical.

Clasificare. După poziția anatomică, se disting sinusuri dermale craniene și sinusuri dermale spinale.

Sinusurile dermale craniene. Ogle (1865, citat după Wright, 1971) a fost primul care a descris sinusul dermal al scalpului cu extensie intracraniană la un băiat, în vîrstă de 2 ani și jumătate, decedat prin meningită. Autopsia a arătat un sinus dermal occipital, care comunica cu un chist dermoid mare în fosa craniană posterioară. De la acest caz princeps au fost raportate pînă în prezent circa 30 de observații fără a se remarca o predominanță de sex (Wright, 1971). Deschiderea cutanată se găsește în mod obișnuit deasupra protuberanței occipitale externe, median sau paramedian, tractul întinzîndu-se oblic în jos pe o distanță variabilă (fig. 68). Terminarea sinusului dermal poate fi la nivelul scalpului, al craniului sau în cavitatea craniană. În acest din urmă caz se poate ajunge în spațiul extradural sau intradural subarahnoidian. Uneori se poate termina cu o tumoră epidermoidă, dermoidă sau teratoidă din fosa cerebrală posterioară, dezvoltate de obicei pe linie mediană între emisferele cerebeloase sau în ventriculul IV. Deschiderea cutanată este minusculă, cît capul unui ac cu gămălie, scăpînd frecvent neobservată. Alteori, orificiul cutanat este mai ușor de depistat și poate fi asociat cu o infecție superficială, cu chisturi dermoide subcutane sau cu un hemangiom al tegumentelor din jurul orificiului. Pilozitatea normală lipsește la nivelul deschiderii sinusului dermal, fapt lesne observat la copilul mai mare. Pentru precizarea diagnosticului, examenul atent al extremității cefalice este completat cu radiografia craniană simplă, care poate evidenția un mic defect osos occipital, median sau paramedian, în poziție semiaxială.

Sinusurile dermale spinale. Verebely (1913, citat după Rand și Rand, 1960), care a studiat un sinus dermal spinal în legătură cu două tumori dermoide, una subcutană și una intradurală, a făcut probabil prima descriere. Sinusurile dermale spinale pot fi localizate excepțional în regiunea cervicală, foarte rar în regiunea toracală și mai frecvent în regiunea lombosacrată, cele mai numeroase întîlnindu-se la nivel sacrococcigian. Dintre aceste localizări, cele mai frecvente complicații inflamatorii apar în regiunea lombosacrată. În majoritatea cazurilor, sinusurile dermale sînt complicate cu infecții severe, ca abces intramedular, subdural sau epidural; cel mai adesea însă, sînt asociate cu meningite (Rand şi Rand, 1960; List, 1941; Meacham, 1959). Astfel, 56 din totalul de 72 de sinusuri dermale lombosacrate publicate în literatură s-au manifestat pentru prima oară clinic fie printr-o meningită septică sau aseptică, fie printr-un abces intrarahidian (Wright, 1971).

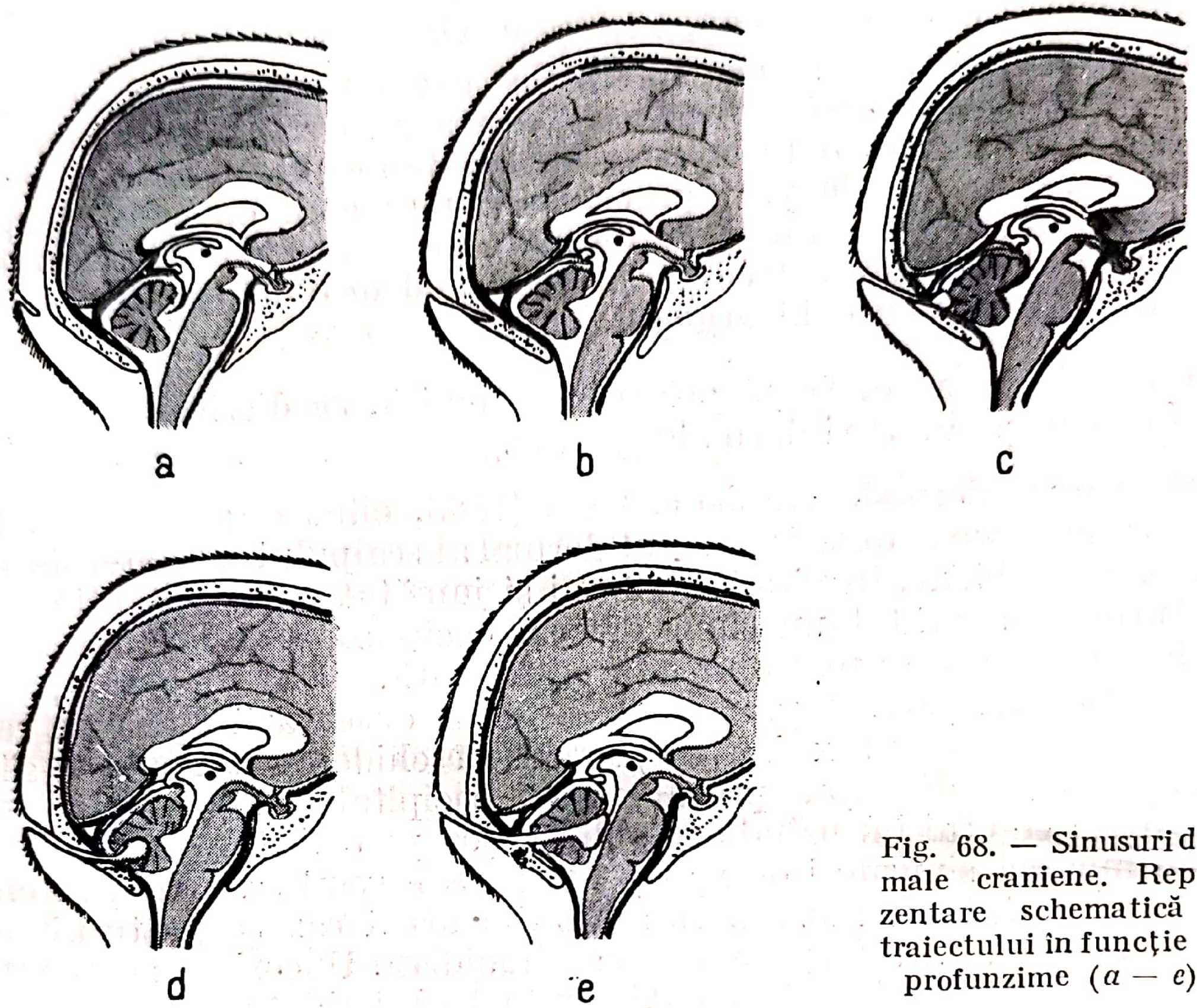

Fig. 68. — Sinusuri dermale craniene. Reprezentare schematică a traiectului în funcţie de profunzime (*a* — *e*).

Anatomic, orificiul cutanat se află pe tegument sănătos sau este înconjurat deseori de o zonă de pigmentare, hemangiom (fig. 69), sau de pilozitate anormală. Profunzimea traiectului fistulos variază de la straturile dermice pînă la măduva spinării (fig. 70). Aproape jumătate din totalul sinusurilor dermale lombosacrate se termină printr-o tumoră disembrioplazică. În aceste cazuri, radiografia simplă a coloanei vertebrale indică o asociere de anomalii, defecte de închidere osoasă (rahischizis) cu lărgirea canalului spinal în regiunea respectivă. În literatura medicală se foloseşte termenul de sinus pilonidal atît în cazul sinusurilor dermale lombare, cît şi sacrate (Wright, 1971). Considerăm că acest termen este adecvat pentru sinusurile dermale de la nivelul joncţiunii sacrococcigiene.

Aspectul histologic al sinusurilor dermale craniene şi spinale este asemănător, pereţii fiind formaţi din epiteliu pavimentos stratificat, iar lumenul umplut cu celule descuamate keratinoase şi cu păr. În cazuri de infecţie există o infiltraţie polimorfonucleară, hipervascularizaţie ce duce la fibroză intensă (fig. 71).

Tabloul clinic poate fi deschis fie de o meningită, fie de un sindrom de HIC sau de compresiune medulară, respectiv coadă de cal, datorită creșterii unei tumori disembrioplazice asociate sau unui abces în fosa cerebrală posterioară ori în canalul spinal. Meningitele pot fi septice sau aseptice. Bacteriologic, agentul cauzal este cel mai adesea stafilococul auriu, dar pot fi întîlniți și stafilococul alb, *Escherichia coli*, *Bacillus proteus* etc. Meningitele aseptice sînt expresia scurgerii spontane de material keratinos în spațiul subarahnoidian dintr-o tumoră dermoidă sau epidermoidă asociată (Matson și Ingraham, 1951; Mendez-Cashion și Cordero, 1961).

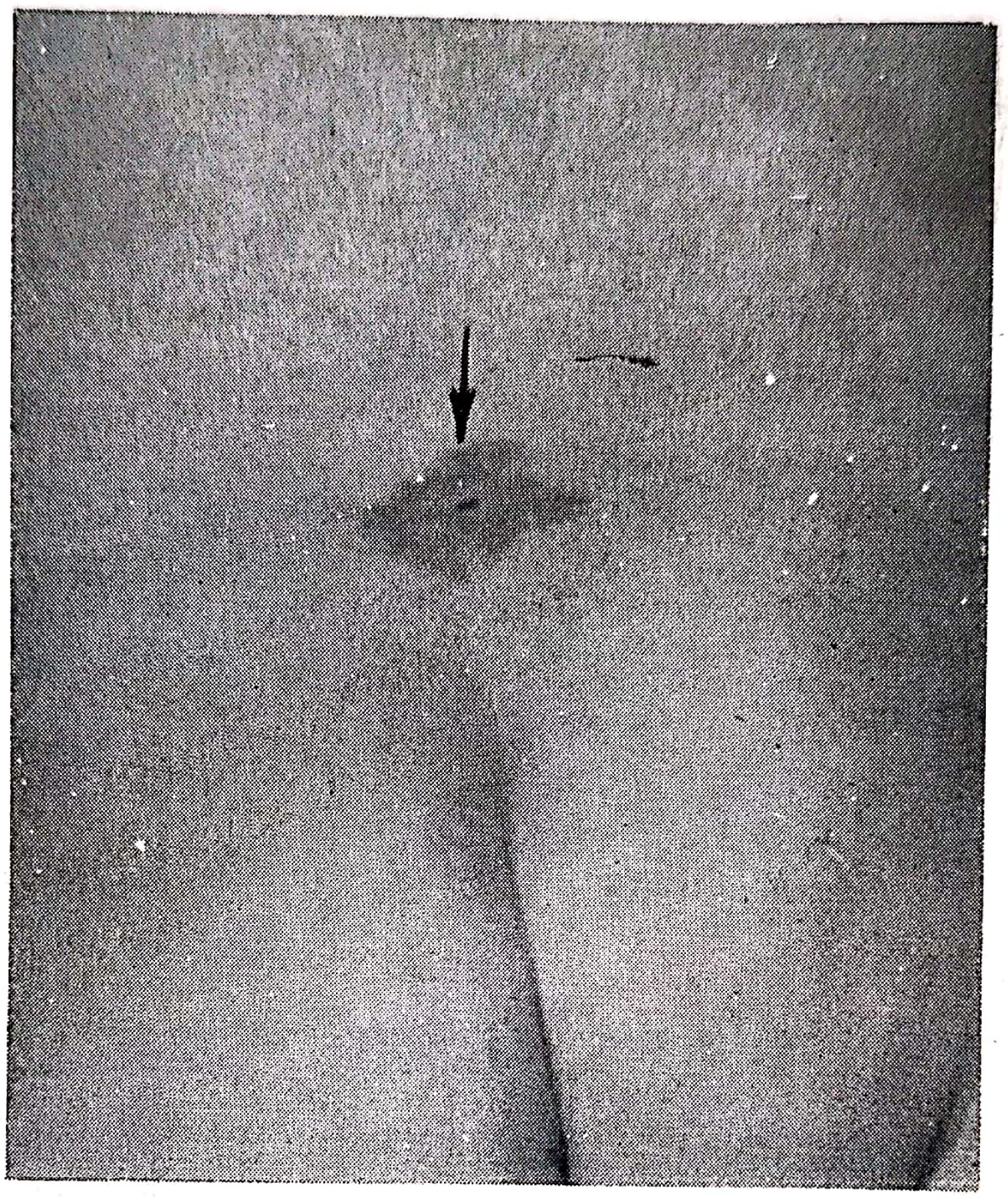

Fig. 69. — Sinus dermal lombar. Este pusă în evidență o pată vasculară cu aspect de angiom plan; în centrul angiomului, pe linia mediană, se observă un orificiu punctiform.

Diagnostic. Pentru punerea diagnosticului este necesar un examen atent al regiunilor ce pot fi sediul de predilecție al sinusurilor dermale; la acesta se adaugă radiografia craniană, respectiv a coloanei vertebrale, simplă și uneori cu mijloace de contrast.

Diagnosticul diferențial trebuie făcut cu formațiuni fistuloase necongenitale, ca fistulele osteomielitice, fistulele ischiorectale etc. În cazurile cînd se constată un sindrom meningian însoțitor, se pun probleme de diagnostic diferențial cu meningitele de altă etiopatogenie, elucidarea făcîndu-se prin cercetarea atentă a semnelor locale.

Tratament. Tratamentul sinusurilor dermale congenitale craniene sau spinale este cel chirurgical, și anume excizia totală a malformației la o vîrstă cît mai fragedă. Atitudinea chirurgicală va putea preveni o eventuală infecție și va evita ca chisturile sau tumorile asociate să ajungă la dimensiuni mari. Se pune întrebarea dacă toate sinusurile dermale tre-

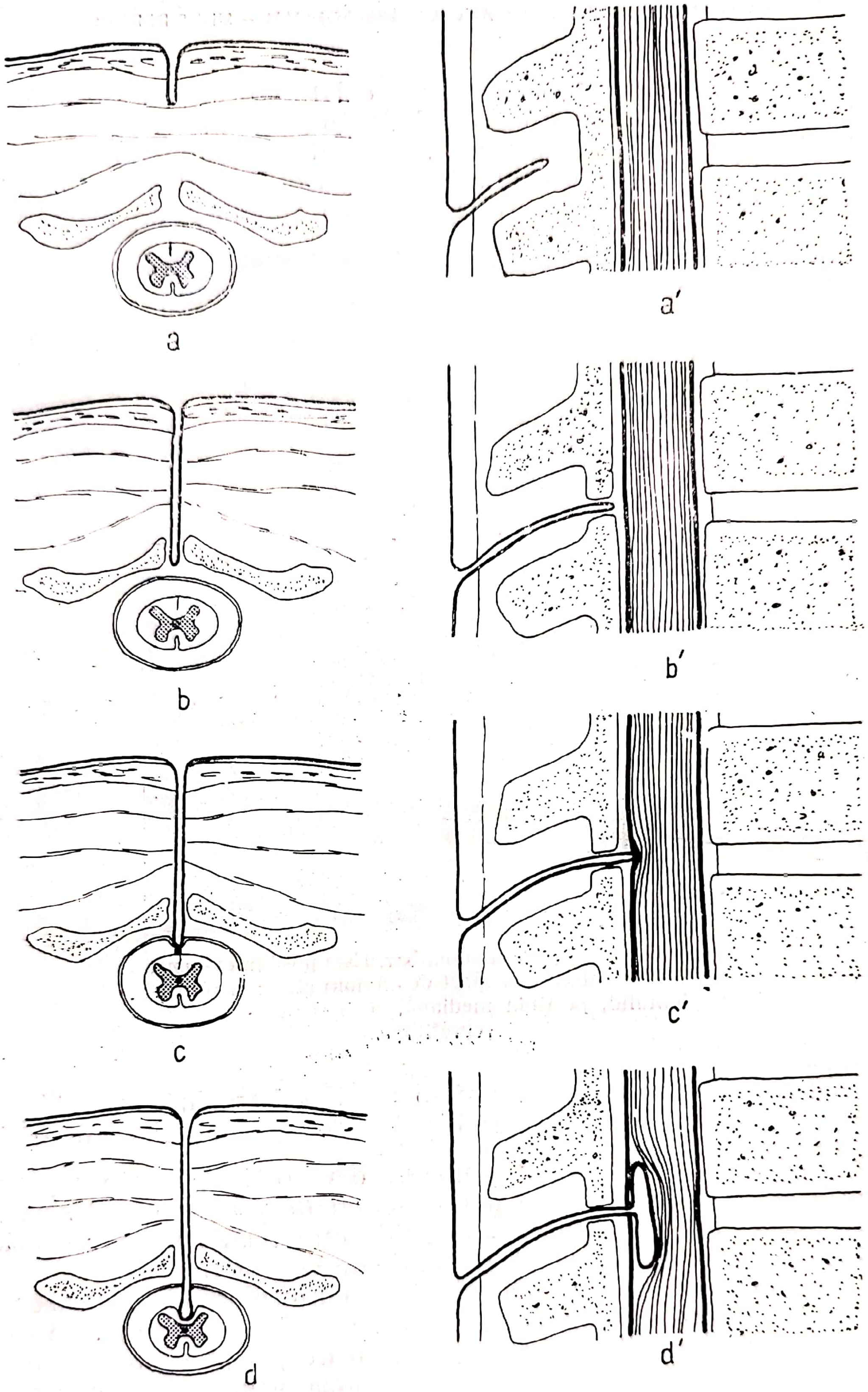

Fig. 70. — Sinusuri dermale spinale. Reprezentare schematică prin secţiune transversală (*a—d*) şi longitudinală (*a'—d'*).

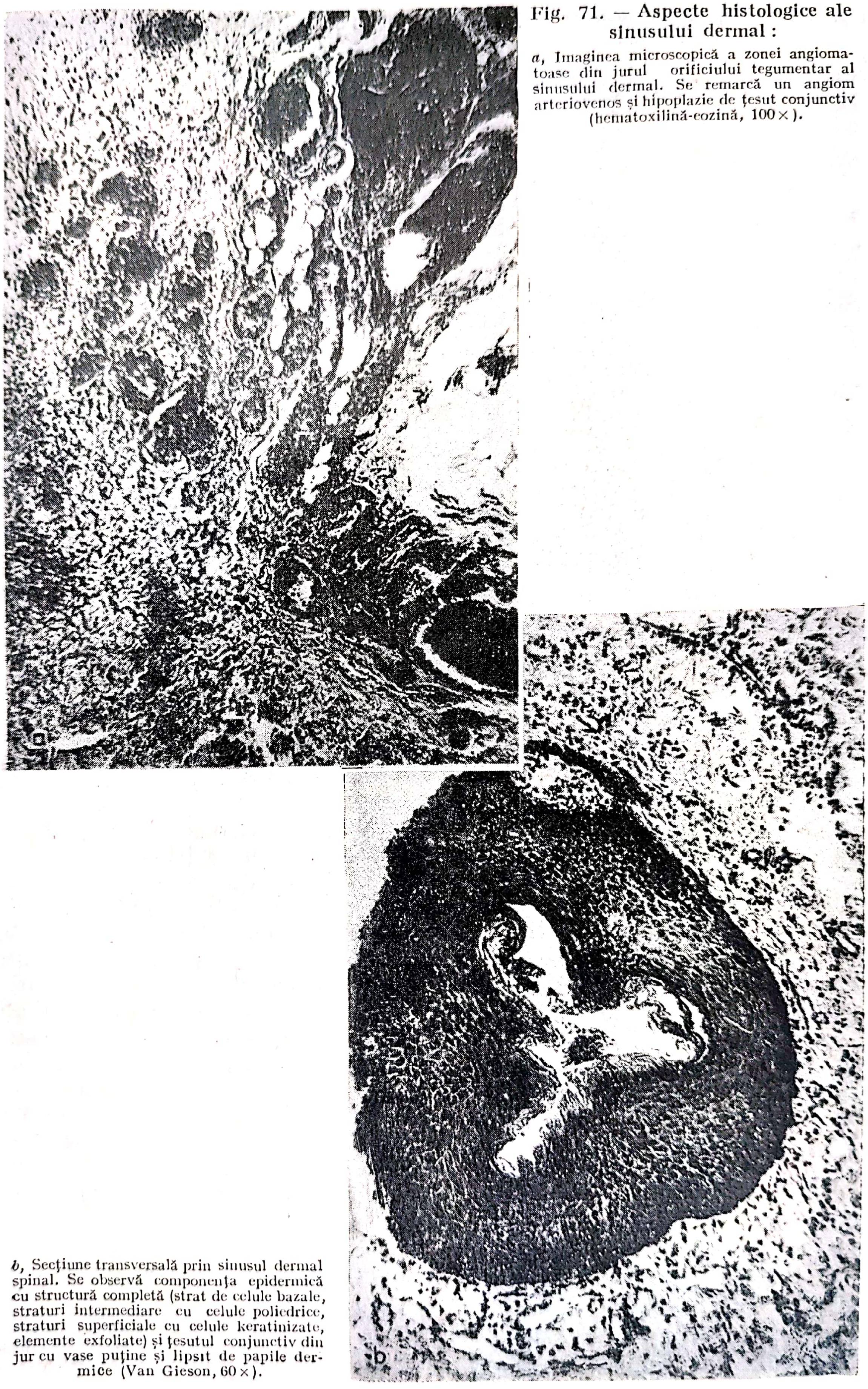

Fig. 71. — Aspecte histologice ale sinusului dermal :

a, Imaginea microscopică a zonei angiomatoase din jurul orificiului tegumentar al sinusului dermal. Se remarcă un angiom arteriovenos și hipoplazie de țesut conjunctiv (hematoxilină-eozină, 100×).

b, Secțiune transversală prin sinusul dermal spinal. Se observă componența epidermică cu structură completă (strat de celule bazale, straturi intermediare cu celule poliedrice, straturi superficiale cu celule keratinizate, elemente exfoliate) și țesutul conjunctiv din jur cu vase puține și lipsit de papile dermice (Van Gieson, 60×).

Fig. 71. — Aspecte histologice ale sinusului dermal :

c, Infiltrat celular inflamator în țesutul conjunctiv subepidermic al sinusului dermal (hematoxilină—eozină, 200 ×).

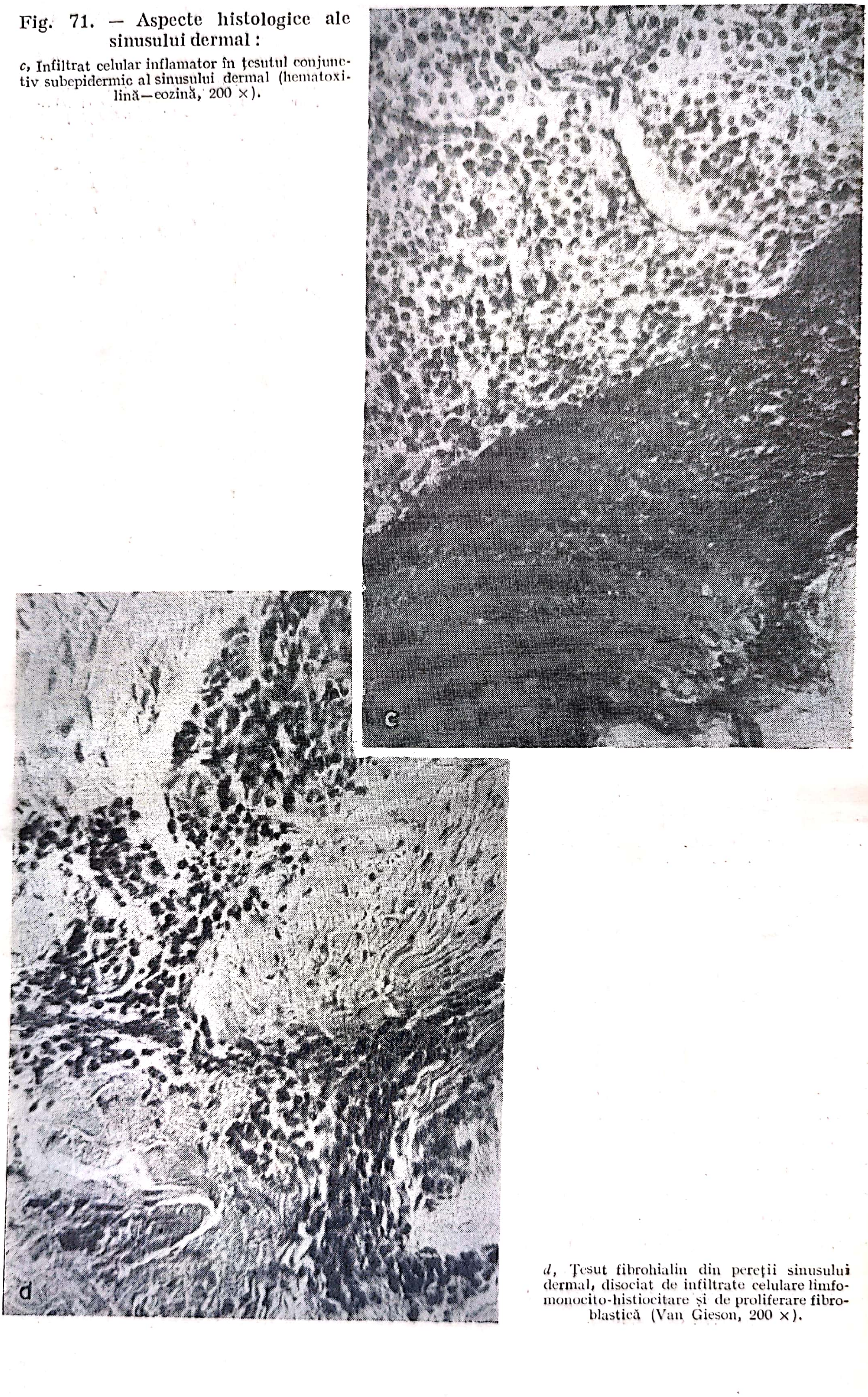

d, Țesut fibrohialin din pereții sinusului dermal, disociat de infiltrate celulare limfomonocito-histiocitare și de proliferare fibroblastică (Van Gieson, 200 ×).

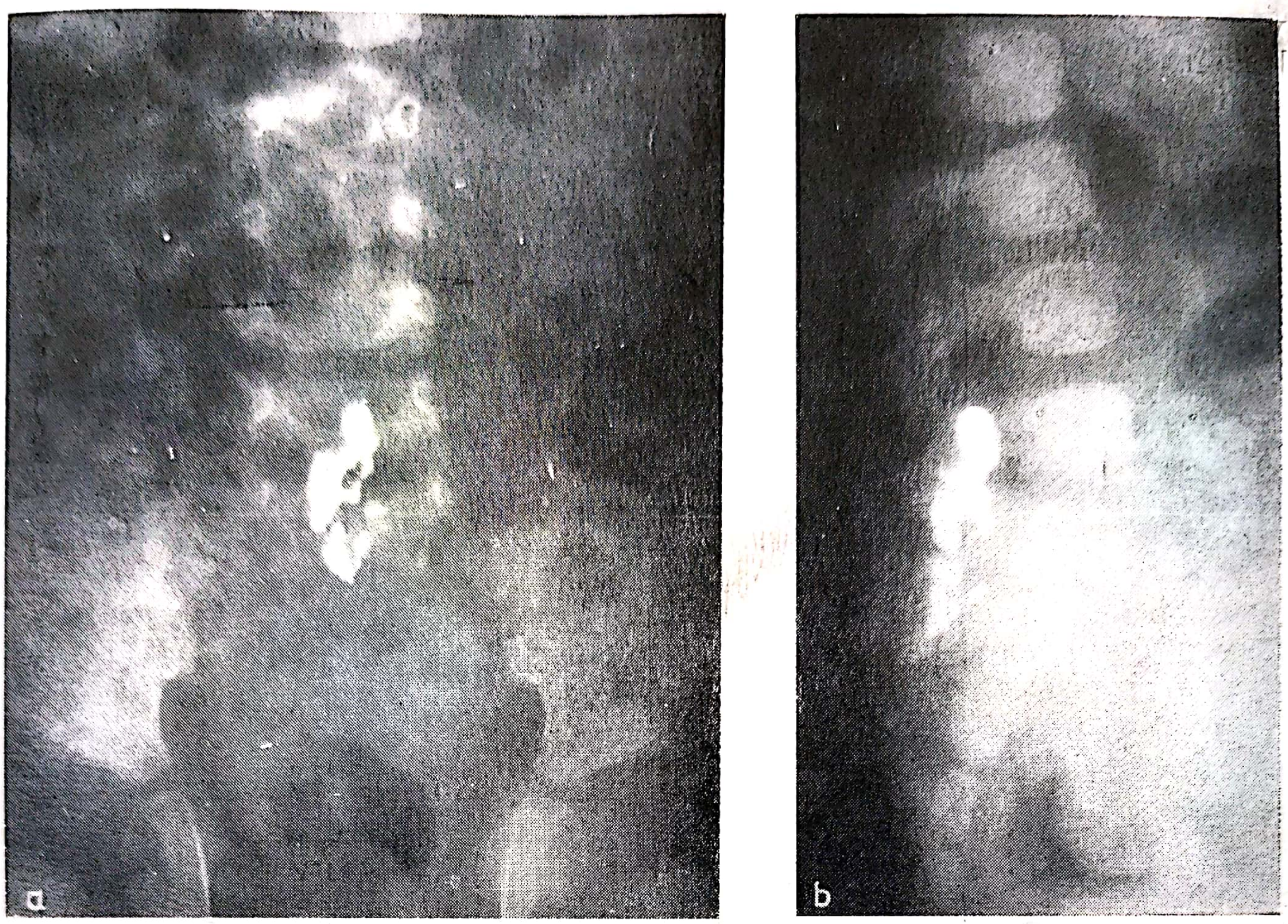

Fig. 72. — Radiografia coloanei vertebrale lombare. Injectarea fistulei dermale spinale cu lipiodol superfluid:
a, anteroposterior; *b*, profil.

buie operate? Considerăm că sinusurile dermale ce se prezintă ca o simplă înfundare cutanată oarbă, nesecretantă, nu au indicație operatorie, lucru valabil în special pentru localizarea sacrococcigiană. Pentru a deosebi sinusurile dermale superficiale de cele profunde, penetrante, intracraniene sau intraspinale, se recurge la injectarea traiectului sinusului dermal cu o substanță de contrast radiologică (lipiodol), care va furniza date asupra profunzimii sinusului dermal (fig. 72). Întrucît această metodă poate duce, în cazul unui sinus dermal profund intracranian sau intrarahidian, la propagarea de microorganisme de la tegumente în profunzime, se recomandă să se efectueze sub protecție de antibiotice. Tehnica operatorie constă în excizia totală a traiectului fistulos, inclusiv tumora congenitală, dacă coexistă. Pentru urmărirea intraoperatorie a traiectului fistulos folosim metoda obișnuită de extirpare a fistulelor prin injectare cu substanță colorantă (albastru de metilen sau indigo-carmin diluat) a traiectului în ziua anterioară operației. Deoarece un sinus dermal poate să se extindă profund intracranian sau intrarahidian, necesitînd uneori ablația uneia sau a mai multor tumori congenitale asociate chiar în bisac, cînd se pot ivi surprize intraoperatorii, se recomandă ca intervenția să fie efectuată numai de o echipă neurochirurgicală pregătită pentru o asemenea eventualitate și prevăzută cu un instrumentar adecvat. Excizia limitată cutană a sinusului dermal nu rezolvă situația, existînd riscul ca în porțiunea neextirpată, profundă, să rămînă un focar de infecție închistat, care va produce meningită postoperatorie (Rand și Rand, 1960). Pentru prevenirea meningitei postoperatorii este indicată antibioterapia, care trebuie începută preoperator. În cazul unui puseu acut infecţios se va efectua întîi tratamentul procesului inflamator, intervenindu-se operator abia după 3—4 săptămîni.

Din aceste date rezultă necesitatea examinării atente la nou-născut a regiunilor cu localizare predilectă pentru sinusurile dermale, care să se efectueze încă la maternitate sau la serviciile de pediatrie (fig. 73).

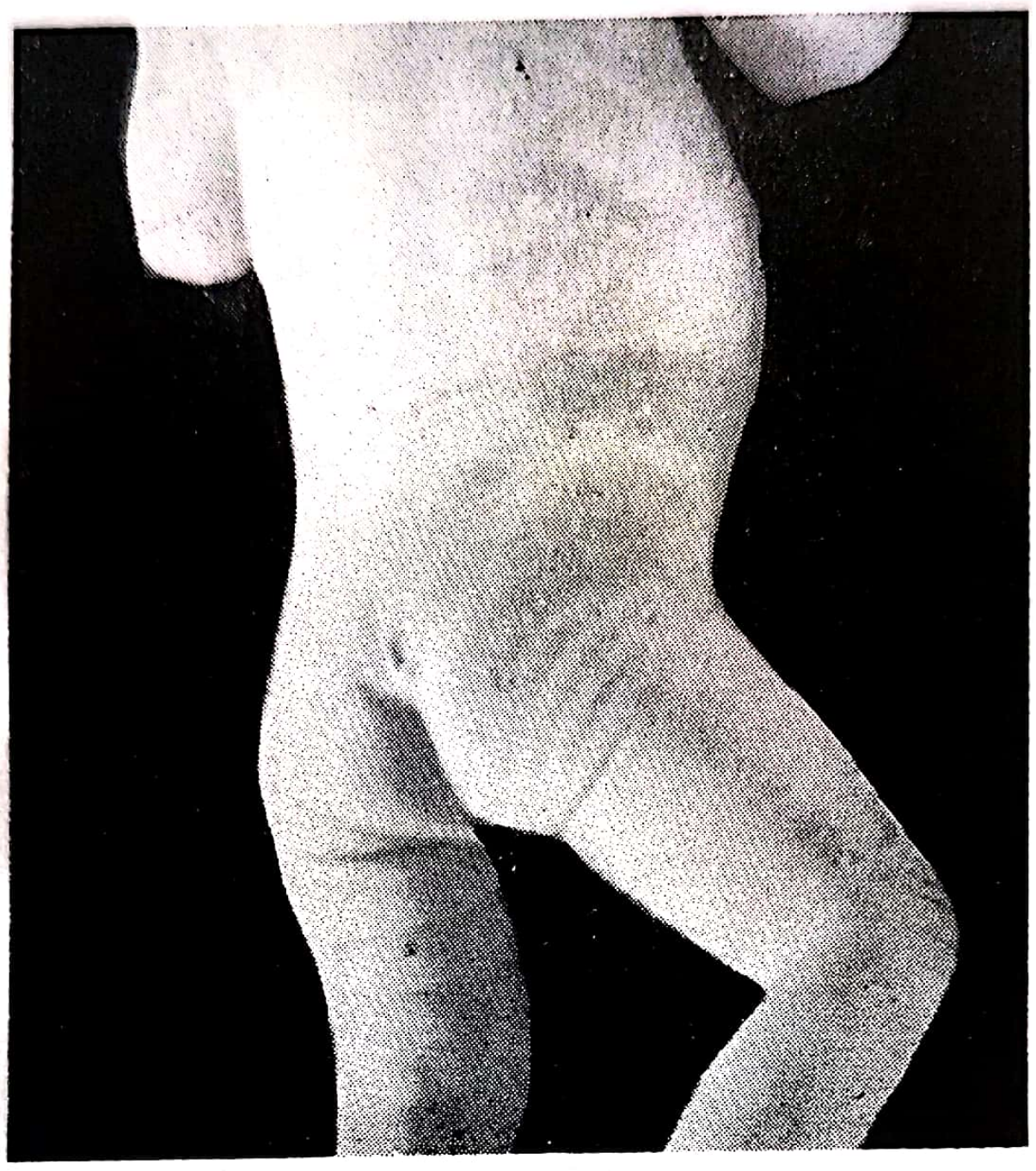

Fig. 73. — Sinus dermal pilonidal sacrococcigian la nou-născut.

Cercetarea sinusurilor dermale la nou-născut, sugar şi copilul mic trebuie să devină un element de rutină în cadrul examinării generale medicale pentru a se putea interveni chirurgical la o vîrstă cît mai fragedă, prevenind astfel complicaţiile.

Diastematomielia

Diastematomielia este o malformaţie congenitală disrafică, caracterizată prin divizarea măduvei spinării sau a cozii de cal în două părţi distincte. Divizarea este efectuată de către un pinten sau sept osos, cartilaginos ori fibros, acoperit de o teacă durală. Disrafia se întinde de obicei pe cîteva segmente, la nivele variabile, cel mai frecvent între D_4 şi L_4, excepţional între D_1 şi L_3 (Vandresse şi Cornelis, 1975). Septul, situat pe faţa posterioară a unuia sau a mai multor corpuri vertebrale cu rahischizis, se prelungeşte pînă la defectul arcului posterior. Diastematomielia poate fi asociată cu alte malformaţii, dintre care spina bifidă este cea mai frecventă, fiind constatată de Herren şi Edwards (1940) în proporţie de 75% din cazuri şi de Hendrick (1971) în 80%.

Morfogeneza acestei malformaţii este destul de discutată. Pînă în prezent nu a fost emisă o ipoteză care să explice diviziunea măduvei spinării, dezvoltarea pintenului şi anomaliile asociate (cutanate, osoase). Ingraham şi Matson (1954) susţin formarea diastematomieliei printr-o dispunere greşită a unui grup de celule mezenchimale aberante, care protruzionează în suprafaţa ventrală a ţesutului neural în perioadele precoce de diferenţiere a tubului neural. Gardner (1968) propune, pentru explicarea malformaţiei, mecanismul hidrocefalomieliei embrionare, care, după autor, stă la baza producerii tuturor stărilor disrafice ale axului cerebrospinal. Astfel, tubul neural închis devine supradestins datorită ritmului de formare a LCR, care depăşeşte mult resorbţia. Supradistensia tubului neural va duce la desfacerea plăcilor nervoase ale acoperişului şi planşeului tubului. Se formează în final două plăci laterale semilunare, ale căror capete se închid independent, rezultînd două canale medulare, deci diastematomielia. Cele două canale formate nu prezintă o măduvă dublă, ci de fiecare parte se află cîte o hemimăduvă, care dă naştere la un singur rînd de căi nervoase. Noţiunea de diplomielie, care aparţine lui Herren şi Edwards (1940), este deci greşită. Între cele două hemimăduve se interpune ţesut mezodermal, din care se formează septul despărţitor. Supradistensia tubului neural va determina dilatarea canalului osos şi modificări în dezvoltarea somitelor coloanei vertebrale, rezultînd celelalte anomalii osoase asociate : spina bifidă, hemivertebre etc.

Malformaţia predomină la sexul feminin (Moes şi Hendrick, 1963), proporţia fiind de 2 : 1 (Sheptak şi Susen, 1967).

Diastematomieliei îi este caracteristică apariţia semnelor neurologice în copilărie între 2 şi 10 ani (Hendrick, 1971).

Sediul de predilecţie al malformaţiei este în regiunea toracală inferioară şi în cea lombară superioară.

Manifestarea semnelor clinice este legată de perioada creşterii scheletale rapide.

Tabloul clinic se distinge prin semne locale, pe linie mediană, la nivelul malformaţiei, şi semne neurologice. Semnele locale constau în anomalii cutanate (hipertricoză, tulburări de pigmentare, angioame, sinus dermal) şi subcutanate (lipoame). Semnele neurologice cuprind următoarele categorii majore de tulburări : motorii şi senzitive, sfincteriene şi trofice. În ceea ce priveşte tulburările motorii, copiii cu diastematomielie fie că au dificultate în a învăţa să meargă, fie că, după ce au mers normal, prezintă un regres evident cu deficit motor distal progresiv. Tulburările de sensibilitate în şa sînt cele mai constante. Tulburările sfincteriene afectează în special funcţia urinară, constînd în întîrzierea, lipsa sau regresia controlului sfincterian. Tulburările trofice constau în variate deformări ale membrelor inferioare distal (modificări în varus şi valgus, deformări ale degetelor etc.) şi atrofii musculare.

Investigaţiile paraclinice. Examenul radiologic este de un real folos în diagnosticul malformaţiei. Radiografia simplă a coloanei toracolombare evidenţiază pintenul osos, situat în centrul canalului spinal, caracteristic dispus în aria spinei bifide, cu extindere pe unul sau pe mai multe segmente. Canalul spinal apare dilatat fusiform, lărgimea maximă fiind la nivelul pintenului osos.

Această dilatare este ușor de diferențiat de cea din procesele expansive intraspinale pentru că nu se constată modificări ale pediculilor și eroziuni vertebrale. Deseori, alături de modificări întinse ale coloanei vertebrale (scolioze, cifoscolioze), apar și alte anomalii vertebrale (hemivertebre, fuziuni vertebrale etc.). Mielografia cu lipiodol dă o imagine caracteristică a malformației (Liliequist, 1965), substanța iodată opacă separîndu-se în două coloane, care înconjură pintenul de pe linia mediană. Astfel se evidențiază exact nivelul și extinderea malformației.

Tratamentul diastematomieliei este chirurgical și constă în laminectomie cu îndepărtarea pintenului osos, motiv pentru care se efectuează o explorare intradurală. Ingraham și Matson (1954) și apoi Meacham (1967) au arătat că tratamentul chirurgical constituie o măsură preventivă împotriva progresiunii tulburărilor neurologice. Operația are drept scop, în primul rînd, să permită o viitoare creștere și maturație normală a măduvei, deci să prevină accentuarea deficitelor neurologice. Postoperator imediat se constată o ameliorare evidentă în peste 1/3 din cazuri (Hendrick, 1971).

Siringomielia

Termenul de siringomielie (*syrinx* = tub, țeavă, fistulă) a fost folosit pentru prima oară de Ollivier în 1827. Afecțiunea se caracterizează prin apariția în interiorul măduvei spinării a unei cavități alungite, care de obicei este unică, voluminoasă, întinsă pe 2–3 segmente în regiunea cervicală sau pe o suprafață mai extinsă, cuprinzînd regiunea cervicotoracală. Pe secțiune se observă localizarea cavității în substanța cenușie a măduvei spinării, înapoia canalului ependimar, fără a comunica cu acesta, afectînd comisura posterioară și baza coarnelor posterioare.

Siringomielia genuină, malformație congenitală disrafică, trebuie diferențiată de *siringomielia cîștigată*, apărută în caz de traumatisme, infecții, tumori, hematomielie (Wilson și Bruce, 1940; Greenfield și colab., 1958). Siringomielia poate deseori coexista cu hidromielia, malformație congenitală constînd dintr-o dilatație anormală a canalului central medular. Această asociere malformativă, cu patogenie unitară, a determinat pe Ballantine și colab. (1971) să folosească exclusiv termenul de siringohidromielie.

Incidența malformației este dificil de apreciat. Privitor la cazurile internate și diagnosticate, Wilson și Bruce (1940) au constatat 115 observații de siringomielie dintr-un total de 6 486 de internări. Arseni și Simionescu (1968) arată că 1% din totalul compresiunilor medulare sînt datorate siringomieliei și hidromieliei, deci aceste afecțiuni nu constituie o raritate într-un serviciu de neurochirurgie, dar sînt rare într-o secție de neurochirurgie infantilă.

Siringomielia, deși este o malformație congenitală, se manifestă mult mai tardiv, între 15 și 57 de ani, media de vîrstă fiind între 20 și 40 de ani (Boman și Iivanainen, 1967). Barnett și colab. (1973) au publicat cel mai tînăr caz de siringomielie, o fetiţă în vîrstă de 5 ani şi jumătate. Afecţiunea predomină evident la sexul masculin.

Morfogeneza malformaţiei este explicată printr-o tulburare de închidere a canalului central medular, siringomielia apărînd în cadrul stărilor disrafice fie ca semn unic, fie în asociaţie cu alte malformaţii disrafice (de exemplu spina bifidă). Gardner (1965, 1968) explică această malformaţie prin mecanismul hidromieliei embrionare. Astfel, siringomielia este considerată drept expresia „blîndă" a supradistensiei tubului neural. Această supradistensie, în formele sale severe, duce la apariţia meningomieloceelelor. După acest autor, ar exista o persistenţă postnatală a unui tub neural destins datorită neperforării orificiilor acoperişului ventriculului IV. Dacă faza obstructivă persistă, canalul central rămîne hidromielic şi apare cavitatea siringomielică, sirinxul datorîndu-se unei efracţii a ependimului canalului central sub acţiunea LCR în tensiune. De aceea, cauza malformaţiei nu trebuie căutată la nivelul măduvei spinării, ci la un etaj superior, creierul posterior. Dealtfel, Gardner şi colab. (1957) pledează pentru existenţa unei patogenii comune a malformaţiei Arnold-Chiari, a sindromului Dandy-Walker şi a siringomieliei, toate avînd drept cauză insuficienta perforare a orificiilor de comunicare ale ventriculului IV. Supradistensia tubului neural determină întinderea sclerotoamelor şi deci apariţia unui canal osos dilatat în regiunea malformaţiei.

Tabloul clinic este expresia distrugerii structurilor nervoase de către cavitatea siringomielică, depinzînd de întinderea acesteia. Debutul clinic este insidios, lent progresiv, primele acuze constînd în anestezie dureroasă sau dureri de tip radicular la membrele superioare. În perioada de stare se pot constata, în raport cu structurile atinse, trei sindroame : motor, senzitiv şi vegetativ. Tulburările motorii indică, pe de o parte, semne de suferinţă a neuronului motor periferic (atrofii musculare distale la membrele superioare cu hiperreflectivitate osteotendinoasă), iar pe de altă parte apar mai tardiv semne de afectare a neuronului motor central prin compresiunea fasciculelor piramidale (parapareză spastică evolutivă). Tulburările senzitive îmbracă tabloul disociaţiei siringomielice (afectarea sensibilităţii termoalgice cu conservarea celei profunde şi parţial tactile), dispuse caracteristic suspendat şi asimetric. În primele faze ale afecţiunii, disociaţia siringomielică poate exista ca unic simptom, pentru ca apoi să fie interesate toate modurile de sensibilitate. Lezarea centrilor vegetativi din coarnele laterale determină tulburări sfincteriene, sudorale, trofice (unghii friabile, panariţiu analgezic, mai rar mal perforant plantar). În afara celor trei sindroame principale descrise, bolnavii mai pot prezenta : cefalee, vertij, diplopie, fenomen de derobare, dureri nucale (Ballantine şi colab., 1971).

Diagnosticul clinic al afecţiunii în perioada de stare nu prezintă dificultăţi. În perioadele precoce, examenele paraclinice au o importanţă deosebită pentru un diagnostic corect. LCR este normal sau cu disociaţie albuminocitologică. Proba Queckenstedt-Stookey trebuie evitată datorită existenţei posibile a malformaţiei Arnold-Chiari. Examenul radiologic simplu va indica dilatarea canalului spinal şi malformaţiile osoase asociate, ca platibazie, sindrom Klippel-Feil, spina bifidă (McIlroy şi Richardson, 1965). Mielografia gazoasă sau cu lipiodol evidenţiază un blocaj parţial sau total, putînd totodată diagnostica o malformaţie Arnold-Chiari asociată. Datele mielografiei gazoase au arătat că deseori cavitatea siringomielică este conectată cu spaţiul subarahnoidian (Greenwald şi colab., 1958).

Diagnosticul diferenţial se impune în principal cu compresiunile medulare de natură tumorală sau osoasă, examenele paraclinice avînd un rol deosebit pentru elucidarea în acest sens.

Evoluţia este lent progresivă, des ondulatorie, perioade lungi de ameliorare alternînd cu puseuri de agravare. Prognosticul afecţiunii este grav, infecţiile intercurente cu septicemii fiind oricînd posibile.

Tratamentul siringomieliei este încă foarte disputat, pledîndu-se fie pentru metodele conservatoare, fie pentru cele chirurgicale. Considerăm că, pentru instituirea unui tratament corect, este necesar să se ţină seama de caracteristicile fiecărui caz în parte, deseori cele două metode terapeutice completîndu-se eficient. Pentru tratamentul conservator pledează Boman şi Iivanainen (1967), care au întreprins o urmărire îndelungată (între 2 şi 45 de ani) a bolnavilor cu siringomielie. După aceşti autori, sînt suficiente procedeele de recuperare motorie, de încadrare socială specială şi de profilaxie a infecţiilor. Roentgenterapia nu a dat rezultate deosebite în siringomielia congenitală. Tratamentul chirurgical este indicat de obicei la pacienţii cu evoluţie rapid compresivă a siringomieliei (Love şi Olafson, 1966). Oricum, datele actuale arată o evoluţie mult mai favorabilă a cazurilor tratate chirurgical, ceea ce se justifică prin faptul că sirinxul are un rol compresiv pe structurile nervoase. Procedeele chirurgicale sînt multiple : laminectomie simplă, laminectomie cu evacuarea cavităţii, laminectomie cu siringostomie şi drenaj. Love şi Olafson (1966), Perot şi Musella (1965) consideră că procedeul de elecţie în siringomielie este laminectomia cervicală cu siringostomie şi drenaj permanent. Pentru menţinerea drenajului între cavitate şi spaţiul subarahnoidian s-au folosit diverse materiale (tub de cauciuc, plastic, fire de tantal etc.). În cazul cînd este asociată malformaţia Arnold-Chiari se impune efectuarea unei craniectomii suboccipitale cu laminectomie cervicală şi drenajul cavităţii. Rezultatele imediate şi în timp ale tratamentului chirurgical sînt încurajatoare (Ballantine şi colab., 1971 ; Arseni şi Dinu, 1978).

Malformaţia Arnold-Chiari

Malformaţia Arnold-Chiari reprezintă o anomalie congenitală, caracterizată printr-o heterotopie cerebeloasă (deplasarea caudală a creierului posterior, mai exact coborîrea bulbului, a elementelor cerebeloase şi a ventriculului IV în canalul cervical) şi printr-o displazie bulbară (deformarea şi dilatarea bulbului — hidrobulbie). Însoţeşte frecvent meningomielocelele, fiind responsabilă în majoritatea cazurilor de hidrocefalia congenitală existentă. Subliniem de la început că malformaţia Arnold-Chiari îşi are semnificaţia ei la copil numai la vîrsta de sugar şi copil mic şi numai în contextul producerii hidrocefaliei în cadrul meningomielocelelor, întrucît în celelalte cazuri, deşi este congenitală, se manifestă clinic de-abia la vîrsta adultă.

Primul studiu a fost făcut în 1891 de Chiari (citat după Peach, 1964), care a prezentat modificările cerebelului la copii cu hidrocefalie congenitală pe 3 cazuri studiate necroptic. Arnold (1894, citat după Peach, 1964) a raportat un meningomielocel lombar la un nou-născut la care constată hernierea părților caudale ale bulbului, cerebelului și ventriculului IV în canalul spinal. În 1895, Chiari reia problema printr-un studiu amplu (24 de observații din 4 276 de autopsii efectuate). Totodată, analizînd în detaliu anomaliile nervoase, le clasează astfel :

— tipul 1 : deplasarea variabilă a amigdalelor cerebeloase în canalul spinal, fără dislocarea caudală a bulbului ;

— tipul 2 : deplasarea variabilă a porțiunii inferioare a vermisului și a amigdalelor cerebeloase în canalul spinal, însoțită de o deplasare similară a bulbului și a ventriculului IV ;

— tipul 3 : deplasarea caudală a bulbului cu hernierea cerebelului într-un mielomeningocel cervical înalt ;

— tipul 4 : hipoplazie importantă a cerebelului cu ectopie bulbară asociată.

Doi asistenți ai lui Arnold, Schwalbe și Gredig (1907), ignorînd lucrarea princeps a lui Chiari, au denumit această anomalie „malformația Arnold-Chiari''.

Entitatea anatomică a malformației Arnold-Chiari, care este destul de complexă, este condiționată în mod riguros prin următoarele modificări : prezența în canalul spinal a porțiunii inferioare a bulbului și a ventriculului IV ; dislocarea cerebeloasă caudală, sub forma unei langhete de țesut cerebelos, ceea ce reprezintă partea inferioară malformată a cerebelului ; prezența pe fața dorsală a limitei bulbospinale a unei proeminențe semilunare, legată de diferența de coborîre dintre fața ventrală și cea dorsală a bulbului în procesul formării malformației ; traiectul oblic al primelor rădăcini cervicale, datorită dislocării caudale reale bulbospinale.

Această încadrare anatomică a malformației Arnold-Chiari este însă prea riguroasă, majoritatea autorilor considerînd că de fapt malformația corespunde tipului 2 Chiari.

În ultimii 20 de ani s-au publicat serii mai largi, dintre care amintim pe cele ale lui Harispe (1969), Banerji și Millar (1974), Saez și colab. (1976).

Patogenie. Morfogeneza malformației Arnold-Chiari rămîne un capitol foarte discutat. Teoriile enunțate pot fi sistematizate după cum urmează (Peach, 1965 a) : 1) teoria hidrocefaliei primitive (teoria prin pulsiune) ; 2) teoria tracțiunii ; 3) teoria disgenezei primitive a creierului posterior. Primele două teorii, care sînt mecanice, încearcă să explice malformația Arnold-Chiari fie prin presiunea dată de hidrocefalie (Chiari, 1895, citat după Peach, 1965 a ; Gardner, 1961), fie prin fixația anormală prin aderențe a măduvei la nivelul defectului osos rahidian în momentul decalajului fiziologic de creștere dintre rahis și țesutul nervos. Se produce astfel o tracțiune caudală a țesutului nervos (Lichtenstein, 1942, 1959). Teoria disgenezei primitive a creierului posterior este acceptată astăzi cu diferitele sale variante. Patten (1952) emite ideea că malformația este datorată unei creșteri exagerate a rombencefalului, dar critica adusă arată că cerebelul anatomic în malformație este hipoplazic, și nu hiperplazic. Barry și colab. (1957) îndepărtează această obiecție, susținînd că malformația se datorește unei creșteri excesive, în raport cu tulburările circulatorii, a unor părți din tubul neural în cursul celei de-a doua jumătăți a sarcinii. Daniel și Strich (1958), într-un studiu anatomic pe 26 de cazuri, conchid asupra absenței producerii flexurii pontine în a 4-a săptămînă de viață intrauterină. Drept consecință, rombencefalul, prea lung, se repliază în „S", ceea ce explică proeminența dorsală a bulbului și situarea parțială în canalul spinal a creierului posterior. Pentru acești autori, alte malformații nervoase coexistente, ca meningomielocelul, pot fi explicate printr-o disembriopatie ce cuprinde în ansamblu nevraxul.

Teoria recentă, emisă de Peach (1965 a), este apropiată de cea menționată. Peach susține că absența curbării pontine constituie originea unei opriri momentane în dezvoltare. După închiderea neuroporului anterior, tubul neural prezintă două flexuri : mezencefalică, bine evidențiată, și cervicală, concave anterior. Creșterea ulterioară a tubului neural este compensată prin apariția flexurii pontine cu concavitatea posterioară. Dacă în acest moment survine o oprire în dezvoltare, flexura pontină nu se va forma și creierul posterior va hernia caudal în canalul spinal. Ulterior, flexura cervicală se desface. Dacă această desfacere are loc după hernierea creierului posterior, se produce o alunecare a bulbului peste măduva cervicală, luînd naștere proeminența dorsală a bulbului. Coexistența altor anomalii (spina bifidă, microgirie, diastematomielie, hipoplazia coasei creierului, hidromielie, lacune craniene) cu malformația Arnold-Chiari pledează în favoarea ipotezei lui Peach. În concluzie, Peach susține că la originea formării malformației Arnold-Chiari există o oprire în dezvoltare, care atinge sistemul nervos central în ansamblu.

Considerăm că o singură teorie patogenică nu poate explica toate cazurile de malformație Arnold-Chiari, cel puțin în ceea ce privește manifestarea ei la sugar. Teoriile expuse își pot găsi valabilitatea de la caz la caz. Ceea ce trebuie admis este faptul că malformația Arnold-Chiari joacă un rol important în producerea hidrocefaliei însoțitoare în caz de meningomielocel la nou-născut și la sugar, fără a fi unica ei cauză.

Anatomie patologică. Alături de malformația Arnold-Chiari pot coexista și alte malformații nervoase sau osoase. Bilanțul lezional al malformației Arnold-Chiari constată macroscopic : fosa cerebrală posterioară mult micșorată de volum cu inserția joasă a tentoriului ; langhetă de țesut cerebelos hipoplazic în partea superioară a canalului spinal, dispusă median, detașîndu-se de pe fața inferioară a cerebelului ; bulbul alungit, prezentînd pe fața sa dorsală, la unirea cu măduva, o proeminență caracteristică ; protuberanța foarte întinsă, care se continuă, fără o trecere aparentă, cu bulbul ; ventriculul IV de asemenea foarte coborît, fără forma sa rombică, cu cavitatea foarte lungă și foarte îngustă ; plexurile coroidiene și orificiile de comunicare (Magendie și Luschka) sub gaura occipitală ; ultimii nervi cranieni și rădăcinile cervicale superioare cu un traiect oblic în sus și în afară ; coborîrea și curbarea anormală a arterelor vertebrale și traiectul anormal al arterelor cerebeloase posteroinferioare.

Putem întîlni și alte malformații nervoase :

— Mielomeningocelul este considerat de către mulți autori (MacFarlane și Maloney, 1957 ; Daniel și Strich, 1958) constant sau destul de frecvent. Existența meningomielocelului fiind ușor constatată, trebuie doar căutată sistematic anomalia creierului posterior.

— Hidrocefalia constituie un element major în malformația Arnold-Chiari, al cărei mecanism a fost explicat prin coborîrea ventriculului IV sub gaura occipitală și prin oprirea parțială a circulației lichidiene (Russell, 1954). La aceasta se poate adăuga stenoza de apeduct, frecvent constatată. Hidrocefalia se poate datora și unei anomalii de dezvoltare ce precedă embrionar apariția malformației Arnold-Chiari.

— Malformația Arnold-Chiari este adesea generatoare de hiperpresiune LCR în pîlnia ventriculului IV, ceea ce conduce la dilatația canalului ependimar, deci la realizarea unei hidromielii în regiunea cervicală superioară. Eruperea lichidiană între coarnele posterioare va duce la crearea unei cavități siringomieliforme.

Alte anomalii posibile sînt absența sau perforația septului pelucid, microgiria, îngroșarea comisurii intratalamice, atrofia coasei creierului, hipoplazia tentoriului, diastematomielia (Gardner, 1968). Malformațiile osoase (craniorahidiene) sînt foarte variate. Dintre acestea sînt frecvente cele situate în regiunea cervicooccipitală (platibazia, impresiunea bazilară, occipitalizarea atlasului, blocuri vertebrale cervicale). Privitor la craniu, au fost constatate lacune craniene (Peach, 1965) și craniostenoză (Arseni și Stanciu, 1966).

Peach (1965), efectuînd un studiu anatomic riguros pe 20 de cazuri cu malformație Arnold-Chiari, găsește hipoplazia coasei în 100% din cazuri, spina bifidă în 95%, îngroșarea comisurii intratalamice în 90%, craniolacune în 85%, anomalii ale septului pelucid în 75% și microgirie în 36% din cazuri.

Tabloul clinic. Simptomatologia variază de la caz la caz, neavînd nimic patognomonic și prezentînd deseori aspecte clinice caracteristice unor sindroame bine individualizate. Astfel, bolnavii cu această malformație sînt diagnosticați și tratați pentru o maladie neurologică sau, eventual, neurochirurgicală, malformația Arnold-Chiari constituind adesea o descoperire intraoperatorie. Astfel, Saez și colab. (1976), din 60 de cazuri, au pus diagnosticul preoperator de malformație Arnold-Chiari doar în două cazuri. În pofida numeroaselor observații anatomice, radiologice, patogenice, chirurgicale asupra acestor malformații, Baffet (1969) constată că nu există decît puține cazuri studiate ce permit desprinderea caracterelor clinice. Oricum, principala manifestare clinică a malformației este hidrocefalia internă. Datele clinice sînt esențial influențate de vîrsta bolnavilor; astfel, malformația Arnold-Chiari poate fi întîlnită sub trei aspecte:

1. La nou-născut și la sugar, afecțiunea se prezintă în asociație cu hidrocefalia și cu meningomielocelul. Această asociație este eventualitatea cea mai frecventă, fiind de fapt forma sub care a fost descrisă malformația. Este necesară căutarea malformației Arnold-Chiari în cazurile de meningomielocel.

2. La copilul mare și la adolescent, afecțiunea este asociată cu alte malformații osoase sau nervoase, îndeosebi cu cele ale regiunii cervicooccipitale cu sau fără spina bifidă.

Malformația Arnold-Chiari poate rămîne fără expresie clinică toată viața sau poate fi descoperită tardiv. În acest caz se constată un decalaj între malformația congenitală și apariția sindromului neurologic tardiv.

Garcin şi Oeconomos (1953) explică acest decalaj prin procesele iritative locale meningiene, dovedite dealtfel operator, care agravează circulaţia precară lichidiană şi sanguină. Tulburările clinice realizează tablouri neurologice variate, rareori tipice, cu evoluţie lent progresivă. În aceste cazuri, malformaţia poate fi evocată prin asocierea următoarelor semne neurologice: semne cervicale (redoarea cefei, dureri nucale, gît scurt, laterocolis, limitarea mişcărilor cervicale, descărcări parestezice în membre la mişcările gîtului), semne de suferinţă a căilor nervoase lungi (tulburări motorii evolutive pînă la tetraplegie, simptome cerebeloase, tulburări de sensibilitate, sindrom siringomielic cu topografie suspendată), afectarea unuia sau a mai multor nervi cranieni a căror origine este bulbopontină (posibile tulburări de deglutiţie şi fonaţie), fenomene de HIC (cefalee, vărsături, stază papilară) apărute prin decompensarea acută a hidrocefaliei interne.

3. Trebuie menţionată şi posibilitatea existenţei malformaţiei Arnold-Chiari complet izolate, fără nici o altă anomalie craniovertebrală sau nervoasă (Peach, 1964; Teng şi Papatheodorou, 1965; Arseni şi Stanciu, 1966).

Examene paraclinice. Practic, doar examenul radiologic simplu şi cel cu substanţă de contrast sînt eficiente pentru stabilirea diagnosticului. Examenul radiologic simplu arată, pe de o parte, semnele de hidrocefalie, iar pe de altă parte semnele unei eventuale anomalii a regiunii cervicooccipitale (platibazie, impresiune bazilară), care însoţesc frecvent malformaţia Arnold-Chiari. Totodată evidenţiază spina bifidă sau alte anomalii scheletice. Mielografia cu lipiodol oferă imagini caracteristice pentru malformaţia Arnold-Chiari. Produsul opac rămîne aproape întotdeauna blocat în canalul cervical, mulînd polul inferior al herniei amigdalelor cerebeloase (imagine în „C" deschis posterior), şi nu pătrunde decît rareori în sistemul ventricular şi în cisternele bazale. Mielografia gazoasă arată acelaşi aspect de blocaj cervical superior. Arteriografia vertebrală furnizează date importante mai ales prin injectarea arterei cerebeloase posteroinferioare, care descrie în jurul ţesutului cerebelos herniat o buclă concavă în sus, aspect caracteristic cunoscut sub numele „loop sign" (Spillane şi colab., 1957). Examenul LCR, contraindicat în cazurile de HIC, se face numai prin puncţie lombară atunci cînd este suspicionată această malformaţie. Examenul LCR arată adesea o disociaţie albuminocitologică, iar proba Queckenstedt-Stookey evidenţiază un blocaj parţial sau total. EEG nu oferă date utile pentru diagnosticul malformaţiei, dar ajută la aprecierea suferinţei encefalice.

Diagnostic. Din cele expuse reiese că diagnosticul clinic este dificil de stabilit. La nou-născut, existenţa unui meningomielocel impune explorarea radiografică şi posibila descoperire a malformaţiei şi a hidrocefaliei. Dealtfel, Russell (1954) neagă existenţa malformaţiei în afara acestei asociaţii. La adolescent şi la adult, diagnosticul este greu de efectuat pe date clinice, întrucît afecţiunea poate îmbrăca aspecte diferite, clarificarea făcîndu-se în baza datelor paraclinice.

Diagnosticul diferenţial se impune deci cu sindroamele mai frecvente pe care le simulează uneori perfect malformaţia Arnold-Chiari. La copii atragem atenţia în primul rînd asupra *tumorilor de fosă posterioară*, malformaţia putînd produce tulburări de echilibru, afectarea ultimelor perechi de nervi cranieni, fenomene de HIC. Sindromul de HIC este mult mai puţin intens decît în cazul tumorilor de fosă posterioară. Anatomic, participarea bulbului la dislocarea caudală, alături de cerebel, deosebeşte malformaţia Arnold-Chiari de angajarea amigdalelor cerebeloase, observată în sindromul de HIC.

Compresiunea medulară cervicală înaltă poate avea o simptomatologie clinică întru totul comparabilă cu cea a malformaţiei Arnold-Chiari (debut prin parestezii în membrele superioare, apoi instalarea treptată a tetraparezei, tulburări de sensibilitate). Examenul radiologic permite stabilirea nivelului de blocaj fără a putea preciza întotdeauna cauza malformativă sau tumorală a blocajului.

Siringomielia sau *siringobulbia*, cu sindrom complet, suspendat, impune căutarea unei malformaţii Arnold-Chiari la copilul mare şi la adolescent. Studiind 74 de bolnavi cu siringomielie, Gardner (1965) descoperă malformaţia Arnold-Chiari în 90% din cazuri. Date asemănătoare obţin şi Appleby şi colab. (1968).

La adolescent poate intra în discuţie şi scleroza în plăci, afecţiune des simulată de malformaţia Arnold-Chiari.

Tratament. Malformaţia Arnold-Chiari se comportă de obicei ca o maladie evolutivă. Astfel, obstacolul mecanic creat de malformaţie se completează treptat cu modificările locale de arahnoidită cronică, care prin perturbaţiile circulatorii va duce la suferinţa encefalului. Singurul tratament indicat este cel chirurgical, care are drept scop decompresiunea structurilor nervoase şi asigurarea unei circulaţii libere a LCR. Decompresiunea constă în craniectomie occipitală şi în laminectomie cervicală înaltă (C_1-C_3), cu evitarea manipulărilor pe bulb, amigdale cerebeloase, ventricul IV, manipulări ce pot declanşa grave tulburări ale funcţiilor vitale (Harispe, 1970). Indicaţia operatorie depinde de vîrsta pacienţilor şi de intensitatea fenomenelor de hidrocefalie internă.

La sugar, evoluţia hidrocefaliei interne impune o derivaţie ventriculocardiacă sau ventriculoperitoneală (cu valva Holter sau Pudenz) ca prim timp, după care se va efectua, dacă este necesar, abordul direct decompresiv asupra malformaţiei. La copilul mare şi la adolescent se va practica abordul direct decompresiv şi, numai dacă blocajul căilor de circulaţie lichidiene persistă, se va efectua o derivaţie ventriculocardiacă.

Rezultatele tratamentului chirurgical depind practic de momentul efectuării intervenţiei operatorii, deci de momentul diagnosticului precis. În cazul unei suferinţe de lungă durată, rezultatele postoperatorii sînt mult mai slabe. Oricum, intervenţia rămîne gravă datorită tulburărilor bulbare ce pot apărea în perioada postoperatorie.

Malformația Dandy-Walker

Este o malformație congenitală rară a fosei posterioare în teritoriul velului medular posterior, caracterizată prin agenezie de vermis inferior, cu atrezia orificiilor Luschka și Magendie și cu hidrocefalie obstructivă consecutivă.

Prima descriere a malformației aparține lui Dandy și Blackfan (1914), care, la un copil de 13 luni, au constatat necroptic aplazia congenitală a vermisului combinată cu prezența unui chist situat pe linia mediană în fosa posterioară, cu obstrucția orificiilor Luschka și Magendie și cu hidrocefalie consecutivă. Maladia este definită de acești autori drept o atrezie congenitală a foramenelor Luschka și Magendie. Dandy, în 1921, insistă asupra morfogenezei malformației, adică asupra agenezei foramenelor Luschka și Magendie. Taggart și Walker (1942), pe baza datelor anatomice culese, fundamentează caracterele afecțiunii și susțin ideea princeps a lui Dandy asupra genezei malformației. În prezent, malformația este cunoscută sub numele de sindromul Dandy-Walker, denumire dată de Benda (1954), sau de atrezie a foramenelor Luschka și Magendie.

Afecțiunea este destul de rară. Se pare că pînă în 1971 au fost publicate în total 80 de cazuri (Pelc și colab., 1971). Arseni, Horvath și Ciurea (1974) au publicat 3 cazuri. O serie mai cuprinzătoare este cea a lui Carmel și colab. (1977).

Privitor la patogenia sindromului, două teorii încearcă să explice geneza malformației. Este vorba, pe de o parte, de acei autori care, începînd cu Dandy, susțin drept cauză a sindromului tocmai atrezia orificiilor de comunicare ale ventriculului IV cu spațiile subarahnoidiene (Walker, 1944; Gibson, 1955; Fowler și Alexander, 1956; Gardner și colab., 1957). Pe de altă parte, Ostertag (1956) și Hemmer (1958), în baza datelor de embriologie, încadrează sindromul printre malformațiile disrafice în teritoriul cerebelului. După această concepție modernă, genetică, sindromul Dandy-Walker este o malformație disrafică a cerebelului, care se constituie în luna a III-a de dezvoltare embrionară și care constă în aplazia vermisului inferior cu formarea unui chist pe linie mediană în teritoriul velului medular posterior. Secundar rezultă obstrucția parțială sau totală a foramenelor Magendie și Luschka, ceea ce duce la hidrocefalie internă obstructivă (Tiwisina și Brockhoff, 1966; Raimondi și colab., 1969). Ameli (1966) insistă asupra formării malformației, considerînd că aceasta se produce printr-o oprire momentană în dezvoltarea embrionară a creierului posterior între săptămînile 6 și 12 de viață intrauterină din diferite cauze (anoxie, toxemie, traumatism). Carmel și colab. (1977) susțin că sindromul Dandy-Walker constituie o anomalie de dezvoltare care afectează regiunea rombencefalului și care poate fi încadrată în grupa fenomenelor disrafice. Originea malformativă a sindromului mai este argumentată și de coexistența sa cu alte anomalii disrafice (meningomielocel, agenezie de corp calos, hemivertebre etc.), hamartom diencefalic cu pubertate precoce sau maladie renală polichistică (Perelman, 1977).

Anatomic se poate constata (Ameli, 1966) fosa cerebrală posterioară mărită de volum, cu inserția înaltă a tentoriului, dispunerea ridicată a sinusului transvers, emisferele cerebeloase rudimentare dislocate oral, atrofia marcată a vermisului. Pe linia mediană se observă un chist larg (arahnoidian, glial, ependimar) comunicînd cu ventriculul IV sau posibila dislocare orală a ventriculului datorită dilatării chistice. Totodată se constată absența orificiilor de comunicare ale tavanului ventriculului IV, meningele moi îngroșate și existența unui plex coroidian larg în interiorul chistului. Consecutiv rezultă o marcată hidrocefalie internă.

Clinic, malformația se manifestă prin fenomene acute de HIC, datorate hidrocefaliei obstructive dezvoltate progresiv. Simptomatologia evoluează lent cu agravare treptată a fenomenelor de HIC, acuzele putînd exista de mult timp. Au putut fi individualizate două forme clinice : forma întîlnită la sugar și la copilul mic, manifestată pînă la 3 ani, și forma prezentă la vîrsta matură (Hemmer, 1958; Holland și Graham, 1958).

Dintre investigațiile paraclinice, examenul radiologic este capital, putînd chiar impune diagnosticul. Radiografia simplă arată mărimea fosei cerebrale posterioare, cu impresiunea înaltă pe osul occipital a inserției tentoriului. Ventriculografia constată semne de hidrocefalie internă obstructivă, modificări ale ventriculului IV (deplasare, dilatare), evidențierea posibilă a formațiunii chistice din fosa posterioară. Angiografia vertebrală, pe proiecția anteroposterioară, prezintă arterele cerebrale posterioare depărtate pe linia mediană, urmînd un traiect aproape rectiliniu. Pe clișeele de profil se observă o deplasare superioară a arterei cerebrale posterioare și a arterei cerebeloase superioare și, ceea ce este caracteristic, dislocarea marcată cranial-convexă a arterelor cerebeloase posteroinferioare (Raimondi și colab., 1969).

Diagnosticul rămîne deosebit de dificil preoperator, cu toate elementele furnizate de examenul radiologic, mai ales angiografic (Torre și colab., 1973). Diagnosticul diferențial se va face cu procesele expansive ale fosei posterioare sau cu malformația Arnold-Chiari, afecțiuni care impun o intervenție chirurgicală de urgență. Dealtfel, deseori sindromul Dandy-Walker constituie o descoperire intraoperatorie.

Tratamentul sindromului Dandy-Walker este chirurgical și constă în craniectomie suboccipitală, rezecția arcului posterior al atlasului, deschiderea chistului cu rezecția pereților săi și deci refacerea circulației LCR. Se va evita decompresiunea bruscă la deschiderea chistului, întrucît aceasta duce la o rapidă scădere a tensiunii intracraniene (Arseni, Horvath și Ciurea, 1974). În prezent, mai ales după diagnosticarea sigură a malformației, se preferă drenajul ventriculocardiac sau ventriculoperitoneal.

Prognosticul vital la sugar și la copilul mic depinde de diagnosticul precoce și de intervenția chirurgicală cît mai rapidă, care reface circulația lichidiană. Prognosticul funcțional este în raport cu gravitatea hidrocefaliei interne, adică cu modificările rezultate prin comprimarea țesutului cerebral. În opoziție cu aceasta, prognosticul este mult mai bun la vîrstă matură.

Alte malformații ale sistemului nervos central

Agenezia de sept pelucid

Absența septului pelucid este cunoscută sub numele de agenezie de sept pelucid. Ea poate fi totală sau parțială. Septul pelucid este o formațiune interemisferică în plan sagital, întinzîndu-se între corpul calos (deasupra lui), trigon (dedesubt) și comisura anterioară (înainte). El desparte ventriculii laterali în două formațiuni distincte, care comunică doar prin găurile Monro. Absența septului pelucid are drept consecință o comunicare largă între ventriculii laterali.

Primul caz pe viu de agenezie de sept pelucid a fost descris, pe o pneumoencefalografie, de Davidoff și Dyke în 1935 la o femeie în vîrstă de 26 de ani. Necunoscînd cazul amintit, radiologii români Sfințescu și Mihăilescu au publicat în 1936 cea dintîi observație pe viu în Europa, pe care o prezentaseră la Societatea franceză de radiologie din Paris. Este vorba de o fată, în vîrstă de 17 ani, cu un intelect normal, prezentînd crize de epilepsie generalizată de la vîrsta de 16 ani și la care pneumoencefalografia a evidențiat aspectul tipic de absență a septului pelucid.

Cazurile de absență a septului pelucid fără alte malformații ale sistemului nervos sînt rare (fig. 74). Incidența variază între 1/2500 pneumoencefalografii, după Davidoff și Dyke (1935), și 1/5000, după Vinken și Strackee-Kuijer (1957). În seria Clinicii de neurochirurgie din București, frecvența este de 1/1800 pneumoencefalografii.

Agenezia de sept pelucid apare mai des asociată cu alte malformații ale sistemului nervos central, ca agenezia de corp calos, craniul lacunar, spina bifidă, displazia tractului optic, agenezia tractului olfactiv și agiria (Durand și Zunin, 1955; De Morsier, 1956; Madonick și colab., 1964). De asemenea poate apărea concomitent cu un chist intracerebral sau subarahnoidian (fig. 75). Asocierea cu alte malformații face dovada originii ei congenitale și este expresia unui defect de dezvoltare generală a creierului, putînd fi și o manifestare disrafică. S-a descris și absența de sept pelucid de origine traumatică.

De cele mai multe ori, absența septului pelucid este asimptomatică și descoperită accidental la pneumoencefalografie sau constituind o surpriză necroptică. Prin ea însăși, agenezia de sept pelucid nu are traducere clinică. Simptomatologia este dată fie de alte malformații congenitale, fie de alte afecțiuni concomitente, de natură foarte diferită, fără vreo legătură cu absența septului pelucid. Printre aspectele clinice cele mai frecvente în cadrul cărora a fost semnalată și agenezia de sept pelucid se numără epilepsia, mai ales generalizată sau psihomotorie, și tulburările mintale.

Diagnosticul poate fi pus numai în baza pneumoencefalografiei, care arată pe radiografia occiput-placă ventriculii laterali formînd împreună o singură cavitate. Separarea ventriculilor laterali, dată în mod normal de septul pelucid, este înlocuită aici de o comunicare largă între cei doi ventriculi. Pe radiografia de profil, aspectul nu este cu nimic deosebit de cel normal. Deseori, pneumoencefalografa evidențiază și o hidrocefalie

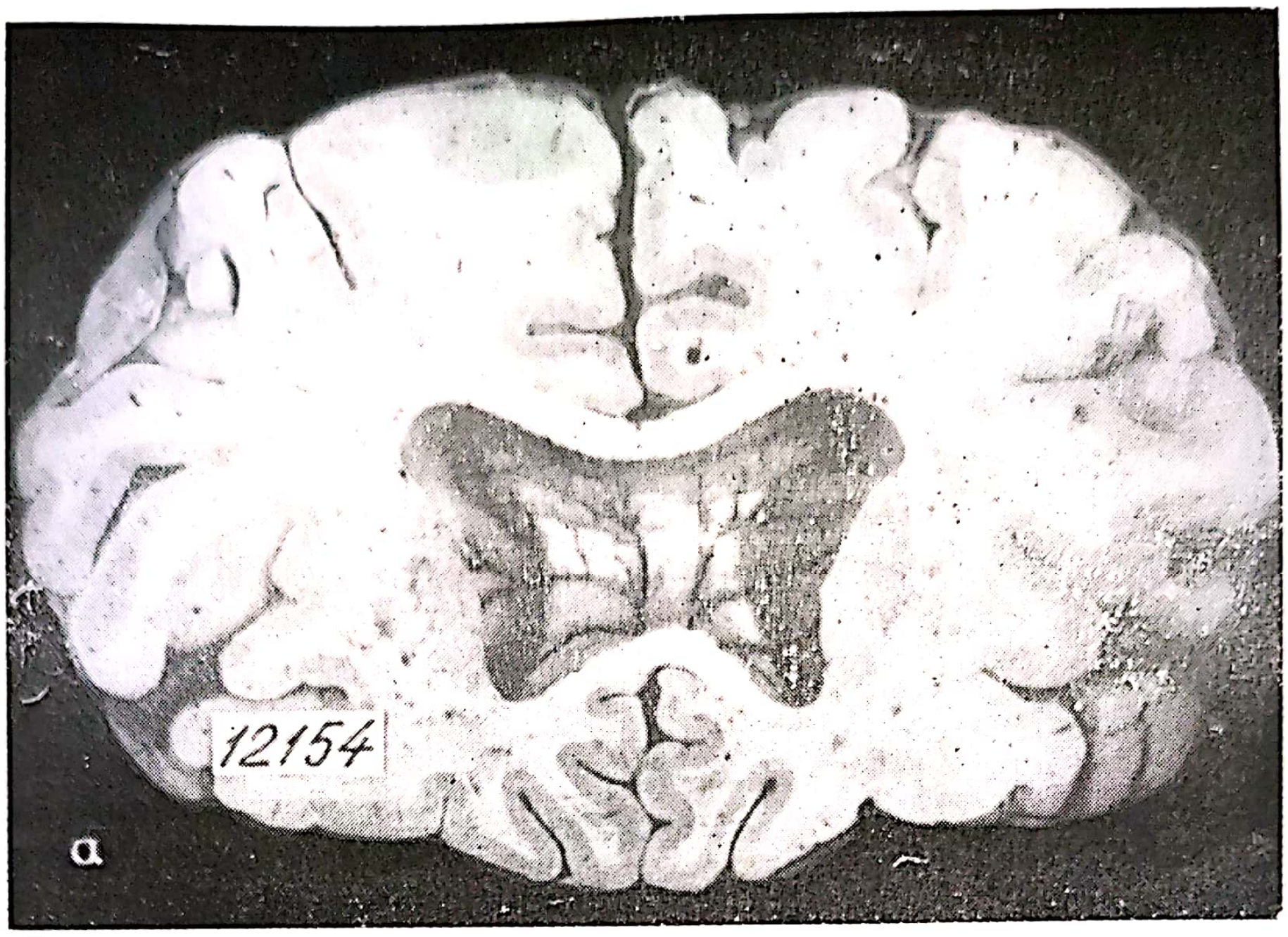

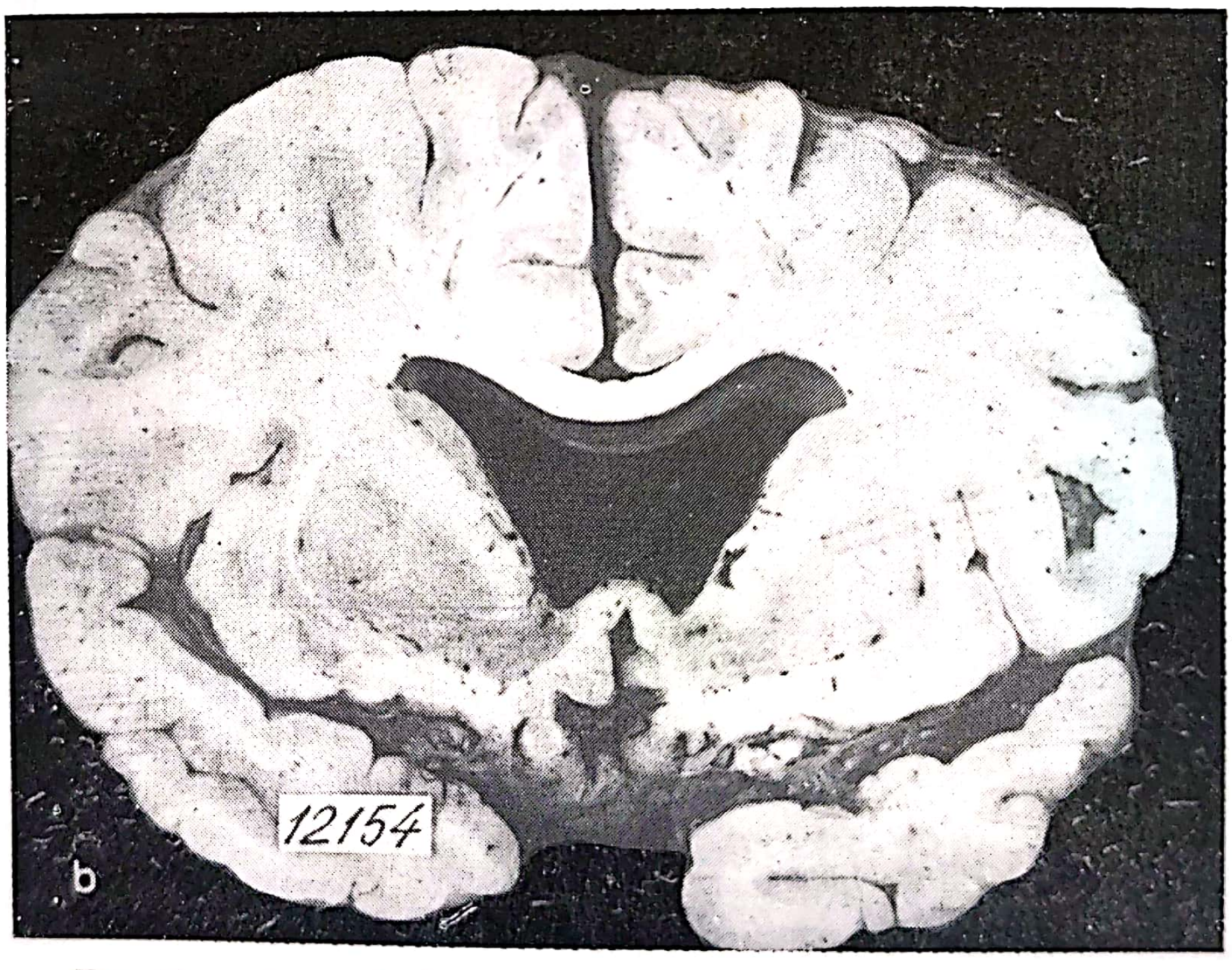

Fig. 74. — Agenezie de sept pelucid. Piesă anatomică. Secțiuni verticofrontale :
a, frontal anterior; *b*, frontal posterior.

internă concomitentă, ceea ce nu constituie apanajul agenezie de sept pelucid, ci expresia unei hidrocefalii pasive prin atrofie corticală. Nu există un tratament propriu-zis al agenezie de sept pelucid. Se va face tratamentul manifestării clinice care l-a determinat pe pacient să se prezinte la medic, care a pus indicație de pneumoencefalografie.

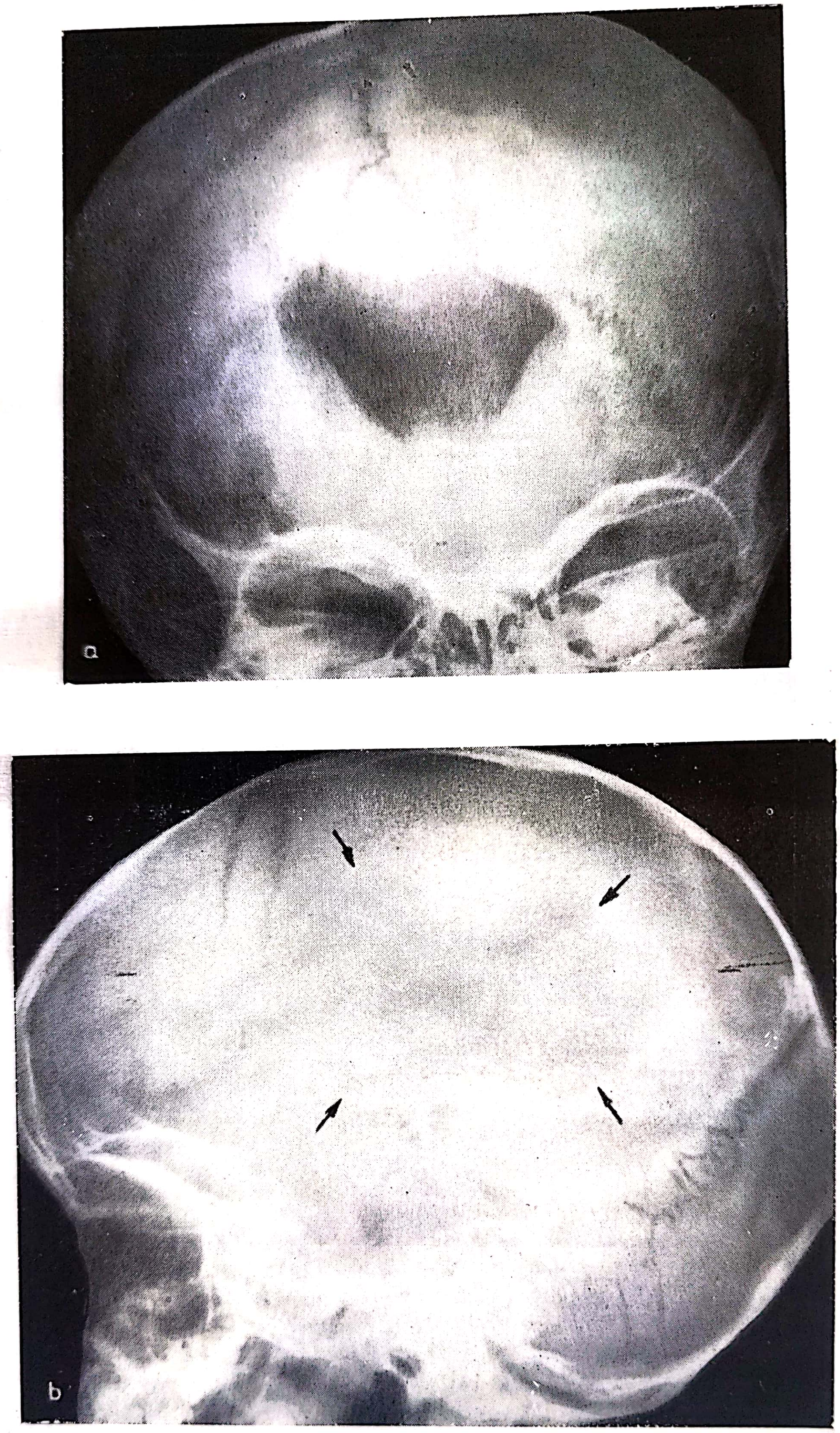

Fig. 75. — Agenezie de sept pelucid cu chist mare subarahnoidian parietal sting, vizualizată la pneumoencefalografie :
a, anteroposterior ; *b*, profil.

Agenezia de corp calos

Absența parțială sau totală a corpului calos, cea mai mare comisură interemisferică, este cunoscută sub numele de agenezie de corp calos. Locul defectului este de obicei ocupat fie de o tumoră, în special lipom, fie de un chist arahnoidian (Zingesser și colab., 1964). Malformație rară, agenezia de corp calos poate fi pusă în evidență cu ajutorul pneumoencefalografiei și numai prin mijloace de contrast. Frecvența ei este, după Gerlach și colab. (1967), de 2—3 la 1 000 de pneumoencefalografii. În Clinica de neurochirurgie din București a fost întîlnită mult mai rar: aproximativ 1 la 10 000 de pneumoencefalografii. Agenezia de corp calos este o manifestare de disgenezie a structurilor telencefalice de linie mediană. Prezența concomitentă și a altor malformații este explicată prin embriogeneza lor (Loeser și Alvord, 1968; Field și colab., 1978). Gerlach și colab. (1967) consideră că agenezia de corp calos poate fi determinată de următoarele condiții etiologice:

— În cazul *tulburărilor disrafice* prin defectul de închidere în teritoriul neuroporului anterior și al lamei terminale primitive, cînd apare inevitabil agenezia de corp calos și a celorlalte două comisuri telencefalice, comisura anterioară și comisura fornicis, toate trei dezvoltîndu-se în apropiere una de alta. Dezvoltarea corpului calos începe din luna a III-a cu direcție frontal-occipital. De aceea, în agenezii parțiale de corp calos lipsesc întotdeauna părțile posterioare ale corpului calos.

— În cazul unor *grave dezvoltări malformative* ale creierului, cînd lipsesc cu desăvîrșire elementele nervoase.

— În cazul unor *distrucții tisulare intrauterine* sau *postnatale*, în special prin leziuni vasculare în teritoriul arterei cerebrale anterioare.

Loeser și Alvord (1968), în baza a 12 cazuri de agenezie de corp calos, apreciază că trebuie remarcate: a) dilatația dorsală constantă a ventriculului III; b) comisurile anterioare și hipocampică, care pot fi prezente sau absente în grade diferite; c) coexistența frecventă a altor anomalii în diferite zone ale sistemului nervos (fără legătură cu agenezia de corp calos); d) tabloul clinic nespecific și de obicei datorat anomaliilor asociate.

Agenezia de corp calos este însoțită de o serie de disgenezii, ca absența septului pelucid (fig. 76), dezvoltarea incompletă a girusului cinguli sau situarea lui în profunzime, precum și de alte malformații însoțitoare, ca micro- sau poligiria, microcefalia, porencefalia, hidrocefalia, atrofia optică, hipertelorismul.

Simptomatologia este clinic necaracteristică. Prin ea însăși, agenezia de corp calos este asimptomatică, dar, fiind frecvent asociată cu alte malformații, ca malformații ale vaselor cerebrale (Gracia-Chavez și Moossy, 1965), lipom de corp calos etc., acestea par să joace rolul dominant în producerea simptomatologiei. Cu ajutorul pneumoencefalografiei, Joppich și Schulte (1968) descoperă la un nou-născut cu diabet insipid și cu tulburări de termoreglare o agenezie de corp calos. Lorber (1962) descrie sindromul ageneziei de corp calos, format din ventriculi laterali în fluture,

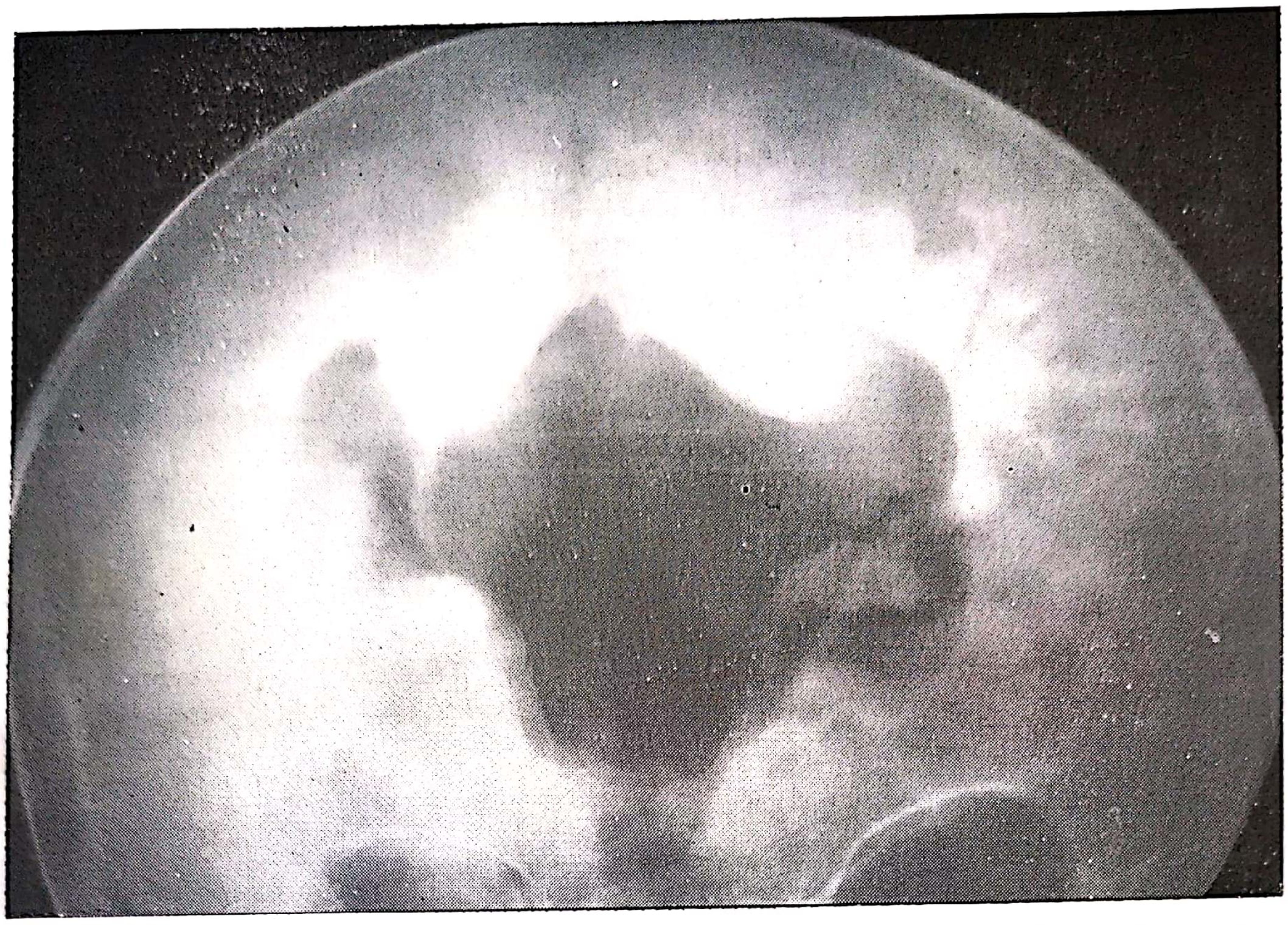

Fig. 76. — Agenezie de corp calos cu absența septului pelucid. Hidrocefalie, ventriculii laterali formînd o singură cavitate printr-o comunicare largă între ei; marginile dorsale ale ventriculilor laterali sînt angulate și distanțate între ele.

asociat cu hidrocefalie, epilepsie și întîrziere mintală (fig. 77). Uneori, agenezia de corp calos rămîne asimptomatică toată viața și poate fi o descoperire necroptică (Ford, 1960). Deficitul funcțional care rezultă din această malformație presupune un defect de transmitere de informații dintr-un emisfer în celălalt. Acest defect, care s-ar manifesta cu o tulburare de sinergie a ambelor emisfere, nu se observă clinic. La un băiat, în vîrstă de 14 ani, la care s-a diagnosticat pneumoencefalografic agenezie de corp calos, Solursh și colab. (1965) au demonstrat un transfer emisferic redus. Deci, se pare că agenezia de corp calos poate fi detectată clinic cu teste desemnate pentru dezvăluirea transferului, cu condiția ca deficitele intelectuale să fie minime, ceea ce nu se întîlnește de obicei. Deficite intelectuale sînt foarte adesea prezente și evidențiate prin diferite teste obiective datorită leziunilor cerebrale difuze concomitente. În practica noastră, semnele cele mai des întîlnite sînt, în ordine: 1) epilepsia sub diferitele sale forme și care apare de obicei la sugar sau la cîțiva ani de la naștere, uneori chiar în perioada adolescenței (60% din cazuri după Perelman, 1977); 2) hidrocefalia, semnul cel mai frecvent la sugar; 3) întîrziere în dezvoltarea intelectuală sub formă de debilitate mintală de diferite grade; 4) tulburări de vedere; 5) hemiplegie sau diplegie; 6) atetoză.

Diagnosticul în mod obișnuit este o surpriză de examen paraclinic pneumoencefalografic și uneori și angiografic.

Pneumoencefalografia arată un aspect ventricular tipic de hidrocefalie în fluture. Davidoff și Dyke (1934) au atras atenția pentru prima oară asupra caracteristicilor tipice ale ventriculilor în agenezia de corp calos. Carpenter și Druckemiller (1953) au evidențiat cinci detalii ale ven-

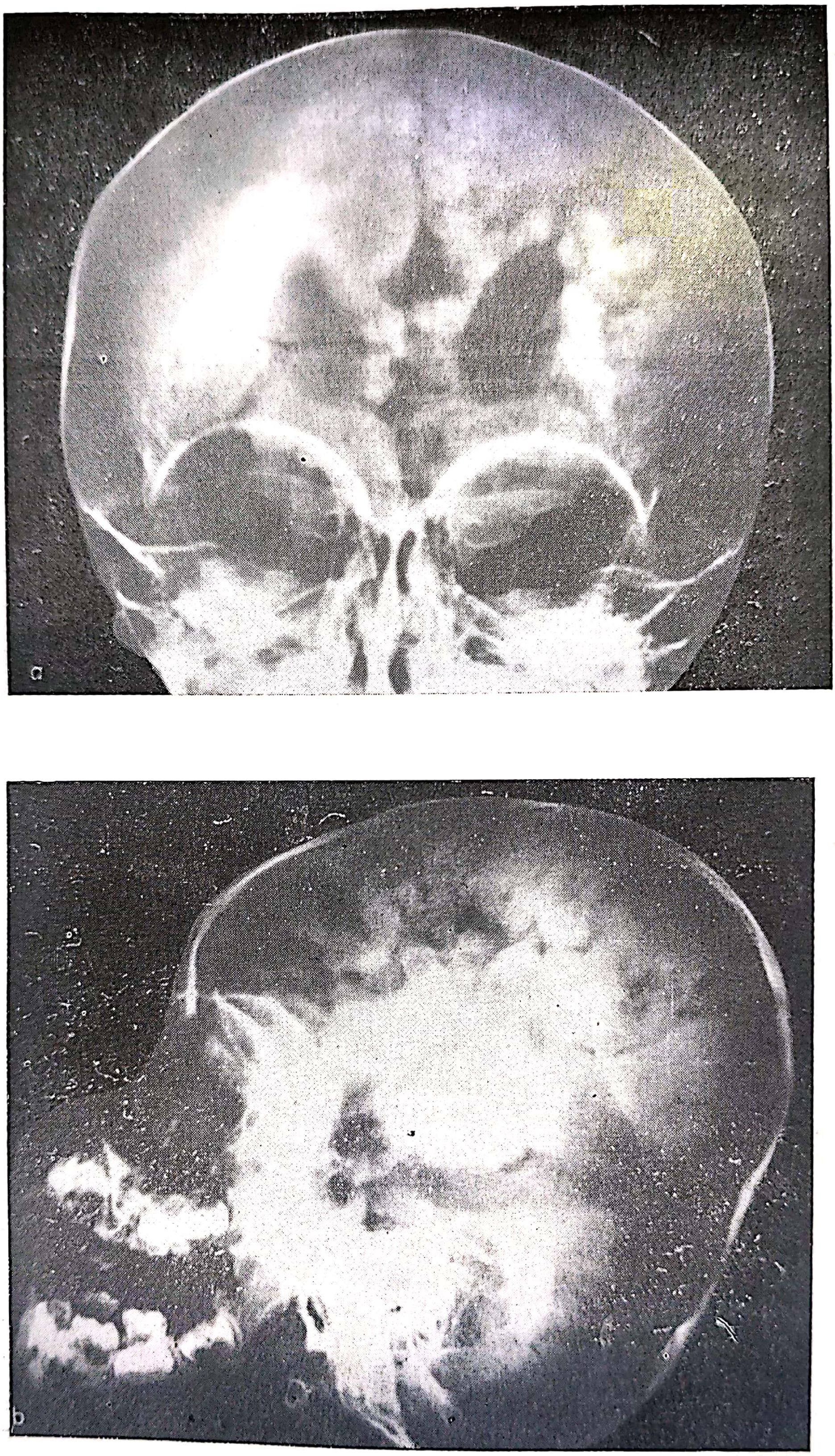

Fig. 77. — Agenezie de corp calos asociată cu hidrocefalie internă predominant posterioară cu divergența ventriculilor laterali și extinderea dorsală a ventriculului III între ventriculii laterali. Aspect de fluture.

a, radiografie occiput-placă, cu evidențierea coarnelor frontale; *b*, radiografie de profil.

triculogramei: 1) dilatația ventriculului III și extinderea lui dorsală între ventriculii laterali; 2) mărirea distanței (diastază) dintre ventriculii laterali; 3) dilatația coarnelor posterioare ale ventriculilor laterali; 4) marginile dorsale ale ventriculilor laterali angulate; 5) marginile mediale concave ale ventriculilor laterali. La acestea mai trebuie adăugată absența cisternei pericaloase (Decker, 1960). Angiografia carotidiană arată, ca o caracteristică, absența curburii arterei cerebrale anterioare, respectiv a arterei pericaloase pe clișeele de profil, din jurul părții anterioare a corpului calos. Artera cerebrală anterioară și artera pericaloasă însoțind corpul calos capătă în traiectul lor forma corpului calos în partea anterioară. Absența corpului calos face ca curbura anterioară să lipsească la aceste vase, ceea ce constituie o dovadă de existență a acestei malformații.

Agenezia de corp calos are, prin ea însăși, un prognostic vital favorabil, care este dependent de malformațiile însoțitoare, de tendința de creștere a eventualelor tumori concomitente și de tratamentul instituit la timp. Același lucru este valabil și pentru prognosticul funcțional, de asemenea dependent de disgeneziile concomitente.

Nu există un tratament propriu-zis al ageneziei de corp calos, ci numai un tratament simptomatic al crizelor de epilepsie, al hidrocefaliei la sugar, al deficitelor motorii spastice prin eventuale intervenții ortopedice și fizioterapice.

Lipomul de corp calos

Lipomul de corp calos apare împreună cu o agenezie de corp calos (Weickman, 1955). Este o tumoră congenitală, care umple spațiul lăsat liber prin absența corpului calos, dezvoltîndu-se din pia mater, respectiv meningele primitiv (Ehni și Adson, 1945; Davison, 1945). Apare mai ales în formele disrafice ale ageneziei de corp calos, dar în mod excepțional există și fără această malformație.

Frecvența mică a lipomului de corp calos este reflectată în numărul redus de cazuri publicate. Mullen și Hannan (1950) adună din literatură 37 de cazuri din 110 lipoame verificate în sistemul nervos central. În Clinica de neurochirurgie din București a fost semnalat între 1935 și 1971 doar un singur caz (Arseni și Maretsis, 1972), iar în 1978 încă un caz. Dimensiunile tumorii variază, ajungînd pînă la mărimea unui ou de găină sau chiar a unei lămîi. Lipomul de corp calos este sărac vascularizat; doar la periferie este înconjurat de vase, care pot forma pe alocuri ghemuri vasculare. Uneori prezintă o calcificare a peretelui, care apare radiologic la periferia tumorii, ca o coajă de calcar.

Simptomatologia lipomului de corp calos este dată de triada crize comițiale — debilitate mintală — calcificare peritumorală intracraniană. Simptomatologia clinică deci este nespecifică; în schimb, tabloul radiologic este patognomonic (Olivecrona, 1967). În ceea ce privește crizele comițiale în lipoamele de corp calos, aproape toți autorii consemnează că ivirea lor are loc în primii ani de viață (Ehni și Adson, 1945; Olivecrona, 1967; Ketz, 1956; Arseni și Maretsis, 1972). Dar există și cazuri asimp-

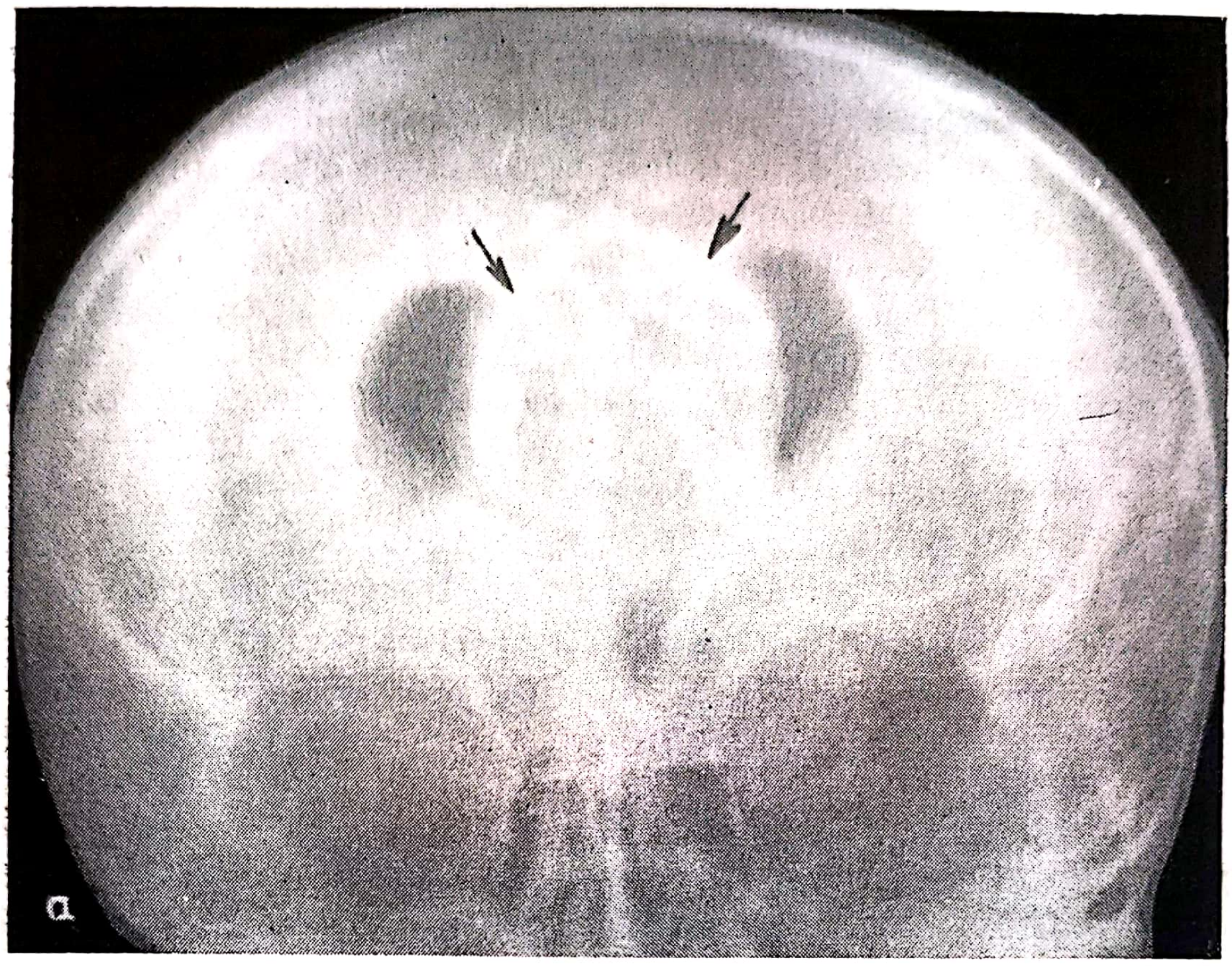

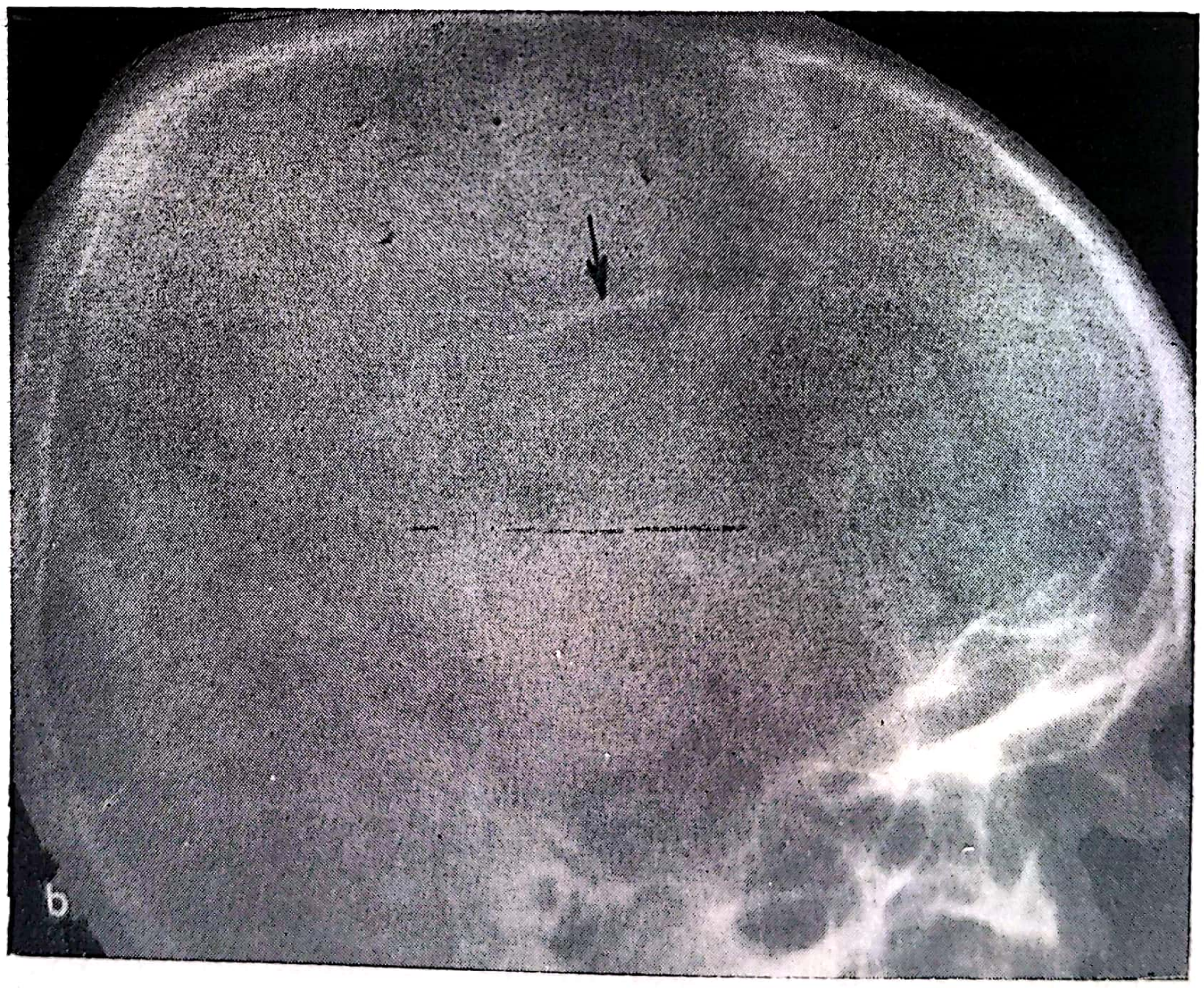

Fig. 78. — Lipom de corp calos, vizualizat la pneumoencefalografie:
a, incidență frontală; *b*, incidență de profil.

tomatice, care se descoperă în mod incidental la necropsie (Ehni și Adson, 1945) sau radiologic.

Diagnosticul se poate stabili numai paraclinic cu ajutorul radiografiei simple, dacă tumora este calcificată, sau al pneumoencefalografiei. Radiografia simplă a craniului constituie una dintre rarele imagini patognomonice ale patologiei cranioencefalice. Pe incidența frontală apare o imagine de claritate mijlocie, datorită faptului că țesutul adipos este mai opac la raze decît restul creierului. Imaginea are forma unei cupe de cărți de joc cu conturul delimitat de o coajă de calcificare. Incidența de profil, mai puțin tipică, permite totuși evidențierea caracterelor esențiale, și anume claritate datorită țesutului adipos, calcificări marginale și localizare corespunzînd genunchiului corpului calos. Cînd lipomul de corp calos este suficient de mare, la pneumoencefalografie sau ventriculografie ventriculii laterali apar mult îndepărtați unul de altul cu fața medială concavă, iar ventriculul III are delimitarea dorsală deplasată bazal (fig. 78). Prin obstrucția găurii Monro poate apărea o dilatație marcată a ventriculilor laterali.

Talairach și colab. (1951) subliniază un element nou în semiologia radiologică a lipomului de corp calos, și anume studiul angiografic care arată că vasele mari, printre care cerebrala anterioară, traversează lipomul fără să devieze, această particularitate angiografică fiind semnul diferențial principal în raport cu alte tumori ale corpului calos.

Evoluția este foarte îndelungată; tumora este benignă și are un potențial de creștere extrem de redus, încît practic nu periclitează viața bolnavului dacă găurile Monro nu sînt obstruate de către tumoră.

Orice tentativă de extirpare chirurgicală a lipomului de corp calos s-a soldat cu insucces operator, care se datorează dificultăților impuse atît de vascularizația abundentă peritumorală din arterele cerebrale anterioare și a regiunii, cît și de regiunea însăși de care tumora este întotdeauna aderentă (peretele ventriculului III). În cazul cînd există semne de HIC, se va încerca o explorare cu biopsie și eventual o intervenție de drenaj al LCR. Cînd nu sînt semne de HIC, intervenția are doar scop bioptic. Tratamentul simptomatic vizează în special crizele de epilepsie prin medicație anticonvulsivantă.

Craniopagus

Craniopagus sau cefalopagus este o malformație dublă simetrică, formată prin unirea la nivelul capului a unor gemeni cu dezvoltare individuală concomitentă. Planul de simetrie poate fi orizontal, vertical sau orizontal-vertical (unul orizontal, altul vertical), după cum sudura gemenilor este anterioară, posterioară sau apicală, respectiv în vertex. Locurile de unire a indivizilor componenți ai malformației pot fi identice sau diferite. În funcție de regiunea de unire, deosebim craniopagus frontal, occipital, apical, frontooccipital, parietooccipital etc. De aici rezultă că indivizii ce compun malformația pot avea poziții diferite unul față de altul; astfel ei pot sta față în față, față la spate, spate la spate sau pot fi unul în continuarea celuilalt (craniopagus apical). Frecvența craniopagusului este, după Baldwin și Dekaban (1958), de aproximativ 1 la 2–3 milioane de nașteri, dar numai puțini sînt viabili. Viabilitatea redusă a craniopagusului nu este dată numai de leziunile grave malformate sau de suferința intrapartum, ci și de dificultatea condițiilor de îngrijire speciale, datorită dependenței dintre părți, care sînt foarte greu de mînuit. De importanță primordială din punct de vedere practic este elucidarea problemei care anume elemente sînt comune celor doi indivizi ai craniopagusului. Legătura dintre gemeni poate interesa numai părțile moi ale capului, fie numai tegumentele, fie tegumentele și oasele craniului, care reprezintă cazurile cele mai fericite; de asemenea mai poate interesa meningele, vase cerebrale importante, sinusuri venoase sau creierul, ceea ce duce la o interdependență vitală a gemenilor uniți. De aceea, este necesar ca, prin examene de angiografie cerebrală completă, să se studieze vascularizația arterială și venoasă a creierului, felul cum este asigurată circulația fiecărui segment cerebral al indivizilor componenți și al craniopagusului în ansamblu, spațiile lichidiene externe și interne și totodată să se facă precizarea dacă creierii sînt despărțiți și care sînt părțile cerebrale comune, adică unice. Elucidarea acestora determină conduita ulterioară privind despărțirea operatorie a indivizilor. O indicație pentru separarea chirurgicală intră însă în discuție numai în cazul cînd, în baza unor examene concludente, există perspectiva de supraviețuire măcar a unuia dintre gemeni. De subliniat că este necesar ca starea generală a indivizilor componenți ai craniopagusului să fie suficient de bună pentru a permite efectuarea manevrelor de investigație, care nu sînt tocmai inofensive. Dacă rezultatele conduc la luarea hotărîrii de separare chirurgicală, abia atunci trebuie avute în vedere riscurile date de separarea chirurgicală, sechelele, precum și acoperirea defectelor ivite prin separare.

1. *Separarea chirurgicală*, pe baza experienței neurochirurgicale reduse de pînă acum, rămîne o intervenție periculoasă. Pînă în anul 1969, din 8 încercări de separare chirurgicală efectuate de Cameron (1928), Leiter (1932), Barbosa (1949), Grossman și colab. (1953), Voris și colab. (1957), O'Connel (1962, 2 cazuri) și Baldwin și Dekaban (1958, 1965), deci din 16 indivizi rezultați din separare, au supraviețuit doar 7.

2. *Sechelele*. Din cei 7 supraviețuitori, doar 3 sau 4 sînt fără sechele. Frecvența sechelelor și prognosticul la gemenii craniopagus după o separare chirurgicală cu succes depind de:

a) Fuziunea cerebrală. În cazul cînd fuziunea creierului sau a malformațiilor asociate este întinsă, în special dacă ventriculii cerebrali sînt comuni, șansele de supraviețuire și de dezvoltare normală sînt mici. Dacă numai o mică porțiune a celor doi creieri este unită, prognosticul pentru o vindecare satisfăcătoare este mai bun, dar cu unele sechele aproape sigure, fie sub forma unor funcții deficitare, depinzînd de regiunea interesată, fie sub forma crizelor de epilepsie. Uneori, cu toate că circumvoluțiunile sînt interdigitate la cei doi creieri ai craniopagusului și chiar unele vase sînt comune, dar nu importante, creierii pot fi separați.

b) Prezența vaselor sanguine intracraniene comune. O interesare intensă a sistemului sanguin de aport și drenaj (artere mari sau sinusuri durale) duce la complicații serioase. Unul din gemenii raportați de Gros-

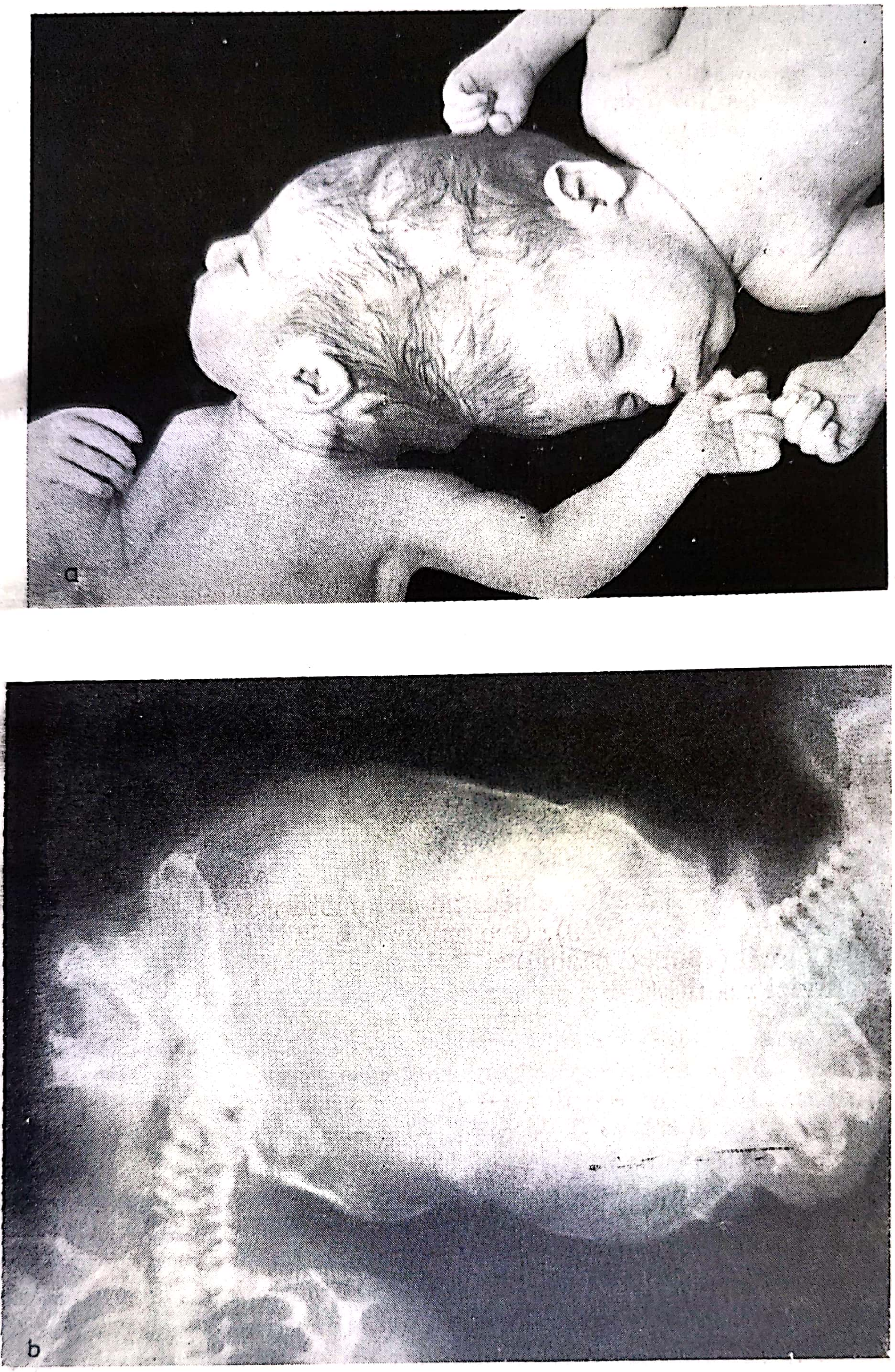

Fig. 79. — Craniopagus parietooccipital, cu plan de simetrie orizontal-vertical (*a*) ; *b*, radiografia aceluiaşi caz.

sman și colab. (1953) a murit după ce drenajul venos dural comun a fost sacrificat.

c) Defectele de meninge.

d) Sediul și dimensiunea unirii osoase.

e) Starea generală a sugarilor, îndeosebi prezența sau absența altor malformații congenitale.

f) Vîrsta cînd se execută separarea.

g) Prezența complicațiilor (de exemplu fistula LCR sau tulburări circulatorii localizate).

h) Tipul acoperirii durei mater, a craniului și a pielii.

3. *Acoperirea defectelor scalpului, ale craniului și ale durei mater, ivite prin separarea gemenilor.* De obicei este necesară o intervenție în mai mulți timpi, mai ales pentru rezolvarea defectelor cutanate și osoase, ceea ce comportă un tratament îndelungat. Cazurile de supraviețuire după despărțire chirurgicală sînt tocmai cele care au avut în primul rînd o situație anatomică favorabilă. Dealtfel, primul caz reușit de separare chirurgicală cu supraviețuirea ambilor gemeni, descris în literatură de Voris și colab. (1957), a prezentat cei doi creieri despărțiți de dura mater intactă. Nu există o tehnică specială, ci se procedează în funcție de fiecare caz în parte, cu respectarea următoarelor principii intraoperatorii: menajarea, pe cît posibil, a creierului; evitarea tulburărilor de circulație cerebrală; acoperirea defectelor ivite prin separare. Baldwin și Dekaban (1965) recomandă vîrsta între 3 și 6 luni ca fiind optimă pentru despărțire chirurgicală, vîrstă cînd copiii sînt suficient de viguroși și funcțiile metabolice sînt stabilizate pentru ca sugarii să suporte intervenția operatorie. În Clinica de neurochirurgie din București, în perioada 1936–1978 a fost internat în cursul anului 1968 un craniopagus apical parietooccipital, unirea gemenilor fiind predominant parietală la unul și predominant occipitală la celălalt, cu plan de simetrie orizontal-vertical (fig. 79). Nu s-au putut face investigații neurochirurgicale întrucît pînă la vîrsta de 6 săptămîni craniopagusul prezenta, pe lîngă starea distrofică progresivă, o dispepsie toxică. La 6 săptămîni, tentativa de angiografie a dus la decesul indivizilor componenți ai malformației.

Stenoza de apeduct

Stenoza de apeduct este o malformație congenitală ce realizează un obstacol al circulației LCR la nivelul apeductului Sylvius, deci are drept consecință producerea unei hidrocefalii interne obstructive.

Incidența acestei malformații este variabilă de la autor la autor. După Elvidge (1966), 29,5% din hidrocefaliile interne congenitale sînt datorate stenozelor de apeduct, iar după Carrier (1969) 31,5%. Russell (1949) consideră că aceste date sînt mult modificate, constatînd că 99% din hidrocefaliile interne au drept cauză stenoza de apeduct. Oricum, toți autorii remarcă ponderea mare a blocajelor circulației lichidiene în producerea hidrocefaliei interne congenitale netumorale (peste 90% după Carrier, 1969), iar din cadrul acestor blocaje cele situate la nivelul apeductului Sylvius au o preponderenţă deosebită. Till (1975), la un număr de 111 hidrocefalii la sugar, constată 37 de cazuri (33,3%) cu stenoză de apeduct verificată.

Russell (1949), în baza unui studiu riguros asupra stenozelor de apeduct, a relevat importanţa acestui obstacol în generarea hidrocefaliei interne şi a delimitat trei forme anatomice: stenozele propriu-zise de apeduct, bifurcarea apeductului în ramuri închise şi malformaţiile septale ale apeductului. Această delimitare şi-a păstrat practic valabilitatea fără modificări (Carrier, 1969).

1. *Stenozele propriu-zise de apeduct* sînt caracterizate de Russell (1949) printr-o alipire a pereţilor apeductului fără nici o leziune inflamatorie concomitentă (glioză periapeductală). Existenţa cazurilor eredofamiliale pledează pentru originea congenitală a stenozării (Bickers şi Adams, 1949).

2. *Bifurcarea apeductului în ramuri închise* („forking'' după Russell, 1949). Pe secţiunile seriate, histologic se constată apeductul format din două sau mai multe canale, situate grupat ventral şi dorsal, unite în porţiunea cranială. Există multiple posibilităţi de ramificare a canalelor, rămînînd însă practic nefuncţionale. Absenţa proceselor de glioză inflamatorie în jurul bifurcaţiilor apeductului pledează pentru natura malformativă a acestui obstacol (Beckett şi colab., 1950). La acestea adăugăm asocierea frecventă cu spina bifidă şi cu malformaţia Arnold-Chiari (Carrier, 1969).

3. *Malformaţiile septale* sînt consecinţa unei tulburări în dezvoltarea embrionară (Gökalp şi Tascioglu, 1977) şi extrem de rar rezultatul unui proces inflamator (Turnbull şi Drake, 1966). Obliterarea apeductului, cel mai frecvent constatată la extremitatea sa caudală, este realizată de o formaţiune nevroglică ce alcătuieşte o punte între pereţii apeductului. Această malformaţie congenitală este descoperită tardiv, în medie în jurul vîrstei de 16 ani, datorită unei perforaţii punctiforme a septului, care permite o compensare parţială (Paine şi McKissock, 1955). Se mai constată asocierea frecventă cu alte malformaţii congenitale, ca siringomielie, spina bifidă, malformaţii vasculare (Turnbull şi Drake, 1966).

În toate cele trei forme anatomice de stenoză de apeduct, Russell (1949) insistă asupra absenţei oricărei reacţii inflamatorii gliale periapeductale. Dealtfel, o serie de autori (Feld, 1957; Carrier, 1969) au remarcat, alături de stenozele apeductale primare congenitale, multitudinea stenozelor secundare, în care apare evidentă o glioză periependimară. Carrier (1969), adăugînd la numărul stenozelor de apeduct primare pe cele secundare, ajunge la concluzia că hidrocefaliile interne sînt datorate în 54,3% din cazuri blocajelor apeductale.

Tabloul clinic este dominat de simptomele hidrocefaliei interne, deosebit de evidente la copil. Fenomenele clinice se instalează rapid de la naştere sau în primele luni în cazul stenozelor complete de apeduct. În cazul stenozelor incomplete, semnele clinice ale hidrocefaliei apar mai tardiv, de obicei sub influenţa unui factor extern (traumatism, infecţie), care rupe echilibrul precar existent în circulaţia lichidiană (Chattha şi Delong, 1975).

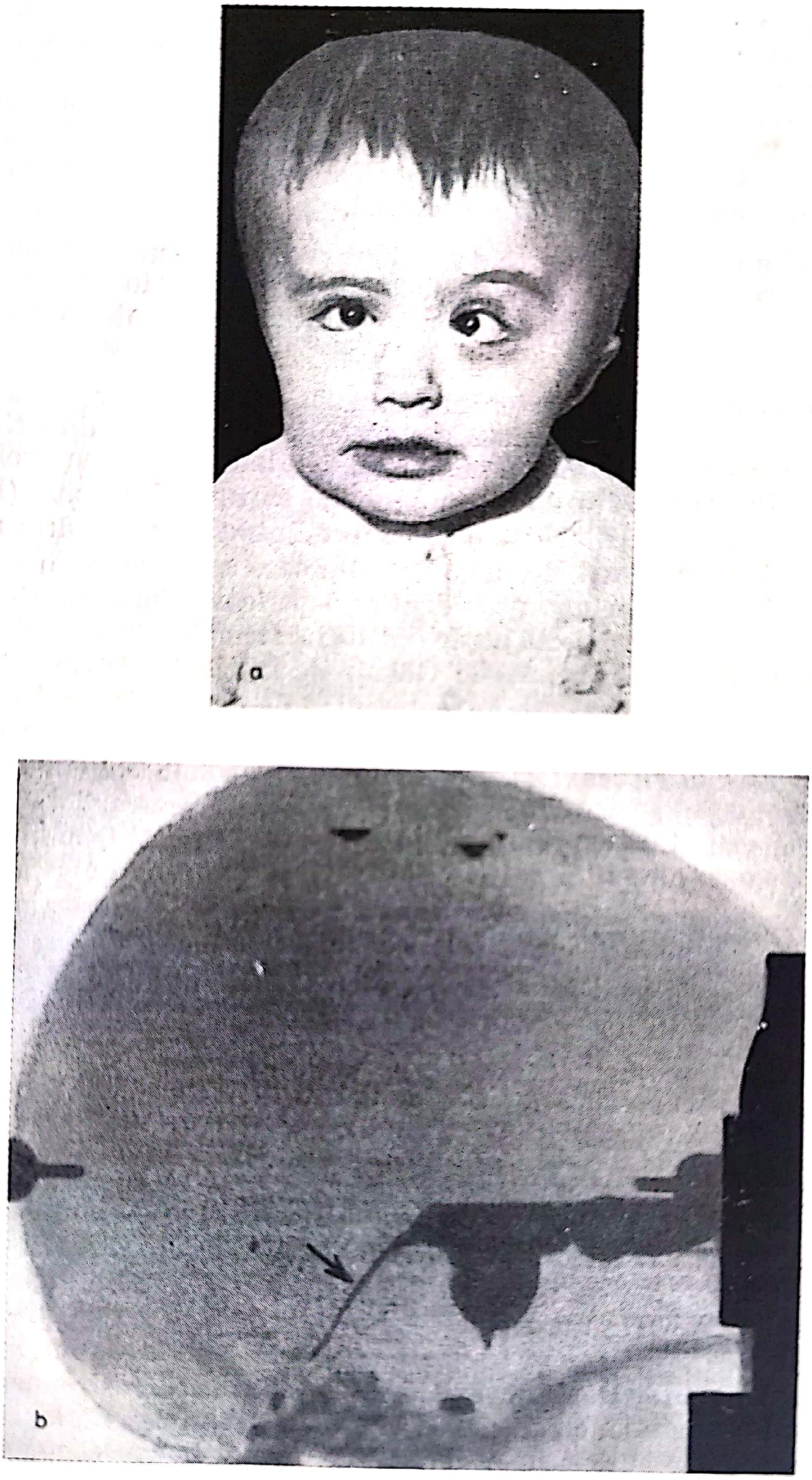

Fig. 80. — Stenoză de apeduct stabilizată și decompensată, asociată cu hidrocefalie la un copil în vîrstă de 2 ani (*a*); *b*, iodoventriculografia aceluiași caz.

Diagnosticul pozitiv al afecţiunii este relevat cu precizie de iodoventriculografie (fig. 80). În ceea ce priveşte diagnosticul diferenţial, vor fi eliminate alte cauze de hidrocefalie internă obstructivă de origine malformativă (sindromul Dandy-Walker, malformaţia Arnold-Chiari etc.), tumorală (tumori de apeduct, tumori de ventricul IV, pinealoame etc.) sau infecţioasă (meningoencefalitele ce dau reacţie inflamatorie periapeductală, arahnoiditele adezive bazale).

Evoluţia la copil este deseori gravă datorită unei decompensări rapide a hidrocefaliei interne. Prognosticul afecţiunii a fost mult ameliorat odată cu introducerea metodelor operatorii de derivaţie a circulaţiei lichidiene.

Terapeutica acestor malformaţii este exclusiv chirurgicală. Într-un prim grup pot fi cuprinse metodele de cateterizare directă a apeductului cu eventuala lăsare pe loc a unui tub ce se opune proliferării nevroglice. Pot fi folosite diferite materiale, ca tub de cauciuc (Dandy, 1920), tub de plastic (Elvidge, 1966), tub de plastic cu mandrin metalic (Leksell, 1949) etc. După Elvidge (1966), care a întreprins o urmărire atentă a bolnavilor operaţi, procedeul este periculos (mortalitate 20%). Metoda de cateterizare directă poate fi utilă în formele rare de malformaţii septale (Turnbull şi Drake, 1966; Gökalp şi Tascioglu, 1977). Al doilea grup de metode terapeutice este reprezentat de operaţiile de derivaţie a LCR. Operaţia de elecţie în stenozele de apeduct este ventriculocisternostomia tip Torkildsen (1947), cu rezultate imediate şi în timp mult încurajatoare (Torkildsen, 1960). Noi preferăm drenajele ventriculocardiace cu valve automate, în special la copiii mici. Balakrishnan şi Dinning (1977), urmărind evoluţia după diferite tipuri de intervenţie chirurgicală pe 36 de cazuri în stenoza de apeduct netumorală, consideră că drenajul ventriculoatrial este superior tuturor celorlalte metode operatorii.

Chisturile intracraniene şi intraspinale congenitale

Chisturile intracraniene şi intraspinale sînt cavităţi umplute cu lichid cefalorahidian, comunicînd sau nu cu spaţiile lichidiene interne sau externe (spaţiul subarahnoidian sau sistemul ventricular), deci închise sau deschise. Rezultat al unor procese intracraniene sau intraspinale din perioada pre- şi postnatală, datorate unor defecte de dezvoltare, anoxiei, unor tulburări vasculare, infecţii, unor traumatisme, aceste chisturi sînt fie congenitale, fie dobîndite. Dacă nu există dovada unei origini traumatice sau inflamatorii postnatale, chisturile se consideră a fi congenitale. Termenul de chist presupune în sens strict o cavitate închisă de aspect normal. Deşi am arătat că chisturile pot fi şi deschise, totuşi am adoptat acest termen, întrucît din multitudinea de termeni întrebuinţaţi pînă în prezent este cel mai adecvat.

Chisturile intracraniene

După sediul lor în raport cu creierul și cu spațiile lichidiene, Gerlach și colab. (1967) le împart în : 1) chisturi intracerebrale (porencefalie); 2) chisturi ale spațiilor lichidiene interne : ependimare, ale găurii Monro, ale septului pelucid și ale cavității Verga ; 3) chisturi ale spațiilor lichidiene externe (arahnoidiene).

Chisturile intracerebrale

Porencefalia. Termenul a fost introdus de Heschl în 1859 (citat după Robinson, 1971) pentru chistul intracerebral congenital, care comunică la suprafața emisferei cerebrale cu spațiul subarahnoidian și în profunzime cu sistemul ventricular, respectiv cu ventriculul lateral (fig. 81). Astăzi, termenul este mai cuprinzător, incluzînd toate chisturile intracerebrale congenitale. Natura agentului cauzal (anoxie, intoxicație, infecție, traumatism) ce acționează asupra creierului în dezvoltare prezintă mai puțină importanță decît momentul cînd intervine. Cu cît intervenția agentului cauzal este mai timpurie cu atît defectul cerebral este mai mare. Porencefalia este urmarea unei distrucții a parenchimului cerebral și se prezintă ca o cavitate într-o emisferă cerebrală, foarte rar în ambele emisfere, pereții fiind căptușiți de obicei de ependim.

Clinic se manifestă ca o întîrziere în dezvoltarea psihomotorie cu pareze spastice de diferite grade, putînd fi decelată fie de la naștere, fie curînd după aceea. Malformația poate avea un caracter staționar sau evolutiv, mai ales în cazul cînd apar și convulsii. Simptomatologia clinică

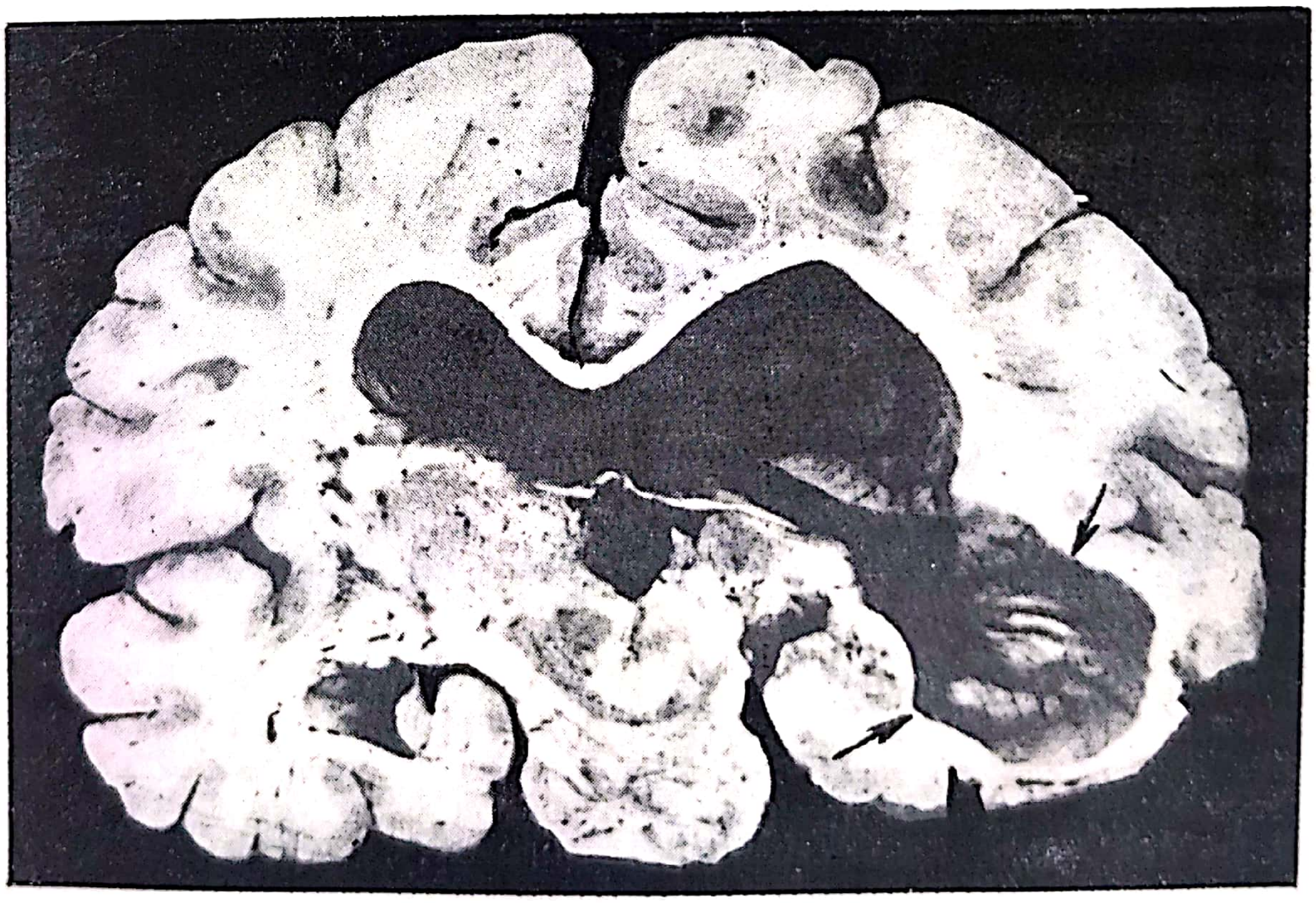

Fig. 81. — Chist intracerebral congenital care comunică cu ventriculul lateral.

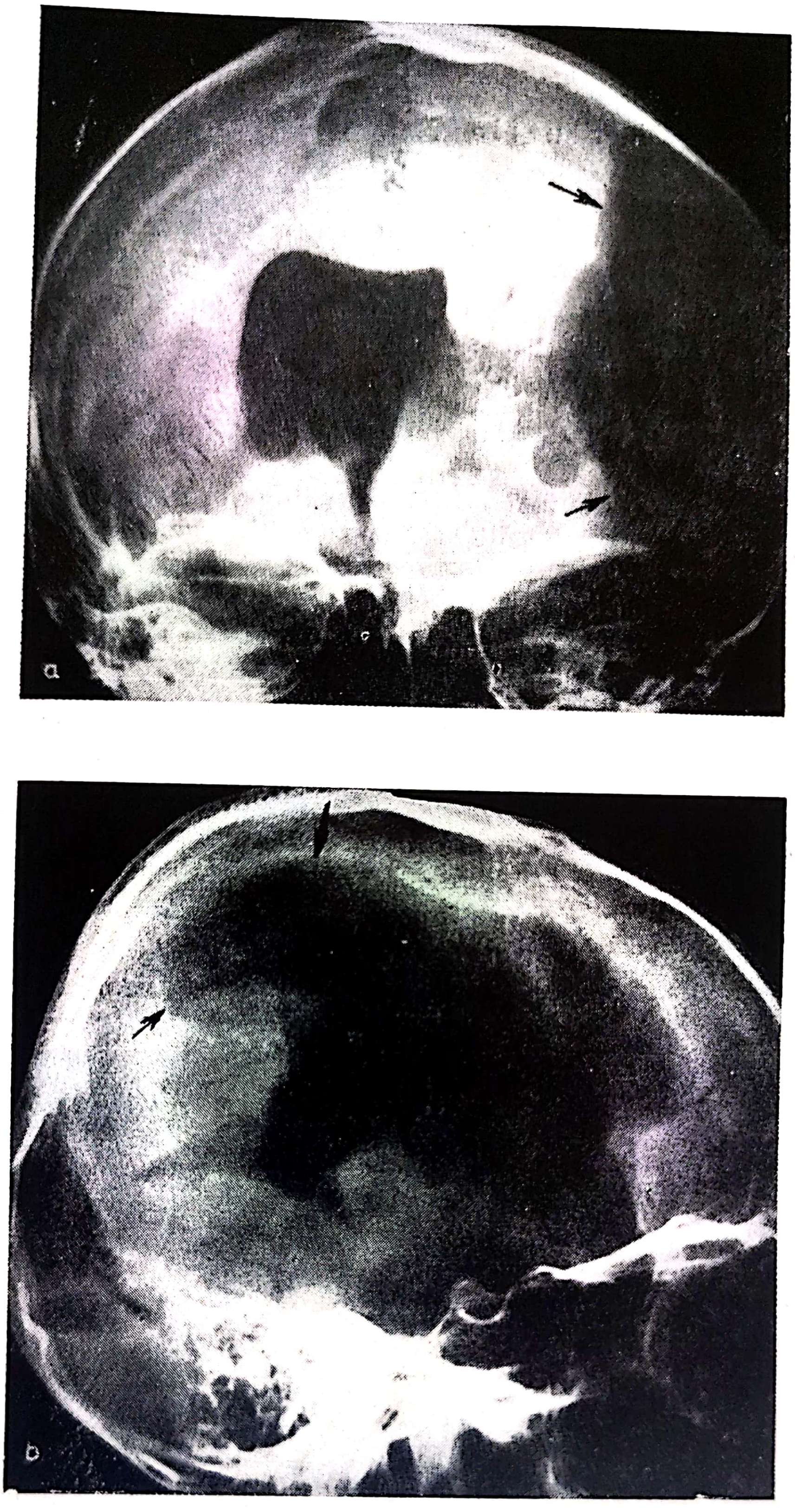

Fig. 82. — Porencefalie cu absență de sept pelucid, evidențiată la ventriculografie :

a, față; *b*, profil.

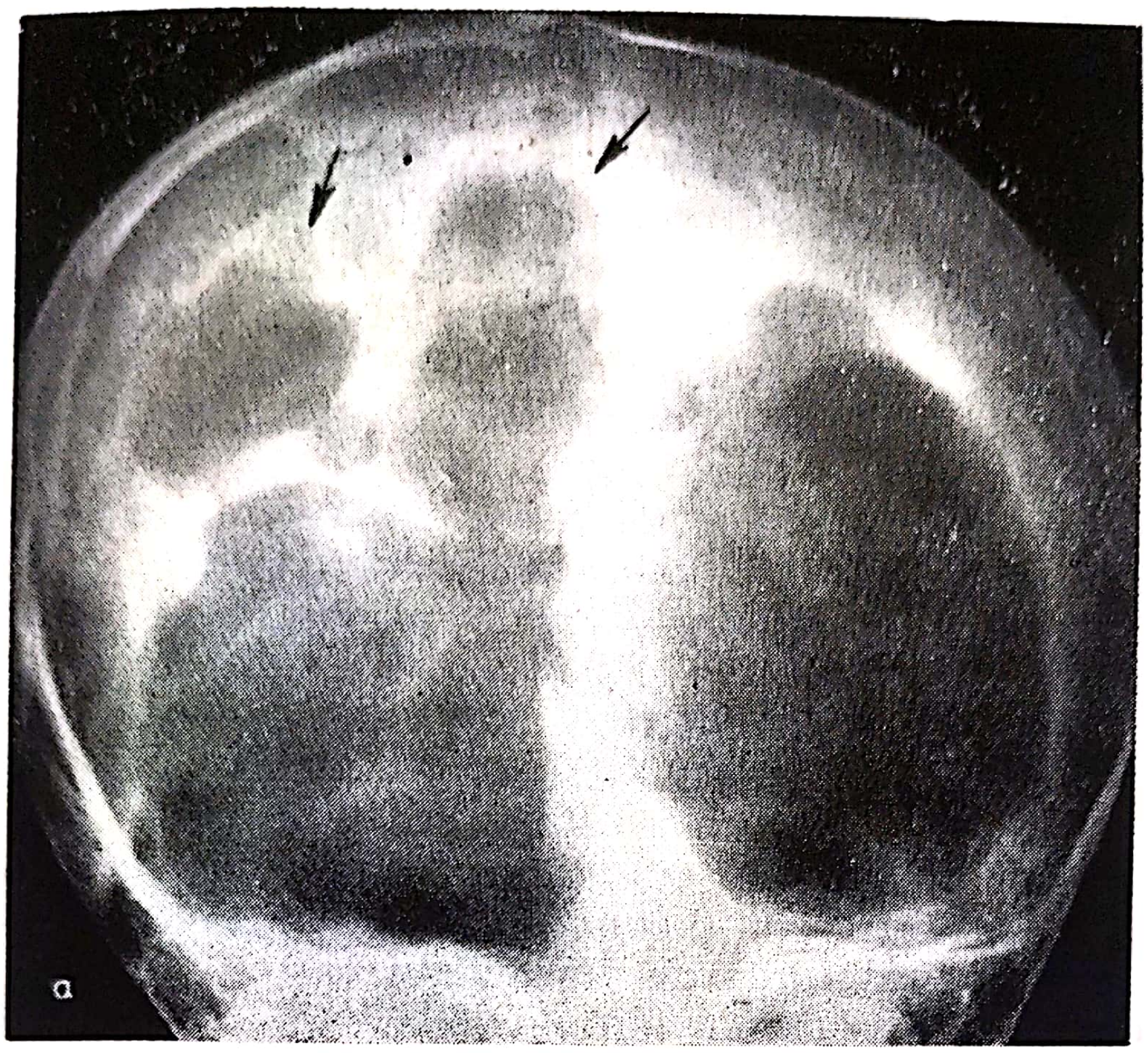

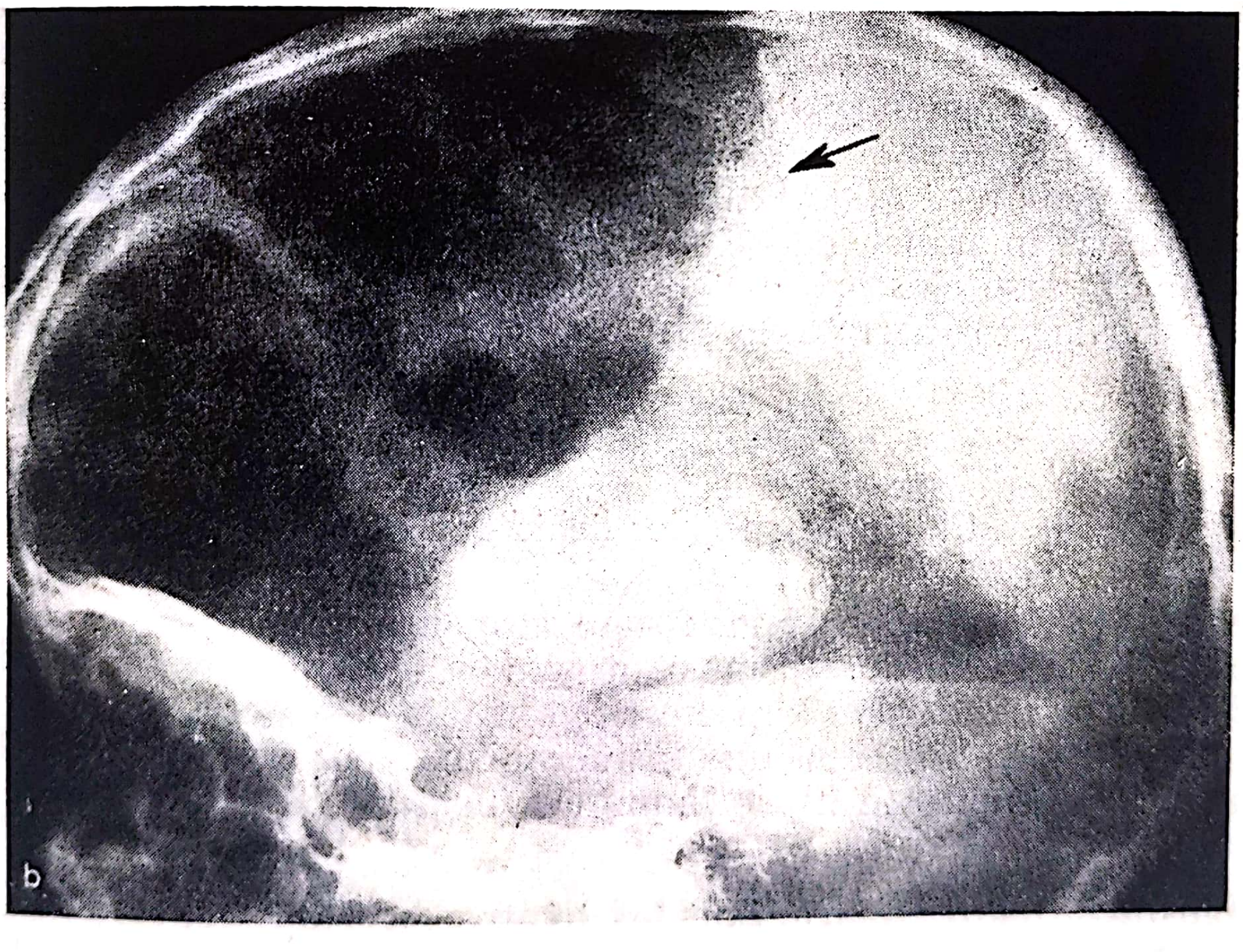

Fig. 83. – Marcată hidrocefalie internă cu porencefalie, vizualizată ventriculografic :
a, față; *b*, profil.

poate fi completată de alte manifestări neurologice, ca pareze oculare, microcefalie, şi poate fi însoţită şi de alte malformaţii congenitale (luxaţie coxofemurală, hipertelorism etc.). Anamneza atentă din perioada graviditătii sau a travaliului poate decela agentul cauzal (de exemplu un traumatism în timpul sarcinii sau asfixie în timpul naşterii) şi explica tabloul clinic, dar nu şi leziunea anatomopatologică ce stă la bază, adică porencefalia.

Diagnosticul porencefaliei poate fi stabilit numai cu ajutorul pneumoencefalografiei, care arată defectul chistic cerebral cu hidrocefalie internă unilaterală şi rotunjirea formei ventriculului respectiv (fig. 82 şi 83). Diagnosticul diferenţial va fi făcut cu toate cazurile de paralizie cerebrală infantilă (encefalopatia infantilă). Pneumoencefalografia este singurul examen hotărîtor pentru confirmarea sau infirmarea porencefaliei drept substrat anatomopatologic al acestora.

Prognosticul depinde de gradul de întîrziere psihică, de deficitele motorii, precum şi de frecvenţa convulsiilor şi este asemănător prognosticului paraliziei cerebrale infantile în general.

Întrucît este vorba de o afecţiune de cele mai multe ori cu caracter neevolutiv, tratamentul va fi simptomatic medicamentos, ca în toate paraliziile infantile, anticonvulsivant în caz de crize convulsive, fizioterapic, kinetoterapic, eventual ortopedic pentru corectarea contracturilor şi retracţiilor tendinoase. Cînd convulsiile devin tot mai dese şi nu pot fi controlate medicamentos, atunci poate intra în discuţie o intervenţie chirurgicală în vederea unei rezecţii de lob sau eventual a unei emisferectomii. Trebuie avut însă în vedere că majoritatea acestor copii prezintă de obicei leziuni cerebrale difuze în ambele emisfere şi că porencefalia dintr-un emisfer este doar o manifestare chistică mai pregnantă de această parte. Numai în cazul chisturilor intracerebrale prin embolii arteriale leziunea este pur unilaterală.

Chisturile spaţiilor lichidiene interne

Chisturile ependimare. Sînt foarte rare şi se află în pereţii ventriculului lateral sau în apeduct. Sînt căptuşite cu epiteliu ependimar. Numai localizarea în apeduct este importantă, întrucît obstrucţia bruscă a acestuia poate duce la hipertensiune intracraniană acută şi la deces. Chistul conţine LCR normal sau hiperalbuminos, lichidul fiind incolor sau xantocromic.

Chisturile găurii Monro. Sînt foarte rare, au sediul în porţiunea anterioară a ventriculului III şi, datorită poziţiei lor speciale, pot obstrua gaura Monro. Originea lor este necunoscută. Chisturile găurii Monro sînt umplute cu un lichid vîscos, bogat în albumină, de culoare albicioasă sau verzuie, sînt tapisate cu un epiteliu cu celule plate sau cubice; mărimea lor variază ca diametru între 0,5 şi 2 cm. Obstrucţia găurii Monro produce hidrocefalia ventriculului lateral respectiv.

Se manifestă clinic numai cînd obstruează gaura Monro. Cît timp circulaţia LCR este liberă, ele sînt asimptomatice. Simptomatologia este reprezentată de fenomene de HIC (cefalee, vomismente, modificări ale fundului de ochi). Într-un stadiu mai avansat pot apărea crize de pierdere a cunoştinţei şi deficite motorii în membrele inferioare. Nu există un tablou simptomatic caracteristic.

Diagnosticul exact este aproape imposibil. Ventriculografia poate decela obstrucţia găurii Monro, lipsa de comunicare a ventriculilor laterali între ei şi cu ventriculul III, hidrocefalia ventriculilor laterali, deseori inegală, precum şi un defect de umplere a părţii anterioare a ventriculului III, deci aspect de tumoră de ventricul III în treimea anterioară. Diagnosticul diferenţial se face, în baza ventriculografiei, cu tumori de nuclei bazali şi cu tumori din regiunea hipotalamică.

Obstrucţia bruscă a găurii Monro poate duce la fenomene de HIC acută cu exitus.

În momentul cînd se manifestă clinic (prin semne de HIC provocate de obstrucţia găurii Monro), există o indicaţie operatorie absolută. Se va recurge la un abord direct al tumorii prin volet frontal, de obicei drept, incizia lobului frontal, pătrundere în cornul frontal dilatat al ventriculului lateral. Prin gaura Monro apare chistul, care este puncţionat şi apoi rezecat.

Chisturile septului pelucid. Chisturile septului pelucid reprezintă o persistenţă sau o dilatare a cavităţii aflate între cele două foiţe ale septului pelucid, fornixul şi corpul calos. Sînt cunoscute sub diferite denumiri, ca ventriculul septului pelucid, ventriculul V, chisturi septale. Ele sînt delimitate anterior de genunchiul corpului calos, deasupra de corpul corpului calos, caudal şi posterior de pilierii anteriori ai fornixului şi de comisura anterioară şi lateral de foiţele septului. La aproximativ 85% dintre oameni există în mod fiziologic o persistenţă a cavităţii septului pelucid (Gerlach şi colab., 1967), dar minoră. În cazuri de defecte ale dezvoltării plăcii comisurale, foiţele sînt mai depărtate decît de obicei. Se deosebesc chisturi de sept pelucid închise (necomunicante) (fig. 84 şi 85) şi chisturi comunicante. În mod obişnuit, chisturile septului pelucid nu comunică cu sistemul ventricular. Comunicarea chistului cu sistemul ventricular se produce numai în cazul cînd, prin presiune internă, peretele lui se rupe. În cazul ageneziei de corp calos, datorită diastazei foiţelor septale, există o cavitate dilatată. Aceste chisturi sînt posterior deschise, deci sînt de la început în comunicare cu sistemul ventricular. Chisturile de sept pelucid conţin un lichid incolor, clar; au pereţii tapisaţi cu celule ependimare. Adesea apar concomitent cu alte malformaţii ale sistemului nervos central. În cazul cînd apar concomitent cu o agenezie de corp calos sînt o manifestare disrafică. Prezenţa chistului septului pelucid este doar un indiciu de tulburare malformativă a creierului în general. Simptomatologia manifestată în chistul de sept pelucid, ca întîrziere psihică, crize convulsive sau deficite neurologice, este de obicei expresia altor leziuni malformative cerebrale. Chistul de sept pelucid, prin el însuşi, devine simptomatic numai cînd este închis şi cînd, prin creşterea volumului său, produce fenomene de HIC; altfel este asimptomatic. Nu există semne de localizare.

Diagnosticul poate fi pus numai cu ajutorul pneumoencefalografiei. În chisturile închise, distanţa dintre marginile mediale ale coarnelor fron-

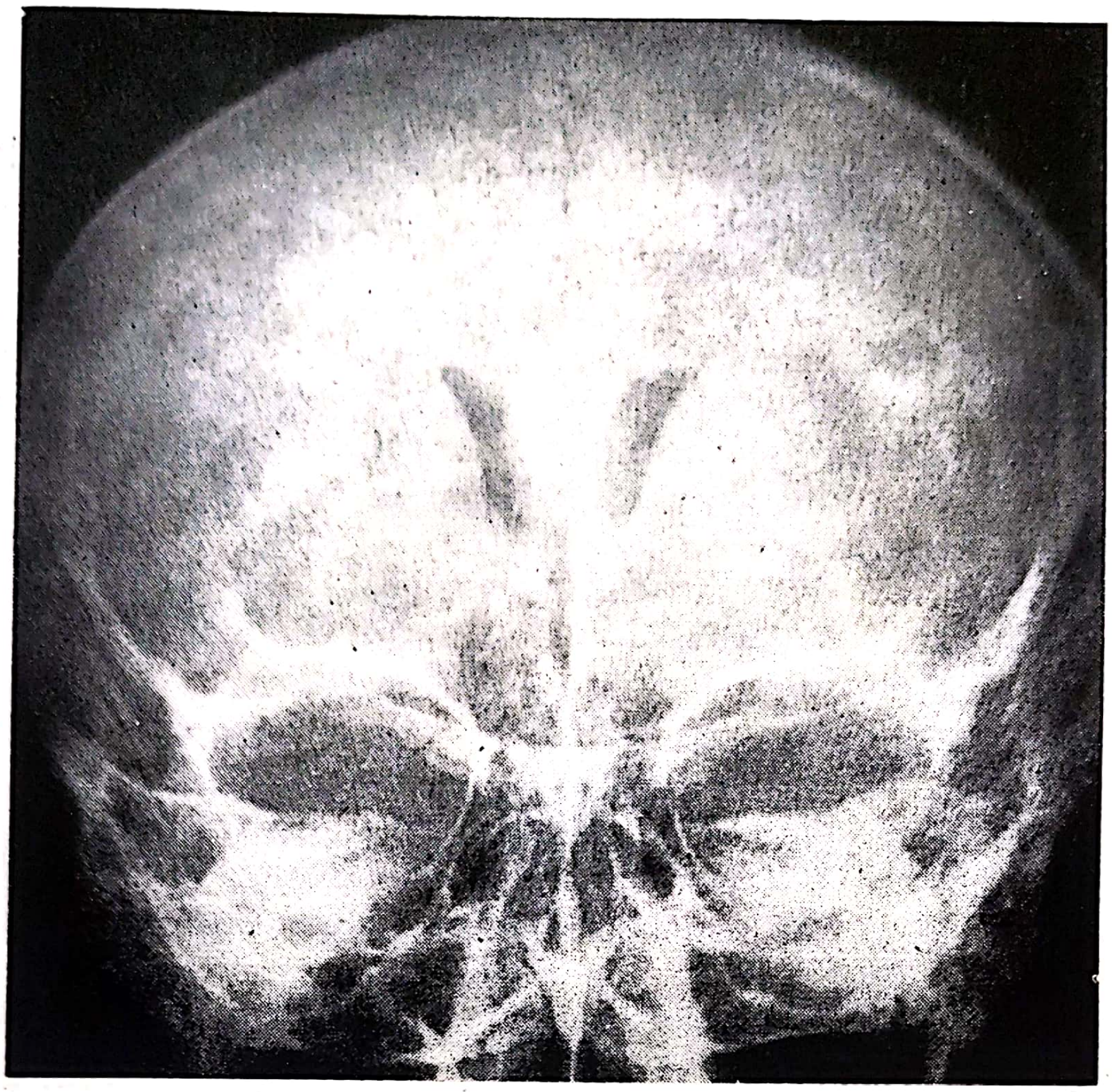

Fig. 84. — Chist de sept pelucid necomunicant.

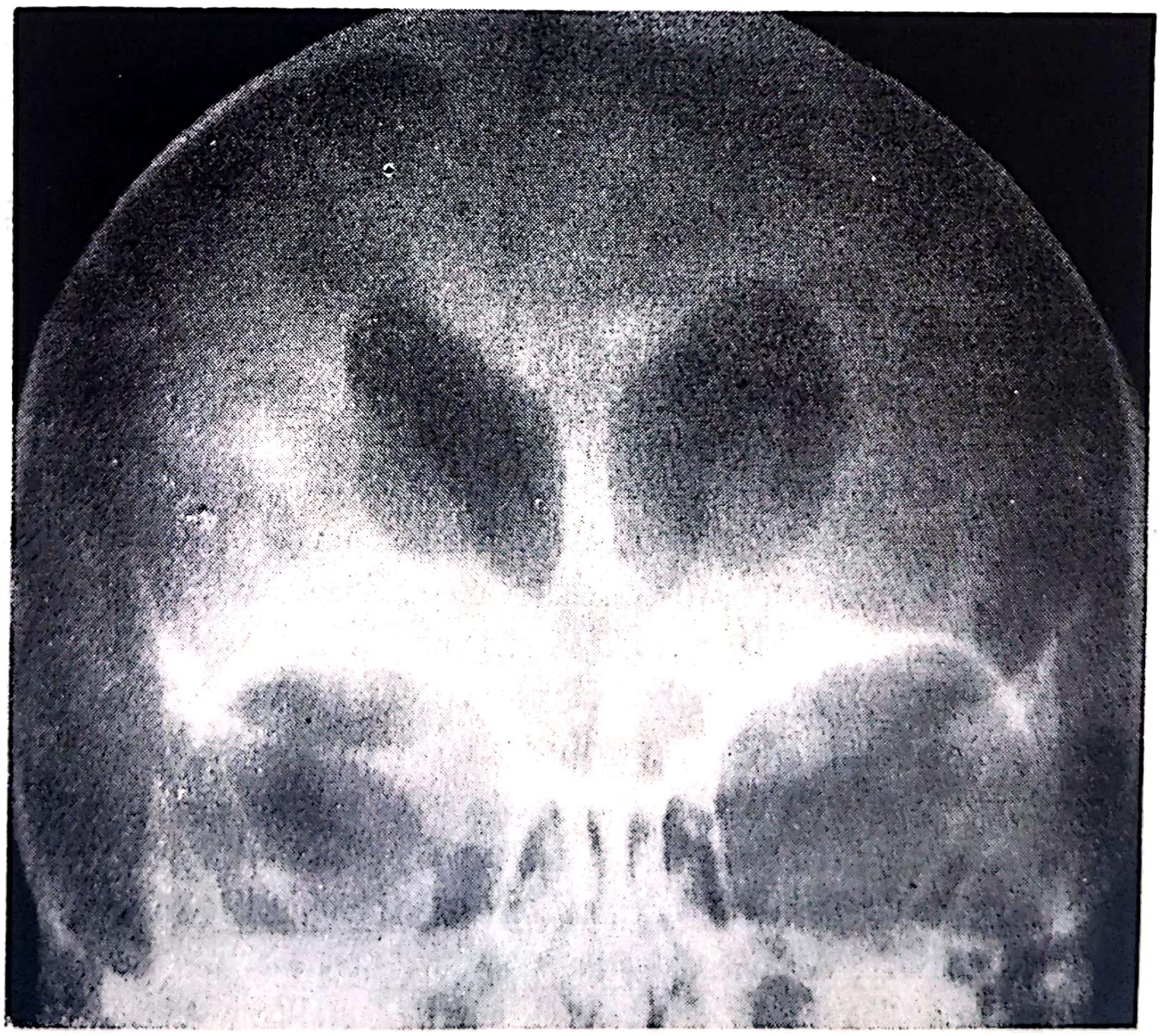

Fig. 85. — Chist de sept pelucid necomunicant cu hidrocefalie internă.

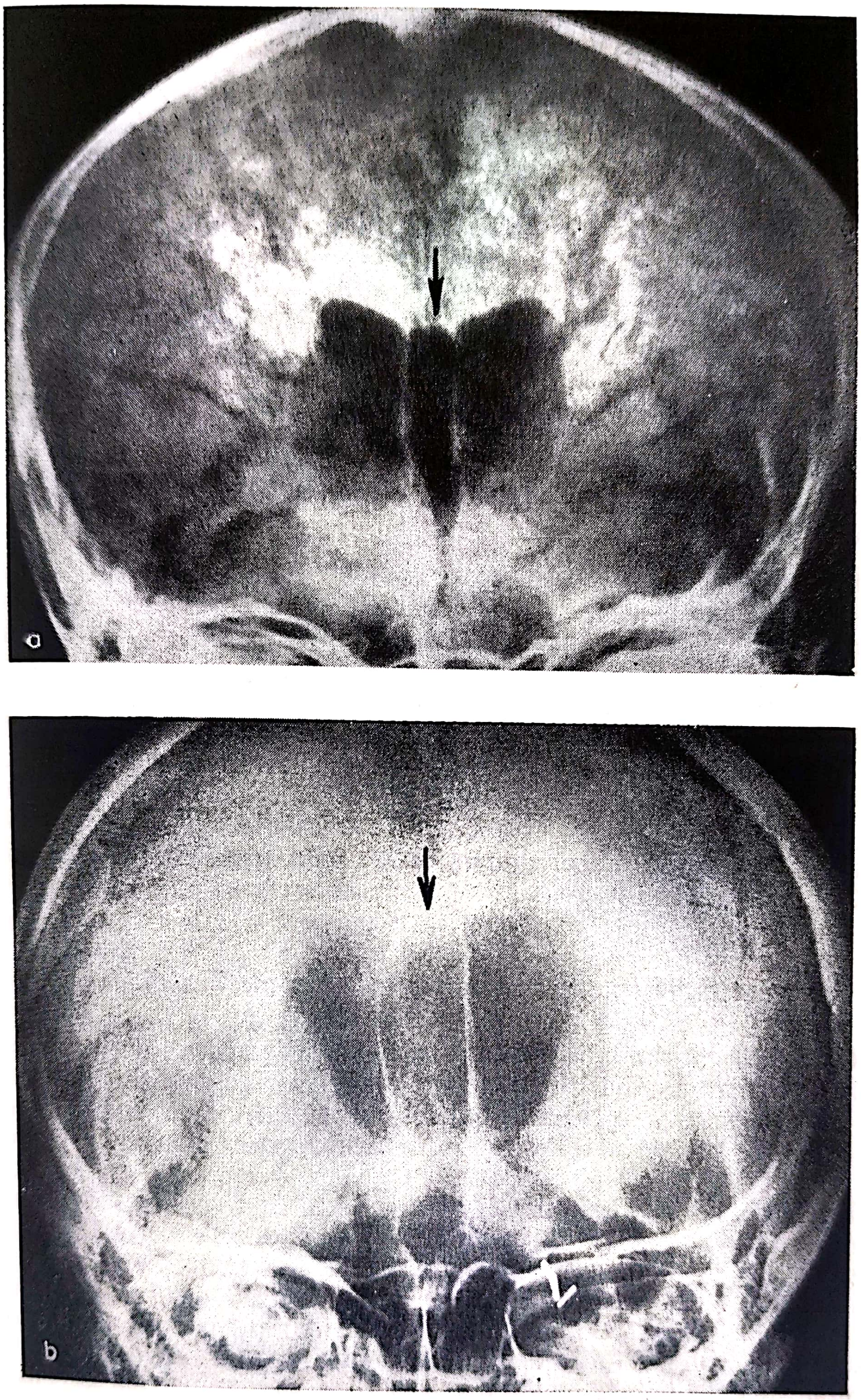

Fig. 86. -- Ventriculul supranumerar Verga :
a, cu atrofie corticală ; *b*, cu hidrocefalie.

tale este mărită pe radiografia anteroposterioară. În formele comunicante, chistul de sept pelucid apare între coarnele anterioare ale ventriculilor laterali.

În cazul chisturilor închise de dimensiuni apreciabile (semne de HIC), examenul pneumoencefalografic arată un proces înlocuitor de spațiu în această regiune fără a putea preciza natura lui. Chisturile comunicante demonstrează caracterul malformativ al leziunilor cerebrale ce produc simptomatologia clinică (întîrziere psihică, crize comițiale, eventual pareze).

Tratamentul este simptomatic în majoritatea cazurilor. Numai atunci cînd există un sindrom HIC se instituie tratamentul chirurgical, care constă în stabilirea unei comunicări a chistului cu sistemul ventricular, cu cale de abord transventriculară. Asemenea intervenții sînt însă foarte rare.

Chisturile cavității Verga. Apar rareori izolat; mai frecvent se întîlnesc împreună cu chisturile septului pelucid. Sînt cunoscute și sub numele de ventriculul VI sau ventriculul supranumerar Verga. Se află situate caudal de cavitatea septului pelucid, între fornix și corpul calos. Ventriculul supranumerar Verga nu are nici o manifestare clinică prin el însuși, ci, ca și chistul de sept pelucid, face în majoritatea cazurilor dovada existenței unui creier malformat, care produce simptomatologia clinică ce-l îndrumă pe bolnav către medic (de obicei crize comițiale). Diagnosticul poate fi pus numai în baza examenului pneumoencefalografic, care arată prezența ventriculului supranumerar (fig. 86). Tratamentul este simptomatic, de cele mai multe ori anticonvulsivant.

Chisturile spațiilor lichidiene externe (arahnoidiene)

Chisturile arahnoidiene intracraniene, căptușite de o membrană asemănătoare arahnoidei, sînt procese înlocuitoare de spațiu ce pot determina hidrocefalie, bómbarea locală a craniului, deplasarea creierului, convulsii și o varietate de simptome neurologice (Berkmen și colab., 1969).

Pentru chisturile spațiilor lichidiene externe se utilizează numeroase denumiri, ca arahnoidită chistică, arahnoidită chistică cronică, arahnoidită cronică, higromă, malformații arahnoidiene (Robinson, 1971), chist leptomeningian. Ultimul termen, mai rar uzitat, denumește mai ales diverticulele arahnoidiene în cazul fracturilor progresive (Goldstein și colab., 1967). Multitudinea denumirilor date acestor formațiuni reflectă și diversitatea de păreri emise de diferiți autori cu privire la chisturile arahnoidiene, îndeosebi asupra patogeniei. Starkman și colab. (1958) demonstrează originea acestor chisturi, pe care le consideră consecința unor defecte de dezvoltare a creierului. Părerea aceasta este confirmată și de Robinson (1955, 1958, 1964, 1971), care în 1964 introduce, pentru chistul arahnoidian de fosă cerebrală medie, termenul „sindromul agenezici de lob temporal'', remarcînd și coexistența altor anomalii de dezvoltare. Majoritatea acestor chisturi sînt congenitale, dar există și chisturi arahnoidiene cîștigate, ca urmare a unor infecții, traumatisme sau hemoragii.

Deși relativ rare, totuși sînt mult discutate în ultimul timp (Vigouroux și colab., 1966). Nagoulitch și Perovitch (1960) apreciază colecțiile lichidiene extracerebrale la copii la 0,87% din materialul lor clinic. Cassinari și colab. (1960) au găsit 13 chisturi arahnoidiene din 3 706 procese înlocuitoare de spațiu. Robinson (1971) a stabilit o incidență de 1% din totalul proceselor înlocuitoare de spațiu. Baumann (1970) a putut strînge din literatură 90 de cazuri.

În Clinica de neurochirurgie din București, în perioada 1961–1978 au fost internate 4 cazuri de chisturi arahnoidiene de vale silviană și 5 de fosă cerebrală posterioară.

Anatomie patologică. Chisturile arahnoidiene sînt situate la suprafața creierului, adică sînt extracerebrale. Mult timp au fost considerate chisturi adevărate; în prezent există însă suficiente dovezi în sensul că sînt diverticule sau duplicări (dedublări) ale arahnoidei (Robinson, 1971). În unele cazuri, comunicarea cu restul spațiilor subarahnoidiene poate fi confirmată prin pneumoencefalografie, însă nu toate chisturile arahnoidiene comunică direct cu spațiul subarahnoidian. Starkman și colab. (1958) susțin că aceste chisturi sînt mai degrabă chisturi intraarahnoidiene, separate de pia mater prin spațiul subarahnoidian. Pereții chisturilor congenitale constau dintr-un strat subțire de țesut conjunctiv, care nu aderă de structurile adiacente și în care există o proliferare capilară sau depuneri de hemosiderină. Chisturile sînt umplute de obicei cu lichid clar, incolor, avînd un conținut variabil în albumină, mai rar xantocromatic (Anderson și Landing, 1966).

Chisturile arahnoidiene se întîlnesc mai ales în regiunea cisternelor mari (cisterna scizurii Sylvius, cisterna interemisferică, cisterna ambiens, cisterna mare, cisterna pontocerebeloasă). Sediul cel mai frecvent este fosa cerebrală mijlocie și posterioară, urmînd apoi suprafața emisferelor cerebrale, regiunea interemisferică, supraselară și paracoliculară.

Chistul arahnoidian congenital poate fi asimptomatic, constituind o descoperire necroptică, dar deseori este simptomatic. Deși congenital, el se poate manifesta nu numai la sugar, ci și mai tîrziu, la copilul mai mare sau chiar la adult (Arseni și Maretsis, 1967). De obicei, chisturile care nu comunică cu spațiul subarahnoidian, deci sînt chisturi adevărate, se manifestă prin semne de proces expansiv intracranian, pe cînd cele care comunică cu spațiul subarahnoidian se manifestă în mod obișnuit prin bombarea locală a craniului (Robinson, 1955, 1958, 1964; Liliequist și colab., 1960). Mai ales chisturile arahnoidiene cu localizare de fosă cerebrală mijlocie și posterioară deformează craniul, producînd o bombare locală și o subțiere a calotei la locul respectiv (fig. 87). Modificarea osului s-ar explica prin presiunea pulsatilă arterială intracraniană transmisă lichidului acumulat în chist, care, cu fiecare pulsație, lovește tabla internă supraiacentă chistului (Tiberin și Gruszkiewicz, 1961). Bombarea craniului asociată cu subțierea spațiului diploic nu este însă patognomonică pentru chisturile arahnoidiene: pe de o parte, în unele cazuri de chist arahnoidian poate lipsi, iar pe de altă parte poate fi prezentă și în alte afecțiuni cu dezvoltare lentă la copil, ca hematomul cronic subdural, chistul porencefalic, hidrocefalia unilaterală, gliomul cu evoluție lentă, chistul hidatic etc. Fenomenele de HIC sau bombarea locală sînt însoțite de semne de localizare. La sugar,

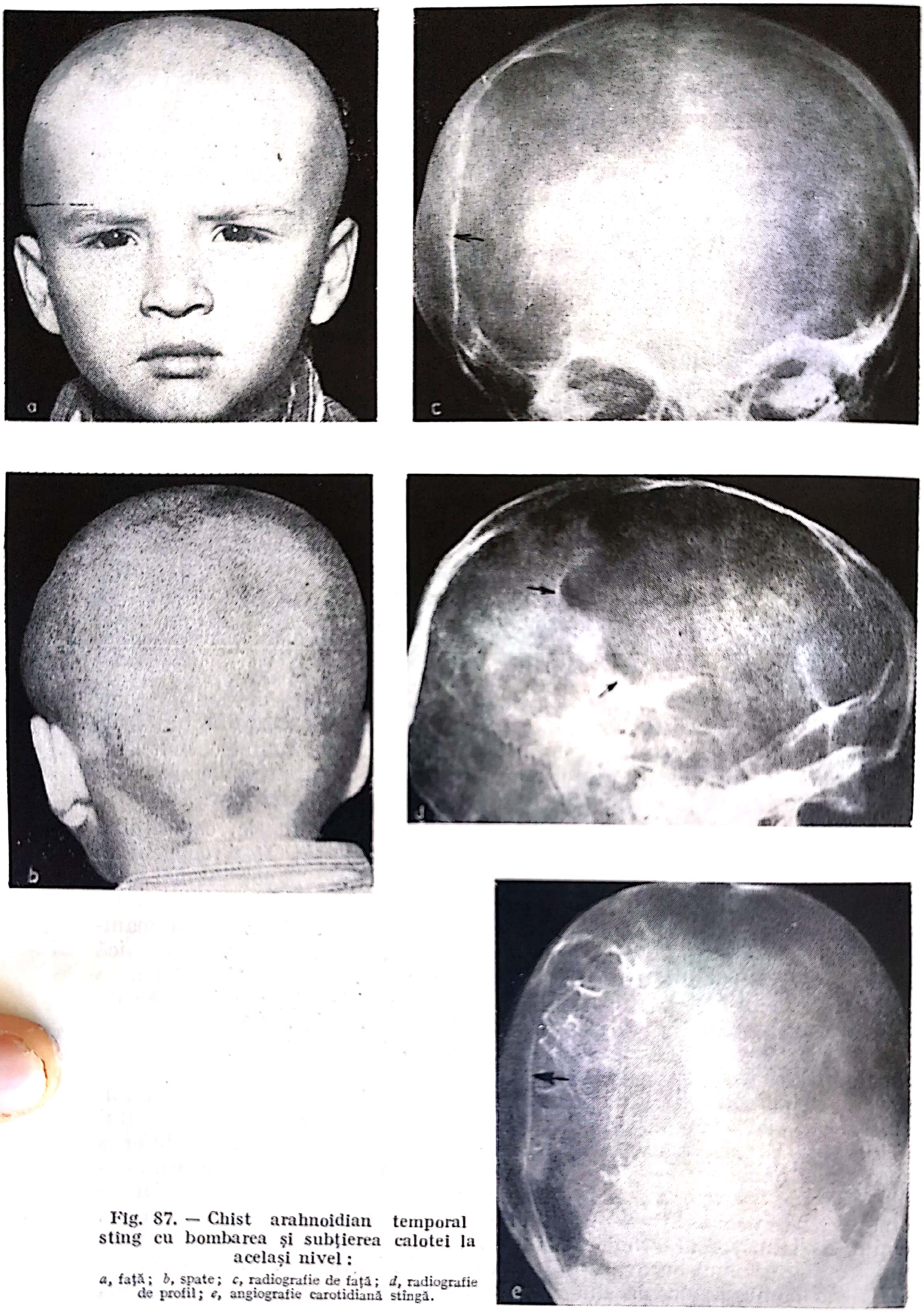

Fig. 87. — Chist arahnoidian temporal stîng cu bombarea și subțierea calotei la același nivel:

a, față; *b*, spate; *c*, radiografie de față; *d*, radiografie de profil; *e*, angiografie carotidiană stîngă.

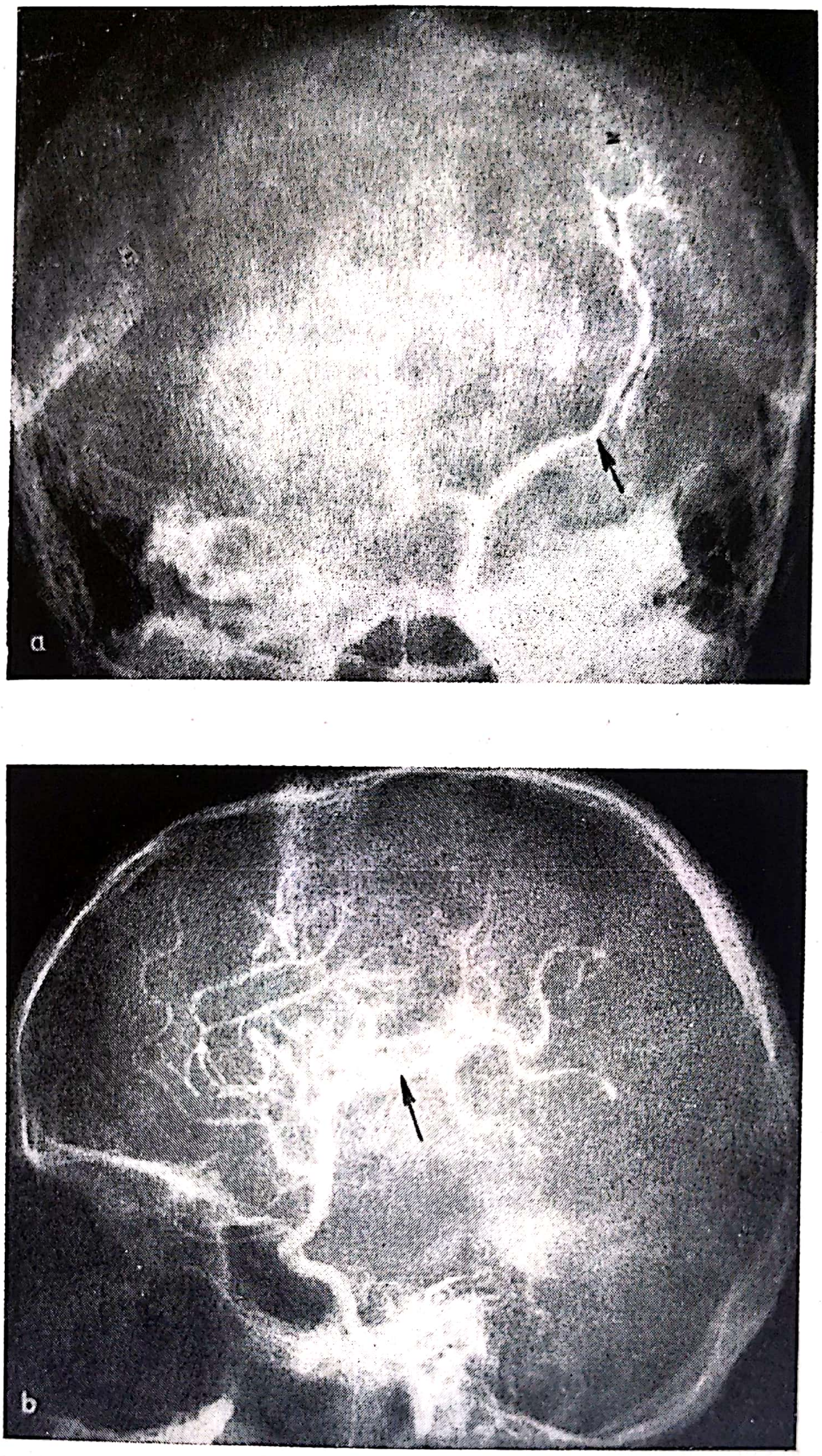

Fig. 88. — Chist arahnoidian temporal sting. Angiografia carotidiană stingă evidenţiază un aspect de proces expansiv temporal sting: *a*, faţă; *b*, profil.

în cazul chisturilor închise, necomunicante, hidrocefalia se află pe prim plan, în timp ce în chisturile arahnoidiene ce comunică cu spaţiul subarahnoidian convulsiile sau deficitele motorii domină tabloul clinic. În chisturile de fosă posterioară, fenomenele de HIC cu hidrocefalie internă sînt, la orice vîrstă, semnele principale.

Diagnosticul este uşor de stabilit în cazurile cînd chistul este injectat cu aer la pneumoencefalografie. Cînd la pneumoencefalografie sau la ventriculografie chisturile nu sînt injectate, ele apar ca un proces expansiv, care la angiografie se arată ca o zonă avasculară şi practic nu se poate diagnostica natura leziunii (fig. 88), cu atît mai mult cu cît, datorită frecvenţei mici în comparaţie cu tumorile, în mod obişnuit nu este suspicionat un chist arahnoidian. *Diagnosticul diferenţial* trebuie făcut cu toate procesele expansive, iar atunci cînd există HIC cu procesele intracraniene, care pot da bombare locală a craniului.

Tratament. La sugar, în cazul hidrocefaliei se face mai întîi drenaj ventriculocardiac sau ventriculoperitoneal cu valvă. Scopul intervenţiei la copil şi la adolescent vizează restabilirea circulaţiei LCR şi ridicarea compresiunii exercitate de chist prin deschiderea largă a chistului şi prin refacerea comunicării cu spaţiul subarahnoidian.

Chisturile intraspinale

Chisturile intraspinale congenitale pot fi intramedulare sau extramedulare.

Chisturile intramedulare

Sînt cavităţi intramedulare fie datorate unei dilatări patologice a canalului central (hidromielie), fie secundare unor defecte de închidere a tubului neural din cadrul bolilor disrafice (siringomielie). Există şi chisturi apărute ca urmare a unor tulburări circulatorii ale măduvei, mai ales perinatale, corespunzătoare porencefaliei. Cavitatea chisturilor intramedulare este căptuşită cu ependim.

Tabloul clinic al hidromieliei este asemănător cu cel al siringomieliei. Primele semne apar de obicei la adolescent sau la adult, dar există şi cazuri cînd, cu toată mărimea cavităţii, chisturile pot rămîne asimptomatice chiar toată viaţa. La copil, afecţiunea se manifestă îndeosebi cînd localizarea este în regiunea cervicală. Traumatismul poate fi un factor declanşator al bolii, caz în care diagnosticul diferenţial trebuie făcut cu o hematomielie. Dar diagnosticul diferenţial se face în special cu o tumoră intramedulară, care, ca şi siringomielia, se poate manifesta la copil cu tulburări de sensibilitate, mai ales de tip iritativ, adică sub formă de dureri radiculare, mai rar ca o disociaţie termoalgică, însoţită deseori de rigiditatea coloanei cervicale. La adolescent, ca şi la adult, simptomatologia depinde de nivelul leziunii şi se manifestă sub forma de compresiune medulară cu tulburări motorii deficitare, tulburări de sensibilitate cu disociaţie termoalgică, uneori cu tulburări de sensibilitate suspendată, tulburări trofice, semne vegetative. Există și deformări ale coloanei vertebrale, în aceste cazuri fiind caracteristice lordoza cervicală și cifoscolioza toracală. Uneori coexistă și alte malformații disrafice.

În Cinica de neurochirurgie din București au fost studiate 3 cazuri de hidromielie; astfel, la un copil, în vîrstă de 2 ani, hidromielia, prezentă pe toată lungimea măduvei, s-a manifestat cu tetraplegie, iar la 2 adolescenți cu cifoscolioză dorsală medie și tulburări de sensibilitate de tip suspendat.

Diagnosticul diferențial între hidromielie și siringomielie este practic imposibil. Mai simplu de stabilit este diagnosticul privind alte afecțiuni compresive sau necompresive medulare.

Afecțiunea evoluează uneori cu perioade de remisiuni. Tratamentul în cazul compresiunii medulare este chirurgical, și anume laminectomie decompresivă cu puncționarea chistului, eventual incizia lui și punerea unui clip pe buzele inciziei pentru a împiedica închiderea chistului.

Chisturile extramedulare

Chisturile extramedulare sînt chisturi arahnoidiene spinale închise sau în comunicare cu spațiul subarahnoidian. După sediul lor, se deosebesc chisturi arahnoidiene subdurale (leptomeningiene), extradurale (comunicante sau excluse) și perineurale. Ca și chisturile arahnoidiene intracraniene, și cele spinale sînt consecința unor defecte de dezvoltare; între diverticulele arahnoidiene spinale și cele intracraniene nu există diferențe fundamentale (Smith, 1961; Lombardi și Morello, 1963; Duncan și Hoare, 1978), toate fiind căptușite cu arahnoidă. Sînt afecțiuni rare. În Clinica de neurochirurgie din București (Arseni și colab., 1968) au fost înregistrate 2 cazuri extradurale toracolombare.

Afecțiunea se manifestă la orice vîrstă, fiind însă mai frecvent întîlnită la adolescenți. Localizarea preferențială pentru chisturile subdurale și extradurale este regiunea toracală sau toracolombară, în timp ce pentru chisturile perineurale regiunea lombosacrată. De sediul și de nivelul localizării depinde și simptomatologia clinică. Chisturile localizate în regiunea toracală dau semne de compresiune medulară asociată cu cifoză. Chisturile din regiunile cervicală și lombosacrată se manifestă mai ales prin dureri radiculare. Dar există și cazuri în care chisturile arahnoidiene sînt asimptomatice. Astfel, Smith (1961) găsește, pe o serie consecutivă de 100 de autopsii de canal spinal uman (vîrsta între 43 și 79 de ani), 9 chisturi perineurale sau diverticule meningiene, localizate toracal, lombar sau sacrat, nivelul superior fiind la T_5 și cel inferior la S_3. În toate aceste situații, chisturile au fost multiple (5—13 chisturi de persoană), cu tendință la dispoziție simetrică. Nici unul din cazuri nu a prezentat un istoric de tulburări neurologice înaintea bolii care a dus la deces. De aici rezultă că aceste malformații sînt relativ frecvente (9% din populație), dar că majoritatea nu se manifestă clinic toată viața. Altele sînt cauza unor lombosciatice cu perioade de remisiune, ceea ce ar corespunde golirii chisturilor, iar perioadele de dureri umplerii acestora și excluderii lor temporare. Traumatismul, deseori și aici factor declanșator al tabloului clinic, precum și rigiditatea coloanei vertebrale, prezentă mai ales la copii și la tineri, pun probleme de diagnostic diferenţial cu traumatismele vertebrale şi cu spondilita bacilară, care însă se clarifică uşor pe baza radiografiei simple. Diagnosticul diferenţial cu alte procese expansive intraspinale rămîne dificil, întrucît examenele mielografice cu contrast gazos sau iodat lămuresc doar compresiunea medulară şi nivelul ei. Aceasta nu prezintă însă importanţă practică deoarece intervenţia operatorie indicată de compresiunea medulară este îndreptată spre ridicarea compresiunii, indiferent de natura ei.

În cazul manifestărilor de compresiune medulară sau radiculară persistentă, se impune intervenţia chirurgicală, care constă în laminectomie cu extirparea chistului şi sutura perfectă a durei. Mortalitatea postoperatorie este nulă. Prognosticul funcţional privind compresiunea radiculomedulară este foarte bun, în timp ce modificările de statică vertebrală sînt de obicei agravate de laminectomia întinsă, efectuată pe mai multe vertebre la tineri, mai ales în regiunea toracolombară, regiune cu mobilitate şi solicitare funcţională maximă la compresiune şi flexie (Arseni şi colab., 1968). Din această cauză, pe lîngă ablaţia chistului, trebuie aplicat cît mai curînd un tratament ortopedic de imobilizare în poziţia de corectare a cifozei şi ulterior, dacă va fi necesar, de stabilizare prin osteosinteză cu grefon pentru a împiedica accentuarea deformărilor coloanei.

Malformaţii craniovertebrale

Lacunele craniene congenitale

Sînt considerate lacune toate zonele cu o transparenţă radiologică crescută, datorită unei pierderi totale sau parţiale de substanţă osoasă, limitate de os sănătos sau modificat. În cadrul lacunelor craniene la copil se impun, atît ca frecvenţă, cît şi ca probleme de diagnostic, lacunele craniene congenitale, adevărate malformaţii osoase. Aceste malformaţii pot fi clasificate, după aspectul radiologic (Galine, 1954), astfel : 1) malformaţii lacunare osoase izolate la nivelul bolţii craniene (lacunele parietale congenitale); 2) malformaţii lacunare osoase de linie mediană (meningoencefalocele, sinus dermal, sinus pericranian); 3) malformaţii lacunare osoase multiple ale craniului (craniul lacunar al nou-născutului).

Malformaţii lacunare osoase izolate la nivelul bolţii craniene. Lacunele parietale congenitale, uni- sau bilaterale, denumite şi găuri parietale congenitale, sînt cunoscute de mult timp. Bonnaire (1891, citat după Krajewski-Lance, 1969) realizează primul studiu riguros privind existenţa în osul parietal a două lacune perceptibile, simetrice, congenitale, cunoscute şi sub numele de lacunele Bonnaire. Pe clişeele radiologice, lacunele apar situate în regiunea oaselor parietale, posterosuperior, şi sînt bilaterale, simetrice ca poziţie şi formă, ovalare, cu axul mare anteroposterior. Dimensiunea lor este variabilă, de la 0,5 la 6 cm lungime. Marginile lacunelor sînt netede, regulate, subţiri, fără reacţie de osificare.

Anatomic sînt complete, cu absenţa structurilor osoase, fiind închise printr-o membrană fibroasă. Sînt separate de sutura sagitală printr-o

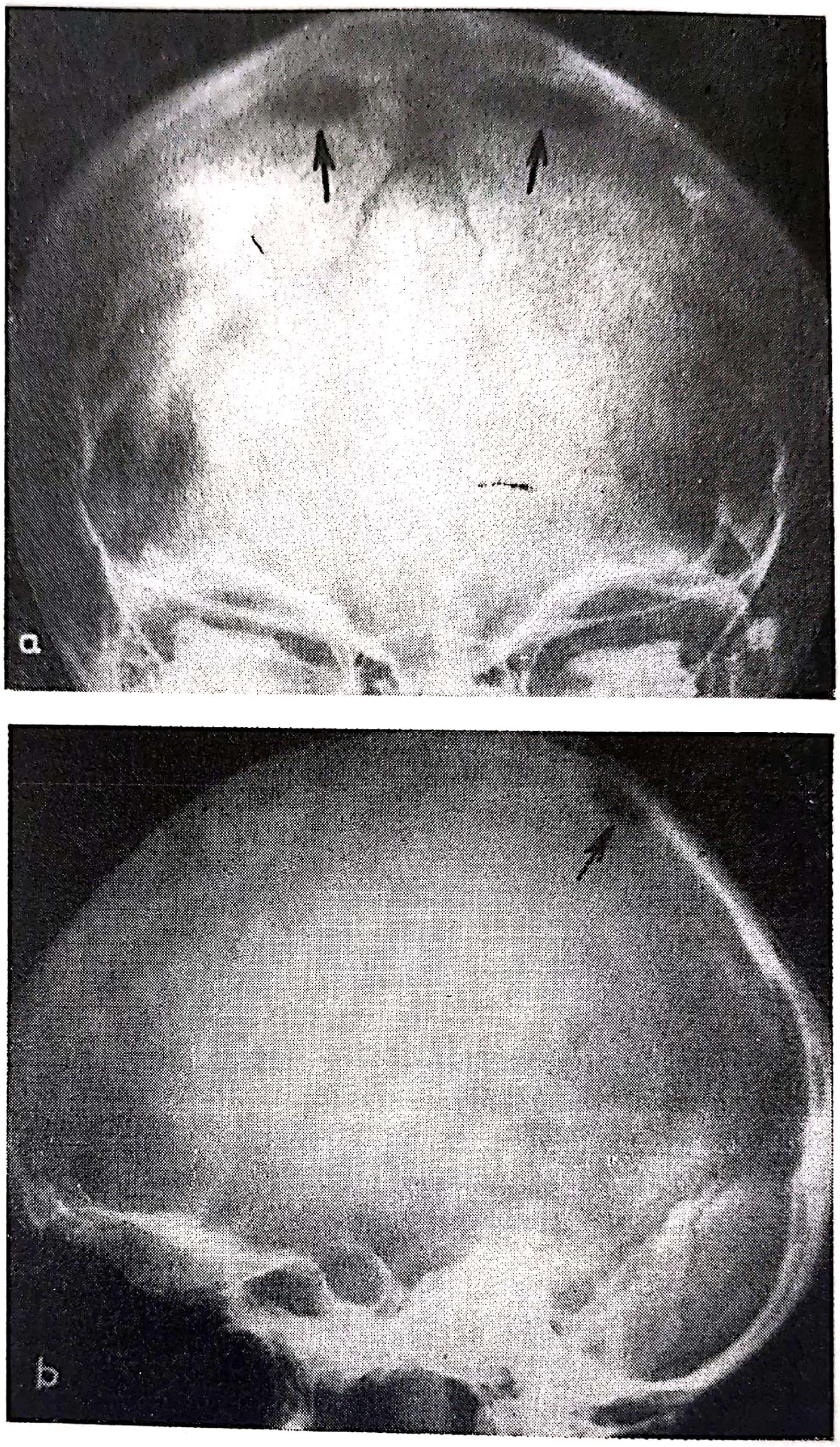

Fig. 89. — Găuri parietale congenitale:
a, faţă; *b*, profil.

punte osoasă, constantă, de 0,5—2 cm. Lacunele parietale congenitale sînt considerate de toţi autorii ca familiale şi ereditare, cu transmitere dominantă, fără a avea vreo semnificaţie patologică (Krajewski-Lance, 1969) (fig. 89).

Clinic, aceste malformaţii sînt staţionare sau pot prezenta o închidere progresivă. Deseori se constată ca malformaţii coexistente hidrocefalie, meningoencefalocele, gură de lup, spina bifidă, polidactilie etc.

Etiopatogenic, au fost emise multiple ipoteze, dintre care amintim: 1) posibilitatea persistenţei fontanelei parietale accesorii, care se închide doar pe linia mediană, părţile laterale rămînînd deschise (Pendergrass şi

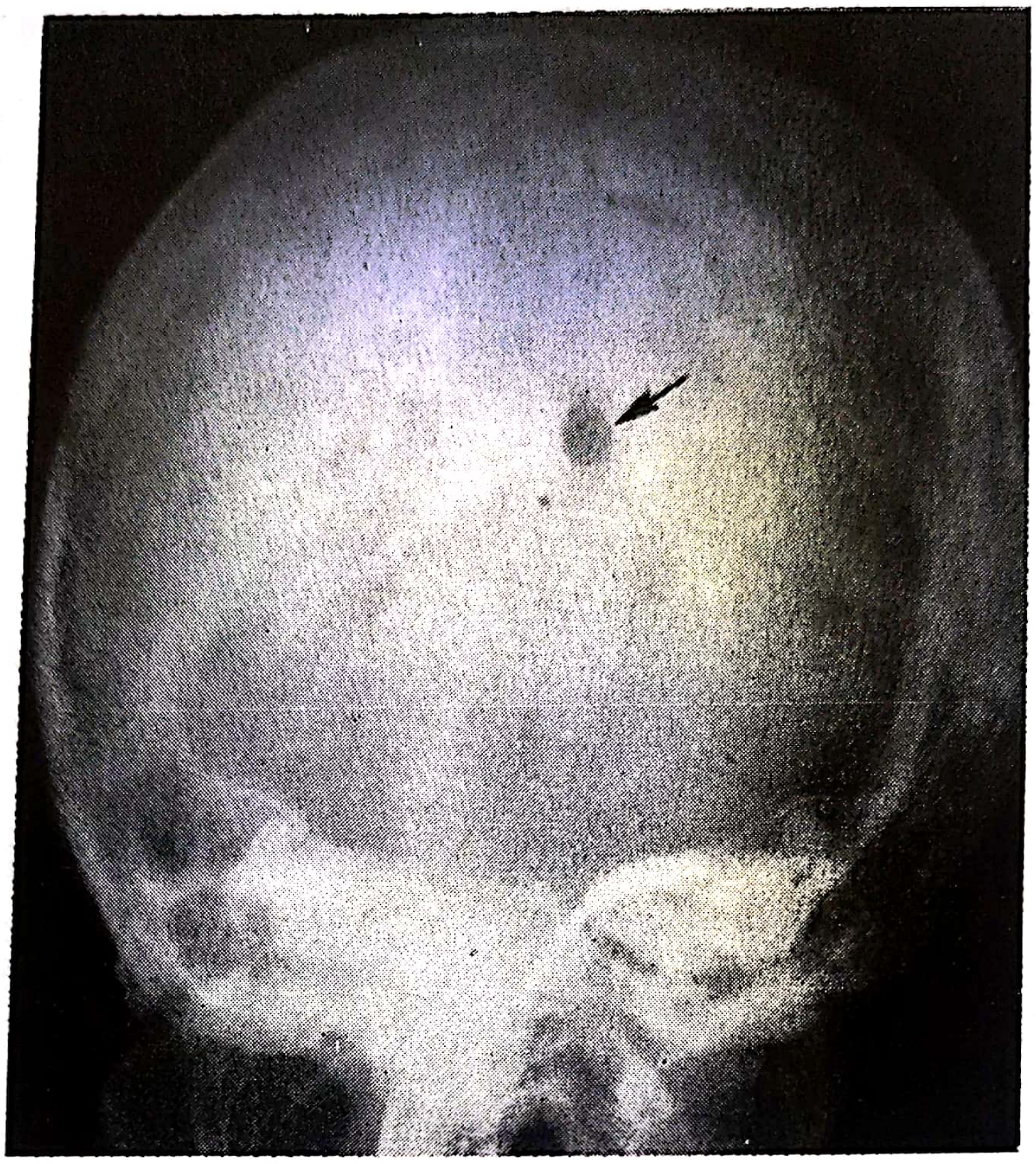

Fig. 90. — Lacună craniană mediană occipitală superioară prin sinus pericranian.

colab., 1956); 2) existența unei tulburări de osificare la nivelul găurilor parietale normale (Gayard, 1939).

Cu toate că prognosticul acestor afecțiuni este bun, în general nefiind necesar nici un fel de tratament, totuși Robinson (1962) indică în defectele mari parietale efectuarea unei cranioplastii.

Malformații lacunare osoase de linie mediană. Aceste malformații constau în lacune osoase, ovalare sau rotunde, pe linia mediană sau imediat paramedian, lacune ce permit comunicarea dintre interiorul cutiei craniene și exterior. Anatomic sînt lacune complete, cu margini rotunde, netede, libere, constituind dealtfel un simplu orificiu de comunicație. În acest grup pot fi cuprinse lacunele ce participă la formarea de:

a) meningoencefalocele, cînd lacunele osoase permit ieșirea în afara craniului, sub tegumente, a conținutului cutiei craniene (meninge, țesut nervos); nu există un raport direct între mărimea meningoencefalocelului și cea a lacunei craniene;

b) sinusuri dermale congenitale, caz în care lacunele osoase craniene permit trecerea traiectului fistulos de la tegumente spre profunzime;

c) sinusuri pericraniene (fig. 90), cînd lacunele craniene permit comunicarea pe linie mediană sau paramediană între o dilatație venoasă exocraniană și sinusul longitudinal superior, ceea ce poate fi evidențiat printr-o injectare de substanță radiologică de contrast în dilatația venoasă care va evidenția comunicarea cu sinusul longitudinal superior, deci va preciza diagnosticul de sinus pericranian (Ohta și colab., 1975).

Aspectul radiologic al lacunelor de linie mediană, datele clinice alături de diferitele probe paraclinice, transiluminarea în cazul meningoencefalocelelor, fistulografia la sinusurile dermale, flebografia în cazul sinusurilor pericraniene facilitează stabilirea diagnosticului acestor lacune.

Malformații lacunare osoase multiple ale craniului. Craniul lacunar al nou-născutului (sinonime: craniu cu creste, craniu în grilaj, craniu alveolar) reprezintă o malformație congenitală caracterizată prin multiple arii lacunare, slab mineralizate, mai mult sau mai puțin juxtapuse, separate unele de altele prin creste de os normal sau mai dens. Afecțiunea, consecință a unui defect de osificare al oaselor bolții craniene, este relativ frecventă; astfel, după Hartley și Burnett (1944), 0,7—0,8% dintre nou-născuți prezintă craniu lacunar. După gradul modificărilor osoase, se pot distinge: craniu lacunar, în care subțierea oaselor bolții nu este prea accentuată; craniu fenestrat, cu modificări foarte avansate ale calvariului.

Radiografia craniului prezintă numeroase defecte datorate insulelor de demineralizare. Aceste insule, transparente, de diferite dimensiuni, ovalare, net conturate, așezate unele lîngă altele, sînt separate de septuri înguste de os dens, care se anastomozează, dînd un aspect de rețea. Septurile osoase amintesc, prin orientarea lor, de șanțurile dintre circumvoluțiuni. Imaginile lacunare sînt situate bilateral, dar nesimetric, interesînd preferențial osul parietal. Oasele bolții sînt mult subțiate, aspectul normal punîndu-se în evidență doar occipital, zonă mai puțin afectată.

Histologic se constată că fîșiile osoase nu respectă arhitectura organizată a osului, ci prezintă lamele osoase dispuse anarhic, iar porțiunile lacunare sînt sărac vascularizate.

Clinic, la palpare, craniul are o consistență scăzută, dînd în unele zone senzația posibilă de lipsă osoasă. Fontanelele larg deschise și suturile dehiscente pledează pentru existența, de regulă, a hidrocefaliei.

Malformația este tranzitorie cu prognostic bun; rar izolată, coexistă de obicei cu alte malformații congenitale, ca hidrocefalie, spina bifidă, gură de lup, anomalii costale etc.

Diagnosticul în formele tipice radiologice, multilacunare, este relativ simplu de precizat. În unele cazuri în care modificările osoase nu sînt prea accentuate se impune un diagnostic diferențial în special cu impresiunile digitate din HIC sau cu cele din craniostenoză, afecțiuni ce pot fi diferențiate atît prin aspectul local cranian (imaginea lacunelor, a suturilor, a fontanelelor), cît și prin contextul general clinic.

Patogenia afecțiunii rămîne încă mult discutată. Astfel se încearcă explicarea fie printr-o tulburare de osteogeneză de tipul distrofiilor osoase, fie insistîndu-se asupra asocierii frecvente cu meningomielocelele, ceea ce ar duce la scurgerea permanentă a LCR la contactul nemijlocit al encefalului cu calota și deci la subțierea bolții craniene în dreptul circumvoluțiunilor.

Prognosticul este foarte bun în cazurile de craniu lacunar izolat, întrucît mineralizarea zonelor lacunare se produce rapid. În cazurile plurimalformative, prognosticul este sever.

Conchizînd asupra lacunelor craniene la copil, insistăm asupra importanței diagnosticului radiologic, cu atît mai necesar cînd sînt prezente și alte malformaţii (spina bifidă, gură de lup, anomalii costale, anomalii ale extremităţilor etc.) (Wackenheim, 1960). Diagnosticul radiologic este uşor de stabilit în formele tipice. Lacunele craniene congenitale pun probleme de diagnostic diferenţial în formele atipice cu toate lacunele craniene posibile la copil (traumatice, osteitice, maladii de sistem hematopoetic, tumorale etc.). Diferenţierea se face folosind deopotrivă examenul radiologic, examenul clinic şi probe biologice.

Malformaţiile congenitale ale joncţiunii craniorahidiene

Malformaţiile congenitale ale joncţiunii craniorahidiene (occipito-cervicale), prin afectarea creierului posterior, a măduvei cervicale superioare şi a ultimelor perechi de nervi cranieni, dau variate tablouri clinice neurologice, uneori cu evoluţie gravă. Aceste anomalii osoase sînt compatibile cu o stare normală, rămînînd mute toată viaţa sau manifestîndu-se clinic de obicei în decadele a 2-a—a 4-a.

Deşi se manifestă clinic rar la copil, faptul că sînt anomalii osoase congenitale ne determină la o prezentare succintă a multiplelor forme de malformaţii ale joncţiunii craniorahidiene. Insistăm asupra faptului că un diagnostic radiologic de malformaţie osoasă din această regiune nu poate explica întotdeauna multitudinea simptomelor nervoase. Relaţiile etiopatogenice dintre malformaţia osoasă şi leziunea neurologică sînt foarte variate, uneori constituind o coincidenţă întîmplătoare, alteori avînd caracter de cauzalitate directă (vasculară, arahnoidiană, compresivă-osoasă). De aici rezultă dificultatea unui diagnostic neurochirurgical corect, deci dificultatea unei terapeutici corespunzătoare, eficiente. La acestea adăugăm că malformaţiile osoase ale joncţiunii apar deseori asociate între ele, dar există şi posibilitatea unei anomalii nervoase (malformaţia Arnold-Chiari), realizîndu-se astfel tablouri clinicoradiologice complexe. Menţionăm că la copil aceste malformaţii pot deschide tabloul clinic atît prin semne locale şi neurologice, cît şi prin semne de HIC, datorită hidrocefaliei interne obstructive dezvoltate în timp.

Extrem de numeroase, malformaţiile joncţiunii craniorahidiene pot afecta, izolat sau complex, diferitele elemente osoase componente ale regiunii (baza craniului, atlasul, axisul, vertebrele cervicale superioare). O clasificare pe criterii anatomice (Brocher, 1955) va cuprinde : 1) malformaţiile bazei craniului : impresiunea bazilară, platibazia, hipoplazia osului occipital, anomalii ale găurii occipitale, vertebra occipitală etc. ; 2) malformaţiile atlasului : occipitalizarea atlasului, spina bifidă C_1, agenezia de arc posterior etc. ; 3) malformaţiile axisului : anomalii ale apofizei odontoide, dislocare atloidoaxoidiană, blocuri vertebrale congenitale etc.

Din acest grup vom prezenta doar afecţiunile cu frecvenţă mai crescută : impresiunea bazilară, platibazia, occipitalizarea atlasului, sindromul Klippel-Feil.

Impresiunea bazilară

Este o anomalie osoasă caracterizată prin înfundarea intracraniană, des asimetrică, a contururilor găurii occipitale. În cazurile grave există o adevărată invaginare a găurii occipitale în fosa cerebrală posterioară cu comprimarea conținutului acesteia. Pentru definirea afecțiunii sînt folosite numeroase repere radiologice, dintre care amintim :

Linia Chamberlain reunește palatul osos cu marginea posterioară a găurii occipitale pe radiografia de profil. În mod normal, vîrful apofizei odontoide nu atinge această linie, impresiunea bazilară putînd fi afirmată doar la o depășire de 7 mm (Bull și colab., 1955).

Linia McGregor leagă extremitatea posterioară a palatului osos cu punctul cel mai decliv al osului occipital, apofiza odontoidă aflîndu-se sub această linie. Cînd odontoida prezintă o depășire de 9 mm, se poate afirma existența impresiunii bazilare (Bull și colab., 1955).

Linia bimastoidiană (Fischgold și Metzger) unește vîrfurile celor două apofize mastoide. Normal, vîrful apofizei odontoide se află cu 2—3 mm deasupra sau dedesubtul acestei linii. Afirmarea impresiunii bazilare se poate face la o depășire de 7 mm (Ferey și colab., 1956) sau la 14 mm (Fischgold și Metzger, 1952).

Linia digastrică (Fischgold și Metzger) reunește cele două șanțuri digastrice de pe apofizele mastoide. Distanța de apofiza odontoidă este de 10,70 mm (Hinck și colab., 1961).

Unghiul Bull, format din planul atlasului și cel al palatului osos, are în mod normal 0,58°. Valorile peste 13° indică impresiunea bazilară.

Unghiul Schmidt este obținut prin prelungirile interliniilor articulare condiloatloidiene. Valoarea normală este de 125°. Peste 135° corespunde impresiunii bazilare.

Se poate distinge impresiunea bazilară primară, congenitală, de impresiunea bazilară secundară, dobîndită, care este mult mai rară. Impresiunea bazilară secundară apare în cazul maladiilor osoase grave (osteomalacia, boala Paget, osteogeneza imperfectă, rahitismul etc.) sau al traumatismelor violente.

Patogenic, majoritatea autorilor susțin teoria unor tulburări de dezvoltare embrionară cu interesarea diferitelor elemente osoase ale bazei craniului, tulburări apărute în lunile II—III de viață intrauterină. Multiplele malformații osoase ale joncțiunii craniorahidiene, alături de malformațiile nervoase posibile din această regiune, pledează tocmai pentru această origine. Cazuri de impresiune bazilară primară cu apariție familială au fost publicate de numeroși autori (Bull și colab., 1955 ; Crosato, 1960 ; Titrud, 1965 ; Hurwitz și Shepherd, 1966). Transmiterea ereditară a impresiunii bazilare este dominantă, uneori cu un grad mai redus de penetrabilitate și de expresivitate diferită a genezei patogene (Morariu și Țăranu, 1968).

Tabloul clinic. Afecţiunea este predominantă la sexul masculin, cu manifestare clinică în decadele a 2-a—a 4-a. Impresiunea bazilară poate fi asimptomatică sau se poate manifesta printr-o mare varietate de simptome neurologice. Datele clinice pot fi schematizate în simptome locale şi simptome neurologice. Simptomele locale sînt : gît scurt, implantare joasă a părului, poziţie anormală a capului, algii occipitonucale spontane sau la efort, limitarea mişcărilor cervicale, torticolis recidivant. Simptomele neurologice grupează în grade variate o asociere de semne de afectare a creierului posterior (semne cerebeloase, atingerea ultimelor perechi de nervi cranieni etc.) cu manifestări medulare cervicale (monopareze cu evoluţie spre tetraplegie, tulburări de sensibilitate de tip siringomielie, amiotrofii).

Remarcăm la copil hidrocefalia internă ca simptom clinic predominant sau asociat. Impresiunea bazilară cu o posibilă malformaţie Arnold-Chiari poate determina în mod obstructiv, prin jenă în circulaţia LCR, hidrocefalia internă cu apariţia fenomenelor de HIC. Cauza tulburărilor neurologice este complexă, de natură vasculară, lichidiană (arahnoidită) şi direct compresivă-osoasă. Pe primul plan rămîne mecanismul osos de „ascensiune” a apofizei odontoide în interiorul fosei posterioare (Fischgold şi Metzger, 1961). Totodată, sindromul neurologic poate fi expresia manifestărilor unei malformaţii nervoase asociate (Arnold-Chiari, siringomielie, hidromielie). Aceste date explică disproporţia dintre tulburările nervoase şi gradele de impresiune bazilară. Menţionăm existenţa frecventă a anomaliilor vasculare regionale (Driesen şi colab., 1966) şi a arahnoiditei de fosă posterioară (Garcin şi Oeconomos, 1953).

Diagnostic. Modificarea unor relaţii anatomice sau pozitivarea de repere geometrice nu sînt egale întotdeauna cu diagnosticul de impresiune bazilară. Pentru punerea unui diagnostic pozitiv, reperele radiologice au valoare numai în contextul colaborării cu datele clinice. Totodată, aceste elemente statice nu sînt suficiente în cazul malformaţiilor osoase complexe sau al asocierii de malformaţii nervoase. De aceea, pe lîngă examenul radiologic simplu, se vor efectua tomografii, examene radiologice cu substanţă de contrast, arteriografie vertebrală (Spillane şi colab., 1957). La aceste investigaţii, trebuie să adăugăm şi tomografia axială computerizată, care poate evidenţia aspectele joncţiunii craniospinale şi interrelaţia dintre structurile osoase şi sistemul nervos (Baleriaux-Waha şi colab., 1977).

Diagnosticul diferenţial este uneori dificil, impresiunea bazilară putînd simula variate afecţiuni, ca tumoră de fosă posterioară, compresiune medulară, arahnoidită de fosă posterioară, tumoră în regiunea găurii occipitale, siringomielie etc. La adolescent se pune problema şi a sclerozei în plăci, eroare de diagnostic foarte frecventă (Potvliège şi colab., 1968).

Afecţiunea prezintă o evoluţie lungă, lent-progresivă sau cu perioade de remisiune. Agravarea bruscă a simptomelor se produce la pubertate prin infecţii intercurente sau mai ales după traumatisme. Godlewski şi Dry (1963) atribuie traumatismelor 20% din cazurile de agravare sau chiar de debut al impresiunii bazilare.

Tratamentul este chirurgical şi constă în decompresiunea largă suboccipitală cu laminectomie cervicală superioară ($C_1 - C_2$), fără deschiderea durei mater (Fiser şi Klaus, 1969). În cazul hidrocefaliei interne marcate, de natură obstructivă, Ferey şi colab. (1956) preconizează ca prim timp o operaţie de derivaţie a LCR, decompresiunea suboccipitală efectuîndu-se în timpul operator secund.

Platibazia

Afecţiunea desemnează aplatisarea bazei craniului, fapt ce poate fi constatat prin augmentarea unghiurilor bazale Welker şi Boogaard (fig. 91). *Unghiul Welker* (nasion — centrul şeii turceşti — basion) este normal la 134°, iar *unghiul Boogaard* (nasion — vîrful tuberculului selar — basion) are valori normale între 120 şi 150°. Existenţa platibaziei se poate afirma la constatarea valorii unghiului Welker peste 134° şi a unghiului Boogaard peste 150° (Wackenheim, 1960). Este o afecţiune congenitală rar semnalată izolat; mai frecvent este întîlnită în cadrul unor sindroame plurimalformative, cel mai des în asociaţie cu impresiunea bazilară. Platibazia izolată congenitală nu are nici un fel de semnificaţie clinică.

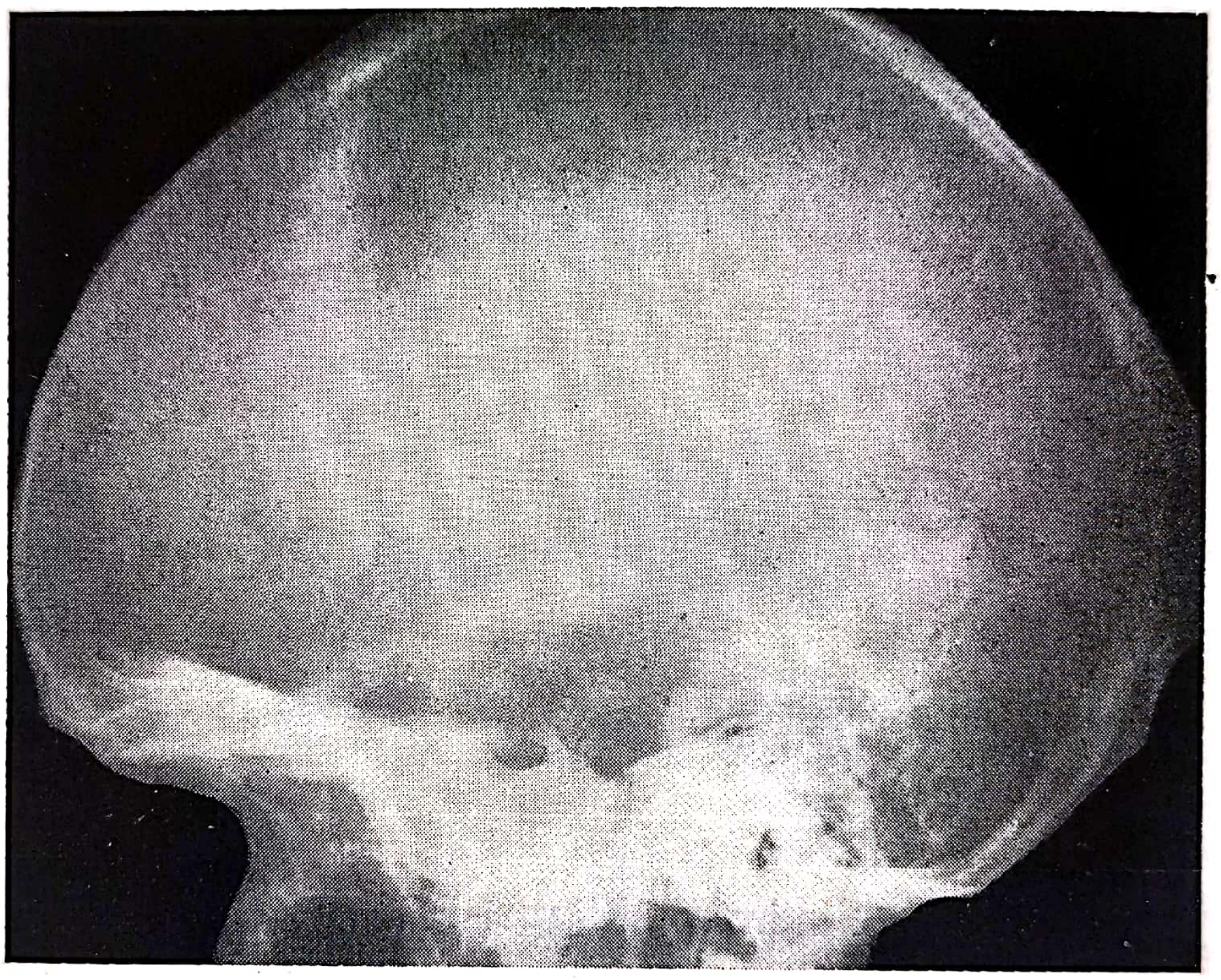

Fig. 91. — Platibazie. Radiografia craniului de profil arată augmentarea unghiurilor bazale.

Occipitalizarea atlasului

Malformaţie congenitală parţială sau totală (asimilaţia atlasului), este însoţită adesea de impresiunea bazilară (fig. 92). Frecvenţa occipitalizării atlasului în cadrul malformaţiilor joncţiunii craniorahidiene este mare. Astfel, Bharucha și Dastur (1964) constată 23 de cazuri de occipitalizare a atlasului din 40 de malformații ale joncțiunii. Prin asimilarea atlasului cu osul occipital se produce o pronunțare a lordozei cervicale (Driesen și Schmidt, 1971).

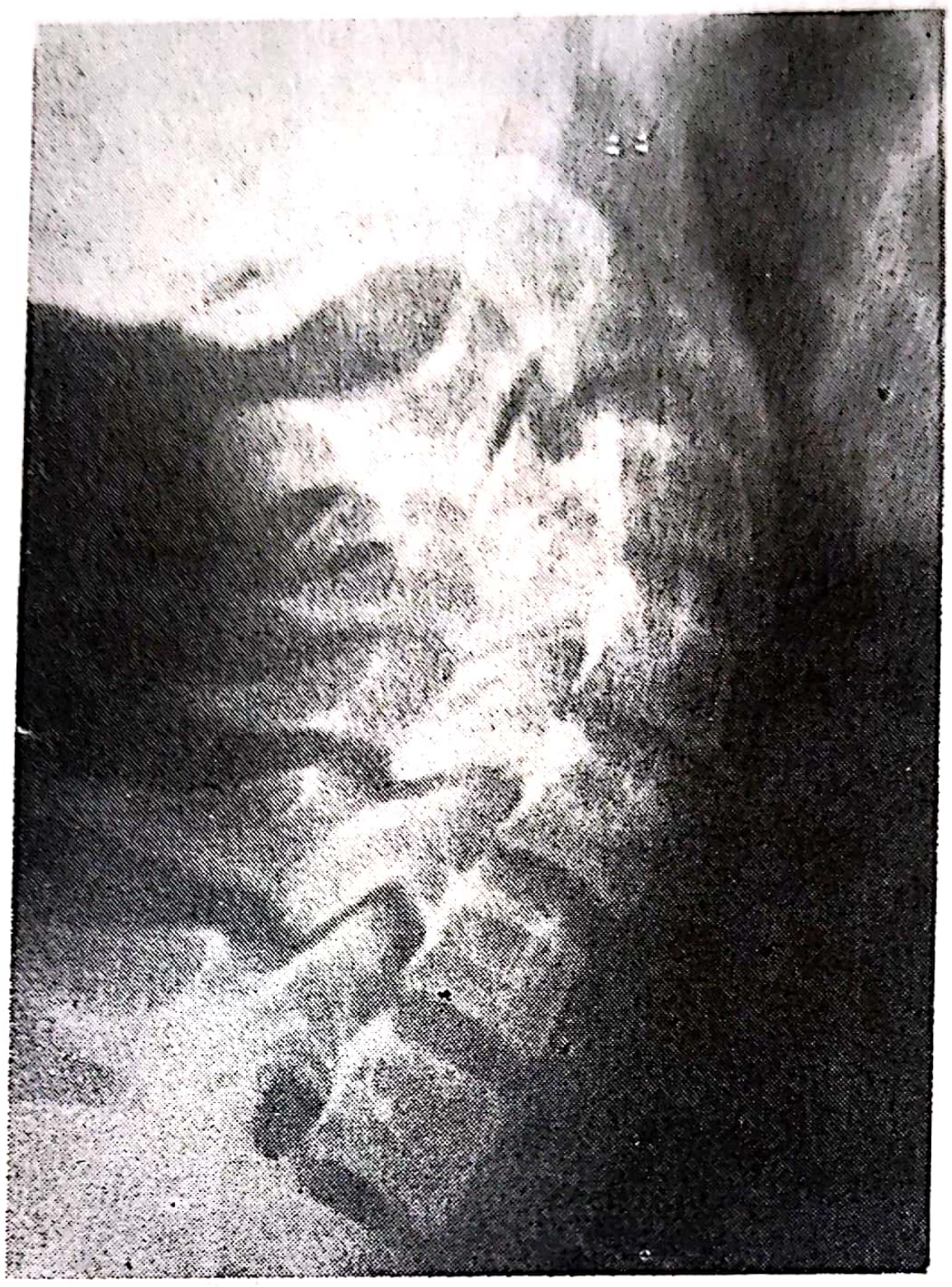

Fig. 92. — Occipitalizarea atlasului cu impresiune bazilară. Radiografia coloanei cervicale (de profil) evidențiază hiperlordoză cervicală superioară.

Sindromul Klippel-Feil

Este o malformație congenitală uneori cu manifestare eredofamilială, individualizată de Klippel (1912) și Feil (1919). Anatomic și radiologic, malformația este caracterizată prin fuziunea congenitală și prin reducerea numerică a unui număr variabil de vertebre cervicale cu rahischizis la primele arcuri posterioare. Simpla fuzionare a două sau mai multe vertebre cervicale (de obicei bloc vertebral C_2—C_3) constituie o formă minoră a acestui sindrom. Erskine (1946) consideră în mod riguros anatomic că trăsăturile constante ale sindromului sînt : sinostoza, turtirea vertebrelor cervicale, turtirea cu obliterarea discurilor intervertebrale, scurtarea coloanei cervicale și spina bifidă la arcurile superioare.

Patogenic, sindromul Klippel-Feil se încadrează în grupul malformațiilor complexe disembrioplazice datorită modificărilor survenite în viața embrionară (luna a III-a) prin traumatisme, infecții, presiune crescută a lichidului amniotic, ceea ce ar duce la decalaje în procesele de creștere și de diferențiere a somitelor (Garcin și Oeconomos, 1953). Semnele de manifestare a acestei malformații congenitale apar de regulă în perioada adultă, datorită traumatismelor, eforturilor, infecțiilor. În cazul prezentat de Stănescu și colab. (1965), elementul declanșator al simptomatologiei a fost pubertatea.

Privitor la simptomatologie, Spillane și colab. (1957) insistă asupra triadei locale caracteristice: gît scurt („oameni fără gît") — implantare joasă a părului — limitarea mișcărilor cervicale. Maladia se poate manifesta numai prin simptomele locale, fenomenele neurologice apărînd în legătură cu una din cauzele enumerate (în special traumatismul). Semnele neurologice de afectare a creierului posterior și a măduvei cervicale superioare (semne cerebeloase, atingerea ultimelor perechi de nervi cranieni, semne piramidale, tulburări de sensibilitate etc.) sînt explicate în principal prin modificările datorate malformațiilor osoase și nervoase asociate din regiunea occipitocervicală (Spillane și colab., 1957; Bharucha și Dastur, 1964). Uneori, în tabloul clinic pe primul plan pot trece fenomenele de HIC datorită hidrocefaliei interne de natură obstructivă.

În majoritatea cazurilor, sindromul Klippel-Feil este asociat cu alte malformații ale joncțiunii craniorahidiene (cel mai frecvent cu impresiunea bazilară, dislocări atloidooccipitale, malformații ale axisului etc.), precum și cu malformații somatice (sindrom Sprengel, sindactilie etc.) sau nervoase (Arnold-Chiari, siringomielie, mielodisplazie etc.). De fapt, frecventa asociere a acestei malformații cu sindromul Sprengel (hipoplazie cu ridicare congenitală a omoplatului) l-a determinat pe Laborde (1967) să descrie un sindrom complex „Klippel-Feil-Sprengel".

Ca și în cazul impresiunii bazilare, diagnosticul diferențial implică eliminarea a numeroase afecțiuni (tumoră de fosă posterioară, arahnoidită de fosă posterioară, compresiune medulară cervicală, siringomielie etc.), examenul radiologic avînd un rol hotărîtor în precizarea diagnosticului.

Evoluția sindromului este lent progresivă, un rol special avînd procesele secundare iritative (arahnoidite), care conduc la realizarea de tablouri clinice complexe.

Afecțiunea nu beneficiază de tratament ortopedic sau neurochirurgical (Arseni și Simionescu, 1968). Cînd apar fenomene neurologice prin compresiunea formațiunilor nervoase ale creierului posterior și măduvei cervicale, se indică laminectomie cervicală cu debridare arahnoidiană și decompresiune a formațiunilor nervoase.

În Clinica de neurochirurgie din București au fost internate două cazuri cu sindrom Klippel-Feil-Sprengel, o fată în vîrstă de 16 ani și una de 2 ani, care au necesitat intervenție operatorie (drenaj ventriculocardiac prima și corectarea deformării a doua). În cazurile de hidrocefalie internă, intensitatea simptomelor de HIC poate impune efectuarea unui drenaj ventriculocardiac.

Craniostenozele

Craniostenozele (sinonim: craniosinostozele premature) sînt afecțiuni caracterizate prin închiderea prematură, primitivă, a uneia sau a mai multor suturi craniene. Preferăm termenul de craniostenoză pentru că indică efectul sinostozării premature, deci opunerea cutiei craniene în fața unui creier în plină dezvoltare. Închiderea acestor suturi antrenează de cele mai multe ori o deformare compensatorie a craniului. Subliniem caracterul primitiv al sinostozării pentru a face de la început deosebirea de *microcefalie*, afecțiune în care poate exista o închidere prematură a suturilor, dar totdeauna secundară unei atrofii cerebrale.

Craniostenoza este cunoscută din cele mai vechi timpuri. Virchow (1859) o definește în accepția actuală, stabilind că deformările craniului sînt secundare unei închideri premature a suturilor și se supun unei legi după care „creșterea osoasă normală este inhibată în direcție perpendiculară pe sutura obliterată; o creștere compensatorie se produce paralel cu sutura sinostozată". Legea lui Virchow își păstrează în parte și astăzi valabilitatea, pentru că foarte adesea afectarea unei suturi antrenează o deformare compensatorie, care însă nu este obligatorie. Din această cauză, sinostozele premature ale suturilor nu trebuie definite prin deformarea secundară, ci *prin suturile inițial afectate.*

Oasele bolții craniene se dezvoltă în sens perpendicular pe linia de sutură. Ca atare, la nivelul *suturii coronare*, creșterea are loc în mod normal în sens anteroposterior; dacă sutura se osifică, această creștere este inhibată, compensarea efectuîndu-se în sens opus, adică lateral. La nivelul *suturii sagitale*, creșterea se face în sens lateral; dacă sutura se sinostozează prematur, creșterea încetează, iar compensarea are loc în sens anteroposterior. *Sutura metopică* permite creșterea osului frontal în sens lateral; cînd această creștere este inhibată printr-o închidere prematură a suturii metopice, osul frontal se va dezvolta mai mult în sens vertical. Închiderea prematură a *suturii lambdoide*, fapt rar întîlnit, antrenează o dezvoltare a osului occipital în lărgime, fără creștere în înălțime.

Clasificare. Craniostenozele se împart în: *simple*, propriu-zise, adevărate, care există izolat, și *complexe*, cînd constituie doar un element în cadrul tabloului clinic.

Craniostenozele complexe cuprind: 1) sindroamele plurimalformative, avînd ca principale forme disostoza craniofacială (boala Crouzon) și acrocefalosindactilia (sindromul Apert); tot aici se încadrează și disostoza craniomandibulofacială, care interesează și etajul inferior al feței (sindromul Franceschetti); 2) maladii metabolice generale; 3) afecțiuni hematologice.

Relația dintre sinostoza prematură a unei suturi și morfologia craniului este dată în tabelul nr. 5.

Principalele aspecte semnalate sînt:

— sinostoza *suturii sagitale* duce la dolicocefalie, cu craniul în formă de carenă de vapor răsturnat (fig. 93);

— sinostoza bilaterală a *suturii coronare* determină acrobrahicefalia, cu frunte înaltă și largă, precum și diminuarea marcată a diametrului anteroposterior (fig. 94);

— sinostoza *unilaterală a suturii coronare* produce plagiocefalie (fig. 95);

— sinostoza *suturii metopice* duce la trigonocefalie, cu fruntea în formă triunghiulară privită de sus și marcată creastă frontală (fig. 96);

— sinostoza *tuturor suturilor* realizează oxicefalie adevărată (fig. 97), cînd capul este țuguiat, compensarea făcîndu-se la nivelul fontanelei

Tabelul nr. 5

Relația dintre sinostoza prematură a unei suturi și deformarea craniului (după Gaudier și colab., 1967, modificată)

Denumirea malformației	Sutura osificată	Morfologia corespunzătoare
Craniostenoză incompletă	sagitală	dolicocefalie : — scafocefalie — batmocefalie
	coronară	acrobrahicefalie turicefalie oxicefalie
	metopică	trigonocefalie
	lambdoidă	pahicefalie
Craniostenoză asimetrică	coronară unilaterală	plagiocefalie
Craniostenoză completă	coronară + sagitală	turicefalie oxicefalie adevărată
	craniostenoză completă + modificări ale feței și membrelor	maladia Crouzon sindromul Apert

anterioare, loc de minimă rezistență, sau turicefalie (fig. 98), cînd craniul ia aspectul unui turn de șah.

Elemente de craniometrie. Pentru a aprecia creșterea și deformările craniene se folosesc următoarele măsurători curente :

1. *Perimetrul cranian.*
2. *Indicii cefalici* : orizontal (ICO) și vertical (ICV).

$$\text{ICO} = \frac{\text{diametrul transversal maxim} \times 100}{\text{diametrul anteroposterior}} = 78 \text{ (în medie).}$$

Valoarea acestui indice este în mezocefalie 76—81, în dolicocefalie x — 75,9, în brahicefalie 81—85, în hiperbrahicefalie peste 85 și în izocefalie peste 91.

$$\text{ICV} = \frac{\text{diametrul cefalic vertical} \times 100}{\text{diametrul anteroposterior}} = 72{,}5 \text{ (în medie).}$$

3. *Unghiurile craniene și faciale* : unghiul bazal Welker, unghiul Boogaard și unghiul facial Rivet (se determină un unghi cu vîrful la nivelul punctului alveolar al maxilarului superior și cu două linii, la nasion și, respectiv, la basion). Valoarea acestui unghi sub 70° caracterizează prognatismul.

Etiopatogenie. Afecțiunea este relativ rară. Deseori este descoperită accidental, cu prilejul internărilor efectuate pentru diverse afecțiuni intercurente sau traumatisme craniocerebrale. Monnet și Pugeaut (1962) au găsit un caz de craniostenoză la 1 000 de nou-născuți. Rougerie (1961) semnalează 67 de cazuri în 10 ani, remarcînd că în ultimul timp sînt operați 10 bolnavi pe an. Anderson și Geiger (1965) raportează 204 cazuri dintr-un total de 128 360 de spitalizați în perioada 1948—1963, deci 8 craniostenoze la 643 de internați. În Clinica de neurochirurgie din București, între 1936 și 1978 au fost internați 148 de pacienți cu craniostenoză.

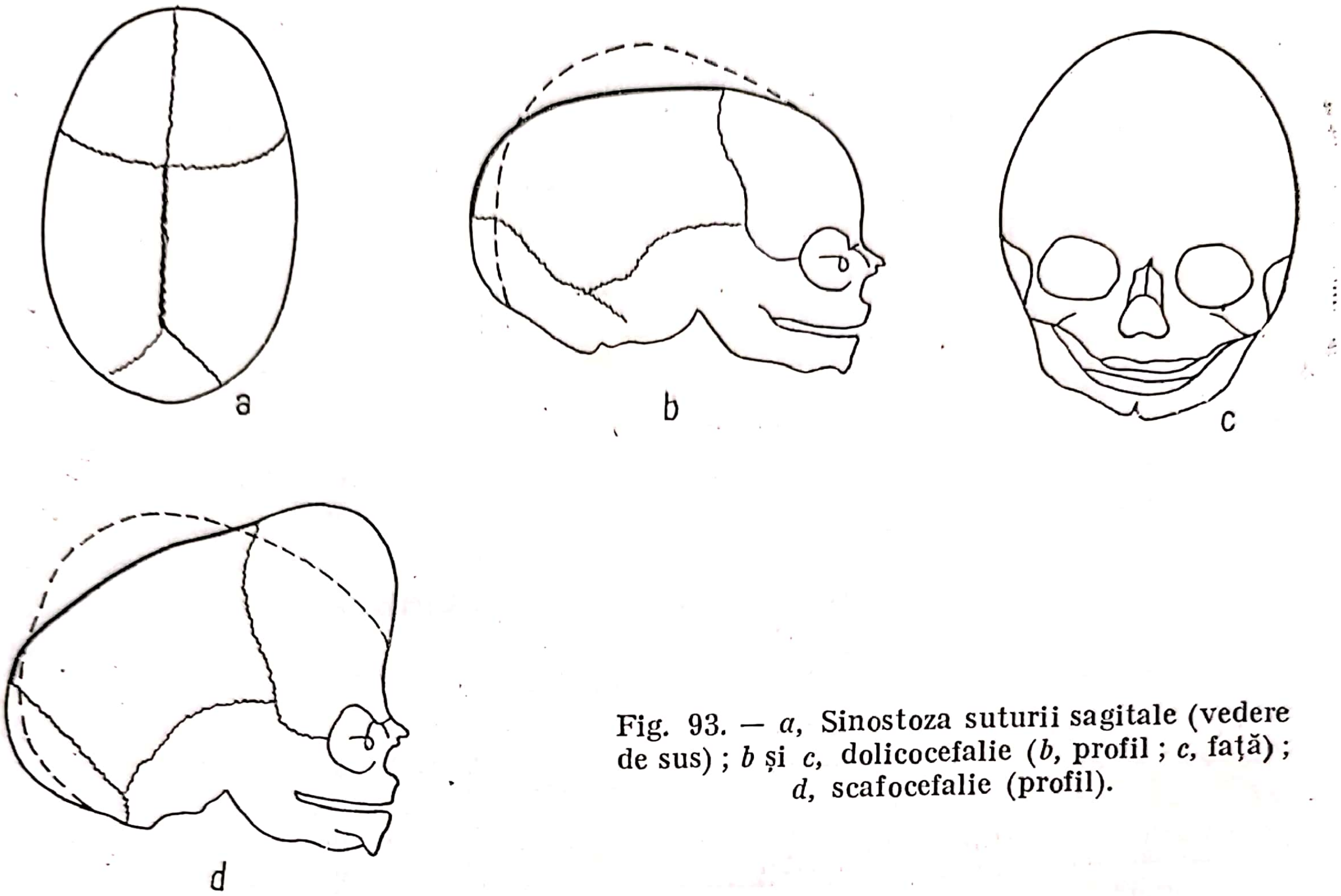

Fig. 93. — *a*, Sinostoza suturii sagitale (vedere de sus) ; *b* și *c*, dolicocefalie (*b*, profil ; *c*, față) ; *d*, scafocefalie (profil).

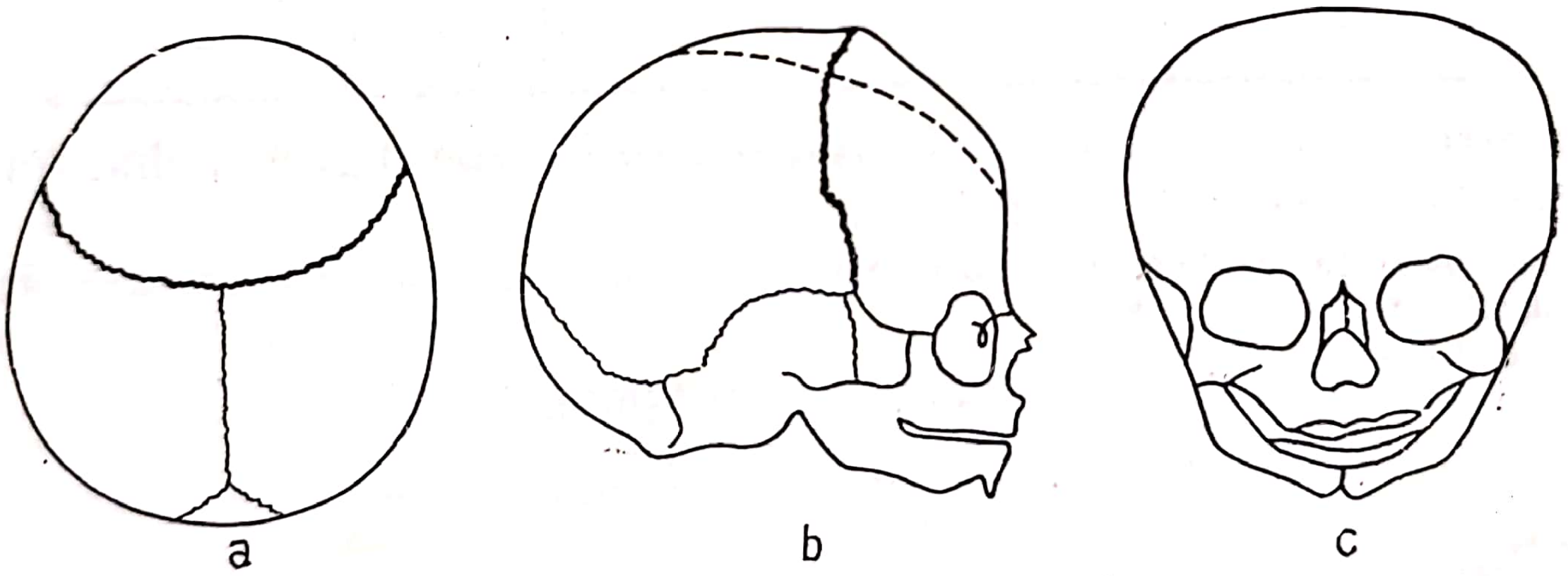

Fig. 94. — *a*, Sinostoza bilaterală a suturii coronare (vedere de sus) ; *b* și *c*, acrobrahicefalie (*b*, profil ; *c*, față).

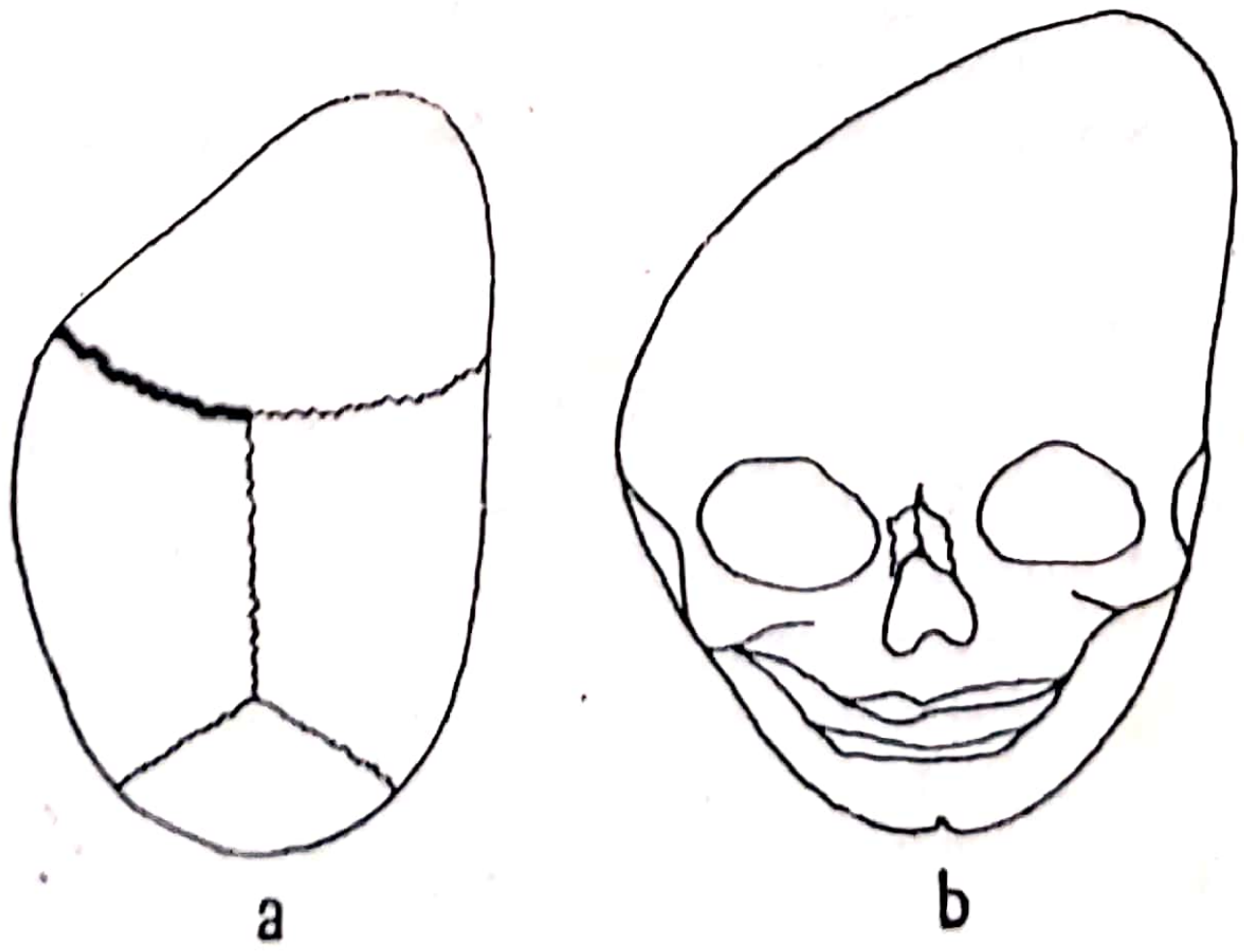

Fig. 95. — Sinostoza unilaterală a suturii. Plagiocefalie :
a, vedere de sus a calotei ; *b*, față.

Fig. 96. — Sinostoza suturii metopice. Trigonocefalie :

a, vedere de sus a calotei; *b*, profil.

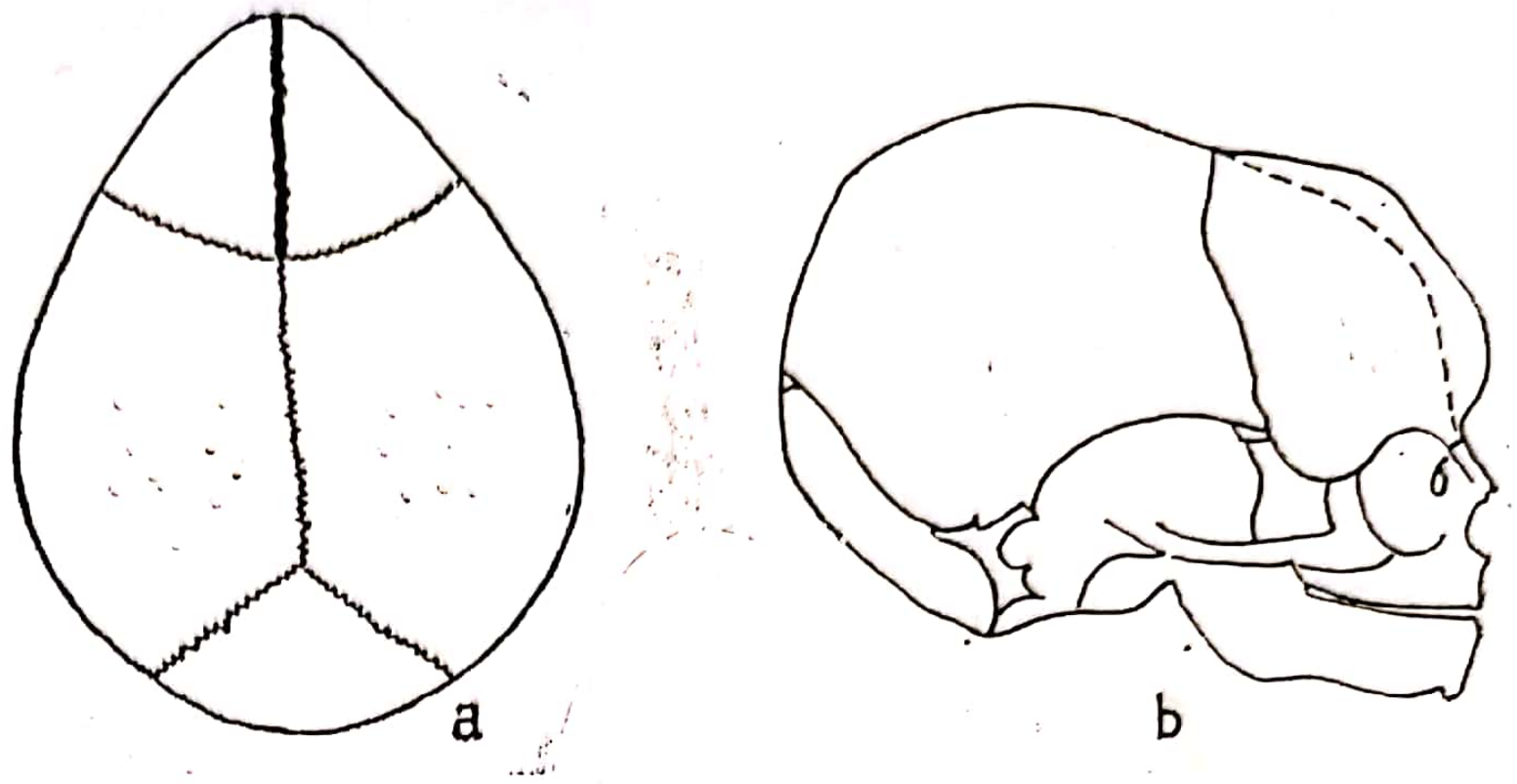

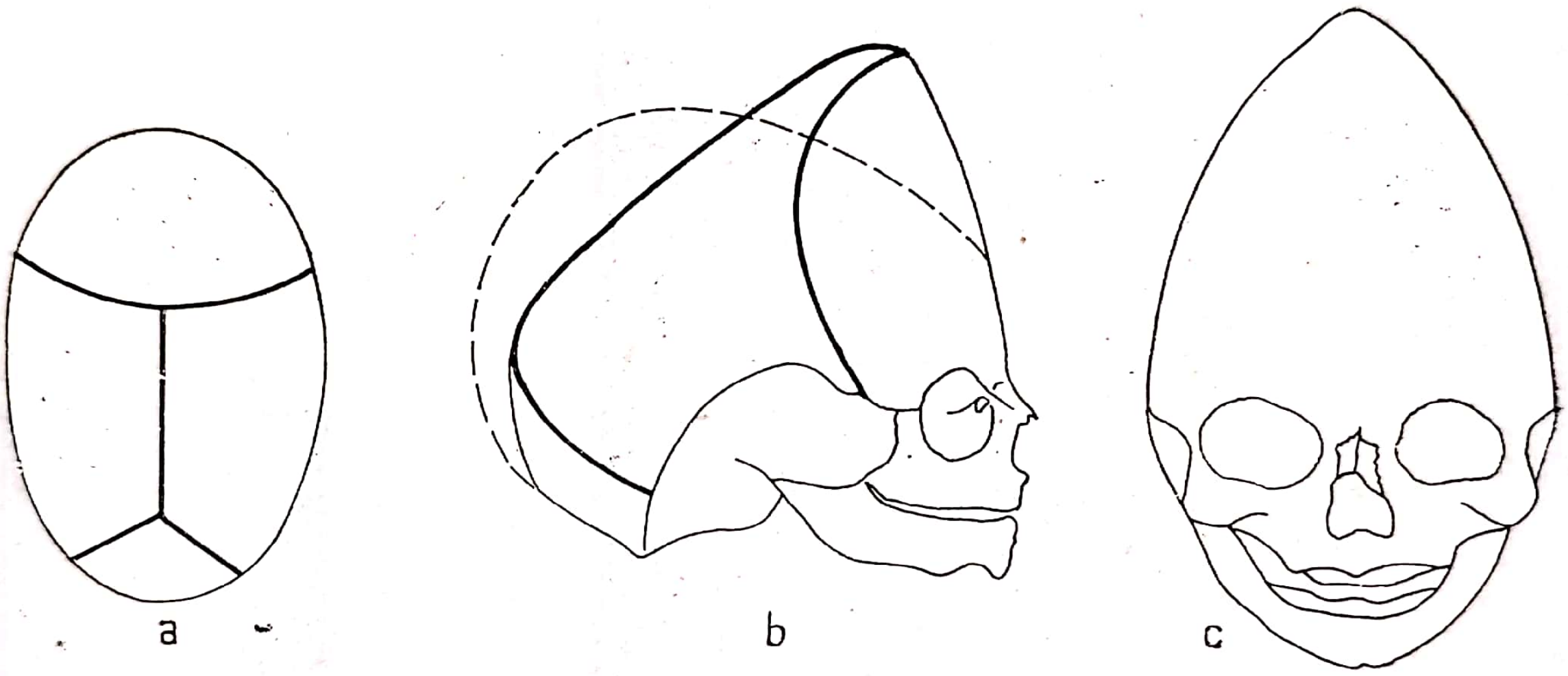

Fig. 97. — Sinostoza suturilor sagitală, coronară și eventual lambdoidă. Oxicefalie :

a vedere de sus; *b*, profil; *c*, față.

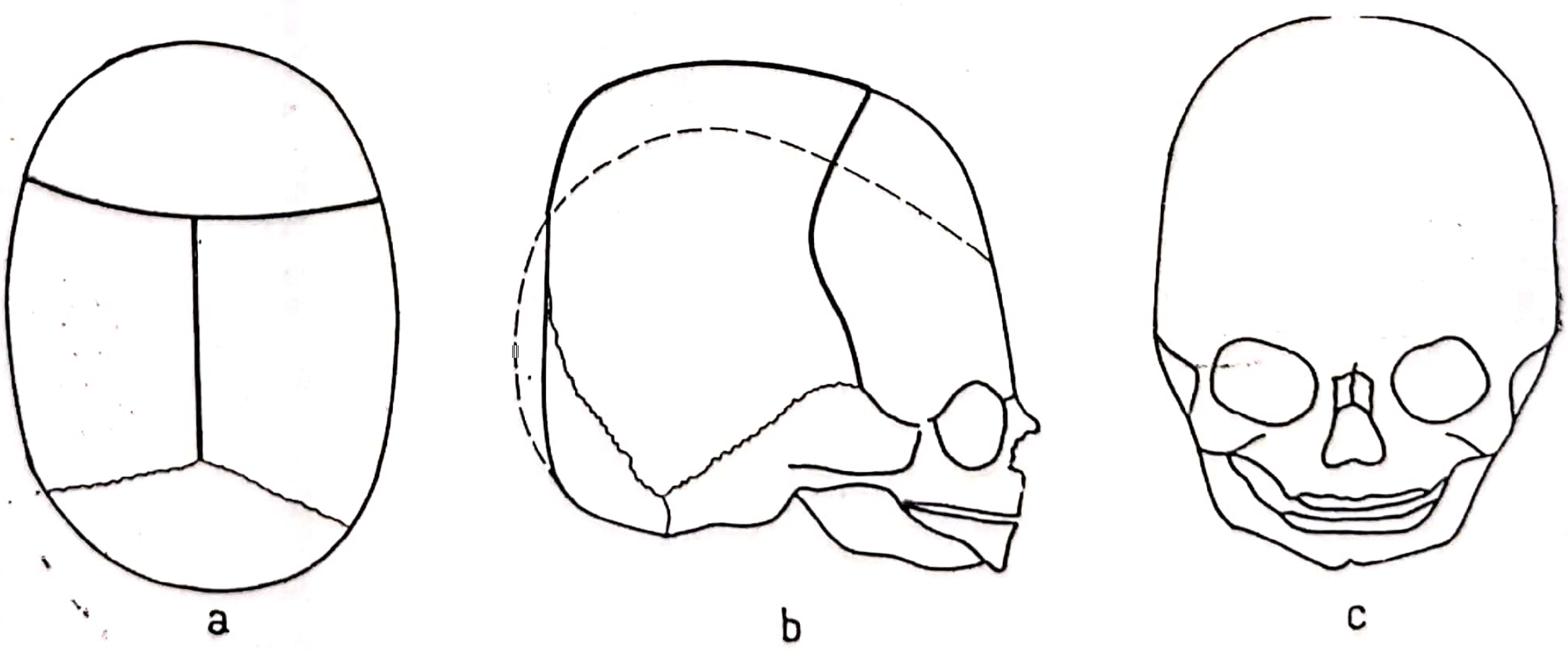

Fig. 98. — Sinostoza suturilor sagitală și coronară. Turicefalie :

a, vedere de sus; *b* profil; *c*, față.

Fig. 99. — Gemene monozigote, ambele cu craniostenoză :

a, față ;
Radiografie craniană :
b — *c*, față ;

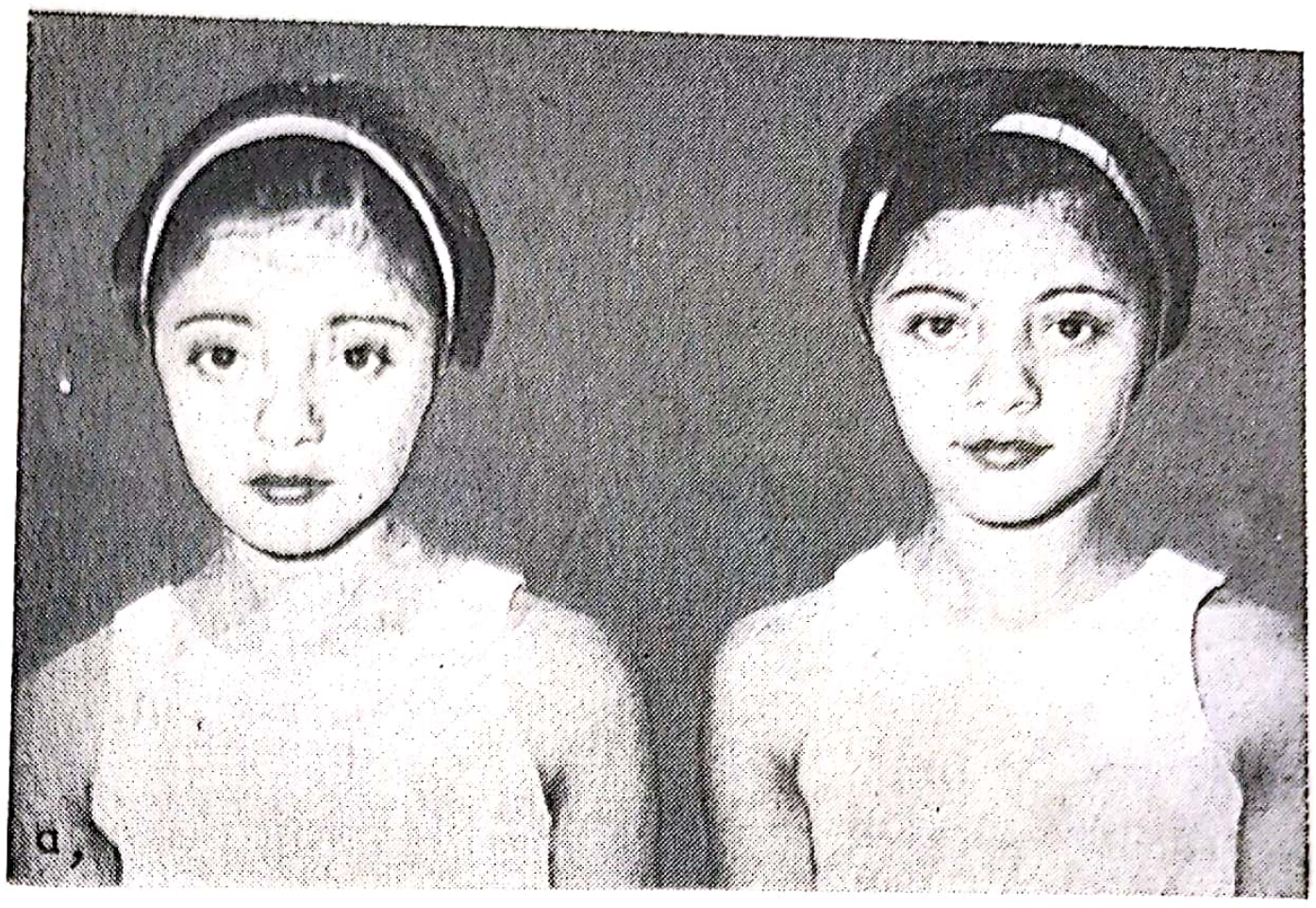

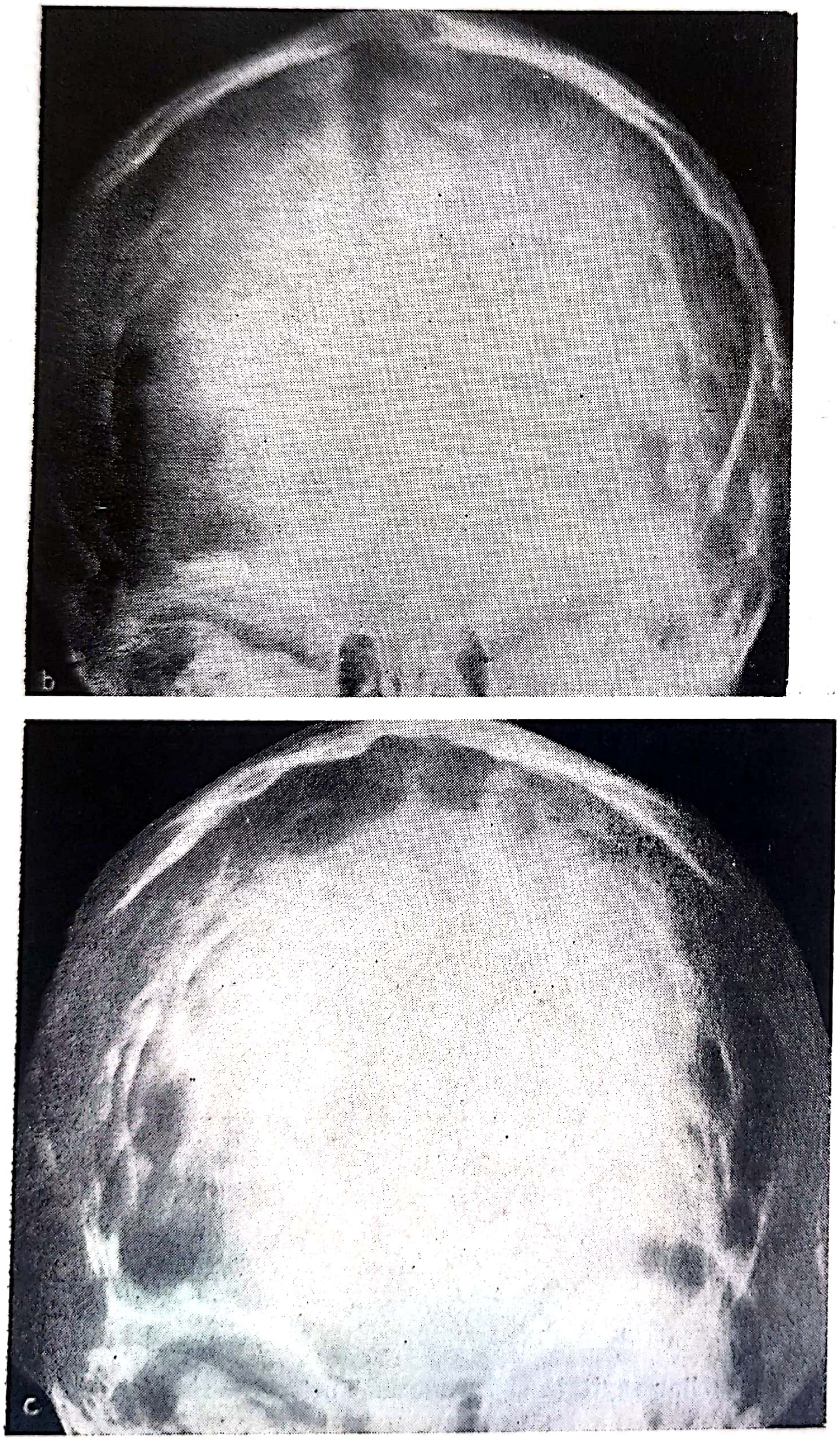

a'', vedere de ansamblu

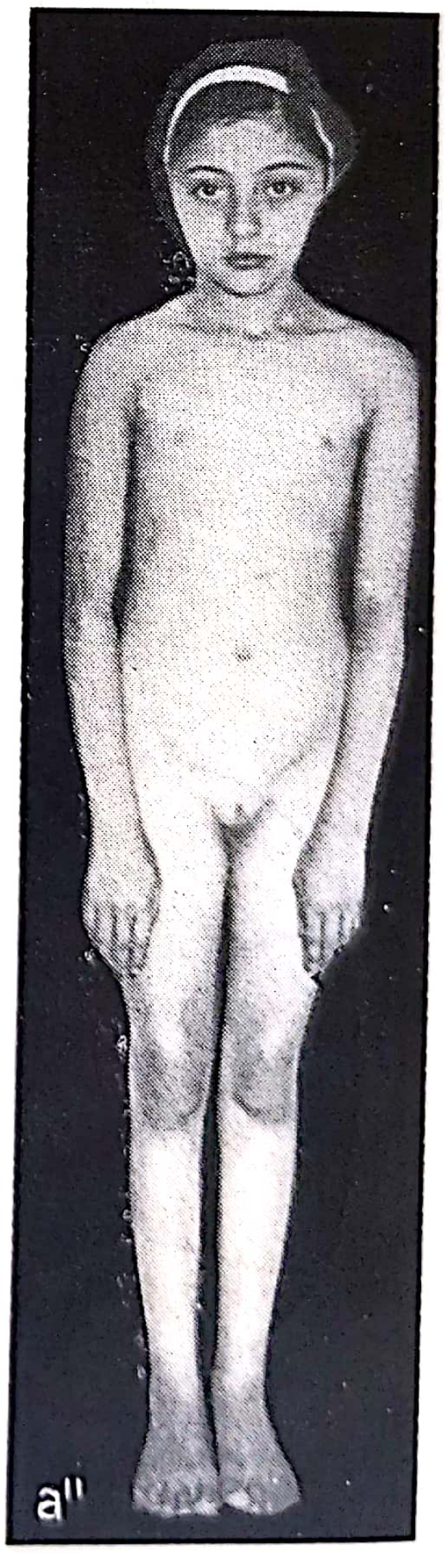

a', profil;
Radiografia craniului:
b' — *c'*, profil.

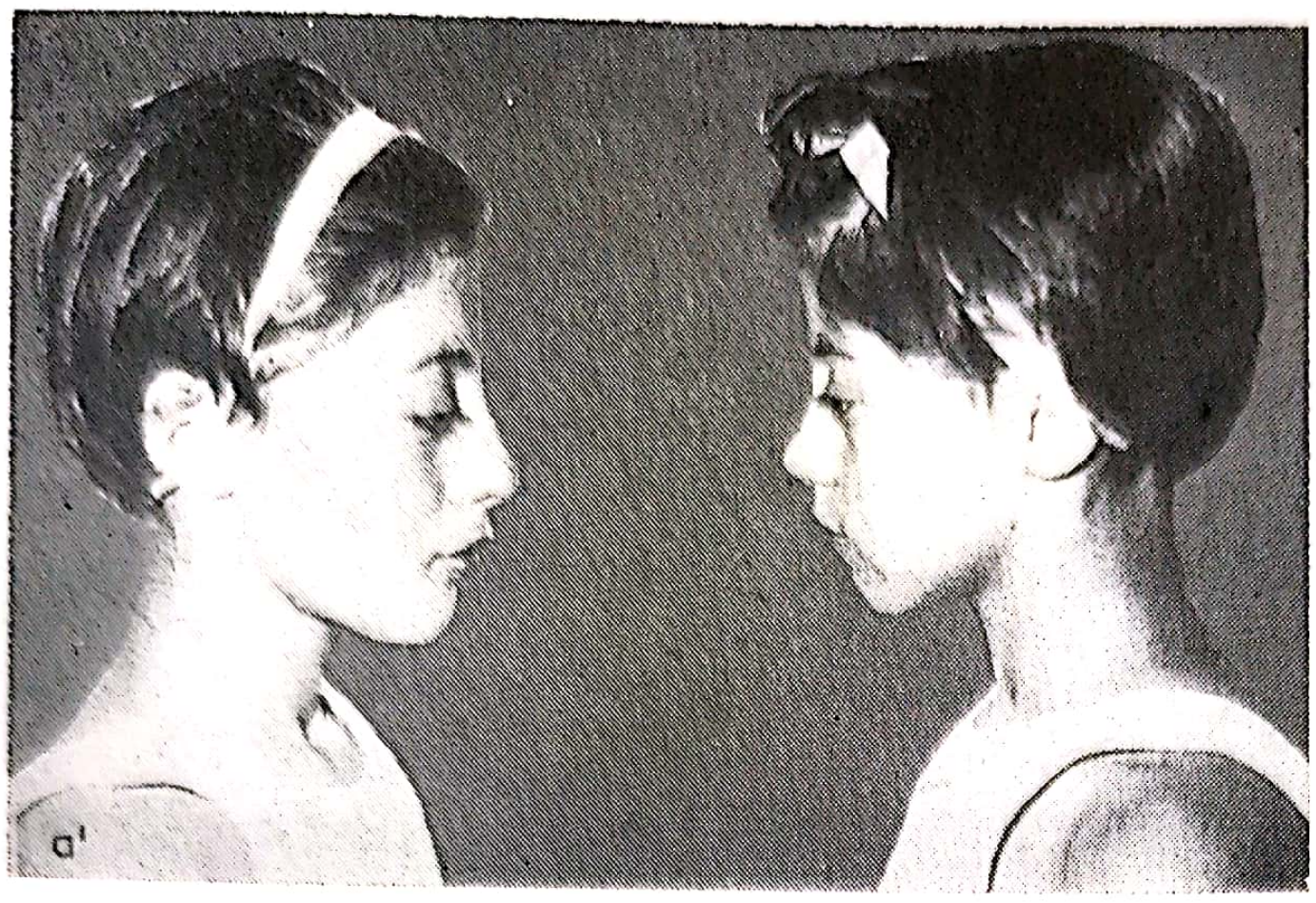

a gemenelor.

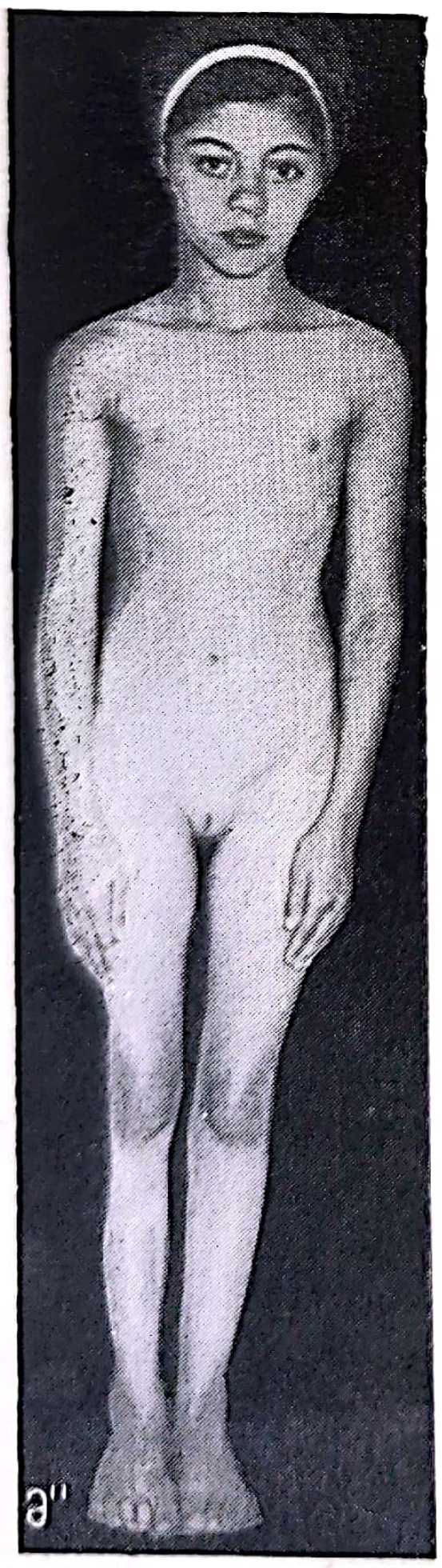

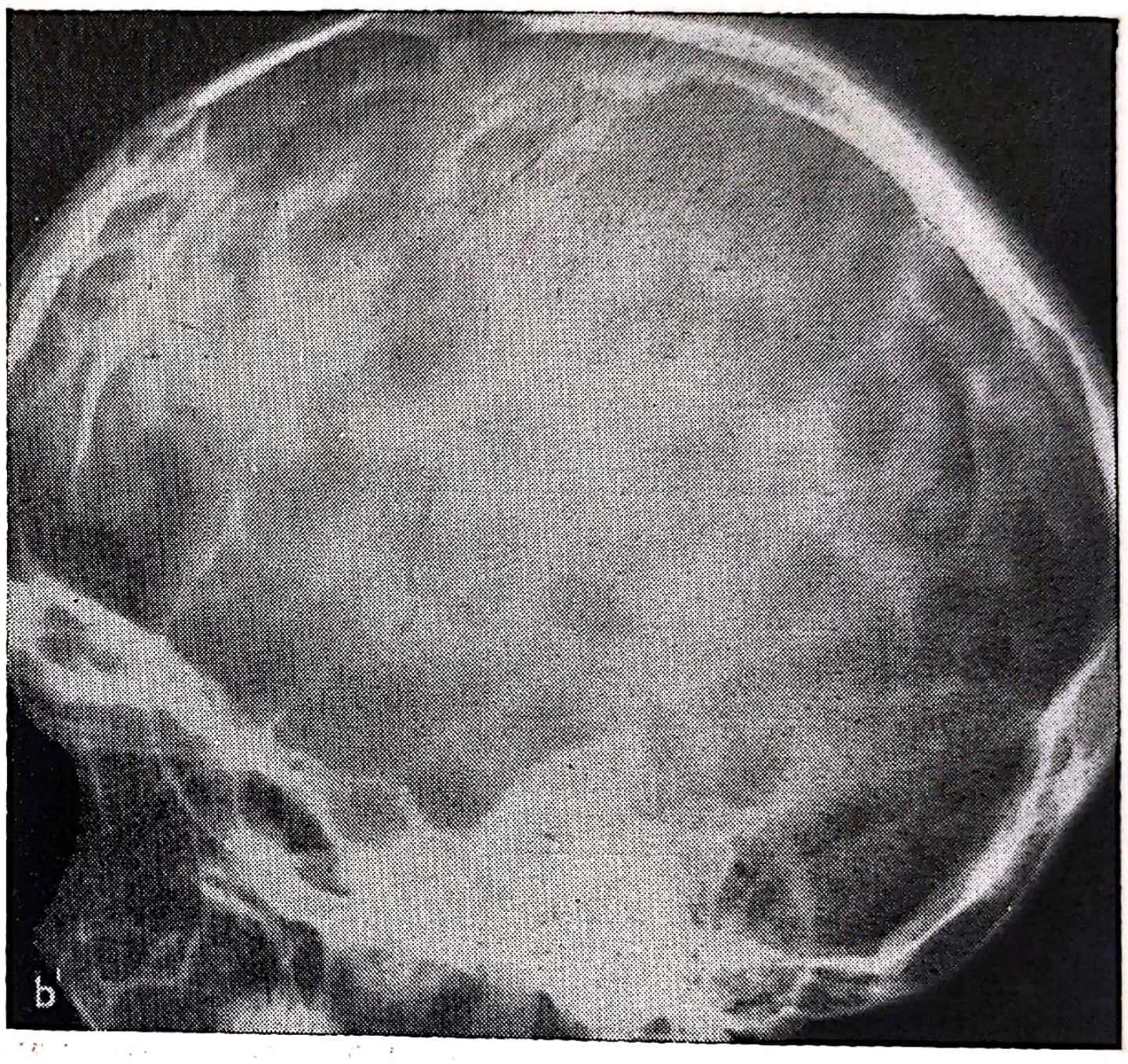

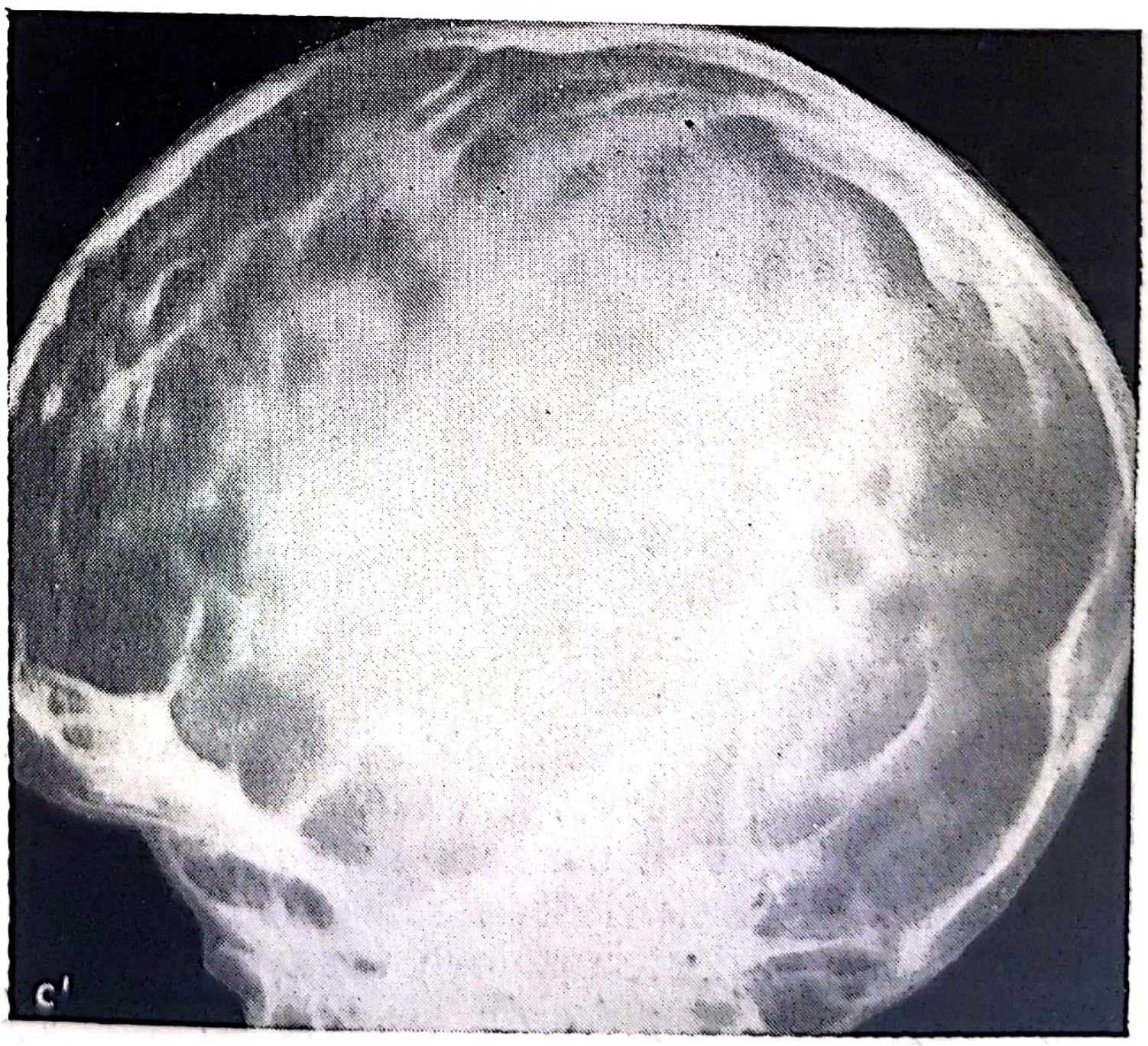

Toţi autorii sînt de acord în ceea ce priveşte predominanţa craniostenozelor la sexul masculin (Klein, 1961, 80%; Pujo, 1960, 60—85%), cu excepţia sindromului Apert, care este mai frecvent la sexul feminin (tabelul nr. 6).

Tabelul nr. 6

Repartiţia craniostenozelor în funcţie de sex

Autorul (anul)	Nr. cazuri	Sexul masculin		Sexul feminin	
		nr.	%	nr.	%
Ingraham şi Matson (1954)	120	76	63	44	37
Rougerie (1961)	67	47		20	
Lecuire şi Lapras (1961)	17	11		6	
Berrada (1964)	87	58		29	
Anderson şi Geiger (1965)	204	146	72	58	28
Gaudier şi colab. (1967)	20	13		7	
Aubin (1968)	14	10		4	
Brenner şi Kraus (1971)	78		59		41
Arseni şi colab. (1978)	148	86	58	62	42

Este un fapt cunoscut că frecvenţa craniostenozei este crescută la copiii proveniţi din sarcini gemelare (Monnet şi Pugeaut, 1962; Lefrançois, 1969; Thurel, 1968). Bertelsen (1958) găseşte o incidenţă mai mare a craniostenozelor la indivizii monozigoţi decît la dizigoţi. Dintre gemenii monozigoţi, unul singur a fost afectat. În seria noastră am întîlnit patru perechi de gemeni, dintre care: o pereche de monozigote, ambele cu craniostenoză (fig. 99); o pereche de monozigoţi, dintre care doar unul singur are craniostenoză; două perechi de dizigoţi, numai băieţii fiind purtători de craniostenoză.

Remarcăm de asemenea cazul unei fetiţe cu craniostenoză, provenită dintr-o sarcină negemelară, dar care are doi fraţi gemeni mai mici.

În unele cazuri de craniostenoză din seria noastră am constatat că mama a prezentat: într-un caz, disgravidie cu iminenţă de avort în luna a V-a; în alt caz, febră tifoidă în ultimele luni de sarcină; în al treilea caz, infecţie gripală în luna a VI-a.

Menţionăm că 9 naşteri au fost distocice şi 4 au necesitat operaţie cezariană. Prematuritatea nu este considerată drept cauză favorizantă în apariţia craniostenozelor; totuşi, amintim că în 8 cazuri au avut loc naşteri premature; Aubin (1968) a constatat 6 cazuri de prematuritate din 14 observații, iar Lecuire și Lapras (1961) 5 prematuri din 18 observații. Thurel (1968) admite că prematuritatea și sarcina distocică nu sînt factori declanșatori ai craniostenozelor, dar că pot juca un rol în apariția leziunilor asociate.

În trei cazuri internate în Clinica de neurochirurgie din București s-a putut semnala o incompatibilitate Rh. Unul dintre ele avea doi frați decedați la naștere, pacientul fiind al treilea copil în familie, viabil, dar cu craniostenoză. Al doilea caz avea un frate cu debilitate mintală, un alt frate decedat cu hemoragie cerebrală imediat post-partum, iar al treilea prezenta craniostenoză. Al treilea caz era o fetiță provenită din a doua sarcină, avînd un frate mai mare sănătos. Deși în literatura consultată nu se recunoaște influența incompatibilității factorului Rh, totuși, în baza observațiilor noastre, nu-i putem nega total rolul.

Dintre cazurile urmărite de noi, 4 au fost încadrate în grupul maladiei Crouzon, constatîndu-se antecedente eredofamiliale: două mame cu oxicefalie și debilitate mintală; o mamă debilă mintal; un tată și o soră cu marcată scădere a acuității vizuale. Într-o familie existau doi copii cu craniostenoză, iar mama prezenta exoftalmie la ambii ochi și hipertelorism, avînd însă radiografia craniului normală. Toți aveau intelectul normal și nu erau purtători ai altor malformații (fig. 100).

Pentru explicarea originii craniostenozelor au fost emise o multitudine de teorii. Astfel, *teoria originii embriopatice* incriminează o agresiune (toxică, infecțioasă sau traumatică) în primele luni de sarcină. Factorii incriminați ar determina o perturbare a proceselor de oxidoreducere a țesuturilor pe cale de multiplicare rapidă. *Ipoteza unui defect mezenchimatos* ar atribui craniostenozelor o origine malformativă de tipul unei displazii, care ar afecta mezoblastul cefalic. *Ereditatea* este acceptată în maladia Crouzon, dar nici aici pentru toate cazurile. *Ipoteza unei malformații a cariotipului cromozomic* nu a fost confirmată în cazurile noastre. În 3 cazuri de craniostenoză din seria noastră s-a efectuat cariotipul cromozomic fără să se găsească anomalii. Müke (1972) susține că în producerea



Fig. 100. — Familie cu craniostenoză.

sinostozei premature sînt de luat în consideraţie trei posibilităţi, şi anume : o leziune locală a suturii, modificări ale tensiunii intracraniene şi o tulburare embrionară.

Aceste date arată, prin multiplicitatea teoriilor, că problema patogeniei craniostenozelor nu este încă soluţionată. Cercetări experimentale lasă să se întrevadă că, în cazul sinostozelor premature, centrele de osificare primară dintre două oase învecinate ale suturii sau suturilor respective sînt prea apropiate unul de altul. Ca urmare, apare o osificare prematură în acest punct şi abia ulterior, pornind de aici, se închide toată sutura.

Tabloul clinic. Craniostenozele, indiferent de tipul lor prezintă o serie de semne comune, care realizează tabloul caracteristic al maladiei. Semnele cardinale ale afecţiunii sînt dismorfie craniofacială, semne oftalmologice, semne neuropsihice, tulburări endocrine şi semne radiologice.

1. **Dismorfia craniofacială.** Semnul marcant, care atrage atenţia, dismorfia, se prezintă sub diferite tipuri, după sutura sinostozată (vezi tabelul nr. 5), tipuri pe care le vom descrie în craniostenozele simple şi complexe.

Craniostenozele simple. *Dolicocefalia* (fig. 101). Apare prin dispariţia prematură a suturii sagitale, determinînd o creştere în sens anteroposterior, uneori şi în înălţime. Deformarea realizează un cap alungit anteroposterior.

Scafocefalia (fig. 102), aspect în barcă răsturnată, prin proeminarea frontalului şi a occipitalului. Capul este lung şi strîmt, fruntea întotdeauna bombată, occipitalul proeminent, bosele parietale şterse sau absente şi sutura sagitală sinostozată, perceptibilă la palpare. Participarea facială este mai puţin marcată decît în alte tipuri de craniostenoză.

Batmocefalia, caracterizată prin asocierea la scafocefalie a unei proeminenţe occipitale importante, care realizează un mers în scară deasupra regiunii nucale. Măsurătorile craniene arată perimetrul cranian normal sau puţin modificat, diametrul longitudinal alungit, diametrul transversal diminuat, indexul cefalic orizontal inferior sau egal cu 75, capacitatea craniană uşor crescută.

Acrobrahicefalia. Sinostoza prematură a suturii coronare determină oprirea creşterii craniului în lungime şi dezvoltarea compensatorie a craniului în lărgime, ducînd la aspectul de *brahicefalie.* Craniul este turtit anteroposterior, cu frunte largă şi înaltă. Compensarea se poate face însă şi în înălţime : partea superioară a craniului are aspect ţuguiat sau de *acrocefalie.* Deformarea este de obicei mixtă, realizînd craniul acrobrahicefalic, cu capul înalt, larg, cu fruntea verticală, uneori cu bose frontale proeminente (fig. 103). Acrobrahicefalia este adesea asociată cu modificări faciale : exoftalmie, hipertelorism, hipoplazia maxilarului superior. Măsurătorile craniului decelează diminuarea netă a diametrului longitudinal, dimensiuni variabile ale diametrului transversal, care poate fi normal sau mărit, indexul cefalic orizontal superior sau egal cu 81, capacitatea craniană redusă. Tot în cadrul sinostozării premature a suturilor coronare pot apărea turicefalia şi oxicefalia. Astfel, dacă partea superioară a capului este rotunjită şi pereţii craniului sînt verticali şi paraleli în plan frontal

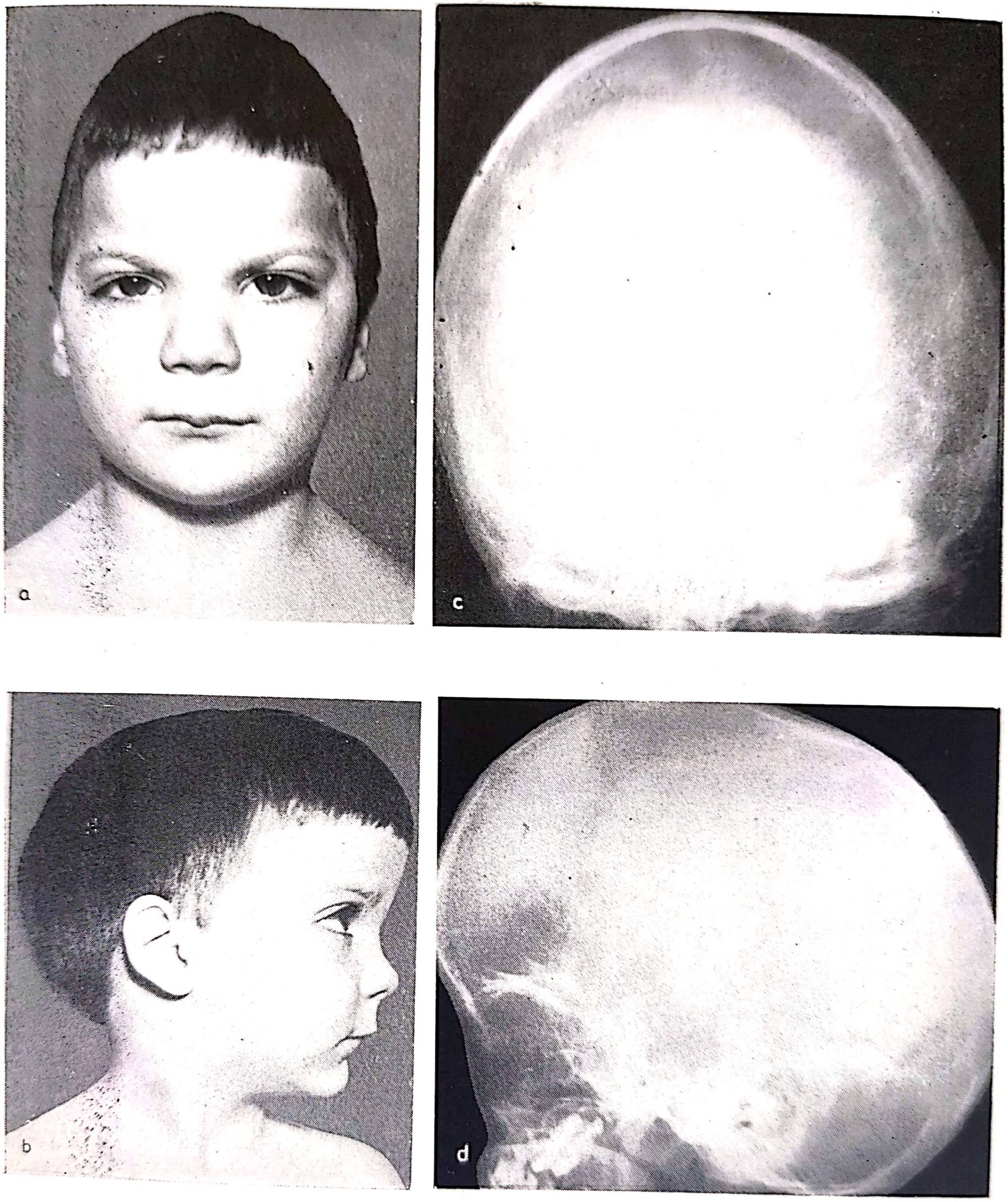

Fig. 101. — Dolicocefalie :
a, faţă ; *b*, profil. Radiografia craniului : *c*, faţă ; *d* profil.

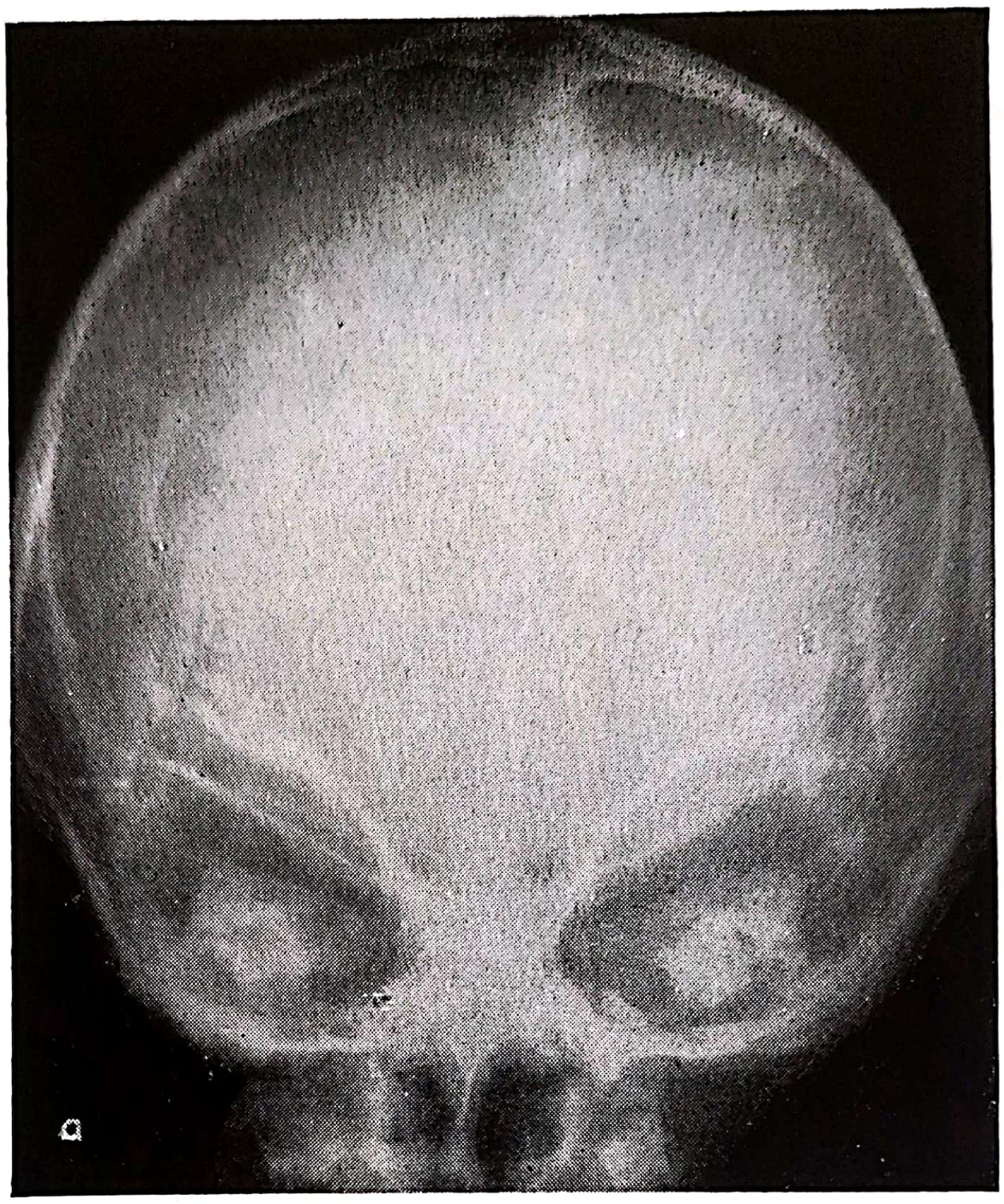

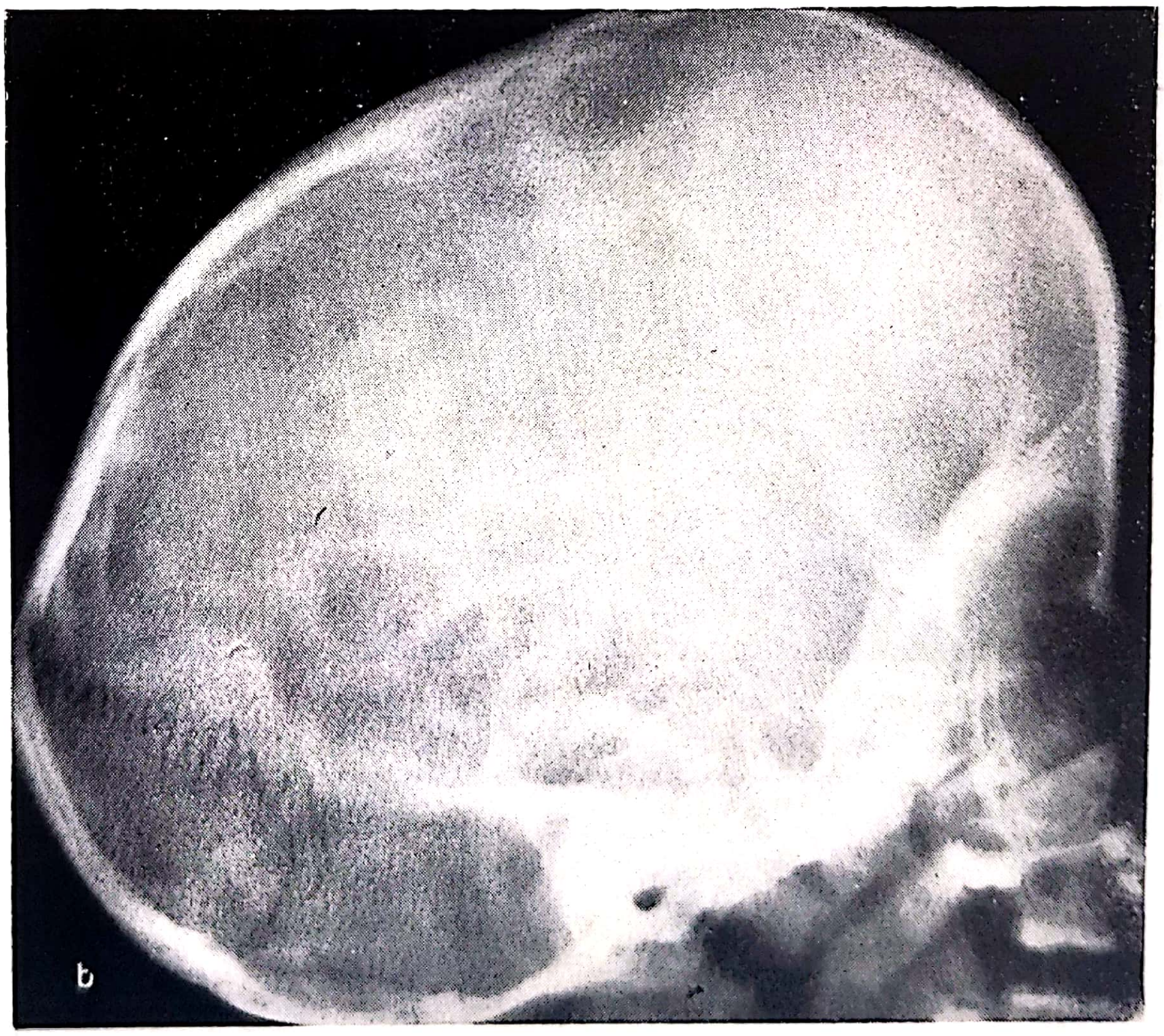

Fig. 102. — Scafocefalie evidențiată prin radiografie de față (*a*) și de profil (*b*).

şi sagital, se realizează craniul turicefal. Dacă regiunea bregmatică este foarte evident proeminentă, craniul este oxicefal.

Plagiocefalia. Se realizează prin sinostoza prematură a suturii coronare unilaterale. Este caracterizată prin asimetrie craniană marcată cu deplasarea craniului către partea sănătoasă, în timp ce jumătatea afectată apare ca atrofiată. Bosa frontală de partea interesată este turtită, sprînceana şi pleoapa superioară sînt ridicate, iar ochiul apare moderat exorbitat. Asimetria devine mai evidentă atunci cînd capul este privit de sus.

Trigonocefalia. Este realizată prin sinostoza prematură a suturii metopice, care antrenează o deformare frontală pură, în formă de proră de vapor, datorită unei creste frontale mediane uşor vizibile şi palpabile. Este mai evidentă cînd capul este privit de sus. Lărgimea biparietală contrastează cu o frunte mică, strîmtă, dînd capului aspect triunghiular (fig. 104).

Pahicefalia. Apare prin sinostoza suturii lambdoide, producînd o protruzie posterioară a craniului. Este foarte rar întîlnită, fiind doar amintită de unii autori. În această deformare, craniul este turtit posterior printr-o mai mică dezvoltare a occipitalului, cu expansiune parţială anterioară.

Oxicefalia. Sinostoza asociată a coronarelor şi a sagitalei sau a tuturor suturilor, cu dismorfie foarte evidentă, realizează forma de turicefalie (fig. 105), craniul avînd aspect teşit, în turn de şah, sau de oxicefalie adevărată (fig. 106), cu craniul ţuguiat. Deformările sînt uneori dificil de sistematizat. Anomaliile morfologice variază după vîrsta la care se produce sinostoza şi după caracterul simultan sau decalat în timp al diferitelor suturi. De obicei, craniul este microcefal, ascuţit la nivelul bregmei, în formă de glonte sau şapcă de clovn. Se admite că iniţial este afectată sutura coronară, procesul de sinostoză generalizîndu-se ulterior. Craniul se dezvoltă deci mai ales în înălţime.

Pe lîngă aceste forme individualizate de craniostenoză, se pot întîlni şi forme intermediare, în funcţie de asocierea diferitelor suturi sinostozate, deformarea craniului luînd aspectul corespunzător primei suturi sinostozate. Pujo (1960) susţine că în asemenea cazuri sinostoza coronarelor are rolul preponderent în morfologia generală a craniului.

Craniostenozele simple pot fi asociate şi cu alte malformaţii. Astfel, în seria noastră am întîlnit : leziuni disrafice (5 cazuri — 2 cu buză de iepure şi gură de lup, 2 de meningoencefalocel şi 1 de meningomielocel); hipospadias (1 caz); modificări ale coloanei vertebrale (5 cazuri — 4 cu cifoscolioză esenţială, 1 cu vertebre „în peşte"); hernii abdominale (4 cazuri); picior strîmb congenital (1 caz). McLaurin şi Matson (1952), ca şi Lecuire şi Lapras (1961) raportează asocierea dintre leziunile de craniostenoză şi malformaţii cardiace.

Craniostenozele complexe. Sînt integrate în complexe malformative sau în maladii metabolice generale şi afecţiuni hematologice.

Sindroamele plurimalformative. Din cadrul acestor sindroame remarcăm maladia Crouzon şi sindromul Apert, care se pot asocia frecvent cu

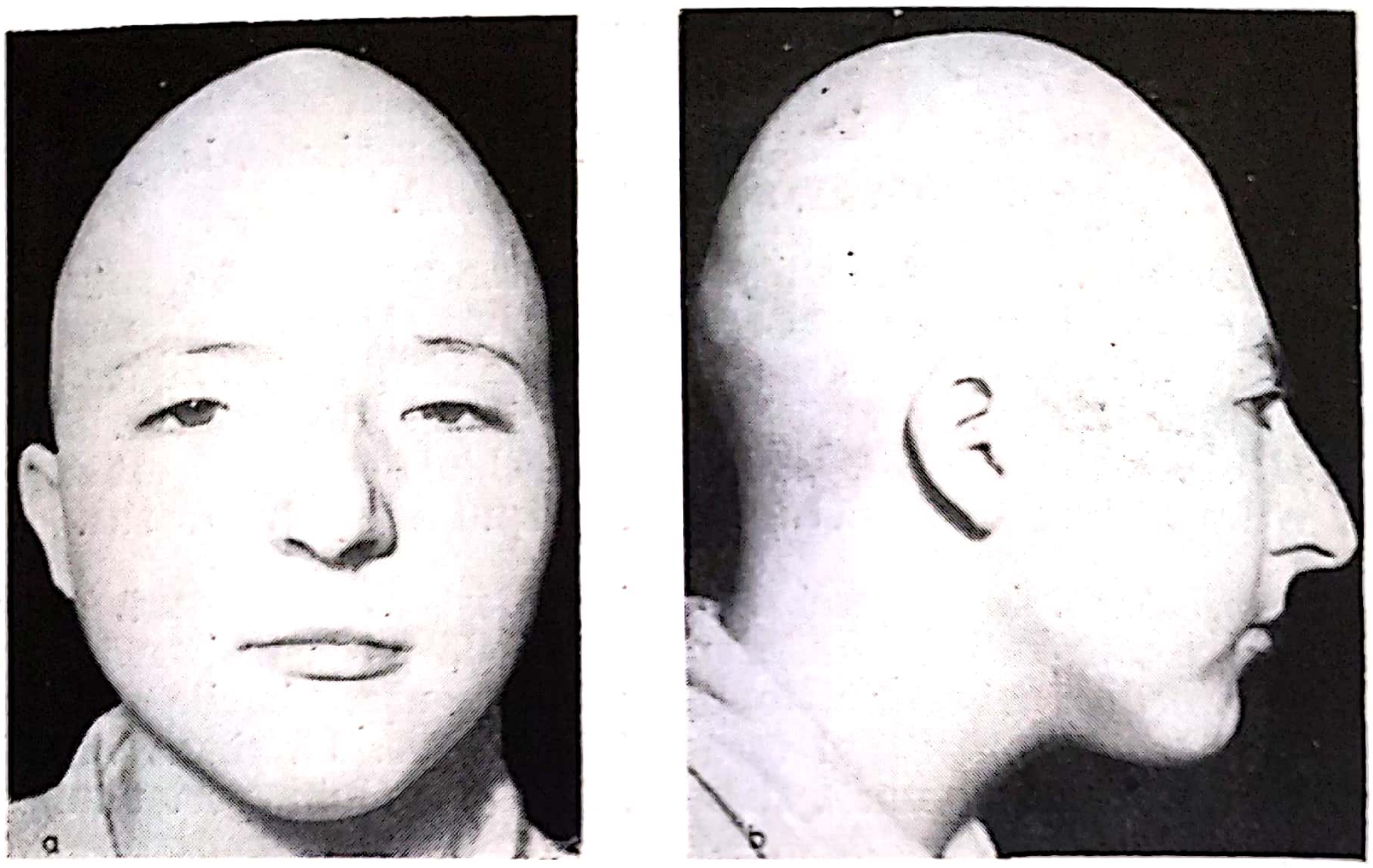

Fig. 103. — Acrobrahicefalie :
a şi *b*, înainte de operaţie;
c şi *d*, după operaţie.

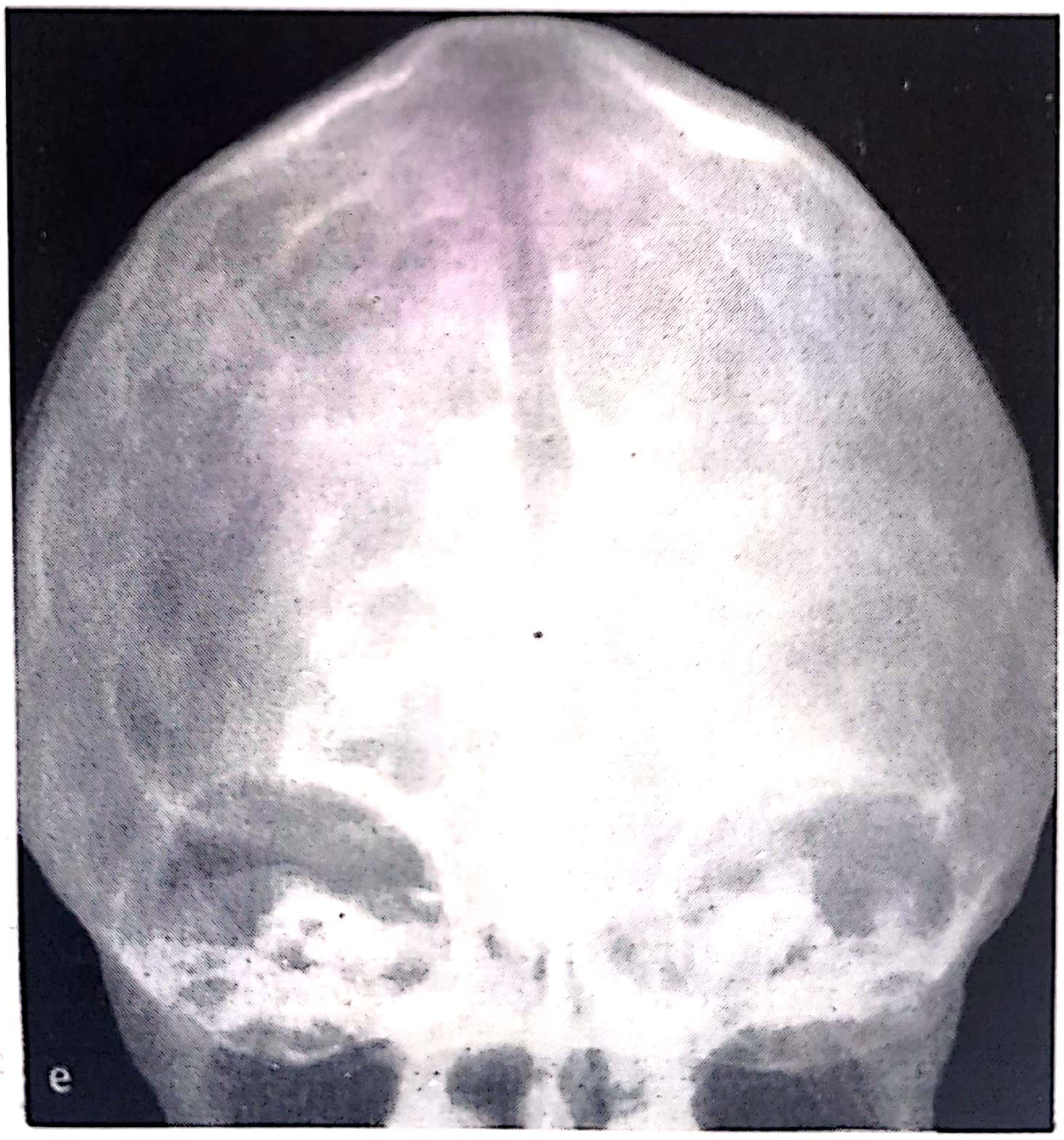

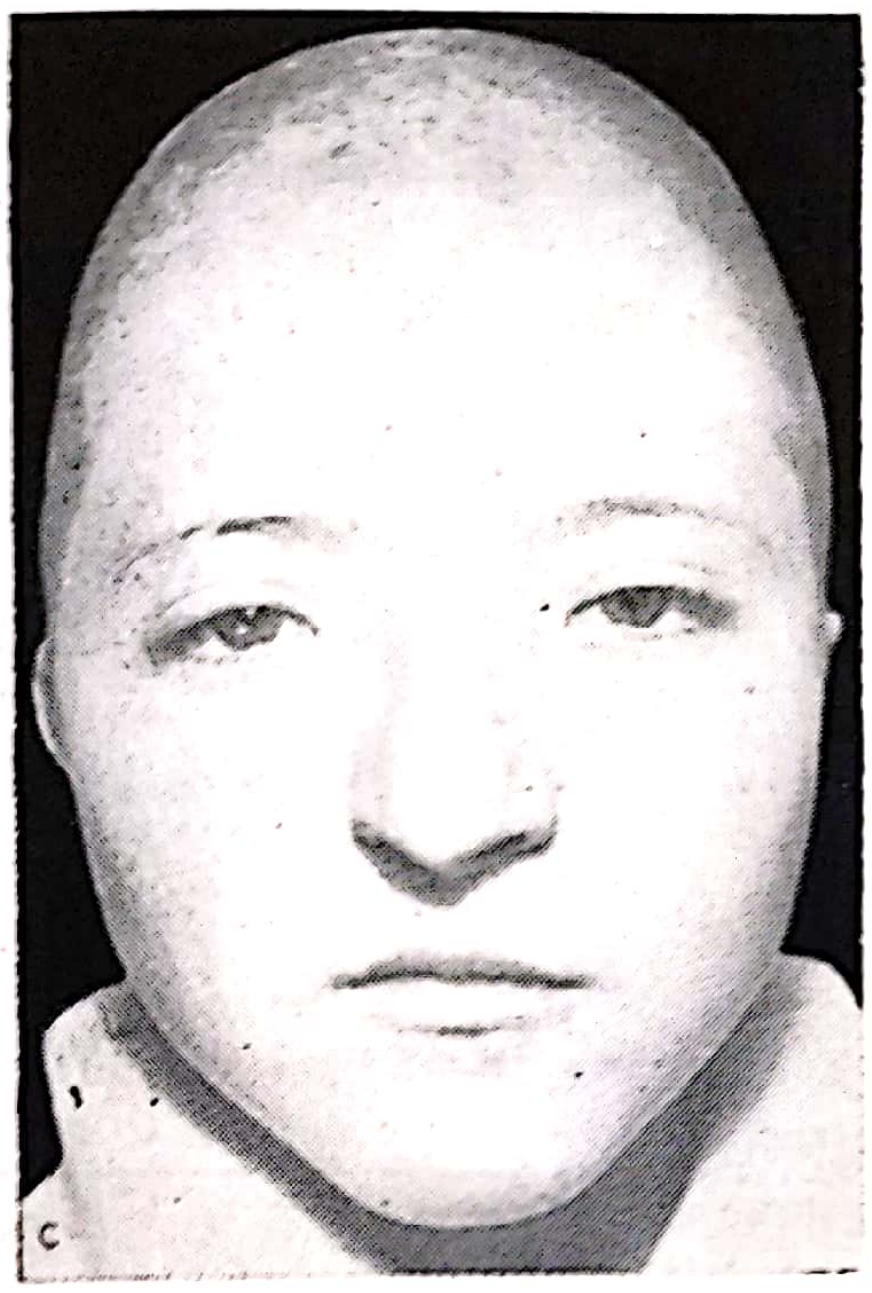

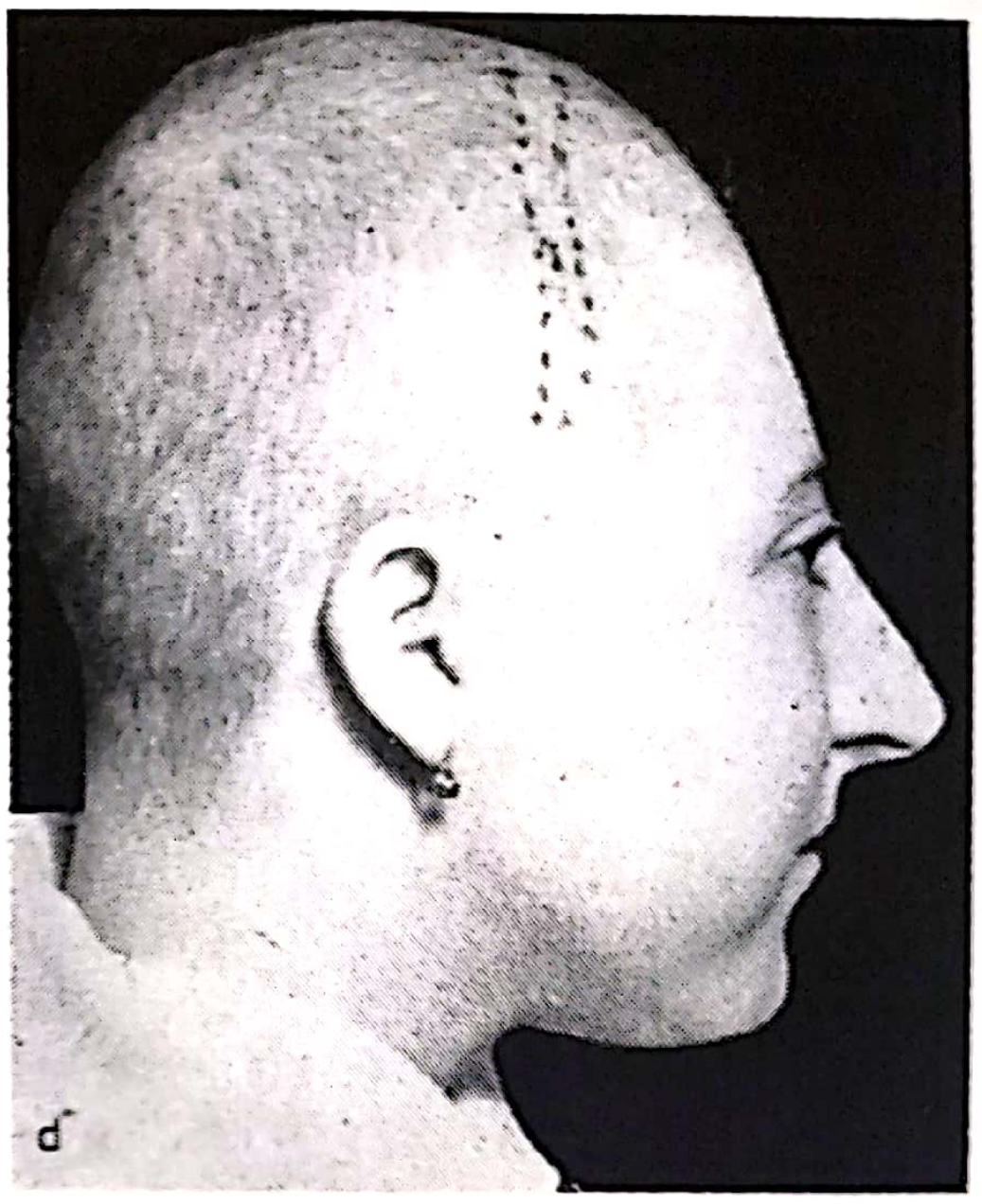

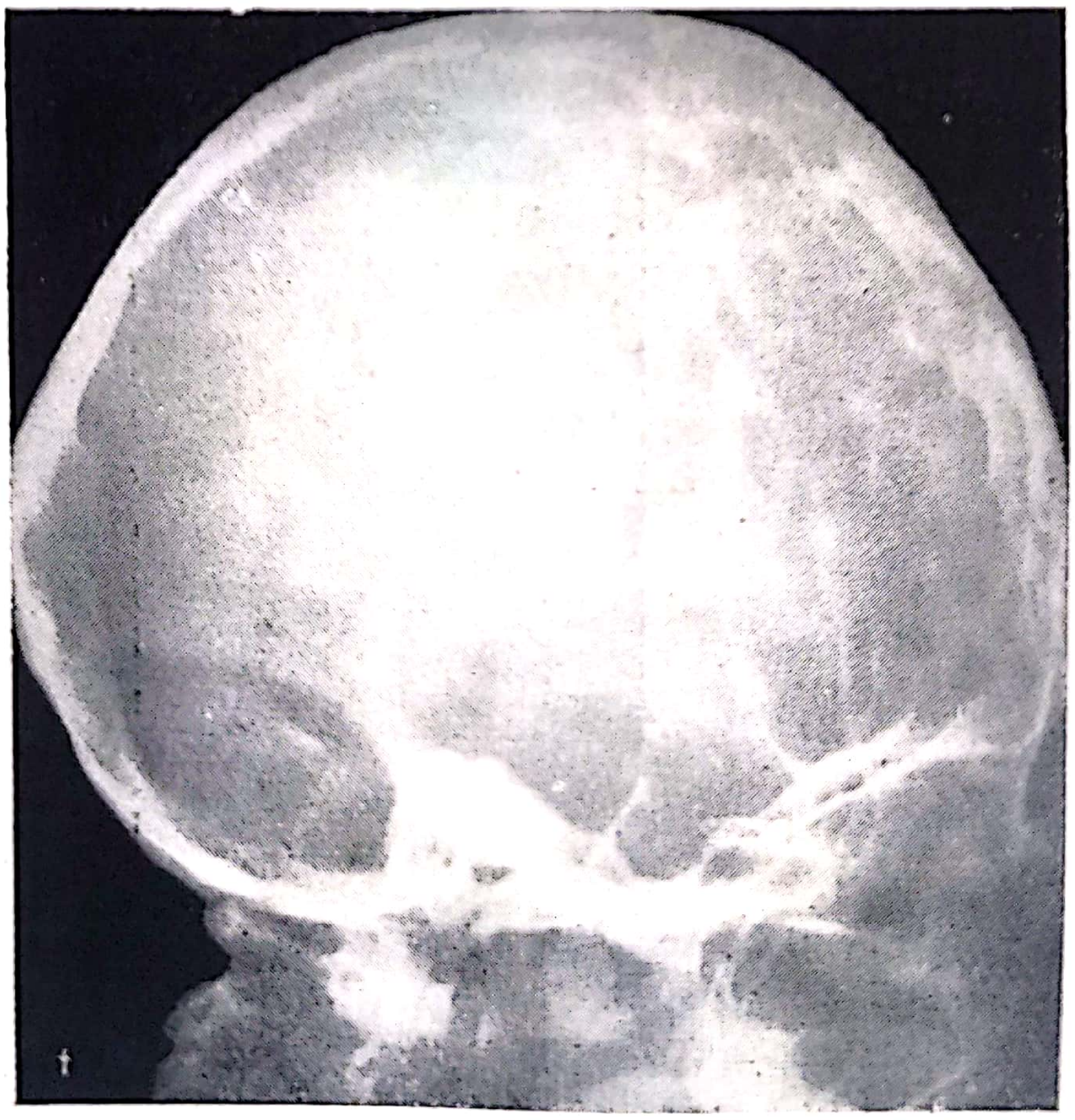

Radiografia craniului:
e, față; *f*, profil.

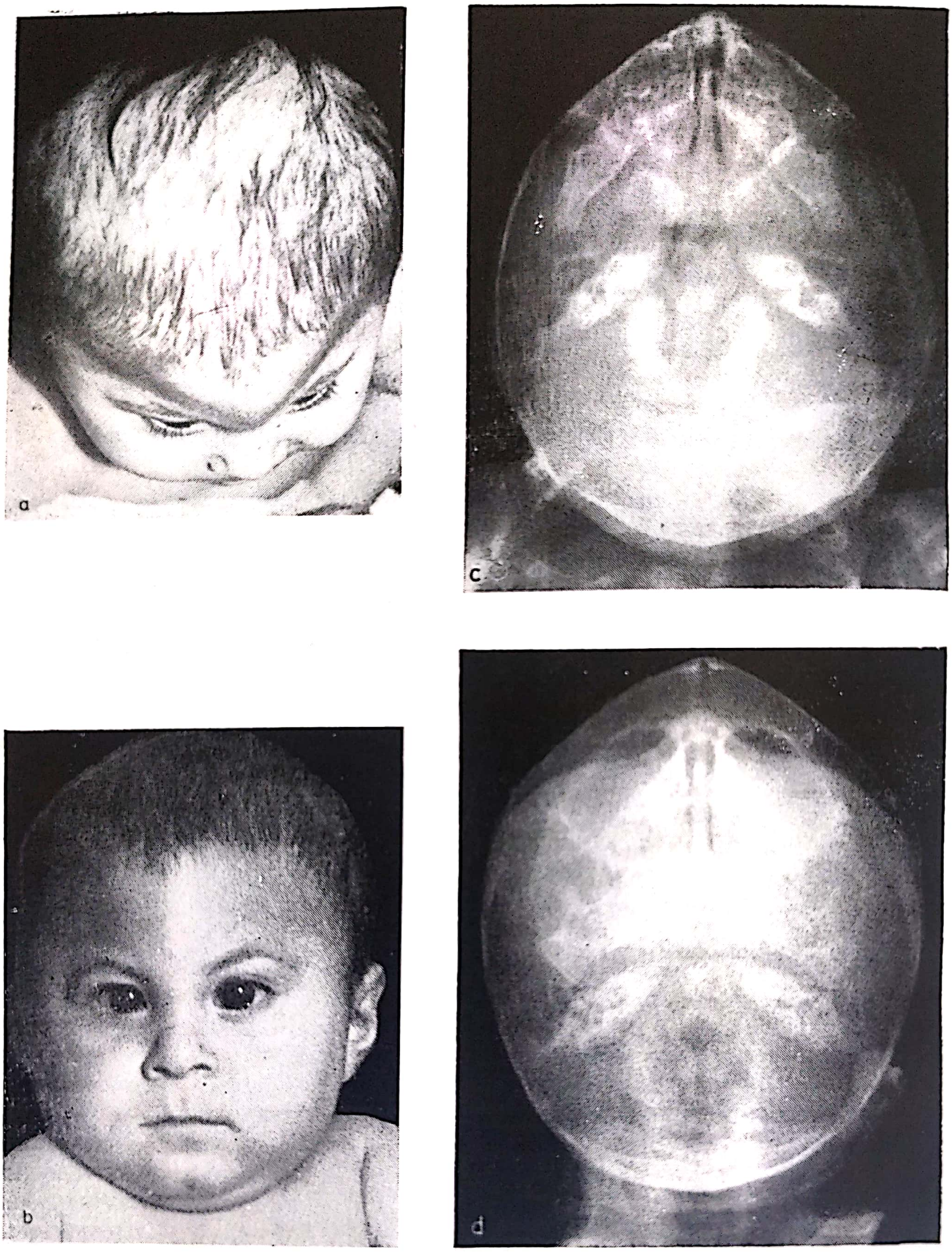

Fig. 104. — Trigonocefalie cu stenopie :
a preoperator ; *b*, postoperator. Radiografia craniului : *c*, preoperator ; *d*, postoperator.

malformații ale masivului facial, toracelui, rahisului, membrelor, sistemului nervos, viscerelor abdominale și cardiovasculare, cu tulburări endocrine.

a. *Maladia Crouzon* se manifestă prin dismorfie craniofacială, tulburări oculare, recunoscut caracter eredofamilial. Craniul prezintă forme foarte variabile, de obicei fiind turtit anteroposterior, cu fruntea înaltă. Deseori se întîlnește o hiperostoză bregmatică ce se poate prelungi pînă la rădăcina nasului.

Afecțiunea se individualizează prin tulburări oculofaciale: hipertelorism cu exoftalmie, deseori considerabilă, și strabism divergent uni- sau bilateral, miopie sau hipermetropie, nistagmus; nasul voluminos cu rădăcină largă, în profil apărînd curbat în „cioc de papagal"; maxilarul superior hipoplazic, cu turtirea porțiunii mijlocii a feței, în timp ce maxilarul inferior este normal, ceea ce realizează un prognatism mai mult sau mai puțin pronunțat; bolta palatină arcuită, ogivală; implantarea și ocluzia dentară extrem de perturbate, dar nespecifice; cifoza bazilară constantă, dar unghiul sfenoidal Welker rămîne normal prin coborîrea fosei posterioare, care devine mai profundă, și prin înclinarea înainte a porțiunii anterioare a bazei.

Aceste anomalii sînt expresia unei afectări a mezoblastului precordal (Schurmans și Hariga, 1963). Anomaliile osoase ale feței corespund unei hipoplazii a oaselor derivate din mezoblastul visceral: sindromul primului arc branhial. Ele formează cu malformațiile craniene nucleul maladiei Crouzon. Schurmans și Hariga (1963) subliniază că existența malformațiilor asociate (osoase, vasculare, nervoase) se datorează atingerii simultane a mezenchimului și a neuroectodermului. Deci, în maladia Crouzon există o asociere de tulburări ale țesuturilor derivate din mezoderm cu leziuni concomitente de sistem nervos de tip fie disrafic, fie displazic.

b. *Sindromul Apert.* Este definit ca acrocefalosindactilie (malformații concomitente ale craniului și membrelor). Deformarea este adesea netă, cu capul foarte turtit anteroposterior, înalt, cu fruntea bombată și nasul în cioc de papagal, cu hipertelorism marcat (distanța intercarunculară chiar peste 70 mm; normal 25—30 mm), exoftalmie moderată și macroglosie. Aceste simptome clinice se asociază cu malformații caracteristice, în primul rînd cu sindactilie la cele patru membre, dar și cu leziuni disrafice (gură de lup, buză de iepure), microoftalmie, malformații ale urechilor și uneori ale conductelor auditive externe. În afară de sindactilie, uneori există polidactilie sau reducerea numărului de falange. Malformațiile craniocerebrale și vertebromedulare concomitente sînt numeroase, ca și la maladia Crouzon (agenezie de corp calos, spina bifidă, cifoscolioză, encefalocele). De asemenea se pot întîlni malformații viscerale diverse.

Cruveiller (1954), în baza argumentelor clinice, radiologice și genetice, ajunge la concluzia că acrocefalosindactilia Apert și disostoza craniofacială ereditară Crouzon sînt două sindroame ce aparțin aceluiași cadru patologic.

c. Printre craniostenozele complexe există o formă mult mai rară de *dismorfie craniană cu aspect de trifoi* (Kleeblattschädel), expresie a sinostozării suturilor craniene intrauterin și a anomaliilor de osificare precoce la baza craniului (regiunea bazilară), care duce la modificări marcate ale

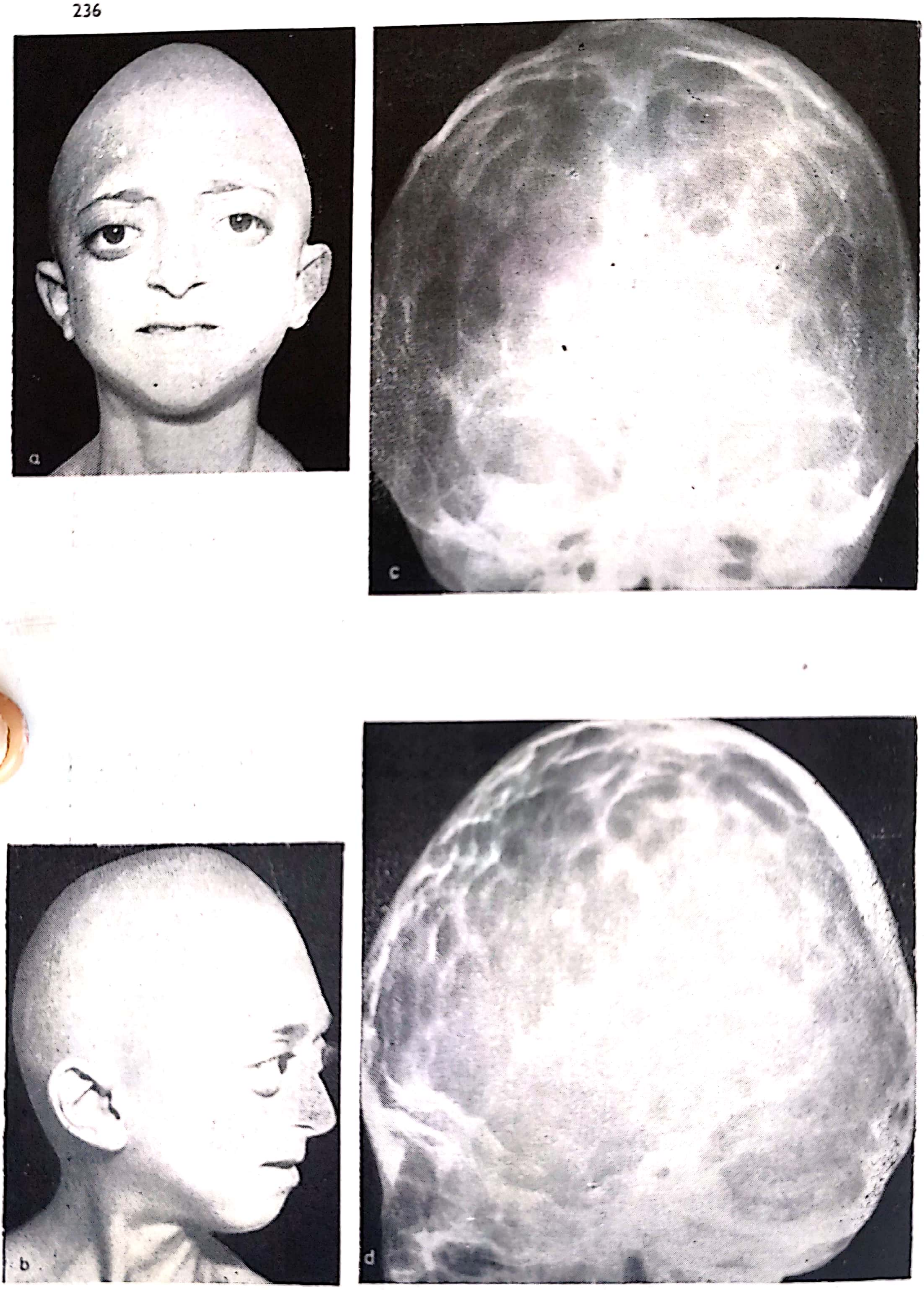

Fig. 105. — Turicefalie :
a, față ; *b*, profil. Radiografia craniului : *c*, față ; *d*, profil.

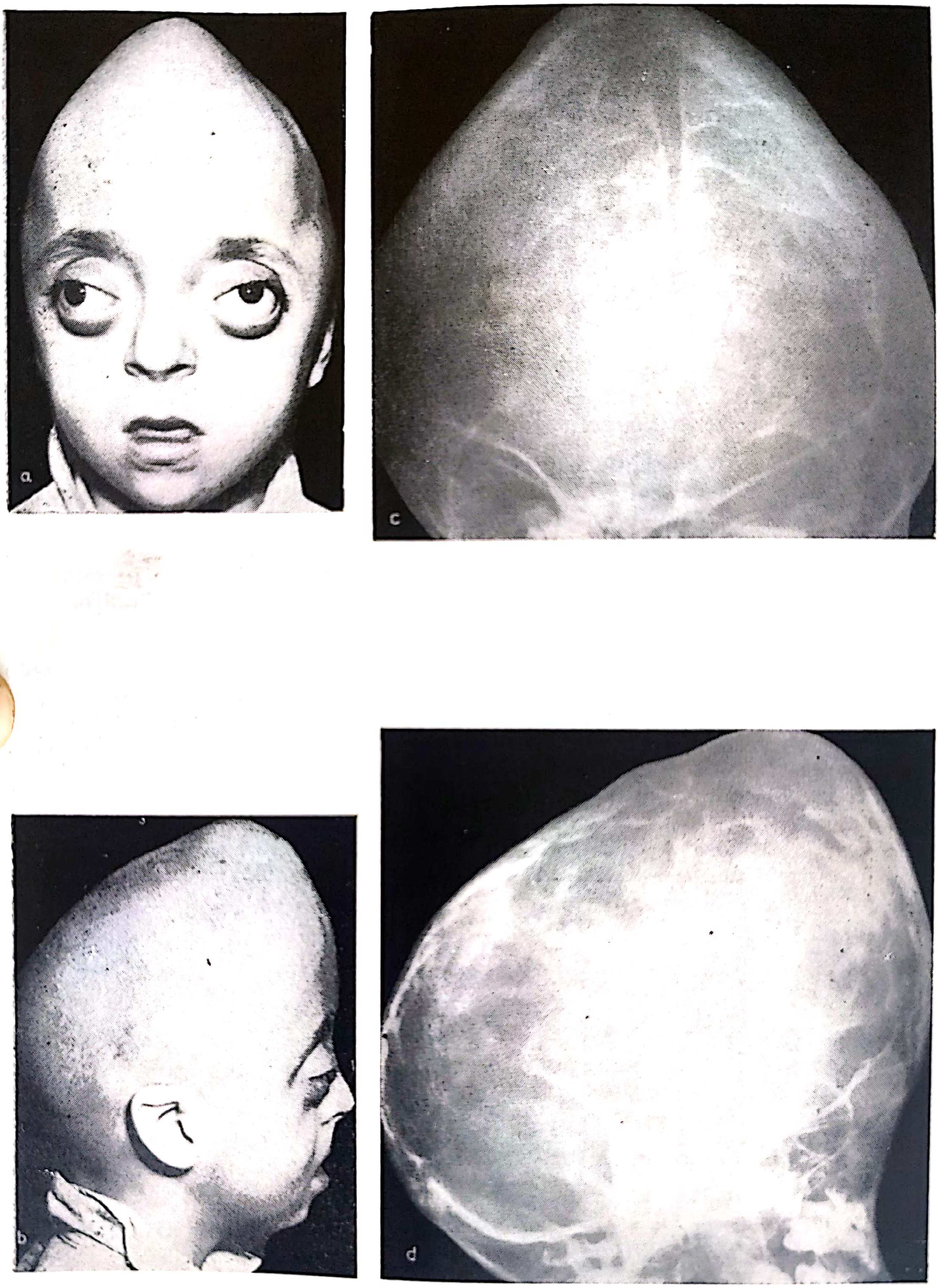

Fig. 106. — Oxicefalie :
a, față ; *b*, profil. Radiografia craniului : *c*, față ; *d*, profil.

formei și repartiției compartimentelor bazei craniului (fig. 107). Astfel, fosa craniană posterioară este mult redusă în suprafață, cu aplatisarea și lărgirea bazei craniului în etajul mijlociu. Drept consecință, se poate produce micșorarea găurii occipitale, ceea ce jenează circulația LCR, deci va apărea o hidrocefalie secundară.

În seria noastră au existat trei asemenea observații pînă în 1971 (Arseni și colab., 1972 b), la care se mai adaugă un caz în 1976.

Repartiția, după tipul afecțiunii, a cazurilor de craniostenoză din seria noastră comparativ cu ale altor autori este ilustrată în tabelul nr. 7.

Maladii metabolice generale. Unele maladii metabolice cuprind în semiologia lor și dismorfia craniană de tip craniostenoză. Le amintim doar : rahitismul vitaminorezistent, care pare a fi de origine genetică (un caz în seria noastră) ; hipofosfatazia, afecțiune ereditară ; hipercalcemia idiopatică, cu formă prelungită.

Afecțiunile hematologice includ, după Duggan și colab. (1970) : icterul hemolitic congenital, policitemia vera, anemia falciformă, talassemia major. Nu ne vom opri la studiul acestor afecțiuni pentru că suferința de bază necesită un diagnostic și tratament în primul rînd pediatric. Totuși, remarcăm că în cazurile de craniostenoze internate în serviciile de neurochirurgie se impune să se efectueze explorări de laborator obligatorii și în acest sens.

2. **Semnele oftalmologice.** În semiologia craniostenozei, manifestările oculare ocupă un loc important. Boell (1965) subliniază că, deși craniostenozele simple (propriu-zise) și disostozele craniofaciale de tip Crouzon sau Apert sînt de etiologie diferită, simptomele oculare sînt identice.

Semnele oftalmologice constituie elementele cele mai importante în aprecierea prognosticului și în precizarea oportunității unui tratament chirurgical.

Manifestările oftalmologice se prezintă sub două forme : 1) tulburări de origine mecanică, interesînd poziția și mișcările globilor oculari : a) exof-

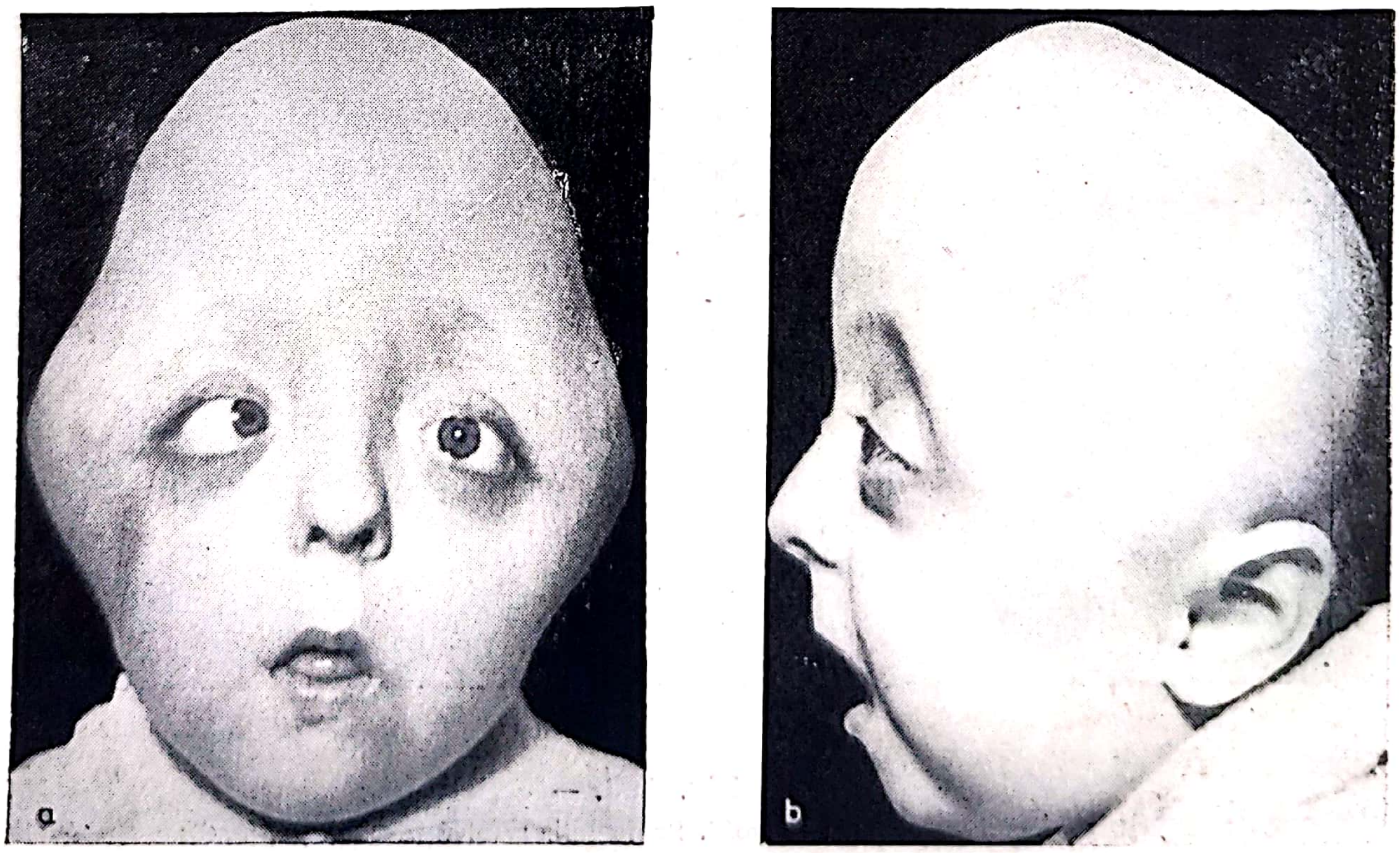

Fig. 107

Fig. 107. — Craniu în trifoi:
a, faţă; *b*, profil; *c*, spate. Radiografia craniului: *d*, faţă; *e*, profil.

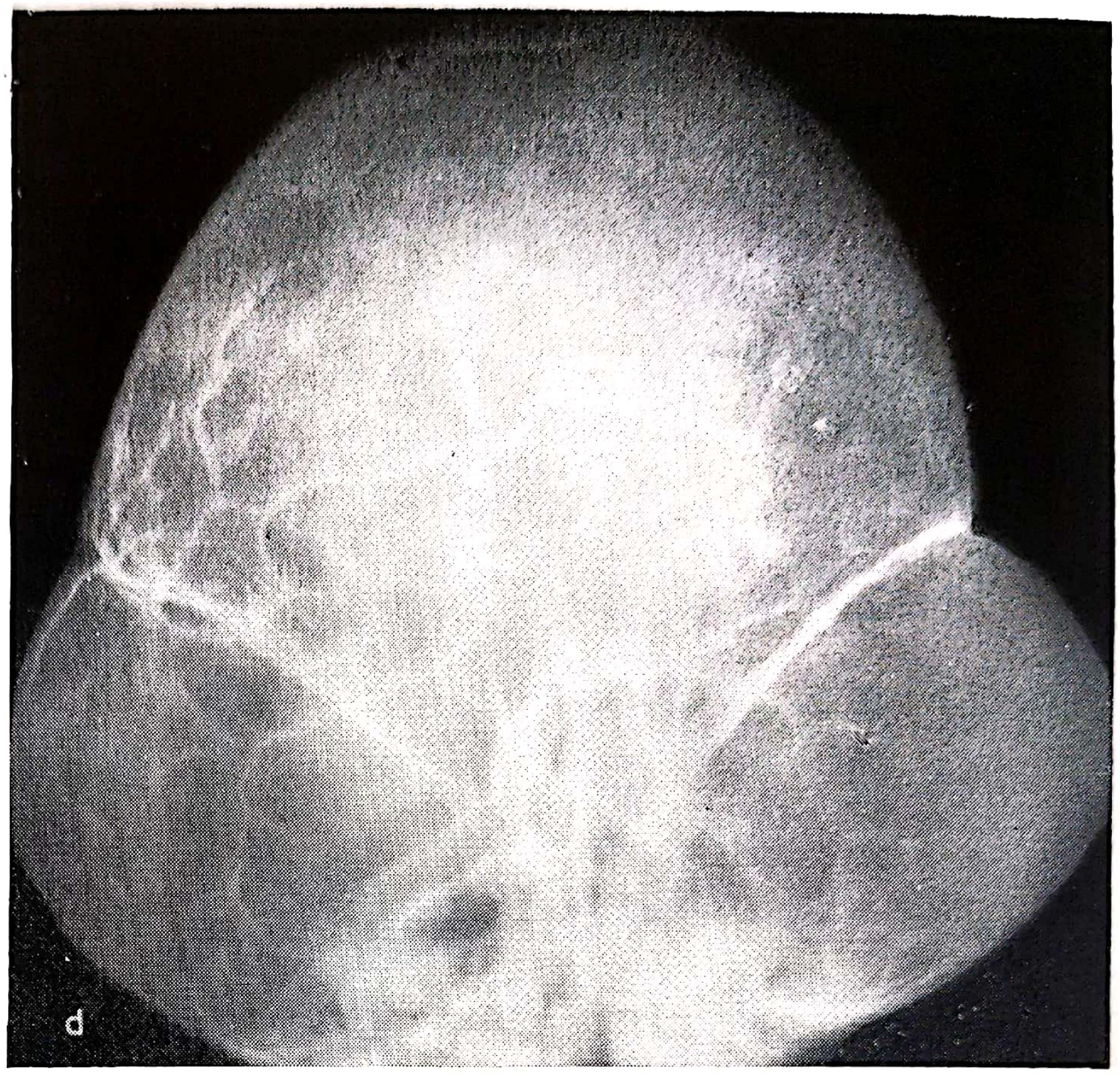

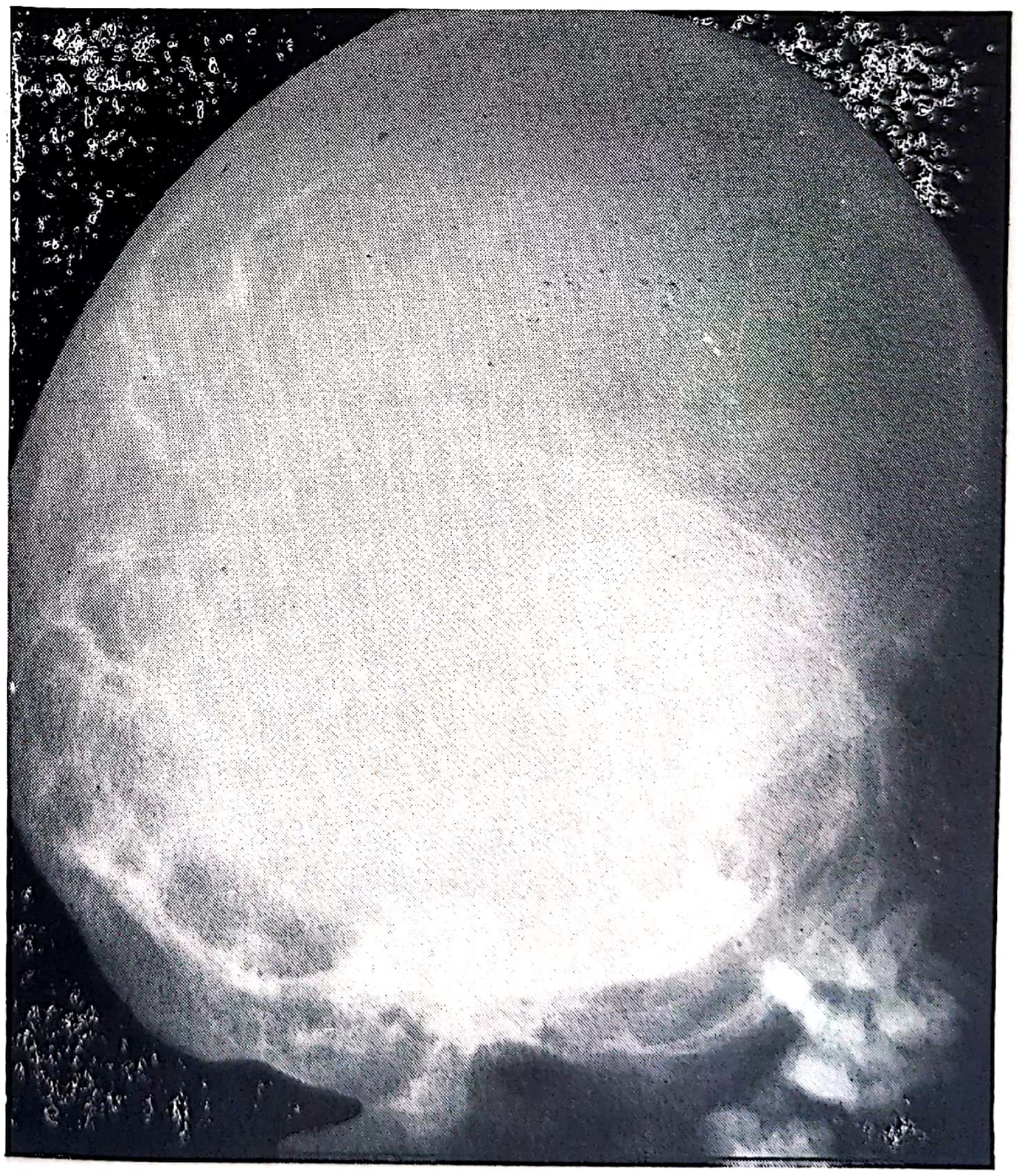

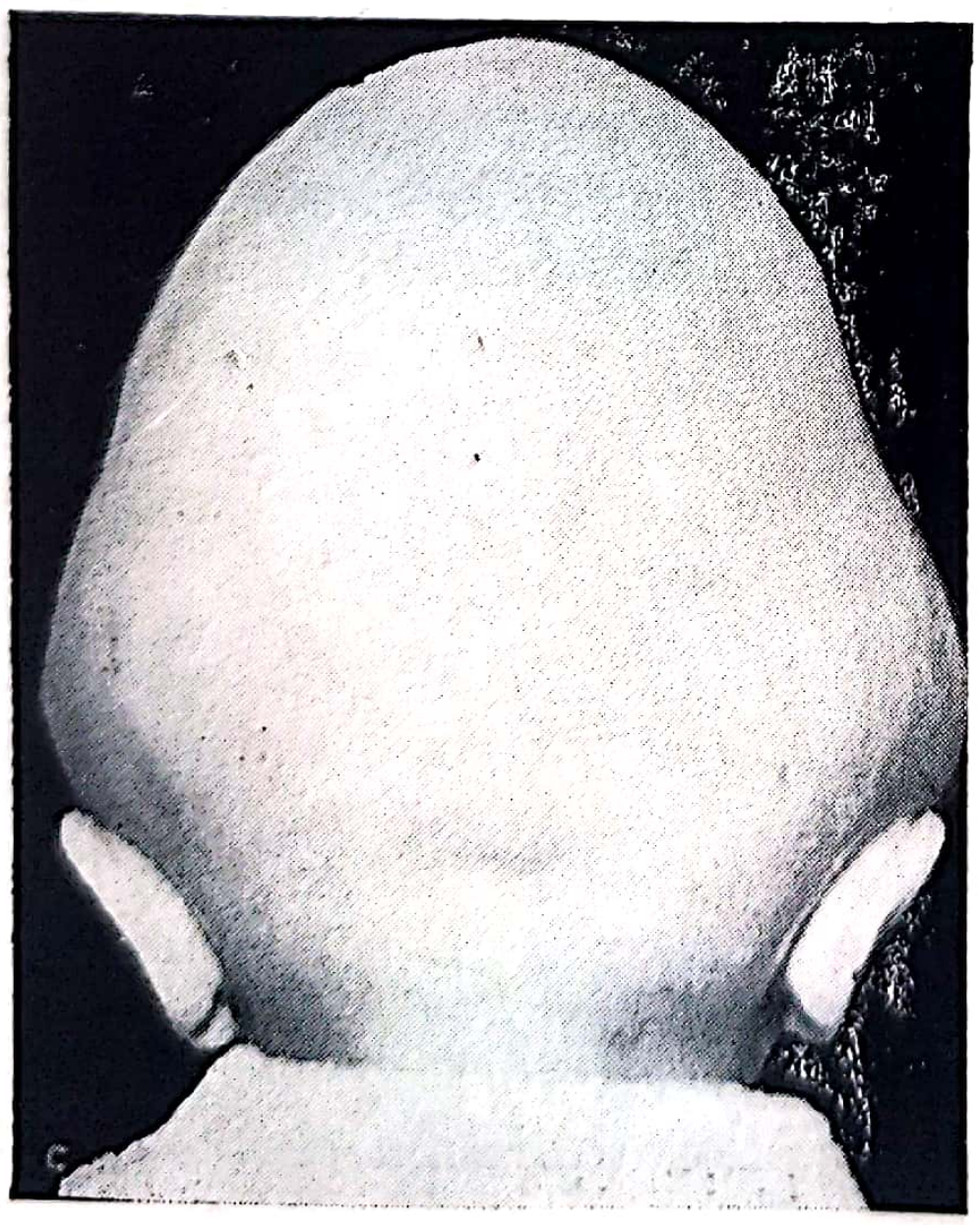

Tabelul nr. 7

Repartiția cazurilor după sutura sinostozată prematur

Sutura sinostozată	Ingraham și Matson (1954)	Leitinen (1956)	Hemple (1961)	Nicole (1966)	Aubin (1968)	Anderson și Geiger (1965)	Lefrançois (1969)	Arseni și colab. (1978)
Sagitală	59	22	18	3	2	116	3	11
Coronară {unilateral bilateral	35	8	15	15	5	36 18 18	9 1 8	33 4 29
Metopică	1	—	—	—	—	21	—	8
Lambdoidă	—	—	—	1				1
Sagitală + coronară	7	5	4	7	—	9	—	17
Sagitală + lambdoidă	4	2	1	4	1	3	—	—
Sagitală + metopică	—	—	—	—	—	1	—	—
Lambdoidă + scuamoasă	—	—	—	—	—	1	—	—
Toate suturile	11	3	4	29	6	17	11	63
Coronară + lambdoidă	3	—	—	3	—	—	—	—
Disostoze craniofaciale (Crouzon + Apert + Kleeblattschädel = „în trifoi")								14 7 Crouzon 3 Apert 4 „în trifoi"
Rahitism vitaminorezistent + craniostenoză								1
TOTAL	120	40	42	62	14	204	23	148

talmia, b) hipertelorismul, c) strabismul convergent sau divergent; 2) tulburări ale funcției vizuale, care cuprind: a) modificări ale fundului de ochi, care duc la scăderea acuității vizuale pînă la cecitate; b) tulburări de cîmp vizual; c) tulburări de refracție.

Tulburările oculare de origine mecanică sînt cele mai pregnante semne clinice, contribuind în mare parte la aspectul caracteristic al faciesului la acești copii.

Exoftalmia, semnul cel mai frecvent (70% după Boell, 1965), constituie adesea prima manifestare oftalmologică, de multe ori simetrică, ireductibilă, dar nu întotdeauna axială. Intensitatea variază mai ales în funcție de tipul sinostozei premature și de gradul său de evoluție (mai frecventă în acrobrahicefalie și în oxicefalie, mai rară în scafocefalie și absentă în trigonocefalie). Exoftalmia este evident manifestă în disostoza craniofacială Crouzon, unde se constată de la naștere. În sindromul Apert este mai puțin frecventă și mai puțin marcată. Exoftalmia marcată expune la keratite, care necesită uneori tarsorafie sau operaţie complementară de rezecţie a plafoanelor orbitare. Exoftalmia este generată de deformările craniofaciale, deci de factorul mecanic cu rol predominant, iar HIC joacă un rol de agravare prin jena circulatorie venoasă pe care o produce, amplificînd astfel afecţiunea. Aşa se explică de ce în unele cazuri asistăm la o diminuare a exoftalmiei după operaţia decompresivă.

Hipertelorismul, asociat adesea exoftalmiei, reprezintă mărirea spaţiului interocular şi este manifest în special în disostozele craniofaciale. Uneori în craniostenoză, mai ales în trigonocefalie, întîlnim fenomenul opus, de diminuare a distanţei interoculare, numit stenopie (fig. 108).

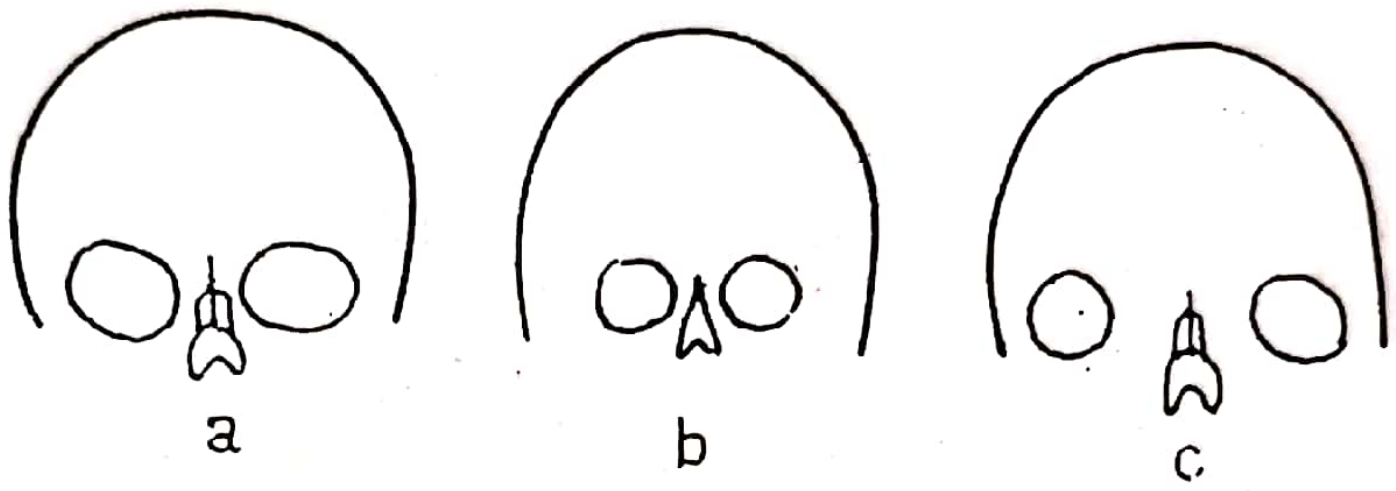

Fig. 108. — Reprezentare schematică a distanţei interorbitare: *a*, normal; *b*, stenopie; *c*, hipertelorism.

Strabismul. De cele mai multe ori apare un strabism divergent, frecvent în sinostoza coronară şi în special în maladia Crouzon. Thurel (1968) constată această modificare oculară de origine mecanică în 80% din cazuri. Strabismul convergent este mai rar, observîndu-se mai ales în scafocefalie şi în trigonocefalie.

Tulburările funcţiei vizuale constituie principala gravitate a afecţiunii prin modificările fundului de ochi. Bertelsen (1958) aprecia că 37% din craniostenoze au o afectare optică, iar Pugeaut (1961) 30%. Thurel (1968) a arătat că 10—15% dintre pensionarii din instituţiile pentru orbi sînt purtători de craniostenoze. Krenkel (1968) a remarcat că 2/3 din seria sa au prezentat modificări grave ale fundului de ochi, iar 1/3 atrofie optică. Frecvenţa acestor modificări ale fundului de ochi este în prezent în regres datorită indicaţiilor operatorii mai dese şi mult mai precoce. Anderson şi Geiger (1965), Ingraham şi Matson (1954), Nicole (1967) raportează un procent mult mai scăzut de atrofie optică datorită faptului că operează timpuriu craniostenozele. Aceşti autori au renunţat de mult la indicaţii operatorii speciale bazate pe modificările fundului de ochi, operînd precoce.

Modificările fundului de ochi se traduc funcţional de cele mai multe ori printr-o scădere a acuităţii vizuale, uneori nesesizată de pacient (părinţii observă că, pentru a-şi găsi jucăriile, copilul le pipăie). Diminuarea vederii evoluează progresiv pînă la cecitate. Obiectiv, modificările fundului de ochi sînt caracterizate prin edem papilar evolutiv, decelat în diferite stadii pînă la stadiul de atrofie optică poststază, şi prin atrofie optică primitivă, care se produce indiscutabil prin compresiunea directă pe nerv. Atrofia optică are o frecvenţă diferită după tipul craniostenozei, fiind cel mai des întîlnită în oxicefalie şi în maladia Crouzon. Apariţia unei modificări de fund de ochi în craniostenoză are indicaţie operatorie imediată.

Tulburările de cîmp vizual sînt de cele mai multe ori de tipul strîmtorării concentrice.

Tulburările de refracție deseori sînt hipermetropice ; mai rar se constată miopie.

Nistagmusul este relativ frecvent orizontal, rar rotator.

Malformaţiile oculare asociate sînt coloboma, fibrele de mielină, retinita pigmentară.

În seria noastră am constatat următoarele manifestări oculare : 1) tulburări de origine mecanică : exoftalmie simetrică (75 cazuri) şi inegală (6 cazuri) ; strabism convergent (18 cazuri) şi divergent (14 cazuri) ; 2) tulburări ale funcţiei vizuale : stază papilară (21 cazuri) ; decolorare papilară (29 cazuri) ; atrofie optică poststază (16 cazuri) ; atrofie optică primitivă (11 cazuri) ; fundul de ochi a fost normal în 71 cazuri ; tulburări de refracție, şi anume miopie (6 cazuri) şi hipermetropie (8 cazuri) ; nistagmus orizontal sau rotator neamaurotic (12 cazuri) ; anomalii oculare, ca buftalmie (1 caz) ; stenoză de canale lacrimale (1 caz).

3. **Semnele neuropsihice.** Semnele funcţionale sînt dificil de evaluat la sugar şi la copilul mic, la care cefaleea pare să fie rară sau absentă, putîndu-se exterioriza doar prin ţipete. După Anderson şi Geiger (1965), cefaleea ar fi mai frecventă în oxicefalie. Cefaleea localizată sau difuză este expresia hipertensiunii intracraniene. Vomismentele, ca şi ameţelile, sînt rare. Este surprinzătoare frecvenţa slabă a semnelor funcţionale în aceste leziuni mecanice. Epilepsia apare mai ales la copiii mai mari, fiind excepţională la sugari şi la copilul mic. Ca frecvenţă, epilepsia este interpretată diferit. Astfel, Anderson şi Geiger (1965) citează 4—5 cazuri cu epilepsie. Ingraham şi Matson (1954) arată că epilepsia nu este frecventă în craniostenoză, observîndu-se doar în cazurile neglijate. Berrada (1964) semnalează un procent mai ridicat, dar media de vîrstă a bolnavilor săi este mult mai mare. Thurel (1968) găseşte elemente convulsive la 25% din cazurile cu oxicefalii.

Suferinţa nervilor cranieni se traduce prin paralizii oculare (III, IV, VI) ; anosmia este mult mai rară şi decelabilă numai la copilul mai mare. Au fost semnalate tulburări otologice de tipul hipo- sau chiar anacuziei, precum şi nistagmus.

În seria noastră am întîlnit următoarele semne neurologice : cefalee izolată sau, mai rar, însoţită de vărsături (23 cazuri) ; epilepsie (10 cazuri) ; tulburări de auz (4 cazuri) ; anosmie (1 caz).

Dacă semnele neurologice propriu-zise sînt rare, tulburările psihice, dimpotrivă, sînt mult mai frecvente şi se manifestă sub forma unui deficit intelectual. La copilul avînd intelect normal se constată ca element dominant mai ales o instabilitate, manifestată printr-o vioiciune extremă. Unii autori, ca Bertelsen (1958), notează un număr important de arieraţi mintali în cazurile cu craniostenoză, dar Rougerie (1961) subliniază că asemenea cazuri vizează copiii mai mari.

Gravitatea tulburărilor psihice pare să crească odată cu complexitatea malformaţiei osoase. În oxicefalie, Anderson şi Geiger (1965) notează 40% întîrziaţi intelectual ; statistica lui Ingraham şi colab. (1948) este şi mai severă : 83%. Dismorfia craniofacială Crouzon ar da proporţia cea mai mare de întîrziaţi sau deficienţi mintali. Apreciată global, întîrzierea psihică este destul de frecventă : aproximativ 40% dintre craniostenoze (Lefrançois, 1969).

Prezenţa tulburărilor mintale este diferit apreciată. Vigouroux şi colab. (1965) consideră că întîrzierea intelectuală este o regulă, în timp ce Rougerie (1961) apreciază că tulburările mintale nu sînt obligatorii. Un fapt este sigur, şi anume că se semnalează multiple observaţii de craniostenoză în care indiscutabil există o întîrziere mintală asociată. De reţinut însă că la copiii mici aprecierea testelor de inteligenţă (QI) depinde foarte mult de mediul familial, deci de nivelul de instruire al copilului. În acelaşi timp trebuie să recunoaştem că o parte din craniostenozele marcate sînt semnalate la copiii cu inteligenţă normală. Nu se poate garanta că aceste craniostenoze nu se vor decompensa, deci că în cursul evoluţiei lor nu vom asista la un regres intelectual. Unii copii din seria noastră fie că au învăţat bine, dar pe parcurs au apărut dificultăţi de ordin şcolar şi numai postoperator am asistat la o redresare a capacităţii şcolare, fie că sînt copii cu craniostenoză marcată operată la vîrsta preşcolară şi care postoperator prezintă o evoluţie intelectuală foarte bună.

În ceea ce priveşte vîrsta, pacienţii mai mari sînt mai întîrziaţi, în asemenea cazuri intervenţia neavînd nici o influenţă asupra dezvoltării psihice.

Fără a susţine ipoteza potrivit căreia tulburările neuropsihice constatate ar fi datorate unei atingeri encefalice autonome, majoritatea autorilor sînt de părere că aceasta se aplică numai la o mică parte dintre purtătorii de craniostenoză şi că, din contră, hipertensiunea intracraniană cronică evolutivă ar sta la baza întîrzierilor psihice şi a defectelor mintale. De aceea se preconizează intervenţia operatorie precoce imediat după depistarea craniostenozei (McLaurin şi Matson, 1952). Joppich şi Schulte (1968) arată că semnele craniostenozei pot fi evidente de multe ori deja în perioada neonatală.

În seria noastră de 148 de cazuri am întîlnit : deficit intelectual de diferite grade (48 cazuri), intelect liminar (9 cazuri), diminuarea capacităţii intelectuale în cursul perioadei de şcolarizare (5 cazuri), instabilitate (18 cazuri).

4. **Tulburări endocrine.** Tulburările endocrine sînt destul de frecvente, Bertelsen (1958) semnalîndu-le în 46% din cazurile sale. Se manifestă variat : întîrziere staturoponderală, sindrom adipozogenital, infantilism, diabet insipid, mixedem, acromegalie. Se întîlnesc mai ales în oxicefalii sau în maladia Crouzon, cînd se constată şi modificări ale şeii turceşti. Gaudier şi colab. (1967) au descris tulburări endocrine independente de leziunea şeii turceşti. Dintre cazurile noastre remarcăm : copii hipostaturoponderali (19 cazuri), diabet insipid (1 caz), gigantism cu pubertate precoce (1 caz).

5. **Semnele radiologice.** Examenul radiologic al craniului, indispensabil pentru confirmarea diagnosticului de craniostenoză şi a tipului exact al acesteia, decelează semne directe de atingere a suturilor şi semne care constituie urmarea închiderii premature a suturilor. Craniostenoza reali-

zează o entitate radiologică prin sinostoza activă a suturilor craniene. Radiologic se constată :

Anomalii ale suturilor, constînd în : absența uneia sau a mai multor suturi ; dispariția aspectului dințat caracteristic al suturii interesate la copii peste 3 ani ; persistența unor urme de sutură sub formă de luminozități liniare pe radiografie ; existența de punți osoase pe traiectul unei suturi (obliterare incipientă) ; apariția unei zone de densificare marginală la nivelul suturii ce traduce o osteogeneză excesivă, semn ce nu poate confirma singur sinostoza, dar care constituie un element de prezumție important ; nici o sutură nesinostozată nu este dehiscentă, deși există semne de HIC radiologic marcată.

Repercusiuni craniene datorate sinostozării premature. La *nivelul bolții* apar : dismorfie craniană, caracteristică fiecărui tip de craniostenoză corespunzător suturii sinostozate ; bosă bregmatică, semnalată frecvent ; semne indirecte de HIC. Se constată impresiuni digitate, care prezintă aspect caracteristic de placă de argint bătut. Acestea debutează în regiunile occipitale și frontale, traducînd o subțiere a bolții endocraniului. Impresiunile digitate moderate au valoare reală înainte de 1 an și după 7 ani, știindu-se că între aceste limite există o perioadă de tranziție cînd fiziologic craniul prezintă impresiuni digitate. Este caracteristic craniostenozei aspectul de impresiuni digitate marcate, care nu se observă într-un asemenea grad în nici un sindrom de HIC de altă natură. Impresiunile digitate pot merge pînă la erodarea bolții craniene, formînd lacune ; sînt proporționale cu importanța malformației, deci cu reducerea capacității craniene ; în oxicefalie și în maladia Crouzon sînt practic constante și generalizate.

La *nivelul bazei craniului* apar modificări ca urmare a tendinței de creștere a capacității craniene prin nivelarea reliefurilor, și anume :

Plafonul orbitei se subțiază, suferă o verticalizare ce reduce dimensiunile cavității orbitare și scurtează etajul anterior al bazei craniului, care contrastează cu profunzimea fosei mijlocii.

Aripile mici ale sfenoidului sînt adesea îngroșate, cu direcție în jos și înăuntru. În plagiocefalie există o hipertrofie unilaterală a aripii mici a sfenoidului cu orbita respectivă micșorată, distorsionată, ridicată, septul nazal fiind înclinat către partea patologică. Aspectul cranian este caracteristic în plagiocefalie prin asimetria craniană marcată.

Distanța interorbitară este mărită, deci hipertelorism. Mai rar se întîlnește micșorarea distanței interorbitare — stenopie.

Șaua turcească este adesea mult mărită.

Radiografia găurilor optice este dificil de efectuat la copiii mici, motiv pentru care nu insistăm asupra lor.

Se notează frecvent, mai ales în sinostozele coronare, o lordoză bazilară, cu unghiul sfenoidal între 125 și 145°. În disostoza craniofacială Crouzon, cifoza bazilară este o regulă.

HIC poate duce la o fistulă LCR nazală prin erodarea lamei ciuruite a etmoidului (Velibekov, 1963). În seria noastră am întîlnit un caz cu fistulă LCR prezentă pînă la 6 ani, care apoi s-a închis spontan, cu semne subiective de HIC ce au cedat după operație decompresivă.

Pe lîngă radiografia simplă a craniului, uneori sînt necesare radiografii ale rahisului, ale toracelui şi ale membrelor pentru precizarea existenţei malformaţiilor asociate, ca şi pentru aprecierea vîrstei osoase.

În majoritatea craniostenozelor simple, encefalografia gazoasă apare normală. Această explorare este utilă atunci cînd este suspicionată o encefalopatie concomitentă şi mai ales pentru a elimina un caz de microcefalie. După Feld (1958), operaţia trebuie să fie precedată întotdeauna de o encefalografie gazoasă, singura capabilă să arate integritatea macroscopică a creierului sau să descopere atrofia acestuia. De multe ori, HIC fiind crescută, aerul nu pătrunde în sistemul ventricular. Dealtfel, ţinînd seama de fenomenele de HIC, este indicată utilizarea encefalografiei gazoase fracţionate. Encefalografia gazoasă poate evidenţia însă în unele cazuri malformaţii encefalice concomitente, ca agenezia de corp calos, ventriculul Verga etc. Pneumoencefalografia nu are indicaţie a fi practicată sistematic. În seria noastră, această explorare a fost practicată în 18 cazuri, dintre care în 4 aerul nu a pătruns în sistemul ventricular, în alte 4 cazuri a existat o asimetrie ventriculară, ventriculii avînd dimensiuni mici, în 3 cazuri s-a constatat HIC moderată, iar în 7 cazuri sistemul ventricular a fost normal.

LCR prelevat cu ocazia encefalografiei gazoase nu arată modificări chimice sau citologice anormale.

Frecvenţa tulburărilor EEG constatate depinde de stadiul evolutiv şi de vîrsta bolnavului. EEG în craniostenoză prezintă anomalii bioelectrice difuze în toate derivaţiile ambelor emisfere, ca rezultat al compresiunii creierului de către cutia craniană. Anomaliile înregistrate pe traseul EEG sînt banda lentă θ şi chiar unde Δ de amplitudine medie. Prezenţa descărcărilor de unde lente ample sincrone şi bilaterale pe traseul EEG indică şi cointeresarea formaţiunilor profunde subcorticale în craniostenoze (Arseni şi colab., 1970). Cu cît craniostenoza este mai manifestă, cu atît anomaliile EEG sînt mai grave, drept consecinţă a sindromului de HIC. Aubin (1968) constată EEG normal în jumătate din cazurile studiate, în timp ce Chaptal (1965) a observat disritmie majoră într-o proporţie care nu este de neglijat. Practicarea EEG este necesară înainte şi după intervenţia operatorie, întrucît permite aprecierea eficacităţii intervenţiei chirurgicale prin dispariţia definitivă a semnelor anormale, fapt constatabil între 6 luni pînă la 2 ani postoperator (Arseni şi colab., 1970).

Diagnosticul se poate pune deseori numai pe baza dismorfiei craniene însoţite de exoftalmie, suficientă pentru un clinician cu experienţă (Gerlach şi colab., 1967). Susţinerea şi confirmarea diagnosticului clinic se fac pornindu-se de la datele examenului radiologic.

În ceea ce priveşte *diagnosticul diferenţial*, este necesar a deosebi craniostenoza de alte afecţiuni, în special la sugari. Astfel, se impune, în primul rînd, eliminarea dismorfiilor craniofaciale, care nu sînt însoţite de închiderea suturilor premature. Uneori, în mod eronat sînt atribuite traumatismelor obstetricale deformările craniene datorate craniostenozei, constatate la naştere, mai ales în cazul sinostozei unilaterale a suturii coronare, unde morfologia craniului este asimetrică. Cele mai frecvente greşeli de diagnostic în mediul pediatric sînt comise cu microcefaliile.

Pentru microcefalie pledează : antecedentele, ca naştere distocică, hemoragie cerebromeningiană ; importanţa semnelor neurologice (tonusul şi reflexele arhaice grav perturbate) ; aspectul morfologic al extremităţii cefalice (masiv facial mare cu craniu discordant mic) ; aspectul radiologic (dezvoltarea normală a masivului facial, contrastînd cu dimensiunea craniului, care are însă siluetă armonioasă) ; absenţa semnelor de HIC cu suturile prezente.

Evoluţie. Este greu de prevăzut evoluţia craniostenozelor. Evolutiv, se pot întîlni următoarele forme clinice : asimptomatice, perfect compensate ; cronice, însoţite de dismorfie craniofacială în grade variabile, atrofie optică progresivă, tulburări psihice sau întîrziere în dezvoltarea staturoponderală ; acute, reprezentate fie prin decompensarea unei forme lente, fie prin survenirea unei complicaţii în evoluţia unei forme cronice (puseu de HIC).

Considerăm că, odată descoperită, chiar cu totul accidental, craniostenoza nu trebuie lăsată să evolueze la întîmplare.

Prognosticul este în funcţie de precocitatea sinostozei, de sutura interesată, precum şi de indicaţia operatorie cît mai timpurie. Afectarea numai a suturii coronare sau concomitent şi a celei sagitale reprezintă formele prognostice mai grave. Prin precocitatea indicaţiilor operatorii, prognosticul funcţional şi estetic a fost mult îmbunătăţit.

Tratament. Singurul tratament care previne sau suprimă HIC şi asigură o plasticitate craniană durabilă cu dezvoltarea encefalică normală este cel chirurgical. Principiul general al intervenţiei operatorii este craniectomia decompresivă fiziologică, menită să desfacă sutura sinostozată şi să întîrzie sau să suprime reosificarea pînă la vîrsta de închidere normală a suturilor. Această craniectomie permite expansiunea craniană normală şi, prin urmare, o dezvoltare cerebrală normală. Ţinînd seama de curba de creştere a craniului la sugar, corespunzătoare unei dezvoltări rapide a creierului, majoritatea autorilor (Ingraham şi Matson, 1954 ; McLaurin şi Matson, 1952 ; Krenkel, 1968 ; Nicole, 1967 etc.) sînt de acord că decompresiunea suturii sinostozate trebuie efectuată cît mai devreme, şi anume în primul an de viaţă, pentru a preveni tulburările oftalmologice şi psihice consecutive. Subliniem că vîrsta optimă este în primele 3 luni (Gerlach şi colab., 1967), cînd copilul este suficient de rezistent pentru a suporta cu bine operaţia. Indicaţia precoce a intervenţiei este dată nu numai cu scopul de a preveni tulburările oculare şi neuropsihice, ci şi pentru motive estetice, dismorfia craniană neputînd fi corectată decît parţial la intervenţii mai tardive.

Unii autori socotesc că, la copiii mai mari de 3 ani, craniostenoza compensată, bine suportată, se poate temporiza sub supraveghere pentru a preveni imediat decompensarea ei (Gaudier şi colab., 1967). Sîntem de părere că, de îndată ce diagnosticul de craniostenoză este stabilit, indiferent de vîrstă pînă la 13—14 ani, adică înainte de osificarea fiziologică a suturilor, se impune indicaţia operatorie. Considerăm greşită atitudinea de aşteptare a decompensării unei craniostenoze, cu efecte mai ales oftalmologice rapid evolutive şi cu leziuni ireversibile. Problema hotărîtoare în craniostenoză este reprezentată de pericolele neurooftalmologice secundare, şi nu de motivele estetice. Închiderea prematură a suturilor duce neapărat la creşterea presiunii intracraniene (HIC radiologică, chiar dacă creierul se poate dezvolta în sens vertical). Simptomele iniţiale, ca cefalee, vomismente, exoftalmie, iritabilitate marcată, insomnie, pot trece repede în HIC marcată ca stază papilară, scăderea acuităţii vizuale, cecitate, crize comiţiale, regresie psihică.

Indicaţiile operatorii intră în discuţie, după unii autori, şi în funcţie de tipul de craniostenoză. Astfel, toţi autorii sînt de acord că în sinostoza coronarelor trebuie intervenit în mod sistematic, în timp ce în sinostoza sagitală intervenţia este necesară, după Freeman şi Barekowe (1962), numai în caz de apariţie a semnelor oculare. Indicaţiile operatorii, după Müke (1972), sînt formulate astfel : operaţiile profilactice trebuie efectuate la vîrsta de sugar, limita de vîrstă pentru o operaţie profilactică fiind vîrsta de 3 ani. Mai tîrziu, indicaţia operatorie va fi hotărîtă de sutura sinostozată, de dezvoltarea tabloului simptomatic, de pneumoencefalografie. În cazul sinostozelor premature cu fenomene de hipertensiune intracraniană, există indicaţie operatorie la orice vîrstă.

Contraindicaţiile operatorii sînt : cazuri cu tulburări neuropsihice foarte grave ; cazuri cu cecitate ; stările plurimalformative, în care alte malformaţii constituie prima urgenţă.

Un sugar, în vîrstă de 2 luni, prezenta o craniostenoză cu meningomielocel lombosacrat fistulizat. Efectuarea curei operatorii a meningomielocelului, care a constituit prima urgenţă, a dus a doua zi la apariţia precoce a fenomenelor de HIC, care au cedat doar la puncţii ventriculare, craniectomia decompresivă constituind în continuare o intervenţie de urgenţă.

Aspectul anatomic al căilor respiratorii superioare în craniostenoze face ca aceşti pacienţi, care prezintă uneori tulburări respiratorii, să fie mult mai puţin rezistenţi la agresiune, ceea ce nu constituie însă o contraindicaţie operatorie.

În prezent există numeroase metode operatorii, care aparţin uneia din următoarele trei grupe :

Craniectomii liniare. Tind să restabilească suturile fiziologice prin crearea de spaţii liniare largi. Aceste craniectomii sînt făcute fie la nivelul suturii sinostozate, fie în imediata vecinătate cu scopul de a se evita riscul de hemoragie la nivelul suturii sagitale.

Craniectomie prin fragmentare osoasă sau volete. A fost propusă ca metodă iniţial de King (1938). Constă în fragmentarea multiplă în pătrate de 3—4 cm². Astăzi este utilizată o tehnică operatorie pe acelaşi principiu, dar cu practicare de volete mari, osteoplastice, libere sau parţial libere (Schurmann, 1956 ; Anderson şi Geiger, 1965 ; Kozyrev, 1960 ; Sorour, 1961 ; Davis şi colab., 1969).

Craniectomie totală. Este o metodă operatorie propusă de autori polonezi (Powiertowsky şi Matlosz, 1966) şi practicată pentru prima oară în 1960 la copii între 1 şi 7 ani. Operaţia constă în ablaţia întinsă a bolţii craniene. Pentru protejarea creierului, care se află sub planul cutanat, se indică purtarea unei căşti aproximativ un an. După Powiertowsky şi Matlosz, metodele clasice sînt valabile numai în cazurile cînd procesele osoase nu sînt prea accentuate. În caz contrar, ei recomandă ablaţia bolţii craniene modificate. Operaţia, după aceşti autori, are ca rezultat: o acţiune decompresivă imediată; eliminarea obstacolului mecanic ce se opune expansiunii cerebrale; regenerarea ulterioară a bolţii craniene, care va avea o configuraţie normală.

Una dintre problemele ce preocupă pe neurochirurg, indiferent de tehnica folosită, este ca intervenţia să aibă un efect durabil, adică resudarea osoasă să poată fi împiedicată, ştiindu-se că aceasta este cu atît mai rapidă cu cît pacientul este mai tînăr. Pentru împiedicarea reosificării precoce, deci pentru prevenirea recidivelor, se folosesc:

Materiale de interpoziţie, care se dispun pe marginile craniectomiei; constau în materiale inerte, ca foiţe de tantal (Simmons şi Peyton, 1947), cauciuc (Kenner, 1958), film de polietilen (Fowler şi Ingraham, 1957; Davis şi colab., 1969), sau în materiale vii, ca periost (Lecuire şi Lapras, 1961), amnios (Gros şi colab., 1961). Cercetările ulterioare au arătat însă că reunirea marginilor osoase nu este împiedicată de aceste materiale.

Acţiunea directă asupra foiţei externe a durei mater, generatoare de os, se poate efectua, aşa cum utilizează curent Anderson şi Geiger (1965), cu soluţie Zenker, care suprimă activitatea osteoblastică a foiţei externe a durei mater. Există şi o metodă de ablaţie a foiţei externe a durei mater (Brenner, 1965; Brenner şi Valencak, 1966; Brenner şi Kraus, 1971), după care şanţurile osoase create de craniectomie ar rămîne deschise. Aceste două procedee prezintă unele inconveniente. Metoda cu soluţie Zenker necesită ca dura mater să fie perfect intactă; altfel se poate ajunge la starea de mal comiţial. În cazul ablaţiei foiţei durale externe, există riscul ca dura mater, care este foarte subţire la sugar, să se rupă şi să apară meningocele postoperator.

În Clinica de neurochirurgie din Bucureşti, începînd din anul 1941 se utilizează o metodă operatorie originală (Bagdasar-Draganesco-Arseni), bazată pe ideea că, în cazul intervenţiilor pentru craniostenoză, ideal ar fi să se imite condiţiile de dezvoltare normală a craniului. Metoda constă într-o craniectomie liniară, de 1,5—2 cm lăţime, tinzînd să separe oasele la nivelul suturii sagitale, coronare şi lambdoide. La nivelul bregmei, punct de întîlnire între sutura sagitală şi coronară, se creează o craniectomie romboidală ca o fontanelă anterioară, iar la nivelul punctului de întîlnire a suturii sagitale cu sutura lambdoidă se creează chirurgical o fontanelă posterioară. Extremităţile inferioare ale suturilor coronare şi lambdoide sînt reunite printr-o rezecţie osoasă la nivelul suturii parietotemporale (scuamoasă) sau ceva mai sus, dacă bolta este foarte înaltă. În acest fel, oasele parietale devin mobile şi flotează sub scalp. Operaţia se execută în doi timpi. Primul timp, anterior, constă în craniectomie liniară pe sutura coronară, crearea unei fontanele anterioare şi efectuarea unei craniectomii pe jumătatea anterioară a suturii sagitale şi a suturilor parietotemporale; timpul al doilea operator, posterior, constă în craniectomie pe sutura lambdoidă, crearea unei fontanele posterioare, craniectomie pe jumătatea posterioară a suturii sagitale şi a suturilor temporoparietale. Intervalul optim între cei doi timpi operatori este de 2—4 săptămîni, în funcţie de starea copilului. În momentul introducerii acestei metode chirurgicale, se foloseau trei incizii ale scalpului: prima arcuită pe sutura coronară, a doua liniară pe sutura sagitală, iar ultima pe sutura lambdoidă.

Ulterior s-a renunţat la incizia liniară pe sutura sagitală, operaţia fiind executată numai cu două incizii, pe suturile coronară şi lambdoidă (fig. 109 şi 110), iar craniectomia pe sutura sagitală efectuîndu-se subcutanat (Arseni, 1957).

În prezent, aplicăm principiul acestei metode diferit în variatele forme de craniostenoză, ţinînd seama de sutura sinostozată. În scopul prevenirii reosificării sinostozei am întrebuinţat toate metodele preconizate pentru interpunerea materialelor inerte sau vii, dar rezultatele nu au fost favorabile, ceea ce ne-a determinat să renunţăm la ele. Nu mai utilizăm în prezent nici soluţia Zenker şi nici rezecţia foiţei parietale a durei mater, care pot duce la consecinţe grave. De aceea am recurs la craniectomie liniară lărgită, pînă la 3 cm, cu evitarea administrării de calciu şi a helioterapiei.

În exoftalmii importante ce însoţesc craniostenozele, după intervenţia operatorie propriu-zisă se mai poate efectua un timp operator complementar, şi anume rezecţia plafoanelor orbitare, adică decomprimarea orbitelor pentru a ameliora exoftalmia.

Prin urmare, în craniostenoze nu există o operaţie standard; efectuarea craniectomiei variază în funcţie de fiecare tip de craniostenoză. Menţionăm că această atitudine de dată mai recentă este adoptată de Clinica de neurochirurgie din Bucureşti.

Rezultate. Succesul intervenţiei depinde de precocitatea diagnosticului. Eşecurile operatorii apar acolo unde leziunile sînt vechi, fixate, adică la copii operaţi tardiv.

Autorii americani Ingraham şi Matson (1954), precum şi McLaurin şi Matson (1952) au fost primii care au introdus indicaţia operatorie precoce, la vîrsta de sugar mic. Această atitudine chirurgicală a dus la rezultate postoperatorii funcţionale şi estetice foarte bune. Statisticile lor au reuşit să convingă majoritatea neurochirurgilor asupra necesităţii adoptării acestei atitudini privind momentul operator, atitudine pe care ne-o însuşim şi noi.

În Clinica de neurochirurgie din Bucureşti, în perioada 1936—1978, din 148 de cazuri de craniostenoză internate, 134 au fost operate şi 14 neoperate. Pînă în anul 1939 s-au efectuat patru operaţii decompresive tip Cushing; din 1939 pînă în 1970 s-au făcut 69 de operaţii cu metoda Bagdasar-Draganesco-Arseni clasică, iar în perioada 1971—1978 s-au folosit metode adaptate la forma craniostenozei la 61 de copii. Vîrsta la care s-au internat pacienţii pentru intervenţie este ilustrată în figura 111. În ultimii ani se constată o adresabilitate generală crescută, cu preponderenţă la copilul mic. Repartiţia cazurilor de craniostenoză operate în funcţie de vîrstă este prezentată comparativ cu statistica lui Ingraham şi Matson (1954) în figura 112. Pînă în anul 1954 s-au înregistrat 3 decese postoperatorii. Din 1954 nu am avut nici un deces postoperator datorită atît metodelor de anestezie şi de reanimare, cît şi indicaţiei operatorii judicioase. Au fost efectuate reintervenţii tip Bagdasar-Draganesco-Arseni la 8 pacienţi, dintre care la un copil de 3 ori. Postoperator am urmărit 48 de cazuri de craniostenoză operate în clinica noastră într-o perioadă variind între 1 an pînă la 8 ani, de unde am notat: 24 de cazuri cu ameliorări neuropsihice evidente; 6 cazuri de copii cu dezvoltare intelectuală

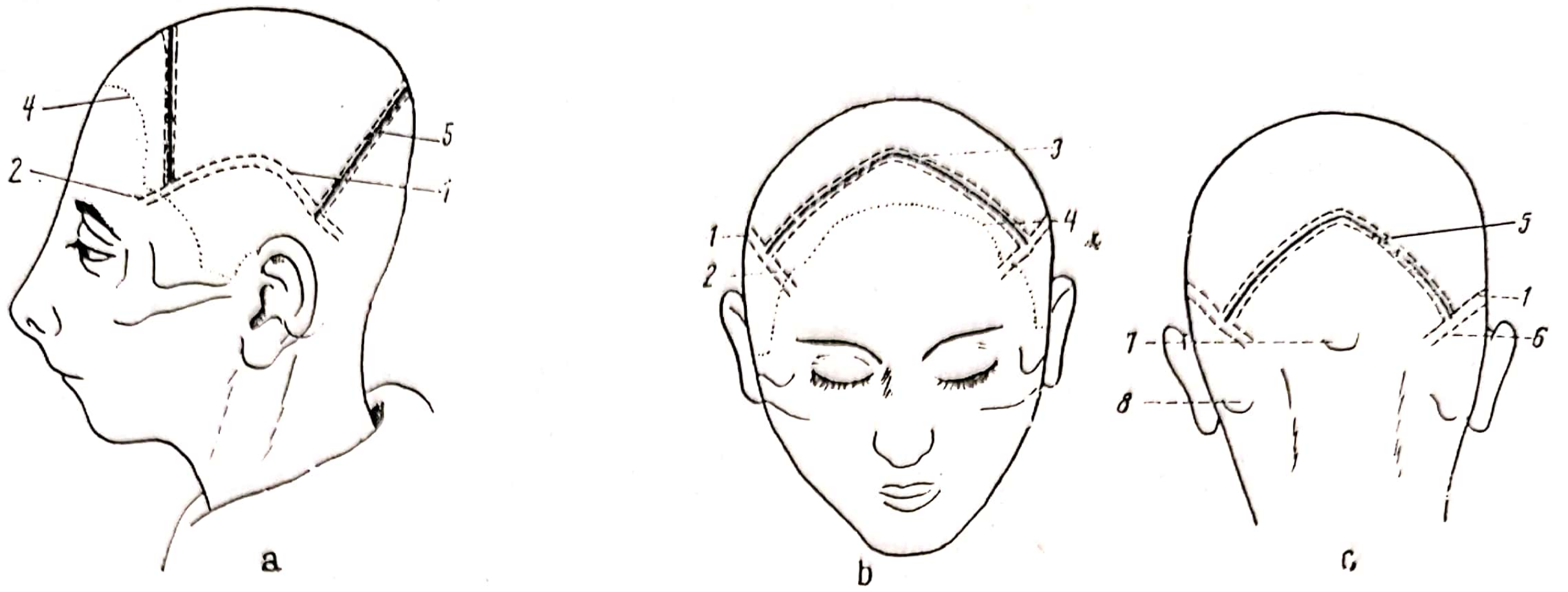

Fig. 109. — Reprezentare schematică a operației Bagdasar-Draganesco-Arseni :
a, profil; *b*, față; *c*, spate. *1*, disjuncție parietotemporală; *2*, rezecție osoasă frontală; *3*, disjuncția suturii coronare, *4*, linia părului; *5*, disjuncția suturii lambdoide; *6*, rezecție osoasă occipitală; *7*, protuberanță occipitală externă; *8*, apofiza mastoidă.

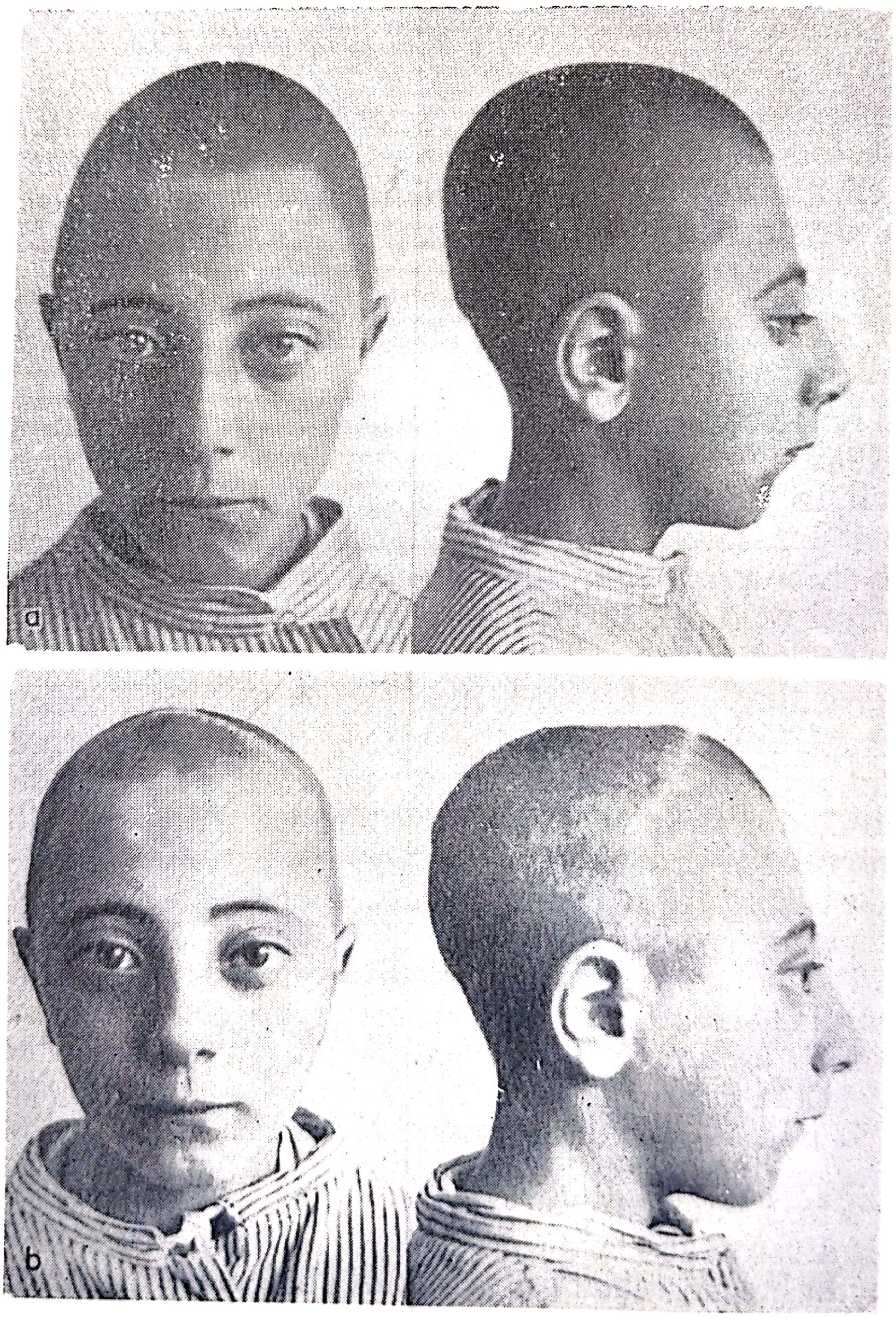

Fig. 110. — Copil cu craniostenoză (turicefalie) :
a, preoperator; *b*, postoperator.

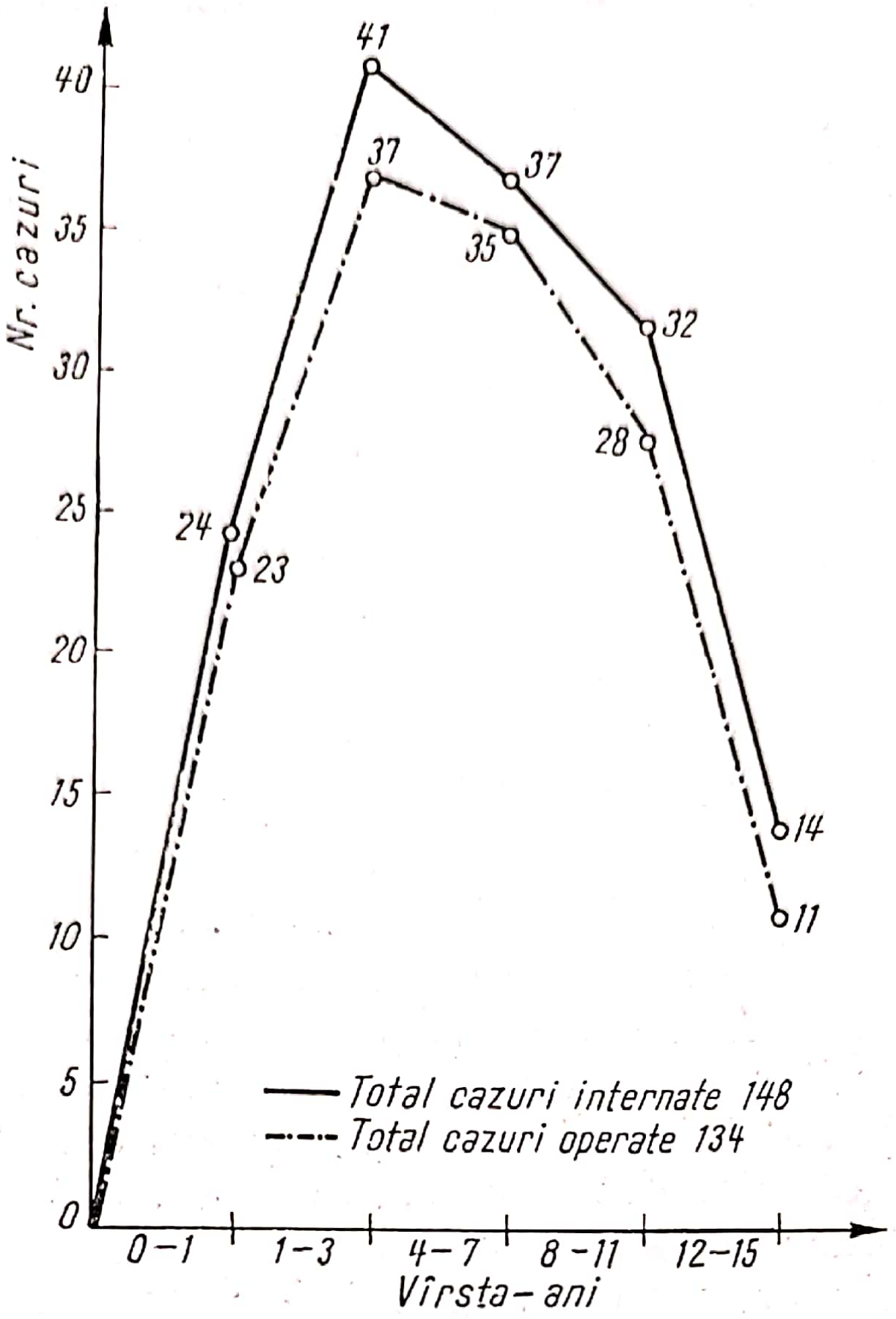

Fig. 111. — Vîrsta pacienţilor cu craniostenoze internaţi pentru intervenţie chirurgicală.

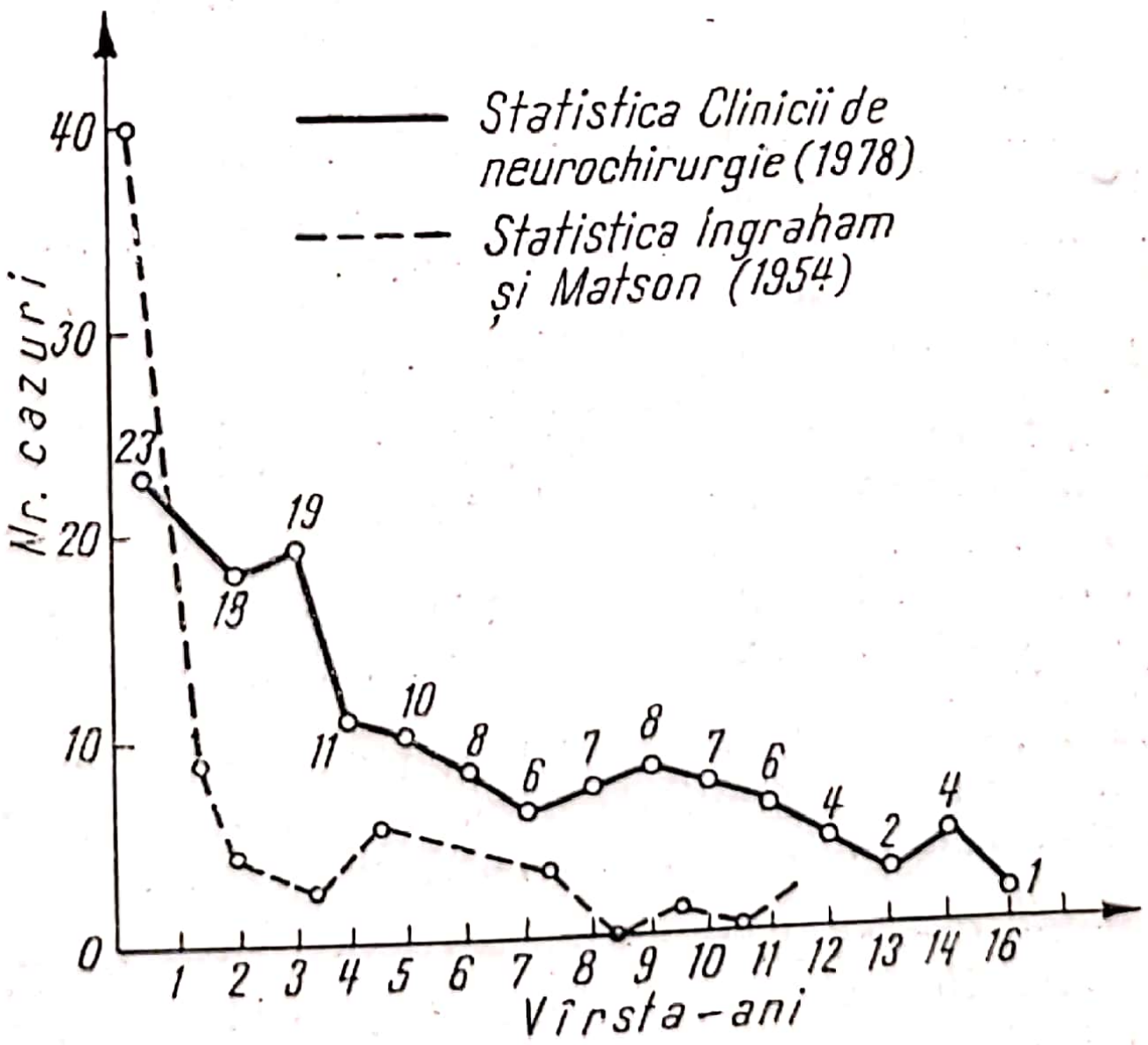

Fig. 112. — Repartiţia după vîrstă a cazurilor de craniostenoză operate, comparativ cu statistica lui Ingraham şi Matson (1954).

la linia superioară (premianţi); 10 cazuri de ameliorări uşoare. Nu am constatat ameliorări la cazurile internate pentru epilepsie; în unele cazuri cu decolorare papilară s-a obţinut o ameliorare a vederii. Oricum, cu excepţia unui singur caz, nu s-a observat o agravare a tulburărilor de vedere postoperator. Procentul mai mare de rezultate favorabile s-a realizat la copiii operaţi la vîrstă mică, sugar şi copil mic. Multiplicitatea metodelor propuse privind tipul craniectomiei şi mijloacele menite să împiedice reosificarea suturilor indică faptul că, cu toate progresele tehnicilor operatorii şi cu toate rezultatele din ce în ce mai bune ca prognostic vital şi funcţional, tratamentul operator nu este încă întotdeauna satisfăcător. Aceasta arată că trebuie perseverat în continuare pentru depistarea timpurie a bolii la sugar, pentru perfecţionarea metodelor chirurgicale actuale şi pentru descoperirea etiopatogeniei afecţiunii în vederea prevenirii ei.

Profilaxie. Pericolul reducerii capacităţii craniene şi, prin aceasta, al instalării mai devreme sau mai tîrziu a HIC mai mult sau mai puţin intense cu dismorfii craniofaciale, leziuni oftalmologice şi tulburări psihice ireversibile ulterior impune ca fiecare sugar cu o formă dubioasă a craniului să fie prezentat la un examen neurochirurgical pentru măsurarea perimetrului cranian, practicarea unui examen radiologic al craniului, efectuarea unui examen oftalmologic şi a unui bilanţ neuropsihic complex. Se va face în continuare un examen radiologic, repetat la 2—4 luni, cu urmărirea perimetrului cranian. Este necesară depistarea cazurilor în mediul obstetrical, pediatric şi oftalmologic.

Bibliografie

Adeloye A., Steiner G. M., Emery J.L., J. Neurosurg. Sciences, 1974, **18**, 244.

Alessandrescu D., Rusu O., Pascu P., Leonte Niculina, Obstet. Ginec., 1970, **18**, 281.

Alter M., Arch. Neurol. (Chicago), 1962, **7**, 411.

Ameli N. O., Brain, 1966, **89**, 549.

Anderson F. M., Geiger L., J, Neurosurg., 1965, **22**, 229.

Anderson F.M., Landing B.H., J. Pediat., 1966, **69**, 88.

Appleby A., Foster J. B., Hankinson J., Hudgson P., Brain, 1968, **91**, 131.

Arseni C., Zbl. Neurochir., 1957, **17**, 363.

Arseni C., Stanciu M., St. cerc. neurol., 1966, **11**, 361.

Arseni C., Maretsis M., Neurologie, Psihiatrie, Neurochirurgie, 1967, **12**, 335.

Arseni C., Marinescu V., Nicolau S., Neurologie, Psihiatrie, Neurochirurgie, 1968, **13**, 131.

Arseni C., Simionescu M., *Patologia vertebromedulară neurochirurgicală*, Edit. medicală, Bucureşti, 1968, p. 283.

Arseni C, Cristian C., Terzi A., Roman I., Pediatria (Buc.), 1970, **19**, 349.

Arseni C., Horvath L., Ciurea A. V., comunicare U.S.S.M., Neurologie — Neurochirurgie, Bucureşti, 1971 a.

Arseni C., Horvath Lenke, Ciurea A. V., Pediatria, 1971 b, **20**, 517.

Arseni C., Maretsis M., Neurologie, Psihiatrie, Neurochirurgie, 1972, **17**, 15.

Arseni C., Horvath Lenke, Carp N., Ciurea A. V., comunicare U.S.S.M., Pediatrie, Bucureşti, 1972 a.

Arseni C., Horvath Lenke, Ciurea A. V., Acta neurochir., 1972 b, **27**, 223.

Arseni C., Horvath Lenke, Ciurea A. V., *Malformaţia Dandy-Walker*, comunicare U.S.S.M., Bucureşti, 1974.

Arseni C., Horvath Lenke, Simionescu N., Ciurea A. V., Pediatria, 1976, **25**, 233.

Arseni C., Dinu M., *Tulburări de hidrodinamică a LCR în siringomieliile înalte*, în volumul *Al XX-lea Congres naţional de neurologie*, Bucureşti, 18—21 oct., 1978, p. 130.

Traumatismele sistemului nervos

Traumatismele craniocerebrale

Traumatismele craniocerebrale ocupă un loc deosebit de important în cadrul traumatologiei infantile. Frecvenţa lor este în reală creştere, odată cu progresul civilizaţiei. Ponderea neurochirurgicală a traumatismelor craniocerebrale la copii este condiţionată de pe o parte de incidenţa lor crescută, iar pe de altă parte de gravitatea şi consecinţele lor neuropsihice. Vîrsta copilăriei conferă traumatismelor craniocerebrale anumite particularităţi fiziopatologice, clinice şi terapeutice. În funcţie de particularităţile morfofiziologice ale copilului şi de condiţiile etiopatogenice ale traumatismelor craniocerebrale, traumatismele cerebrale ale copilului se împart în două mari categorii : traumatisme craniocerebrale obstetricale şi traumatisme craniocerebrale ale copilului (între 0 şi 16 ani).

Traumatismele craniocerebrale obstetricale

Această grupă de traumatisme include totalitatea leziunilor traumatice craniocerebrale şi a sindroamelor posttraumatice produse în cursul naşterii, în urma agresiunilor mecanice şi hipoxice care survin în timpul travaliului. Trecerea de la viaţa intrauterină la cea extrauterină (travaliul) solicită potenţialul de adaptare al produsului de concepţie, putînd acţiona în anumite condiţii ca un adevărat stress asupra fătului. Tulburările survenite în cursul travaliului sînt reunite sub denumirea de patologie obstetricală a nou-născutului. Această patologie domină de departe perioada postnatală prin gravitatea şi importanţa ei.

Patologia obstetricală a nou-născutului este generată în principal de doi factori : a) modificările brutale din cursul travaliului, şi b) fragilitatea morfofuncţională deosebită a fătului. De cele mai multe ori cei doi factori sînt intricaţi. Manifestările morbide apărute la făt în aceste condiţii deosebite nu se pot limita doar la traumatismele craniocerebrale, adeseori existînd *sindroame pluritraumatice*. Afectarea craniocerebrală este însă dominantă ca frecvenţă şi gravitate. Incidenţa generală a traumatismelor obstetricale este apreciată la 2—7 cazuri la 1 000 de naşteri (Behrman, 1975). Această patologie obstetricală are repercusiuni multiple asupra fătului, începînd cu dereglarea mecanismelor de acomodare la viața extrauterină (sindrom hemoragic, tulburări de nutriție, infecții diverse) pînă la afectarea viabilității produsului de concepție (peste 50% din mortalitatea perinatală este tributară acestei patologii). Mortalitatea prin leziuni traumatice cerebrale în cursul nașterii este de 5—7 la 1 000 de nașteri (Rowbotham, 1964). În cazuistica prezentată de Căprioară și colab. (1968), la nașterile la care s-au efectuat diferite manevre obstetricochirurgicale s-au constatat, în decurs de un an: morbiditate de 29,6%, mortalitate neonatală de 8,5% și mortalitate perinatală de 4,3%. Aceste date ilustrează gravitatea suferinței fătului și riscul manevrelor obstetricale. În raportul prezentat la Congresul al II-lea de pediatrie, Coman și colab. (1969) arată că traumatismul obstetrical craniocerebral este cauzator de decese în 6,4% din cazuri. Totodată, patologia obstetricală este răspunzătoare de un procent important de sechele neuropsihice ce apar în dezvoltarea ulterioară a copilului.

Etiopatogenie. În cadrul aspectelor etiopatogenice vom prezenta factorii favorizanți și determinanți ce pot duce la apariția de traumatisme craniocerebrale în cursul nașterii.

A. *Factorii favorizanți*, extrem de multipli, modifică fie reactivitatea fătului (prematuritate, postmaturitate, afecțiuni materne cu afectarea produsului de concepție), fie însăși mecanismul travaliului (prezentații distocice, intervenții obstetricale laborioase, primiparitate etc.). În cadrul acestor factori etiologici multipli, Anderson (1952) încearcă următoarea clasificare: 1) factori prenatali: primiparitate, afecțiuni materne cu răsunet asupra produsului de concepție, patologie placentară; 2) factori intranatali: prematuritate, forceps, vidextracție, manevre de versiune, operație cezariană; 3) factori postnatali: asfixie, convulsii, icter nuclear.

În contextul acestor factori favorizanți amintim particularitățile morfofuncționale ale nou-născutului (în special prematur), care pot favoriza leziunile traumatice craniocerebrale: distanța redusă dintre calotă și masa cerebrală, ceea ce accentuează efectul presiunii asupra creierului; cantitatea redusă de LCR; fragilitatea crescută a vaselor.

B. *Factorii determinanți* care survin în cursul travaliului sînt: 1) factorul mecanic și 2) factorul chimic (hipoxic).

1. *Factorul mecanic.* Această agresiune este urmarea traumatismului obstetrical exercitat asupra fătului în cursul travaliului obișnuit sau laborios. Regiunea cea mai expusă la agresiunea mecanică este cea craniocerebrală. De aceea, factorul mecanic brutal este în fond sinonim cu producerea de traumatisme craniocerebrale obstetricale.

Factorul mecanic poate interveni în producerea leziunilor traumatice prin următoarele mecanisme:

a) *Mecanismul de presiune*, endo- (bazin osos, perineu) sau exogen (intervenții obstetricale), ce se exercită cu predilecție asupra craniului. Presiunea acționează în *mod direct* asupra craniului, determinînd deformări și soluții de continuitate ale oaselor craniene, revărsate subdurale, chiar rupturi ale coasei și ale trunchiului. Presiunea maximă în cursul angajării normale a craniului se exercită în special asupra diametrului bitemporal (solicită tentoriul) și mai puțin asupra diametrului frontooccipital (solicită coasa creierului). În nașterile distocice, extracția capului produce deseori o comprimare oblică a craniului, putînd determina importante modificări asupra structurilor intracraniene: pahimeninge (tentoriu și coasa craniului), parenchim cerebral, structuri vasculare. Presiunea poate acţiona şi în *mod indirect* prin creşterea presiunii intracraniene. Această creştere a presiunii intracraniene duce la stază, hiperemie şi apoi la hemoragii şi rupturi vasculare meningocerebrale. În această direcţie se arată că aplicaţiile de forceps pot indica presiunea intracraniană cu 80—95 mm Hg şi tracţiunile puternice (Kelly, 1963). În cursul travaliului obişnuit, contracţia fibrelor uterine determină o descindere fetală cît mai uniformă prin filieră pelvigenitală, astfel că forţele opoziţionale sînt minime. În aceste condiţii, craniul se prezintă în traversarea pelvisului cu diametrele sale cele mai mici. În cursul travaliilor laborioase, generate de disproporţiile cefalopelvice sau de prezentaţiile anormale, această adaptare facilitatoare între craniu şi filiera pelvigenitală se modifică. Forţele opoziţionale sînt mult mai puternice, rezultînd astfel deformări craniene şi leziuni cerebrale diferite. La aceste forţe se adaugă şi diferitele manevre obstetricale (forceps), ce agravează leziunile craniocerebrale.

b) *Mecanismul de tracţiune* poate determina diferite tipuri de fracturi, luxaţii sau elongaţii la nivelul plexului brahial. De asemenea, acest mecanism poate duce la deplasări ale corpilor vertebrali, deci la producerea de traumatisme vertebromedulare. Aceste traumatisme sînt întîlnite mai ales în cursul prezentaţiilor pelviene. Mecanismul de tracţiune are puţine implicaţii craniocerebrale, semnalate uneori în cazul aplicării incorecte a vidextracţiei. În ceea ce priveşte extinderea sau limitarea procedeului de vidextracţie, Arseni şi colab. (1973) conchid, pe o serie studiată în timp (2—8 ani), că această manevră nu este nocivă dacă se aplică corect şi cu indicaţii precise.

c) *Mecanismul de decompresiune* se referă la efectul diferenţei dintre presiunea intrauterină şi cea atmosferică asupra patului capilar cerebral fetal (Schwartz, 1961). Ca urmare a acestei diferenţe de presiune, la decomprimarea prezentaţiei creşte afluxul sanguin în regiunea patului capilar cerebral, cu apariţia de hemoragii meningocerebrale. Acest mecanism se produce mai ales la naşterile premature, datorită fragilităţii patului capilar fetal.

Cele trei mecanisme expuse realizează contextul agresiunii mecanice, cu repercusiuni craniocerebrale deosebit de grave asupra fătului.

2. *Factorul chimic (hipoxic)*. Această agresiune este urmarea scăderii aportului de oxigen la făt, realizînd un adevărat „traumatism chimic". Rezistenţa fătului la hipoxie este mult mai crescută decît a adultului, însă scăderile brutale şi prelungite ale aportului de oxigen pot duce la tulburări cerebrale fetale grave. Ţesutul nervos reacţionează cel mai rapid la hipoxie. Leziunile nervoase se instalează în funcţie de importanţa hipoxiei. Astfel, sînt afectate în ordine : scoarţa, cerebelul, substanţa albă, măduva spinării. Hipoxia induce de asemenea o serie de tulburări la nivelul sistemului capilar cerebral (hiperpermeabilitate, microhemoragii). Prin acţiunea sa bipolară, neuronală şi vasculară, ea constituie un factor de agresiune deosebit de important asupra sistemului nervos central. Factorul hipoxic acut din cursul travaliului normal nu este socotit prea sever, devenind însă foarte important în travaliile prelungite laborioase. În general, hipoxia este mai bine suportată în uter, unde există posibilităţi de compensare din partea organismului matern şi a placentei, decît după naştere, cînd fătul este privat de aceste posibilităţi.

Între cei doi factori — mecanic şi chimic — există relaţii de strictă interdependenţă, care au ca rezultat agravarea leziunilor craniocerebrale din cursul travaliului şi imediat postnatal. Astfel, factorul mecanic, prin leziunile centrilor respiratori, favorizează apariţia hipoxiei, iar hipoxia la rîndul ei sensibilizează în mod cert sistemul vascular cerebral şi parenchimul nervos la acţiunea agresiunii mecanice. Tot hipoxia, modificînd procesele de coagulare, favorizează producerea de hemoragii meningocerebrale posttraumatice.

Starea patologică specifică nou-născutului, determinată de factori mecanici sau hipoxici legaţi de travaliu, cu manifestări predominant neurologice, constituie encefalopatia traumatică (denumită anterior şi sindrom neurovascular). Sindromul se caracterizează din punct de vedere anatomopatologic prin leziuni predominant vasculare, întîlnite mai ales la nivelul sistemului nervos central.

În fine, amintim că un stadiu deosebit de grav al patologiei obstetricale este instalarea *şocului neonatal*. Această formă de şoc se datoreşte tocmai circumstanţelor stresante, deosebit de puternice, enunţate anterior, care apar în cursul travaliului (agresiune mecanică, agresiune hipoxică). Imaturitatea mecanismelor de reacţie ale sistemului nervos central şi a funcţiilor endocrine hipofizo-cortico-suprarenale la făt împiedică răspunsul acestuia la stres (Llusia, 1961). Şocul neonatal nu este de obicei o entitate patogenică de sine stătătoare, apărînd cel mai adesea ca un sindrom de debut în cursul unor stări patologice variate (hemoragie meningocerebrală, boala hemolitică etc.). Tot în cadrul stării de şoc neonatal se includ şi suferinţa fetală intrauterină sau hipoxia prelungită din cursul travaliului. Tratamentul şocului neonatal capătă astfel valenţe deosebit de importante prin aspectele de prevenire a suferinţei fetale intrauterine. Privitor la tratamentul curativ, acesta cuprinde un ansamblu de măsuri terapeutice care se instituie intrapartum sau imediat după naştere pentru reechilibrarea funcţiilor vitale ale fătului.

Tabloul clinic al traumatismelor craniocerebrale obstetricale cuprinde următoarele tipuri de leziuni.

I. Leziunile părţilor moi

Leziunile tegumentare se prezintă sub formă de echimoze sau chiar plăgi superficiale. Acestea apar în naşterile laborioase (datorită presiunii bazinului osos asupra scalpului fetal), în aplicaţiile de forceps sau în manevrele de vidextracţie. Evoluţia locală a acestor leziuni este de obicei favorabilă.

Bosa serosanguină este consecinţa presiunii mari suferite în cursul travaliului de către capul fetal. Anatomopatologic, ea reprezintă o infiltraţie edematoasă şi sanguină a pielii şi ţesutului celular subcutanat, localizată în regiunea declivă a prezentaţiei şi determinată de tulburarea circulaţiei sanguine din travaliile mai mult sau mai puţin laborioase. Bosa serosanguină apare clinic ca o tumefacţie cu întindere variabilă, de consistenţă păstoasă, care nu respectă suturile craniene. Resorbţia bosei are loc spontan în toate cazurile, în cîteva ore sau, excepţional, în cîteva zile.

Hematomul subcutanat cranian constituie o formă relativ rară dar gravă a maladiei hemoragice a nou-născutului (Barré, 1970). Anatomic, el reprezintă un revărsat sanguin la nivelul ţesutului celular subaponevrotic ce poate cuprinde întreaga regiune pericraniană şi poate difuza chiar pînă în regiunea cervicală, de consistenţă păstoasă, uneori renitentă, şi dureros la presiune. Hematomul subcutanat cranian poate atinge dimensiuni importante, în funcţie de cantitatea de masă sanguină infiltrată între craniu şi aponevroza epicraniană. Două elemente clinice susţin acest diagnostic : mărirea de volum a craniului nou-născutului şi constatarea tabloului unei anemii acute. Factorii determinanţi sînt reprezentanţi de traumatismul obstetrical, asociat cu tulburări importante de crază sanguină (hipoprotrombinemie). De aceea, tratamentul se rezumă, în fond, la efectuarea de transfuzii cît mai precoce și cu sînge proaspăt izogrup. Local, aceste hematoame se resorb de obicei în aproximativ o săptămînă.

Cefalhematomul reprezintă un revărsat sanguin colectat între periost și tabla externă a craniului (fig. 113). Anatomic, el este deci un hematom subperiostic cranian, situat parietal cel mai frecvent. Revărsatul hemoragic provine din vasele pericraniene rupte în cursul traumatismului obstetrical și poate fi unic sau multiplu. Diagnosticul clinic se bazează pe prezența unei deformări net delimitate a craniului, cu evoluție progresivă, care se întinde pînă la nivelul suturilor (la care pericraniul este aderent). Inițial, cefalhematomul poate fi mascat de prezența unei bose serosanguine supraadăugate.

Evoluția cefalhematomului are loc în trei etape: ruptura vaselor pericraniene; coagularea și organizarea revărsatului; proliferare osoasă cu formarea după 14 zile a unui inel periferic relativ dur, centrul rămînînd depresibil. Resorbția completă a cefalhematomului are loc în 2—3 luni. În mod excepțional el se poate calcifica, determinînd astfel o asimetrie craniană. Cefalhematomul se asociază uneori cu fisuri ale oaselor craniene și chiar cu revărsate sanguine intracraniene, caz în care se însoțește de fenomene neurologice datorită compresiunii asupra formațiunilor nervoase. În patogenia cefalhematomului se admit doi factori determinanți: traumatismul obstetrical și tulburările de hemostază (hipoprotrombinemia neonatală).

Tratamentul cefalhematomului constă pe de o parte în corectarea tulburărilor de crază sanguină (administrare de vitamina K, vitamina C,

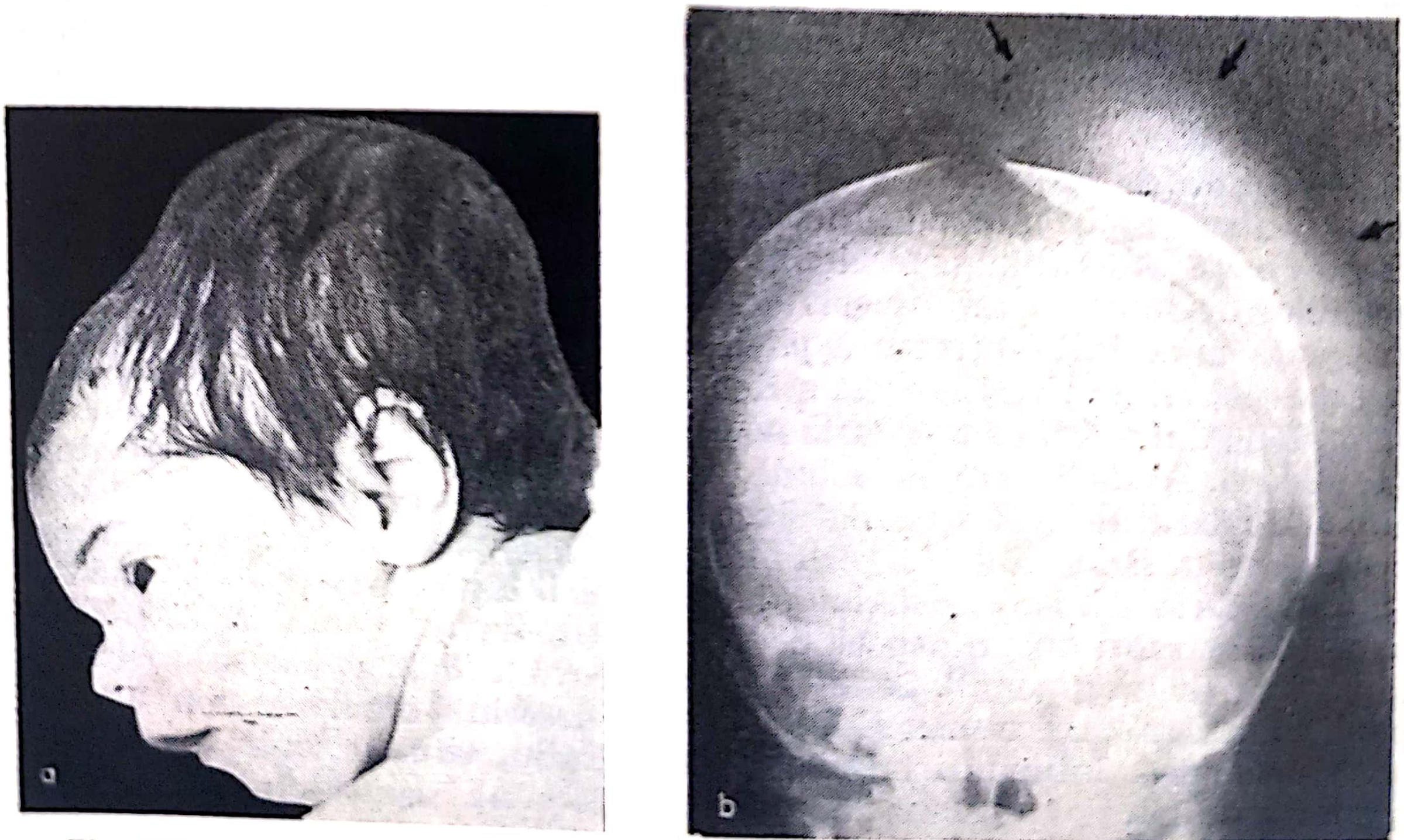

Fig. 113. — Cefalhematom întins la un nou-născut de 18 zile (parieto-occipital stîng): *a*, deformarea capului; *b*, radiografie din față.

calciu), iar pe de altă parte în puncționarea și evacuarea colecției hematice. Pledăm pentru acest tratament efectuat într-un mediu chirurgical de specialitate, pentru evitarea apariției calcificărilor inestetice craniene cu asimetrie consecutivă și pentru evitarea posibilității infectării spontane a revărsatului. Puncționarea cefalhematomului trebuie făcută cu multă atenție, pentru a nu predispune la complicații septice (Crama, 1963). În cazul cefalhematoamelor însoțite de revărsate sanguine intracraniene (hematom extradural) este necesară intervenția chirurgicală pentru rezolvarea ambelor revărsate. Cefalhematoamele bilaterale (biparietale) pot determina o anemie severă ; de aceea este necesară recunoașterea lor rapidă și instituirea de transfuzii cu sînge proaspăt izogrup. Cefalhematoamele cronice vechi necesită un tratament chirurgical ce constă în ridicarea în bloc a colecției calcificate cu rezecarea tablei osoase externe.

Insistăm asupra formelor grave de hemoragii pericraniene ce apar la nou-născut. Hematomul subcutanat cranian și cefalhematomul pot necesita instituirea de urgență a unei terapii susținute (transfuzii). Aceasta se datorește anemiilor acute deosebit de severe, produse datorită acțiunii factorului mecanic obstetrical la nivelul craniului pe fondul hipoprotrombinemiei neonatale (Roumens, 1965). Alături de restabilirea masei sanguine a nou-născutului, de mare importanță este aportul de vitamine K, C și calciu.

II. Leziunile craniului

Datorită plasticității craniului fetal, leziunile craniene survenite ca urmare a traumatismelor obstetricale sînt destul de rare. Această plasticitate se explică, pe de o parte, prin cantitatea mică de calciu conținută la nivelul oaselor craniene și, pe de altă parte, prin existența suturilor membranoase ce permit compresiunea capului fetal în cursul trecerii prin filiera pelvigenitală. Totuși, fracturile care se produc sînt rezultatul contactului craniului fetal cu porțiunile bazinului osos matern din cursul nașterii sau se datoresc manevrelor obstetricale (forceps).

Prototipul de leziune craniană este *fractura de tip liniar*. Fracturile liniare afectează în mod constant calota, iradiind uneori spre bază. Fracturile de bază ale craniului fetal sînt excepționale. Evidențierea radiologică a liniilor de fractură este uneori destul de dificilă (Chasler, 1967). Pentru existența unei linii de fractură pledează și constatarea cefalhematomului. Acest fapt este justificat de către Kendall și Woloshin (1952), care constată că în 25% din cefalhematoamele nou-născutului există o fractură craniană subiacentă. Al doilea tip de leziune, ca frecvență, sînt *înfundările craniene* ale nou-născutului. Ele se datoresc comprimării craniului fie de către promontoriu, fie de către lingura forcepsului. Înfundările mici sînt însoțite de obicei de fisuri, iar cele mai mari de fracturi. Înfundările calotei craniene a nou-născutului au un aspect de godeu ; ele au fost denumite înfundări „în minge de ping-pong". Sediul cel mai frecvent al acestora este regiunea parietală. Astfel, Alexander și Davis (1969) descriu 6 cazuri de nou-născuți care prezentau înfundări craniene posttravaliu, situate toate la nivelul osului parietal.

Clinic, fracturile craniene liniare ale nou-născutului pot trece deseori neobservate dacă nu există semnul de suferință cerebrală asociată. În general, ele nu pun probleme deosebite din punct de vedere terapeutic. În cazul înfundărilor bolţii craniene, acestea necesită o redresare chirurgicală. Remarcăm procedeul utilizat de Tan (1974) şi recent de Saunders şi colab. (1979) de redresare a înfundărilor craniene, utilizînd vacuum extractor. În mod cu totul particular, Loeser şi colab. (1976) prezintă 3 observaţii de înfundări osoase prin forceps care s-au redresat spontan în timp (fapt verificat radiologic).

În unele cazuri putem constata fracturi craniene cominutive, asociate cu leziuni grave meningocerebrale, produse în urma travaliilor laborioase. În fine, amintim posibilitatea existenţei fracturilor diastazice cu ruptura durei mater ale nou-născutului, care pot duce la apariţia unei fracturi progresive.

III. Leziunile meningiene

În traumatismele obstetricale, pahimeningele suferă dilacerări cu repercusiuni cerebrale şi vasculare importante. Principalele zone de afectare a pahimeningelui sînt la nivelul structurilor fibroase de susţinere de tipul coasei şi tentoriului. Coasa creierului şi cortul cerebelului se opun tendinţei de deformare craniană în cursul travaliului normal. După cum am mai arătat, presiunea exercitată bitemporal solicită în special tentoriul, iar cea exercitată frontooccipital solicită predominant coasa creierului. În travaliile laborioase au loc delabrări şi chiar rupturi ale pahimeningelui, în special în aria lor de joncţiune angulară. Astfel, leziunile pahimeningelui la nivelul tentoriului sau al coasei pot determina afectarea sinusului drept sau a sinusului sagital. Hemoragiile intracraniene produse astfel sînt deosebit de grave. În prezentaţiile pelviene, extracţia capului fetal produce o comprimare oblică a craniului, putînd determina rupturi tentoriale. Restul pahimeningelui (dura mater din regiunea convexităţii şi regiunea bazei) este foarte rar lezat în cursul traumatismelor obstetricale.

IV. Leziunile cerebrale

Creierul fetal are un important grad de rezistenţă în faţa forţelor traumatice ce se exercită în cursul travaliului. Astfel, agresiunea traumatică şi hipoxică sînt practic fără consecinţe lezionale în condiţiile unui travaliu normal. În cazul unei agresiuni deosebit de intense, legată de actul naşterii, creierul suferă importante leziuni de tip edem, contuzie, dilacerare, hemoragie. Dintre aceste fenomene lezionale, predomină anatomic hemoragiile difuze, peteşiale. Aceste fenomene hemoragice cerebrale se caracterizează prin manifestări complexe neurologice, încadrate sub denumirea de **encefalopatie traumatică** (sinonime : sindromul neurovascular, hemoragie meningocerebrală), care reuneşte atît hemoragiile meningocerebrale, cît şi edemul meningocerebral, entităţi lezionale greu de diferenţiat clinic la nou-născut. Incidenţa encefalopatiei traumatice este între 1 şi 3%, fiind mult mai ridicată la prematuri (Lacroix, 1963). Cauzele determinante sînt factorii mecanici şi chimici (hipoxia), la care se adaugă ca factor favorizant prematuritatea, prin fragilitatea vasculară şi hipoprotrombinemia caracteristică (Windle, 1958).

Clinic, manifestările encefalopatiei traumatice pot fi împărţite, în funcţie de momentul apariţiei, în : manifestări precoce, manifestări din primele ore după naștere și manifestări tardive. *Manifestările precoce* care apar imediat după expulzie sînt, în ordinea gravității : apneea tranzitorie, asfixia albastră și asfixia albă. Aceste trei forme arată starea de inhibiție centrală cu tulburări în instalarea primei inspirații. În formele grave, reanimarea eșuează, copilul decedînd în asfixie albă. *Manifestările din primele ore după naștere* constau în apariția unei stări comatoase la un nou-născut aparent normal și care a țipat imediat după naștere. Și în aceste cazuri prognosticul este deosebit de grav, datorită leziunilor cerebrale severe. *Manifestările tardive* survin de asemenea la un interval de cîteva zile la un copil născut aparent normal. Acest debut întîrziat are drept substrat o accentuare a leziunilor vasculare de la naștere, amplificată de perturbarea hemostazei.

Simptomatologia sindromului constă în : a) *simptome neurologice* : hipoexcitabilitate, adinamie, modificări de tonus și reflexe (hipotonie, hipo- sau areflexie osteotendinoasă, diminuarea sau dispariția reflexelor arhaice, convulsii tonico-clonice generalizate sau localizate, de cele mai multe ori incomplete sau atipice, tulburări ale conștienței mergînd pînă la comă ; b) *simptome respiratorii* : crize repetate de apnee cu cianoză ce însoțesc crizele convulsive, poli- sau bradipnee, respirație periodică (uneori de tip Cheyne-Stockes) ; c) *simptome cardiovasculare* : bradicardie, aritmie, semne de insuficiență circulatorie periferică ; d) *dereglarea homeostaziei termice* : hipo- sau hipertermie, instabilitate termică marcată.

Modificările LCR sînt caracteristice pentru diagnostic : lichidul este hemoragic, hipertensiv, incoagulabil *in vitro*, cu albuminorahie peste 1 g‰. Hematiile apar la microscop cu contur crenelat (dovada stagnării lor în LCR). După sedimentarea lor, lichidul rămîne xantocrom. În hemoragiile subdurale sau intracerebrale, LCR poate fi normal.

Diagnosticul pozitiv al sindromului se bazează pe asocierea datelor anamnestice (agresiune mecanică sau hipoxică) cu cele clinice și de laborator (LCR). Hemoragiile retiniene, constatate frecvent la examenul fundului de ochi, au o valoare diagnostică deosebită. Unii autori (Cavrot și colab., 1955) susțin că hemoragiile retiniene au aceeași origine cu cele meningiene.

Evoluția clinică a sindromului are loc de obicei în trei stadii, în raport cu revenirea progresivă la normal a diverselor etaje ale encefalului. *Primul stadiu* este expresia inhibiției generale, determinată de hipoxia ce a cuprins toate etajele cerebrale. Clinic, acesta constă în : atonie, areflectivitate și lipsa reactivității la excitanții externi, tulburări grave vegetative (cardiorespiratorii). Acest stadiu clinic, definit la ora actuală ca stare de șoc neonatal, impune măsuri terapeutice de urgență pentru combaterea tulburărilor cardiorespiratorii. *Stadiul al doilea* de excitație, se datorește restabilirii excitabilității centrilor subcorticali mezencefalo-diencefalici. Manifestările clinice caracteristice acestui stadiu sînt o stare de agitație motorie și crize de convulsii generalizate. În *stadiul al treilea* se produce dezinhibarea funcțiilor corticale ; în acest moment excitabilitatea și reflectivitatea nou-născutului capătă aspecte relativ normale, dar de intensitate redusă. În formele deosebit de grave, decesul are loc în primele două stadii; stadiul al treilea are o evoluţie de aproximativ 3—4 săptămîni, timp în care reacţiile se normalizează progresiv.

După o perioadă variabilă de timp însă, pot apărea sechele post-traumatism obstetrical, confirmînd gravitatea leziunilor cerebrale datorate agresiunii mecanice sau hipoxice. Ele constau în crize convulsive generalizate sau localizate, agitaţie sau retard psihomotor în unele cazuri.

Formele clinice ale encefalopatiei traumatice neonatale sînt multiple; ele sînt clasificate în funcţie de intensitatea simptomatologiei în: a) *forme majore* (de obicei mortale); *b*) *forme minore* (monosimptomatice, benigne) şi c) *forme latente*, asimptomatice de obicei din punct de vedere neurologic, îmbrăcînd aspectul unei uşoare întîrzieri în dezvoltare în primele luni de viaţă; în aceste cazuri singura posibilitate diagnostică este puncţia lombară, care poate depista sindromul prin evidenţierea modificărilor lichidiene caracteristice.

Complicaţiile encefalopatiei traumatice sînt *imediate*, de ordin infecţios (în special complicaţii infecţioase respiratorii) sau *tardive*, sub forma unor sechele foarte variate ca formă clinică, de la tulburări de comportament şi comiţialitate pînă la encefalopatii infantile grave, sau tulburări ale circulaţiei LCR prin formare de aderenţe subarahnoidiene.

Prognosticul sindromului este de o gravitate deosebită, atît prin decesele rapide imediat postnatal (50% din cazuri), cît şi prin sechelele tardive neuropsihice (Levy-Sylagy, 1960) şi motorii (Natelson şi Sayers, 1973), grave şi foarte frecvente.

Tratamentul encefalopatiei traumatice a nou-născutului constă în luarea cît mai precoce a tuturor măsurilor preventive şi de reanimare pentru a limita cît mai mult posibil consecinţele suferinţei cerebrale. Măsurile terapeutice curative sînt complexe, constînd în: a) asigurarea unor condiţii optime de mediu: temperatură şi umiditate constante, limitarea manipulărilor nou-născutului, evitarea excitanţilor externi (Alessandrescu şi colab., 1972), alimentarea prin gavaj sau parenterală; b) combaterea hipoxiei prin asigurarea permeabilităţii căilor respiratorii superioare (aspirarea secreţiilor), oxigenoterapie, stimularea mecanică sau medicamentoasă a respiraţiei (micoren 9 mg/kg corp/doză, subcutanat), transfuzii de sînge proaspăt izogrup la nevoie; c) tratamentul tulburărilor de hemostază (care la această vîrstă se datoresc cel mai adesea deficitului de sinteză a factorilor vitamino-K-dependenţi (II, VII, IX şi X), prin administrarea de fitomenadion (vitamina K_1 1 mg/kg corp/doză, putînd fi repetată după cîteva zile), plasmă sau crioprecipitat, asociate cu heparină pentru evitarea consumului lor rapid, calciu (calciu gluconic 10% 2 ml/kg corp/24 ore); d) tratament simptomatic constînd în sedare în caz de hiperexcitabilitate sau convulsii cu fenobarbital (5 mg/kg corp/24 ore), reechilibrare hidroelectrolitică în cazurile cu deshidratare, corectarea acidozei prin administrare de bicarbonat de sodiu (3—5 mEq/kg corp/24 ore sau după Astrup); antibioterapie pentru prevenirea complicaţiilor infecţioase. Unii autori recomandă corticoterapia, pentru efectul său de restabilire a integrităţii vasculare.

V. Revărsatele sanguine intracraniene

Considerate global, indiferent de amploarea lor, hemoragiile intracraniene ale nou-născutului sînt destul de frecvente. Revărsatele sanguine intracraniene propriu-zise au însă o incidență mult mai scăzută (Lacroix, 1963). Ele pot produce fenomene evidente de compresiune cerebrală. Clinic, legătura dintre simptomele neurologice și localizarea intracraniană a revărsatelor sanguine este, în general, destul de greu de efectuat. Aceasta se datorește pe de o parte predominanței modificărilor stării de conștiență cu tulburări vegetative importante, iar pe de altă parte dificultății evidențierii deficitelor neurologice la nou-născut.

Tipurile de revărsate sanguine intracraniene care pot surveni în cursul nașterii sînt :

1. **Hematomul extradural.** Acest revărsat sanguin, situat între dura mater și craniu, are o incidență extrem de scăzută. Campbell și Cohen (1951) constată un singur asemenea caz datorat unei fracturi craniene cu înfundare, produsă prin forceps. Courville (1945) găsește necroptic doar 4 hematoame extradurale în seria sa de 284 de nou-născuți decedați prin traumatisme obstetricale. Hematoamele extradurale sînt urmarea unei agresiuni mecanice puternice, care poate produce leziuni craniene grave cu implicarea arterei meningiene mijlocii (fracturi cu înfundare în regiunea temporală). Micile sîngerări extradurale ce însoțesc des fracturile craniene alcătuiesc revărsate sanguine minime, care nu produc fenomene de compresiune cerebrală ; de aceea ele nu intră în studiul nostru. Privitor la tipul de revărsat, hematomul extradural este aproape întotdeauna de origine arterială, de unde rezultă gravitatea sa.

Clinic, hematoamele extradurale produc imediat după naștere (fără interval liber) o alterare rapidă a stării generale pînă la comă profundă, cu importante modificări ale funcțiilor vegetative, cardiorespiratorii și de termoreglare. Semnele neurologice constau în deficite motorii contralaterale, paralizia ipsilaterală a perechii a III-a, crize convulsive generalizate sau focalizate. De obicei, semnele neurologice de compresiune cerebrală sînt mascate de modificările stării de conștiență cu tahicardie și paloare accentuată, datorate pierderii de sînge în spațiul extradural. Dintre examenele paraclinice, ECHO are o deosebită valoare, fiind o metodă de investigație nenocivă, care într-un timp extrem de scurt poate evidenția deplasarea axului median spre partea opusă. Insistăm, de asemenea, asupra importanței radiografiei craniene simple, căci relevarea în asemenea cazuri de fracturi temporale cu înfundare ajută la stabilirea diagnosticului. Evoluția este extrem de rapidă, cu prognostic foarte grav. Tratamentul constă în evacuarea de urgență a hematomului extradural prin abordare chirurgicală, cu care ocazie se rezolvă și focarul de fractură.

2. **Hematomul subdural.** Aceste revărsate sanguine situate între pahi- și leptomeninge au o incidență mult mai ridicată. Pentru Mealey (1968), din grupul hematoamelor intracraniene ale nou-născutului, hematoamele subdurale sînt pe primul plan ca frecvență. Dealtfel, Courville (1945) le consideră, prin frecvența, bilateralitatea și gravitatea lor, o importantă cauză de deces la nou-născuții cu traumatisme obstetricale.

Originea sîngerării este (spre deosebire de hematoamele extradurale) *venoasă* şi se produce prin ruperea coasei cerebelului, prin ruptura venei Galen, sau prin sfîşierea venelor tributare sinusului longitudinal superior.

Anatomic, aceste hematoame sînt bilaterale, extinzîndu-se pe întreaga suprafaţă a emisferelor cerebrale. Excepţional, hematoamele subdurale pot fi constatate la nivelul fosei cerebrale posterioare. Astfel, Carter şi Pittman (1971) raportează un asemenea caz, sintetizînd alte 9 observaţii din literatură; în toate cazurile, agresiunea mecanică (forceps) a fost incriminată ca factor determinant. Simptomele au constat în prezenţa unui sindrom de hipertensiune intracraniană, iar diagnosticul s-a stabilit cu ajutorul ventriculografiei.

Producerea hematoamelor subdurale este favorizată de naşterile laborioase, distocice, cu manevre obstetricale brutale prin aplicare de forceps sau manevre de versiune, prezentaţii vicioase, inerţie uterină sau, dimpotrivă, travaliu precipitat, ruperea prematură a membranelor. De asemenea, în patogenia revărsatelor subdurale au mai fost incriminate şi particularităţile morfofuncţionale ale nou-născutului dismatur sau prematur, precum şi reanimarea neonatală prelungită. S-a mai observat frecvenţa lor crescută la primii născuţi şi la copiii cu greutate mare la naştere.

Simptomatologia clinică a hematoamelor subdurale este mult mai bine individualizată în comparaţie cu cea a hematoamelor extradurale. Debutul este imediat postnatal sau după un interval liber scurt de obicei (ore — zile). Starea de conştienţă este modificată : la început predomină fenomenele de hiperiritabilitate, care evoluează treptat spre somnolenţă şi comă. Tulburările vegetative, deosebit de importante, sînt reprezentate de respiraţie superficială, zgomote cardiace asurzite, tahicardie, paloare generalizată. Semnele neurologice constau în prezenţa unor deficite motorii (contralaterale hematomului) şi paralizia perechii a III-a de nervi cranieni (ipsilateral). Uneori, sindromul piramidal lezional este bilateral, fenomen datorat existenţei unui hematom subdural bilateral. Convulsiile, frecvente, sînt generalizate sau localizate, uneori chiar cu caracter subintrant, cu tendinţă la repetiţie şi rezistente la tratamentul medical. Semnele de HIC nu atrag atenţia, fiind evidenţiate de examenul clinic sub forma unei bombări a fontanelei sau, mult mai rar şi mai tardiv, prin creşterea volumului cranian.

Hematoamele subdurale situate la nivelul fosei posterioare au o evoluţie mult mai scurtă, caracterizată prin crize repetate de apnee, semne vegetative şi convulsii, cu exitus rapid.

Evoluţia hematoamelor subdurale ale convexităţii este acută în mod obişnuit; cu totul excepţional, ele pot avea o evoluţie cronică spre încapsulare şi uneori calcificare, exteriorizată clinic prin instalarea progresivă a unui sindrom clasic de HIC.

Diagnosticul de certitudine se bazează pe puncţia subdurală efectuată la nivelul fontanelei anterioare, odată cu care se realizează şi o subdurografie (prin introducerea de aer în spaţiul subdural). Gravitatea prognosticului şi evoluţia rapidă şi severă impun instituirea de urgenţă a unui tratament ce constă în evacuarea colecţiei sanguine subdurale. Puncţionarea şi evacuarea treptată a hematomului constituie o metodă rapidă şi cu nocivitate minimă pentru noul născut (Schipke şi colab., 1954). În cazurile în care puncţiile subdurale repetate nu pot rezolva întreaga colecţie sanguină este necesară o craniectomie minimă cu aspirarea hematomului. De cele mai multe ori însă, traumatismele obstetricale determină leziuni multiple care implică atît regiunea craniodurală, cît şi pe cea cerebrală, fapt care agravează mult prognosticul.

3. **Hematomul intracerebral.** Aceste colecţii sanguine au o incidenţă mult mai scăzută la nou-născuţi în urma traumatismelor obstetricale şi se datoresc în principal *agresiunii hipoxice*. Fragilitatea capilară şi hipoprotrombinemia, în special la prematuri, sînt factori favorizanţi importanţi. Hematoamele intracerebrale coexistă în aceste situaţii cu focare hemoragice difuze perivasculare (prin diapedeză). *Agresiunea mecanică* directă poate produce hematoame intracerebrale, în special cînd aceasta este deosebit de intensă. În acest caz sînt implicate pahi- şi leptomeningele, producîndu-se deseori şi alte revărsate sanguine intracraniene acute. În aceste situaţii se asociază frecvent fenomene de contuzie şi dilacerare cerebrală. Trauma mecanică obstetricală afectează atît vasele mici intracerebrale, cît şi vasele mari (vena mare a lui Galen).

Un alt element important în producerea hematoamelor intracerebrale este reprezentat de creşterea bruscă a presiunii în timpul travaliului din naşterile distocice; în prezentaţiile pelviene, pe lîngă comprimarea capului fetal mai intervine şi creşterea fluxului sanguin spre extremitatea cefalică cu obstrucţia circulaţiei de întoarcere. Aceste condiţii explică incidenţa mult mai crescută a hematoamelor intraparenchimatoase la nou-născut.

Anatomic, hematoamele intracerebrale sînt situate de cele mai multe ori într-o singură emisferă, fiind rareori bilaterale. Ele sînt hematoame acute, de *origine venoasă* şi pot atinge dimensiuni mari. Hematoamele cerebeloase sînt cu totul excepţionale la nou-născut; mecanismul lor de producere constă în traumatizarea brutală a regiunii occipitale în cursul travaliului (Rothballer, 1962).

Simptomatologia clinică este greu de interpretat. Starea de conştienţă este rapid şi profund alterată, cu tulburări vegetative deosebit de intense (respiraţie superficială şi neregulată, tahicardie, cianoză periorală şi a extremităţilor, paloare marcată). Crizele convulsive, de regulă generalizate, survin frecvent şi au caracter subintrant. La examenul clinic se constată un deficit motor de tip hemiplegie şi semne de iritaţie meningiană. În evoluţie apar crize de hipertonie generalizată sau chiar crize de rigiditate prin decerebrare, cu prognostic extrem de sever. Intervenţia chirurgicală în aceste cazuri este uneori ineficientă, datorită multiplelor leziuni cerebrale.

VI. Hemoragiile subarahnoidiene şi intraventriculare

Aceste aspecte hemoragice au o frecvenţă destul de ridicată în patologia traumatică obstetricală a nou-născutului, determinînd delimitarea lor de celelalte revărsate sanguine intracraniene.

Hemoragiile subarahnoidiene sînt considerate a avea o incidenţă crescută la nou-născut. Datele exacte asupra acestei incidenţe nu le cunoaştem, căci metoda de diagnostic princeps — puncţia lombară — nu se efectuează în mod uzual la toţi nou-născuţii (Ford, 1960).

Aceste hemoragii se produc la nivelul vaselor leptomeningiene şi au drept cauză principală agresiunea mecanică. la care se adaugă factorul hipoxic (unii autori — Potter (1962) consideră chiar că agresiunea chimică este factorul etiologic esenţial). Hemoragiile subarahnoidiene reflectă de obicei un travaliu laborios ; cu toate acestea, ruperea vaselor leptomeningiene este întîlnită şi în cursul travaliilor obişnuite (Mealey, 1968). Incidenţa acestor hemoragii este mult mai mare la prematuri.

Simptomatologia clinică este foarte variabilă. Astfel, în unele cazuri fenomenele de somnolenţă, sindromul meningian, tulburările vegetative şi crizele de hipertonie, sînt deosebit de intense ; în alte cazuri, simptomatologia este mult mai redusă, fiind reprezentată doar de redoarea cefei şi agitaţie psihomotorie.

Diagnosticul clinic este confirmat de puncţia lombară, care evidenţiază hemoragia.

Prognosticul este în general favorabil.

Tratamentul constă în efectuarea de puncţii lombare asociate cu supravegherea atentă, vitaminoterapie (vitaminele K, C) şi sedative. Hemoragia subarahnoidiană nu necesită un tratament neurochirurgical propriu-zis ; în evoluţie însă se pot dezvolta aderenţe cu obstrucţia spaţiilor subarahnoidiene şi apariţia unei hidrocefalii secundare.

Hemoragiile intraventriculare sînt, de asemenea, considerate a avea o incidenţă crescută la nou-născuţi. După Alpers şi Berry (1960), frecvenţa lor ar fi de 2,2—8,5%, cu predominanţă deosebită la prematuri. De regulă acestea sînt asociate cu alte leziuni traumatice craniocerebrale. Originea sîngerării este venoasă, din vena terminală şi foarte rar din plexul coroid. Hemoragia este iniţial subependimară, în regiunea capului nucleului caudat, şi evoluează rapid cu ruperea ependimului şi inundarea sistemului ventricular. În ceea ce priveşte patogenia, agresiunea mecanică pare a avea un rol mai puţin important decît cea chimică (hipoxia) (Ross şi Dimmette, 1965).

Simptomatologia clinică este deosebit de gravă, dar cel mai adesea necaracteristică, hemoragia fiind evidenţiată la necropsia prematurilor decedaţi prin insuficienţă respiratorie sau hipoxie. Uneori, apariţia complicaţiei hemoragice este sugerată de agravarea progresivă a stării generale cu paloare, scăderea hematocritului şi convulsii (care au valoare de localizare). Într-un număr mic de cazuri simptomatologia neurologică este mai semnificativă, constînd în apariţia, la un interval liber după naştere (de 2—3 pînă la 10—15 zile), a unor salve de convulsii, apnee, ţipăt cerebral acut, bombarea fontanelei. Un mare număr de hemoragii intraventriculare sînt mortale de la debut ; în cazurile care supravieţuiesc episodului acut este posibilă dezvoltarea unei hidrocefalii secundare obstructive prin organizarea fibroasă a extravazatului sanguin (cele mai multe din hidrocefaliile prematurului sînt explicate prin acest mecanism).

Tratamentul hemoragiilor intraventriculare, posibil doar în centre specializate de terapie intensivă, constă în monitorizarea funcţiilor vitale, reechilibrare hidroelectrolitică și acidobazică, antibioterapie, vitaminoterapie.

În concluzie, fenomenele hemoragice posttraumatisme obstetricale la nou-născuți, difuze sau localizate, sînt deosebit de frecvente și îmbracă forme clinice de o gravitate extremă. Insistăm asupra frecvenței cunoscute a acestor fenomene hemoragice la prematuri (Windle, 1958).

Sindroamele sechelare neuropsihice posttraumatisme obstetricale

Sindroamele sechelare neurologice și psihice imputate traumatismelor obstetricale sînt multiple. Stabilirea incidenței lor întîmpină anumite dificultăți. Astfel, de o parte, factorul traumatic obstetrical nu realizează întotdeauna o relație cauzală certă, iar pe de altă parte, factorul genetic nu trebuie neglijat în asemenea situații (Keller, 1953). Remarcăm că multe traumatisme obstetricale nu sînt întotdeauna urmate de consecințe neuropsihice. Totodată, există anumite dificultăți în urmărirea îndelungată a unui lot concludent de nou-născuți cu traumatisme obstetricale de diferite grade. Nu este de neglijat faptul că la prematuri aceste sindroame sechelare sînt deosebit de frecvente (Levy-Sylagy, 1960).

Sistematizînd principalele tipuri de leziuni anatomice posttraumatisme obstetricale generatoare de sechele neuropsihice, se constată: scleroza cerebrală atrofică, porencefalia, microgiria, status marmoratus. Aceste leziuni sechelare sînt caracteristice pentru encefalul copilului. Importanța substratului anatomic nu constă în natura leziunii, ci mai ales în momentul deosebit, în plin proces de dezvoltare, în care survine. După Gurdjian și Webster (1958), leziunile anatomice cerebrale produse de traumatismele obstetricale includ: leziuni corticale ce duc la atrofii locale sau generale; hematoame subdurale; îngroșarea leptomeningelor cu obliterarea spațiilor subarahnoidiene asociate în unele cazuri cu dezvoltarea unei hidrocefalii; distorsiuni și/sau tracțiuni ventriculare; chisturi porencefalice care comunică cu sistemul ventricular sau cu spațiile subarahnoidiene. Acestea reprezintă de fapt stadiile terminale ale proceselor patologice hemoragice posttraumatice; leziunile pe care le constatăm la necropsia purtătorilor acestor sindroame sechelare au aspectul de stadii cicatriciale ale unui proces care a evoluat cu mult timp înainte. În majoritatea cazurilor, cauza decesului nu este însă leziunea cerebrală, ci afecțiunile infecțioase intercurente.

Simptomatologia sechelelor posttraumatism obstetrical este deosebit de complexă, acestea constituind un factor etiologic important în producerea encefalopatiilor infantile (Graham, 1957).

Clasificarea sechelelor posttraumatisme obstetricale în forme neurologice și forme psihice este pur schematică, cele două forme interferîndu-se aproape întotdeauna. Principalele sindroame sechelare posttraumatisme obstetricale sînt: piramidale, extrapiramidale, senzoriale, epilepsia și tulburările psihice.

1. **Sindroamele piramidale.** În cadrul acestui grup expunem hemiplegia și diplegia infantilă.

Hemiplegia infantilă reprezintă un sindrom frecvent posttraumatism obstetrical. Clinic, hemiplegia infantilă este de tip spastic, cu toate carac-

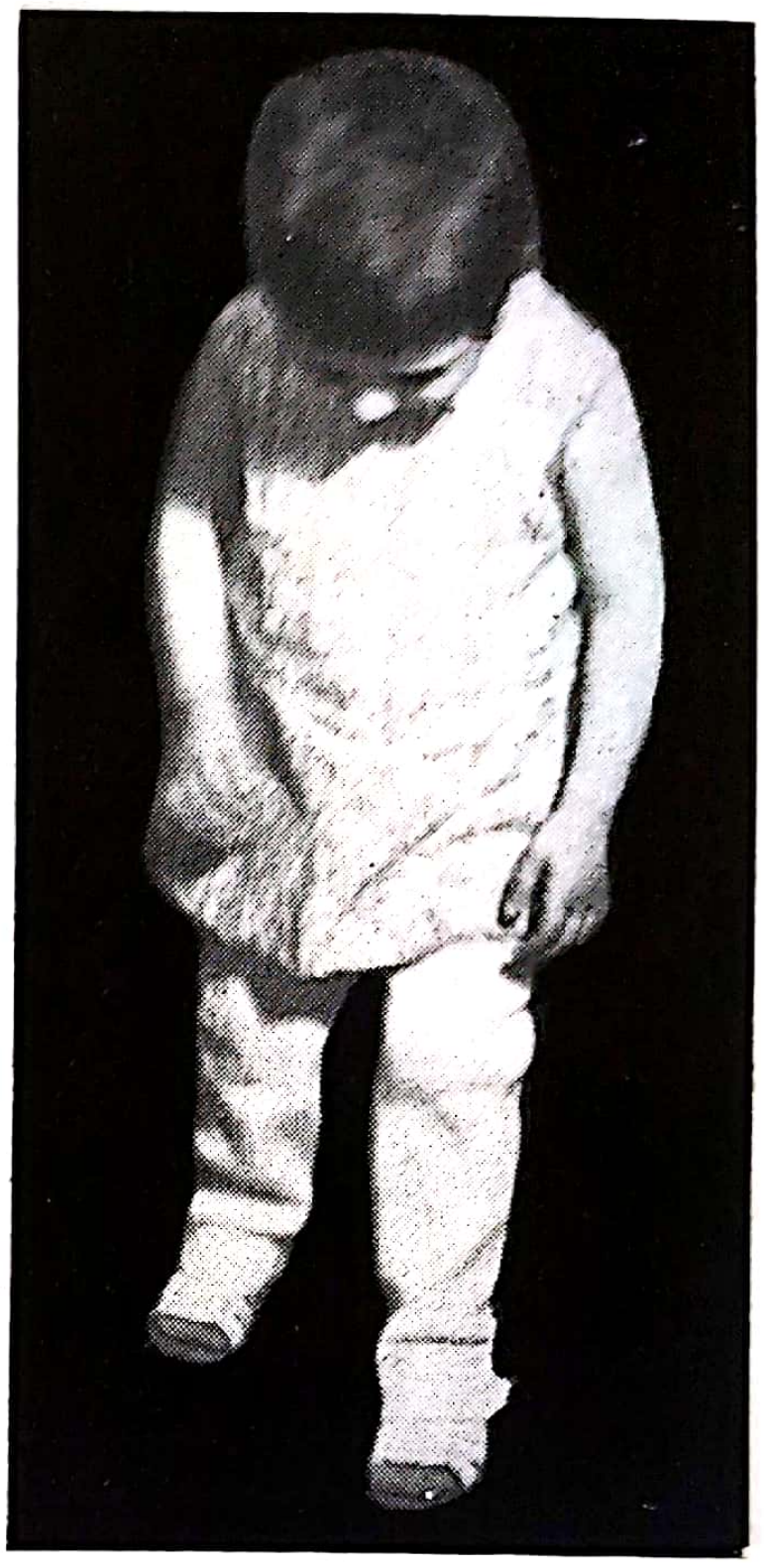

Fig. 114. — Copil de 3 ani cu hemiplegie infantilă posttraumatism obstetrical.

terele unei asemenea forme neurologice (reflexe miotatice vii, clonus, Babinski pozitiv). Debutul hemiplegiei se face prin crize convulsive generalizate sau focalizate, urmate de o scurtă perioadă de hemiplegie flască, după care se instalează hemiplegia spastică caracteristică (fig. 114). Aspectul hemiplegiei infantile este caracteristic : în flexie pentru membrul superior şi în extensie pentru cel inferior. Hemiplegia predomină la membrele superioare, pe cînd faţa şi membrele inferioare sînt mai puţin atinse. Frecvent apar mişcări involuntare de tip coreic sau atetozic ale degetelor mîinii sau ale feţei, de partea afectată. Unul din semnele tipice şi constante ale hemiplegiei infantile sînt tulburările trofice. Astfel, pielea este rece şi cianozată, musculatura redusă, atrofică, de partea hemiplegică, iar oasele rămîn mai scurte, cu fenomene de osteoporoză. Un simptom frecvent este reprezentat de crizele comiţiale, care se pot repeta cu un ritm mai mult sau mai puţin frecvent şi sînt fie generalizate, fie de tip jacksonian. Din punct de vedere psihic, hemiplegia infantilă este însoţită de tulburări intelectuale de diferite grade (de la forme uşoare de debilitate mintală pînă la idioţie). Nu există un paralelism între intensitatea fenomenelor neurologice şi tulburările psihice. Aceşti copii mai prezintă în general şi fenomene de labilitate afectivă.

Diplegia infantilă. Diplegia spastică infantilă, cunoscută şi sub numele de boala lui Little, se caracterizează printr-o rigiditate generalizată — cînd toate membrele sînt afectate — , sau numai o rigiditate de tip paraparetic. Semnul cel mai caracteristic este contractura, care nu are preferinţă pentru anumite grupe musculare, cuprinzînd egal toţi muşchii copilului. Poziţiile anormale ale membrelor depind numai de volumul comparativ al muşchilor. Contractura la nivelul membrelor inferioare este caracteristică : coapsele sînt rotate înăuntru, genunchii apropiaţi prin spasmul adductorilor, uneori aceştia se încalecă („semnul foarfecii"). Piciorul este în varus şi copilul se menţine pe sol într-o staţiune digitigradă. Mersul are 2 caractere : digitigrad şi „de raţă" sau „în foarfecă" (mişcarea se execută cu greutate prin mobilizarea fiecărui membru). Contractura este mai marcată la membrele inferioare. Mişcările involuntare de tip coreic sau atetozic se întîlnesc mai rar. Pot exista tulburări oculare : strabism, nistagmus. Uneori se constată fenomene de disartrie sau bradilalie. Fenomenele convulsive se întîlnesc mai rar. Ele sînt de tipul crizelor generalizate. Afectarea intelectuală este posibilă, cu intensitate chiar marcată. Odată cu creşterea în vîrstă are loc o ameliorare uşoară a simptomelor, în special a celor neurologice şi mai puţin a celor psihice.

2. **Sindroamele extrapiramidale.** În acest cadru au fost înglobate : grupul atetozic, grupul rigid şi grupul ataxic. Dintre acestea, cele mai frecvent întîlnite sînt cele ce aparţin grupului atetozic.

Atetoza dublă, constatată în special la prematuri, se caracterizează prin apariţia de mişcări lente, continui, la nivelul membrelor superioare, în special distal. Degetele sînt animate de mişcări alternative de flexie şi extensie, de abducţie şi adducţie. În repaus complet mişcările involuntare sînt reduse. La efectuarea unei mişcări voluntare apar aceste multiple mişcări involuntare, ce tulbură profund executarea propusă. La faţă se produc o serie de grimase care nu sînt în raport cu starea afectivă a copilului. Mişcările atetozice s-au observat şi la muşchii cervicali, muşchii toracelui şi muşchii limbii. Din cauza acestor mişcări involuntare, ortostatismul şi mersul sînt imposibile. Atetoza dublă este însoţită de tulburări de tonus muscular, existînd o rigiditate permanentă care se exagerează evident sub formă de spasme, în momentul intervenţiei voluntare. Disartria este constantă. Tulburările intelectuale sînt de intensitate variată. Substratul anatomic al atetozei duble este statusul marmoratus (în corpii striaţi, din loc în loc ţesutul nervos dispare, apărînd în loc un ţesut cicatricial glial).

Coreea dublă are un aspect clinic asemănător atetozei duble, cu hipotonie de repaus, tulburarea staticii, hiperexcitabilitate musculară. În coreea dublă, mişcările sînt de amplitudine mai mare, afectînd atît extremităţile, cît şi rădăcinile lor. Mişcările sînt ample, repezi, ilogice şi neregulate. Există unele forme mixte, copilul prezentînd şi mişcări coreice şi atetozice.

Hemiatetoza şi *hemicoreea* pot fi întîlnite în asociaţie cu hemiplegia infantilă. Aceste mişcări involuntare se produc de partea deficitului motor.

Din fenomenele clinice ale *grupului rigid* se descrie o hipertonie musculară de tip extrapiramidal. Acestea sînt mai rar întîlnite ca sechele posttraumatisme obstetricale.Mai amintim de fenomenele clinice din *grupul ataxic*, ce se caracterizează printr-o importantă ataxie cerebeloasă. Şi aceste fenomene sînt de asemenea extrem de rar întîlnite posttraumatism obstetrical.

3. **Sindroamele senzoriale.** Traumatismele obstetricale pot produce multiple tulburări senzoriale. Astfel, au fost constatate fenomene de agnozie vizuală şi tactilă. De asemenea, atrofiile optice sînt o prezenţă frecventă în cadrul encefalopatiilor infantile posttraumatice.

4. **Epilepsia.** Crizele convulsive există deseori ca un sindrom dominant sau ca un simptom de acompaniament posttraumatism obstetrical. Ele pot apărea încă din perioada neonatală. Aspectul clinic este de tip generalizat (cel mai frecvent) sau de tip focalizat. Crizele convulsive pot fi prezente chiar în afara oricărei alte simptomatologii neurologice. Deseori fenomenele epileptice sînt însoţite de tulburări psihice. Tocmai posibilitatea de control terapeutic eficient al crizelor convulsive poate ameliora mult starea intelectuală a copilului (Rowbotham, 1964). Apariţia tardivă a crizelor convulsive în care a existat un evident traumatism obstetrical ar fi datorată unui proces de atrofie cerebrală lentă şi limitată, dezvoltată treptat (Penfield şi Jasper, 1954). Oricum, crizele ce au o frecvenţă marcată şi cele ce survin încă din perioada neonatală au un prognostic deosebit de grav (Bruke, 1954).

5. **Tulburările psihice**, consecinţă a traumatismelor obstetricale, sînt destul de frecvente, mai ales la prematuri. Aceste tulburări psihice afectează în special intelectul, constînd în diferite grade de retardare intelectuală (Graham, 1957). De asemenea, la aceşti copii ce au suferit traumatisme obstetricale la naştere, putem observa tulburări de comportament importante : stare de hiperexcitabilitate, labilitate afectivă, crize de furie etc. Uneori aceste cazuri necesită efectuarea educaţiei în şcoli speciale. Asocierea dintre tulburările psihice şi neurologice este frecventă, astfel că acestea nu pot fi prezentate separat. Unele studii arată că, în

cazul existenţei de tulburări neurologice, deficitul mintal are un Q.I. ce nu depăşeşte cifra de 80 (Lacroix, 1963).

Odată cu enumerarea succintă a simptomatologiei principalelor sindroame sechelare neuropsihice posttraumatisme obstetricale, este necesar să amintim că aceste fenomene sînt susceptibile oricînd la o agravare în urma unei infecţii intercurente, unei neuroinfecţii, unei vaccinări sau a unui traumatism craniocerebral postnatal.

Principiile terapeutice constau în compensarea funcţională a teritoriilor lezate prin antrenarea funcţională a ţesutului nervos rămas normal. Acest tratament este complex, necesitînd cooperarea mai multor specialităţi: pediatrie, neurologie, neurochirurgie, ortopedie, neuropsihiatrie, fizioterapie, logopedie. Principalele măsuri terapeutice au ca obiectiv:

a) *Combaterea hipertoniei* prin administrarea de substanţe relaxante (Mydocalm) asociate cu cultură fizică medicală, fizioterapie, procedee de reeducare motorie (Deciu, 1977); de asemenea, curenţii galvanici favorizează relaxarea musculaturii spastice; amintim metodele de infiltraţie cu procaină şi mai ales cu alcool pentru suprimarea reflexului tonic de întindere, după metoda Tardieu (Robănescu, 1976, 1979);

b) *Tratament anticonvulsivant* pentru prevenirea crizelor epileptice, atît de frecvente în aceste cazuri;

c) *Tratament ortopedic*: aparate gipsate pentru prevenirea sau corectarea poziţiilor vicioase, intervenţii chirurgicale pentru lungirea tendonului muşchiului contractat care împiedică motilitatea normală, tenotomii, artrodeze, transpoziţia de tendoane etc.;

d) *Tratamentul chirurgical* se referă la secţionarea fibrelor motorii ale muşchiului contractat (operaţia Stoffel);

e) *Tratamentul neurochirurgical* este indicat în cazurile cu sindroame hiperkinetice şi constă în palidectomii pe cale stereotaxică;

f) *Asigurarea unei dezvoltări somatice normale* a copilului prin vitaminizare corectă, regim de viaţă echilibrat, medicaţie neurotropă constînd din lecitină, glutarom, glicocol, enerbol.

Deosebit de importante pentru tratamentul sechelelor posttraumatisme obstetricale sînt măsurile profilactice referitoare la actul naşterii, care trebuie să conducă la limitarea la minimum a agresiunii mecanice şi chimice din cursul travaliului şi la profilaxia prematurităţii.

Traumatismele craniocerebrale la copii între 0 şi 16 ani

Studiul celor 4 739 de cazuri internate în Clinica de neurochirurgie din Bucureşti între anii 1960 şi 1978 ne permite evidenţierea caracteristicilor deosebite ale traumatismelor craniocerebrale la grupa de vîrstă 0 — 16 ani. De la început amintim că datele statistice prezentate sînt influențate, în special în primii ani, de dirijarea diferită a traumatismelor craniocerebrale la copil. Astfel, în Clinica de neurochirurgie din București erau internate cazurile medii și grave, în timp ce cazurile de comoție cerebrală sau contuzie cerebrală minoră erau îndreptate spre alte unități spitalicești apropiate locului accidentului. Incidența traumatismelor craniocerebrale pe grupe de vîrstă este maximă între 5 și 10 ani (tabelul nr. 8).

Tabelul nr. 8

Distribuția traumatismelor craniocerebrale pe vîrste

Vîrsta (ani)	1960	1965	1970	1978	Total pe grupe de vîrstă
0–1	—	2	12	29	953 1 483
1	1	6	17	25	
2	2	9	25	20	
3	3	10	19	38	
4	6	12	9	39	
5	11	13	10	34	
6	11	14	8	30	1 662
7	6	18	16	28	
8	8	23	17	25	
9	6	19	9	25	
10	8	21	13	22	
11	6	17	10	20	1 594
12	7	16	13	24	
13	7	11	10	23	
14	5	6	5	22	
15–16	—	9	15	21	
TOTAL					4 739

Față de datele anterioare publicate de Arseni și colab. (1967) se constată o creștere a frecvenței la grupa de vîrstă 0 — 5 ani, explicabilă prin creșterea natalității în ultimii ani. Această incidență o explicăm pe de o parte prin imprudențele reale ale copiilor în cadrul diferitelor jocuri, iar pe de altă parte prin absența instinctului de autoconservare față de diferitele agresiuni externe (mijloace auto, animale domestice etc.).

Ponderea traumatismelor craniocerebrale la grupa de vîrstă 0 — 3 ani față de numărul total al traumatismelor craniocerebrale pentru toate vîrstele este de 20,10% (953 cazuri). Hendrick şi colab. (1964) găsesc numărul cazurilor de copii cu traumatisme craniocerebrale între 0 şi 5 ani aproximativ egal cu numărul cazurilor între 5 şi 14 ani. Vîrful incidenţei în seria Clinicii de neurochirurgie din Bucureşti este între 6 şi 8 ani, în timp ce Burkinshaw (1960) constată acest vîrf între 8 şi 9 ani.

La copii, traumatismele craniocerebrale afectează mult mai frecvent sexul masculin decît cel feminin. Datele statistice obţinute în seria Clinicii de neurochirurgie din Bucureşti arată o proporţie de 3 : 1 pentru sexul masculin (3 562 băieţi şi 1 177 fete). Hendrick şi colab. (1964) găsesc un procent de 68,2 %, Chigot şi Estève (1958) de 75 %, Richou (1959) de 71,2 %. Aceste date nu reflectă situaţia traumatismelor craniocerebrale la sugari. La această vîrstă se constată o repartiţie egală între cele două sexe, fapt remarcat şi de alţi autori (Creissard şi colab., 1968).

Pentru aprofundarea factorilor etiologici ne menţinem la clasificarea etiologică publicată într-o lucrare anterioară (Arseni şi colab., 1967). Repartiţia traumatismelor craniocerebrale după factorii etiologici este redată în figura 115. Din studiul cauzelor traumatismelor craniocerebrale pe această perioadă reiese clar că accidentele de circulaţie sînt cele mai frecvente (tabelul nr. 9), ceea ce este în acord cu datele lui Craft şi colab. (1972). În cadrul accidentelor de circulaţie, ponderea celor produse de mijloace auto este evidentă şi denotă marea importanţă a condiţiilor de securitate rutieră. Cu toată creşterea accidentelor de circulaţie, căderile de la înălţime ocupă un loc deosebit de important. Dacă asociem căderile de la diverse înălţimi cu cele ce se produc la acelaşi nivel (tabelele nr. 10 şi 11) obţinem un număr impresionant de cazuri de traumatisme craniocerebrale, care depăşesc numărul accidentelor de circulaţie.

Tabelul nr. 9

Traumatismele craniocerebrale prin accidente de circulaţie

Anul	Auto Tramvai	Motocicletă	Căruţă	Bicicletă	Tren	Altele	Total
1960	16	4	2	2	1	2	27
⋮							
1965	55	9	2	9	4	—	79
⋮							
1970	71	7	4	3	4	2	91
⋮							
1978	135	10	2	8	2	2	159
Total	1 102	157	47	201	85	90	1 682

Din studiul cauzelor traumatismelor craniocerebrale la grupa de vîrstă 0—3 ani, reiese că pe primul plan (54,03%) sînt diferitele căderi de la un nivel la altul, iar al doilea loc îl ocupă căderile de la același nivel.

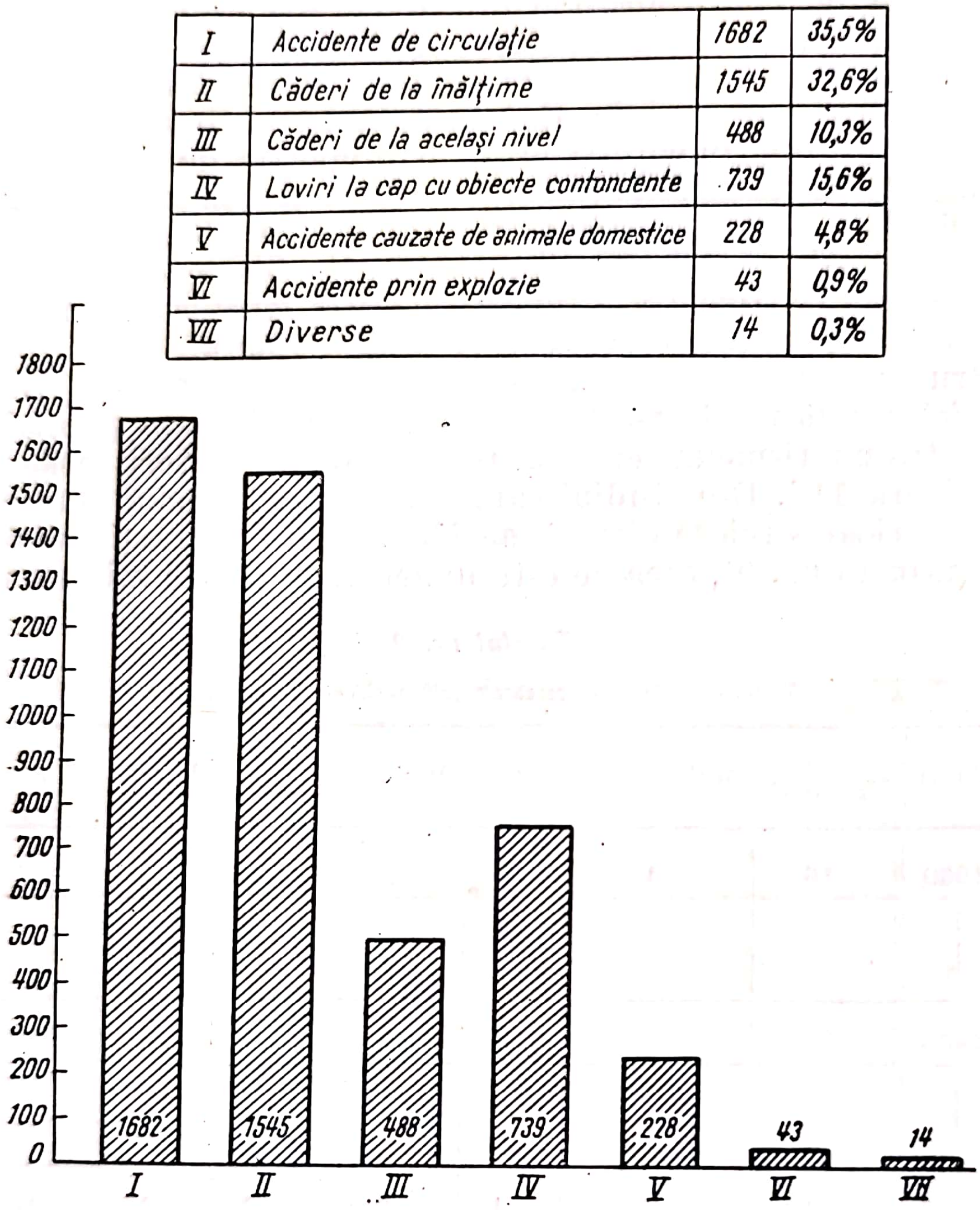

I	Accidente de circulație	1682	35,5%
II	Căderi de la înălțime	1545	32,6%
III	Căderi de la același nivel	488	10,3%
IV	Loviri la cap cu obiecte contondente	739	15,6%
V	Accidente cauzate de animale domestice	228	4,8%
VI	Accidente prin explozie	43	0,9%
VII	Diverse	14	0,3%

Fig. 115. — Distribuția traumatismelor craniocerebrale pe grupe etiologice.

Această etiologie a traumatismelor craniocerebrale prin cădere fie de la diferite înălțimi (pat, etaj, scări, pom etc.), fie la același nivel este recunoscută de toți autorii ca fiind caracteristică sugarului și copilului mic și determinată în principal de lipsa de supraveghere. În seria studiată, pe primul loc s-au situat căderile de la nivelul patului (Ciurea, 1978). Aprofundînd aspectele etiologice, Albert (1975) relevă următoarele: 88% din căderi au loc de la o înălțime mai mică de 1 m, 77% se petrec la domiciliu și 35% sînt de la nivelul mobilierului. Același autor constată, ca un element deosebit, incidența traumatismelor craniocerebrale în ultimele zile ale săptămînii (37%). În ultimii ani se remarcă o creștere a incidenței accidentelor de circulație la grupa de vîrstă 0—3 ani (fie accident rutier, fie ocupant de autovehicul). În ceea ce privește aspectele etiologice ale

Tabelul nr. 10

Traumatisme craniocerebrale prin căderi de la înălţime

Anul	Pom	Trepte scară	Etaj	Pat Cărucior	Leagăn Tobogan	Electro-cutat	Înălţimi diverse	Total
1960	4	3	2	2	—	—	8	19
⋮								
1965	15	12	11	2	4	1	20	65
⋮								
1970	3	7	3	17	3	—	33	66
⋮								
1978	16	29	26	47	16	2	73	209
Total	209	188	147	413	94	10	484	1 545

Tabelul nr. 11

Traumatisme craniocerebrale prin cădere de la acelaşi nivel

Anul	Accident spontan	Accident provocat de altă persoană	Total
1960	10	2	12
⋮			
1965	19	4	23
⋮			
1970	21	3	24
⋮			
1978	41	18	59
Total	375	113	488

traumatismelor craniocerebrale la sugar, din datele personale, ca şi din cele din literatură (Creissard şi colab., 1968) se constată că la această vîrstă predomină în mod deosebit căderile de la diferite înălţimi, dintre care cele de la nivelul patului sînt de departe pe primul loc. Celelalte cauze (lovituri cu obiecte contondente, accidente cauzate de diferite animale domestice, accidente prin explozie, diverse) nu au o pondere deosebită și nici caractere speciale (tabelul nr. 12). Am întîlnit o frecvență deosebită a loviturilor cu corpuri contondente la copii școlari, mai ales în cadrul diferitelor activități sportive sau jocuri. Amintim totodată de frecvența traumatismelor craniocerebrale produse de animale domestice în mediul rural.

Tabelul nr. 12

Traumatisme craniocerebrale de diverse cauze

Anii	Obiecte contondente	Animale domestice	Accidente explozie	Accidente diverse	Total
1960—1965	166	52	12	2	232
1966—1970	192	47	6	3	248
1971—1975	235	84	14	5	338
1976—1978	146	45	11	4	206
Total	739	228	43	14	1 024

Tot în legătură cu factorii etiologici, de remarcat este și aspectul sezonier și anume incidența mare a traumatismelor craniocerebrale în lunile de vară, deci în strînsă legătură cu vacanța, traficul rutier, diferitele jocuri, cățărări pe diverse înălțimi.

Fiziopatologie. În desfășurarea unui traumatism craniocerebral, momentul traumatic reprezintă o fază acută sau supraacută ce afectează encefalul. Această fază este urmată de o înlănțuire de procese fiziopatologice corespunzătoare diferitelor etape și variatelor forme clinice. Producerea și evoluția unui traumatism craniocerebral sînt condiționate, pe de o parte, de reactivitatea și puterea compensatorie a parenchimului cerebral al copilului (fiind cunoscută marea plasticitate a creierului la această vîrstă) și, pe de altă parte, de condițiile directe ale traumatismului, care pot fi multiple (viteza și masa agentului traumatizant, natura și durata traumatismului, direcția de transmitere a energiei traumatice). Mecanismele fizice de producere a traumatismului craniocerebral sînt de regulă multiple și cu pondere fiziopatologică variată.

Principalele **mecanisme de producere** ale traumatismelor craniocerebrale se împart în: directe (transferul de energie cinetică a agentului traumatizant direct asupra capului) și indirecte (transferul de energie cinetică a agentului traumatizant nu afectează în mod nemijlocit capul, deci nu implică un impact cranian).

Tipurile de mecanisme directe sînt: prin accelerație, prin deaccelerație și prin compresiune bilaterală și simultană. În cadrul mecanismelor indirecte se includ tipurile prin impact extracranian (căderea de la înălțime, în șezut, în picioare), prin suflu de explozie, prin bruscă accelerație sau bruscă deacceleraţie a capului şi corpului fără nici un fel de impact ,,whiplash injury'' (Gurdjian şi Webster, 1958). La copii, dintre aceste mecanisme două sînt pe primul plan în generarea de traumatisme craniocerebrale : cel de acceleraţie (un obiect în mişcare loveşte capul în repaus) şi cel de deacceleraţie (capul în mişcare este oprit brusc prin contactul cu un obiect fix). În ceea ce priveşte modul de producere a traumatismului craniocerebral la copii, predomină mecanismele de deacceleraţie. Căderile de la înălţimi diferite şi de la acelaşi nivel produc traumatisme craniocerebrale prin mecanismul de acceleraţie. Accidentele de circulaţie sînt complexe, implicînd în genere mecanisme mixte de deacceleraţie şi de acceleraţie. În traumatologia infantilă capul este cu atît mai frecvent lezat cu cît copilul este la o vîrstă mai mică. Aceasta se explică prin faptul că greutatea capului copilului este relativ mai mare decît la adult. Astfel, la sugar, ea reprezintă 1/5 din greutatea corpului faţă de 1/63 la adult, iar talia comparată a capului este de 23% faţă de 13% la adult (Klein, 1955). Din această cauză, *căderea sugarului sau a copilului mic afectează întotdeauna craniul.* În cădere, copilul nu se contractă şi deci puterea de amortizare este mai mare decît la adult. Datorită acestei relaxări, contactul cu solul are, de multe ori, puţine consecinţe asupra craniului şi a conţinutului său. Astfel, au existat cazuri de traumatisme craniocerebrale la copii prin cădere de la etajul III—V, în care semnele neurologice au fost uneori minime. Faptul că majoritatea traumatismelor la copii se produc prin cădere, iar în cădere copilul nu se contractă, explică predominanţa în traumatologia infantilă a leziunilor craniocerebrale. La amortizarea forţelor de impact contribuie şi anumite particularităţi structurale ale craniului copilului. Cu toate că osul este mult mai subţire decît la adult, el posedă o mare elasticitate şi plasticitate, asociate cu o mare mobilitate a suturilor. În acest fel, suturile craniului la sugar şi copilul mic pot suporta presiuni mari pînă la atingerea forţei necesare efectului lezional. Din toate acestea rezultă că intensitatea şi gravitatea unui traumatism craniocerebral la copil nu sînt traduse decît în parte prin leziunile tegumentare şi craniene. *Neconcordanţa între frecvenţa şi amploarea leziunilor cerebrale* la copii constituie o caracteristică importantă. Această neconcordanţă este justificată şi de aderenţele durei mater la os, în special la nivelul suturilor. De aici rezultă că duramater este deosebit de solicitată în fracturile craniene şi este lezată de forţe traumatice mult mai mici la copil decît la adult. De aceea spre deosebire de adult, o fractură liniară nu înseamnă la copil o dura mater şi un creier intact. Ea produce totdeauna o contuzie cerebrală, subiacentă, cu sau fără ruptură durală, în funcţie de intensitatea impactului.

Tabloul clinic. Din necesităţi practice clinicoterapeutice, în prezentarea simptomatologică există tendinţa de a despărţi traumatismele craniocerebrale în două mari grupe : închise şi deschise. Insistăm de la început că acesta nu este un criteriu fundamental de clasificare, neevidenţiind fondul suferinţei cerebrale. Traumatismele craniocerebrale deschise includ atît traumatismele cu diferite plăgi ale scalpului, cît şi traumatismele fără nici un fel de plagă, la care soluţia de continuitate este reprezentată de fistule LCR (spaţiile subarahnoidiene comunică posttraumatic cu exteriorul) sau de leziuni hemoragice cu sursă endocraniană (rinoragie sau otoragie). Din datele statistice obţinute în seria Clinicii de neurochirurgie din Bucureşti, am constatat 2 758 traumatisme craniocerebrale închise, faţă de 1 981 deschise. În producerea traumatismelor craniocerebrale prin leziuni directe sau de contralovitură, în momentul traumatismului, energia cinetică transferată asupra capului se repercutează asupra conţinătorului (scalp şi craniu) şi asupra conţinutului (meninge, vase şi nervi cranieni, parenchim cerebral). În mod obişnuit, amploarea şi tipul leziunilor extracerebrale ale conţinătorului au o importanţă minoră faţă de semnificaţia majoră a leziunilor anatomice şi a modificărilor funcţionale cerebrale. Prognosticul funcţional şi vital al traumatizatului depinde de leziunile conţinutului, afectat în mod direct sau indirect (fracturi cu înfundare).

I. Leziunile părţilor moi

Scalpul este structura care are un contact prim şi direct cu agentul traumatizant în traumatismele craniocerebrale. Acesta poate absorbi o cantitate importantă de energie traumatică (20—40%), în funcţie mai ales de natura agentului traumatizant (Arseni şi Oprescu, 1972). Leziunile scalpului sînt foarte variate, în funcţie de natura, viteza şi direcţia agentului traumatizant. Ele pot fi complet independente, ca în cazul plăgilor liniare prin tăiere sau al celor punctiforme prin înţepare, dar în majoritatea cazurilor la copil ele sînt asociate cu leziuni craniocerebrale. Direcţia agentului traumatizant influenţează net profunzimea plăgii : cu cît forţa de impact este mai tangenţială, plaga scalpului este mai superficială (escoriaţia).

Plăgile scalpului pot fi clasificate descriptiv după profunzime (escoriaţie ce interesează numai epidermul şi plăgi complete), după număr (unice sau multiple), după aspect (punctiforme, liniare, contuze).

Datorită solidarităţii vasculare transcraniene dintre structurile intra- şi extracraniene, leziunile traumatice ale scalpului conferă caracterul deschis al traumatismelor craniocerebrale. Datorită vascularizaţiei bogate, plăgile scalpului sîngerează abundent, dar în acelaşi timp cicatrizarea la acest nivel este mult mai rapidă decît în celelalte regiuni ale corpului.

Complicaţiile leziunilor scalpului sînt inflamatorii şi trofice. Complicaţiile inflamatorii cu caracter difuz sau circumscris dovedesc, în fond, un tratament local insuficient al plăgii. Complicaţiile trofice sînt deosebit de rare, mai ales la copil, datorită vascularizaţiei bogate a scalpului.

Caracteristice traumatismelor craniocerebrale ale copilului sînt două tipuri de leziuni ale scalpului :

Cefalhematomul sugarului şi copilului mic este asemănător cu cel al nou-născutului. Reprezintă un revărsat sanguin posttraumatism craniocerebral, colectat între periost şi tabla externă a craniului, provenit din ruptura vaselor pericraniene. Acest hematom subperiostic este cel mai adesea unilateral, cu localizare parietală (fig. 116). Scalpul supraiacent apare de aspect normal, palparea la acest nivel evidenţiază o zonă de rezistenţă uniformă sau neuniformă (datorită conţinutului hematic coagulat). Radiografic se poate constata uneori o fractură liniară în osul subiacent. Revărsatul sanguin se resoarbe spontan, în cîteva zile. În caz de neresorbţie

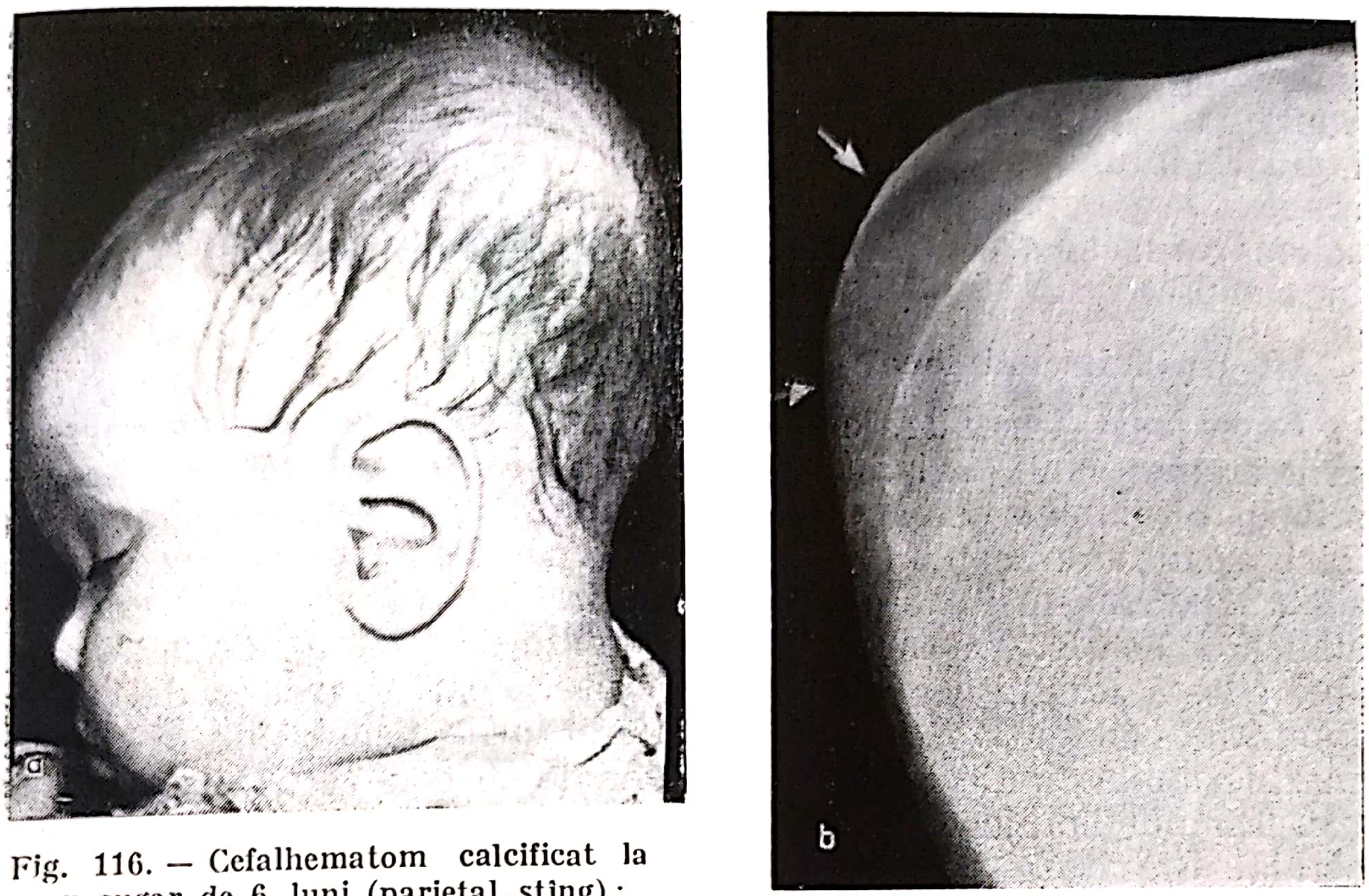

Fig. 116. — Cefalhematom calcificat la un sugar de 6 luni (parietal stîng): a deformarea capului; *b* aspect radiografic.

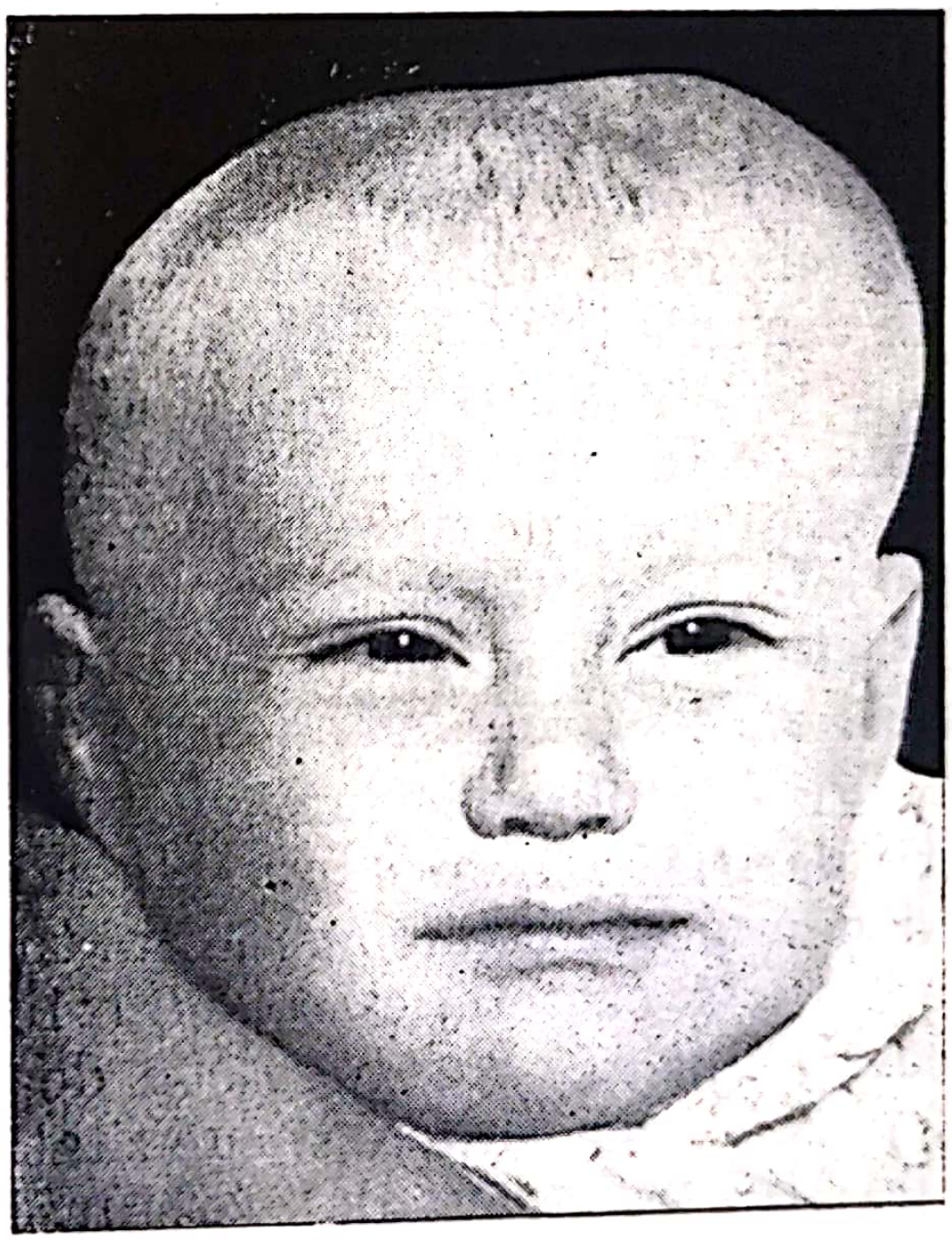

Fig. 117. — Hematom epicranian temporoparietal stîng la copil mic.

spontană este necesară puncția cu aspirația revărsatului subperiostic. În mod cu totul excepțional, cefalhematomul se poate calcifica, caz ce necesită ablația sa chirurgicală pentru a preveni deformarea și asimetria craniană (Arseni și colab., 1974 a).

Hematomul epicranian constituie un revărsat sanguin cu sediul subaponevrotic. Clinic, el se prezintă ca o tumefacție moale sau renitentă, cînd conține sînge lacat (fig. 117), sau cu formă neregulată datorită conținutului în cheaguri sanguine, circumscris în zona traumatizată sau întins pe o arie mai mare chiar pe întregul hemicraniu. Aceste cazuri de hematoame epicraniene gigante se însoţesc, la sugar şi copilul mic, de tabloul unei anemii acute severe. În multe cazuri, în jurul zonei revărsatului sanguin se constată la palpare un rebord indurat care pretează la confuzia cu o fractură cu înfundare în acea regiune. Cînd este circumscris, hematomul epicranian se poate resorbi spontan. În hematoamele mari este necesară puncţionarea cu ac gros în condiţii de asepsie riguroasă, urmată de pansament compresiv ulterior.

II. Leziunile craniene

Importanţa leziunilor craniene în traumatologia craniocerebrală a devenit treptat mult mai limitată, fiindcă atenţia majoră este acordată în principal leziunilor cerebrale, acestea fiind responsabile de simptomatologia şi prognosticul copilului traumatizat. De fapt, precum am arătat, nu există un paralelism între amploarea leziunilor traumatice şi gravitatea leziunilor cerebrale. Traumatismele cerebrale cu leziuni minime craniene produc adesea leziuni cerebrale importante. Foarte rare, ca de exemplu în fracturile cominutive cu înfundare, fracturile penetrante şi cele perforante, leziunile craniene sînt proporţionale cu cele cerebrale; în aceste cazuri, leziunile craniene importante sînt însoţite de contuzie şi dilacerare cerebrală. Gravitatea majorităţii fracturilor este condiţionată pe de o parte de ruptura durei mater şi scurgerea de LCR, iar pe de altă parte de suferinţa parenchimului cerebral. La copilul mare există pericolul interesării posttraumatice a cavităţilor aeriene ale craniului, care fac să comunice conţinutul endocranian cu exteriorul, favorizînd infecţiile ascendente spre meninge şi encefal. Vecinătatea imediată dintre craniu şi encefal face ca, în cazurile în care energia cinetică a agentului vulnerant nu este epuizată la nivelul părţilor moi şi al craniului, ea să fie transmisă asupra creierului. Forma craniului neural face ca unii agenţi vulneranţi cu suprafaţă mare să alunece pe suprafaţa sa. Astfel, forţa directă de impact se descompune în mai multe forţe tangenţiale, ceea ce scade efectul agresiunii la care este supus craniul. Din contra, agenţii vulneranţi cu formă ascuţită sau cei cu energie cinetică mare dau frecvent fracturi craniene.

Fiziopatologia leziunilor traumatice craniene depinde pe de o parte de particularităţile anatomofuncţionale ale craniului, iar pe de altă parte de condiţiile mecanice ale agentului traumatizant. Craniul neural este o cavitate care, la naştere, este de 8 ori mai dezvoltat dimensional decît craniul visceral, fapt ce-l face deosebit de vulnerabil. Oasele bolţii nu conţin diploie pînă la doi ani, particularitate ce favorizează producerea de *fisuri*. Pe de altă parte, craniul este mai subţire decît la adult, dar mult mai elastic şi cu suturile mai mobile. Periostul, prin aderenţele sale la craniu şi prin elasticitatea sa, poate corecta tendinţa agentului agresor de a fractura osul. La copii, periostul este mai aderent decît la adult, nu se rupe şi împiedică fragmentele de os să se disloce şi să se înfunde. Odată cu creşterea copilului suturile se închid, iar energia cinetică transferată craniului poate determina disjuncţia lor. Această disjuncţie trebuie considerată ca o fractură. Un element important în producerea fracturilor craniene este structura neomogenă a craniului. Astfel, la schema generală de structură a oaselor craniene (tabla internă şi externă de os compact, ce încadrează ţesutul spongios-diploia) se supraadaugă cele şase zone întărite descrise de Felizet (1873): zona mediofrontală şi mediooccipitală la boltă şi aripile sfenoidale (zona fronto-sfenoidală) şi stîncile osului temporal (zona parieto-pietroasă) la bază. Aceste zone întărite au o dispoziţie convergentă, întîlnindu-se la nivelul apofizei bazilare, considerată ca centru de rezistenţă a bazei craniului. Aceste zone descrise au rolul de întărire a craniului, dar în acelaşi timp prezenţa lor dirijează iradierea fracturilor la distanţă. În practică nu se confirmă întotdeauna rezistenţa majoră a acestor zone de întărire, ceea ce dovedeşte că rolul preponderent îl au elementele dinamice (energia cinetică a agentului vulnerant). La elementele care influenţează mecanica leziunilor craniene adăugăm tipul de craniu (brahicefal, dolicocefal, turicefal) care contribuie la mecanica leziunilor traumatice şi rolul absorbant de energie cinetică al joncţiunii craniospinale.

Condiţiile mecanice ale agentului traumatizant sînt multiple. Viteza şi masa agentului traumatizant sînt factori de care depinde cantitatea de energie cinetică transmisă în momentul traumatismului. Aceasta reiese din formula lui Wilson : cantitatea de energie $= \frac{\text{viteza} \times \text{masa}}{2}$. Viteza cu care agentul vulnerant loveşte craniul (traumatism prin acceleraţie) sau viteza cu care craniul se loveşte de un plan rezistent (traumatism prin deacceleraţie) este factorul primordial ce condiţionează tipul de fractură. La o viteză mică, craniul poate absorbi întreaga energie cinetică şi se poate să nu se fractureze. La o viteză mai mare se produc fracturi liniare. Dincolo de o anumită valoare a energiei cinetice apar fracturi cominutive sau fracturi perforante şi penetrante. În felul acesta, viteza agentului vulnerant condiţionează toată gama fracturilor craniene de la simpla fractură liniară pînă la cele cominutive cu antrenarea de fragmente osoase profund intracerebral (Gurdjian şi Webster, 1958). O altă condiţie mecanică este forma agentului traumatizant. În mod obişnuit, obiectele ascuţite produc leziuni craniene de tip penetrant ; în cazul obiectelor cu suprafaţă largă se produc fracturi cominutive sau prin înfundare.

Schema mecanismului fracturilor craniene este următoarea : la punctul de aplicare a agentului traumatizant (punctul de impact) energia cinetică transmisă produce o arie de inflexiune spre interiorul bolţii ("inbending"). La periferia acestei zone, datorită elasticităţii craniului, iau naştere compensator o serie de deflexiuni ("outbending") (fig. 118). Acest fenomen iniţial, în măsura în care depăşeşte limitele fiziologice ale elasticităţii craniene la copil, explică producerea de fracturi craniene. Fisura craniană iniţială are sediul la nivelul tablei interne în zona impactului, datorită faptului că la acest nivel are loc curbura mare a inflexiunii. În

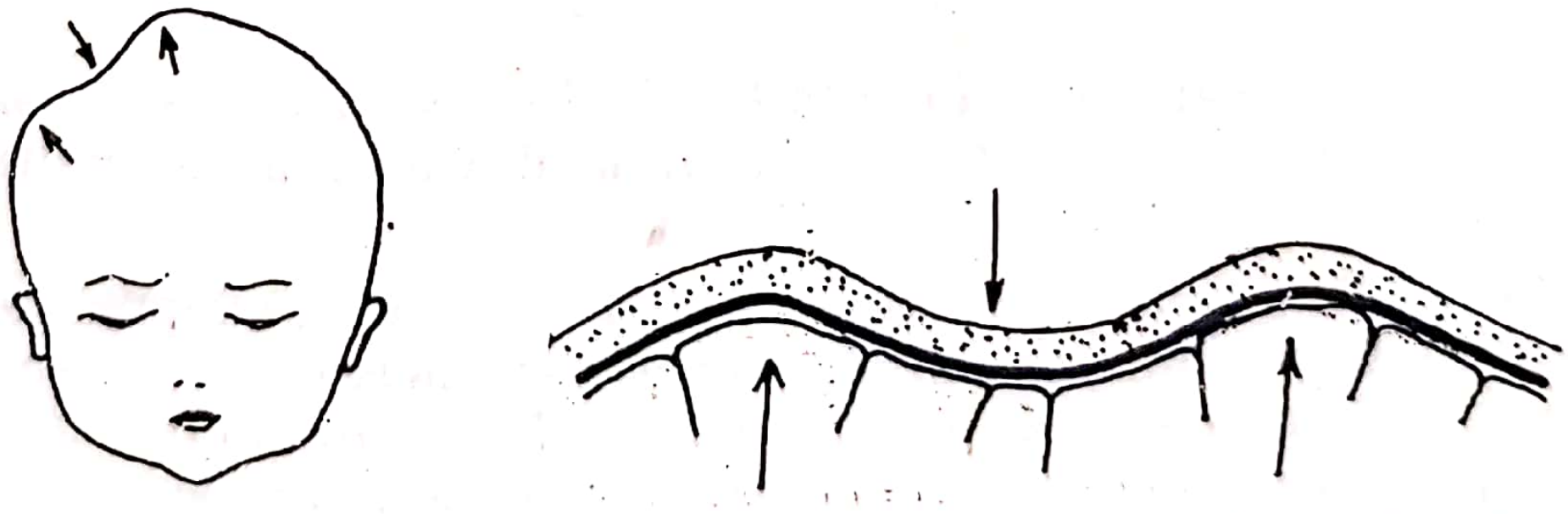

Fig. 118. — Prezentarea schematică a mecanismului de producere a fracturilor craniene.

aria de deflexiune periferică, tabla externă este de data aceasta mult mai tracţionată, devenind astfel zona de curbură maximă. De aceea, în aparenţă, fractura pleacă iniţial din aria de deflexiune, iradiind ulterior centripet spre zona impactului şi centrifug în funcţie de propagarea liniilor de forţă secundare în structura neomogenă a craniului. Insistăm totodată asupra creşterii bruşte a presiunii intracraniene în momentul impactului. De asemenea în acelaşi timp se produc şi modificări ale curburilor craniene care antrenează modificarea diametrelor, scurtîndu-le şi redresîndu-le în direcţia aplicării forţei, lungindu-le şi redresîndu-le în axul perpendicular al direcţiei forţei. Creşterea bruscă a tensiunii intracraniene, liniile de forţă secundare, modificarea diametrelor sînt responsabile de efecte mecanice secundare asupra craniului şi produc diferitele tipuri de fracturi, precum şi fracturile la distanţă. La această mecanică a fracturilor craniene se mai adaugă efectul vibrator al agentului traumatizant asupra cutiei craniene şi amortizarea exercitată de joncţiunea craniospinală.

Particularităţile leziunilor craniene la copil sînt deosebit de importante. Craniul copilului are anumite caracteristici structurale : a) craniul este mai puţin rigid faţă de adult, datorită particularităţilor fiziologice ale acestei vîrste (fontanelele se închid la 18—24 luni, sutura coronară la 11—20 ani, sutura sagitală la 20—25 ani) ; b) dezvoltarea incompletă a diploei nu permite alunecarea celor două table una peste alta ; c) ruptura durei mater la copil nu este produsă prin lezarea directă de către os, ci prin faptul că dura mater, aderentă la tabla internă, se rupe odată cu osul ; d) endocraniul este mult mai regulat decît la adult ; e) sinusurile craniene au o dezvoltare relativ tîrzie. Odată cu creşterea în vîrstă, aceste caracteristici structurale sînt mult mai puţin pregnante. Craniul copilului mare şi al adolescentului, cu toată elasticitatea osoasă păstrată, realizează trecerea treptată spre craniul adultului.

Din aceste caracteristici structurale ale craniului copilului rezultă tocmai particularităţile leziunilor craniene la vîrsta copilăriei :

1. *Energia cinetică* necesară producerii unei leziuni traumatice a craniului copilului trebuie să fie mult mai mare decît cea necesară pentru craniul de adult, datorită mobilităţii şi elasticităţii oaselor craniene la copil. Craniul copilului se deformează mai mult, dar se fracturează mult mai puţin ;

2. Prin deformare, *craniul copilului absoarbe o cantitate importantă de energie cinetică*, astfel încît energia transmisă asupra conţinutului este mult mai mică ;

3. *Frecvenţa crescută a anumitor tipuri de fractură* : depresive simple, diastazice şi fracturi liniare, simple şi cu traiect neregulat ; diastaza suturilor este o modificare osoasă posttraumatică frecventă a craniului la copilul mic şi preşcolar ; la vîrsta de sugar, fracturile liniare şi cele depresive simple „în minge de ping-pong'' au incidenţa cea mai crescută (Loeser şi colab., 1976). De asemenea, dezvoltarea tîrzie a sinusurilor craniene face ca implicarea acestora în diferite fracturi să fie rară ;

4. La copil, dura mater este mai aderentă la endocraniu, fapt ce contribuie la *incidenţa scăzută a hematoamelor extradurale* ; astfel, la sugar şi copilul mic ele sînt practic inexistente ;

5. Din punct de vedere al diagnosticului radiologic, *fracturile la copil* sînt dificil de pus în evidenţă, datorită pe de o parte inegalei încărcări calcare a oaselor, iar pe de altă parte subţierii şi transparenţei osoase, care pot masca o linie de fractură.

Tipurile de fracturi craniene sînt deosebit de greu de sistematizat, fiind în fond rezultatul multiplelor şi variatelor condiţii mecanice. Orice fractură craniană, ca dealtfel orice traumatism craniocerebral, poate fi *deschisă* sau *închisă*, după cum comunică sau nu cu exteriorul. Comunicarea se poate face prin soluţii de continuitate ale etmoidului (comunicare cu cavităţile nazale), ale stîncii temporale (comunicare cu urechea medie), ale plafonului orbitar (comunicare cu cavitatea orbitară). Pentru clasificarea fracturilor craniene s-au propus numeroase criterii : criteriul descriptiv, după natura agentului vulnerant, după profunzimea pătrunderii agentului endocranian, după forma agentului etc. Vechea distincţie de ansamblu în fracturi *de boltă* şi *de bază* ale craniului nu este justificată nici teoretic şi nici practic deoarece majoritatea fracturilor sînt mixte, iradiind de la boltă spre bază şi invers.

După cum agentul vulnerant produce o fractură craniană prin impact direct asupra craniului sau prin impact exocranian, fracturile craniene sînt grupate în *directe* şi *indirecte*. În cele ce urmează vom prezenta o clasificare descriptivă a fracturilor craniene pe criterii clinicoradiologice (după Matson, 1969, modificat). Astfel, sistematizăm fracturile craniene la copil în următoarele grupe : liniare, diastazice, cominutive, depresive, penetrante şi perforante şi complexe (fig. 119).

În seria Clinicii de neurochirurgie din Bucureşti s-au constatat statistic 1 661 fracturi craniene, cu incidenţă crescută la grupa de vîrstă 5—8 ani şi predominanţa netă a fracturilor deschise (tabelul nr. 13).

Tabelul nr. 13

Frecvenţa traumatismelor craniocerebrale cu şi fără fracturi ale craniului

Felul traumatismului	Cu fractură	Fără fractură	Total
Închise	799	1 959	2 758
Deschise	862	1 119	1 981
Total	1 661	3 078	4 739

Din punct de vedere topografic, frecvenţa cea mai mare este a fracturilor parietale exclusive sau cu participare temporală, frontală şi occipitală (tabelul nr. 14). La sugar şi copilul mic, fracturile parietale domină de departe tabloul clinicoradiologic, datorită faptului că osul parietal este cel mai boltit şi cel mai proeminent, deci cel mai susceptibil de a se fractura, în timp ce fracturile bazei craniului sînt cu totul excepţionale. De fapt, fracturile situate exclusiv la baza craniului sînt destul de rare la copil.

Tabelul nr. 14

Repartiția topografică a fracturilor craniene

Frontale	Parietale	Occipitale	Temporale	P.F.	P.T.	P.O.	F.T.	T.O.	Întinse	Multiple	Bază	Sfenoid	Canal optic	Stîncă temporală	Total
216	308	128	69	189	269	201	47	28	43	88	27	3	17	28	1 661

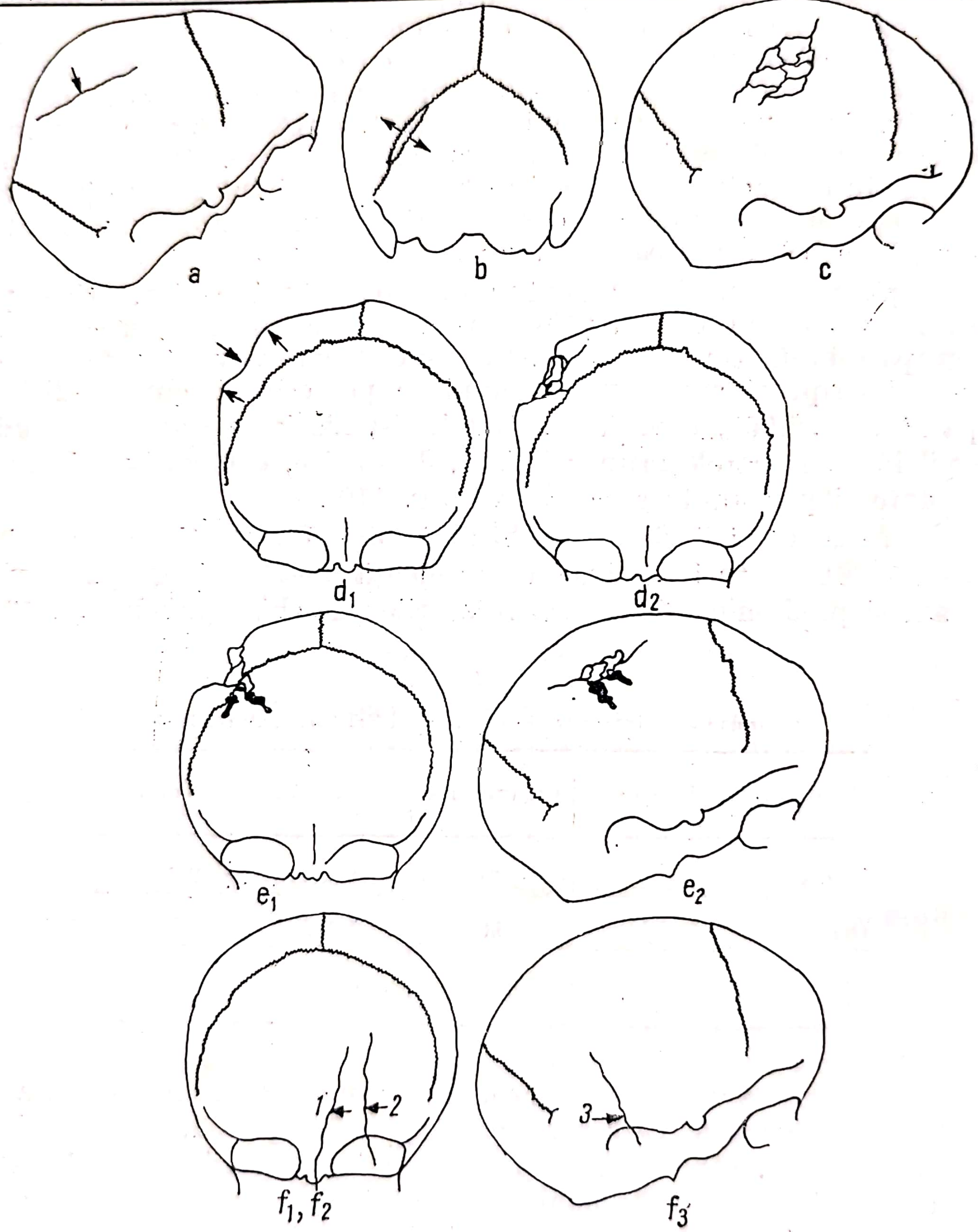

Fig. 119. — Prezentarea schematică a tipurilor de fracturi craniene la copil: *a*, fractură liniară; *b*, fractură diastatică; *c*, fractură cominutivă nedepresivă; d_1 și d_2, fractură depresivă simplă cominutivă, neperforantă; e_1 și e_2, fractură perforantă și penetrantă (față și profil); f_1, f_2 și f_3, fracturi complexe cu interesarea regiunilor etmoidală, orbitară și a stîncii temporale.

Din examinarea datelor statistice asupra tipurilor de fracturi la copil constatăm următoarele :

Liniare simple	Diastazice	Cominutive nedenivelate	Depresive (cu înfundare)	Penetrante și perforante	Complexe	Total
875	101	94	449	86	56	1 661

1. **Fracturile liniare,** destul de frecvent întîlnite la copii, sînt produse de agenți vulneranți cu viteză redusă. Ele încep la nivelul zonei de impact de unde pot iradia în direcții diferite. Fracturile liniare pot interesa doar o singură tablă osoasă craniană (fisură) sau întreaga structură osoasă (fractură) (fig. 120 și 121). Radiografic, ele apar limitate la un singur os cranian sau întinse (fig. 121 și 122), unice sau multiple (fig. 121 și 123). La sugar și copilul mic aceste fracturi au un traiect în general drept, datorită caracterului membranos al oaselor bolții și au o mare tendință spre diastazare dacă sînt însoțite de ruptura durei. Din acest motiv fracturile liniare la această grupă de vîrstă, trebuie urmărite cu atenție pentru a diagnostica fractura progresivă din fazele incipiente. O altă caracteristică a fracturilor liniare este posibilitatea asocierii lor cu un cefalhematom sau cu hematoame epicraniene și vindecarea lor rapidă (2—4 luni).

2. **Fracturile diastazice** sînt de fapt disjuncții posttraumatice ale suturilor (fig. 124). În general se pot desface toate suturile, cea mai solidă fiind cea sagitală. Aceste fracturi sînt destul de frecvente la copil, în special la vîrstele mici. În fracturile diastazice disjuncția este parțială, iar zimții osoși apar neregulat desfăcuți, spre deosebire de disjuncția prin hipertensiune intracraniană în care marginile osoase sînt îndepărtate pe toată întinderea suturilor, iar zimții alungiți și desfăcuți în mod perfect regulat (Klein, 1955). Fracturile diastazice nu necesită un tratament neurochirurgical deosebit.

3. **Fracturile cominutive** sînt constituite din mai multe linii de fractură ce separă fragmente osoase de diferite dimensiuni. Fragmentele osoase pot rămîne în același plan (fracturi cominutive nedepresive) (fig. 125) sau pot fi deplasate intracranian în profunzime (fracturi cominutive depresive) (fig. 126). Aceste fracturi sînt însoțite de leziuni contuze ale scalpului, frecvent cauzatoare de hematoame epicraniene. Ele sînt în general mai rare la copil, datorită condițiilor anatomice speciale ale acestei vîrste, întîlnindu-se doar în traumatisme deosebit de puternice.

4. **Fracturile depresive (cu înfundare)** exercită o compresiune asupra conținutului cranian și necesită o rezolvare neurochirurgicală. Ele se pot prezenta fie sub formă de fractură depresivă simplă (zonă unică de înfundare osoasă), fie sub formă de fractură depresivă cominutivă (arie cu linii de fractură multiple care delimitează fragmente osoase, dintre care unele sînt deplasate sub nivelul planului cranian). Fracturile cu înfundare sînt deosebit de frecvente la sugar și copilul mic, sub forma unor înfundări plate, asemănătoare unei „mingi de ping-pong" turtite (fig. 127). La copi-

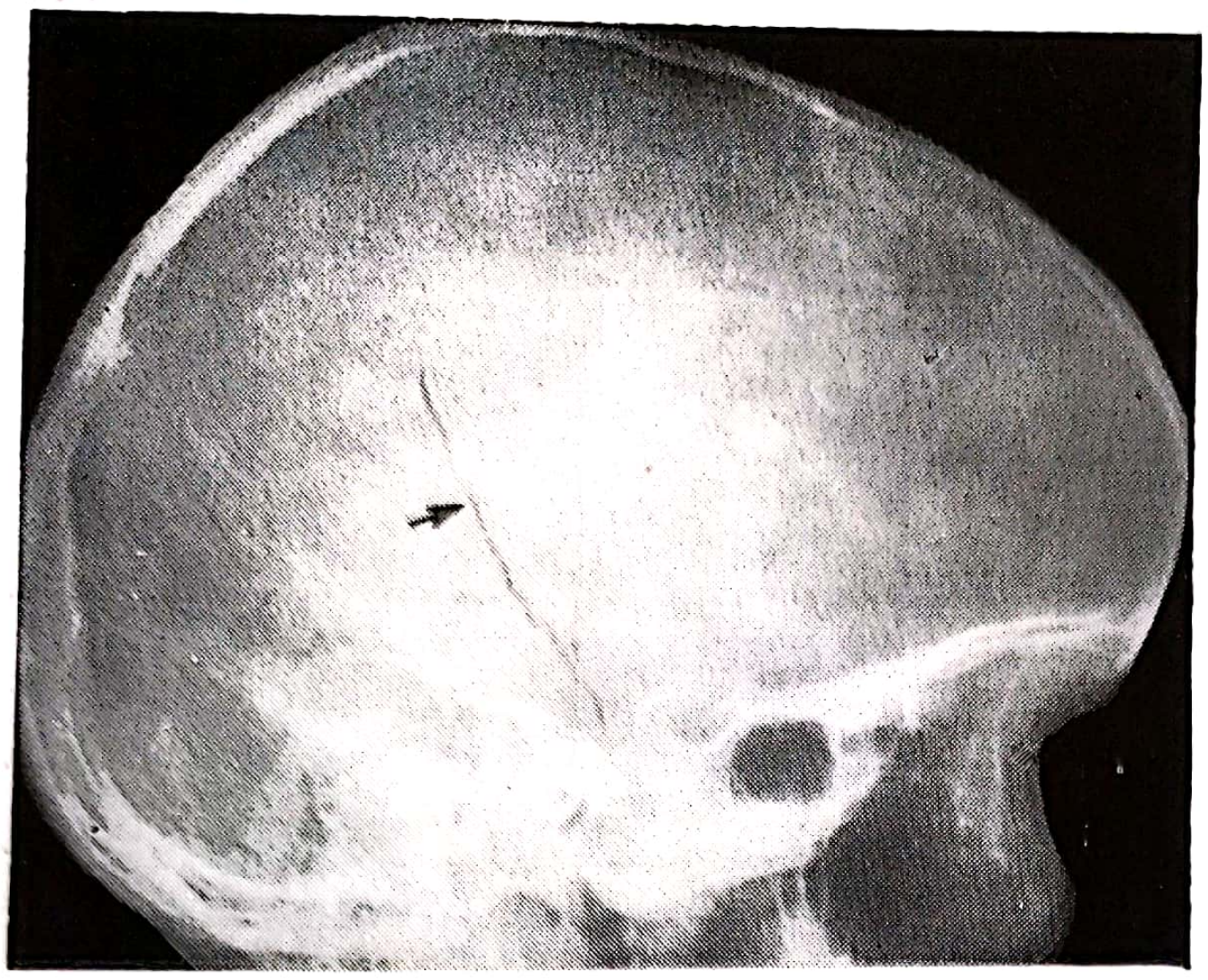

Fig. 120. — Fisură temporală dreaptă.

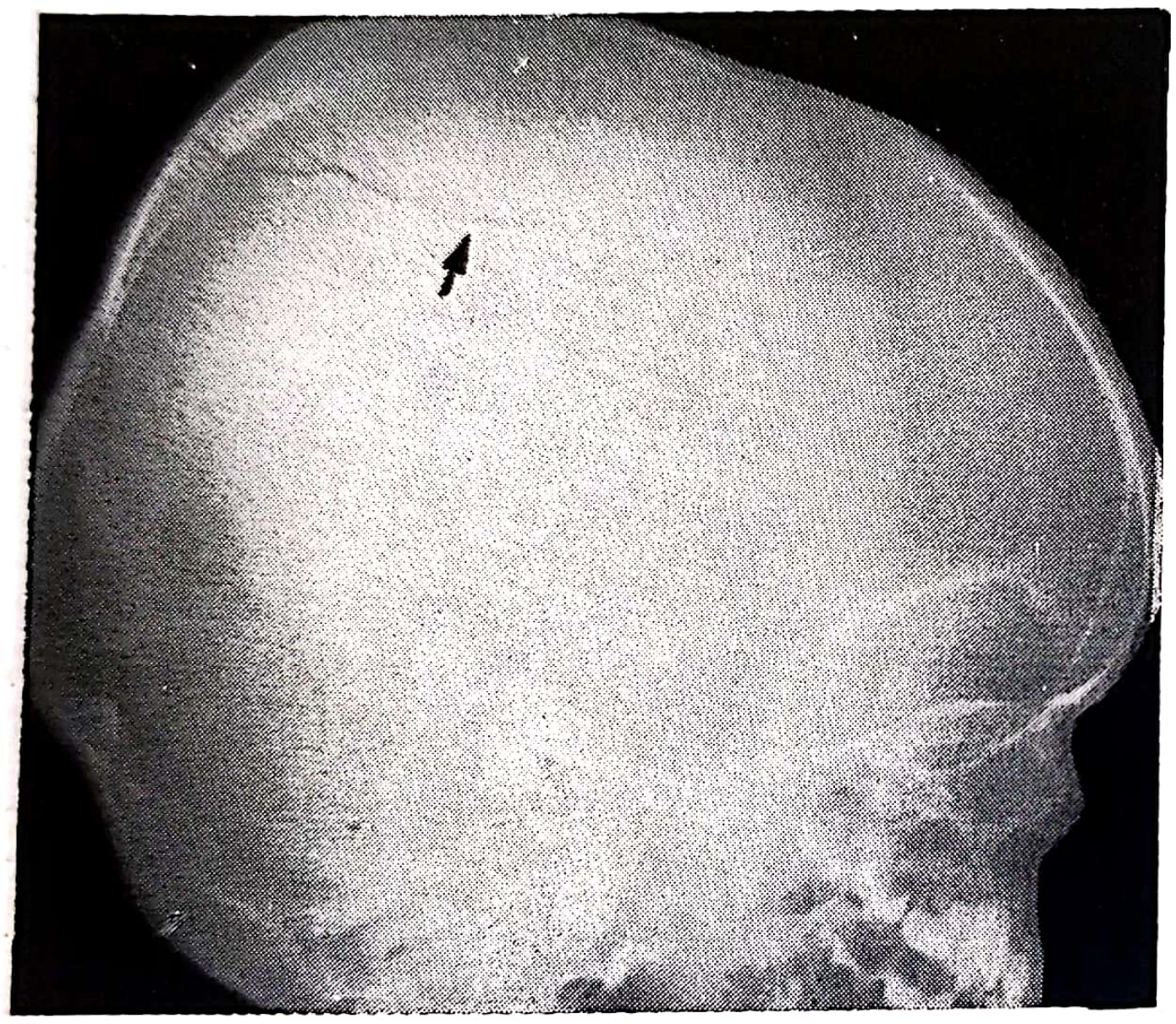

Fig. 121. — Fractură parietală dreaptă la sugar.

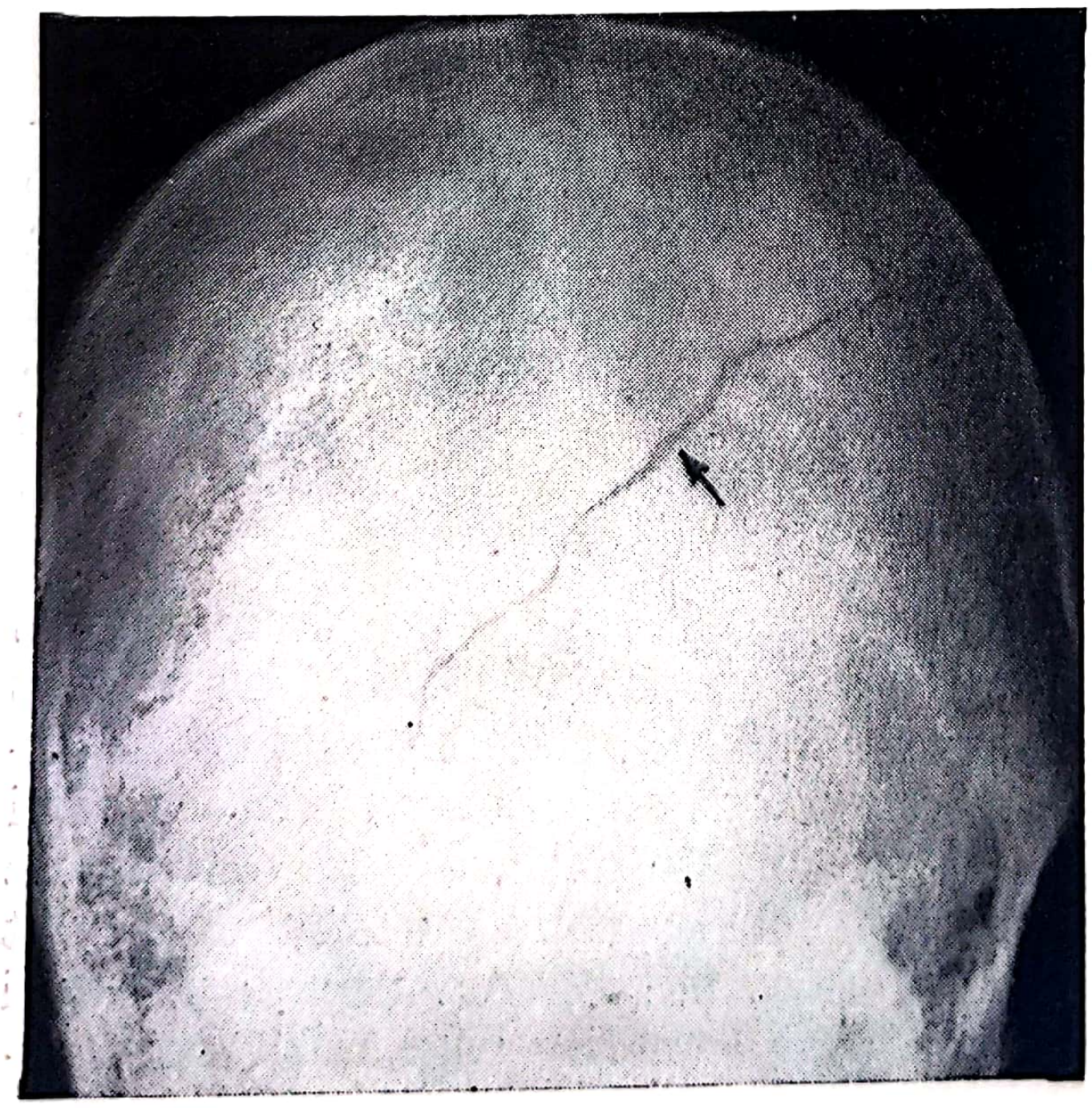

Fig. 122. — Fractură liniară întinsă parietooccipitală dreaptă iradiată spre regiunea occipitală stîngă (poziția occiput-axială).

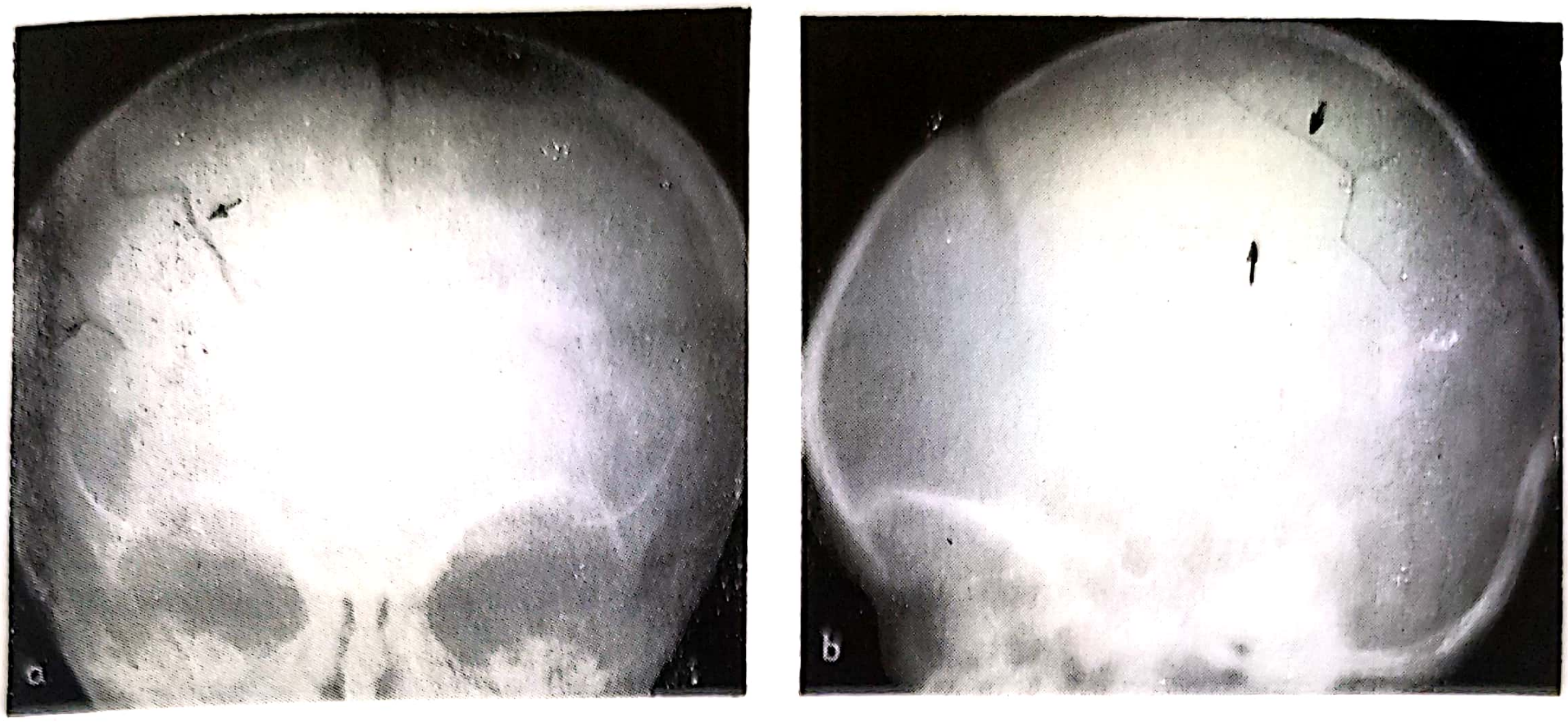

Fig. 123. — Fracturi liniare multiple parietale drepte :
a, anteroposterior ; *b*, profil.

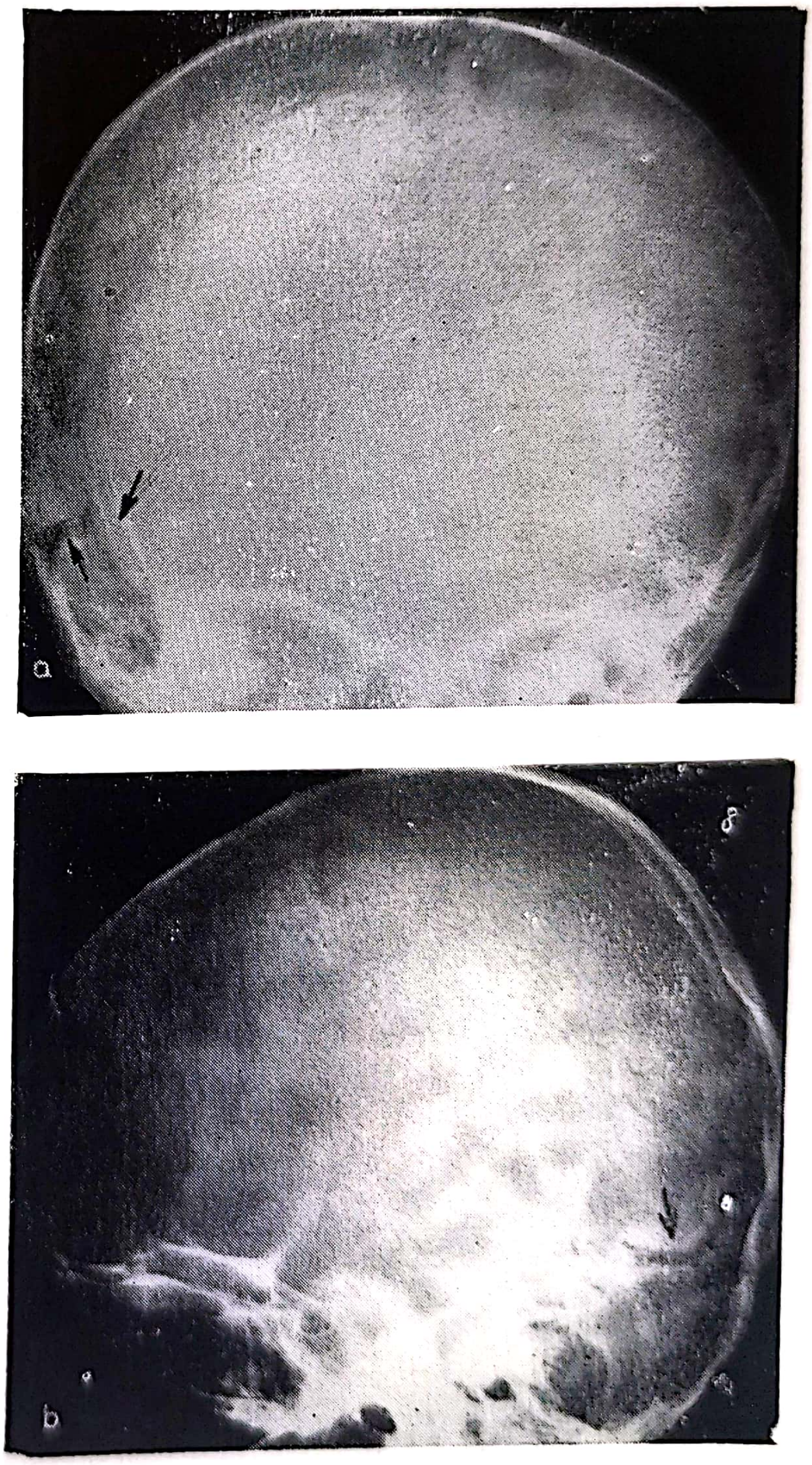

Fig. 124. — Fractură diastazică (disjuncția suturii parietooccipitale drepte) :
a, anteroposterior ; *b*, profil.

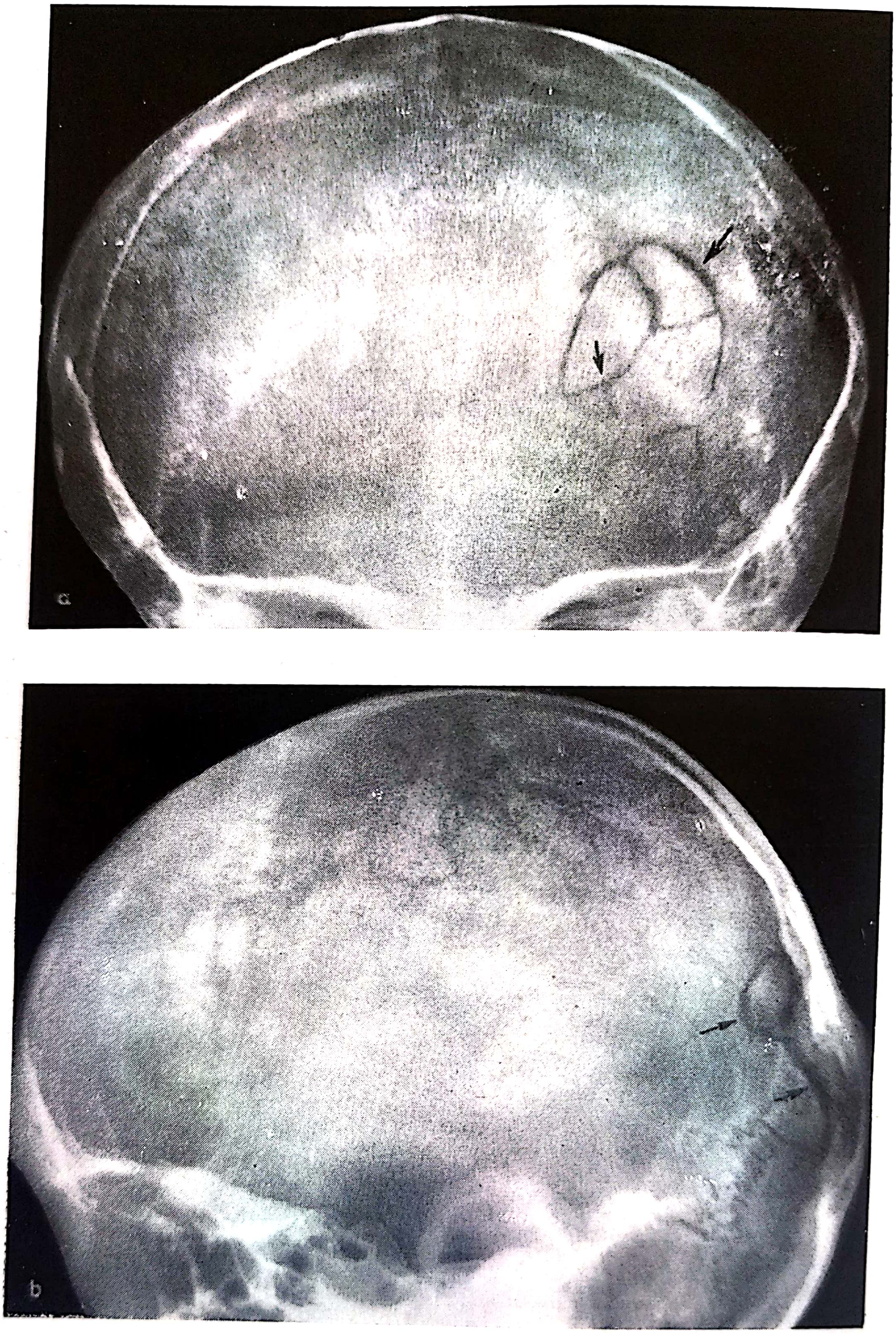

Fig. 125. — Fractură cominutivă nedepresivă parietooccipitală stîngă: *a*, anteroposterior; *b*, profil.

Fig. 126. — Fractură cominutivă depresivă parietală dreaptă
a anteroposterior; *b* profil.

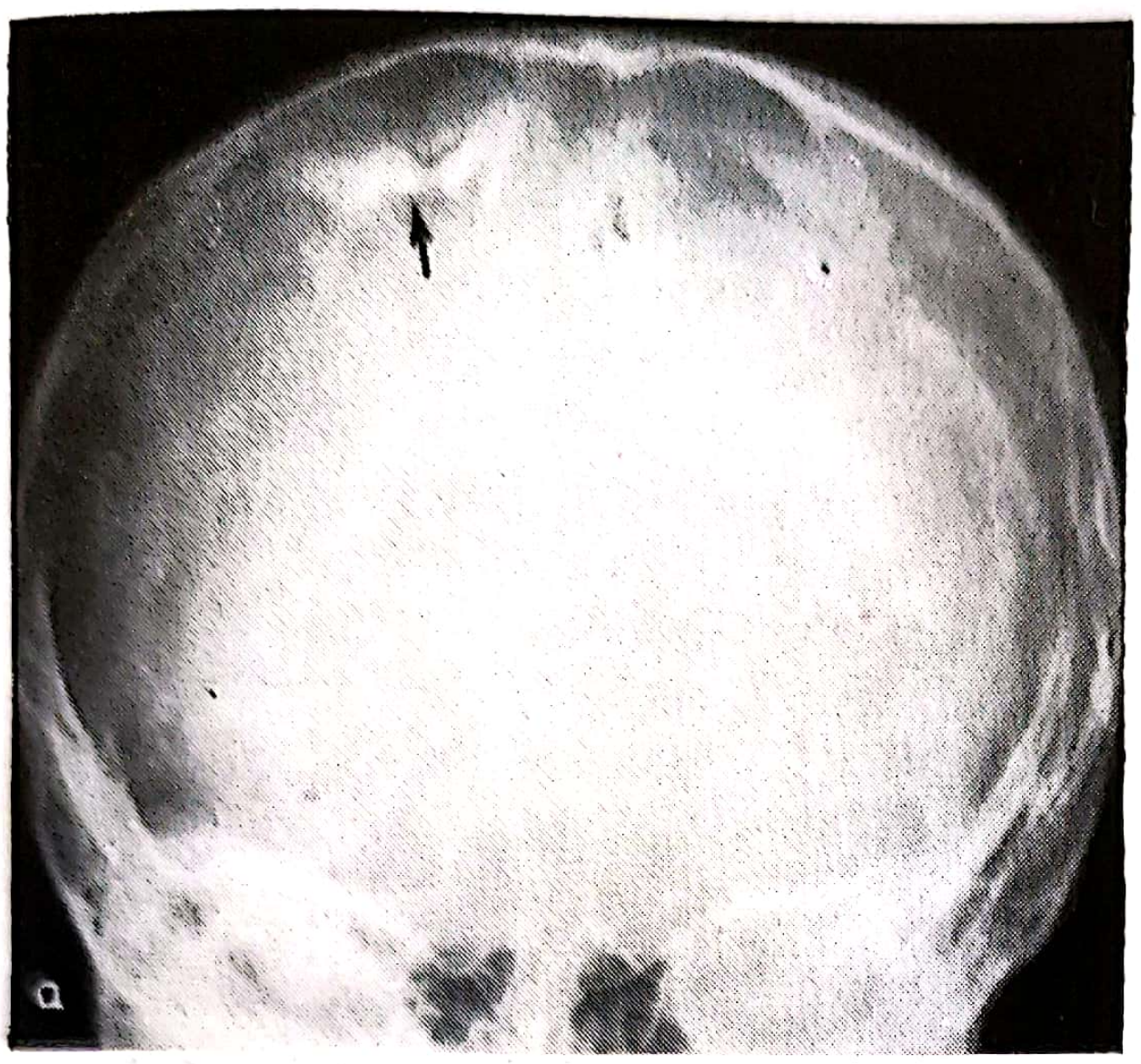

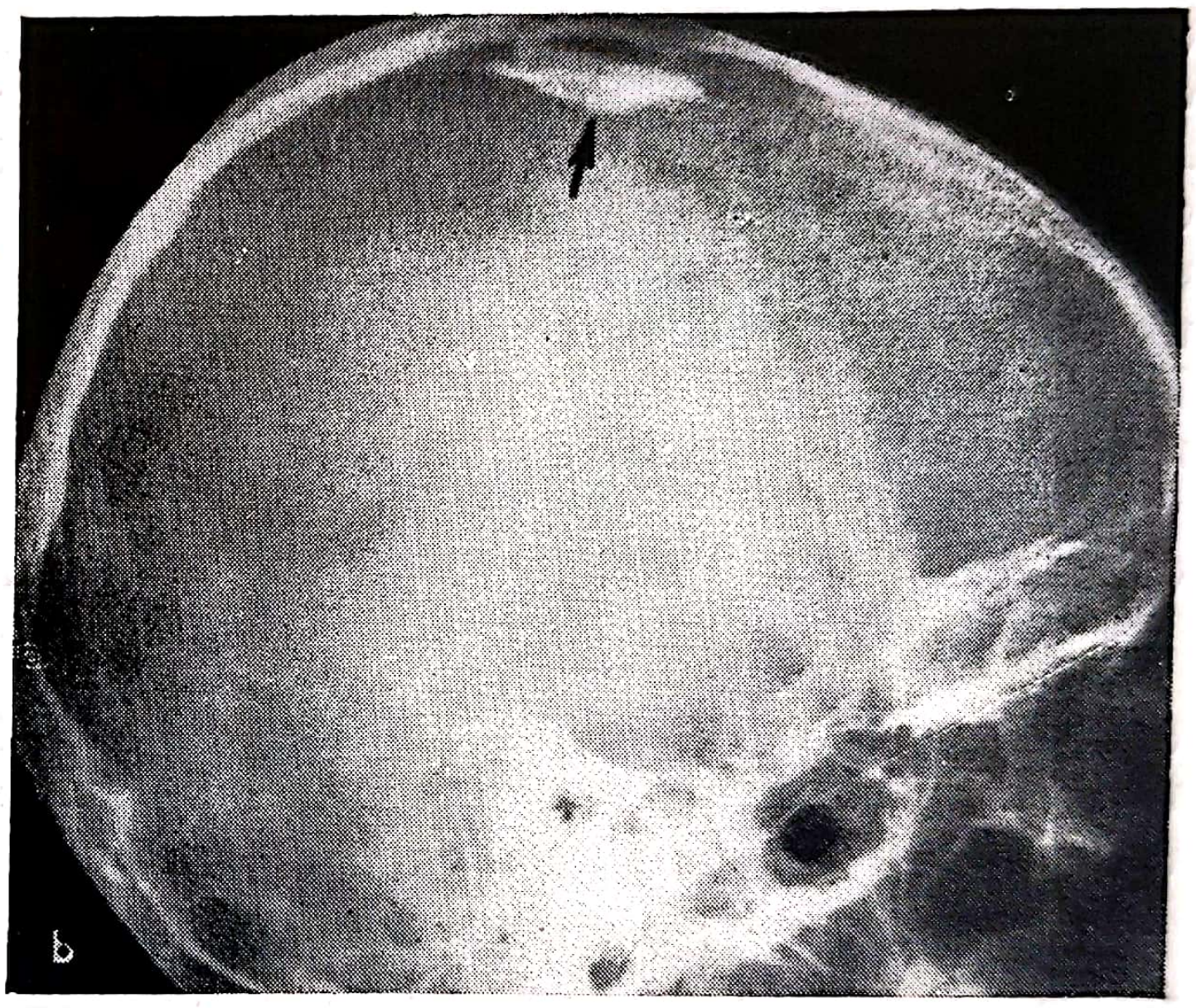

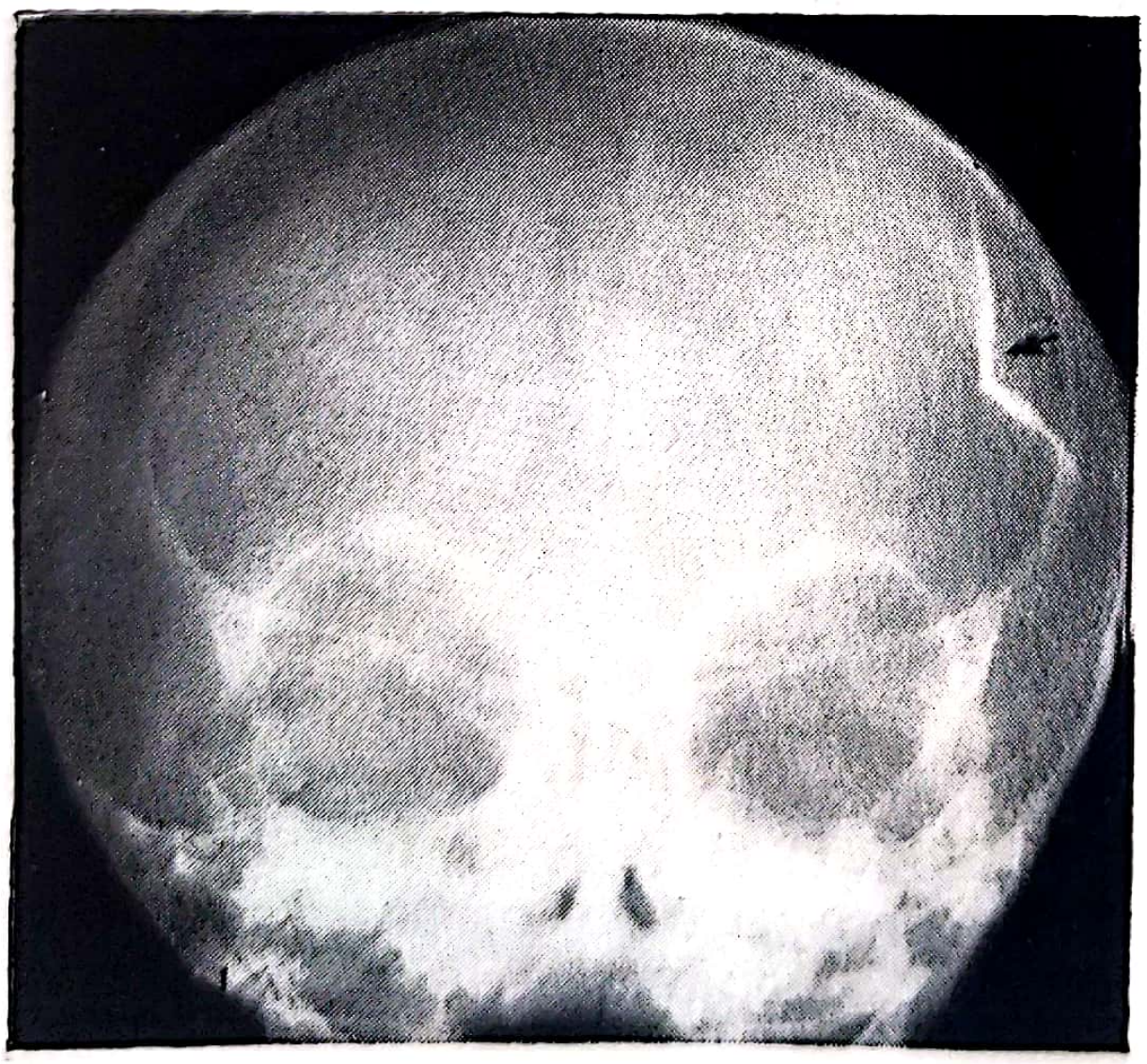

Fig. 127. — Fractură cu înfundare parietală stîngă în „minge de ping-pong".

lul mare se întîlnesc de asemenea frecvent fracturi depresive, fie simple, fie cominutive (fig. 128). Înfundările osoase impun un tratament chirurgical pentru a îndepărta efectul compresiv al fracturii. Atitudinea chirurgicală constă în redresarea ariei de fractură cu ajutorul unui elevator introdus printr-o gaură de trepan adiacentă înfundării (fig. 129 și 130). În cazul fracturilor cominutive înfundate este necesară eschilectomia. Uneori, și în aceste cazuri se poate efectua redresarea fragmentelor osoase cu eschilectomie parțială (fig. 131). Cranioplastia posteschilectomie nu este justificată decît în pierderile importante de substanță osoasă. Fracturile depresive cominutive pot produce leziuni grave meningocerebrale datorită dilacerărilor durale, lezării sinusurilor venoase și dilacerărilor cerebrale.

5. **Fracturile penetrante și perforante** sînt produse prin proiectarea asupra craniului a unor agenți vulneranți cu masă mică și viteză mare (fig. 132). Ele pot fi cauzate de accidente de explozie sau prin lovirea cu corpuri ascuțite. De obicei, corpul penetrant antrenează cu el fragmente de scalp sau de pămînt, astfel că infecțiile sînt deosebit de frecvente. Aceste fracturi apar la copil prin cădere într-un corp ascuțit sau lovire cu o piatră. Tot în cadrul acestor fracturi se includ și cele produse prin eschile osoase penetrante profund intracranian. Aceste fracturi necesită un tratament neurochirurgical după închiderea *per primam* a tegumentelor. După liniștirea fenomenelor grave de suferință cerebrală, pentru rezolvarea leziunilor craniene durale și cerebrale este necesară debridarea plăgii, îndepărtarea eschilelor și a corpilor străini, rezolvarea focarului de dilacerare cerebrală, plastie durală și închiderea în condiții de asepsie perfectă.

6. **Fracturile complexe** sînt fracturi mixte ale boltei și ale bazei, comunicante cu cavitățile craniene; ele realizează o soluție de continuitate între endocraniu și exterior și implică adesea diferiți nervi cranieni (fig. 133 și 134). În această grupă includem:

a) *Fracturile cu implicarea cavității orbitare.* Cavitatea orbitară poate fi afectată printr-un traumatism direct sau printr-o fractură complexă frontoorbitară. De obicei, impactele din regiunea frontală iradiază asupra pereților orbitei. Linia de fractură poate interesa și canalul optic cu producerea de leziuni compresive sau distructive ale nervului optic. Fracturile cavității orbitare determină des hematoame intraorbitare retrobulbare, cu exoftalmie care se rezolvă spontan în timp.

b) *Fracturile cu implicarea sinusurilor frontale* rezultă de obicei dintr-un traumatism direct în regiunea frontală. Peretele sinusului frontal poate fi sediul oricărui tip de fractură liniară, depresivă, cominutivă sau penetrantă. Aceste fracturi frontosinusale se pot complica cu dilacerări durale și cerebrale și pot iradia, realizînd în continuare fracturi etmoidale. Ele sînt înglobate în grupul fracturilor deschise, predispunînd la complicații infecțioase periculoase meningocerebrale și la apariția de fistule cranionazale de LCR.

c) *Fracturile cu implicarea stîncii temporale* sînt comunicante cu urechea mijlocie. În aceste cazuri perechile VII și VIII de nervi cranieni pot fi lezate în traiectul lor intrapietros. Otoragia care însoțește acest tip de fracturi poate fi de proveniență exocraniană (conduct auditiv, membrana

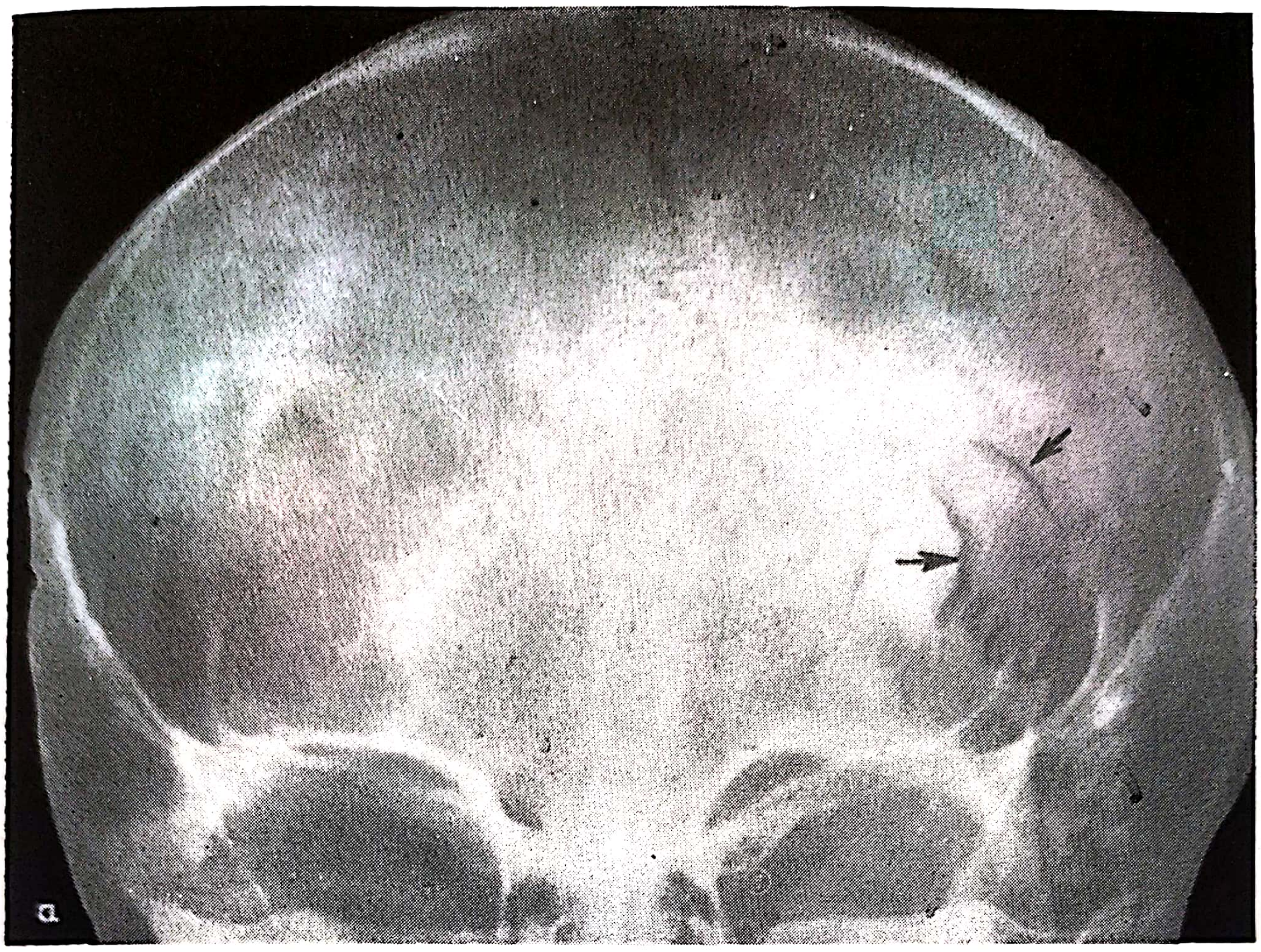

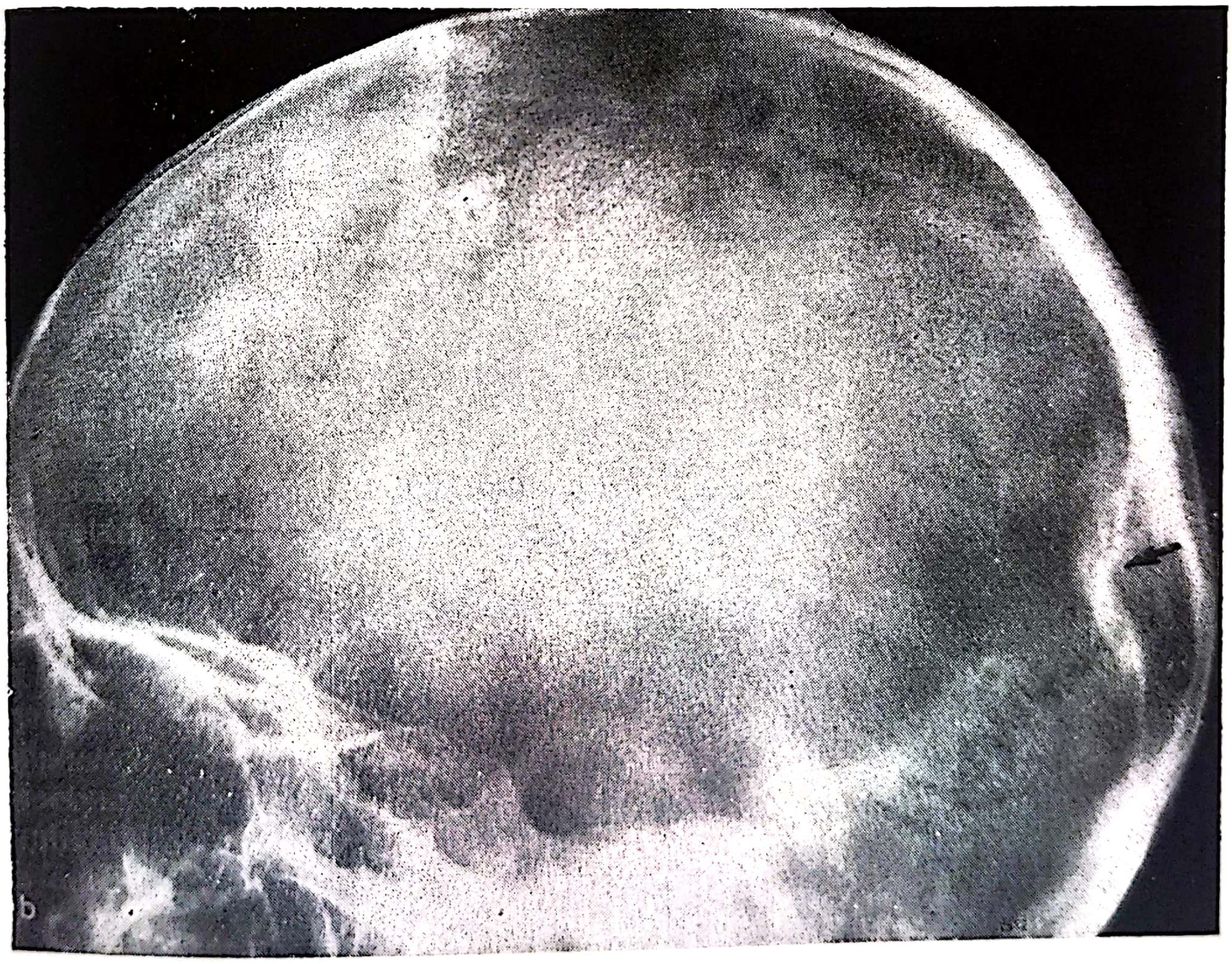

Fig. 128. — Fractură cu înfundare parietooccipitală stîngă :
a, anteroposterior ; *b*, profil.

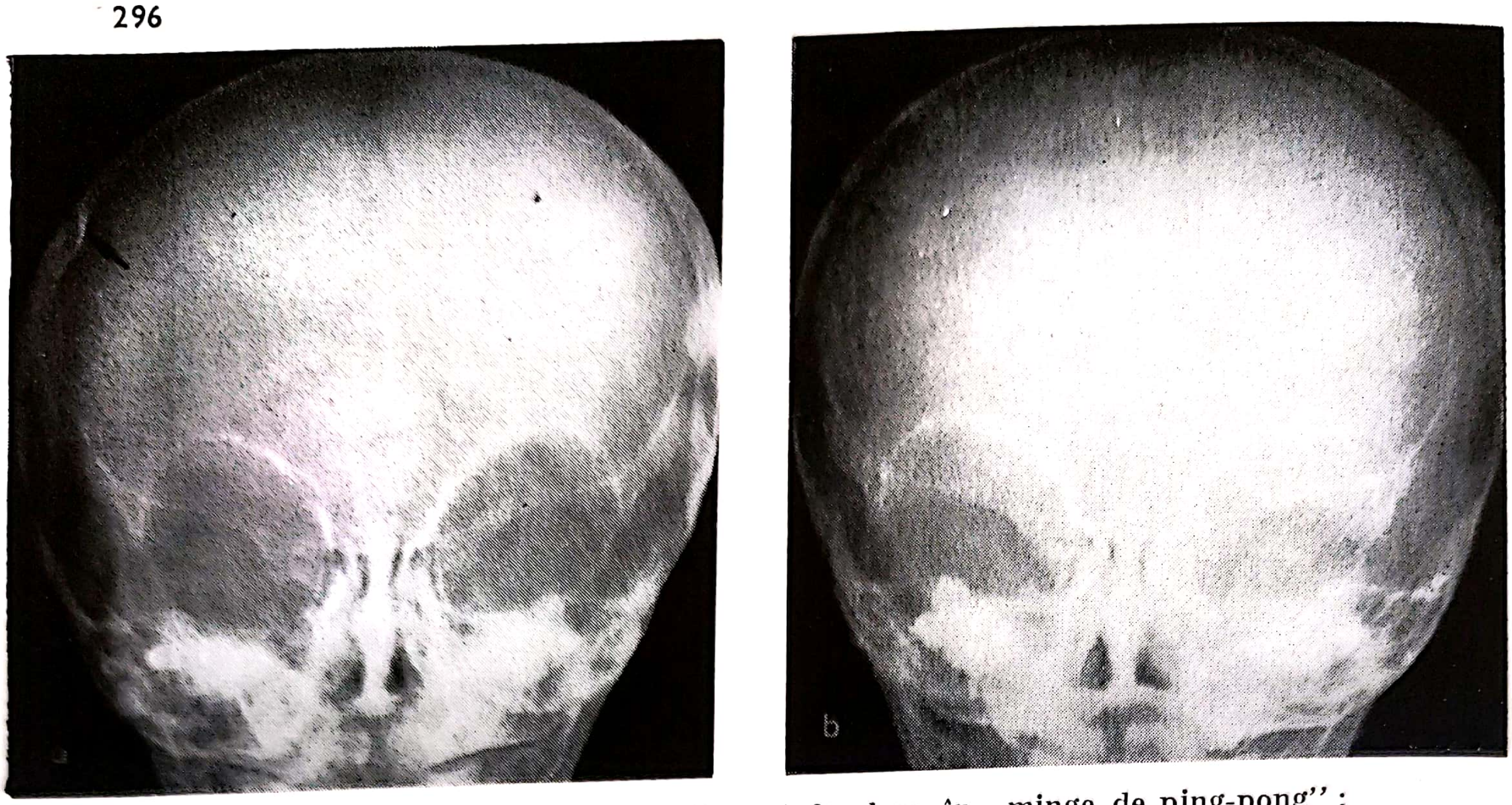

Fig. 129. — Fractură parietală cu înfundare în „minge de ping-pong":
a, anteroposterior; *b*, profil.

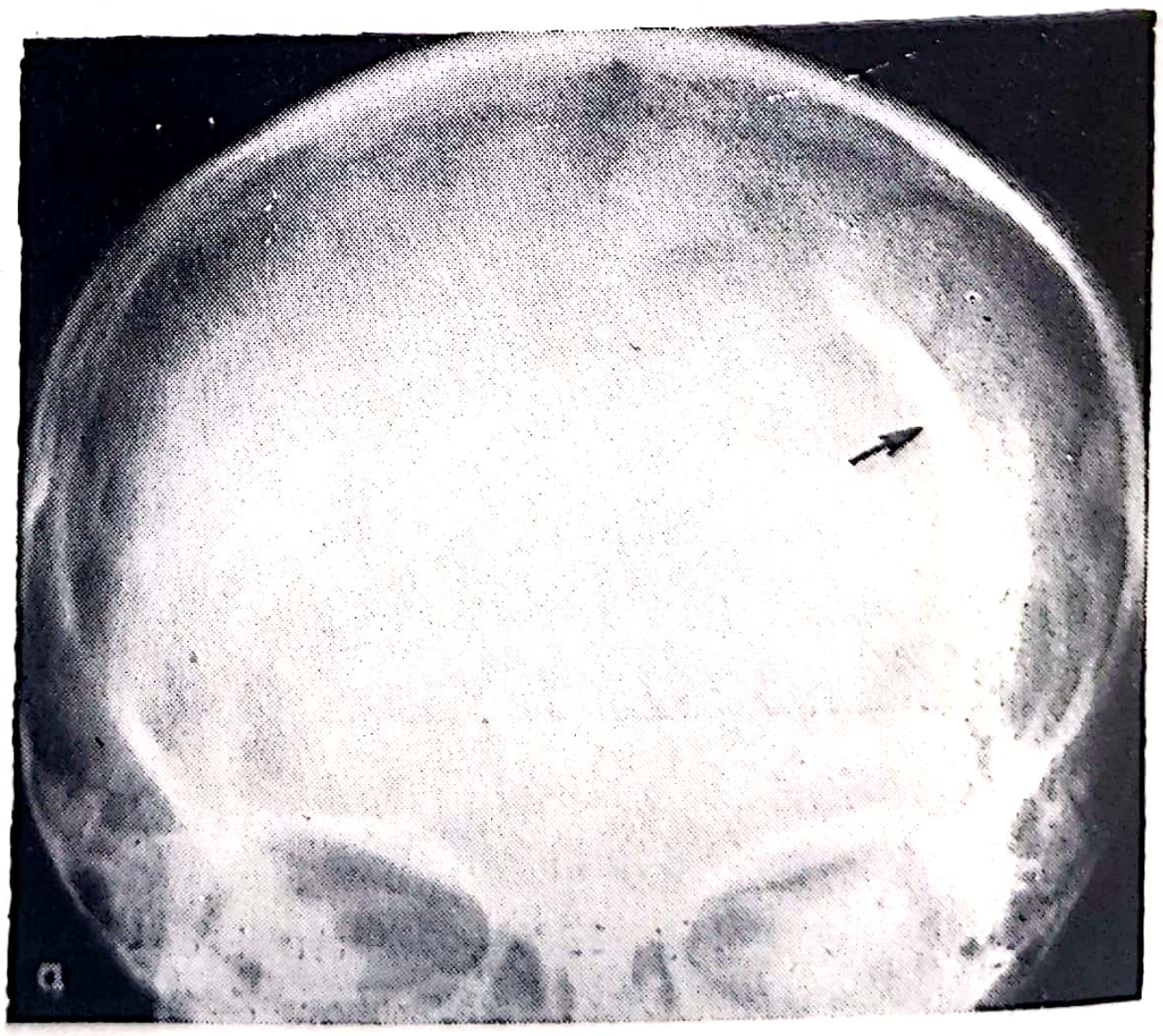

Fig. 130

Fig. 130. — Fractură parietală stîngă cu înfundare, preoperator (*a*, față ; *b*, profil) și postoperator redresată (*c*, față ; *d*, profil). Se observă găurile de trepan.

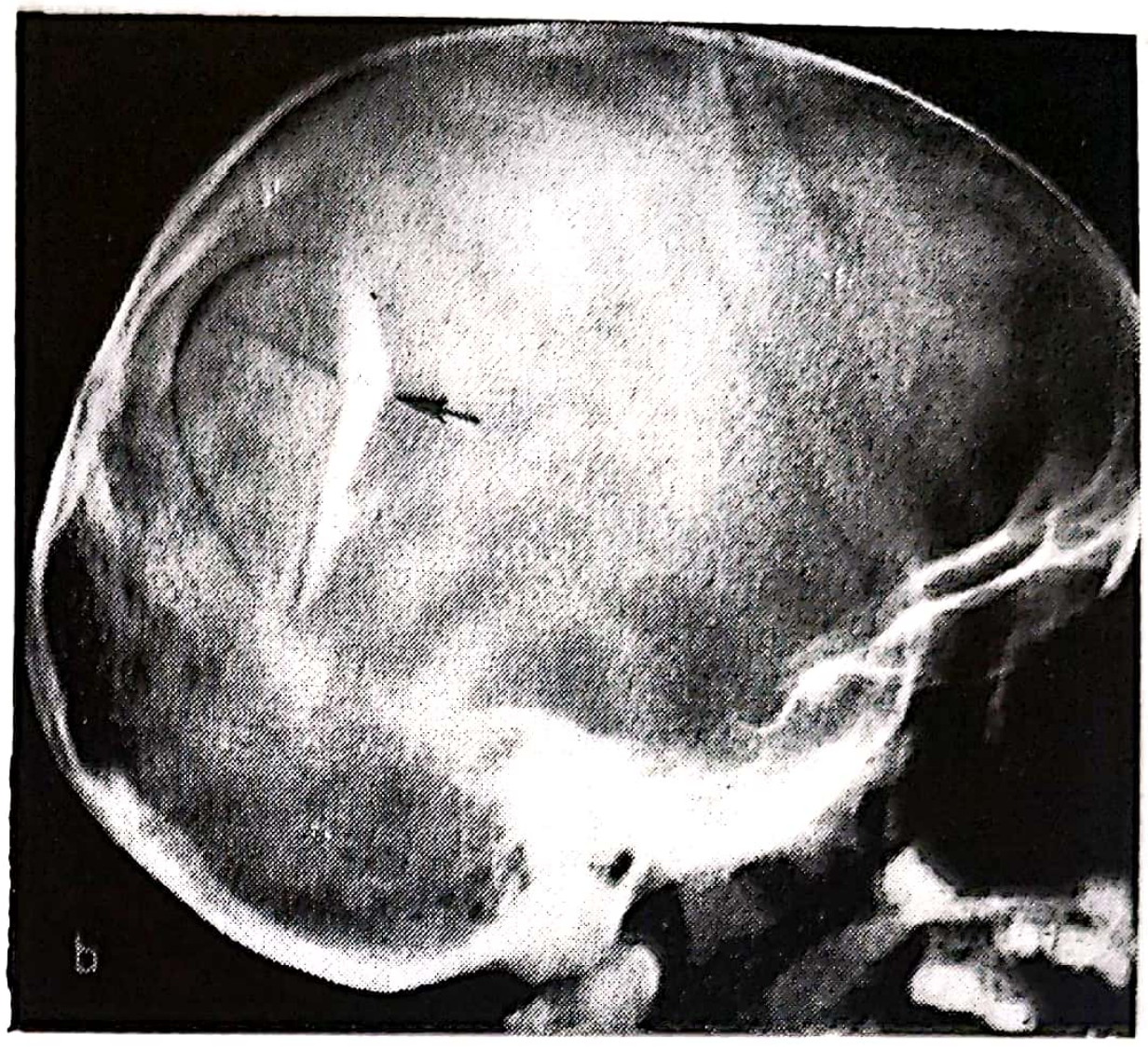

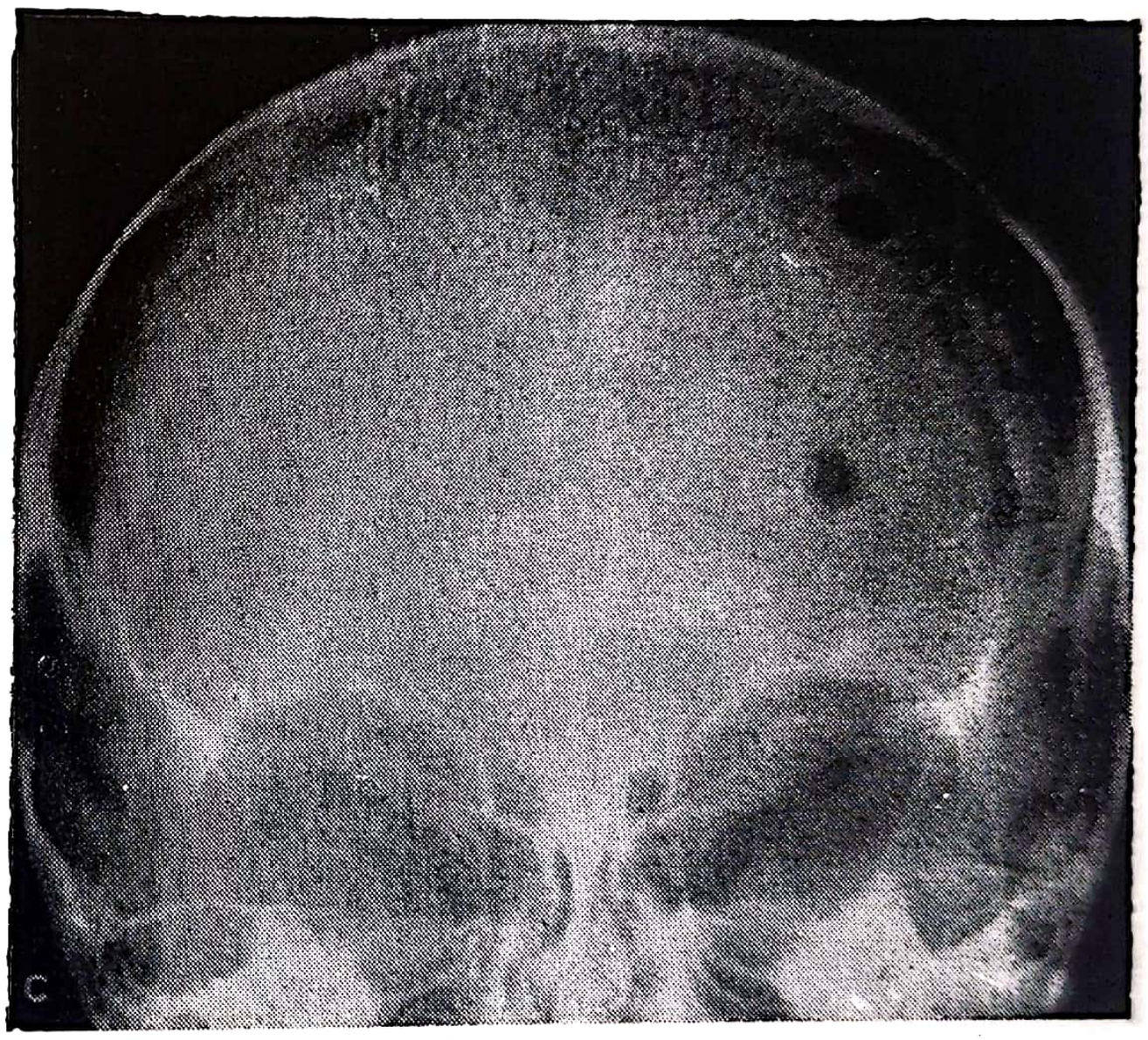

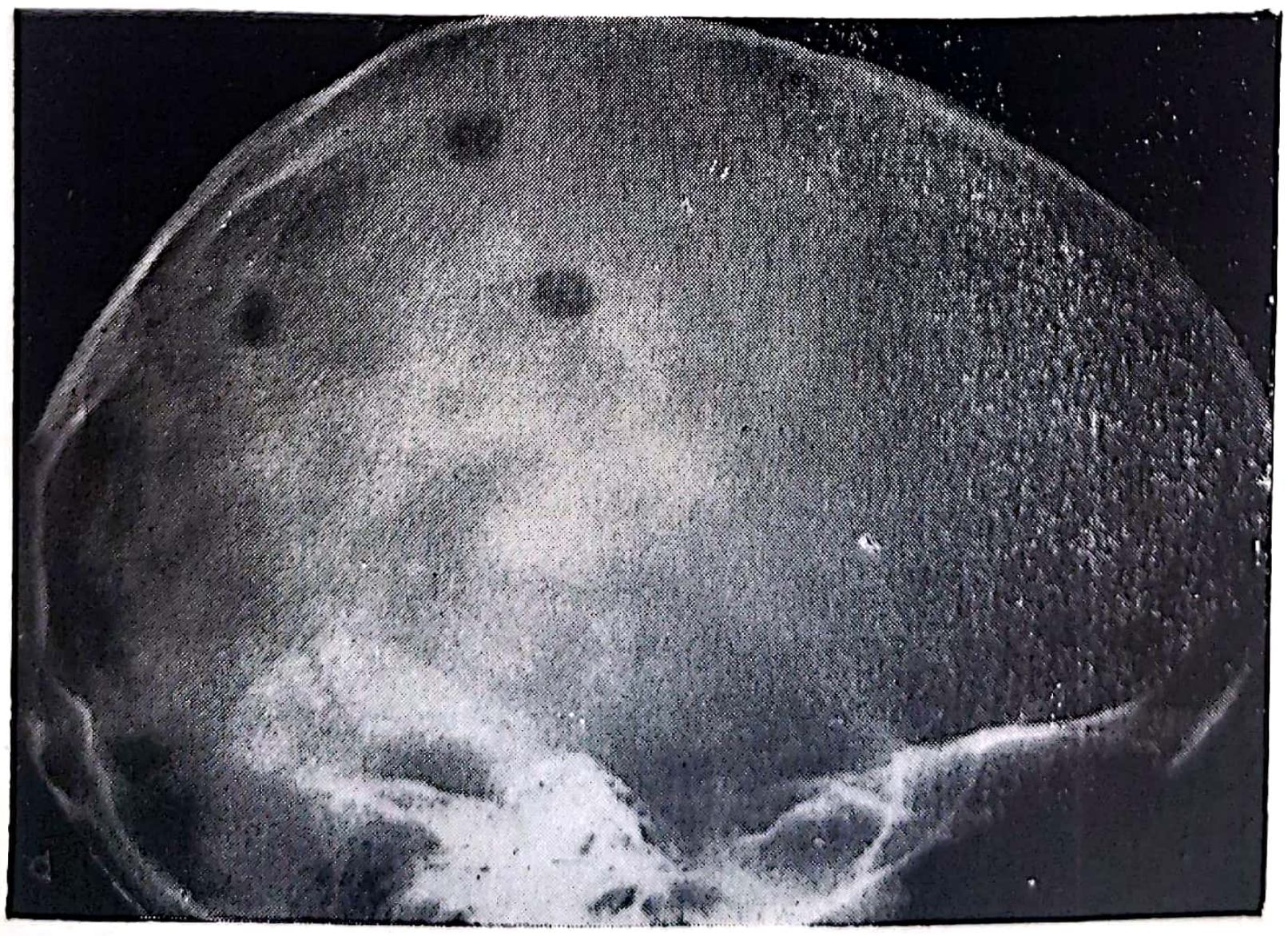

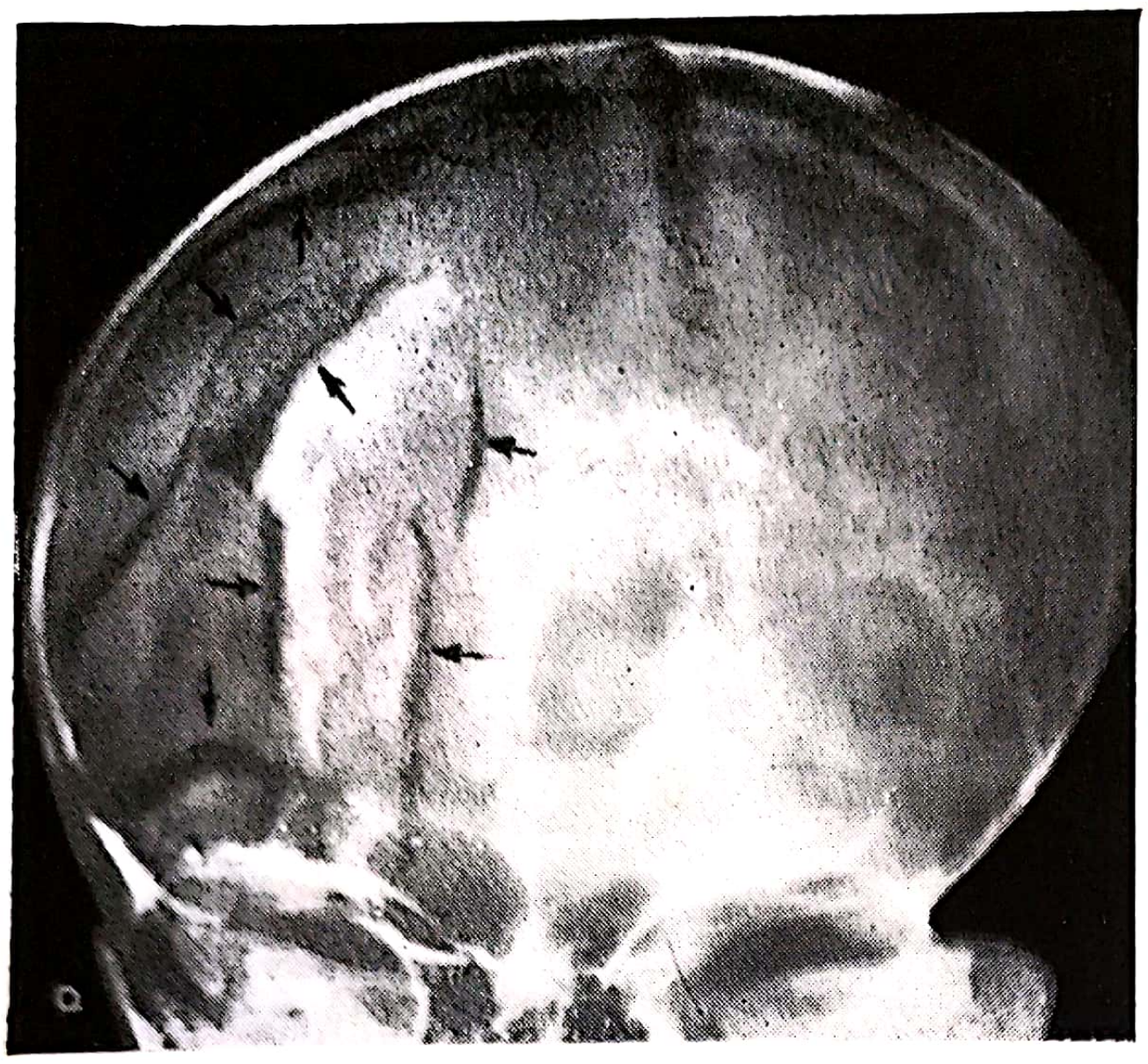

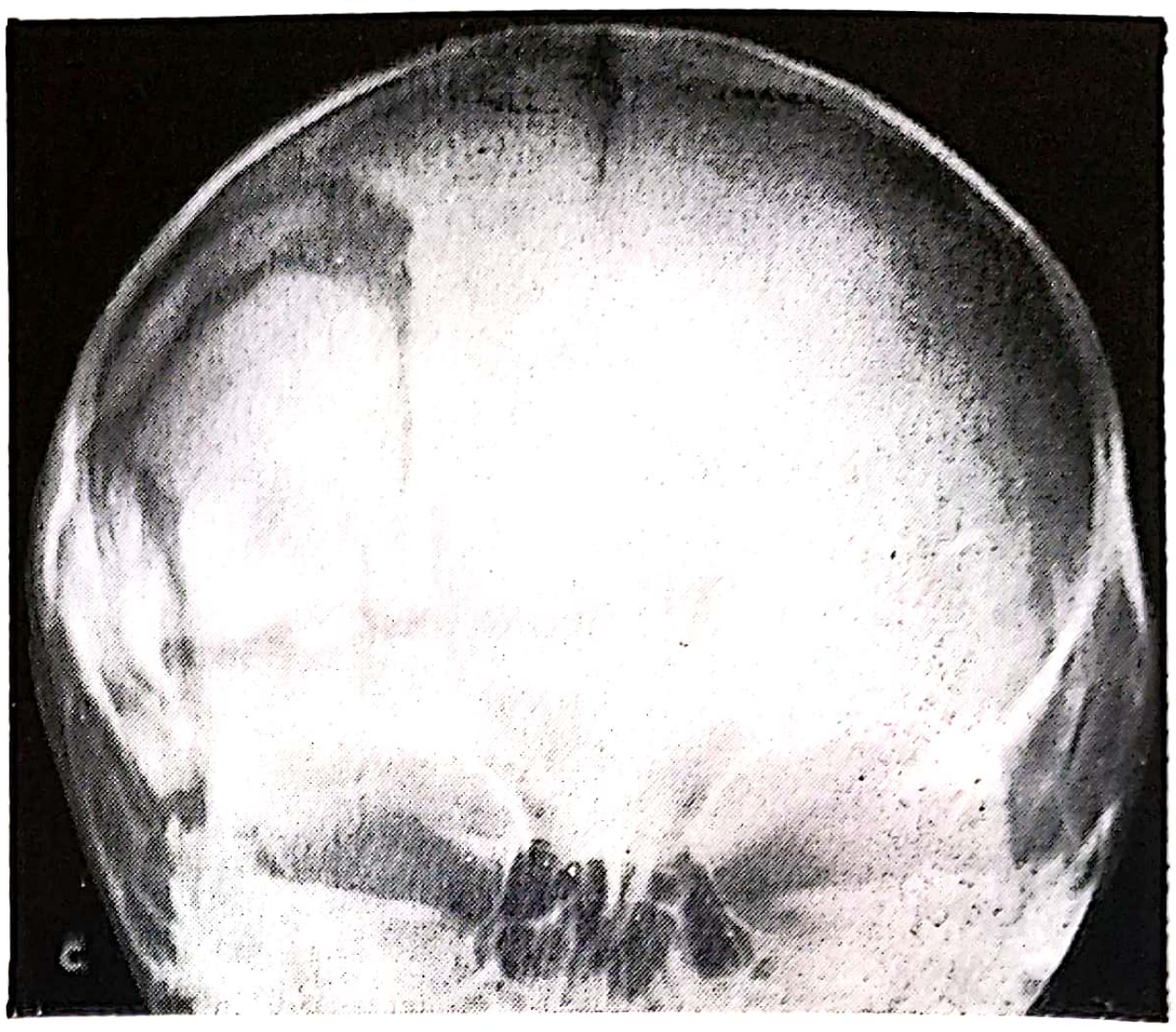

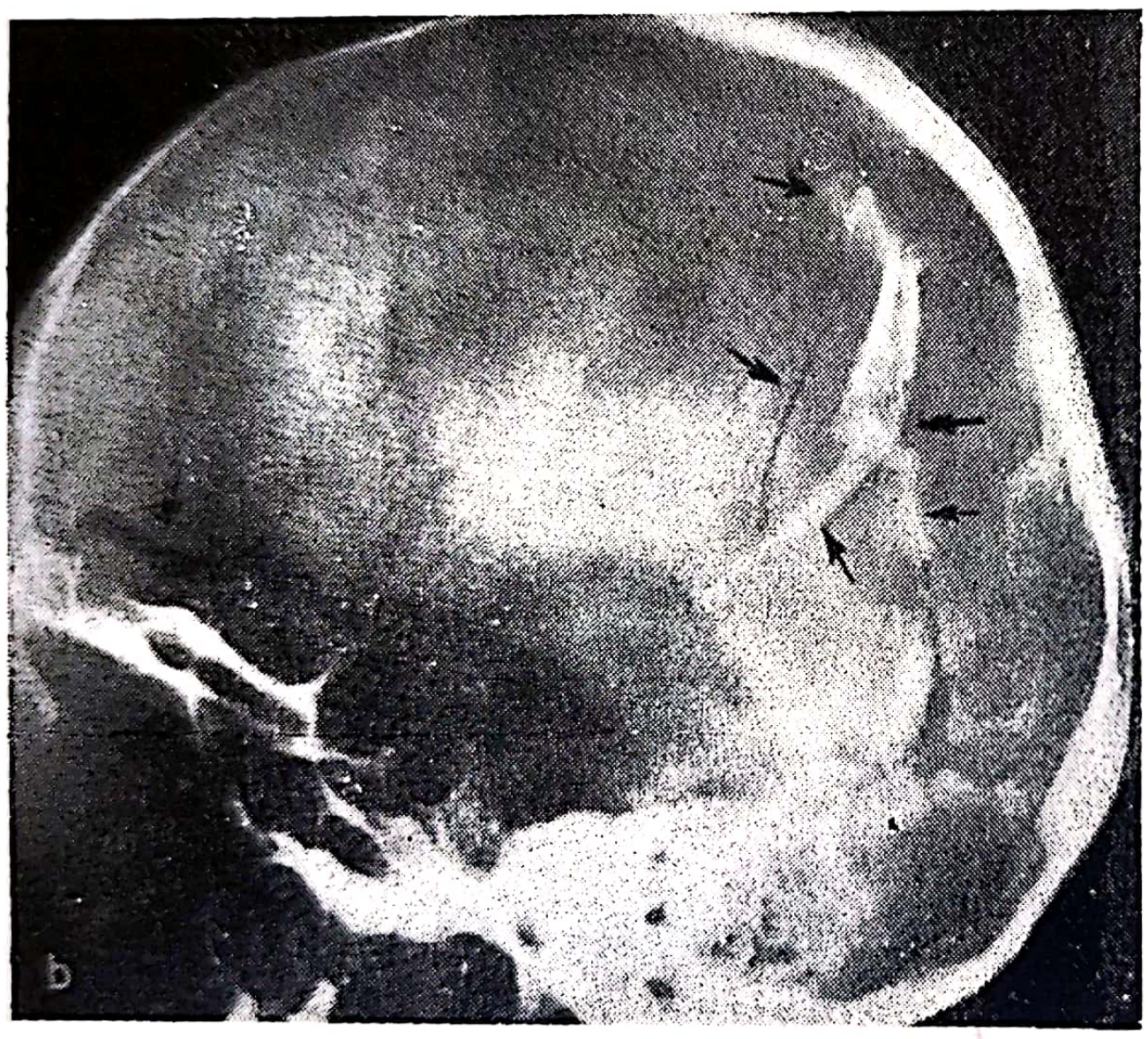

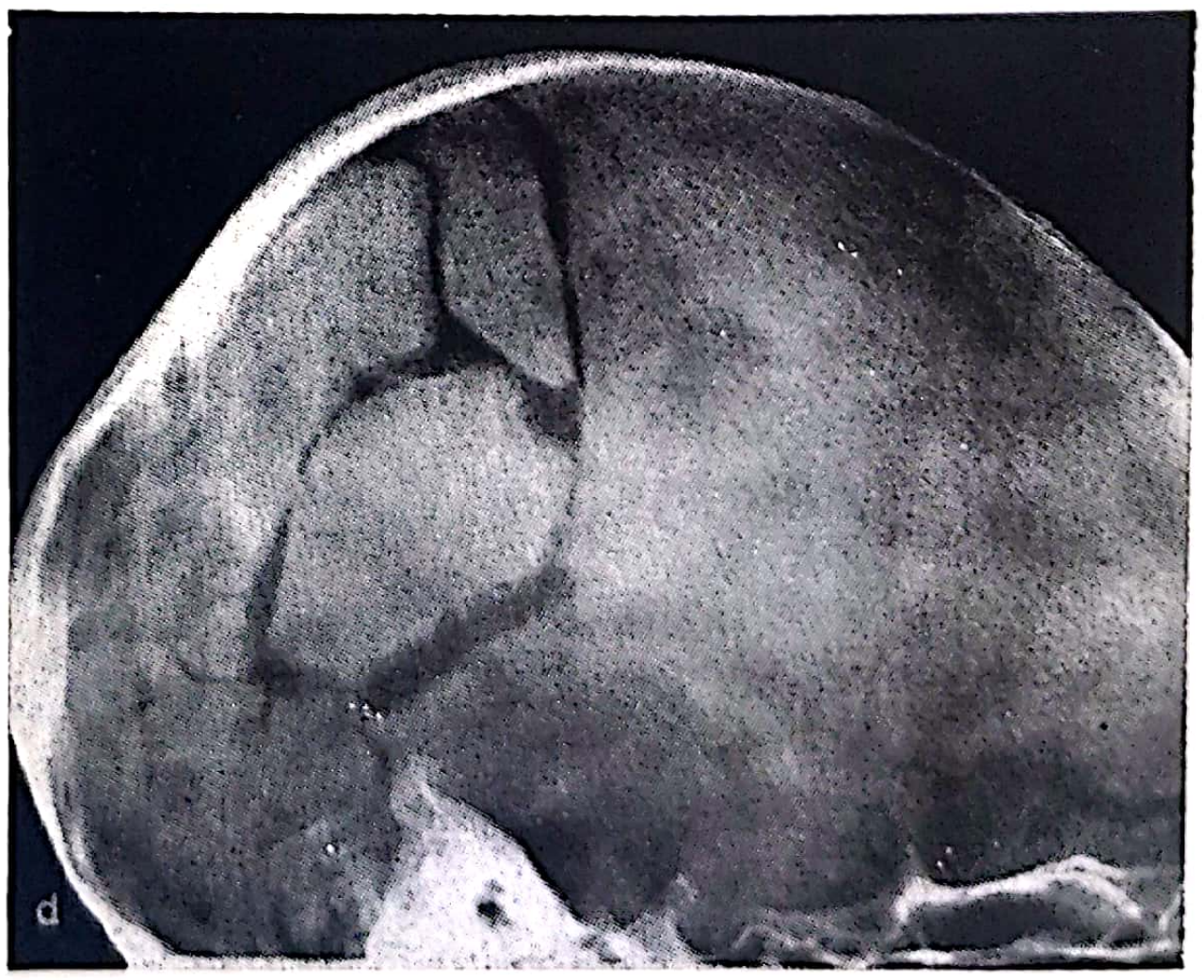

Fig. 131. — Fractură cominutivă cu înfundare parietooccipitală stîngă, preoperator (*a*, anteroposterior; *b*, profil) și postoperator (*c*, antero-posterior; *d*, profil).

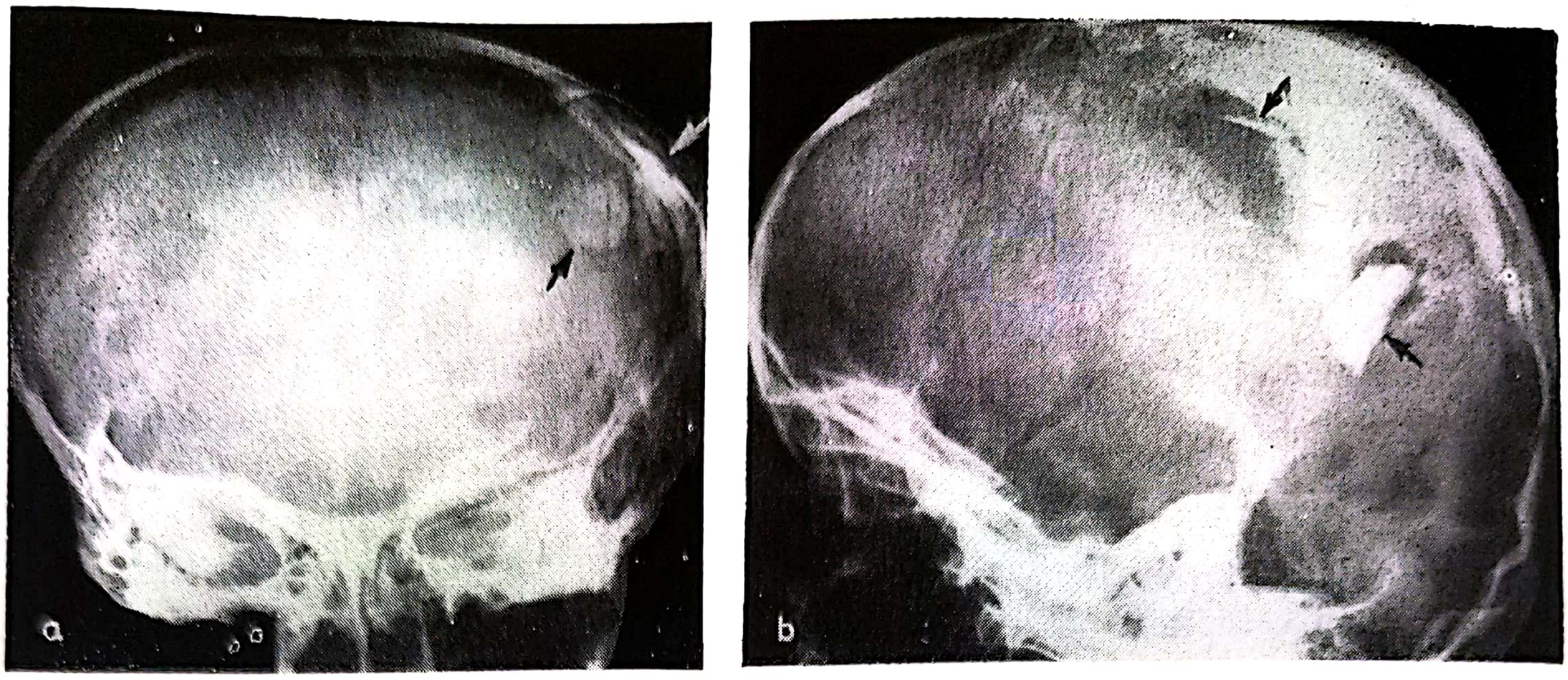

Fig. 132. — Fractură penetrantă parietală stîngă cu fragment cominutiv intracerebral : *a*, anteroposterior ; *b*, profil.

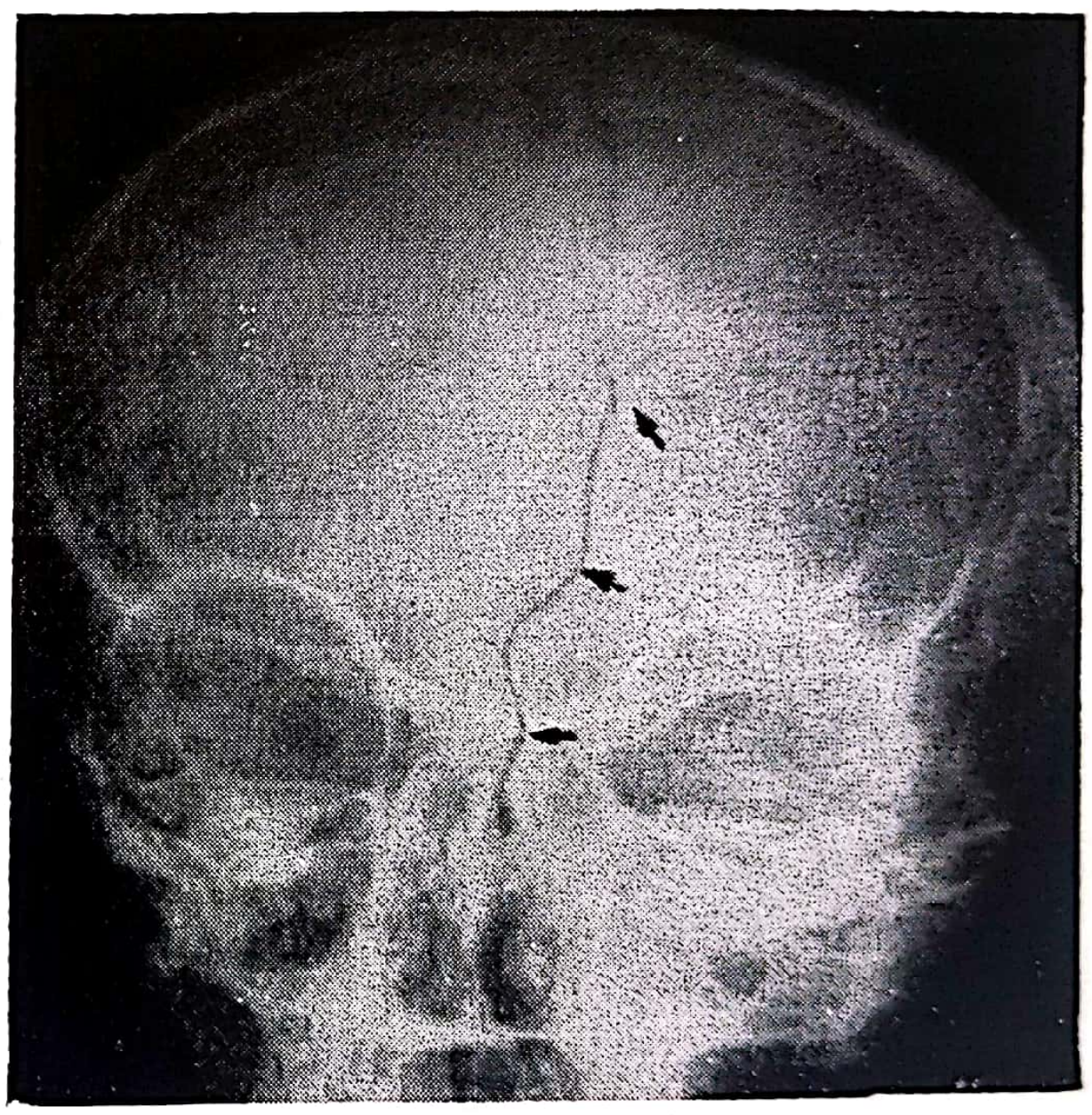

Fig. 133. — Fractură frontală iradiată în bază spre regiunea etmoidală (fractură complexă).

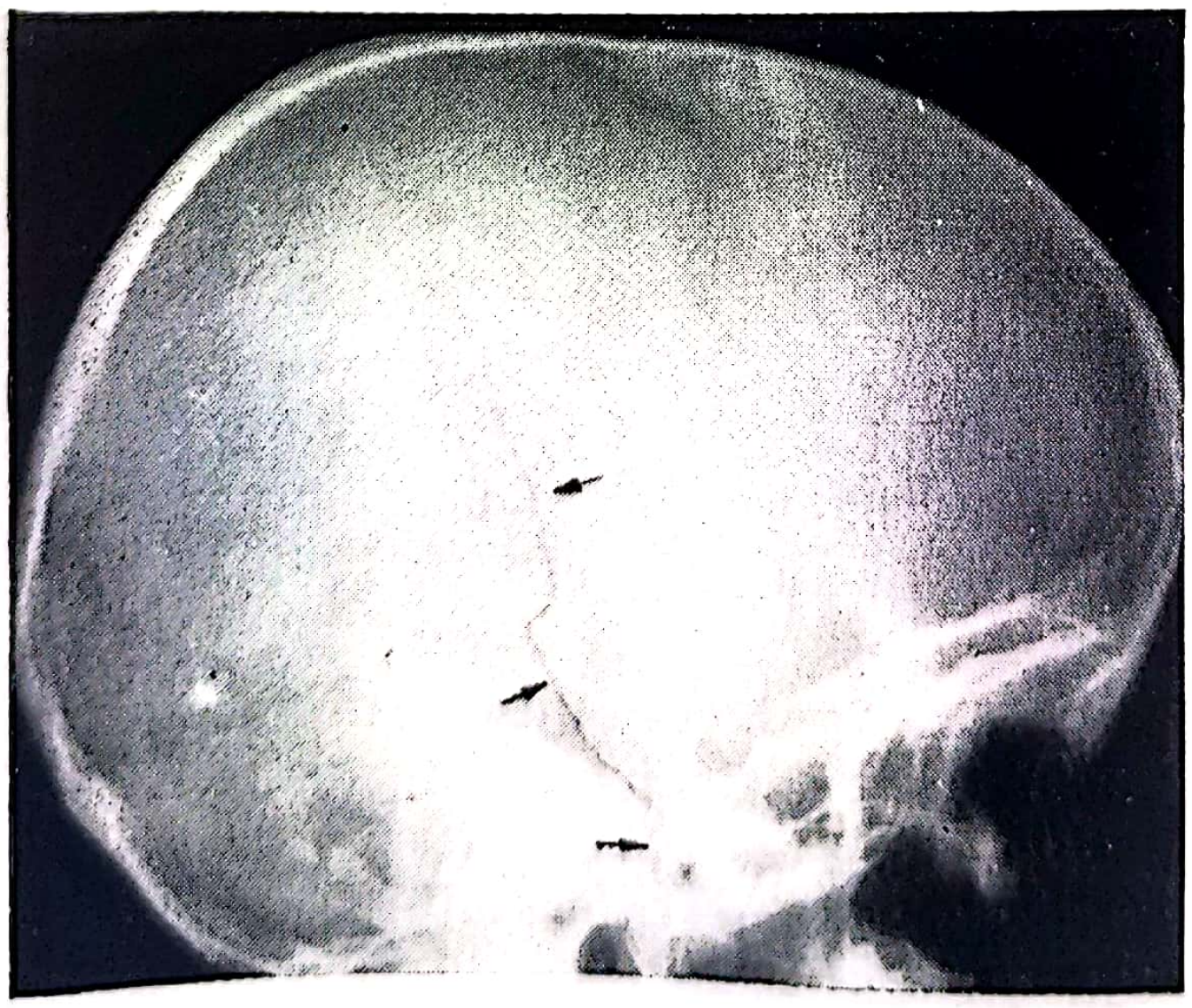

Fig. 134. — Fractură temporală întinsă iradiată în bază.

timpanului) sau endocraniană (focarul de fractură pietroasă). Oricum însă, apariția otoliquoreei dovedește existența unui traiect fistulos cranio-auricular ce permite scurgerea de LCR. Fracturile stîncii temporale sînt în majoritatea cazurilor longitudinale (cînd lovitura este aplicată pe baza craniului) și mult mai rar transversale (cînd impactul este aplicat în regiunea scuamei temporale). Importanța lor reiese din afectarea structurilor nervoase existente la acest nivel și din crearea unei comunicări a endocraniului cu exteriorul. Aceste fracturi complexe nu prezintă particularități deosebite la copil față de adult. Din datele statistice reiese că numărul fracturilor complexe este destul de limitat. Arseni și colab. (1969) insistă asupra faptului că fracturile de canal optic, os sfenoidal și stîncă temporală sînt extrem de rare la copii. Intervenția neurochirurgicală în aceste cazuri este necesară atît pentru rezolvarea dilacerărilor durale și cerebrale, cît și pentru închiderea comunicării dintre endocraniu și exterior. Tipurile elementare de fracturi descrise mai sus, cu anumite caractere clinicoradiologice, se pot asocia între ele realizînd ceea ce denumim *fracturile combinate* (fig. 135). În practica curentă, diagnosticarea fracturilor se face pe baza descriptivă radiologică a tipurilor elementare de fracturi.

În provocarea fracturilor indirecte, impactul nu afectează direct craniul; energia cinetică este transmisă de la un impact exocranian prin intermediul coloanei vertebrale (căderi în picioare sau în șezut) și se repercutează asupra bazei craniului. Aceste forme sînt extrem de rare la copil.

Fracturile craniene progresive

O caracteristică a traumatologiei craniocerebrale a copilului o constituie fractura progresivă. Aceasta reprezintă un mod particular de evoluție a unor fracturi craniene, realizînd în final o entitate bine definită. Deși cunoscută în urmă cu 150 de ani, fractura craniană progresivă a căpătat o încadrare clinicoterapeutică corespunzătoare abia în ultimii 20 de ani (Pia și Tönnis, 1953). Inițial au fost descrise aspectele clinice locale ale acestei leziuni, fără a fi luate în considerație leziunile meningocerebrale, de unde și denumirile afecțiunii de „meningocele spuria" (Billroth, 1862, citat de Pia și Tönnis, 1953) și „cephalhydrocele traumatice" (Quervain, 1896, citat de Pia și Tönnis, 1953).

Încadrarea neurochirurgicală a afecțiunii este efectuată ulterior de către Ballance (1907). Introducerea în practică a examenului radiologic al craniului a relevat încă două aspecte ale leziunii: lărgirea liniei de fractură și existența unei colecții lichidiene situată imediat sub linia de fractură și care comunică cu spațiile subarahnoidiene. Aceste fapte l-au determinat pe Dyke (1937) să denumească afecțiunea drept „chist leptomeningeal", denumire adoptată și astăzi de unii autori (Matson, 1969).

Confuzia existentă asupra acestei afecțiuni în literatura de specialitate este relevată și de multiplele sale denumiri, care încearcă o încadrare cît mai corectă pe baza criteriului histopatologic ("fibrosing osteitis" — Pancoast și colab., 1940), a aspectului clinicoradiologic ("cerebrocranial erosion" — Penfield și Erickson, 1941) sau a mecanismului etiopatogenic ("traumatic meningocele" — Rowbotham, 1945).

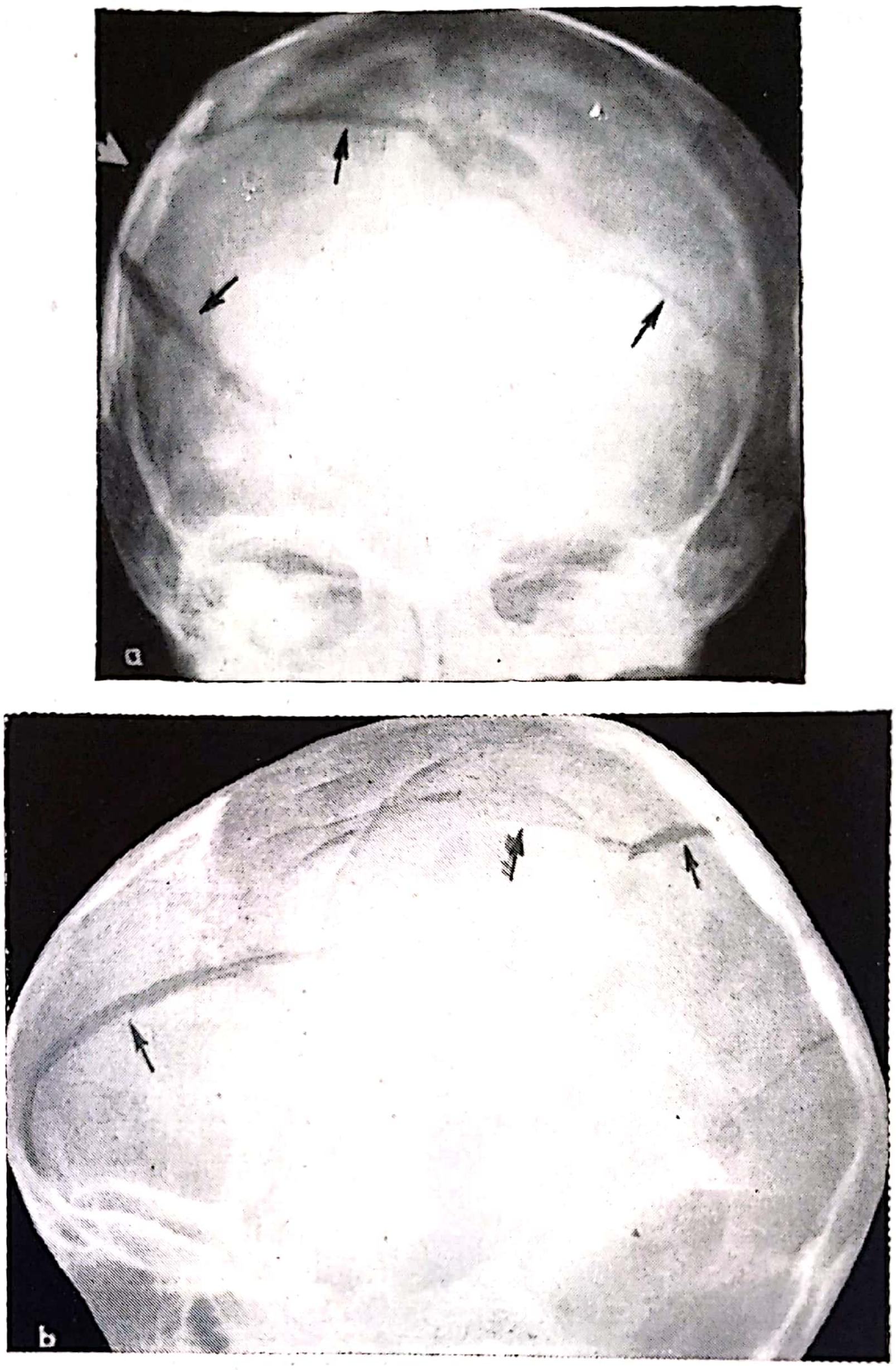

Fig. 135. — Fracturi combinate: fracturi multiple fronto-parietale și fractură cu înfundare parietală dreaptă:
a, față; *b*, profil.

Natura cert traumatică a afecțiunii este acceptată odată cu lucrarea lui Pia și Tönnis (1953). Acești autori concep și denumirea de „fractură progresivă a craniului la copii" ("growing skull fracture of childhood"), aproape unanim acceptată actualmente. Noua denumire are avantajul că afirmă natura traumatică și caracterul evolutiv al leziunii. Cu toate acestea, Thompson și colab. (1973) mai folosesc încă pentru cazurile descrise nomenclatura de fractură liniară diastatică ("diastatic linear skull fracture"), trecînd pe primul plan aspectul clinicoradiologic.

Incidența, foarte mică, a acestei stări patologice, raportată la numărul total de traumatisme craniocerebrale ale copiilor, este de 0,03—0,05% (Arseni și Simionescu, 1966). În ceea ce privește vîrsta afectată, putem afirma că astfel de cazuri survin la sugar și copilul mic, vîrstă la care dura mater este aderentă la tabla internă craniană şi deci uşor dilacerabilă de-a lungul liniei de fractură (Mealey,1968). Lende şi Erickson (1961) afirmă că 90% din cazurile de fracturi progresive sînt întîlnite sub vîrsta de 3 ani, iar dintre acestea peste 50% sub vîrsta de un an.

Pentru producerea unei fracturi progresive sînt necesare *două grupe de factori etiologici:* obligatorii şi favorizanţi. Factorul etiologic determinant este traumatismul craniocerebral închis, reprezentat de traumatismele obstetricale sau căderile din pat (50%), traumatismele prin lovire de obiecte tari (25%) şi cauze traumatice nedeterminate (25%) (Arseni şi Simionescu, 1966). Tot în *grupa factorilor etiologici obligatorii* intră fractura craniană închisă a bolţii fără înfundare, ruptura periostului, ruptura durei mater asociată sau nu cu ruptura leptomeningelui, dilacerarea cerebrală şi, în fine, prezenţa sindromului de hipertensiune intracraniană (HIC). Sindromul de HIC poate fi determinat la rîndul său de mai mulţi factori: hidrocefalie internă preexistentă, hemoragie subarahnoidiană sau hematom intracranian. Dintre *factorii etiologici favorizanţi* insistăm asupra aderenţei durei mater la craniu (ruptura durală însoţeşte obligatoriu fractura craniană), vîrsta copilului între 0 şi 3 ani şi împiedicarea osteogenezei liniei de fractură.

Constituirea fracturii progresive prin participarea factorilor etiologici are loc în 3 stadii (Arseni şi Simionescu, 1966). *În stadiul iniţial* se produce fractura închisă posttraumatică a bolţii fără înfun-

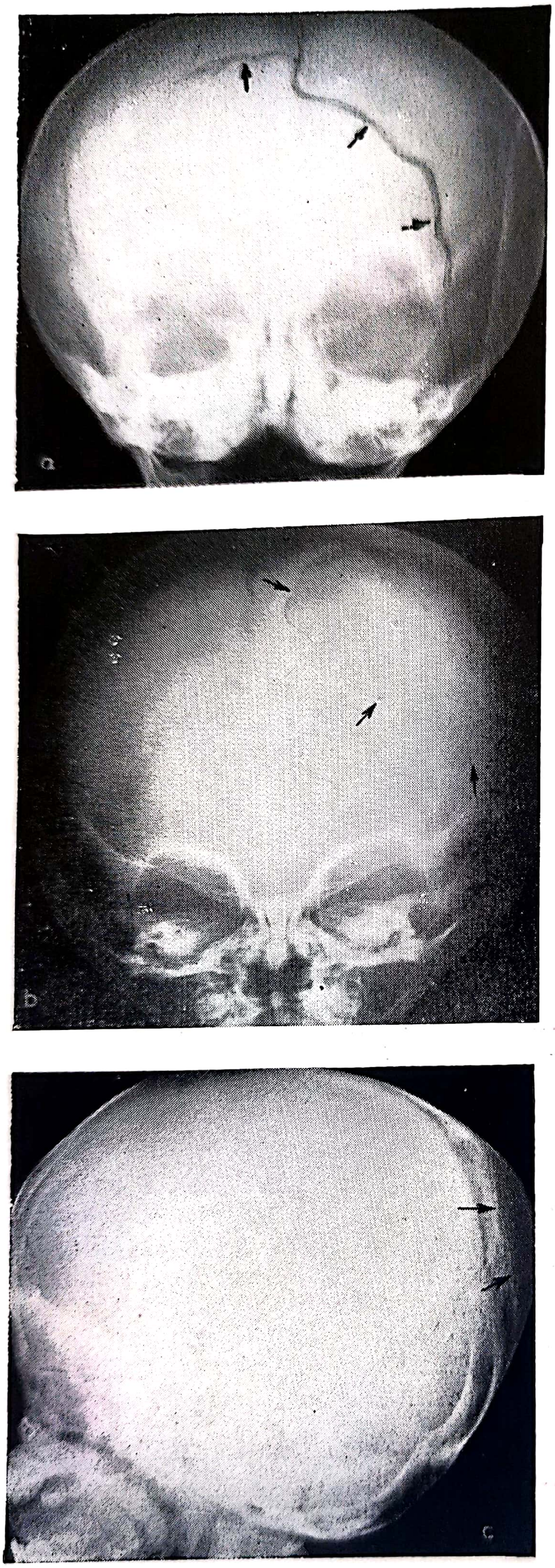

Fig. 136. — Fractură biparietală iradiată în osul occipital de partea dreaptă la un sugar de 7 luni

a, Acelaşi caz peste 3 luni (constituirea fracturii progresive parietooccipitale drepte): *b*, anteroposterior; *c*, profil.

dare și fără diastază, însoțită de ruptură de pericraniu, dilacerare durală cu contuzie sau dilacerare cerebrală (fig. 136). În *stadiul al doilea* se constată o întîrziere a vindecării fracturii, aceasta constituind trăsătura principală care atrage atenția. Fractura craniană se lărgește atingînd valori evident importante în aproximativ 3 luni de evoluție, fapt datorat intervenției unei serii de factori ce împiedică osteogeneza liniei de fractură, deci vindecarea : insinuarea durei mater sau interpunerea de cheaguri sanguine organizate fibros în linia de fractură (Pia și Tönnis, 1953), factori de natură metabolică (tulburări și in metabolismul fosfocalcic, avitaminoze), colecții de LCR imediat sub fractură, fie prin hipersecreție provocată de hemoragia din spațiile subarahnoidiene, fie prin deschiderea spre exterior a ventriculului ipsilateral. În *stadiul al treilea* — perioada finală — se ajunge la sindromul de hipertensiune intracraniană, ai cărui factori determinanți au fost expuși. Astfel se realizează un grad important de edem cerebral și o creștere rapidă a volumului cerebral în primii ani de viață, care accentuează fenomenele clinice, creindu-se un adevărat cerc vicios. În această perioadă, insuficiența irigației sanguine cerebrale înspre creierul herniat este un factor patogenic important (Paraicz și colab., 1963).

Într-un studiu experimental, Goldstein și colab. (1970) descriu trei moduri de producere a fracturii progresive : dilacerare durală cu herniere a formațiunilor subarahnoidiene ; dilacerare durală cu formarea unui chist arahnoidian sub marginile osoase cu depresiune cerebrală subiacentă ; dilacerare durală cu formarea unui chist arahnoidian și protruzie cerebrală datorită leziunilor piei mater.

Aspectul anatomoclinic al leziunii constituite este deosebit de sugestiv. Localizarea cea mai frecventă este regiunea parietală (participarea osului parietal este constantă). Se observă o bombare a scalpului supraiacent fracturii, care amintește de cea din meningoencefalocele (fig. 137). Sub scalpul care bombează se află de obicei un chist leptomeningian cu LCR, cu sau fără hernierea substanței cerebrale prin breșa osoasă. Ventriculul ipsilateral poate să fie înglobat în această herniere. Defectul

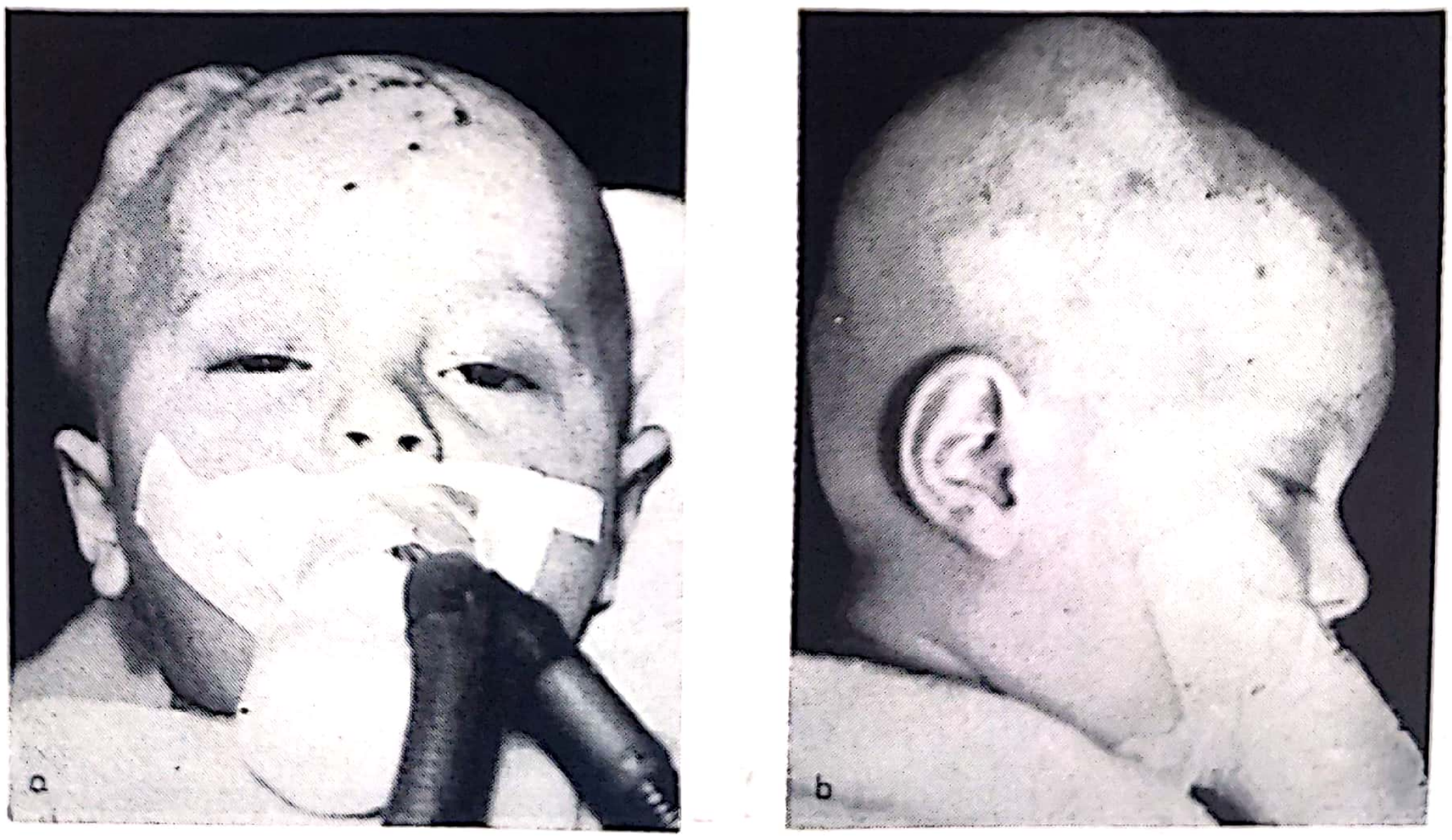

Fig. 137. — Copil de 2 ani cu fractură progresivă parietală dreaptă : *a*, față ; *b*, profil.

osos are margini neregulate, ondulate, cu răzbuzarea marginii tablei interne, datorită presiunii exercitate de masa cerebrală herniată. Forma defectului osos este ovalară, cu axul mare pe linia de fractură. Pahimeningele este lezat la nivelul defectului osos. Lipsa de substanță durală frînează procesele de osteogeneză. Chistul leptomeningian poate comunica cu ventriculul ipsilateral. El este în multe cazuri penetrant intracerebral și astfel ventriculul ipsilateral apare hidrocefal și tracționat spre leziune. Parenchimul cerebral expansionat la nivelul breșei osoase poate prezenta modificări atrofice.

O localizare cu totul excepțională a fracturii progresive este menționată de Probst (1975) la nivelul bazei craniene.

Tabloul clinic neurologic este în funcție de afectarea parenchimului cerebral herniat, neprezentînd semne specifice deosebite. Cele mai frecvente semne clinice ale fracturii progresive sînt deficitul motor (hemipareză sau hemiplegie) și apariția epilepsiei (Gaist și Scarcella, 1956). Sindromul de hipertensiune intracraniană este de intensitate redusă și nu pune probleme clinice deosebite (Kingsley și colab., 1978).

Examenul radiologic este de real ajutor în diagnosticul afecțiunii. În stadiul traumatic inițial se constată existența unei fracturi craniene la un sugar sau copil mic. Fractura craniană este liniară, cu sau fără diastază. În stadiile avansate, ca leziunea constituită, examenul radiologic evidențiază o lipsă de substanță osoasă de dimensiuni variabile cu un contur ovalar și margini neregulate și răzbuzate (fig. 138). În incidențele tangențiale, marginile osoase apar proeminente cu aspect de crater cu densitate osoasă inegală. În proiecțiile anteroposterioare se observă o marcată asimetrie craniană, hemicraniul de partea leziunii fiind lărgit și cu contur neregulat, datorită defectului osos. În general, *pneumoencefalografia* constată un grad de hidrocefalie. Ventriculul ipsilateral leziunii este tracționat spre aria de fractură. În cazuri rare, ventriculul este comunicant cu chistul leptomeningian, realizîndu-se o imagine de adevă-

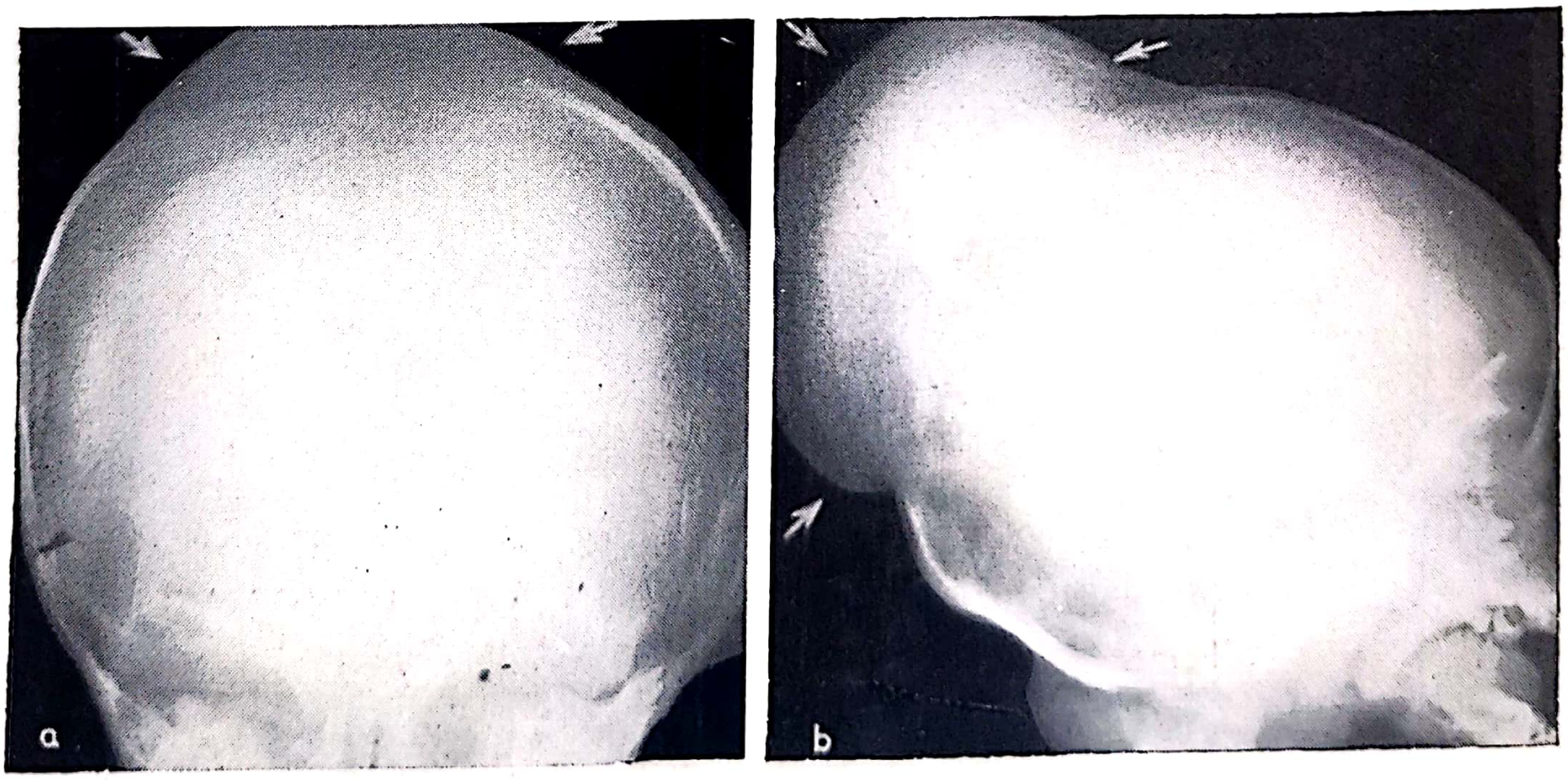

Fig. 138. — Fractură progresivă parietală dreaptă — stadiul final — la un sugar de 8 luni: *a*, anteroposterior; *b*, profil.

rată porencefalie. Stein și Tenner (1972) susțin că *angiografia* este de real folos în aprecierea prezenței sau absenței herniei cerebrale în zona fracturii craniene progresive, ceea ce influențează conduita chirurgicală. Dintre alte examene paraclinice, *EEG* prezintă modificări în concordanță cu leziunile parenchimului cerebral, dar necaracteristice afecțiunii. În faza de leziune constituită se constată modificări difuze de tip lent, cu posibile elemente de tip epileptogen la nivelul ariei leziunii meningocerebrale.

Tratamentul fracturii progresive este neurochirurgical. Tratamentul curativ constă în intervenția operatorie. Puncțiile rahidiene repetate sau puncționarea chistului leptomeningian nu pot opri evoluția afecțiunii, deoarece chistul se reface și prin aceasta accentuează defectul osos. Astfel, chiar în *stadiile precoce*, se indică intervenția operatorie pentru rezolvarea defectului dural prin plastie de dura mater, cu restabilirea barierei dintre conținutul cranian și exterior, favorizînd totodată procesele de osteogeneză. *În stadiile finale*, de leziune craniomeningocerebrală constituită, scopul tratamentului chirurgical este de rezolvare a cicatricei meningocerebrale și de reparare a defectului dural și cranian. Prin aceasta prevenim evoluția în continuare a leziunii și apariția crizelor epileptice (Probst, 1975).

Intervenția operatorie se efectuează în mai multe etape: a) rezecția cicatricei meningocerebrale și a ariilor corticale adiacente care manifestă electrocorticografic potențiale epileptice; b) plastia durei mater; c) plastie craniană cu placă de superacryl după aranjarea marginilor neregulate ale defectului osos; d) excizia excesului de scalp creat de chistul leptomeningian subaponevrotic.

Rezultatele terapeutice depind de diagnosticarea și tratarea chirurgicală cît mai precoce a leziunii craniomeningocerebrale. În stadiile precoce sau imediat după constituirea leziunii, intervenția operatorie poate realiza ameliorarea deficitelor motorii, dispariția crizelor epileptice și chiar o dezvoltare psihică corespunzătoare. În cazurile operate tardiv rezultatele sînt mai puțin favorabile, în special în privința dezvoltării psihice a copilului. Dealtfel, în cazurile cu leziuni extinse, fracturile progresive realizează tabloul clinic particular de encefalopatie posttraumatică. La cele 12 cazuri publicate de Arseni și Simionescu (1966) adăugăm încă 9 cazuri internate și operate în Clinica de neurochirurgie în perioada 1966—1978. Din aceste cazuri, 7 au fost rezolvate chirurgical în stadiile precoce ale afecțiunii, astfel că evoluția ulterioară a fost deosebit de favorabilă. Rezolvarea amintită în stadiile inițiale depinde de diagnosticarea precoce a fracturii progresive, fapt asupra căruia insistăm în mod deosebit. Această diagnosticare precoce a leziunii am efectuat-o în cazurile noastre prin urmărirea radiologică, la sugar și copilul mic, a fracturilor liniare ce prezentau o tendință la diastază. Rezultă două concluzii practice: a) este necesară urmărirea în timp a evoluției unei fracturi craniene liniare la sugar și copilul mic prin radiografii craniene repetate (la 2 săptămîni și la 1 lună). Lărgirea liniei de fractură indică iminența apariției fracturii progresive; b) în orice traumatism craniocerebral la sugar și copilul mic, cu ruptură sau dilacerare durală (de exemplu fractura cu înfundare), atitudinea chirurgicală trebuie să urmărească închiderea durei prin sutură sau plastie. În caz contrar, sugarul sau copilul mic sînt expuși la o eventuală fractură progresivă.

III. Leziunile meningiene

În urma traumatismelor craniocerebrale pot fi lezate toate structurile meningiene: dura mater (pahimeningele), pia mater și arahnoida (leptomeningele). Dura mater, constituită din țesut fibros, dens, cu puține fibre elastice, practic inextensibilă, este aderentă la endocraniu la sugar și copilul mic. La copilul mai mare, aderența este importantă mai ales la nivelul regiunilor bazale, în special la stîncile temporale. Pahimeningele poate fi afectat prin leziuni durale traumatice directe sau prin lezarea formațiunilor vasculare durale (sinusuri, artere, vene) care pot constitui surse importante de hematoame intracraniene. Leziunile durale traumatice sînt de tip fisură (care însoțesc fracturile craniene închise sau deschise) sau dilacerare (asociate traumatismului craniocerebral cu fracturi cominutive denivelate, penetrante și perforate). Lezarea durală posttraumatică este mult mai frecventă la copii decît la adulți. Aceasta constituie un factor agravant în evoluția traumatismului craniocerebral, pe de o parte creînd soluții de continuitate spre interior, iar pe de altă parte favorizînd hernierea cerebrală prin breșa osoasă de fractură. Amintim că septurile durale, rigide, cu margini ascuțite constituie prin ele însele un agent vulnerant pentru creierul copilului supus forțelor traumatice. Leptomeningele pot fi dilacerate odată cu dura mater în cursul traumatismului craniocerebral; vasele leptomeningiene constituie o sursă importantă, de cele mai multe ori, de hemoragie subarahnoidiană posttraumatică, sau mai rar, de producere a hematoamelor subdurale. Hemoragia subarahnoidiană posttraumatică, căreia în trecut i s-a atribuit un rol important, nu este gravă. Ea este semnificativă pentru prezența unei contuzii cerebrale. Hemoragia subarahnoidiană masivă are o evoluție mai severă și necesită puncții lombare repetate pentru evitarea formării unei leptomeningite bazale aderențiale posttraumatică cu hidrocefalie secundară.

IV. Leziunile cerebrale

În condițiile complexe ale traumatismului craniocerebral, leziunile cerebrale sînt foarte variate ca tip și întindere, mecanism de producere, amploare și evoluție. Delimitarea în aceste condiții a tipurilor de leziuni cerebrale este deosebit de dificilă datorită: a) posibilității de intricare a mai multor tipuri de leziuni cerebrale; b) asocierii cu leziuni cerebrale preexistente (posttraumatice sau postencefalitice); c) caracterului dinamic al leziunilor cerebrale. Ținînd seama de aceste premise, *clasificarea leziunilor traumatice cerebrale*, după Arseni și Oprescu (1972), este următoarea: *leziuni specifice:* contuzia și dilacerarea cerebrală care se întîlnesc numai în condiții traumatice; *leziuni nespecifice:* care pot fi întîlnite și în alte condiții decît cele traumatice (tumori, procese inflamatorii, tromboflebite); *leziuni finale:* scleroza atrofică și cicatricea meningocerebrală, care pot fi consecința oricăreia dintre leziunile specifice și nespecifice.

Clinica leziunilor cerebrale cuprinde următoarele sindroame posttraumatice: A. Sindroamele posttraumatice primare, specifice (comoția, contuzia, dilacerarea cerebrală); B. Sindroamele posttraumatice de ansamblu, nespecifice; C. Sindroamele posttraumatice secundare, de compresiune cerebrală (hematoamele intracraniene); D. Sindroamele posttraumatice reziduale (sechele neuropsihice).

A. Sindroamele posttraumatice primare specifice

Acestea sînt consecinţa efectului primar al transferului de energie cinetică asupra capului în momentul traumatismului. Ele reprezintă expresia clinică a leziunilor traumatice specifice cerebrale şi cuprind : comoţia, contuzia şi dilacerarea cerebrală.

Comoţia cerebrală reprezintă o pierdere bruscă a stării de conştienţă, de scurtă durată şi total reversibilă, însoţită frecvent de tulburări vegetative, de asemenea tranzitorii şi reversibile şi fără consecinţe imediate sau tardive. Comoţia cerebrală este un sindrom *pur funcţional* clinic, fenomenele neavînd un substrat lezional organic. Fenomenele comoţionale au ca substrat fiziopatologic o depolarizare a membranei neuronale cu blocarea conductibilităţii şi sînt total reversibile. Această depolarizare a neuronilor are loc predominant la nivelul sistemului reticulat activator ascendent din trunchiul cerebral (Ward, 1958), suprimînd astfel aportul senzorial continuu necesar menţinerii stării de conştienţă.

Sindromul comoţional are două caracteristici esenţiale : durata scurtă şi totala reversibilitate. Durata comoţiei cerebrale este în medie de cîteva secunde sau minute. Termenul de comoţie prelungită (Block, 1960), utilizat în cazurile de abolire a stării de conştienţă cu durata îndelungată — ore sau zile — , fără alte modificări şi fără sechele, este complet neadecvat, datorită posibilităţii existenţei unor leziuni cerebrale. Aceste cazuri se încadrează în formele de contuzie cerebrală minoră. A doua caracteristică esenţială a comoţiei este reversibilitatea tuturor fenomenelor clinice şi EEG. Această reversibilitate totală, fără persistenţa vreunui semn subiectiv sau obiectiv, exclude termenul de sindrom postcomoţional. Existenţa unor semne subiective (cefalee, ameţeli, agitaţie psihică) sau obiective (diplopie, deficit motor) trebuie încadrată în sindromul postcontuzional, ceea ce denotă în fond o leziune cerebrală traumatică. La copil, fenomenele comoţionale sînt foarte frecvente, dar apar nu numai în traumatismele craniocerebrale minime, ci chiar în cele importante (căderi de la înălţime, accidente de circulaţie). Sindromul clinic comoţional constă în : abolirea stării de conştienţă cu amnezie totală, tulburări vegetative, în special de tensiune arterială şi puls, total reversibile, şi semne neurologice ce constau în diminuarea sau abolirea tranzitorie a reflexelor corneene şi pupilare. Din cauza reversibilităţii totale şi a duratei scurte, diagnosticul comoţiei cerebrale este în general retrospectiv. Examenele paraclinice constată : radiografia craniană şi LCR normale, modificări EEG consecutive alterărilor echilibrului electric de la nivelul membranei neuronale. Aceste modificări EEG nu sînt obligatorii, în unele cazuri apărînd doar unde lente difuze. Lipsa leziunilor cerebrale organice şi reversibilitatea totală a fenomenelor comoţiei cerebrale fac orice tratamet complet nejustificat. Cu tot aspectul de efect traumatic benign, comoţia cerebrală necesită o observaţie medicală şi un repaus de cîteva zile, ceea ce este greu de realizat la copilul mic şi preşcolar. Dealtfel, lăsăm copiii în voia lor, fără indicaţii deosebite.

Contuzia cerebrală reprezintă cea mai frecventă modalitate lezională a creierului traumatizat. Ca efect traumatic, contuzia cerebrală este întîlnită în marea majoritate a cazurilor, fie ca leziune unică, fie ca leziune dominantă asociată cu alte tipuri de leziuni cerebrale. Contuzia cerebrală se defineşte astfel ca un efect lezional primar şi specific al creierului traumatizat, avînd un mecanism de producere în principal vascular şi alterări parenchimatoase secundare, foarte variate. Leziunile de contuzie cerebrală sînt multiple, au un caracter polimorf, fiind stadii diferite ale aceluiaşi tip lezional cu întindere, amploare şi gravitate variată. Leziunile sînt parţial reversibile sau chiar ireversibile. Microscopic, creierul apare congestionat, cu sufuziuni sanguine întinse, cu o culoare caracteristică violacee (hortensia); parenchimul cerebral este deosebit de friabil, iar vasele cerebrale sîngerează cu multă uşurinţă. Modificările microscopice sînt predominant vasculare, constînd în vasodilataţie pînă la vasoparalizie şi sufuziuni sanguine în parenchim. Cu cît contuzia este mai gravă, cu atît leziunile vasculare sînt mai grave (se constituie adevărate focare hemoragice şi chiar revărsate sanguine intracerebrale). Leziunile neuronale sînt frecvente, de tip anoxic. Contuzia cerebrală poate să apară în toate tipurile de traumatism craniocerebral. În traumatismele prin acceleraţie, energia transferată creierului determină fenomene de dislocare. Creierul suferă leziuni de contuzie la locul impactului şi la distanţă de acesta. Fenomenele de contralovitură sînt oricînd posibile. În traumatismele prin deacceleraţie predomină deplasarea în masă a creierului şi contuzionarea la contactul brusc cu planurile dure endocraniene (ex., proiectarea zonei orbitotemporale pe reliefurile osoase ale endobazei craniene). În funcţie de întinderea, gravitatea şi evoluţia leziunilor de contuzie, acestea pot fi sistematizate astfel : contuzia cerebrală difuză, circumscrisă şi cu predominanţă pe anumite arii encefalice.

Contuzia cerebrală difuză

Leziunile de contuzie cerebrală, de amploare variată, sînt vizibile pe întreaga întindere a creierului. În funcţie de intensitatea şi evoluţia leziunilor, în cadrul contuziei cerebrale difuze distingem trei forme : minoră, medie şi gravă.

a) *Contuzia cerebrală minoră* este efectul lezional contuzional cu intensitatea cea mai redusă. Semnele clinice sînt asemănătoare cu cele ale comoţiei, dar cu modificări LCR şi EEG. Leziunile sînt total sau aproape total reversibile.

Clinic, starea de conştienţă este abolită în momentul impactului, cu o revenire totală după cîteva minute sau ore ; semnele subiective constau în cefalee difuză, moderată, accentuată la schimbările de poziţie, şi ameţeli, tulburări vegetative sub formă de modificări de puls, respiraţie şi tensiune arterială, reversibile ; semne neurologice discrete şi tranzitorii (diplopie, modificări de reflexe). La copil există în mod deosebit vărsături alimentare frecvente, imediat după impact, neînsoţite de greaţă. De asemenea se constată frecvent tulburări obiective de echilibru, în special la copilul mic, total reversibile în cîteva zile.

Examenele paraclinice evidenţiază următoarele : radiografia craniană poate releva uneori o fractură sau fisură craniană ; LCR este rozat sau sanguinolent, constituind testul de contuzie cerebrală şi se clarifică în 3—4 zile ; traseele EEG sînt hipovoltate cu prezenţa inconstantă de unde lente difuze.

Diagnosticul se stabileşte pe baza datelor anamnestice traumatice, a acuzelor subiective şi obiective şi pe aspectul LCR.

Tratamentul contuziei cerebrale minore este simptomatic. Repausul la pat nu este obligatoriu. Este necesară doar o reducere a activităţii copiilor pe o durată de 7—10 zile. Activitatea fizică şi şcolară va fi reluată treptat.

b) *Contuzia cerebrală medie.* Leziunile sînt mult mai importante, de mai mare intensitate. Sufuziunile sanguine pot conflua, constituind adevărate zone hemoragice în parenchim. Alterările hipoxice neuronale sînt mai intense. Sindromului clinic îi corespunde anatomic o multitudine de leziuni vasculare şi parenchimatoase care îi conferă un caracter parţial reversibil.

Clinic starea de conştienţă este constant alterată din momentul impactului, cu o durată de cîteva ore sau cîteva zile. Bolnavul îşi revine treptat, după o perioadă tranzitorie de dezorientare temporospaţială. Mai rar poate exista şi o perioadă de agitaţie psihomotorie. Dintre semnele subiective cele mai constante sînt cefaleea şi ameţelile. Vărsăturile domină de multe ori tabloul clinic. Funcţiile vegetative sînt perturbate, dar neconcordant cu alterarea stării de conştienţă, cu modificări respiratorii de tip dispnee cu polipnee, tahicardie şi ascensiuni tensionale. Dintre semnele neurologice amintim frecvenţa fenomenelor de redoare a cefei (în funcţie de modificările LCR), diminuarea reflexelor miotatice, Babinski prezent bilateral, paralizii oculomotorii. Odată cu revenirea treptată a stării de conştienţă, se constată importante tulburări de echilibru la copil. Aceste semne neurologice cu caracter predominant iritativ au o tendinţă marcată spre regresiune.

Examenele paraclinice evidenţiază următoarele: radiografia craniană relevă uneori fracturi craniene de tip liniar sau disjuncţie posttraumatică de suturi; LCR este constant sanguinolent, ceea ce constituie un test de confirmare diagnostică şi totodată de apreciere prognostică (clasificarea LCR este în concordanţă cu evoluţia clinică favorabilă); traseele EEG arată alterări difuze, fără a se putea însă stabili o concordanţă satisfăcătoare între evoluţia clinică şi modificările bioelectrice.

Diagnosticul se stabileşte pe baza datelor anamnestice traumatice, pe baza sindromului clinic în care predomină modificările stării de conştienţă şi pe aspectul persistent sanguinolent al LCR. Evoluţia este favorabilă, regresivă în decurs de 14—21 de zile. LCR se clarifică în prima săptămînă, dar modificările EEG pot persista 2—3 luni şi chiar mai mult. Prognosticul este favorabil.

Tratamentul sindromului constă în repaus timp de 2 săptămîni, cu aplicarea unei medicaţii simptomatice. Activitatea fizică şi şcolară va fi reluată numai după 14—21 de zile de la impact. Expunerile la soare, ingerarea de cafea sau de alte băuturi excitante şi condimentele sînt total contraindicate. La externarea din spital recomandăm, în funcţie de traseele EEG, instituirea de tratament anticonvulsivant preventiv cu fenobarbital, 5—6 mg/kg corp, timp de 2—3 luni.

c) *Contuzia cerebrală gravă* reprezintă efectul lezional contuzional de intensitate deosebită. În această situaţie predomină hemoragiile sub formă de focare hemoragice ce pot da naştere la hematoame intracerebrale, posibilitate relativ rară la copil. Şi la această vîrstă predomină leziunile vasculare sub formă de infiltrate hemoragice întinse şi, în mod secundar, se constată alterări hipoxice neuronale importante. Există în acest sindrom contuzional grav, difuz, implicarea lezională a multiplelor structuri cerebrale — corticale, subcorticale, nuclei bazali, trunchi cerebral. Datorită intensităţii, leziunile sînt, chiar la copil, parţial reversibile sau uneori ireversibile, ceea ce face ca, cu tot potenţialul compensator existent la copil, contuzia cerebrală gravă să se situeze la limita posibilităţilor de supravieţuire.

Clinic, sindromul de contuzie cerebrală gravă se manifestă astfel :

a) *Alterări profunde ale stării de conştienţă.* În momentul impactului are loc abolirea stării de conştienţă, instalîndu-se starea de comă posttraumatică, mai mult sau mai puţin profundă, fapt pe care-l apreciem prin răspunsul la stimuli nociceptivi, modificarea funcţiilor vegetative, reflectivitatea miotatică şi cutanată, modificarea reflexelor corneene, pupilare şi de deglutiţie. Insistăm asupra tulburărilor de deglutiţie ca element important în stabilirea gradului comei. Pentru evaluarea profunzimii şi a prognosticului comei, Teasdale şi Jennet (1976) propun Scala Glasgow de punctaj, care notează răspunsul motor, verbal şi ocular la diferiţi stimuli. În total, Scala Glasgow dă un punctaj maxim de 15 şi minimum de 3. Autorii amintiţi stabilesc încadrarea cifrică a fiecărui copil comatos traumatizat craniocerebral în ziua internării şi îi urmăresc în continuare evoluţia. Revenirea stării de conştienţă are loc treptat, copilul devenind receptiv şi reactiv la stimuli exteroceptivi. Uneori constatăm că revenirea din starea de comă trece printr-o perioadă de agitaţie psihomotorie. Recuperarea integrală a stării de conştienţă are loc în 14—21 de zile, uneori chiar mult mai tardiv. Ultimele îşi revin funcţiile de orientare temporo-spaţială şi cele mnezice.

b) *Alterările profunde ale funcţiei vegetative* constau în dispnee, cu polipnee, tahicardie, oscilaţii tensionale (uneori cu maxima de 200 mm Hg) şi hipertermie, mai ales la copiii mici. Echilibrarea rapidă a funcţiilor respiratorii are prognostic favorabil. Oscilaţiile termice sînt deosebit de frecvent întîlnite, indicînd dereglarea centrilor diencefalici.

c) *Sindromul neurologic* constă în : redoarea cefei, sindrom bipiramidal (Babinski pozitiv bilateral), tulburări tonigene fie de hipertonie generalizată, fie, mai rar, de hipotonie generalizată, deviaţie conjugată a globilor oculari, pupile areactive. În leziunile localizate predominant la nivelul trunchiului cerebral poate apărea rigiditatea prin decerebrare.

Examenele paraclinice : radiografia craniană arată frecvent fracturi de diferite tipuri (multiple, cominutive) ; LCR este intens sanguinolent şi se menţine astfel o perioadă de 7—10 zile sau chiar mai mult ; traseele EEG apar hipovoltate, cu unde delta polimorfe sau monomorfe difuze, nediferenţiate. De multe ori, traseele repetate pot arăta o asimetrie tranzitorie de emisferă. Marile variaţii ale traseelor EEG înscrise în perioada acută reflectă, în fond, aspectul dinamic al modificărilor vasculare şi secundar parenchimatoase. Recent, Ellison şi colab. (1978) recomandă în toate cazurile de contuzie cerebrală efectuarea tomografiei computerizate pentru relevarea revărsatelor sanguine intracraniene sau a edemului cerebral.

Diagnosticul se stabileşte pe baza datelor anamnestice traumatice, pe baza sindromului clinic în care predomină alterarea profundă a stării de conştienţă cu tulburări vegetative profunde, pe prezenţa unor semne neurologice difuze fără lateralizare şi, în fine, pe baza explorărilor paraclinice.

Evoluţia şi prognosticul sînt în funcţie în primul rînd de posibilităţile de reechilibrare a perturbărilor vegetative şi în al doilea rînd de gravitatea leziunilor cerebrale. Prognostic, este recunoscută valoarea urmăririi reflexelor de trunchi cerebral în contuzia cerebrală gravă (Barge şi colab., 1977 : Stewart şi colab., 1979). Posibilităţile de recuperare sînt deosebit de favorabile la copil. Deseori pot apărea complicaţii extracerebrale ce micşorează procentul de supravieţuire. La copil, principalele complicaţii sînt cele pulmonare (bronhopneumonia).

Contuzia cerebrală gravă cu afectarea predominantă a trunchiului cerebral constituie o formă lezională cu un prognostic foarte rezervat. Mecanismul de suferinţă traumatică a trunchiului cerebral este mecanismul direct al contuziei. Trunchiul cerebral poate suferi şi indirect, prin compresiune, datorată dezvoltării conurilor de presiune. În aceste cazuri de contuzie sindromul clinic constă în :

— Alterarea profundă şi deosebit de persistentă a stării de conştienţă.

— Perturbarea gravă a funcţiilor vegetative (respiraţie Cheyne-Stockes, tahicardie, vărsături ce pot deveni uneori „în zaţ de cafea", care denotă o hemoragie digestivă de origine centrală).

— Tulburări de tonus de tip rigiditate prin decerebrare (rigiditate în extensie a trunchiului, abducţie, extensie şi rotaţie internă a membrelor superioare cu antebraţul hiperpronat ; extensie şi rotaţie internă a membrelor inferioare), fenomene ce survin în criză sau pot fi prelungite.

— Redoarea cefei sau, mai rar, flaciditatea cefei (semn de mare gravitate lezională a trunchiului).

— Tulburări oculare care afectează motilitatea extrinsecă (deviaţia conjugată a ochilor sau mişcări pendulare ale globilor oculari) şi motilitatea intrinsecă (midriază fixă bilaterală). Aceste modificări de motilitate oculară arată atingerea lezională mezencefalică.

— Reflexele oculopalpebrale (fotomotor, palpebral, de clipit) sînt abolite. Reflexul corneean este de regulă diminuat.

— Tulburări importante de deglutiţie.

Evoluţia şi prognosticul contuziei cerebrale cu afectarea predominantă a trunchiului cerebral sînt strict dependente de gravitatea leziunilor de la nivelul trunchiului ; totuşi există posibilităţi de recuperare (Pazzaglia şi colab., 1965). Reechilibrarea rapidă a funcţiilor vegetative perturbate, realizarea unui bilanţ hidroelectrolitic şi metabolic bine condus pentru menţinerea constantelor biologice poate determina în multe cazuri o ameliorare treptată. În orice moment al evoluţiei sindromului de contuzie cerebrală predominantă la nivelul trunchiului cerebral este posibilă instalarea bruscă a unui sindrom de insuficienţă respiratorie sau a unei ascensiuni febrile importante. Fiecare din aceste două condiţii pot induce descărcări tonigene, de tip rigiditate prin decerebrare. Această suprasolicitare a funcţiilor vegetative perturbate deja anterior poate avea un prognostic sumbru. Principalul pericol de evoluţie defavorabilă este în primele 48 de ore. În continuare, evoluţia acestei forme de contuzie cerebrală este îndelungată. În primele 10—14 zile starea de conştienţă evoluează concordant cu funcţiile vegetative. În caz de supravieţuire, după 14 zile starea de conştienţă este alterată, dar nu abolită, iar funcţiile vegetative sînt în general reechilibrate şi stabilizate, astfel încît, din punct de vedere cerebral, evoluţia capătă un aspect favorabil. În această perioadă survine cel mai mare procentaj de complicaţii extracerebrale, dintre care la copii predomină cele de tip infecţios — bronhopneumoniile (Pazzaglia şi colab., 1965).

Tratamentul contuziei cerebrale grave are la bază următoarele principii :

— leziunile specifice ale contuziei nu pot fi influenţate de mijloacele terapeutice actuale ;

— posibilitatea de supravieţuire este în mare măsură dependentă de echilibrarea funcţiilor vegetative ;

— complicaţiile infecţioase pot agrava oricînd prognosticul ;

— reechilibrarea hidroelectrolitică şi metabolică capătă o importanţă deosebită.

Tratamentul se face în serviciile de terapie intensivă. În aceste cazuri, obiectivele terapeutice principale sînt :

a) *Reechilibrarea funcţiei respiratorii* are ca scop principal asigurarea unei ventilaţii optime prin :

— asigurarea permeabilităţii căilor aeriene prin dezobstruare, aspiraţie, drenaj endotraheal prin intubaţie, bronhoaspiraţie sau traheostomie la nevoie ; concomitent se evacuează conţinutul gastric pe sondă ;

— înlăturarea obstacolelor ce împiedică expansiunea pulmonară normală (evacuarea revărsatelor din cavitatea pleurală şi combaterea meteorismului abdominal) ;

— creşterea presiunii parţiale a oxigenului în aerul inspirat prin oxigenoterapie continuă sau intermitentă, după caz ;

— stimularea activităţii centrilor respiratori deprimaţi prin analeptice respiratorii tip micoren 10 mg/kg corp/zi, sau cofeină 6—10 mg/kg corp/zi ;

— la nevoie intubaţie şi respiraţie asistată.

b) *Reechilibrarea funcţiei circulatorii.* Traumatismele craniocerebrale grave şi mai ales politraumatismele au drept consecinţă o perfuzie sanguină tisulară inadecvată, care se combate prin :

— înlocuirea masei sanguine pierdute (intracerebral sau, mai frecvent, extracerebral, la nivelul focarului de fractură sau în contuziile toracoabdominale grave) cu sînge izogrup Rh negativ în perfuzie endovenoasă ;

— reducerea patului vascular prin administrare de hemisuccinat de hidrocortizon 10—20 mg/kg corp/zi în perfuzie endovenoasă lentă, pentru acţiunea sa blocantă simpatomimetică. Medicaţia vasoconstrictoare nu este indicată la copil, din cauza ischemiei pe care o induce la nivelul organelor vitale.

c) *Reechilibrarea hidroelectrolitică și acidobazică.* Tulburările hidroelectrolitice se instalează cel mai adesea precoce, sub formă de deshidratare predominant extracelulară cu hemoconcentrație. Reechilibrarea lor are la bază datele furnizate de ionograma sanguină și urinară și de hematocrit.

De obicei, cantitatea de lichide perfuzată nu trebuie să depășească 150—180 ml/kg corp/zi și în nici un caz cantitatea totală de 900—1 000 ml/24 ore la sugar, hiperhidratarea fiind la fel de nocivă ca și deshidratarea. Soluțiile de bază folosite sînt soluția de glucoză 5 și 10% și soluțiile molare de electroliți, în care 1 ml = 1 mEq (sol.NaCl 58‰; sol. KCl 74‰; sol.$NaHCO_3$ 84‰).

Tulburarea echilibrului acidobazic constă în acidoză mixtă, metabolică și respiratorie, și se evidențiază prin metoda Astrup.

Corectarea acidozei se face de obicei cu bicarbonat de sodiu. Corectarea acidozei cu THAM (trihidroximetilaminometan) sol. 3,6% (0,3 M) se folosește în rehidratările dirijate. Soluția THAM este recomandată și pentru efectul său favorabil asupra edemului cerebral (Alexianu și colab., 1971).

d) *Reechilibrarea metabolică.* Dezechilibrele nutritive pot îmbrăca forma gravă a sindromului de denutriție, în care o întîrziere a reechilibrării poate complica prognosticul traumatizatului. În formele cu contuzie cerebrală gravă, dezechilibrele nutritive se instalează, ca și cele hidrice, relativ precoce; de aceea este necesară alimentația parenterală intravenoasă sau enterală, prin sonda digestivă. Nevoile calorice în primul an de viață constau în 120 cal/kg corp/zi și cresc și mai mult în urma traumatismului craniocerebral, fiind necesare pentru refacerea echilibrului nutritiv și pentru susținerea organismului în fața unor alte agresiuni (ex., infecțioase). Echilibrul nutritiv se realizează printr-un aport complex de elemente vitale indispensabile: glucide (5—6 g/kg corp/zi), protide (2—4 g/kg corp/zi), lipide, minerale și vitamine. Pe cale intravenoasă putem asigura un aport substanțial de glucide, utilizînd soluțiile de 10% la care adăugăm soluțiile de aminoacizi esențiali (tip Aminofuzin, Salviamin, Arginină-Sorbitol). Pe cale enterală, prin sonda gastrică realizăm administrarea unui aport important de calorii folosind alimente concentrate (lapte, ouă, zahăr, griș etc.). Astfel reușim să împiedicăm pierderile ponderale importante ce apar în contuziile cerebrale grave. Totodată este necesară administrarea de doze mari de vitamine (B și C) pentru favorizarea proceselor metabolice.

e) *Tulburările homeostaziei termice* se referă la hipertermie, care favorizează accentuarea dereglării proceselor metabolice neuronale prin creșterea consumului de oxigen și a catabolismului, deshidratare celulară cu hipernatremie, convulsii, comă. La toți hipertermicii trebuie asigurată o foarte bună oxigenare tisulară, prin perfuzare endovenoasă continuă cu soluții hipotone (hipertermia realizează o deshidratare de tip hiperton) și administrarea de bicarbonat de sodiu 84% pentru combaterea acidozei. În această direcție eficiența agenților fizici (încăpere răcoroasă bine ventilată, împachetări umede reci, baie progresiv răcită, începînd de la o temperatură a apei cu 2°C mai scăzută decît cea rectală) este deosebit de utilă. Antipireticele cu acţiune centrală (din grupa salicilaţilor, derivaţii de pirazol) sînt de asemenea eficiente.

f) *Restabilirea funcţiei excretorii renale,* perturbată de obicei în sindroamele de deshidratare, se realizează printr-un aport suficient hidroelectrolitic conform datelor de bilanţ.

g) *Combaterea fenomenelor comiţiale.* Administrarea de barbiturice în aceste situaţii este deosebit de periculoasă din cauza efectului de deprimare a centrilor respiratori ; de aceea, după asigurarea unei ventilaţii optime, prin degajarea căilor respiratorii şi oxigenoterapie, se indică administrarea de xilină 1% intravenos (2 mg/kg corp), în perfuzie lentă de glucoză 5%. Xilina are şi avantajul de a diminua fenomenele de rigiditate prin decerebrare.

h) *Monitorizarea presiunii intracraniene.* În cazul contuziei cerebrale grave se urmăreşte scăderea presiunii intracraniene prin metode medicale de tipul substanţelor hiperosmolare sau corticoterapie (Trawale, 1975; Gobiet, 1977) sau prin mijloace chirurgicale de drenaj lichidian extern (Auer şi colab., 1977).

Atingerea în timp util a acestor obiective terapeutice realizează pe plan fiziopatologic întreruperea cercurilor vicioase, iar pe plan clinic o mărire a şanselor de supravieţuire. Odată realizată supravieţuirea clinică după primele zile, măsurile terapeutice trebuie menţinute pentru reechilibrarea mecanismelor homeostazice ale copilului. În ultimul timp, atitudinea terapeutică în contuziile cerebrale grave se bazează pe urmărirea triadei : reanimare respiratorie controlată, corticoterapie, monitorizarea presiunii intracraniene prin perfuzie cu manitol (Bruce şi colab., 1978). Urmărind obiectivele amintite, autorii au putut obţine supravieţuire chiar în comele profunde cu punctaj scăzut pe scala Glasgow.

La Clinica de neurochirurgie din Bucureşti au fost internaţi 452 de copii cu fenomene de contuzie cerebrală difuză gravă, dintre care 354 au supravieţuit. Acest lucru arată marea benignitate şi evoluţia favorabilă a traumatismelor craniocerebrale la copii faţă de adult, unde majoritatea pacienţilor decedează. Mortalitatea generală în cazurile de contuzie cerebrală a fost de 98 de cazuri. Decesele au fost precedate de come foarte grave, majoritatea acestora producîndu-se în primele 24 de ore posttraumatism. Coma traumatică cu cea mai lungă durată a fost de 84 de zile, după care copilul a decedat.

Contuzia cerebrală circumscrisă

În majoritatea cazurilor contuzia cerebrală este un efect traumatic difuz. Există, totuşi, situaţii în care leziunile de contuzie cerebrală sînt limitate la anumite arii cerebrale, la nivelul locului de impact sau la nivelul zonei de contralovitură. Astfel se explică deficitele neurologice stricte care apar în unele cazuri de contuzie cerebrală (deficit motor, afazie).

Contuzia cerebrală predominantă pe anumite arii encefalice

Există anumite zone encefalice, cum sînt zona orbitotemporală și zona trunchiului cerebral, în care contuzia cerebrală apare preferențial datorită neregularității reliefurilor osoase ale endobazei craniului.

Contuzia zonei orbitotemporale ce cuprinde fața inferioară a lobului frontal și polul lobului temporal (contuzie predominant rinencefalică) se caracterizează prin alterarea stării de conștiență, tulburări de comportament la revenire (crize de agresivitate, modificări afective), tulburări vegetative (grețuri, vărsături, dureri abdominale, transpirații, modificări de ritm cardiac și tensionale) și fenomene critice de tip temporal. Aceste fenomene sînt deosebit de rare la copil.

Contuzia predominantă de trunchi cerebral se datorește faptului că majoritatea liniilor de forță a energiei traumatice converg spre această regiune. Contuzia de trunchi cerebral are loc în traumatismele prin deaccelerare și se caracterizează prin alterări importante ale stării de conștiență, prin blocarea parțială sau totală a sistemului reticulat activator ascendent, precum și importante tulburări vegetative datorită centrilor situați în trunchiul cerebral. Fenomenele clinice ale acestei forme de contuzie au fost descrise anterior.

Dilacerarea cerebrală reprezintă o leziune traumatică primară cerebrală caracterizată printr-o soluție de continuitate a creierului (ruptură a parenchimului) cu cointeresarea substanței albe și a scoarței. Dilacerarea cerebrală se întîlnește cel mai frecvent în traumatismele craniocerebrale deschise și mult mai rar în cele închise. Prototipul lezional este constituit de proiectarea intracerebrală a unui proiectil sau a unei eschile osoase antrenate dintr-un focar de fractură cominutivă. Dealtfel, dilacerarea cerebrală apare în mod frecvent în ariile direct subiacente fracturilor cominutive.

Mecanismul de producere este în special cel al traumatismelor craniocerebrale deschise odată cu pătrunderea agentului vulnerant în parenchim. În traumatismele craniocerebrale închise dilacerarea cerebrală se produce prin evoluția proceselor lezionale de contuzie cerebrală. Astfel, focarele hemoragice determină dilacerări secundare în parenchim. În final se realizează leziuni de dilacerare cerebrală cu apariție tardivă (la cîteva zile), deci nu imediat ca în traumatismele craniocerebrale deschise. Localizarea temporofrontală este caracteristică pentru dilacerarea cerebrală din traumatismele craniocerebrale închise, datorită izbirii creierului de aripa mică a sfenoidului. Zona de dilacerare apare neregulată, anfractuoasă, cu țesut cerebral necrozat, iar în unele cazuri cu detritusuri de creier amestecate cu cheaguri de sînge. Microscopic, zona dilacerată nu are o structură descriptibilă, constînd în detritusuri tisulare, sînge, pereți vasculari. În periferia ariei de dilacerare se pot recunoaște aspecte de leziune cerebrală de tip contuzie sau edem. În focarul de dilacerare poate apărea un hematom intracerebral, prin ruperea unui vas important. Deci, leziunile de dilacerare cerebrală sînt ireversibile, discontinuitatea tisulară fiind urmată de constituirea unei cicatrici cerebrale sau a unui hematom. La copil, leziunile de dilacerare cerebrală nu se transmit în profunzime, rămînînd localizate la suprafața creierului, datorită elasticității crescute a țesutului cerebral.

Dilacerarea cerebrală are o incidență mult mai mică la copii decît la adulți, datorită rarității agenților etiologici specifici (arme de foc, accidente industriale etc.), ca și datorită condițiilor morfofuncționale ale creierului copilului. La fel, în cazul traumatismelor craniocerebrale închise leziunile de dilacerare cerebrală sînt mult mai rar întîlnite la copil decît la adult, tocmai datorită particularităților anatomice ale creierului la această vîrstă (Arseni și Maretsis, 1973).

Clinic, simptomatologia dilacerării cerebrale este în funcție de aria cerebrală afectată, sub forma unor semne neurologice de focar care apar imediat și persistă după ameliorarea semnelor de suferință generală cerebrală. Este de remarcat că, uneori, copilul vine la clinică cu fracturi cominutive adînc înfundate în substanța cerebrală, cu starea de conștiență păstrată și fără tulburări vegetative. Aceasta se datorește faptului că leziunea rămîne cantonată la suprafața creierului. Deși la copii edemul este întotdeauna prezent și persistent, totuși supletea cerebrală și existența suturilor fac ca angajarea temporală să nu fie constantă în aceste cazuri. Fenomenele neurologice de focar prin dilacerare (deficit motor, afazie) au în evoluție un caracter rezidual, dar se pot constata și ameliorări, datorită posibilităților mari de recuperare a funcțiilor cerebrale la copii.

Diagnosticul dilacerării cerebrale este deosebit de ușor în traumatismele craniocerebrale deschise, în care existența plăgii craniocerebrale este edificatoare. În traumatismele craniocerebrale închise examenul radiologic relevă eschilele penetrante sau fracturile cu înfundare marcată.

Evoluția și prognosticul dilacerării cerebrale la copil sînt favorabile din punct de vedere vital, dar prognosticul este grevat de sechele funcțional.

Tratamentul dilacerării în traumatismele craniocerebrale deschise constă în tratamentul plăgilor craniocerebrale. În caz de traumatisme craniocerebrale închise, după liniștirea fenomenelor generale cerebrale, se intervine operator sub antibioterapie, rezolvînd înfundarea osoasă și focarul de dilacerare. În caz de agravare a stării generale cu fenomene de lateralitate este necesară intervenția chirurgicală pentru evacuarea unui posibil hematom constituit în parenchimul dilacerat.

Particularități ale sindroamelor postraumatice primare specifice la copil

Din examinarea cazurilor de traumatisme craniocerebrale internate în perioada 1960—1978 au reieșit o serie de elemente caracteristice leziunilor cerebrale specifice la copil.

Din punct de vedere lezional, contuzia cerebrală este cea mai frecventă leziune traumatică primară, în timp ce dilacerarea este destul de rar întîlnită. Leziunile cerebrale la copil sînt localizate în general la suprafața creierului, fapt explicat anterior. Cum contuzia cerebrală este un proces predominant vascular, înțelegem de ce, la copil, fenomenele lezionale sînt mult mai puțin importante și deci mai rapid reversibile.

Din punct de vedere clinic trebuie relevate două elemente : *a*, disproporţia marcată dintre intensitatea impactului şi suferinţa generală cerebrală (copii grav traumatizaţi cu stare generală relativ bună şi invers) şi *b*, rapiditatea de succesiune a diferitelor secvenţe clinice. Caracteristică pentru copil este rapiditatea evoluţiei spre agravare sau ameliorare, starea pacientului variind uneori în decurs de cîteva ore. De aici rezultă necesitatea supravegherii atente şi permanente a acestor pacienţi. Supravegherea micilor pacienţi implică următoarele aspecte (Arseni şi colab., 1969) :

1. Starea de conştienţă este testul cel mai semnificativ pentru aprecierea evoluţiei posttraumatice. Remarcăm că la copil, pierderea cunoştinţei poate să survină ulterior în evoluţie, însoţindu-se de alterarea bruscă a stării generale. De asemenea, un interval remisiv scurt nu are o semnificaţie deosebită ; el indică rareori un hematom şi mai des prezenţa edemului cerebral posttraumatic. În acest caz starea neurologică este iniţial staţionară, urmată apoi de o ameliorare progresivă. Este necesar de subliniat că agravarea stării generale cu apariţia de noi semne neurologice nu înseamnă categoric la copil existenţa unui hematom intracranian. În aceste cazuri, numai un examen paraclinic (angiografie) precizează diagnosticul. Trebuie să amintim totodată starea de şoc iniţială care apare la copiii politraumatizaţi cu leziuni grave toracoabdominale sau la nivelul membrelor asociate cu leziuni minime craniocerebrale.

2. Semnele vegetative nu merg paralel cu alterarea stării de conştienţă. De multe ori alterarea profundă a stării de conştienţă se însoţeşte de perturbări vegetative moderate. Respiraţia de 30—40/minut nu este alarmantă, de asemenea pulsul poate fi extrem de rapid. Vărsăturile nu au o importanţă deosebită decît prin contribuţia lor la deshidratarea marcată şi rapidă a copilului. Funcţia vegetativă cea mai amplu perturbată este termoreglarea. Hipertermia poate atinge valori ridicate, dar nu reprezintă un test prognostic important. La copil este însă caracteristică o mare labilitate vegetativă.

3. Semnele neurologice care, ca şi la adult, localizează leziunea cerebrală nu au aceeaşi semnificaţie de gravitate. Astfel, deficitele motorii au un procent ridicat de reversibilitate. Afazia, dobîndită postraumatic, a fost înregistrată la 126 de copii. Caracteristic pentru copii, precum am mai remarcat, sînt semnele arhi- şi neocerebeloase care dispar în cîteva zile. În aceleaşi condiţii traumatice, rigiditatea prin decerebrare este mult mai rară la copii decît la adulţi, iar prognosticul ei mult mai bun. Pupilele în midriază fixă constituie un semn de gravitate lezională mezencefalică deosebită. Staza papilară poate apărea în unele cazuri de contuzie cerebrală cu hipertensiune intracraniană datorită fenomenelor de edem cerebral. În cazuistica studiată au existat 35 cazuri de copii cu edem papilar. De asemenea, am constatat deseori la sugar o ştergere a marginilor papilare cu hemoragii retiniene posttraumatice. În 9 cazuri s-a constatat amauroză la un ochi datorită fracturii de canal optic. Posttraumatic se pot întîlni crize epileptice precoce în primele ore (în total 112 cazuri). Tulburările psihice posttraumatice se manifestă destul de frecvent prin trecerea de la starea de comă la starea de confuzie cu agitaţie, care se remite destul de repede.

Din punct de vedere evolutiv, traumatismele craniocerebrale la copii au anumite particularități. În general, evoluția este extrem de favorabilă, datorită caracteristicilor descrise anterior, 95% din traumatismele craniocerebrale fiind benigne. În stările de contuzie cerebrală gravă difuză, cu comă prelungită, procentul de supraviețuire și apoi de recuperare funcțională este destul de ridicat. În general,decesele au fost precedate de come profunde ca urmare a contuziilor cerebrale grave, în special la politraumatizați în primele 24 de ore de la internare. De asemenea, trebuie să avem în vedere și faptul că la sugar și copilul mic sîngerările minime se exteriorizează prin : paloare, obnubilare, convulsii și chiar șoc hemoragic. La sugari, hemoragia subarahnoidiană datorită unui traumatism sever va duce la perturbarea resorbției LCR cu tulburarea circulației acestuia și dezvoltarea unei hidrocefalii comunicante (Foltz și Ward, 1956). Deficitele motorii posttraumatice au prezentat în majoritatea cazurilor recuperări importante. Afazia posttraumatică a avut o evoluție excelentă, în toate cazurile, fapt remarcat și de alți autori (Stone și colab., 1978). De fapt, dintre sindroamele clinice posttraumatice, evoluția cea mai favorabilă a avut-o afazia, apoi sindroamele piramidale și cel mai puțin sindroamele extrapiramidale (hipertonice sau hiperkinetice). Paralizia facială periferică posttraumatică are un prognostic bun dacă apare a doua zi sau după cîteva zile, pe cînd cea care apare imediat are un prognostic defavorabil.

Din punct de vedere terapeutic, față de schema descrisă anterior, insistăm asupra evitării craniectomiilor exploratoare precipitate la copil. Dictonul englez ,,Wait and See'' (,,Așteaptă și vezi'') este tocmai potrivit în aceste cazuri. De asemenea stăruim asupra tratamentului anticonvulsivant (fenobarbital) pe care îl recomandăm la toate contuziile cerebrale medii și grave cu urmărire clinică și EEG timp de 3—6 luni pînă la 2 ani. Măsurile generale igienice, reeducarea logopedică, alimentația adecvată, mobilizarea precoce, gimnastica medicală etc. au o influență favorabilă deosebită asupra copilului traumatizat, în timp ce expunerile la soare cu capul descoperit și consumul de băuturi excitante este nefavorabil.

B. Sindroamele posttraumatice de ansamblu, nespecifice

Anatomopatologic, leziunile cerebrale posttraumatice de ansamblu sînt reprezentate de edemul cerebral și colapsul cerebroventricular. Aceste sindroame sînt nespecifice traumatismului craniocerebral, iar în nomenclatura actuală sînt încadrate sub denumirea de *sindroame traumatice subsecvente.*

Edemul cerebral reprezintă modalitatea reacțională nespecifică universală a creierului traumatizat, orice tip de leziune traumatică acută avînd o componentă de edem. Edemul cerebral are în aceste condiții și o exprimare clinică ce domină deseori tabloul clinic la copil. Colapsul cerebroventricular este excepțional la această vîrstă, fiind rar întîlnit în general la subiecții tineri.

Edemul cerebral posttraumatic. În accepțiunea modernă, edemul cerebral reprezintă o acumulare lichidiană anormală la nivelul encefalului, însoțită de creșterea volumului acestuia (Phillippon și Poirier, 1968).

După majoritatea autorilor, edemul cerebral este considerat ca o reacţie universală nespecifică a creierului la acţiunea unor agresiuni toxice, infecţioase, metabolice, imunoalergice, tumorale şi mai ales traumatice diverse. La vîrstele mici, traumatismul craniocerebral produce întotdeauna edem cerebral. Edemul cerebral se prezintă rareori ca o leziune unică, coexistînd de obicei cu leziuni de contuzie, dilacerare sau cu revărsate sanguine intracraniene (Arseni şi Alexianu, 1975).

Macroscopic, edemul cerebral prezintă cîteva caractere importante: creşterea în volum a creierului, ştergerea reliefului circumvoluţiunilor şi a liniei de demarcaţie dintre substanţa albă şi cea cenuşie, dilatarea vaselor corticale, turtirea sau colabarea ventriculilor cerebrali, tendinţa la herniere a substanţei cerebrale. Macroscopic se poate diferenţia edemul cerebral generalizat şi edemul cerebral localizat cu varietăţile sale (de emisferă sau perifocal în regiunea de dilacerare sau de contuzie circumscrisă). De asemenea se constată că substanţa albă este mult mai sensibilă la producerea edemului; aspectul de ansamblu al creierului edemaţiat este acela de ţesut cerebral spongios (Rowbotham, 1964), datorită distensiei spaţiilor perivasculare. Echivalentul *microscopic* al edemului cerebral este edemul astrocitar (astrocitul reprezentînd spaţiul extracelular al parenchimului nervos). Acest edem, această creştere a cantităţii de apă şi electroliţi în astrocit este, în funcţie de mecanismele patogenice, de două feluri (Klatzo, 1967): *edem cerebral vasogen* şi *citotoxic*. Edemul cerebral traumatic este de tip vasogen, avînd drept factor patogenic primordial modificarea permeabilităţii barierei hematoencefalice care este de fapt o filieră foarte complexă, capilar — astrocit — neuron.

În concepţia lui Scheinker (1947), edemul cerebral acut posttraumatic, al cărui mecanism primordial este cel vascular, reprezintă un proces dinamic care trece prin mai multe etape morfologice. Prima etapă — *tumefacţia cerebrală* — este urmarea directă a alterărilor parietale vasculare, cu perturbarea repartiţiei hidroelectrolitice şi hiperhidratare intracelulară. Aceste modificări de tip tumefacţie afectează mai ales fibrele mielinice şi oligodendroglia. Dacă mecanismele declanşatoare lezionale continuă să acţioneze, survine etapa a doua, de *edem cerebral propriu-zis*, care constă în acumularea de lichid interstiţial cu distensia spaţiilor pericelulare şi perivasculare, al cărui corespondent anatomopatologic este aspectul spongios al ţesutului cerebral. În acest stadiu se mai pot constata degenerări neuronale (cromatoliză) şi alterări vasculare (congestie, stază, pareză vasculară). Ultimul stadiu, ireversibil, este cel de *lichefacţie cerebrală*, în care apar leziuni distructive, determinate de acumularea marcată de lichid intracelular şi interstiţial. Acest fenomen duce la leziuni variate de dezintegrare a fibrelor nervoase, degenerare glială şi alterări vasculare importante.

Obiectivarea edemului cerebral în *practica clinică* este destul de dificilă în absenţa vizualizării directe prin craniectomie, în asociere cu examenul microscopic. Edemul cerebral nu prezintă caracteristicile unui sindrom clinic independent, fiind intricat simptomatologic cu celelalte sindroame posttraumatice. Simptomatologia clinică a edemului cerebral difuz este în fond cea a sindromului de hipertensiune intracraniană. La copiii cu traumatisme craniocerebrale studiate în Clinica de neurochirurgie din București în perioada 1960—1978 am întîlnit 35 de cazuri în care sindromul de hipertensiune intracraniană a fost complet, prezentînd și modificări de fund de ochi. Aceste cazuri sînt desigur rare prin posibilitățile de compensare ale craniului copilului (desfacerea suturilor). Frecvent se întîlnesc fenomene clinice de hipertensiune intracraniană sub formă de vărsături alarmante, repetate, în jet, dominînd deseori tabloul clinic în primele 24—38 de ore. De remarcat că, după intervalul remisiv existent, agravarea sau ameliorarea ulterioară sînt în fond modalitățile evolutive ale edemului cerebral (Arseni și colab., 1974). În ceea ce privește edemul cerebral circumscris, acesta însoțește leziunile de dilacerare sau contuzie focală, simptomatologia sa fiind în funcție de zona cerebrală afectată.

Dintre *explorările paraclinice* menționăm : radiografia craniană, care poate evidenția dehiscența suturilor datorită sindromului de hipertensiune intracraniană ; pneumoencefalografia ce arată pătrunderea parțială sau absența aerului în spațiile subarahnoidiene, cisternele bazale și sistemul ventricular ; angiografia cerebrală, care furnizează date prin constatarea încetinirii vitezei de circulație sanguină transcerebrală. EEG nu relevă modificări sau alterări concludente.

Ținînd seama de frecvența crescută a edemului cerebral acut traumatic este necesară supravegherea atentă a copilului traumatizat craniocerebral, datorită posibilităților de schimbare rapidă a stării generale.

Tratamentul edemului cerebral folosește o medicație complexă. Cel mai frecvent întrebuințate sînt soluțiile hipertone de tipul manitolului (sol. 20% în doză de 1,5—3 g/kg corp/24 ore), care acționează prin crearea unui gradient de concentrație osmotică între celulă (respectiv astrocit) și spațiul extracelular (Marshall și colab., 1978). Aceste soluții au avantajul de a acționa rapid, din prima oră de la administrare, și reprezintă, din această cauză, terapia preferată de urgență a edemului cerebral acut. Repetarea administrării însă poate determina o creștere secundară a presiunii intracraniene prin creșterea afluxului sanguin cerebral (efect de „rebound"). De asemenea, soluțiile hipertone pot crește riscul de hemoragie intracraniană (Rosman, 1974). Corticosteroizii de tipul dexametazonă, folosiți pentru efectul lor de restabilire a permeabilității barierei hematoencefalice se administrează în doze de 0,2—0,5 mg/kg corp/24 ore. Acțiunea corticosteroizilor se instalează mai lent, după primele 24 ore de la începutul administrării, dar are eficiență în timp (Alexianu și colab., 1971), avînd avantajul de a putea fi administrați vreme îndelungată. De asemenea putem folosi în condiții bune diureticele de tipul Furosemid (Lasix), administrate parenteral, în doze de 1—5 mg/kg corp/24 ore.

C. Sindroamele posttraumatice compresive

Leziunile posttraumatice compresive sînt reprezentate de *hematoamele intracraniene* care sînt efecte traumatice imediate. Astfel, în compresiunea cerebrală traumatică intervin doi factori care evoluează succesiv. Primul factor, efectul traumatic imediat, este urmat de factorul secundar, efectul compresiv. Între cei doi factori există un interval de timp remisiv, în care colecția sanguină atinge anumite dimensiuni pentru ca să producă efectul compresiv. Deci, aceste sindroame traumatice evoluează clinic în doi timpi, care adeseori sînt bine conturaţi simptomatologic : *timpul I* este constituit din diferitele grade de contuzie şi dilacerare însoţite de edem cerebral ; *timpul II* constă în apariţia şi evoluţia sindromului de agravare odată cu instalarea efectelor compresive ale colecţiei. Toate tipurile de hematoame intracraniene sînt posibile la copii, dar au o incidenţă mult mai mică decît la adult. Pe un număr total de 4 739 traumatisme craniocerebrale, am constatat 61 de hematoame extradurale, 33 hematoame subdurale şi 19 hematoame intracerebrale. Această incidenţă crescută a hematoamelor intracraniene la copil, în comparaţie cu alte date statistice (Hendrick şi colab., 1964), este explicată prin internarea cu predilecţie în Clinica de neurochirurgie din Bucureşti a cazurilor de traumatisme craniocerebrale medii şi grave.

La sugar şi copilul mic se întîlnesc de asemenea toate tipurile de hematoame intracraniene, dar incidenţa lor este extrem de scăzută (3 hematoame extradurale, 6 subdurale şi 4 intracerebrale). Deci, revărsatele sanguine intracraniene traumatice la grupa de vîrstă 0—3 ani reprezintă un număr total de 13 cazuri, adică o proporţie de 0,27 % (Arseni şi colab., 1980).

Hematoamele extradurale (epidurale) sînt revărsate sanguine circumscrise, situate între craniu şi dura mater, cu efect compresiv asupra parenchimului cerebral.

Incidenţa hematoamelor extradurale în seria Clinicii de neurochirurgie este de 1,3 % (62 de cazuri dintr-un număr total de 4 739 traumatisme craniocerebrale). O serie de neurochirurgi dau un procent mai ridicat de hematoame extradurale : 2,2 % (Ingraham şi Matson, 1954) ; 1,8 % (Campbell şi Cohen, 1951). Alţi autori constată, dimpotrivă, o frecvenţă mai scăzută a hematoamelor extradurale : 0,8 % (Hendrick şi colab., 1964). Amintim că Beck (1956), pe 331 de cazuri de traumatisme craniocerebrale la copii, nu a constatat nici un hematom extradural. Această incidenţă scăzută, recunoscută de către toţi autorii, este explicată prin aderenţa anatomică a durei mater la faţa internă a endocraniului, la nivelul suturilor. În afară de aceasta, la raritatea formării hematoamelor extradurale la copii (Cochet, 1960) mai contribuie doi factori :

— oasele craniene, mai ales la copilul mic, sînt flexibile, deprimîndu-se şi revenind uşor, astfel că lezarea vaselor durei mater este rară ; de asemenea, diastaza frecventă a liniilor de fractură permite revărsarea sîngelui în afara cutiei craniene, cu formarea de hematoame epicraniene (Martinet, 1921) ;

— la copil, vasele meningiene nu sînt incluse în şanţurile osoase ca la adult, astfel că lezarea lor prin fractură craniană este mai puţin posibilă.

Privitor la incidenţa pe ani de vîrstă, în seria noastră majoritatea cazurilor au survenit între 11 şi 15 ani, hematoamele extradurale fiind excepţionale sub 2 ani. Dealtfel, Albert (1975), în seria sa de 706 cazuri de traumatisme craniocerebrale la copii sub 4 ani, nu constată nici un hematom extradural. În schimb, Matson (1969) din 44 cazuri de hematoame extradurale la copii de 0—12 ani constată 17 (38,63 %) observaţii clinice pînă la vîrsta de 2 ani. Este singurul autor care remarcă o asemenea incidență crescută a hematoamelor extradurale. Sexul afectat este cu predominanță cel masculin, fapt constatat și de alți autori (Mealey, 1968).

Mecanismul de producere a hematoamelor extradurale este în strînsă legătură cu acțiunea agenților traumatizanți cu viteză mică, ele apărînd în special în traumatismele prin deaccelerație. După datele obținute din statistica studiată, principalii factori etiologici sînt căderile de la înălțimi diferite și la același nivel, apoi traumatismele prin lovirea cu obiecte contondente și, în fine, accidentele de circulație. Traumatismele craniocerebrale închise predomină de departe (51 închise ; 10 deschise). Sursele sîngerării epidurale pot fi arteriale (artera meningiană mijlocie sau una din ramurile ei), venoase (sinusurile durale și venele lor emisare) sau osoase (venele diploice). După datele lui Matson (1969), pe 44 de cazuri, principala sursă a hematoamelor extradurale la copii o constituie artera meningiană mijlocie, în special prin ramura ei posterioară, apoi sursele venoase prin lezarea sinusurilor durale și venelor lor emisare și, în fine, sîngerarea prin surse difuze venoase ale durei mater. Într-un număr important de cazuri nu s-a putut depista sursa sîngerării. În cazurile personale, principala sursă de sîngerare pentru producerea de hematoame extradurale a fost cea venoasă.

Modul de apariție și dezvoltare al hematoamelor extradurale este ușor de explicat cînd există o *sursă arterială*. Acest fapt se petrece în fracturile craniene cu proiecție pe sistemul arterei meningiene mijlocii. Presiunea jetului arterial este suficientă pentru a învinge aderența durei mater la endocraniu. La copilul mare, decolarea este facilă în zona temporală în care aderențele sînt mai slabe (zona decolabilă a lui Gérard-Marchand), ceea ce explică sediul preferențial al hematoamelor extradurale în această zonă. În caz de *sursă venoasă*, forța jetului sanguin nu reușește să învingă aderența durei mater la endocraniu. În această situație, apariția hematomului extradural se datorește, după Ford și McLaurin (1963), în principal, elasticității craniului care permite inflexiunea și deflexiunea ariei de impact, favorizînd decolarea durei. De asemenea, acești autori insistă asupra tensiunii intradurale. Chiar dacă în momentul impactului se produce o decolare a durei mater, apariția unui edem cerebral acut sau, mai rar, a unui hematom subdural mărește tensiunea intradurală și împiedică formarea unui hematom extradural.

Caracterele anatomice ale hematoamelor extradurale. Aspectul. În marea majoritate a cazurilor, hematoamele extradurale se prezintă ca o masă de cheaguri și sînge lacat, circumscrisă și cu suprafața neregulată. Spre deosebire de adult, la copii predomină forma anatomică subacută, ceea ce constituie un aspect caracteristic. Colecția sanguină nu este incapsulată, nu se observă hematom extradural cronic.

Volumul hematomului variază între 30 și 100 ml. În majoritatea fracturilor craniene există o lamă de sînge extradurală, dar ea nu poate fi socotită ca hematom căci nu are caracterele compresive clinice ale acestuia. Ford și McLaurin (1963) vorbesc despre un volum minim tolerat („volum critic") în hematoamele extradurale. Nu întotdeauna există un paralelism între volumul hematomului extradural și gravitatea semnelor neurologice.

De mai mare importanţă în dezvoltarea semnelor neurologice este rapiditatea formării colecţiei.

Localizarea cea mai frecventă a hematomului extradural este fosa temporală, pentru că aici se află sursa cea mai frecventă de sîngerare, osul temporal se fracturează uşor la acest nivel, şi pentru că, la baza fosei temporale, dura mater este mai uşor decolabilă, fapt amintit anterior. Celelalte localizări posibile—frontală, occipitală, în vertex sau chiar în fosa posterioară — depind de locul impactului şi de natura sursei hematomului :

Temporale	F.T.	T.P.	T.O.	Frontale	Parietale	Occipitale	Întreaga emisferă	Subtentoriale	Total
26	11	13	—	2	—	—	7	2	61

După Ingraham şi Matson (1954), afectarea predominantă a ramurei posterioare a meningienei medii determină localizarea frecventă a hematoamelor extradurale la copii în zona temporo-parieto-occipitală. În ceea ce priveşte localizarea în fosa cerebrală posterioară, aceasta este excepţională chiar pe statistici mari (Matson, 1969). Cochet (1969) citează un caz de hematom extradural de fosă posterioară, iar Wright (1966) două cazuri. În seria Clinicii de neurochirurgie din Bucureşti s-au găsit două asemenea cazuri (Arseni şi colab., 1974).

Leziunile asociate în hematoamele extradurale interesează scalpul, craniul şi creierul (tabelul nr. 15). *Scalpul* prezintă frecvent un edem local moale în aria corespunzătoare hematomului ("puffy swelling"), asupra căruia Ingraham şi Matson (1954) insistă în mod deosebit. De asemenea, se constată echimoze în special cu localizare retroauriculară ipsilaterală (semnul lui Battle). *Craniul* este rareori intact, în majoritatea cazurilor există o fractură asociată, de regulă liniară în aria de dezvoltare a hematomului (Chigot şi Estève, 1958; Ingraham şi Matson, 1954).

Tabelul nr. 15

Leziuni asociate în 61 hematoame extradurale

Leziunile scalpului				Fracturi craniene		Contuzie cerebrală		
Plăgi	Edem local	Hematom epicranian	Echimoză retroauriculară	Temporale	cu interesare temporală	minoră	medie	gravă
10	17	14	26	28	18	25	8	5

Tabloul clinic urmează schema de evoluţie în doi timpi : traumatism craniocerebral cu fenomene de contuzie minoră (timpul I), interval remisiv, urmat apoi de alterarea stării de conştienţă (timpul II), cu semne neurologice de localizare.

Simptomatologia hematomului extradural este în funcţie de : sursa sîngerării, localizarea hematomului şi leziunile cerebrale asociate. Insistăm asupra intervalului remisiv cu durată lungă, caracteristic la copil, fapt observat frecvent în cazurile noastre. De aceea, în această perioadă copilul trebuie ţinut sub supraveghere medicală, chiar dacă fenomenele contuziei cerebrale iniţiale s-au remis complet.

La sugar şi copilul mic, Hawkes şi Ogle (1962) relevă două caractere ale evoluţiei hematomului extradural: intervalul remisiv caracteristic poate lipsi şi timpul II al evoluţiei se instalează violent, cu alterarea rapidă a stării de conştienţă, de la somnolenţă pînă la comă (30′ – 2 h) şi *perturbarea gravă a funcţiilor vegetative:* respiraţie de tip tahipnee sau de tip Cheyne-Stockes, tahicardie, hipertermie, reflexe vegetative lente. Dintre *semnele neurologice de localizare*, cel mai important este deficitul motor contralateral de tip hemipareză, care evoluează rapid spre hemiplegie, însoţit de midriază ipsilaterală. Crizele jacksoniene sau generalizate sînt frecvente. Evoluţia rapidă a compresiunii cerebrale şi a edemului de acompaniament duce la dezvoltarea fenomenelor de angajare cu bascularea trunchiului cerebral spre marginea opusă a tentoriului. Acestea se exteriorizează clinic prin instalarea unei hemiplegii ipsilaterale şi apoi a suferinţei marcate a trunchiului cerebral (crize de rigiditate prin decerebrare, midriază bilaterală fixă, reflexe vegetative abolite).

Un element important pentru diagnosticul de hematom extradural la sugar şi copilul mic este instalarea unui sindrom anemic acut, caracterizat prin hipotensiune, tahicardie, paloare. Pierre-Kahn (1974) descrie sugestiv hematomul extradural la această vîrstă astfel: „la cîteva ore de la traumatism starea de conştienţă se modifică, apare hemipareza cu midriază de partea opusă deficitului motor, pe un fond de anemie marcată”.

În unele traumatisme craniocerebrale grave, hematomul extradural poate fi doar un epifenomen al simptomatologiei (5 cazuri). Ceea ce predomină în aceste cazuri sînt fenomenele de contuzie cerebrală gravă, deseori cu afectarea trunchiului cerebral. De aceea, schema clinică se va prezenta: traumatism craniocerebral cu stare de comă imediată (absenţa intervalului remisiv) şi agravare progresivă cu fenomene caracteristice comei traumatice. În aceste cazuri, alături de hematomul extradural se pot întîlni şi alte hematoame intracraniene asociate (subdurale, intracerebrale). Prognosticul este extrem de grav.

Examenele paraclinice ne furnizează date importante în hematoamele extradurale la copil.

Radiografia craniană pune în evidenţă linia de fractură, care reprezintă un indiciu al existenţei şi localizării hematomului extradural. Totodată, linia de fractură ne poate contura şi sursa sîngerării.

ECHO poate releva existenţa unei suferinţe de compresiune a unei emisfere cerebrale, dar nu şi natura ei traumatică sau sediul intra- sau extracerebral. Această metodă ne poate furniza date în indicarea efectuării angiografiei (fig. 139).

EEG nu constituie o investigaţie cu importanţă practică majoră în diagnosticul hematomului extradural, datorită pe de o parte urgenţei chirurgicale impuse de aceste cazuri, iar pe de altă parte imposibilităţii de a discerne perturbările electrice care ţin de compresiune de cele datorate leziunilor cerebrale asociate. Datele EEG sînt mai utile în aprecierea leziunilor cerebrale după evacuarea hematomului.

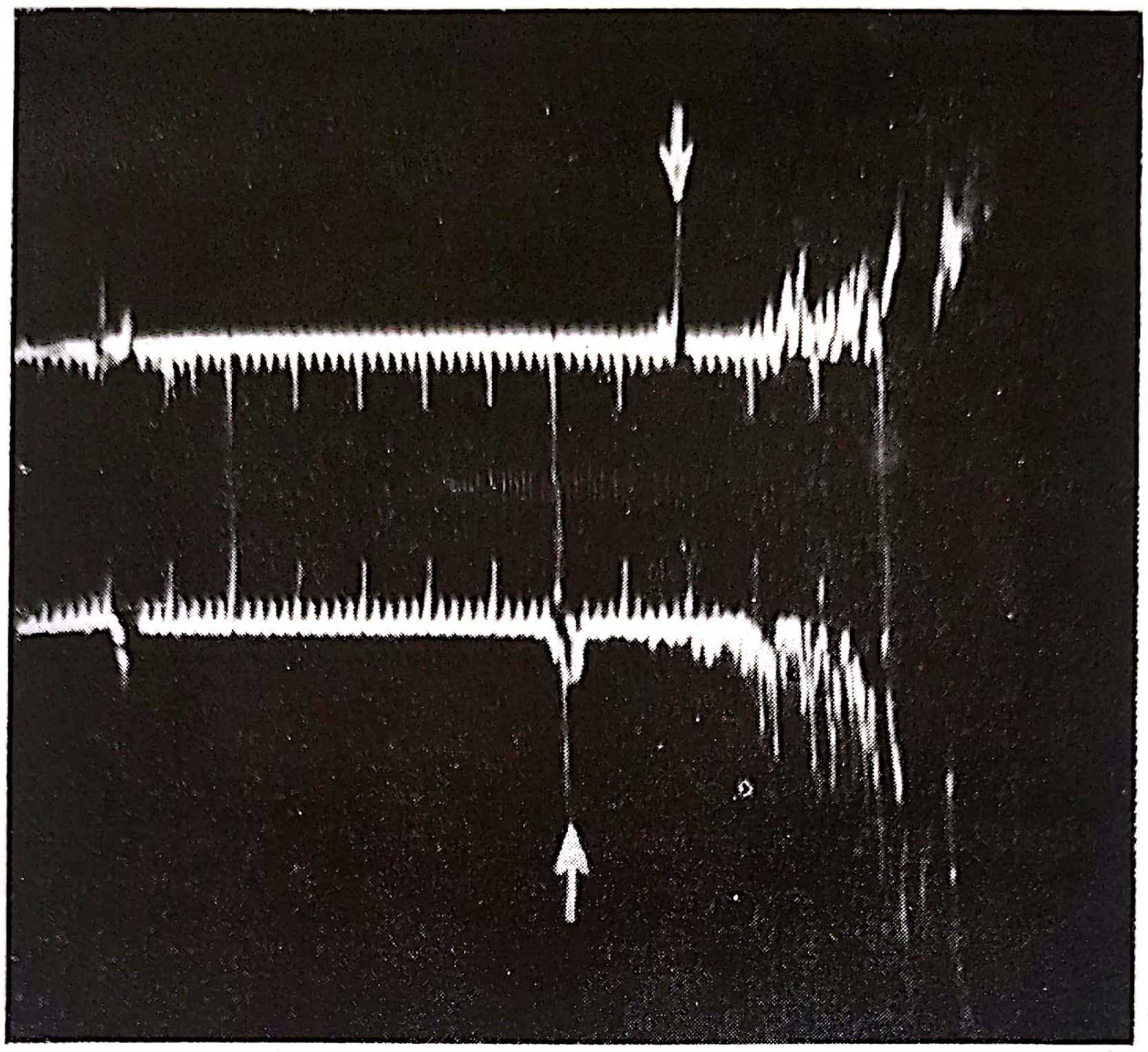

Fig. 139. — ECHO într-un caz de hematom extradural temporoparietal drept. Se constată deplasarea structurilor mediane cerebrale de la dreapta spre stînga cu 5—6 mm (săgeata indică linia mediană).

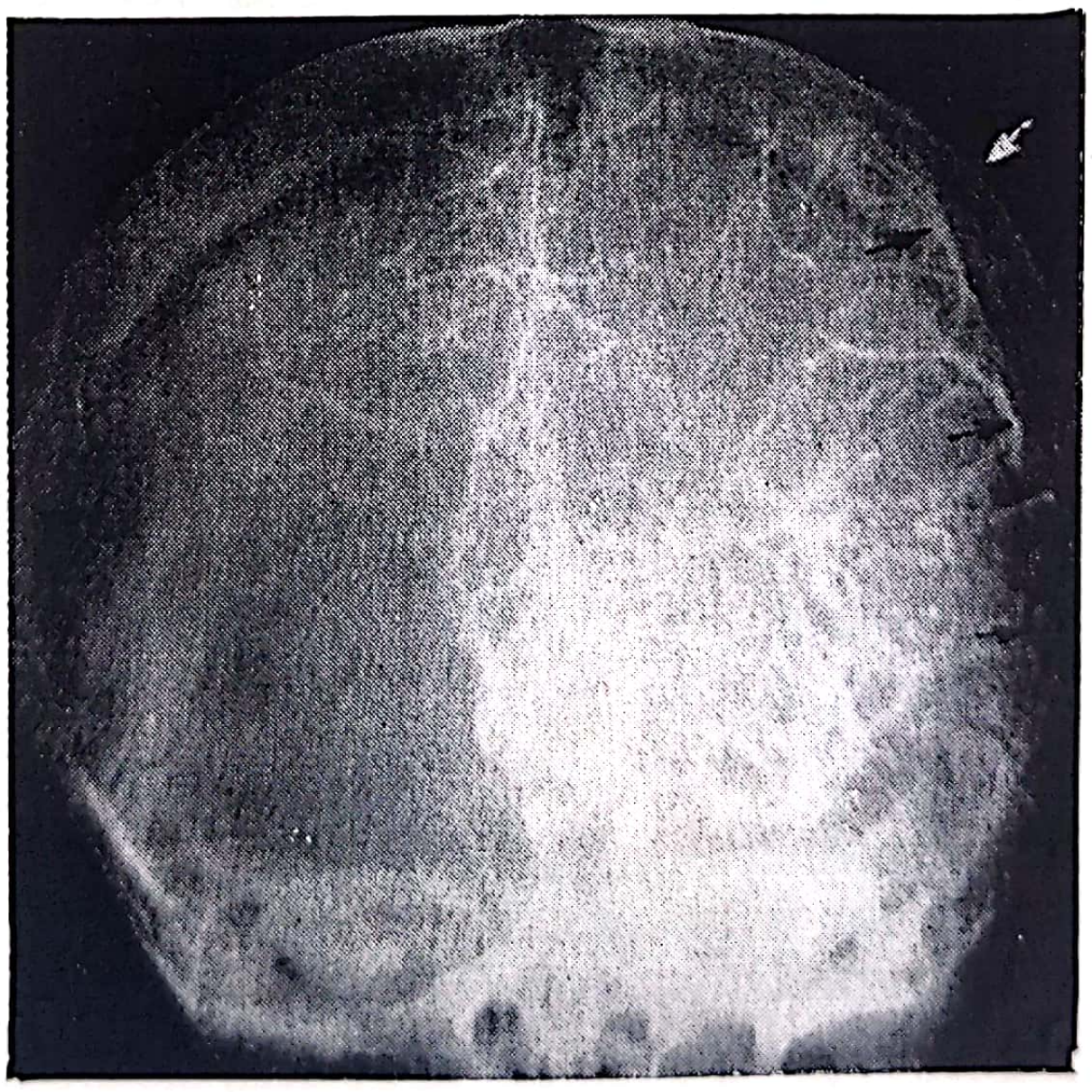

Fig. 140. — Angiografie carotidiană dreaptă într-un caz de hematom extradural temporoparietal drept (incidenţă anteroposterioară).

— Puncţia lombară şi pneumoencefalografia (PEG) sînt contraindicate, datorită riscului de producere a unui sindrom de angajare.

— Angiografia cerebrală prin artera carotidă primitivă este metoda diagnostică de elecţie, care indică existenţa şi localizarea hematomului extradural, vizualizînd şi artera meningiană mijlocie. Prezenţa unui hematom extradural apare la angiografie ca o arie avasculară (vid vascular) situată între endocraniu şi convexitatea cerebrală, cu deplasarea axului vascular median (incidenţă anteroposterioară) (fig. 140). Pe incidenţa de profil, în timpii tardivi venoşi ai angiografiei, poate apărea o imagine de decolare a sinusului sagital, care are valoare caracteristică pentru hematomul extradural cu sursă de sîngerare venoasă (sinus sagital). Sediul extradural al hematomului este sugerat de curbura de convexitate spre exterior a marginii interne a ariei avasculare (Norman, 1956) şi de neregularitatea şi discontinuitatea aceleiaşi margini, datorită masei de cheaguri din care este constituit hematomul. Semnele de certitudine pentru hematomul extradural sînt decolarea arterei meningiene mijlocii şi extravazarea substanţei de contrast sub formă de pete în aria avasculară prin artera meningiană ruptă (semnul Wickbom). Chiar dacă nu reuşim să facem un diagnostic angiografic diferenţial între hematomul extradural şi cel subdural, acest lucru nu este neapărat necesar căci intervenţia operatorie este aceeaşi.

— Tomografia axială computerizată (CAT) este de real folos în relevarea unei zone avasculare extracerebrale (Papo şi colab., 1977).

Diagnosticul de hematom extradural poate fi presupus la copil pe baza datelor clinice, datorită schemei generale de desfăşurare a simptomatologiei în doi timpi. Această simptomatologie în 2 timpi este mai frecvent întîlnită în edemul cerebral. Existenţa unui edem al scalpului la locul de impact, prezenţa unei echimoze retroauriculare ipsilaterale şi a unei fracturi craniene constituie argumente importante în susţinerea diagnosticului. Datele examenului angiografic confirmă existenţa hematomului extradural şi arată totodată localizarea revărsatului sanguin.

Prognosticul hematomului extradural este în funcţie de foarte mulţi factori : sursa şi modul de evoluţie a hematomului, leziunile cerebrale asociate, modul de reacţie a creierului la efectul compresiv. Un rol important în determinarea prognosticului îl are precocitatea diagnosticului şi intervenţia chirurgicală de urgenţă. Desigur că, în formele de hematom extradural cu contuzie cerebrală gravă, prognosticul este rezervat. Nu putem aprecia prognosticul după durata revenirii stării de conştienţă din intervalul remisiv, agravarea putînd surveni oricînd şi deosebit de dramatic.

Tratamentul hematomului extradural are două obiective : evacuarea lui şi terapeutica leziunilor asociate. Evacuarea hematomului extradural se impune de urgenţă, întrucît evoluţia clinică la copil, precum am arătat, este foarte rapidă. Operaţia se efectuează sub anestezie generală, iar tehnica utilizată este cea de craniectomie cu trefină (rondela osoasă putînd fi repusă după evacuarea colecţiei). Această metodă are avantajul că este deosebit de rapidă şi puţin traumatizantă, permiţînd evacuarea în condiţii bune a hematomului (Arseni şi colab., 1974). Explorarea subdurală este obligatorie pentru rezolvarea unor leziuni asociate (hematom subdural) şi pentru examinarea creierului. După explorarea subdurală, dura mater se resuturează, fixîndu-se un clip de referinţă pentru aprecierea ritmului de reexpansionare a creierului. Evoluţia postoperatorie la copil este extrem de favorabilă, ameliorarea funcţiilor vegetative şi a sindromului neurologic începînd chiar din timpul operaţiei. În primele zile, postoperator, putem constata deseori o revenire completă, cu stare de conştienţă normală şi reexpansionarea creierului (vizibilă la pneumoencefalografie). *Rezultatele terapeutice* în cele 61 de cazuri de hematoame extradurale ale Clinicii de neurochirurgie din Bucureşti sînt : 3 copii decedaţi preoperator, cu contuzie cerebrală gravă, în care hematomul era un epifenomen ; 58 de copii operaţi, dintre care 56 vindecaţi fără sechele şi 2 decedaţi postoperator prin suferinţă marcată de trunchi cerebral (la unul din aceste cazuri hematomul extradural era localizat în fosa posterioară).

Hematoamele subdurale sînt revărsate sanguine situate în spaţiul anatomic subdural, între pahimeninge şi leptomeninge şi dezvoltă un efect compresiv asupra parenchimului cerebral.

Incidenţa generală a hematoamelor subdurale este mai scăzută decît a celor extradurale (Chicot şi Estève, 1958 ; Cochet, 1960). Asupra hematoamelor subdurale la copii, Hendrick şi colab. (1964) dau o frecvenţă generală de 1—2 % cazuri din numărul total al traumatismelor craniocerebrale. Datele statistice ale Clinicii de neurochirurgie din Bucureşti, obţinute pe cele 4 739 cazuri de traumatism craniocerebral internate în perioada 1960—1978, arată un număr de 33 hematoame subdurale recente şi tardive, ceea ce reprezintă un procent de 0,7 %. În schimb, Pia (1964) ridică prezenţa hematoamelor subdurale la copil la 4 %. Din cadrul acestor observaţii de hematoame subdurale la copii, excludem revărsatele subdurale ale sugarului, afecţiuni specifice ale acestei vîrste, ce vor fi studiate separat. Deci, cazurile de hematoame subdurale raportate mai sus se referă în fond la vîrstele cuprinse între 2 şi 16 ani. În această direcţie sîntem pe deplin de acord cu Mealey (1968), care face o distincţie evidentă între revărsatele subdurale ale copilului de vîrstă 0—2 ani şi hematoamele subdurale ale vîrstei de 2—16 ani.

Clasificarea hematoamelor subdurale este dificilă, încercînd să rezolve multiplele probleme ale aspectelor anatomopatologice, fiziopatologice şi clinice. După clasificarea clasică se disting 3 tipuri de hematoame subdurale : acute, subacute şi cronice. Punînd accentul asupra factorului timp, deci asupra caracterului evolutiv, Arseni şi Grigorovici (1960) împart hematoamele subdurale în : *recente* (cu evoluţie acută şi subacută) şi *tardive* (cu evoluţie cronică). *Hematoamele subdurale acute* sînt considerate cele în care semnele clinice apar imediat posttraumatism, necesitînd astfel o intervenţie chirurgicală de extremă urgenţă. *Hematoamele subdurale subacute* sînt cele la care, după impactul iniţial, urmează o perioadă de ameliorare clinică scurtă (interval remisiv 3—10 zile), urmată de agravare rapidă secundară. *Hematoamele subdurale cronice* cuprind hematoamele ce se manifestă clinic la un interval mediu de trei săptămîni de la impactul iniţial. Acest interval coincide cu timpul necesar formării unei capsule conjunctive în jurul hematomului. Datorită acestui element anatomic caracteristic — capsulă conjunctivă, verificabil operator, Arseni şi Oprescu (1972) înlocuiesc termenul de hematom subdural cronic cu cel de *hematom subdural încapsulat*.

Hematoamele subdurale recente (acute şi subacute)

În acest grup sînt cuprinse revărsatele sanguine cu sediul în spaţiul subdural, cu efect compresiv asupra creierului şi care, operator sau necroptic, nu prezintă capsulă, indiferent de intervalul scurs între impact şi momentul verificării anatomice. Clinic, aceste hematoame pot avea evoluţie acută sau subacută. Deosebirea dintre hematoamele subdurale acute şi hematoamele subdurale subacute este realizată de existenţa intervalului remisiv în cele subacute, ceea ce dă o notă de evoluţie caracteristică în doi timpi. Numărul total de hematoame subdurale recente, în datele statisticii noastre, a fost de 21 cazuri. Sexul afectat predominant este cel masculin, iar vîrsta cu incidenţa cea mai crescută este între 10 şi 15 ani.

Mecanismul de producere al hematoamelor subdurale recente este realizat practic de orice tip de traumatism craniocerebral, dar predomină cele închise. Mecanismul traumatismului prin deacceleraţie este cel mai important, deoarece realizează deplasarea în masă a creierului şi deci producerea de leziuni vasculare. Efectul traumatismului se exercită în special asupra venelor corticodurale, elementul principal al sîngerării. În traumatismele prin acceleraţie, sursa principală a sîngerării o constituie leziunile vasculare directe realizate de traumatism. În traumatismele prin contralovitură, sînt posibile ambele mecanisme enunţate.

Modul de apariţie şi dezvoltare a hematoamelor subdurale recente este complex. Sursa de sîngerare în aceste hematoame subdurale este multiplă şi mult mai greu decelabilă decît cea din hematoamele extradurale. Cea mai frecventă sursă este realizată de distorsionarea venelor corticodurale cu ruperea acestora. Aceste vene drenează spre sinusurile durale. Alte surse de sîngerare posibile sînt realizate de leziunile traumatice directe ale sinusurilor durale sau de lezarea vaselor corticale (arteriole sau venule). Pentru explicarea mecanismului apariţiei hematomului subdural, Gurdjian şi Webster (1960) arată că, în traumatismele prin deacceleraţie, leziunile importante se produc la zona de contact dintre aripa mică a sfenoidului cu regiunea cerebrală frontotemporală. Aici are loc distorsionarea cu ruperea venelor care drenează fie spre sinusul longitudinal superior, fie spre sinusul sfenoparietal. Asemenea condiţii nu se întîlnesc în ariile craniocerebrale posterioare şi nici în ariile subtentoriale. În apariţia şi dezvoltarea hematomului subdural recent la copil intervine, ca factor primordial, reacţia creierului la efectul traumatic primar. Leziunile dominante de contuzie favorizează dezvoltarea hematomului subdural, dar la copil predomină deseori leziunile de ansamblu de edem cerebral, astfel că şansele apariţiei şi dezvoltării hematomului sînt mult diminuate şi contracarate de forţa expansivă a edemului.

Caracterele anatomice ale hematoamelor subdurale recente. Aspectul acestor hematoame este realizat de o masă de sînge fluid cu cheaguri. În hematoamele acute, colecţia sanguină apare sub formă de cheaguri roşietice, brun-negricioase, friabile şi sînge fluid. În hematoamele subacute, conţinutul de sînge lacat este mult crescut în comparaţie cu cel al cheagurilor. La copii predomină formele anatomice subacute.

Volumul mediu al colecţiei subdurale este de 50—150 ml. Spre deosebire de hematomul extradural, pentru hematomul subdural nu s-a putut stabili un ,,volum critic''.

Localizarea preferenţială este în regiunea frontotemporală care, după cum am arătat, este cea mai expusă mecanismelor traumatice prin deacceleraţie. Localizările parietooccipitale sînt rare. Apariţia de hematoame subdurale în fosa cerebrală posterioară este cu totul excepţională (Wright, 1966). Nu avem date în literatură despre hematoame subdurale recente bilaterale la copii. La copil au fost raportate incidental hematoame subdurale ale fosei posterioare de Nelson (1959) şi Reigh şi Nelson (1962). Estridge (1961) prezintă un caz de hematom subdural acut la un copil de 3 ani prin cădere de la un nivel la altul. Ciembroniewicz (1965) sintetizează datele din literatură, relevînd că aceste hematoame pot dezvolta fenomene de hidrocefalie secundară.

Leziunile asociate în hematoamele subdurale recente interesează scalpul, craniul şi creierul. *Scalpul* este afectat inconstant fără a furniza elemente diagnostice deosebite. *Craniul* prezintă des o fractură ipsilaterală sau contralaterală. Se pot întîlni şi cazuri fără fractură craniană. *Creierul* prezintă în marea majoritate a cazurilor leziuni de tip contuzie, mai rar de tip dilacerare, cu edem cerebral important. Leziunile cerebrale pot fi localizate la nivelul hematomului sub formă de contuzii corticale sau profunde, sau la distanţă : contuzii cerebrale în emisfera contralaterală (prin contralovitură) şi leziuni frecvente de contuzie în trunchiul cerebral. Aceste leziuni cerebrale asociate, existente constant în hematoamele subdurale recente, influenţează în mare măsură evoluţia şi prognosticul. În multe cazuri, leziunile cerebrale asociate devin dominante, sindromul de compresiune determinat de hematom trecînd pe plan secundar.

Tabloul clinic al hematomului subdural recent este direct dependent de intensitatea şi gravitatea leziunilor cerebrale asociate. Tabloul simptomatologic al hematomului subdural recent pur este cu totul excepţional. Practic, există două posibilităţi de prezentare a simptomatologiei hematomului subdural recent : fie dominanţa efectului compresiv al hematomului (hematom pe prim plan), fie dominanţa leziunilor cerebrale grave de contuzie (hematom pe plan secund) (Arseni şi Grigorovici, 1960). Esenţial pentru diagnosticul clinic este recunoaşterea din timp a semnelor focale, de lateralizare, indiferent de gradul de alterare a stării de conştienţă. Schema clinică a hematomului subdural recent de tip acut este următoarea :

— *Traumatism craniocerebral iniţial* cu alterarea imediată a stării de conştienţă, de la pierderea simplă pînă la alterarea sa profundă, caracteristic copilului ;

— *Interval remisiv*, de regulă scurt (cîteva ore), care la copil poate fi bine evidenţiat ;

— *Alterarea stării de conştienţă şi a funcţiilor vegetative* are loc brusc, cu evoluţie rapidă ; copilul devine comatos şi se agravează continuu, Perturbarea funcțiilor vegetative este deosebit de gravă și constă în : tahicardie, respirație Cheyne-Stokes, hipertermie, alterare treptată a reflexelor oculopalpebrale (fotomotor, corneean, clipit) și de deglutiție. Hipertermia este constatată frecvent, ca și starea de deshidratare datorită vărsăturilor repetate. *Examenul neurologic* nu furnizează totdeauna date foarte concludente, deoarece multe din semnele de focar pot fi mascate de starea comatoasă a copilului. Totuși, spre deosebire de adult, aceste semne pot fi puse mai ușor în evidență. Se remarcă un deficit motor de tip hemiplegie însoțit de midriază, fenomene ce evocă compresiunea cerebrală. Inegalitatea pupilară cu midriază ipsilaterală se produce mai puțin frecvent decît în hematoamele extradurale. Crizele comițiale de tip jacksonian, contralaterale hematomului, sînt frecvente și au valoare localizatorie. În continuarea sindromului clinic, odată cu dezvoltarea fenomenelor de agravare, se instalează hemiplegie cu midriază paralitică de partea leziunii. Suferința marcată a trunchiului cerebral este evocată de alterarea profundă a stării de conștiență, crize de rigiditate prin decerebrare și midriază fixă bilaterală. Ca și în cazul hematomului extradural, copiii mici pot prezenta fenomene supraadăugate de șoc hemoragic prin spolierea sanguină produsă de hematom.

Modalitatea evolutivă descrisă aparține tipului acut de hematom subdural. În cele *subacute*, aspectul clinic se desfășoară pe o perioadă mai îndelungată de timp (3—10 zile) astfel că simptomatologia capătă o evoluție tipică în doi timpi. În aceste cazuri, ceea ce este perfect evidențiabil clinic este intervalul remisiv, care la copil poate apărea total asimptomatic. Agravarea care urmează perioadei de interval liber este rapidă dar nu atît de dramatică ca în forma acută. Alterarea stării de conștiență și perturbările vegetative sînt constatate și în acest caz, cu evoluție progresiv rapidă. În schimb, semnele neurologice sînt mult mai evidente și mai constante, astfel că diagnosticul de lateralitate a hematomului este mult mai ușor de stabilit.

Există și posibilitatea unui tablou clinic în care predomină leziunile de contuzie cerebrală gravă, hematomul subdural fiind pe plan secundar. Această posibilitate clinică este întîlnită în traumatismele craniocerebrale grave, în care fenomenele de contuzie cu afectarea frecventă a trunchiului cerebral domină simptomatologia. În aceste condiții, schema evolutivă clasică se va prezenta astfel : traumatism craniocerebral cu alterarea imediată și profundă a stării de conștiență — interval remisiv inaparent sau reprezentat de ameliorarea stării de conștiență — sindrom de agravare în continuare în decurs de cîteva ore, constînd din alterarea profundă a stării de conștiență cu tulburări vegetative importante ce indică afectarea trunchiului cerebral (tulburări respiratorii, hipertermie, midriază fixă bilaterală, areflexie oculopalpebrală, absența deglutiției, crize de rigiditate prin decerebrare și chiar flaciditatea cefei). În aceste cazuri, hematomul subdural recent poate fi asociat cu alte revărsate intracraniene. Chiar dacă diagnosticul de hematom subdural recent este stabilit în timp util și se efectuează evacuarea colecției, șansele de supraviețuire sînt reduse, datorită leziunilor grave de contuzie cerebrală (McLaurin și Tutor, 1961).

Examenele paraclinice furnizează date utile pentru diagnosticul de hematom subdural recent la copil. Ținînd seama de aspectul acut sau

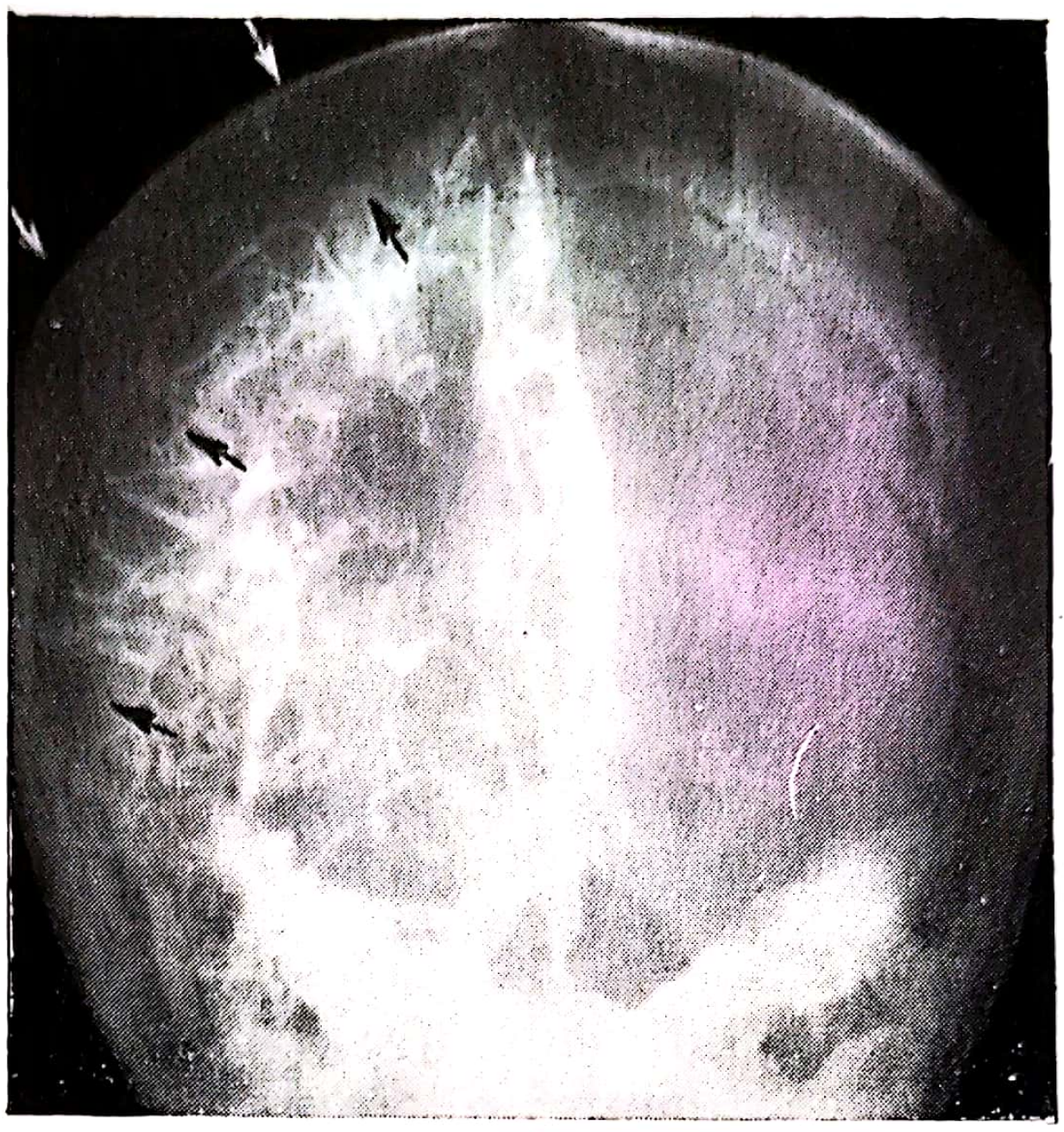

Fig. 141. — Angiografie carotidiană dreaptă într-un caz de hematom subdural recent de emisferă dreaptă (incidenţă anteroposterioară).

chiar subacut al hematomului subdural recent, aceste examene paraclinice trebuie limitate la cele ce ne furnizează doar date diagnostice indispensabile. În această situaţie, Mealey (1968) pledează pentru două explorări : ECHO şi angiografie. Sîntem de acord total cu eficienţa şi rapiditatea acestor două explorări necesare diagnosticului precoce şi instituirii terapiei chirurgicale de urgenţă. Angiografia cerebrală constituie metoda de elecţie care indică *existenţa* şi *localizarea* hematomului subdural (fig. 141). Prezenţa hematomului subdural este relevată de constatarea unei arii avasculare cu deplasare contralaterală a axului vascular median. Norman (1956) descrie detalii angiografice caracteristice pentru hematomul subdural recent : marginea internă a ariei avasculare apare paralelă cu curbura craniană pe incidenţa anteroposterioară, spre deosebire de aspectul exterococonav al marginii interne din hematoamele tardive. Tomografia axială computerizată (CAT) poate furniza de asemenea date informaţionale valoroase în hematoamele subdurale recente (Mauersberger şi Fuchs, 1977).

Diagnosticul clinic de hematom subdural recent la copil este dificil, cu tot tabloul general de desfăşurare a simptomatologiei în doi timpi. Această desfăşurare poate fi evidenţiată chiar în hematomul subdural cu evoluţie acută, căci şi în aceste cazuri există o ameliorare de scurtă durată a stării de conştienţă. Evoluţia stării de conştienţă este unul dintre elementele cele mai caracteristice care trebuie urmărit cu atenţie. Amintim că la copil poate interveni un interval remisiv complet asimptomatic în hematoamele subdurale de tip subacut (forma cea mai frecvent întîlnită), urmat de o agravare clinică dramatică (Arseni şi colab., 1969). Oricum, datele furnizate de examenul clinic (deficit motor, modificări pupilare, crize comiţiale) sînt evocatoare pentru diagnosticul de lateralitate a sindromului compresiv cerebral datorat hematomului. Datele de examen paraclinic, în special angiografia, confirmă existenţa hematomului subdural şi arată totodată localizarea revărsatului sanguin.

Evoluţia şi prognosticul hematomului subdural recent sînt în funcţie de predominanţa fenomenelor compresive ale hematomului (prognostic favorabil) sau a leziunilor traumatice primare grave (prognostic defavorabil). În principiu, prognosticul rămîne rezervat în hematomul subdural recent, în special în formele acute, care sînt grefate de o mortalitate considerabilă, mai mare decît cea din formele subacute. Absenţa sau existenţa unui interval remisiv scurt este un factor agravant din punct de vedere prognostic. Desigur, prognosticul este în funcţie directă de intervenţia chirurgicală rapidă şi de măsurile de terapie intensivă. Intraoperator, aspectul creierului este un element preţios în stabilirea evoluţiei ulterioare a copilului. La copil, prognosticul este mult mai favorabil decît la adult în cazurile cu predominanţa efectului compresiv al hematomului diagnosticat şi operat în timp util.

Tratamentul hematomului subdural recent are două obiective: evacuarea de urgenţă a hematomului şi terapia susţinută a leziunilor cerebrale asociate. Evacuarea hematomului subdural are o indicaţie absolută, ţinînd seama de evoluţia rapidă a tabloului clinic. Operaţia se efectuează sub anestezie generală. Tehnica folosită este cea de craniectomie cu trefină (rondela osoasă putînd fi repusă după evacuarea colecţiei). Dura mater este incizată circular, evacuîndu-se colecţia subdurală. Cu această ocazie se apreciază leziunile cerebrale asociate. Reexpansionarea şi pulsaţiile creierului decomprimat pledează pentru inexistenţa altor revărsate intracraniene. Tratamentul leziunilor cerebrale asociate a fost expus la tratarea contuziei cerebrale. Evoluţia postoperatorie la copil este favorabilă; creierul reexpansionează rapid, fapt demonstrabil pneumoencefalografic. În caz de predominanţă a leziunilor de contuzie cerebrală, postoperator se constată doar o ameliorare a stării generale, fiind necesare în continuare măsuri de terapie intensivă.

Rezultatele terapeutice în cele 21 cazuri de hematom subdural recent au fost următoarele: 2 cazuri decedate preoperator, cu contuzie cerebrală gravă; 19 cazuri operate, dintre care 4 decedaţi postoperator, 9 pacienţi vindecaţi fără sechele şi 6 copii cu sechele motorii sau crize comiţiale.

Acelaşi prognostic sever este relevat şi de alţi autori; astfel, Lansky şi Wolcott (1975) afirmă că mortalitatea în hematoamele subdurale subacute este cuprinsă între 50 şi 70%.

Hematoamele subdurale tardive (încapsulate)

Aceste hematoame sînt revărsate sanguine bine delimitate, situate în spaţiile anatomice subdurale, cu efect compresiv asupra creierului. Aceste hematoame subdurale au anumite caracteristici: evoluţie lentă, leziuni cerebrale asociate minime, efecte secundare de importanţă variabilă din partea creierului (edem cerebral) ca răspuns la compresiune. Hematoamele subdurale tardive reprezintă o urgenţă neurochirurgicală într-un anumit stadiu evolutiv, de rupere a echilibrului dinamic intracranian, ceea ce se manifestă printr-o alterare treptată a stării de conştienţă cu importante tulburări vegetative şi neurologice. Actualmente considerăm că termenul de hematom subdural încapsulat corespunde cel mai bine caracterelor anatomoclinice ale acestor forme de hematoame (Arseni și Oprescu, 1972).

Incidența hematoamelor subdurale tardive la copil este destul de scăzută. Dealtfel, Mealey (1968) afirma că aceste forme de hematoame sînt cel mai rar întîlnite dintre toate hematoamele intracraniene la copii (2 cazuri în seria prezentată pe 5 ani). Datele statistice ale Clinicii de neurochirurgie din București arată că, dintr-un total de 33 hematoame subdurale, cele încapsulate sînt în număr de 12. Vîrsta afectată predominant este între 12 și 15 ani. De asemenea, sexul masculin este constatat într-o frecvență mai ridicată.

Mecanismul de producere este extrem de complex. Hematoamele subdurale încapsulate survin după traumatisme craniocerebrale minore, ignorate deseori de copil sau familie. Spre deosebire de hematoamele subdurale recente, cele încapsulate survin în majoritatea cazurilor după traumatisme craniocerebrale închise.

Mecanismul de producere este de obicei prin deaccelerație. Locul cel mai frecvent al impactului este în regiunea frontală sau occipitală. Sursa sîngerării este aproape exclusiv venoasă, dintr-o venă emisară a sinusului longitudinal superior în regiunea fronto-temporală. Sîngerarea în spațiul subdural prin ruperea acestor vene corticodurale se produce imediat postimpact, într-o arie delimitată și este de scurtă durată. Într-un stadiu următor, revărsatul sanguin se organizează cu o membrană de fibrină periferică, care delimitează masa de cheaguri. Treptat, hematomul se încapsulează cu o membrană parietală organizată conjunctivovascular și una viscerală subțire, neorganizată și avasculară. Conținutul de cheaguri se lichefiază treptat, devenind fluid în final. După încapsulare, volumul hematomului crește de obicei, fapt explicat prin două mecanisme : a) prezența unui gradient de presiune osmotică între conținutul hematomului și LCR din spațiile subdurale (Gardner, 1932); b) sîngerări ulterioare din vasele de neoformație ale capsulei parietale a hematomului, concepție actuală bazată pe datele de microscopie.

Efectul compresiv al hematomului nu este în relație constantă și directă cu volumul acestuia. Acest fapt explică de ce hematoame voluminoase evoluează asimptomatic sau oligosimptomatic, în timp ce hematoame cu volum mai mic determină fenomene de compresiune cerebrală precoce. Aceste aspecte discordante au sugerat că în efectul compresiv, în afara volumului, răspunsul țesutului cerebral din ariile subiacente hematomului (McLaurian, 1965) este deosebit de important. În funcție de acești doi factori are loc realizarea efectului compresiv. Creșterea de volum a hematomului este posibilă pînă la o anumită limită critică, ce poate persista în timp. Edemul cerebral ca reacție la compresiune poate rupe acest echilibru cu depășirea limitei critice. Din aceste date fiziopatologice, reiese marea variabilitate a intervalului remisiv și cea a polimorfismului clinic.

Caracterele anatomice ale hematomului subdural încapsulat. Aspectul acestor hematoame este caracteristic prin existența capsulei cu două membrane și a unui conținut în genere fluid. *Capsula* se organizează în timp, dar formarea ei începe în jurul micii sîngerări inițiale în spațiul subdural, ca o fină membrană de fibrină. Capsula este complet organizată după un interval de 2—3 săptămîni. Cele două membrane au caractere bine definite: membrana parietală, mai groasă, cu structură histologică de țesut conjunctiv fibros, invadată de fibroblaste, macrofage încărcate cu hemosiderină și capilare de neoformație; membrana viscerală subțire, practic avasculară, tapisată de un singur strat de celule endoteliale, total neaderentă la leptomeninge (fig. 142). *Conținutul* variază în funcție de stadiul de dezvoltare a hematomului de la coaguli și sînge lacat, pînă la aspectul complet fluid de nuanță brună-gălbuie. Hematoamele subdurale încapsulate se pot calcifica și chiar osifica, ceea ce arată vechimea mare a acestor revărsate (fig. 143). Asemenea cazuri sînt rare în general și încă și mai rare la copil (McLaurin și McLaurin, 1966).

Volumul hematoamelor subdurale încapsulate este variabil, între 50 și 100 ml.

Localizarea preferențială a hematoamelor subdurale încapsulate este frontotemporală. Adesea aceste hematoame cuprind convexitatea unei emisfere cerebrale în întregime. Localizarea bilaterală la copil este cu totul excepțională, ca și cea de fosă cerebrală posterioară. Holub (1953) susține că, cu toată frecvența scăzută a hematoamelor subdurale încapsulate de fosă cerebrală posterioară, acestea au o incidență mai mare la copii decît la adulți, fapt neconfirmat de alți autori (Ciembroniewicz, 1965).

Leziunile asociate în hematoamele subdurale încapsulate interesează scalpul, craniul și creierul. *Scalpul* este relativ rar afectat, deoarece aceste hematoame sînt consecutive unor traumatisme craniocerebrale minore. *Craniul* este rar afectat, arătînd doar etiologia traumatică a afecțiunii. La copii, hematomul subdural încapsulat poate determina modificări osoase particulare, în sensul de subțieri sau eroziuni în aria adiacentă sau chiar asimetrie craniană prin bombarea calotei la nivelul hematomului. *Creierul* prezintă constant leziuni cerebrale de tip edem cerebral circumscris în zona subiacentă hematomului. Sînt posibile leziuni cerebrale asociate traumatice specifice de tip contuzie. Coexistența altor revărsate traumatice intracraniene este constatată cu totul excepțional la copil.

Tabloul clinic al hematomului subdural încapsulat este în funcție directă de răspunsul țesutului cerebral la compresiunea hematomului. Schema clinică a acestor tipuri de hematoame este următoarea:

— *Traumatismul craniocerebral* minim și ignorat (comoție cerebrală) sau mediu (contuzie cerebrală minoră);

— *Intervalul remisiv* — care poate fi la copil complet asimptomatic sau oligosimptomatic, manifestîndu-se prin cefalee, astenie, bradipsihie;

— *Perioada manifestă* — în care sînt prezente semne de hipertensiune intracraniană (cefalee predominantă) de partea hematomului, vărsături, tulburări de echilibru, uneori edem papilar), semne de iritație meningiană, semne neurologice de localizare (crize jacksoniene, deficit motor). Cîtva timp copilul acuză doar cefalee (tip hemicranie) și vărsături. Apoi apar și celelalte fenomene neurologice. Treptat se instalează o *alterare*



Fig. 142. — Aspect microscopic al capsulei de hematom subdural tardiv (Van Gieson, 60×):

a, membrana parietală, constituită din țesut conjunctiv și vase de neoformație;

b, membrana viscerală, mult mai subțire și complet avasculară.

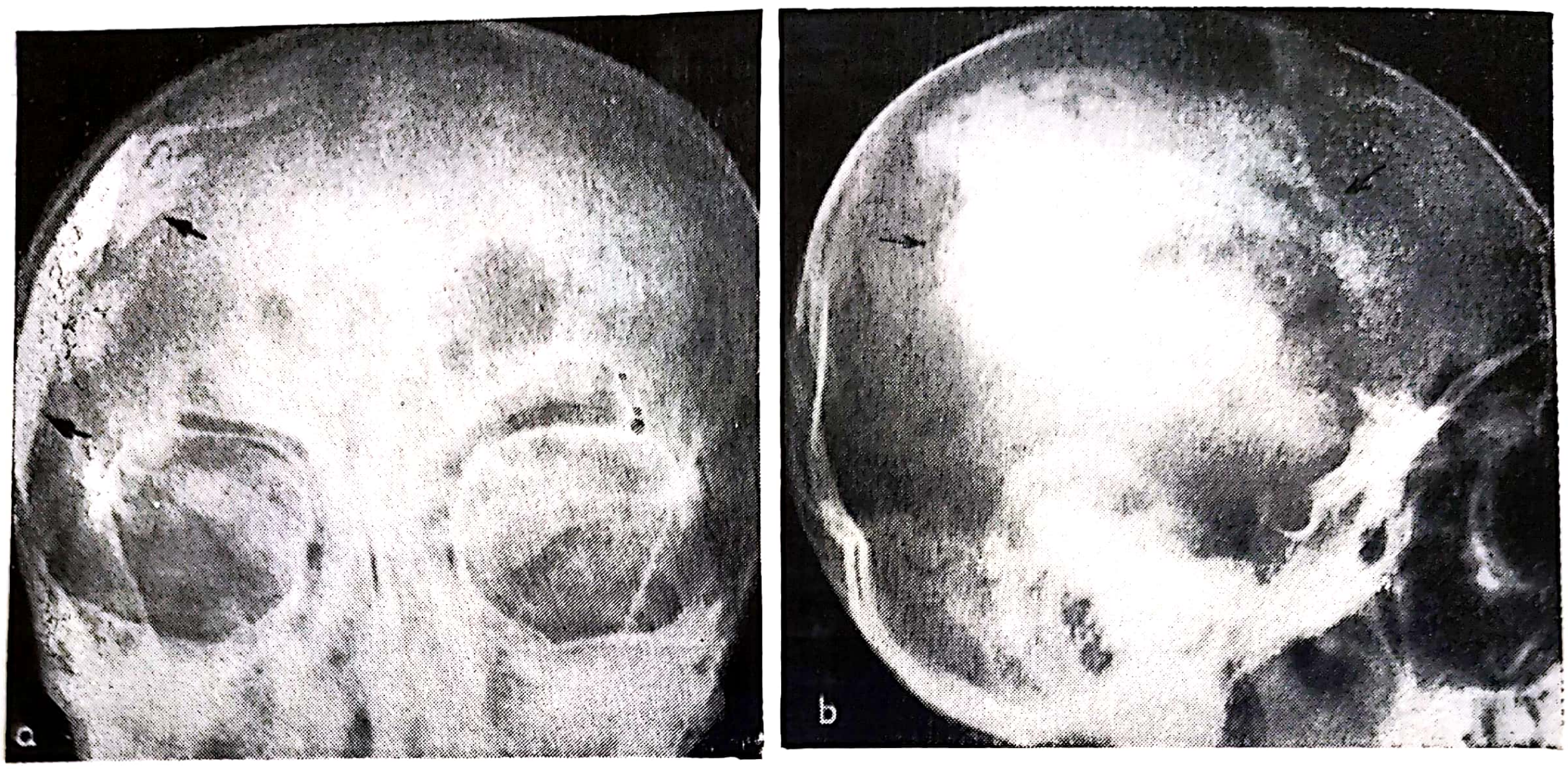

Fig. 143. — Radiografie craniană într-un caz de hematom subdural calcificat de emisferă stîngă:
a, anteroposterior; *b*, profil.

a stării de conștiență (somnolență, stupoare, stare confuzivă). Perioada manifestă (de stare) ce indică în fond sindromul de compresiune cerebrală este urmată de simptomatologia sindromului de agravare cu semne de suferință din partea trunchiului cerebral. Aceste fenomene se datoresc sindromului de angajare temporală. Astfel se produce o alterare profundă a stării de conștiență cu *tulburări vegetative* (tahicardie, tulburări respiratorii, hipertermie, modificări ale reflexelor oculopalpebrale și de deglutiție) și cu *tulburări neurologice* (hemipareză ipsilaterală, accentuarea midriazei ipsilaterale). În ultima fază apar crizele de rigiditate prin decerebrare cu pupile midriatice bilaterale fixe, tulburări respiratorii (respirație Cheyne-Stokes) și de deglutiție importante. Această formă clinică prezentată, cu evoluție în 2 timpi și cu agravare progresivă, este caracteristică copilului. Agravarea la această vîrstă poate să capete un aspect deosebit de rapid, discordant față de intervalul de luciditate, care este total asimptomatic.

La copil mai poate fi întîlnită și *forma clinică pseudotumorală*, în care ignorarea traumatismului inițial și lipsa semnelor fizice de impact cranian fac ca evoluția să fie aproape identică cu cea din tumorile cerebrale.

Clinic, hematomul de fosă cerebrală posterioară are următoarea evoluție (Holub, 1953): impact occipital; interval remisiv de cîteva săptămîni; sindrom de agravare ce constă în cefalee intensă, vărsături, edem papilar, tulburări de echilibru, redoarea cefei și fenomene de suferință acută prin compresiunea trunchiului cerebral (tulburări de respirație, fonație, deglutiție). Sindromul clinic al hematomului subdural încapsulat bilateral la copil nu a fost întîlnit nici în seria studiată, nici în literatura de specialitate.

Examenele paraclinice pot fi executate într-o anumită ordine, investigațiile neavînd caracter de urgență în această formă. Rareori, în caz de sindrom de agravare survenit brusc, ceea ce solicită intervenția chirurgicală de urgență, nu putem efectua decît ECHO și angiografia cerebrală, ca în cazul hematoamelor subdurale recente. Ordinea de efectuare a investigațiilor complete este următoarea :

— Radiografia craniană în incidențele standard, care are rar valoare de relevare a unei fracturi craniene, deci a existenței traumatismului craniocerebral inițial ; în aceste cazuri fractura craniană este de tip liniar.

— EEG, care poate indica lateralizarea, relevînd o activitate lentă pe zonele corespunzătoare suprafeței hematomului ; aceste modificări de asimetrie de emisferă sînt deosebit de semnificative ;

— ECHO este de reală utilitate, arătînd o deplasare a structurilor mediane cerebrale spre partea opusă compresiunii ; aceste date au o valoare numai de lateralitate, indicînd necesitatea angiografiei carotidiene (fig. 144) ;

— PEG nu reprezintă o metodă necesară în cazul hematoamelor subdurale încapsulate, nearătînd nici aspectul, nici localizarea leziunii, astfel că oricum se ajunge la angiografie ; în cazul în care PEG s-a efectuat, imaginea obținută arată o deplasare în bloc, cu minimă deformare a sistemului ventricular. De asemenea se constată lipsa aerului în spațiile subarahnoidiene (semnul lui Davidoff) (fig. 145) ;

— Angiografia cerebrală reprezintă metoda diagnostică de elecție, deoarece precizează existența, localizarea și chiar tipul de hematom subdural ; hematomul se poate evidenția prin prezența unei arii vasculare, net delimitată, cu deplasarea contralaterală a axului median al creierului (pe incidența anteroposterioară), iar localizarea se determină prin urmărirea incidențelor angiografice anteroposterioară și laterală. Hematomul subdural încapsulat se caracterizează printr-o arie vasculară de formă biconvexă, limita cerebrală a acestei arii avînd curba cu concavitatea spre craniu (Norman, 1956). Arseni și Grigorovici (1959) descriu acest aspect angiografic caracteristic drept „imagine în hamac” (fig. 146).

Diagnosticul de hematom subdural încapsulat la copil poate fi realizat clinic, ținînd seama de existența schemei clasice de evoluție în doi timpi, în cazul cînd ne sînt furnizate date anamnestice clare despre traumatismele craniocerebrale și intervalul liber. Erorile sînt posibile cînd traumatismul craniocerebral inițial este ignorat, astfel încît se pun probleme de diagnostic diferențial cu tumorile cerebrale. Oricum, examenele paraclinice pot preciza diagnosticul. Diferiți autori (Evans, 1963 ; Mealey, 1968), insistă asupra dificultății diagnosticului de hematom subdural încapsulat la copii, tocmai datorită lipsei antecedentelor traumatice și a prezenței doar a fenomenelor de HIC.

Evoluția hematomului subdural încapsulat înregistrează o agravare odată cu instalarea fenomenelor de compresiune cerebrală și apoi de suferință a trunchiului cerebral. În unele cazuri rare, aceste hematoame pot să se calcifice și să fie tolerate ani de zile datorită efectului compresiv minim. Această evoluție posibilă a hematomului subdural încapsulat la copii a fost sistematizată de Davidoff și Dyke (1938) într-un sindrom particular („hematom subdural cronic juvenil rezolutiv”) ale cărui caracteristici sînt : a) traumatism craniocerebral în antecedente, de regulă la distanță mare ; b) sindrom de HIC moderat ; c) simptomatologie neurologică discretă de lateralitate ; d) sindrom radiologic caracteristic

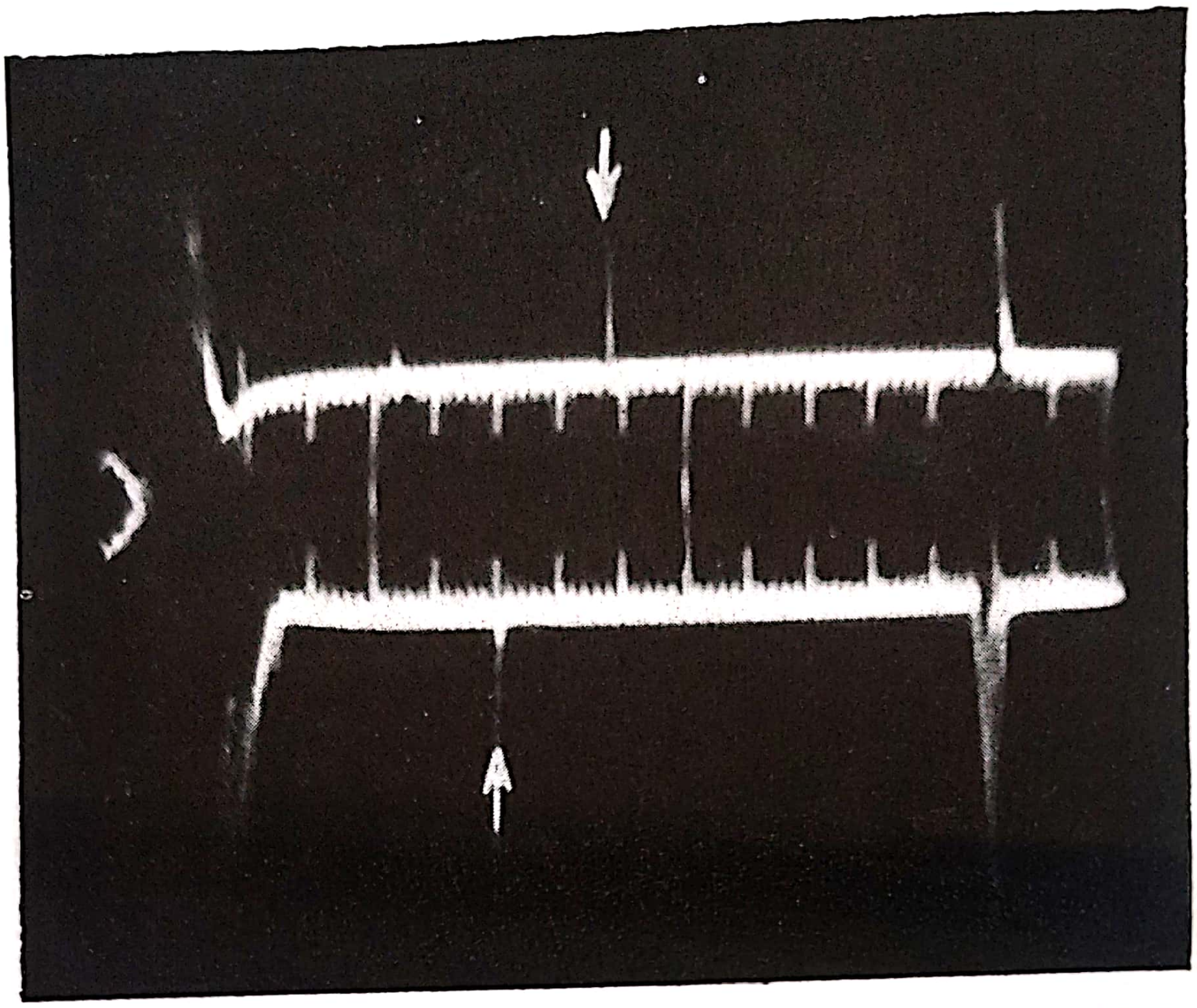

Fig. 144. — ECHO într-un caz de hematom subdural încapsulat de emisferă dreaptă. Se constată deplasarea structurilor mediane cerebrale de la dreapta la stînga cu 6—8 mm (săgeata indică linia mediană).

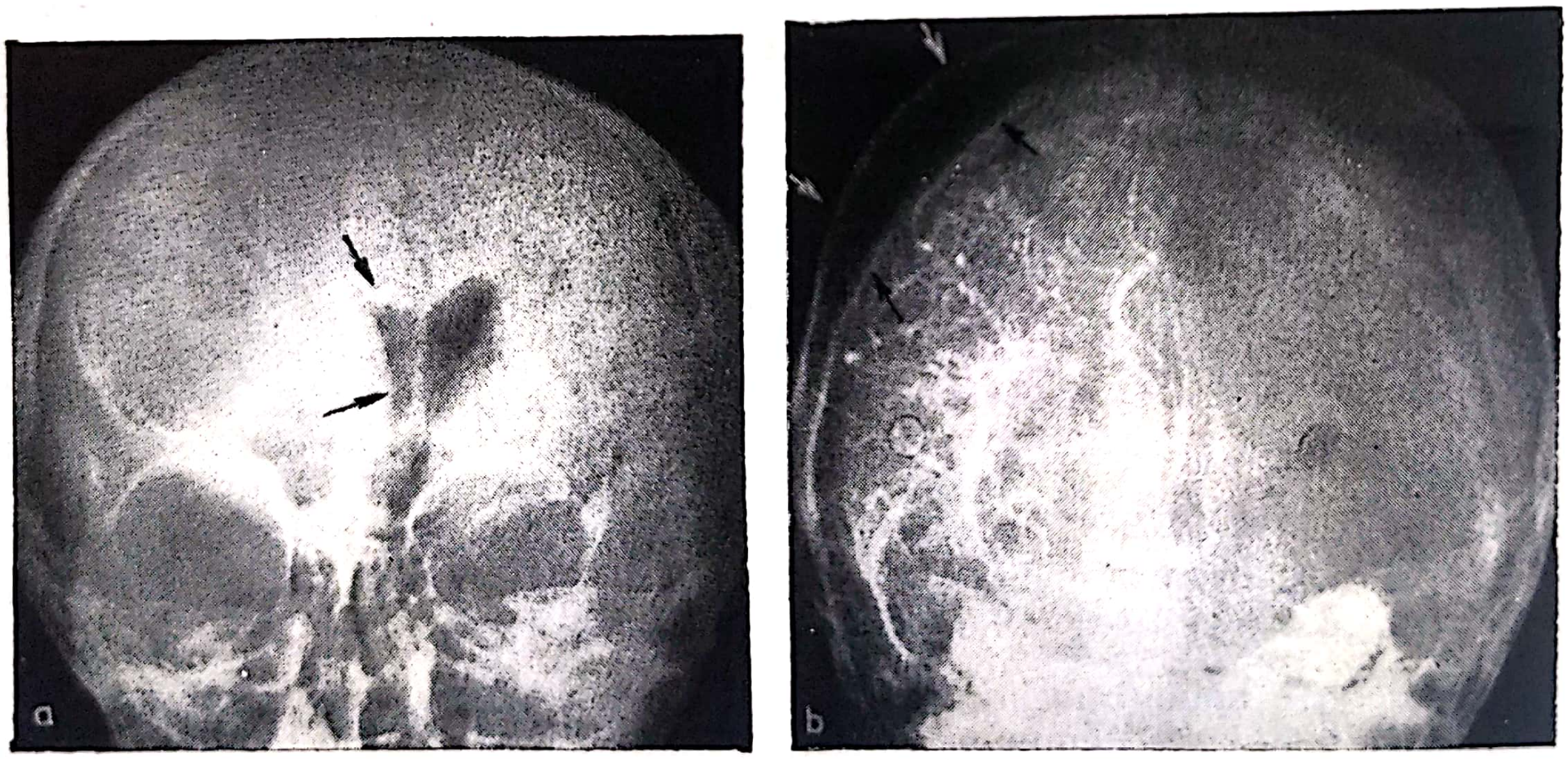

Fig. 145. — Hematom subdural încapsulat de emisferă dreaptă:
a, sistemul ventricular deplasat spre stînga şi lipsa aerului în spaţiile subarahnoidiene de partea dreaptă; *b* angiografie carotidiană dreaptă cu evidenţierea ariei avasculare a hematomului.

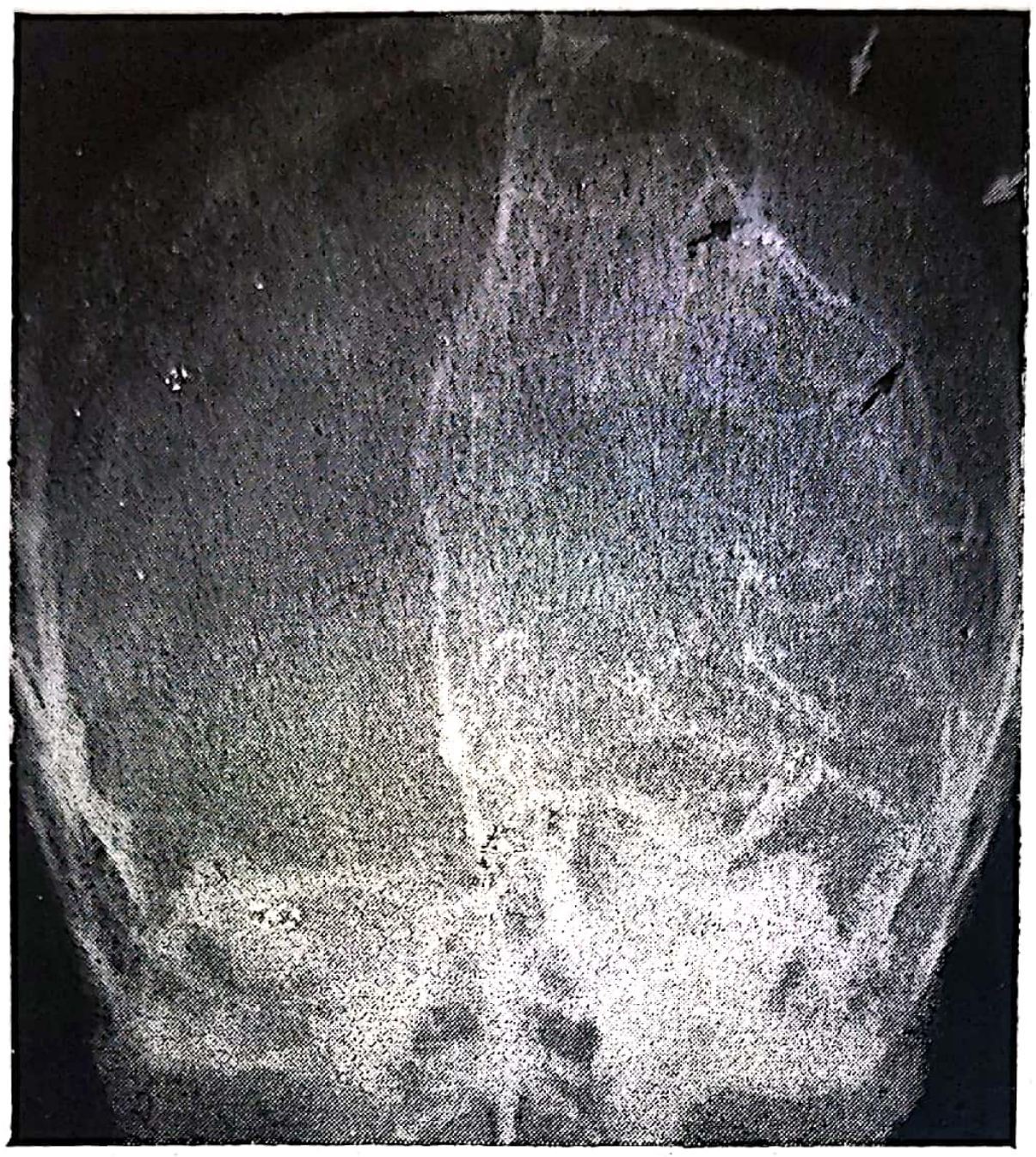

Fig. 146. — Angiografie carotidiană stîngă cu evidenţierea ariei avasculare a unui hematom subdural încapsulat de emisferă stîngă.

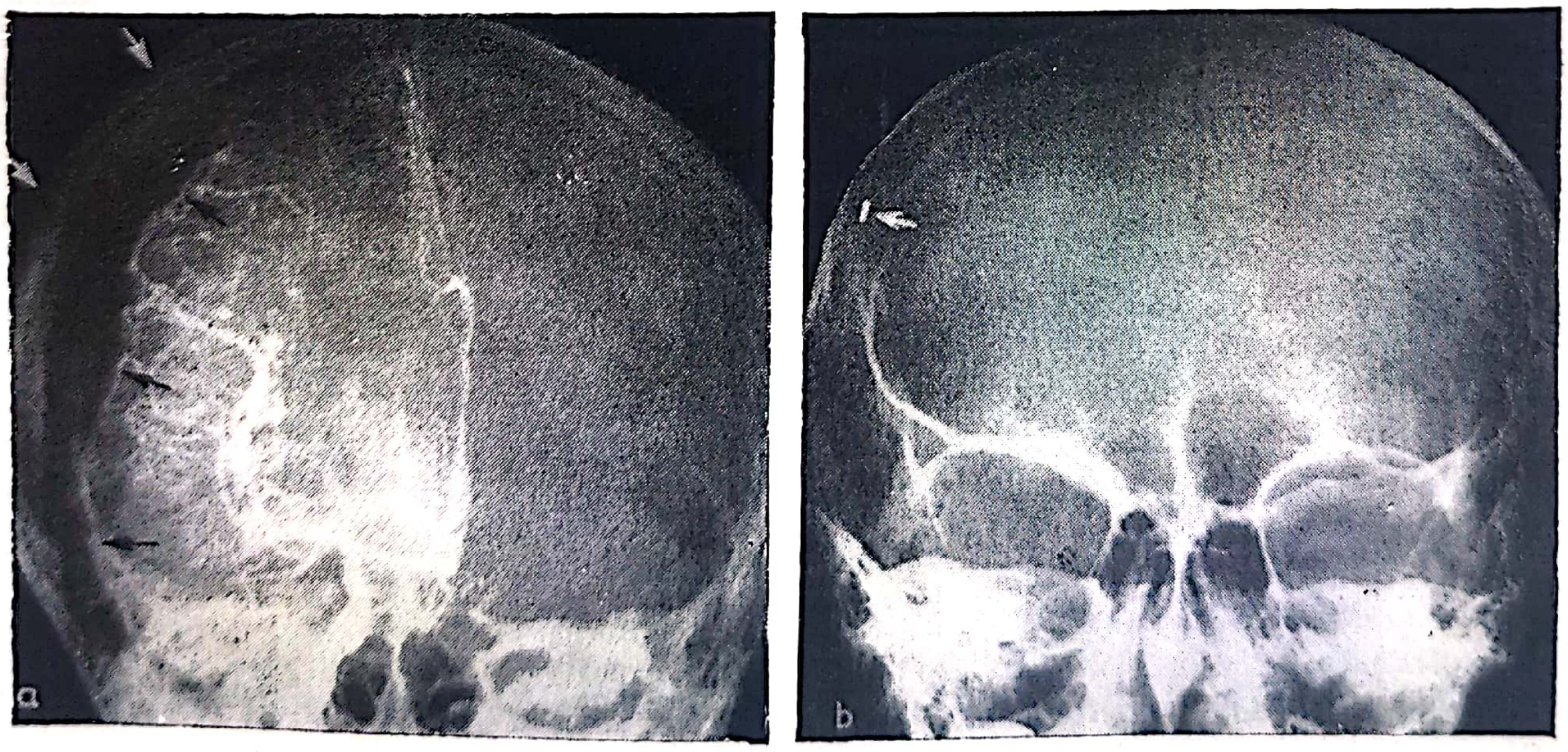

Fig. 147. — Hematom subdural încapsulat de emisferă dreaptă : *a*, angiografie carotidiană dreaptă cu evidenţierea hematomului ; *b*, radiografie craniană simplă (clipul fixat pe membrana viscerală arată reexpansiunea creierului a doua zi postoperator).

(asimetrie craniană, cu modificări osoase importante ale fosei cerebrale mijlocii) ; e) la PEG se constată dilatarea ventriculului cerebral ipsilateral cu deplasarea structurilor mediane spre partea leziunii, datorită probabil presiunii negative produse de tendința la rezoluție a hematomului.

Prognosticul este în general favorabil la copil, deoarece domină factorul compresiv, iar leziunile asociate cerebrale nu sînt grave. În caz de suferință a trunchiului cerebral prin compresiune, prognosticul devine sever. Diagnosticarea rapidă și mai ales precocitatea momentului operator sînt elemente prognostice importante.

Tratamentul hematomului subdural încapsulat constă în evacuarea chirurgicală a sa. Acest tratament are o indicație absolută, imediat ce diagnosticul a fost stabilit. În ceea ce privește adoptarea tehnicii chirurgicale, pledăm pentru craniectomie cu trefină; în zona de localizare a hematomului nu sînt necesare metodele de abordare prin volet osteoplastic. După incizia circulară a durei, se evacuează hematomul și se extirpă parțial membrana parietală cu ruperea pe o suprafață cît mai mare a membranei viscerale. Pe membrana viscerală se aplică un clip pentru a putea urmări postoperator reexpansionarea creierului (fig. 147). Nu am folosit metodele de extirpare totală a capsulei hematomului, neconsiderîndu-le necesare. Intraoperator, se urmărește aspectul general al creierului și pulsațiile după evacuarea colecției. După efectuarea hemostazei se sutureaza dura, element important la copilul mic, iar planurile anatomice se închid fără dren. Tratamentul chirurgical trebuie susținut de tratamentul general al leziunilor cerebrale asociate. În faza postoperatorie evoluția este favorabilă, reexpansionarea creierului făcîndu-se rapid (fig. 147). *Rezultatele terapeutice* în hematoamele subdurale încapsulate au fost: 12 cazuri operate, cu vindecare totală în toate cazurile.

Hematoamele intraparenchimatoase (intracerebrale). Aceste hematoame sînt revărsate, situate în substanța cerebrală, bine delimitate, care se comportă ca procese expansive cu evoluție progresivă, deci cu efect compresiv. Etiologia traumatică complică adesea patologia hematoamelor intraparenchimatoase cu leziuni asociate cerebrale de tip contuzie și edem și mai rar de tip dilacerare. Aceste forme de hematoame constituie, ca și celelalte revărsate intracraniene, o urgență neurochirurgicală la copil.

Incidența hematoamelor intraparenchimatoase este mult mai redusă în comparație cu cea a hematoamelor extradurale și subdurale. Din datele statistice ale Clinicii de neurochirurgie din București (1960—1978) rezultă că au fost internate 19 cazuri de hematoame intraparenchimatoase, ceea ce, raportat la numărul total (4 739) de traumatisme craniocerebrale la copii pe această perioadă, dă o proporție de 0,4%. Aceste date sînt asemănătoare cu cele furnizate de alți autori (Mealey, 1968; Till, 1975). Matson (1969) recunoaște existența hematoamelor intracerebrale posttraumatice și remarcă incidența lor crescută în lobul temporal, dar în seria urmărită nu a avut nici un asemenea caz. Acest lucru este explicat prin structura vasculară specială la această vîrstă (vase mici și elastice) și prin apariția edemului cerebral. Elasticitatea țesutului cerebral contribuie de asemenea la limitarea apariției acestor revărsate.

Sexul predominant afectat este cel masculin, iar vîrsta este cuprinsă între 8 și 15 ani.

Mecanismul de producere a hematomului intraparenchimatos este în funcție directă de condițiile anatomice vasculare cerebrale ale copilului. Cea mai mare parte a acestor hematoame survin după traumatisme craniocerebrale închise. Traumatismele prin accelerație produc mai rar hematoame intraparenchimatoase, ducînd mai frecvent la leziuni de contuzie și dilacerare. Traumatismul prin deaccelerație reprezintă cauza determinantă principală pentru hematomul intraparenchimatos. Mecanismul de contralovitură joacă un rol mult mai puțin important în aceste hematoame decît în cele extradurale și subdurale. Privitor la intensitatea traumatismelor craniocerebrale, remarcăm că traumatisme mici și mijlocii sînt generatoare de hematoame intraparenchimatoase. Două mecanisme fundamentale stau la baza formării hematomului intraparenchimatos:

a) Mecanismul prin leziune vasculară directă, realizat prin ruptură arterială sau venoasă intracerebrală, care este extrem de rar la copil. Acest mecanism se produce doar în urma accidentelor de explozie sau prin diferite proiectile. Rezultă un hematom intraparenchimatos pur prin leziune vasculară directă.

b) Mecanismul prin leziune vasculară indirectă realizat prin alterări vasculare contuzionale. Acest mecanism este considerat ca fundamental în producerea de hematom intraparenchimatos. În cadrul acestui mecanism, hematomul ia naștere astfel: modificările contuzionale de vasoparalizie determină încetinirea fluxului sanguin cerebral cu creșterea permeabilității vasculare și producerea de extravazate sanguine sub formă de hemoragii peteșiale; aceste focare hemoragice cresc în întindere, conflueazā, formînd astfel hematomul intraparenchimatos. Rezultă un hematom intraparenchimatos de tip traumatic secundar, căci se dezvoltă într-un țesut cerebral cu importante leziuni traumatice primare (contuzie), fiind urmarea acestora. Hematomul care se dezvoltă într-un focar de dilacerare cerebrală este rezultatul unui mecanism mixt, atît prin leziunile vasculare directe, cît și prin extravazări vasculare din zonele de contuzie adiacente. Hematomul intraparenchimatos își mărește volumul în ritmul în care continuă tulburările vasculare contuzionale. Datorită tensiunii revărsatului sanguin și mai ales a friabilității parenchimului cerebral, hematomul intraparenchimatos poate să dilacereze parenchimul și să comunice cu spațiile subdurale sau cu sistemul ventricular. Acest fapt este extrem de rar întîlnit la copil. Incidența scăzută a hematomului intraparenchimatos la copii se explică prin structura vasculară specială (vase mici și elastice) și prin apariția edemului cerebral. În țesutul cerebral contuzionat sau dilacerat, la copil, spre deosebire de adult, nu se constată hematom, datorită tocmai apariției foarte rapide a edemului cerebral și a persistenței acestuia. Se realizează astfel comprimarea vaselor mici și mijlocii din parenchimul din jur. Leziunile cerebrale la copil rămîn localizate la suprafața creierului și nu se transmit în profunzime decît la presiuni mari, element explicat prin elasticitatea țesutului cerebral (Arseni și colab., 1969).

Caracterele anatomice ale hematomului intraparenchimatos. Aspectul. Hematomul este constituit dintr-o masă de cheaguri și sînge lacat, cu predominanța unuia dintre aceste elemente în funcție de timpul scurs de la traumatism. Spre deosebire de hemoragia cerebrală, hematomul este un revărsat sanguin net delimitat în parenchimul cerebral, cu caracter expansiv, încadrîndu-se astfel, în grupa proceselor intracraniene înlocuitoare de spațiu.

Volumul mediu este de 20—50 ml, existînd variații foarte mari în această direcție. Tabloul clinic și evoluția sînt în legătură directă cu topografia hematomului și amploarea edemului perilezional și mai puțin cu volumul său.

Localizarea preponderentă este în regiunea temporală sau frontotemporală. Celelalte localizări (parietale, parietooccipitale) sînt rare, iar localizările în fosa cerebrală posterioară — hematomul intracerebelos posttraumatic — sînt și mai rare. Nu am avut nici o observație clinică în această direcție. Wright (1966) publică 2 cazuri de hematom intracerebelos posttraumatic la copil. Hematoamele intraparenchimatoase sînt unice, cu localizare de obicei subcorticală și mai rar profundă, paraventriculară (hematoamele multiple sînt cu totul excepționale la copil).

Leziunile cerebrale asociate pot afecta scalpul, craniul și creierul. *Scalpul* este rar interesat, aceste hematoame fiind întîlnite mai ales în traumatismele craniocerebrale închise. *Craniul* poate prezenta adesea fracturi de diferite tipuri. *Creierul* prezintă constant leziuni asociate hematomului, de tip contuzie și edem cerebral. Zonele de contuzie predomină în aria topografică a hematomului. Edemul cerebral perifocal circumscris, pe lob sau generalizat este totdeauna prezent. Acest mod de reacție cerebrală participă la agravarea sindromului și de amploarea sa depinde prognosticul. Hematomul induce o dilacerare cerebrală secundară, favorizată și de friabilitatea parenchimului cerebral adiacent. Această dilacerare secundară, precum am arătat, poate duce rar la efracția hematomului în spațiul subdural sau intraventricular. Celelalte revărsate posibile asociate (hematom extradural și hematom subdural) sînt rare la copii.

Tabloul clinic prezintă aspecte variate în funcție de intensitatea traumatismului, de mecanismul sîngerării și, mai ales, de leziunile cerebrale asociate. Schema evoluției clinice a hematomului intraparenchimatos, ca dealtfel a tuturor revărsatelor sanguine intracraniene, este următoarea:

— *Traumatism craniocerebral inițial*, de intensitate medie sau gravă, cu efect contuziv asupra parenchimului cerebral;

— *Interval remisiv*, de durată variabilă, dar niciodată complet asimptomatic, căci în această perioadă sînt manifeste elementele clinice ale contuziei;

— *Perioada de agravare*, cu evoluție rapidă, în care se manifestă fenomenele compresive ale hematomului și edemului perifocal cu suferință cerebrală consecutivă și chiar cu suferință din partea trunchiului cerebral. În această perioadă în funcție de sediul hematomului apar *semnele neurologice de localizare* (deficit motor, modificări pupilare). Treptat, odată cu *alterarea profundă a stării de conștiență* (starea de comă), se instalează *tulburările vegetative* (modificări respiratorii, de deglutiție, reflexe oculopalpebrale), iar în ultima fază apar semnele de suferinţă profundă a trunchiului cerebral (rigiditate prin decerebrare, pupile midriatice fixe, deglutiţie abolită). Odată cu instalarea suferinţei grave a trunchiului cerebral, prognosticul este extrem de rezervat.

Această schemă evolutivă descrisă se poate prezenta sub 3 forme clinice, corespunzătoare evoluţiei afecţiunii : acută, subacută şi cronică. *Forma acută* — cu evoluţie clinică foarte rapidă, are un interval remisiv (oligosimptomatic) de scurtă durată, după care urmează alterarea progresivă a stării de conştienţă, cu tulburări vegetative şi semnele neurologice descrise. În această formă, copilul nu este niciodată perfect lucid în perioada intervalului remisiv. Există şi forme supraacute cu supravieţuire de foarte scurtă durată (cîteva ore). *Forma subacută* — cu o evoluţie mai puţin rapidă, înregistrează un interval remisiv (realmente lucid) de 3—10 zile, după care apar modificări rapid progresive ale stării de conştienţă. În aceste cazuri, semnele neurologice de localizare pot fi evidenţiate mult mai bine. Aceste forme clinice subacute predomină la copil. La vîrstele mici, în intervalul remisiv posttraumatic se constată o paloare marcată care trădează în fond sîngerarea intracerebrală (Schieffer şi colab., 1968). Există şi forme subacute fără interval remisiv clar, în care copilul rămîne cu starea de conştienţă alterată şi pe acest fond apar semnele neurologice de localizare. Aceste forme au fost denumite subacute stagnante sau progresive în funcţie de evoluţia clinică (Arseni şi Grigorovici, 1961). *Forma cronică* — se caracterizează printr-un interval remisiv de peste 3 săptămîni şi cu o evoluţie relativ mai lentă a sindromului de agravare. Această formă este foarte rară la copil şi nu am întîlnit-o la nici unul din cazurile noastre.

Examenele paraclinice furnizează date mai puţin specifice în aceste revărsate sanguine, faţă de hematoamele extradurale şi cele subdurale. În caz de urgenţă chirurgicală, ţinînd cont de prezenţa sindromului neurologic de localizare, din grupul examenelor paraclinice se efectuează doar angiografia. Cînd putem folosi întreaga baterie de teste, ordinea de efectuare a acestora este următoarea :

— Radiografia craniană are valoarea relevării factorului traumatic, prin existenţa diferitelor tipuri de fracturi ale craniului ;

— EEG nu este concludentă în formele acute, deoarece există o suferinţă difuză a creierului ; în formele subacute poate evidenţia un focar de activitate lentă, în hematoamele localizate mai superficial ;

— ECHO furnizează date asupra deplasării structurilor cerebrale mediane ;

— PEG nu reprezintă o metodă de elecţie, furnizînd imagini caracteristice doar cînd hematomul comunică cu sistemul ventricular sau cu spaţiile subarahnoidiene. În aceste cazuri apare o imagine cu aspect marmorat a cavităţii hematomului, datorită insinuării aerului în masa de cheaguri sanguine ;

— Angiografia cerebrală reprezintă metoda princeps de diagnosticare a hematomului intraparenchimatos. Deoarece această metodă indică şi localizarea colecţiei, ea este prioritară pentru stabilirea locului de abordare chirurgicală. Imaginea angiografică este de arie avasculară, intracerebrală, comportîndu-se în mod asemănător cu celelalte procese expansive intracerebrale (chisturi parazitare, tumori) Imaginile angiografice arată de

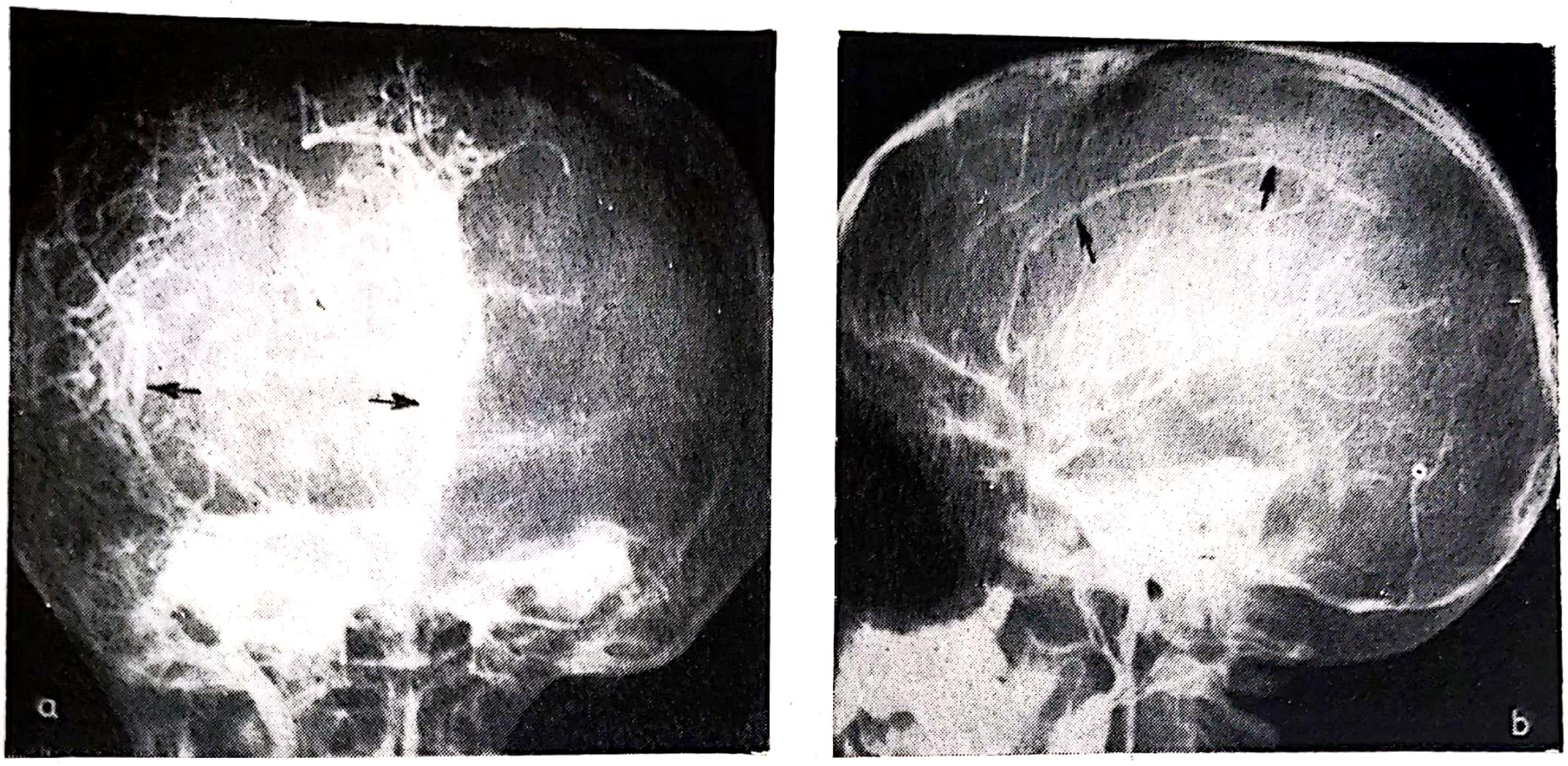

Fig. 148. — Angiografie carotidiană stîngă într-un caz de hematom intraparenchimatos parietooccipital stîng :
a, anteroposterior ; *b*, profil.

obicei un volum mai mare al hematomului, deoarece în deplasările vasculare intervine și factorul edem perifocal (fig. 148).

— Tomografia axială computerizată (CAT) relevă date deosebit de utile în hematoamele intracerebrale, conturînd zona revărsatului intracranian (French și Dublin, 1977).

Diagnosticul clinic este posibil în cazurile în care anamnestic, traumatismul primar este urmat de un interval remisiv și apoi de un sindrom de agravare cu fenomenele neurologice focale. Dificultatea diagnostică intervine la copiii grav traumatizați craniocerebral, la care intervalul remisiv este neclar, iar semnele neurologice sînt dificil de evidențiat. În fapt, certitudinea diagnosticului este obținută prin angiografie.

Diagnosticul diferențial se impune cu celelalte revărsate sanguine intracraniene și cu leziunile cerebrale traumatice primare (contuzie, dilacerare). De asemenea, la copil, insistăm asupra diagnosticului diferențial cu edemul cerebral traumatic, atît de frecvent întîlnit. Avînd o anamneză clară asupra factorilor etiologici traumatici, diagnosticul diferențial cu procesele expansive chistice intracerebrale nu este necesar.

Evoluția hematomului intraparenchimatos este gravă.

Prognosticul este în strînsă legătură cu leziunile cerebrale asociate. Leziunile de contuzie sînt constante, în formele acute și subacute, astfel că prognosticul rămîne rezervat. De asemenea, prognosticul depinde și de existența altor revărsate traumatice asociate, terapia intensivă aplicată, precocitatea diagnosticului și a momentului operator. În concluzie, putem afirma că prognosticul hematomului intraparenchimatos, chiar la copii, este întotdeauna rezervat.

Tratamentul hematomului intraparenchimatos este chirurgical. Indicația operatorie este absolută, asociată cu tratamentul intensiv al leziunilor cerebrale de însoțire. Rapiditatea desfășurării secvențelor clinice în formele acute sau supraacute fac ca, în aceste cazuri, indicaţia chirurgicală să nu poată fi efectuată în timp util. În formele subacute, care predomină la copil, se poate interveni eficient, efectuînd evacuarea revărsatului intraparenchimatos. Conduita operatorie de ales, craniectomia lărgită sau voletul osteoplastic, este în funcţie de gravitatea clinică. Constatarea unui hematom extra- sau subdural nu exclude explorarea atentă a creierului (puncţie cu trocar). Măsurile de reechilibrare a stării generale şi de tratament intens al edemului cerebral continuă în faza postoperatorie.

Rezultate Din cei 19 copii internaţi cu hematom intraparenchimatos în perioada 1960—1978 : au fost operaţi 17 ; 3 decedaţi posterior, 5 vindecaţi chirurgical fără sechele şi 9 cu sechele neurologice (deficit motor, crize comiţiale).

D. Sindroamele posttraumatice reziduale (sechele neuropsihice)

Problema traumatismelor craniocerebrale la copii este extrem de complexă, datorită particularităţilor morfofuncţionale ale craniului şi conţinutului său pe de o parte, iar pe de altă parte, trebuie subliniată marea labilitate neurovegetativă a copiilor şi marile lor posibilităţi de recuperare posttraumatice. Pentru studiul evolutiv al traumatismelor craniocerebrale, majoritatea copiilor internaţi în Clinica de neurochirurgie din Bucureşti în perioada 1960—1978 cu traumatisme craniocerebrale medii şi grave au fost revăzuţi după externare, în primul an din 3 în 3 luni, în al doilea an din 6 în 6 luni, apoi anual. S-a efectuat un examen neurologic completat cu examen oftalmologic, EEG şi examen psihiatric. Evoluţia traumatismelor craniocerebrale urmărite este extrem de favorabilă, datorită particularităţilor descrise anterior. Putem considera, în acord cu o lucrare anterioară, că, în marea lor majoritate, traumatismele craniocerebrale la copii sînt benigne (Arseni şi colab., 1969; Till, 1975). Ameliorarea clinică este atît de frapantă încît avem cazuri de copii care au stat în comă 15—20 de zile, iar după revenire au reluat şcolarizarea cu rezultate bune şi foarte bune. Mortalitatea prin contuzie cerebrală gravă a fost de 4,6%, raportat la totalul de traumatisme craniocerebrale (4 739). Decesul a avut loc la majoritatea cazurilor în primele 24 de ore de la internare. Cu toate că în Clinica de neurochirurgie din Bucureşti au fost spitalizaţi numai copii cu traumatisme craniocerebrale medii şi severe, totuşi, peste 60% din cazuri nu au pus probleme evolutive deosebite în perioada acută, recentă sau tardivă posttraumatică, fapt în total acord cu Horvath şi Deciu (1971). Sindroamele posttraumatice reziduale au fost întîlnite în 6,9% din cazuri, după urmărire de minimum 2 ani. Au fost controlaţi, pe un interval de timp între 2 şi 6 ani, clinic şi EEG un număr de 3 884 de copii, dintre care 268 au prezentat sechele neuropsihice. Date asemănătoare sînt citate şi de alţi autori. Astfel, Clement (1958), din 2 000 de cazuri, găseşte sindroame posttraumatice reziduale în proporţie de 5—10%. Richou (1959) dă un procent de 5% sechele, iar Chicot şi Estève (1958) insistă asupra faptului că marea majoritate a cazurilor de traumatisme craniocerebrale la copii nu sînt urmate de sechele. În seria prezentată de Albert (1975), 99% din copiii sub 4 ani cu traumatisme craniocerebrale au un prognostic vital şi funcţional favorabil. Decesele şi sechelele neuropsihice au reprezentat doar 1%.

Trebuie remarcat de la început că nu există un raport strict între gravitatea imediată a traumatismelor craniocerebrale și gravitatea sechelelor. De asemenea, traumatismele cele mai grave nu sînt însoțite în mod obligator de leziuni osoase importante (ele pot chiar lipsi) și invers, o atingere importantă a scheletului cranian poate fi singurul efect decelabil clinicoradiologic al traumatismului. Acest lucru este confirmat de statistica noastră în care predomină traumatismele craniocerebrale închise fără fractură craniană. Factorul cel mai important rămîne contuzia cerebrală.

Sindroamele posttraumatice reziduale ce urmează fazei acute traumatice pot îmbrăca diferite aspecte clinice. Luxey (1968) clasifică aceste sindroame astfel : a) tulburări neurologice, ce cuprind modificările deficitare, funcționale și iritative și b) tulburări psihice, ce cuprind sechele psihoafective și intelectuale. Această clasificare este pur clinică, fără a încerca să diferențieze sechelele cu caracter evolutiv de cele stabilizate.

O distincție cu importanță clinicoterapeutică deosebită este stabilită de Arseni și Oprescu (1972) care delimitează *sindroamele posttraumatice evolutive* (sindromul postcontuzional, epilepsia posttraumatică, encefalopatia posttraumatică etc.) de *sindroamele posttraumatice sechelare* cu simptomatologie fixă, definitivă (deficit motor, afazie, sindroame diskinetice, paralizie facială, anosmie, hipoacuzie). Această sistematizare a sindroamelor posttraumatice este mult mai greu de aplicat la copil la care elementul sechelar fix, definitiv, este greu de afirmat, dat fiind posibilitățile deosebite de recuperare. În urma experienței Clinicii concludem că la copil putem afirma existența *sindroamelor sechelare posttraumatice* numai după 2 ani de la accident, uneori chiar și după acest termen existînd posibilități de recuperare. De aceea vom folosi cu predilecție termenul de *sindroame posttraumatice reziduale*, pe care îl considerăm că reflectă mai corect realitatea, înglobînd atît manifestările posttraumatice recente, cît și pe cele cu apariție tardivă, datorită leziunilor cerebrale evolutive post impact. În aceste condiții, vom prezenta următoarele sindroame posttraumatice reziduale :

1. **Sindromul postcontuzional rezidual** este deosebit de polimorf. Clinic, în afara triadei simptomatice caracteristice : cefalee, vertij, fatigabilitate marcată, pot fi asociate simptome diverse ca astenia, insomnia, starea de irascibilitate. În plus, la aceste semne funcționale se adaugă postcontuzional diferite deficite neurologice (pareze, diplopie, ataxie etc.). În general, sindromul subiectiv postcontuzional este rar la copil. Astfel, unii autori ca Harris (1957) și Otto (1960) nici nu menționează acest sindrom la copil, fapt ce vine în contradicție cu observațiile lui Séligmann (1963), Luxey (1968) și ale marii majorități a autorilor. Oricum, toți acești din urmă autori arată marea benignitate a sindromului postcontuzional la copil. În cazuistica studiată am întîlnit persistența acestui sindrom în săptămînile următoare accidentului cu aspect clinic de cerebrastenie. Atitudinea familiei în astfel de situații este fie de supraprotecție, căutînd să mențină copilul traumatizat într-o stare de dependență și inactivitate totală, fie de intoleranță față de copil, căutînd să-l forțeze să-și continue activitatea școlară în ritm susținut, fără să țină seama de dificultățile sale. În primul caz se împiedică recuperarea neuropsihică a copilului, iar în al doilea se produce un cerc vicios care accentuează fenomenele anterioare.

În asemenea cazuri, atitudinea de urmat este de întrerupere a școlarității cu readaptare ulterioară progresivă.

2. **Sindroame neurologice reziduale.** Leziunile neurologice posttraumatice importante regresează în general rapid la copil, în cîteva săptămîni sau luni, lăsînd sechele minime sau vindecîndu-se complet. În cadrul acestei grupe includem :

a) *Deficitele motorii reziduale posttraumatice*, relativ frecvente (aproximativ 5% conform majorității autorilor), sînt urmarea traumatismelor craniocerebrale grave (Séligmann, 1963). Ele regresează cel mai adesea sub influența unei reeducări motorii bine conduse. În cazurile noastre, evoluția neurologică favorabilă spontană a fost susținută de cultura fizică medicală (masaj, mișcări pasive) aplicată încă din primele zile posttraumatism. Acest fapt este în contrast cu unele atitudini de repaus absolut și de imobilizare îndelungată preconizate în trecut. După externare, reeducarea motorie a fost urmărită cu perseverență, căutîndu-se recuperarea funcțională totală. În această direcție, s-a îmbinat tratamentul medicamentos neurotonic, decontracturant, vitaminic, cu tratamentul fizioterapic, gimnastică medicală și terapia educațională, care are o importanță capitală la copil. Mijloacele ortopedice sînt indicate numai în cazurile de leziuni fixate, ireductibile prin fizioterapie.

b) *Tulburările de vorbire reziduale posttraumatice* sînt constatate de toți autorii. Harris (1957) menționează 12 asemenea cazuri în 150 de traumatisme craniocerebrale. În cele 126 de cazuri de afazie posttraumatică din seria studiată, am remarcat o evoluție deosebit de favorabilă, toate aceste cazuri fiind remise. Aceasta concordă cu formula clasică exprimată de Foix „un copil afazic se vindecă întotdeauna, un afazic tînăr se ameliorează totdeauna și se vindecă uneori, iar un afazic în vîrstă nu se ameliorează decît puțin sau deloc".

c) *Paraliziile de nervi cranieni* (II, III, IV, VI, VII, VIII) au fost întîlnite la copii cu traumatisme craniocerebrale grave. Paralizia facială posttraumatică ce apare în primele zile după traumatism are un prognostic bun, pe cînd cea care survine imediat postimpact are în general un prognostic defavorabil. Paraliziile cele mai frecvente sînt cele oculomotorii ce apar imediat posttraumatism, dar în marea majoritate a cazurilor ele se remit, necesitînd tratamente ortoptice sau chirurgicale. Am constatat amauroză unilaterală datorită fracturii de canal optic în 17 cazuri, iar hipoacuzia am întîlnit-o în 28 de cazuri. Hendrick și colab. (1964) notează în statistica lor 14 cazuri de cecitate unilaterală, dintre care 5 au fost definitive și doar 5 cazuri de hipoacuzie.

Ca o concluzie asupra sindroamelor neurologice reziduale, putem afirma că recuperarea este încununată de succes în majoritatea cazurilor la copil, cu condiția perseverării în tratament și a folosirii în primul rînd a mijloacelor educative.

3. **Sindroamele psihice reziduale** au constituit principalele elemente de discuție încă de la primele observații asupra traumatismelor craniocerebrale la copii. Astfel, Beckman (1928) atrage primul atenția asupra

perturbărilor afectiv emoţionale la copil postimpact. În cadrul acestor sindroame putem deosebi două feluri de tulburări :

a) *Tulburările intelectuale* sînt considerate excepţionale de către Horvath şi Deciu (1971). Aceşti autori consideră că, deşi tulburările de intelect pot lua aspectul unei demenţe, în realitate nu este vorba de o regresiune, ci de o oprire în dezvoltarea intelectului. Deficitul nu se referă la stocul anterior de cunoştinţe, ci la un defect de achiziţionare de date noi şi de utilizare a celor vechi. Acest deficit intelectual apare mai evident la copiii mici. Séligmann (1963) desparte aceste tulburări intelectuale în două grupe : deficit intelectual, măsurabil prin testele psihomotrice, şi tulburări de şcolaritate (tulburări de memorie recentă, dificultate de atenţie, raţionament deficitar, diminuarea puterii de abstractizare etc.).

b) *Tulburările psihocaracteriale* sînt considerate de către toţi autorii cele mai frecvente tulburări psihice posttraumatice (Clement, 1958; Richou, 1959; Cochet, 1960; Séligmann, 1963). Astfel, Harris (1957) din totalul sindroamelor reziduale dă un procentaj de 13% tulburări psihocaracteriale, în contrast cu Dillon şi Leopold (1961), care găsesc procentul impresionant de 94%. Această disproporţie se explică prin modul diferit de recrutare şi interpretare a cazurilor. Tulburările psihocaracteriale se manifestă prin modificări de comportament, cu iritabilitate, uneori crize de mînie, agresivitate faţă de anturaj, instabilitate caracterială, emotivitate marcată, cu plîns fără motiv. Uneori, copiii prezintă o frică iraţională faţă de orice vehicul (la copiii accidentaţi prin mijloace de circulaţie) sau anxietate într-o situaţie neobişnuită, realizînd ceea ce unii autori numesc „reacţie catastrofică", care traduce o veritabilă panică anterioară.

Zaborowski (1944) insistă asupra importanţei terenului, arătînd că tulburările psihocaracteriale apar mai ales la copiii care au prezentat deja, înainte de traumatisme, tulburări psihice asemănătoare, dar că după traumatism ele se accentuează şi, deci, acesta are un efect relativ. Kouper-nik (1962) arată, din contra, că tendinţele la minciună, furt, vagabondaj, conduite sexuale neliniştitoare, comportament antisocial sînt comportări anterioare traumatismului craniocerebral al copilului, ceea ce pune semnătura organică a acestor tulburări şi este în raport cu readaptarea.

Considerăm că starea psihică premorbidă a copilului influenţează într-un mare grad apariţia tulburărilor psihocaracteriale posttraumatice. Astfel, un copil cu discrete modificări de comportament dinainte de traumatism are şanse mai mari de a prezenta tulburări psihocaracteriale posttraumatice.

4. **Sindroamele endocrine reziduale** au constituit observaţii izolate în cazul traumatismelor craniocerebrale urmărite în perioada 1960—1978. Sindroamele traumatice grave, cu afectarea ariei diencefalohipofizare, au dus la apariţia a 3 sindroame endocrine posttraumatice : sindrom de caşexie hipofizară (3 cazuri), sindrom Babinski-Frölich (2 cazuri), sindrom de diabet insipid (18 cazuri). Aceste observaţii clinice au necesitat în continuare opoterapie susţinută.

5. **Epilepsia posttraumatică.** Frecvenţa epilepsiei posttraumatice la copil prezintă o mare variaţie, de la 0,8% la copiii mari pînă la 12%

la sugari (Arseni și Horvath, 1971). Factorii care intervin în determinarea incidenței epilepsiei posttraumatice sînt: felul traumatismului (închis sau deschis), gravitatea și topografia leziunilor (apropierea de zonele senzitivomotorii), starea encefalului în momentul impactului. Privitor la vîrstă, aceasta constituie un factor favorizant, fapt arătat de Jennett (1973) care insistă asupra epilepsiei posttraumatice la copiii sub 5 ani. În funcție de intervalul de timp dintre traumatisme și apariția crizelor comițiale, acestea pot fi: imediate, recente și tardive. Intervalul impact-epilepsie este un criteriu de importanță prognostică și terapeutică deosebită. Arseni și Oprescu (1972) propun o clasificare asemănătoare celei clasice, dar cu limite de timp în acord cu fazele posttraumatice fundamentale: crize posttraumatice imediate (ce survin la cîteva secunde sau minute postimpact), crize posttraumatice recente (ce survin la cîteva ore, zile, săptămîni postimpact) și crize posttraumatice tardive (care survin la cel puțin 3 luni postimpact).

Crizele posttraumatice imediate sînt frecvent întîlnite în special la copiii sub 3 ani, cu aspect de crize majore, apărînd chiar și după traumatisme mai puțin grave. Din numărul total al cazurilor de epilepsie posttraumatică, crizele comițiale imediate sînt considerate la copil cele mai frecvente, din cauza pragului epileptogen mult mai scăzut. Leziunile pe care le reprezintă sînt cele de contuzie cerebrală sau edem cerebral. Crizele izolate nu au o semnificație în aprecierea prognostică a leziunilor cerebrale, în schimb cele repetitive, în salve sau subintrante, conferă prognosticului o gravitate deosebită. În general, aceste crize sînt considerate benigne față de cele din perioada recentă sau tardivă, ele putînd să nu mai apară niciodată în viitor (clinic sau EEG).

Crizele posttraumatice recente au în majoritatea cazurilor un caracter focal, de multe ori cu generalizare secundară. Practic, ele sînt manifestarea unui proces lezional primar cerebral (contuzie sau dilacerare) sau a unui proces expansiv intracranian (hematom). Desigur că prognosticul acestor crize este în funcție de rezolvarea terapeutică eficientă a leziunilor cerebrale existente.

Crizele posttraumatice tardive sînt considerate rare la copil, de către toți autorii (Arbus și colab., 1969). Incidența acestor crize în cazuistica studiată a fost de 0,6%. Noi considerăm că această incidență, mult scăzută față de cea indicată de alte statistici (7% — Penfield, 1944), se datorează tratamentului anticonvulsivant preventiv cu fenobarbital administrat tuturor copiilor traumatizați craniocerebral din cazuistica studiată, pe un interval de 1—3 ani (pînă la normalizarea EEG). La cei cu trasee EEG de tip comițial, fără manifestări clinice, tratamentul a continuat chiar 4—5 ani. Apariția epilepsiei posttraumatice tardive nu este supusă vreunei scheme deosebite. Ca frecvență, aceste crize apar mai des între 6 și 8 luni și apoi la 1—2 ani după traumatism. Între 2 și 10 ani, crizele posttraumatice tardive sînt extrem de rare (Rowbotham, 1964).

Datele de mai sus se referă la aspectele clinice ale epilepsiei posttraumatice. Pentru a arăta frecvența modificărilor bioelectrice posttraumatice, Lerique-Koechlin și colab. (1958) au studiat traseele EEG la 254 de copii cu traumatisme craniocerebrale între 2 luni și 15 ani postimpact. Concluziile sînt următoarele: 23% din copii au prezentat o normalizare EEG în 3 luni; 25% un traseu ce devine normal între 3 luni și 2 ani; 42% ameliorări evidente și 10% trasee ce evoluează spre un profil de tip comițial. În cazurile noastre s-au efectuat EEG repetate în faza acută, recentă și tardivă a traumatismului. Traseul EEG a reprezentat *un element obiectiv* de apreciere a evoluției leziunii cerebrale existente, întrucît ameliorarea clinică corespunde, mai ales în faza acută, unei ameliorări bioelectrice, iar în celelalte faze ameliorarea clinică precede pe cea bioelectrică. Putem afirma, în urma experienței noastre, că o normalizare EEG în primii 2 ani de la traumatism este un indiciu de vindecare completă la copil.

6. **Encefalopatia posttraumatică.** O serie de leziuni traumatice, evoluînd în timp, de regulă lent și progresiv, produc modificări structurale cerebrale importante, care corespund clinic unui sindrom cunoscut sub denumirea de encefalopatie posttraumatică. Acest sindrom evolutiv cronic are la bază leziuni de natură degenerativă, iar tabloul clinic, polimorf, este dominat de tulburări psihice și crize comițiale. Prototipurile lezionale principale sînt atrofia traumatică a substanței albe și cicatricea meningocerebrală. Leziunile histologice domină de obicei în substanța albă, producînd demielinizări de grade diferite, cu reacție glială astrocitară. Factorii etiologici sînt reprezentați de traumatisme craniocerebrale de intensitate diferită și mai ales de traumatisme craniocerebrale repetate. În fond se găsesc mici cicatrici postcontuzionale sau postdilacerare care, incomplet vindecate, au un caracter evolutiv și constituie sursa unor procese degenerative. Noile traumatisme craniocerebrale, expunerile la soare, consumul de alcool sau alte băuturi excitante accentuează leziunile degenerative.

Clinic, după mai multe luni de la remisiunea efectelor traumatice primare (contuzie, dilacerare) apar treptat, lent și progresiv, o serie de simptome psihice (tulburări de memorie, fatigabilitate, irascibilitate, tulburări de comportament, ideație săracă și stereotipă, putere de concentrație diminuată, integrare familiară și școlară dificilă) însoțite de crize comițiale, de obicei majore. Neurologic se pot asocia fenomene reziduale paretice afazice, ataxie și adesea ticuri sau stereotipii kinetice. EEG arată o dezorganizare electrică generalizată marcată, pe al cărui fond apar unde lente alternînd cu focare iritative. PEG arată o asimetrie ventriculară, relevînd o eventuală atrofie cerebrală (acumularea de aer în spațiul subarahnoidian).

Terapeutica acestui sindrom posttraumatic rezidual este în primul rînd preventivă, de combatere susținută a efectelor traumatice primare. În caz de instalare a fenomenelor de encefalopatie posttraumatică, tratamentul este simptomatic, neurotonic (acid glutamic, lecitină etc.) și de recuperare psihomotorie (neurologic, logopedic, fizioterapic). Pe baza urmăririi îndelungate a copiilor cu traumatisme craniocerebrale, am remarcat că: a) unii copii, aparent complet vindecați clinic, pot prezenta sindroame reziduale neuropsihice în anii următori traumatismului; b) copiii cu tulburări neuropsihice grave în perioada acută sau recentă a traumatismului pot să se refacă în întregime în săptămînile, lunile sau anii următori traumatismului. De aceea, aprecierea viitorului unui copil cu traumatism craniocerebral aparent benign sau grav se poate face cu certitudine numai după o urmărire continuă de minimum 2 ani. Din punct de vedere medicolegal, aprecierea prognostică a traumatismelor craniocerebrale la copii se pune astfel : în starea acută se ridică problema vitală sau a unei infirmităţi somatoviscerale, iar în starea recentă şi tardivă se ridică problema duratei necesare pentru reluarea activităţii anterioare (şcolaritate) sau cea a sechelelor neuropsihice.

Traumatismele craniocerebrale deschise

Acest grup înglobează toate traumatismele craniocerebrale cu comunicare directă sau indirectă, reală sau virtuală, între conţinutul cavităţii craniene şi mediul extern. Aici se includ plăgile simple ale scalpului, pentru că prin anastomozele venoase pot duce la afecţiuni intracraniene septice, şi fistulele de LCR în care există un mod evident o comunicare între endo- şi exocraniu. Aceste traumatisme impun o conduită terapeutică deosebită.

Traumatismele craniocerebrale deschise includ următoarele tipuri lezionale :

1. **Plăgile cu interesare exclusivă a scalpului** sînt considerate neinfectate timp de 6 ore de la impact. Rezolvarea lor chirurgicală se efectuează astfel :

a) În cazul plăgilor examinate în primele 6 ore de la traumatism se efectuează: raderea părului pe o suprafaţă extinsă, toaleta plăgii, debridarea, care implică excizia marginilor, cu îndepărtarea zonelor de scalp devitalizate, sutura cu fire izolate de aţă (niciodată nu se folosesc agrafe metalice la scalp). Hemostaza se efectuează prin apoziţia suturii şi nu prin electrocoagulare, din cauza riscului de necroză. Dacă tegumentul lipseşte sînt necesare decolarea scalpului, prelungirea liniilor de excizie sau chiar contraincizii.

b) Plăgile mai vechi de 6 ore sînt considerate septice şi rezolvarea lor chirurgicală se efectuează secundar, după toaleta clasică a plăgii, urmată de o perioadă de cîteva zile de aseptizare cu rivanol.

2. **Plăgile scalpului asociate cu fracturi craniene.** În principiu, în aceste cazuri fractura osoasă nu se rezolvă chirurgical în condiţii de urgenţă, ci numai după examene radiografice atente. Fracturile craniene liniare deschise necesită doar toaleta şi sutura plăgii. În caz de fractură cominutivă cu fragmente osoase libere se va proceda la eschilectomie. Pentru a nu leza dura mater şi creierul, se ridică numai eschilele total mobile. Odată cu eschilele se îndepărtează şi fragmentele de scalp, firele de păr şi eventualii corpi străini antrenaţi în plagă în momentul impactului, după care se trece la sutura plăgii. Rezolvarea chirurgicală a fracturilor denivelate se va efectua într-un timp ulterior.

3. **Plăgile scalpului asociate cu fracturi craniene şi dilacerare durală.** În aceste cazuri se rezolvă fracturile craniene, după care se trece la sutura plăgii, transformînd traumatismul deschis într-unul închis. Abordarea chirurgicală a durei mater — îndepărtarea zonei de dilacerare durală cu aplicarea unei homogrefe de dura mater — va fi efectuată într-un timp ulterior, odată cu rezolvarea definitivă a fracturii osoase. Cînd un fragment

osos dintr-o arie de fractură cu înfundare pătrunde într-un sinus dural, atitudinea chirurgicală va fi : rezolvarea operatorie secundară (fragmentul osos realizează hemostaze prin compresiune), ce constă în eschilectomie începută la oarecare distanță de sinusul venos, expunerea suficientă a durei mater, ridicarea eschilelor cu folosirea imediată de mijloace hemostatice (mușchi, gelaspon). Eschilectomia nu trebuie temporizată îndelungat pentru că este sursa unui posibil proces septic sau a unei eventuale tromboze locale a sinusului, care poate evolua extensiv. Mai mult, procesul de osificare fiind rapid la copil, fragmentele osoase temporizate îndelungat se pot consolida, făcînd mult mai dificilă intervenția chirurgicală. Mai există posibilitatea ca un sinus venos dural să fie lezat de un fragment osos cominutiv, care nu realizează o hemostază locală prin compresiune. În acest caz, sîngerarea este abundentă, copilul este adus în stare de șoc hemoragic, impunîndu-se intervenția de urgență (plombări cu mușchi sau clipare) pentru efectuarea hemostazei locale, pe lîngă administrarea rapidă de sînge izogrup.

4. **Plăgile craniocerebrale** sînt traumatismele care implică lezarea tuturor planurilor: scalp, craniu, meninge, creier și chiar ventriculi cerebrali. Termenul de plagă craniocerebrală, poate impropriu, are un conținut lezional precizat. Frecvența acestor leziuni este deosebit de scăzută la copil în raport cu adultul (Matson, 1969). Din 4 739 traumatisme craniocerebrale, numai 108 cazuri au prezentat plăgi craniocerebrale. Această frecvență scăzută se explică, pe de o parte, prin absența la copil a accidentelor profesionale, iar pe de altă parte, prin particularitățile morfofuncționale cerebrale (creierul copilului este pătruns mai greu de corpi străini și de fragmente osoase cominutive). În cazurile observate, sexul afectat preponderent a fost cel masculin, iar grupa de vîrstă predominant lezată între 7 și 13 ani, datorită jocurilor cu obiecte contondente, în special ascuțite, loviturilor de animale domestice mari (de exemplu copită de cal) sau înțepăturilor (băț, sîrmă) frecvente la această vîrstă.

Clasificarea plăgilor craniocerebrale se face în funcție de agentul vulnerant :

a) Cînd agentul vulnerant este un corp cu suprafață mică și viteză mare, plăgile sînt: tangențiale (interesarea scalpului și a craniului), oarbe și transfixiante.

b) Cînd agentul vulnerant este un corp cu suprafață mare și viteză de proiectare mult mai mică rezultă plăgi craniocerebrale pe o suprafață întinsă a scalpului, cu fracturi cominutive depresive și dilacerare durală și cerebrală subiacentă (fig. 149); acestea din urmă predomină la copil. Regiunea topografică afectată în cele 108 cazuri observate a fost predominant cea parietală sau frontoparietală; regiunile posterioare sînt mai rar afectate.

Un grup distinct îl formează plăgile craniocerebrale produse prin înțepare, mai frecvente la copil decît la adult și deosebit de periculoase. Ele realizează fenomene de dilacerare locală și predispun la hemoragie și infecție, putînd produce hematoame intracerebrale, meningoencefalite septice și, tardiv, abcese cerebrale. De aceea, aceste plăgi trebuie urmărite foarte atent și supuse unei antibioterapii susținute.

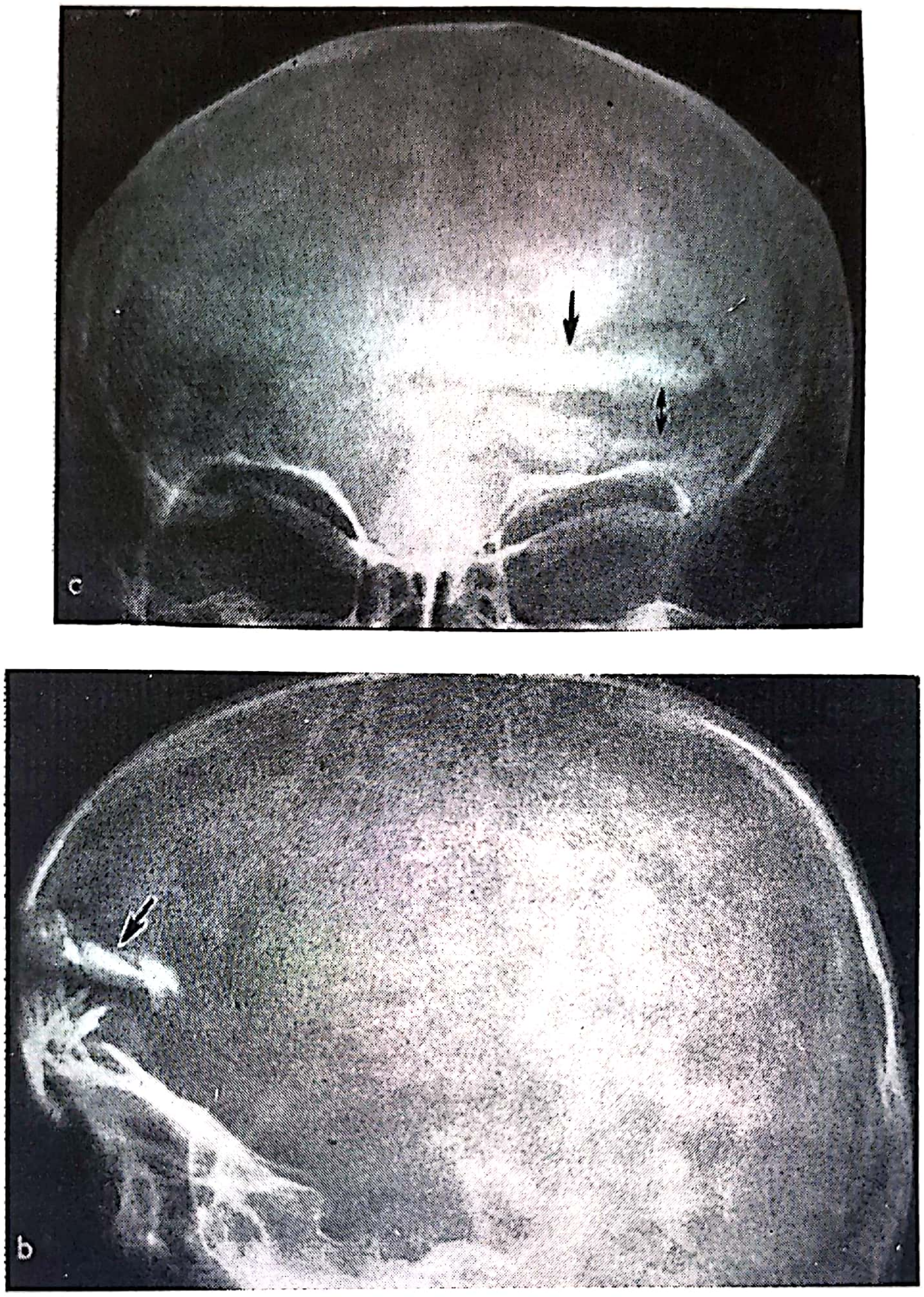

Fig. 149. — Radiografie craniană într-un caz de plagă craniocerebrală frontală dreaptă. Se constată existența unei fracturi cominutive deschise cu dispunerea fragmentelor osoase profund intracerebral :

a, anteroposterior ; *b*, profil.

Tabloul clinic în plăgile craniocerebrale este influențat pe prim plan de leziunile de contuzie cerebrală, iar pe plan secund de leziunile ariei topografice cerebrale afectate. De multe ori apare o contradicție între starea locală, deosebit de gravă, cu scurgere de substanță cerebrală și starea generală a copilului, care se menține relativ bună. Astfel, în primele ore și zile este dificilă precizarea limitelor în care parenchimul cerebral este lezat ireversibil față de parenchimul cu posibilități de recuperare. Tocmai aceste elemente impun o atitudine chirurgicală deosebită.

Terapeutic, principiul fundamental este să nu se intervină imediat direct pe creier în faza acută, decît în cazul existenței unui revărsat sanguin cu caracter expansiv (hematom intraparenchimatos apărut prin lezarea traumatică a unui vas cerebral). Acest fapt este posibil doar în plăgile craniocerebrale produse prin înţepare. *În toate celelalte cazuri, tratamentul iniţial constă, indiferent de starea bună a copilului, în toaleta, debridarea şi sutura plăgii, adică în transformarea traumatismului deschis într-unul închis.* Intervenţia chirurgicală asupra focarului propriu-zis se va face în condiţii de traumatism devenit închis, pe o leziune bine delimitată şi într-un creier mult stabilizat funcţional. Examenele radiografice şi angiografia sînt de real folos în furnizarea datelor necesare tratamentului (Mealey, 1968).

Rezolvarea chirurgicală a plăgii sub protecţie de antibiotice depinde de: a) starea generală a copilului şi asocierea cu alte leziuni somatoviscerale, traumatice, focare septice, dezechilibru hidroelectrolitic şi metabolic, şi b) condiţiile de rezolvare chirurgicală într-un serviciu de specialitate, fapt subliniat de majoritatea autorilor. Prin respectarea acestor condiţii, frecvenţa sechelelor neuropsihice este mult mai redusă, asigurîndu-se şi un prognostic vital mult mai favorabil. Aceasta face necesar transportul rapid al copiilor către un serviciu de neurochirurgie după reechilibrarea stării generale, fără însă a se încerca o rezolvare chirurgicală a leziunii craniocerebrale (doar pentru toaleta şi sutura plăgii). Etapele tratamentului chirurgical sub antibiotice constau în: excizia scalpului devitalizat, eschilectomie lărgită pînă în osul sănătos în funcţie de defectul dural, rezolvarea prin excizie a dilacerării durale, ridicarea prin aspiraţie sau cu pensa a eschilelor intracerebrale, aspirarea focarului de dilacerare, hemostază atentă în parenchim, plastie de dura mater (homogrefă) şi sutură a scalpului. Urmărind această tehnică s-au constatat: 12 cazuri decedate preoperator din cauza leziunilor grave cerebrale, iar din cele 96 de cazuri operate, numai 24 au rămas cu sechele neuropsihice (deficite neurologice diferite, epilepsie, tulburări psihice).

5. **Fongusul cerebral** reprezintă o protruzie de substanţă cerebrală ce se exteriorizează la suprafaţă din cauza unui defect al tuturor structurilor care înconjură creierul (meninge, craniu, tegumente). În fond, acest termen este echivalent cu cel de hernie cerebrală (desigur infectată), dar nu folosim această denumire pentru a nu se confunda cu herniile cerebrale din cadrul dezvoltării conurilor de presiune. Fongusul cerebral apare cel mai frecvent în plăgile craniocerebrale tratate incorect. De regulă, el reprezintă o leziune evolutivă caracterizată prin progresia protruziei cerebrale din regiunea segmentului herniat. La copii, ca şi la adult, fongusul cerebral se întîlneşte foarte rar.

Pentru a explica *mecanismul de apariţie* a lui trebuie cunoscută morfopatologia leziunii. Modificările dominante sînt cele de edem cerebral, care coexistă cu arii de necroză ischemică; într-un stadiu tardiv apar chiar chisturi intracerebrale. Modificările vasculare sînt multiple, constînd în vasodilataţie paralitică cu importante extravazate sanguine şi chiar zone hemoragice. Dura mater este dilacerată, defectul avînd margini complet neregulate. Craniul prezintă o fractură cominutivă cu înfundare, eschilele sau alţi corpi străini fiind uneori în plină substanţă cerebrală. Scalpul prezintă o plagă anfractuoasă contuză, cu marginile infiltrate prin care herniază creierul (fig. 150). Toate componentele descrise sînt infectate. Gradul marcat de edem cerebral local, alături de multiplele modificări vasculare accentuate de efectul de strangulare al marginilor defectului

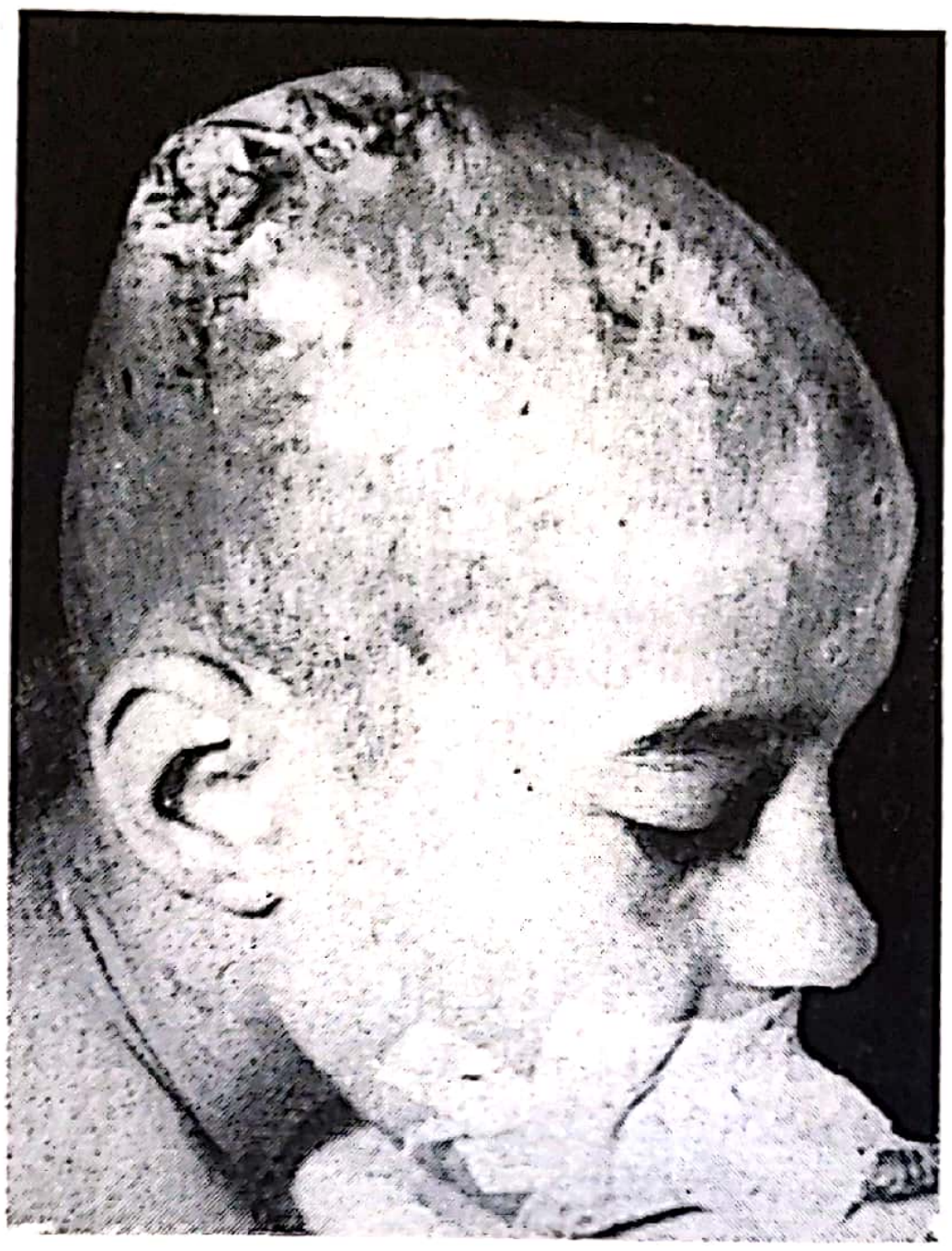

Fig. 150. — Fongus cerebral parietal drept.

craniodural („canalul herniar") explică progresia fongusului cerebral. Amintim că ventriculul ipsilateral prezintă o distensie importantă, fapt care ar influenţa evoluţia protruziei.

Clinic, tabloul neurologic este in funcţie de localizarea fongusului, adică de ariile cerebrale implicate. Evolutiv, fongusul cerebral progresează lent. Apariţia unei agravări neurologice cu fenomene de HIC presupune dezvoltarea unui abces cerebral. Explorările paraclinice (radiografie craniană, PEG, eventual angiografie) sînt de real folos pentru delimitarea leziunii şi stabilirea tehnicii chirurgicale.

Tratamentul este deosebit de dificil, această leziune fiind *mult mai uşor de prevenit decît de tratat* (Rowbotham, 1964). Într-un prim timp se urmăreşte evitarea infectării plăgii (prin antibiotice), cu scăderea presiunii intracraniene (puncţii rahidiene zilnice), apoi, în al doilea timp, cînd starea generală a copilului permite operaţia, plaga nu este infectată şi fongusul este neprogresiv, stabilizat, se intervine chirurgical. Intervenţia constă în ridicarea osului pe o suprafaţă suficient de întinsă pentru a permite abordul leziunilor meningocerebrale subiacente, după care se trece la regularizarea breşei durale şi apoi la rezecţia fongusului, cu ridicarea întregii arii de necroză, lichefacţie sau a eventualelor formaţiuni chistice. Închiderea durală este obligatorie prin homogrefă. Rezolvarea defectului osos se va face într-un timp ulterior prin plastie craniană cu placă de superacryl. Sutura scalpului este obligatorie, fără însă a pune firele în tensiune. În zilele următoare se continuă antibioterapia şi puncţiile lombare.

Din cele 11 cazuri de fongus cerebral tratate în perioada 1960—1978 nu s-a înregistrat nici un deces, constatîndu-se ameliorări neurologice evidente.

6. **Fistulele LCR** reprezintă un traiect de comunicare directă între spaţiile subarahnoidiene şi exterior, implicînd existenţa unei fracturi craniene şi a unei leziuni meningiene. Realizarea unei asemenea fistule la copil este urmarea unui efect traumatic puternic, cu leziuni multiple osoase şi meningiene. În marea majoritate a cazurilor există o corespondenţă topografică între aria de impact şi tipul de fistulă lichidiană. Gravitatea afecţiunii constă nu atît în leziunea propriu-zisă, cît mai ales în crearea unei căi directe pentru o posibilă infecţie ascendentă.

Clasificarea fistulelor LCR se face în funcţie de locul de scurgere lichidiană : rhinoliquoree, otoliquoree şi prin plagă craniocerebrală. La copii, cele mai frecvente sînt fistulele LCR nazale (Mealey, 1968). După Klein (1955), fistulele otice prezintă o pondere crescută faţă de cele nazale. Fistulele LCR pot fi clasificate şi în funcţie de timpul de apariţie postimpact în : recente (cu apariţie imediată sau la scurt interval) şi tardive (cu apariţie la cîteva săptămîni sau luni). De fapt, leziunea se produce totdeauna în momentul impactului, scurgerea LCR putînd fi întîrziată datorită fibrinei care blochează traiectul fistulei. Resorbţia fibrinei sau a mucusului de pe traiect explică apariţia tardivă a fistulelor. Fistulele LCR recente, mult mai frecvente decît cele tardive, sînt mai ales otice şi au prognostic favorabil la copil, închizîndu-se rapid în majoritatea cazurilor.

Datele statistice privitoare la incidenţa fistulelor LCR posttraumatice se referă în fond la frecvenţa fistulelor LCR tardive, rare la copil (Mealey, 1968). În acord cu aceasta, Hendrick şi colab. (1964) au constatat doar 17 cazuri de fistule LCR dintr-un total de 4 465 de traumatisme craniocerebrale la copii. În perioada 1960—1978, în Clinica de neurochirurgie din Bucureşti s-au urmărit 28 de fistule LCR tardive posttraumatice (19 nazale şi 9 otice).

Diagnosticul de fistulă LCR constă în evidenţierea scurgerii lichidiene prin nas sau ureche, uni- sau bilateral. Se pot constata concomitent fenomene de suferinţă posttraumatică din partea diverşilor nervi cranieni (hiposmie, anosmie sau respectiv paralizie facială periferică, hipoacuzie, simptome vestibulare) în legătură cu topografia fistulei. Examenul radiografic simplu şi mai ales tomografia sînt de real folos în aprecierea leziunilor craniene şi în relevarea traiectului posibil al fistulei. Totodată, prin examenul radiografic simplu este posibilă evidenţierea de aer intracranian (subarahnoidian sau intraventricular). Examenul citobacteriologic al LCR este obligatoriu pentru depistarea precoce a unei eventuale meningoencefalite de suprainfecţie. De o deosebită valoare este şi explorarea cu izotopi radioactivi (administrarea intrarahidian a unei cantităţi de serumalbumină 100 mCi^{131m}I (RISA), după ce în prealabil s-a realizat o blocare a captării tiroidiene cu Lugol timp de 3 zile).

Evoluţia fistulelor LCR este favorabilă în marea majoritate a cazurilor. Fistulele recente se închid spontan sau după 7—10 zile de tratament corect, avînd în general un prognostic bun. Persistenţa fistulelor tardive poate produce, pe de o parte, pierderi lichidiene importante, cu răsunet asupra organismului, iar, pe de altă parte, poate predispune la complicaţii. De aceea, fistulele tardive au un prognostic mult mai rezervat.

Complicaţia cea mai frecventă şi deosebit de gravă este meningoencefalita realizată printr-o infecţie ascendentă cu stafilococ, streptococ, mai rar alţi germeni. Protecţia antibiotică a diminuat considerabil incidenţa acestor complicaţii. Există şi posibilitatea unor fistule LCR intermitente, cu procedura de meningoencefalite secundare recurenţiale, fapt întîlnit la două din observaţiile clinice. Tocmai datorită acestor elemente, obiectivele terapeutice urmăresc pe de o parte suprimarea fistulei şi pe de altă parte prevenirea meningoencefalitei. Un copil cu traumatism craniocerebral în antecedente urmat de meningoencefalite repetate trebuie suspectat de fistulă LCR.

Terapeutica fistulelor LCR recente constă în puncţii lombare repetate zilnic sub protecţie de antibiotice, neintervenind chirurgical, după cum recomandă Klein (1955), timp de 10—14 zile. Astfel se poate evita trauma operatorie, uneori greu de suportat de către copil, şi se intervine chirurgical numai dacă fistula persistă după acest interval.

Terapeutica fistulei LCR tardive şi mai ales a celor cu caracter intermitent constă în închiderea defectului craniodural pe cale chirurgicală. În rhinoliquoree se intervine operator prin volet osteoplastic frontal, uni- sau bilateral, în funcţie de sediul fistulei. Voletul osos trebuie efectuat cît mai jos pentru o bună explorare a etajului anterior. Leziunea durală poate fi abordată extradural sau intradural; se foloseşte metoda de abordare extradurală cu simplă sutură a defectului dural. Pentru obstruarea breşei în caz de defecte întinse se folosesc homogrefe de dura mater sau de muşchi prelevate direct intraoperator de la alt pacient sau liofilizate. Repararea defectului osos nu este neapărat necesară. În otoliquoree se efectuează abordarea prin volet temporal cu explorare extradurală. Închiderea defectului dural se face prin sutură sau prin aplicarea unei homogrefe de dura mater sau de muşchi. În meningoencefalită se va face tratamentul medicamentos adecvat acestei afecţiuni, după care se face cura chirurgicală a fistulei. Urmînd aceste principii s-au obţinut rezultate favorabile în toate cazurile internate în Clinica de neurochirurgie din Bucureşti.

Politraumatismele

Traumatisme craniocerebrale pure, singulare, se constată doar la sugar şi la copilul mic. La copilul mai mare, datorită preponderenţei căderilor de la un nivel la altul, se constată mai ales politraumatisme. De aceea, un traumatism craniocerebral necesită un examen clinic atent pentru depistarea eventualelor leziuni traumatice asociate. În general, la copilul mare, traumatismele craniocerebrale acute pure nu prezintă stare de şoc. Leziunile asociate sînt practic suspicionate în toate traumatismele craniocerebrale cu stare de şoc. De obicei, leziunile traumatice asociate sînt localizate la nivelul membrelor şi orice gest intempestiv (intervenţii chirurgicale sau manevre ortopedice) reprezintă un factor nociv care agravează starea de şoc. La sugar şi la copilul mic putem întîlni o stare particulară de şoc hemoragic datorită fenomenelor de hemoragie intracraniană (Schieffer şi colab., 1968). Hemoragia intracraniană reprezentată în special prin hematom intraparenchimatos realizează un sindrom de anemie acută şi impune terapia intensivă de deşocare. Starea de şoc hemoragic la sugar şi la copilul mic apare după un interval de timp posttraumatic, fără semne somatice şi este trădată în principal de prezenţa unei palori deosebite.

Copiii politraumatizaţi ridică particularităţi terapeutice care se situează la graniţa dintre neurochirurgie şi traumatologie. În faţa traumatismelor craniocerebrale acute asociate cu alte leziuni traumatice se pun o serie de probleme de îngrijire.

1. **Traumatismele craniocerebrale asociate cu traumatisme ale membrelor,** cele mai frecvente la copii, se produc des în urma accidentelor de circulaţie. În centrul atenţiei stă întotdeauna traumatismul craniocerebral. Fracturile membrelor impun o imobilizare a acestora, fără însă a se încerca reducerea corectă ortopedică sau chirurgicală, chiar dacă starea generală a copilului este aparent bună. De obicei, fracturile cu deplasarea fragmentelor osoase se asociază cu o stare de şoc. Rezolvarea definitivă ortopedică sau chirurgicală a fracturilor membrelor este posibilă şi recomandată doar după liniştirea fenomenelor craniocerebrale. În cazul asocierii de traumatisme craniocerebrale cu fracturi de bazin se indică imobilizarea la pat a copilului, fără a fi nevoie de aparat gipsat.

2. **Traumatismele craniocerebrale asociate cu traumatisme vertebromedulare** sînt mult mai rar întîlnite şi sînt produse prin accidente de circulaţie şi prin căderi de la înălţime. În cazul suspectării unui traumatism vertebromedular asociat se indică : mobilizarea cît mai redusă ; transportarea în decubit dorsal pe brancarde tari cu imobilizarea gîtului dacă leziunea este cervicală ; menţinerea unei poziţii cît mai fiziologice a coloanei vertebrale pe pat tare ; executarea de urgenţă a radiografiilor rahidiene, cel puţin în două incidenţe ; asigurarea unei ventilaţii pulmonare optime ; prevenirea infecţiei urinare şi a escarelor ; sedare pentru a evita mobilizarea coloanei vertebrale traumatizate. După calmarea fenomenelor cerebrale se va trece la tratamentul traumatismului vertebromedular în raport cu tipul acestuia. Ca o regulă generală, în traumatismele vertebromedulare urmărim axarea elementelor coloanei, decompresiunea medulo-radiculară şi vindecarea în poziţie corectă cu prevenirea dezaxărilor.

3. **Traumatismele craniocerebrale asociate cu traumatisme toracopulmonare** sînt deosebit de grave la copil. În unele cazuri, traumatismul toracopulmonar are prioritate terapeutică, care constă în asigurarea unei ventilaţii pulmonare optime. De asemenea este necesară o minuţioasă investigare clinică şi radiografică pentru a depista un hemotorace sau pneumotorace ce trebuie evacuate de urgenţă. Trebuie luate în consideraţie şi fracturile costale. Durerea locală din focarul de fractură inhibă reflexul de tuse şi favorizează acumularea de secreţii în căile aeriene. În asemenea cazuri sînt necesare infiltraţii cu novocaină 1%. Copiii politraumatizaţi în aceste condiţii sînt predispuşi la infecţii supraadăugate ale aparatului respirator, astfel că se impune antibioterapia.

4. **Traumatismele craniocerebrale asociate cu traumatisme abdominale** sînt rare la copil. Constatarea unui abdomen acut posttraumatic datorat unei hemoragii intraperitoneale prin leziuni viscerale impune indicația operatorie de urgență. În aceste condiții, leziunea abdominală trece pe primul plan, punînd viața copilului în pericol, după care se instituie tratamentul leziunii craniocerebrale.

Particularitățile traumatismelor craniocerebrale

1) Sînt mult mai frecvente decît la adult, dar în majoritatea cazurilor sînt mai puțin grave; sînt mai frecvente la băieți decît la fete (raport 3 : 1); predomină în lunile de vară.

2) Ca factori etiologici predomină accidentele de circulație și căderile de la un nivel sau altul sau la același nivel.

3) Caracteristicile etiologice legate de grupele de vîrstă sînt: la sugar și la copilul mic sînt frecvente căderile de la diferite nivele (pat, scaun etc.); la preșcolar — căderile de la etaj; la copilul de 7—10 ani — accidentele de circulație și leziunile traumatice prin obiecte contondente; la copilul mare — căderile și loviturile cu obiecte contondente în cadrul jocurilor sportive.

4) Frecvența anumitor tipuri de fracturi craniene: liniare, diastazice, depresive simple.

5) Posibilitatea mare a redresării osoase a fracturilor depresive simple sau cominutive.

6) Marea benignitate a traumatismelor craniocerebrale cu evoluție favorabilă a leziunilor cerebrale specifice (contuzie).

7) Agravarea foarte rapidă a stării generale a copilului datorită labilității neurovegetative.

8) Importanta ameliorare a sindroamelor neurologice posttraumatice. Deficitele motorii, relativ frecvente, regresează rapid, iar în cazul afaziei posttraumatice există posibilitatea de recuperare totală.

9) Posibilitatea apariției de sindroame endocrine posttraumatice reziduale (diabet insipid, cașexie hipofizară, sindrom Babinski-Frölich).

10) Frecvența tulburărilor psihice posttraumatice de tip psihocaracterial pe fond premorbid.

11) Raritatea hematoamelor intracraniene — extradurale, subdurale și intracerebrale; cînd există, aceste revărsate au în general un caracter anatomoclinic subacut.

Traumatismele craniocerebrale la sugar și copilul mic au cîteva particularități legate de vîrstă: traumatismele craniocerebrale sînt frecvente și neasociate în general cu alte leziuni traumatice; repartiția armonioasă între sexe a incidenței traumatismelor; predominanța tipului etiologic de cădere de la diferite înălțimi; frecvența fracturilor craniene liniare simple și depresive în „minge de ping-pong"; tendința de evoluție a fracturilor liniare spre fracturi progresive; tabloul clinic este dominat de leziunile cerebrale specifice posttraumatice de tip contuzie cerebrală difuză, cu fenomene neurologice focale cu un caracter reversibil marcat; frecvența crizelor convulsive posttraumatice imediate; hematoamele extradurale sînt excepționale; hematoamele intraparenchimatoase pot fi întîlnite la această vîrstă (paloarea marcată caracteristică trădează sindromul de anemie acută).

În final se poate afirma că traumatismele craniocerebrale la copil nu sînt întîmplătoare și pot fi evitate printr-o bună profilaxie. Măsurile sînt de ordin educativ (se adresează copiilor, părinților, cadrelor didactice, conducătorilor auto și întregii populații) și de ordin protectiv pentru prevenirea accidentelor (cărucioare cu hamuri fixate, punerea copilului mic în țarc, plase la geamuri și balcoane etc.). De mare importanță este supravegherea atentă și continuă a copiilor.

Traumatismele vertebromedulare

Traumatismele vertebromedulare prezintă anumite particularități la copil prin faptul că surprind coloana vertebrală și măduva în plin proces de dezvoltare. Patologia este dominată de: preponderența leziunilor capsuloligamentare și de marea reversibilitate a leziunilor nervoase. Producerea de leziuni traumatice rahidiene la copii va duce la instalarea de deformații ale coloanei vertebrale, care vor afecta secundar formațiunile nervoase. Ținînd seama de condițiile etiopatogenice, traumatismele vertebromedulare ale copilului se împart în două mari categorii: traumatisme vertebromedulare obstetricale și traumatisme vertebromedulare ale copilului între 0 și 16 ani.

Traumatismele vertebromedulare obstetricale

Această grupă de traumatisme cuprinde totalitatea leziunilor vertebromedulare traumatice și a sindroamelor posttraumatice produse în cursul nașterii. În actul nașterii o serie de agenți stresanți acționează asupra fătului. Imaturitatea parțială a sistemului nervos și imposibilitatea de răspuns a axului hipofizo-corticosuprarenal, de asemenea insuficient maturat, împiedică un răspuns adecvat din partea organismului fetal, la aceste stresuri. Tulburările survenite în perioada travaliului sînt înglobate sub denumirea de patologie obstetricală a nou-născutului, de importanță deosebită în determinarea procentului mortalității la această vîrstă, în împiedicarea adaptării copilului și în generarea de sechele neurologice grave. Față de traumatismele craniocerebrale obstetricale, cele vertebromedulare sînt mult mai rare și o trecere în revistă a literaturii medicale de specialitate ne atestă faptul că sînt, în principiu, de mult cunoscute (Kennedy, 1836; Little, 1843; Kooy, 1920). Crothers (1923) are meritul de a accentua acest tip de traumatisme obstetricale și a le căuta o explicație etiopatogenică. Ulterior, Crothers și Putnam (1927) au studiat 28 de cazuri. De la aceste observații apar sporadic diferite publicații asupra traumatismelor vertebromedulare obstetricale. Gravitatea acestor traumatisme este deosebită, deoarece lasă sechele neurologice importante. Nu există date precise asupra frecvenței traumatismelor vertebromedulare obstetricale întrucît la necropsie nu se execută sistematic examenul coloanei și al măduvei spinării. Cu toate acestea, Towbin (1964) arată că la peste 10% din copiii decedați perinatal se întîlnesc importante leziuni vertebromedulare.

Etiopatogenie. A. *Factorii favorizanți* sînt multipli, dar mult mai puțin importanți în comparație cu cei ce produc traumatismele craniocerebrale obstetricale. Dintre aceștia amintim pe de o parte factorii ce țin de însăși reactivitatea fătului (prematuritate, afecțiuni materne cu afectarea produsului de concepție), iar pe de altă parte factorii ce sînt în legătură directă cu mecanismul însăși al travaliului (prezentații distocice, primiparitate, intervenții obstetricale laborioase).

B. *Factorii determinanți* sînt factorul mecanic și factorul hipoxic.

1. *Agresiunea mecanică* poate acționa prin diferite mecanisme asupra fătului (presiune, tracțiune, decomprimare bruscă). Dintre acestea se insistă în mod deosebit asupra mecanismului de tracțiune exagerată, care poate determina lezarea coloanei vertebrale, producînd elongații la nivelul măduvei spinării. Astfel, prin flexiune sau deflexiune exagerată a craniului se pot produce deplasări ale corpilor vertebrali cu hemoragie medulară consecutivă. Un asemenea aspect poate fi întîlnit în prezentațiile cefalice în care măduva este lezată mai ales în unghiul făcut de zona occipitală și canalul vertebral cervical. Un alt aspect, mai frecvent, este întîlnit în prezentațiile pelviene în care măduva dorsală este sediul leziunii, regiune vulnerabilă și neelastică la tracțiunea exagerată efectuată de obstetrician. Toți autorii sînt de acord cu acest factor traumatic și se subliniază rolul agravant al nașterilor distotice cu rotiri și tracțiuni exagerate la nivelul coloanei vertebrale (Kooy, 1920; Crothers, 1926; Yllpö, 1938; Rusu, 1973).

De remarcat că Yates (1959) și apoi Towbin (1970) adaugă în plus leziunea traumatică a arterelor vertebrale prin efectuarea tracțiunii și rotirii intempestive a coloanei cervicale în timpul nașterii.

2. *Agresiunea hipoxică* survine cînd există o scădere a aportului de oxigen la făt. Se realizează astfel un adevărat traumatism chimic. Țesutul nervos este cel mai important consumator de oxigen. Măduva spinării suportă însă cel mai bine dintre toate regiunile sistemului nervos central scăderea concentrației de oxigen. Desigur că această suportabilitate este limitată la cîteva minute. Între cele două agresiuni există o strînsă interdependență în producerea și accentuarea leziunilor vertebromedulare.

Tabloul clinic al traumatismelor vertebromedulare abstetricale cuprinde următoarele tipuri de leziuni.

I. Leziunile coloanei vertebrale

Aceste leziuni sînt relativ rare, la această vîrstă coloana vertebrală fiind deosebit de elastică. Pot fi întîlnite fracturi sau luxații vertebrale, care în funcție de localizare vor determina compresiuni medulare și radiculare. Prognosticul acestor fracturi poate fi grav, mai ales cînd există fenomene de transsecțiune medulară. Mai frecvent sînt constatate rupturi ale părților cartilaginoase ale coloanei vertebrale (Stern și Rand, 1959).

II. Leziunile medulare

Reprezintă 8—30% din totalitatea leziunilor obstetricale ale sistemului nervos central (Towbin, 1964). Sediul de predilecție al acestor leziuni este în regiunea cervicală sau dorsală superioară. Nou-născutul este flasc, tetraplegic, cu fenomene de insuficiență respiratorie datorită traumatismului vertebromedular cervical. Cum aceste traumatisme survin frecvent la prematuri, se pune deseori în mod greșit diagnosticul de „membrane hialine". Decesul survenit în primele zile prin insuficiență respiratorie (Adams și Cameron, 1965). De asemenea amintim marea frecvență a leziunilor medulare obstetricale în degajările laborioase pelviene. În aceste prezentații, tracțiunea forțată este suportată de coloana vertebrală elastică, dar se produce o elongație exagerată asupra măduvei cervicale și dorsale superioare. Leziunea medulară poate avea loc în afara oricărei modificări vertebrale.

În mecanismul de producere a leziunii medulare înalte, după Sabouraud și colab. (1959), intervin doi factori:

a) *Factorul mecanic* — de ruptură a fibrelor longitudinale ale măduvei spinării, proces explicat prin mecanismul de tracțiune. Asupra acestui factor insistă toți autorii (Crothers, 1923; Claes și Carpentier, 1964; Matson, 1969).

b) *Factorul vascular* — ruptura vaselor leptomeningiene a fost atestată de constatări operatorii și necroptice. La ruptura vaselor meningiene, după autorii citați, trebuie să luăm în considerație o ischemie secundară a măduvei spinării cu mielomalacie. Totodată se constată că aceste leziuni medulare sînt situate la nivel cervical inferior și dorsal pînă la D_4. Aceasta rezultă din aportul sanguin descendent din regiunea cervicală pentru vascularizația regiunii dorsale superioare. Tocmai în legătură cu distribuția vascularizației putem înțelege rolul acestor factori în favorizarea leziunilor medulare la zona de frontieră cervicodorsală. Din asocierea celor doi factori rezultă o transsecțiune medulară.

Anatomopatologic pot fi întîlnite: a) leziuni medulare cu coloana vertebrală intactă, situație în care se pot găsi des rupturi ale vaselor meningiene, contuzia sau dilacerarea măduvei și a meningelor; b) fracturi ale coloanei cu leziuni medulare directe sau indirecte prin compresiunea exercitată de hematoame epi- sau subdurale; c) luxații vertebrale cu lezarea simultană a măduvei spinării pînă la transsecțiune parțială sau totală. Dintre diferite tipuri de hematoame posibile, Towbin (1964) atrage atenția asupra frecvenței hematoamelor epidurale constatate la nou-născuți decedați prin posttraumatisme obstetricale; d) leziuni tardive, în caz de supraviețuire a copilului care constau în degenerări chistice focale, cicatrici gliale, degenerescențe ascendente sau descendente ale substanței albe și îngroșări durale (Adams și Cameron, 1965). În afară de aceste leziuni vertebromedulare se întîlnesc des rupturi parțiale sau totale ale rădăcinilor nervoase.

Simptomatologia leziunilor medulare depinde de localizarea leziunii și de întinderea ei. În leziunile masive, chiar la nou-născut, se poate observa starea de *șoc medular*, care constă în paralizie flască cu abolirea sublezională a sensibilității și funcțiilor vegetative.

În raport cu sediul leziunii, în cazul în care nou-născutul nu decedează prin traumatism grav obstetrical, se constată următoarele semne clinice: a) *în leziunile medulare cervicale*, copilul este hipoton, cu tetrapareză sau tetraplegie flască; b) *în leziunile medulare toracale* pot apărea tulburări respiratorii grave cu existența paraplegiei flasce; c) *în leziunile medulare lombare* se pun în evidență fenomene de parapareză sau paraplegie flască.

Cele mai frecvente sînt traumatismele vertebromedulare cu afectarea măduvei cervicale, însoțite adesea și de leziuni de plex brahial (Lindberg și colab., 1975). Tulburările de sensibilitate de tip medular, cu nivel pentru toate modurile sau în unele cazuri intrînd în cadrul sindromului Brown-Séquard, sînt dificil de evidențiat la nou-născut. Tulburările sfincteriene constau în modificări de tip retenție urinară și constipație. Privitor la tulburările trofice, la această vîrstă escarele sacrate apar foarte rar. Cu toate acestea, într-un caz de transsecțiune medulară, Kooy (1920) a publicat apariția escarelor la un nou-născut de 3 zile. După cîteva săptămîni urmează faza de *automatism medular*, în care paralizia flască este înlocuită cu paralizia spastică și hiperreflectivitate. În această fază, care poate dura un timp îndelungat (ani), cu remisiune importantă, reflexele de apărare sînt foarte marcate, mai accentuate decît la copilul mare și pot apărea tulburări trofice. Tulburările trofice și sfincteriene se remit cel mai greu. Tabloul clinic poate fi completat cu fenomene convulsive datorită sechelelor encefalopatice (posttraumatism obstetrical mecanic sau hipoxic). În caz de transsecțiune medulară, după perioada a doua se instalează *faza finală*, de dispariție a oricărei activități reflexe, elementare, a măduvei spinării. Reflexele dispar în ordinea reapariției din perioada de automatism medular, tulburările trofice se accentuează și în final apare cașexia. Decesul se produce de obicei prin infecții intercurente (urinare sau respiratorii). Diagnosticarea precisă a leziunilor vertebromedulare necesită și investigații paraclinice (puncție lombară, examen radiografic).

Tratamentul leziunilor medulare traumatice este chirurgical, de ridicare a factorului de compresiune medulară prin laminectomie, efectuată cît mai precoce. Odată cu instalarea leziunii medulare se preconizează tratamente ortopedice, fizioterapie și gimnastică medicală. De asemenea trebuie să avem în vedere prevenirea escarelor, a infecțiilor respiratorii și mai ales a infecțiilor urinare. Amintim că pentru a preveni leziunile medulare obstetricale în două cazuri de constatare a hiperextensiei capului fetal intrauterin prin examen radiologic, Hellström și Sallmander (1968) au indicat operația cezariană. Acești autori pledează pentru operație cezariană la toate cazurile la care se suspectează posibilitatea lezării obstetricale vertebromedulare.

Prognosticul vital al leziunilor medulare obstetricale este bun, însă prognosticul funcțional rămîne în genere întunecat, cu toate posibilitățile importante de recuperare la copil.

Traumatismele vertebromedulare la copii între 0 și 16 ani

Traumatismele vertebromedulare au caracter complet deosebit față de cele craniocerebrale, datorită particularităților anatomice ale regiunii vertebromedulare : a) planul de organizare segmentară a coloanei vertebrale și a măduvei spinării ; b) solidaritatea lezională relativă între coloana vertebrală și măduva spinării ; c) absența teritoriilor neutre funcționale în măduva spinării ; d) posibilitatea producerii de leziuni medulare traumatice importante cu integritate vertebrală ; e) particularitățile de distribuție a vascularizației care explică fenomenele frecvente de insuficiență circulatorie medulară ; f) posibilitatea redusă de compensare funcțională față de encefal.

Traumatismele vertebromedulare ocupă un loc important în cadrul traumatologiei generale infantile, nu atît prin frecvența lor, cît prin leziunile biomecanice ale coloanei vertebrale în dezvoltare și mai ales prin leziunile neurologice radiculare.

Aceste traumatisme sînt mult mai frecvente la copil decît la adult, deși numărul cazurilor internate este relativ redus. Acest fapt se datorește pe de o parte supleței regiunii coloanei vertebrale la copil, secundară unei elasticități discoligamentare crescute, iar pe de altă parte forței musculare reduse ce acționează asupra corpurilor vertebrale. Se adaugă marea capacitate de recuperare a leziunilor nervoase la această vîrstă. Internarea unor copii cu traumatisme vertebromedulare în Serviciul de neurochirurgie presupune fenomene lezionale vertebrale sau radiculomedulare importante. În rest, majoritatea cazurilor de traumatisme vertebromedulare minime sînt îndreptate spre serviciile de ortopedie infantilă. Un studiu făcut pe 242 de cazuri internate în Clinica de neurochirurgie din București, în perioada 1967—1978, scoate în evidență caracteristicile deosebite ale traumatismelor vertebromedulare la copii. Vîrsta copiilor internați a fost cuprinsă între 0 și 16 ani, incidența traumatismelor vertebromedulare pe grupă de vîrstă fiind maximă între 10 și 16 ani, această perioadă cuprinzînd peste 85% din totalul acestor traumatisme, fapt explicat prin imprudențele copiilor în cadrul diferitelor jocuri, cădere de la diverse înălțimi. Traumatismele vertebromedulare afectează în proporție de 3 : 1 sexul masculin față de cel feminin, fapt constatat și de alți autori (Matson, 1969).

Între factorii etiologici ai traumatismelor vertebromedulare (fig. 151), căderile de la diferite înălțimi ocupă primul loc (frecvență mare înregistrează căderile din pom, de pe stîlpi, de pe gard, săriturile în apă). Ca și la traumatismele craniocerebrale, se remarcă aspectul sezonier — incidența mare a acestor traumatisme în lunile de vară — deci în strînsă legătură cu vacanța, jocurile sportive și traficul rutier.

La copil, distribuția leziunilor vertebromedulare pe diferite regiuni are anumite particularități (fig. 152). Dealtfel și alți autori remarcă aceeași preponderență a traumatismelor vertebromedulare cervicale la copil (Matson, 1969 ; Gaufin și Goodman, 1975).

Mecanismul de producere a acestor traumatisme cuprinde atît elementele vertebro-discoligamentare, cît și pe cele nervoase. Elementele vertebro-discoligamentare au rolul de a proteja măduva spinării și

Grupa etiologică	I Căderi de la diferite înălțimi	II Căderi de la același nivel	III Accidente de circulație	IV Obiecte contondente
Nr. cazuri	174	14	29	25

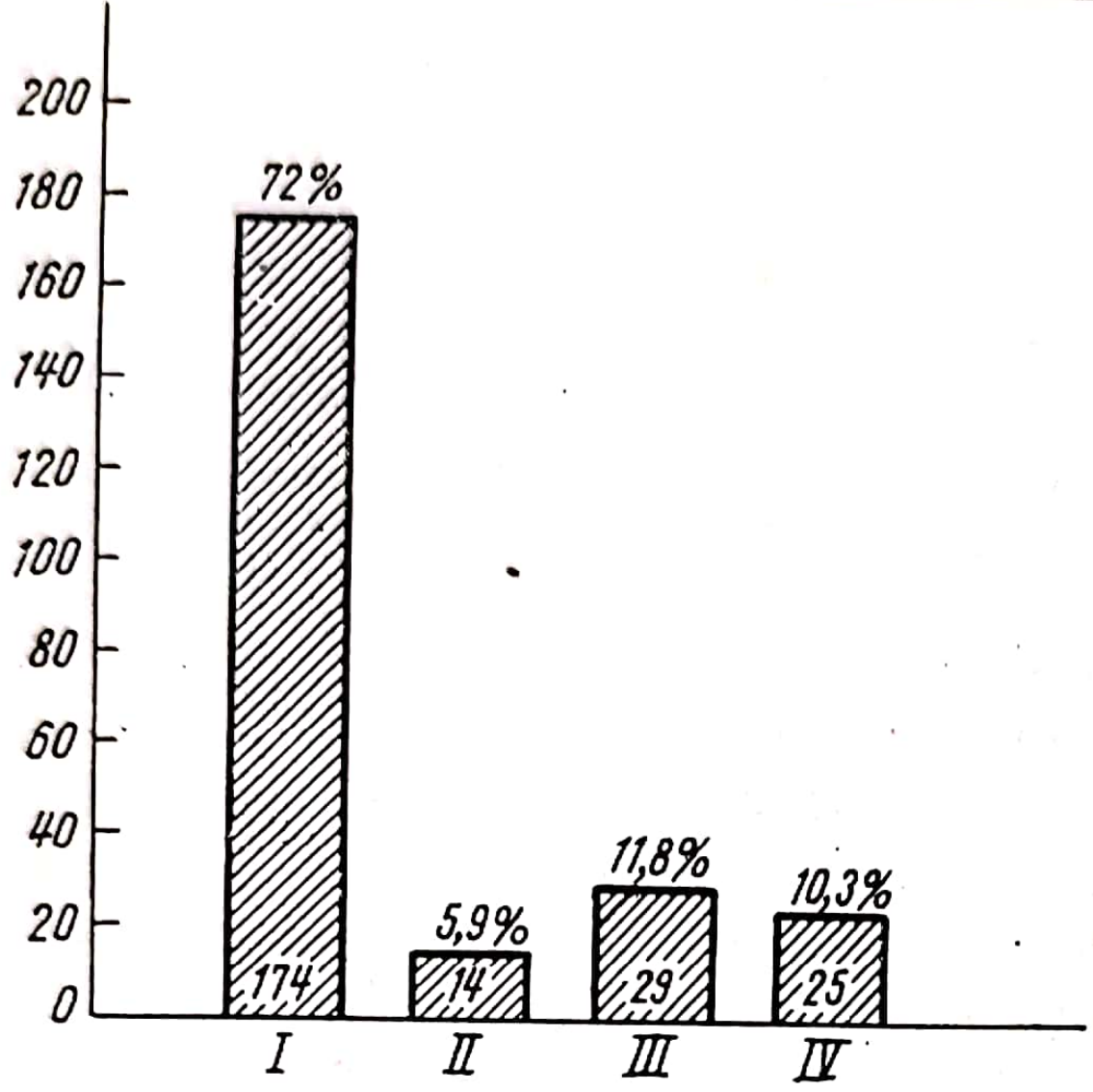

Fig. 151. — Distribuția traumatismelor vertebromedulare pe grupe etiologice.

Regiunea	I Cervicală	II Toracală	III $T_{12}-L_1$	IV Lombo-sacrată
Nr. cazuri	107	68	21	46

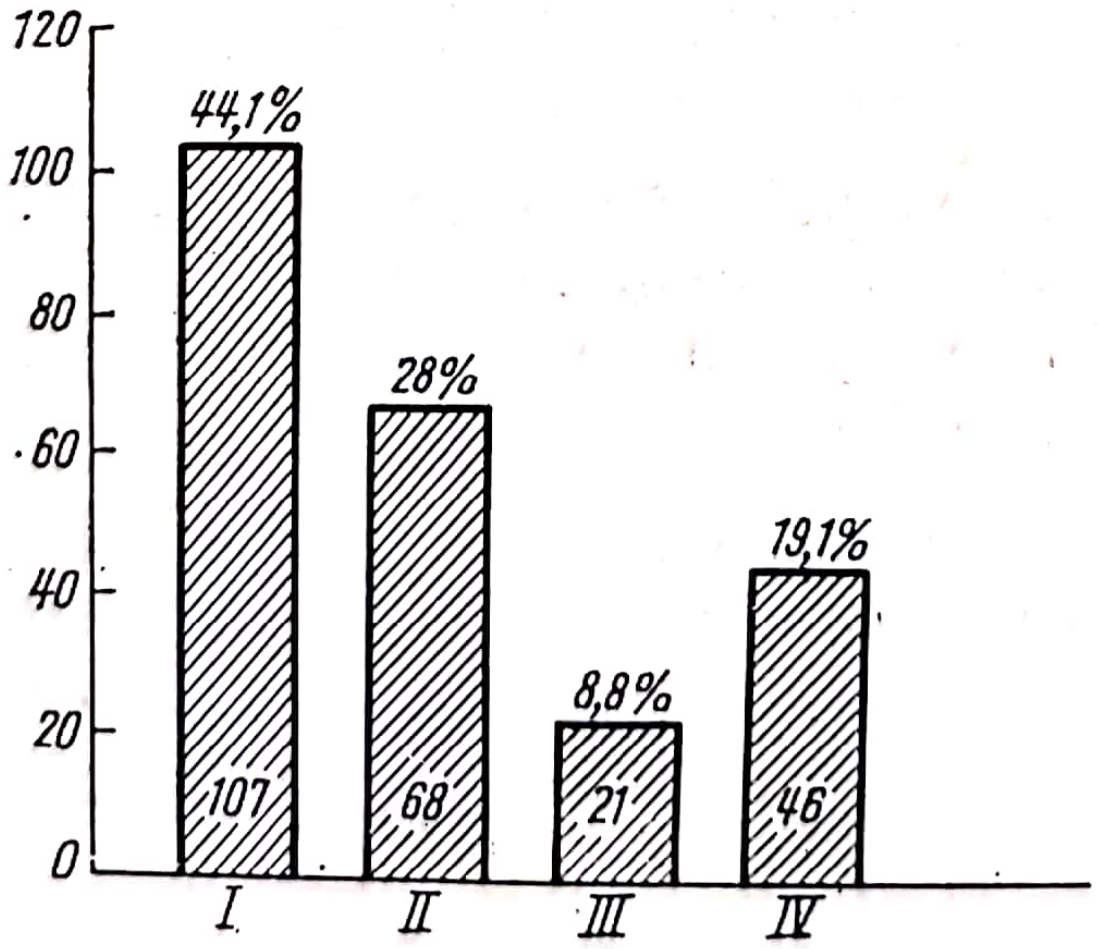

Fig. 152. — Repartiția traumatismelor vertebromedulare pe regiunile anatomice ale coloanei.

de a limita efectul energiei kinetice a agentului vulnerant. În cadrul acestor elemente deosebim structuri osoase (corpul și arcul vertebral) și structuri discoligamentare. Corpul vertebral este alcătuit din patru platouri de substanță compactă, cel posterior fiind cel mai rezistent. Zona de minimă rezistență a lui este situată anterior și este cuprinsă între două sisteme trabeculare spongioase oblice (zona ecuatorială). Arcul vertebral cedează ușor sub acțiunea contracției brutale a musculaturii sau în caz de lovitură directă. În special pediculii reprezintă punctul de minimă rezistență. Elementele discoligamentare sînt mult mai elastice la copil, imprimînd o suplețe marcată a coloanei față de agenții traumatici. Aparatul discoligamentar asigură astfel atît solidarizarea corpilor vertebrali, cît și elasticitatea coloanei vertebrale.

Traumatismele vertebromedulare din Clinica de neurochirurgie din București au fost foarte rar limitate la coloana vertebrală, de obicei existînd o solidaritate traumatică vertebromedulară sau vertebroradiculomedulară. Agentul vulnerant, indiferent de natura lui, poate acționa direct asupra regiunii vertebromedulare sau de la distanță. Deci traumatismele vertebromedulare pot fi împărțite în directe (deschise și închise) și indirecte.

1. *Traumatismele vertebromedulare directe* au drept mecanism lezarea nemijlocită a regiunii vertebromedulare. La rîndul lor, aceste traumatisme pot fi împărțite în *închise* și *deschise*. În cazul celor *deschise*, agentul vulnerant lezează direct elementele nervoase, pătrunzînd pînă în canalul rahidian. Traumatismele vertebromedulare directe, deși sînt frecvente, determină rar internarea copiilor afectați, fapt care se explică prin raritatea fenomenelor neurologice lezionale.

2. *Traumatismele vertebromedulare indirecte* au la bază mecanisme complexe pentru producerea lezării traumatice deoarece agentul vulnerant acționează la distanță. Acest fel de traumatisme sînt cele mai frecvente dintre aceste afecțiuni traumatice și survin în special în traumatismele prin deaccelerație (cădere de pe plan dur) și mai rar în cele prin accelerație (căderea unui corp dur pe vertex). Watson-Jones (1956) a demonstrat mecanismele ce acționează asupra coloanei vertebrale și a măduvei spinării în cazul acestor traumatisme:

a) *Hiperflexia* survine cînd corpul este antrenat inițial cu o anumită viteză și suferă o deaccelerație bruscă. În aceste cazuri, corpul are o hiperreflexie maximă, bărbia se lovește de stern, iar regiunea cervicală (C_6) preia o concentrare a forțelor traumatice.

b) *Hiperextensia* se produce cînd corpul în repaus și ortostatism suferă o deaccelerație bruscă. Are loc o hiperextensie a capului și a coloanei, ligamentele vertebrale fiind puse în tensiune maximă. Forțele traumatice se concentrează asupra regiunii cervicale ($C_5 — C_6$) și a joncțiunii toracolombare.

c) *Comprimarea* are loc în condițiile în care agentul vulnerant acționează în axul coloanei, acesta fiind în poziție normală. Se produce o tasare a unuia sau a mai multor corpuri vertebrale.

La acestea, în decursul anilor, s-au adăugat mecanismele complexe de *rotație* și *forfecare*, excesiv de traumatizante asupra elementelor discoligamentare. Discul și ligamentele s-au dovedit rezistente la flexie, extensie și compresiune, dar foarte vulnerabile la forțele de rotație și forfecare.

Rotaţia şi forfecarea acţionează cu predilecţie la nivelul coloanei cervicale şi a joncţiunii toracolombare. Din datele biomecanice actuale rezultă că leziunile traumatice vertebromedulare se datoresc acţiunii unor forţe combinate, în marea majoritate a cazurilor componenta traumatică cea mai importantă lăsînd însă amprenta majoră. Elementele osoase cedează primele la compresiune, în timp ce elementele discoligamentare se supun cu precădere rotaţiei şi forfecării. În leziunile traumatice vertebromedulare intervin nu numai forţe pasive, ci şi forţe active importante, secundare contracţiei violente a muşchilor cu inserţie în această regiune; faţă de adult, aceste forţe active secundare au un rol minim la copil.

Leziunile traumatice vertebromedulare

Traumatismele pot interesa părţile moi, elementele osoase şi discoligamentare şi în unele cazuri, conţinutul canalului rahidian. Clasificarea leziunilor traumatice vertebromedulare este efectuată în funcţie de elementele anatomice interesate:

I. Leziunile părţilor moi retrorahidiene

În cazul traumatismelor vertebromedulare deschise, agentul vulnerant lezează direct părţile moi, uneori pătrunzînd printre arcurile vertebrale pînă la conţinutul canalului rahidian. În traumatismele închise, contuzia şi, ruptura fibrelor musculare, asociată eventual cu un hematom subcutanat, pot fi întîlnite în special în regiunea dorsolombară. Hematomul retrorahidian poate fi voluminos, continuîndu-se printre inserţiile musculare pînă la focarul de fractură.

II. Leziunile coloanei vertebrale

Putti (1938) a clasificat aceste leziuni după interesarea elementelor canalului rahidian, în: *mielice* şi *amielice* (leziuni osoase fără semne neurologice). Importanţa acestei împărţiri rezidă în faptul că fracturile mielice constituie la copil aproximativ 30% din numărul total de leziuni traumatice rahidiene, necesitînd o atitudine terapeutică deosebită. Interesarea elementelor canalului rahidian are o incidenţă crescută în leziunile traumatice vertebrale cervicale. Această clasificare nu satisface decît parţial exigenţa clinicienilor, fiind necesară o încadrare în tipuri lezionale osoase bine definite, cu caracteristici clinicoradiologice evident conturate. În această direcţie, clasificarea adoptată de Arseni şi colab. (1973) este: fracturi de corp vertebral, fracturi de arc vertebral, leziuni mixte.

1. **Fracturile de corp vertebral** pot fi parcelare şi globale.

Fracturile parcelare ale corpului vertebral îmbracă trei aspecte:

a) *Fracturi lente* (fisuri în corticală, prăbuşirea unor travee osoase ale spongioasei);

b) *Fracturi marginale*, care intereseazӑ unul sau ambele platouri vertebrale datorită tracţiunii exercitate de ligamentele vertebrale ce smulg un fragment osos detaşabil de corpul vertebral;

c) *Decolarea platourilor vertebrale* întîlnită numai la copii şi adolescenţi. Platoul vertebral împreună cu discul de care aderă intim alunecă înainte prin decolare.

Fracturile globale ale corpului vertebral au următoarele tipuri anatomoradiologice :

a) *Fracturi prin tasare* (*compresiune*), cele mai frecvente la copil, cu afectarea unei singure vertebre și mai rar a mai multor vertebre adiacente (fig. 153, 154). Aceste fracturi apar în special în regiunea toracală și lombară în urma traumatismelor vertebrale indirecte (cădere în picioare sau în șezut), adică în împrejurări de suprasolicitare a coloanei în axul ei longitudinal. Tasarea vertebrei poate să fie uniformă, corpul vertebral lezat apărînd la fel de subțiat pe toată întinderea lui, sau neuniformă, de obicei mai accentuată ventral. La copil, tasarea vertebrală este frecvent neuniformă, corpul vertebral dobîndind aspectul clasic cuneiform cu vîrful anterior. Tasarea cuneiformă duce la angulația axului coloanei cu deschidere anterioară. La nivelul angulației, canalul rahidian este îngustat, sacul dural și măduva spinării suferă o deformare corespunzătoare cu o compresiune consecutivă. Tasarea poate interesa mai rar una din extremitățile laterale ale corpului vertebral, vertebra luînd astfel un aspect cuneiform cu vîrfurile îndreptate spre stînga sau spre dreapta.

b) *Fracturile cominutive*, rar întîlnite la copil, survin în traumatisme puternice ale căror linii de forță strivesc corpul vertebral în mai multe fragmente. În aceste traumatisme violente se realizează spargerea corticalei vertebrale cu fractura spongioasei, realizîndu-se două sau mai multe fragmente ce pot rămîne *in situ* sau pot fi deplasate. Deplasarea fragmentelor osoase este însoțită de ruperea elementelor discoligamentare. Fragmentele anterioare nu comprimă nici o structură nervoasă, în timp ce cele posterioare pot pătrunde în canalul rahidian realizînd un tablou neurologic deosebit de grav.

2. **Fracturile arcului vertebral** însoțesc de obicei pe cele ale corpului vertebral, dar pot exista și independent de acestea. Oricare dintre componentele arcului vertebral pot fi fracturate, rezultînd fracturi de lame vertebrale, de apofize articulare, de apofize transverse și de apofize spinoase. Aceste fracturi sînt des urmarea fie a unui traumatism direct, fie a unei contracții musculare bruște. Ele sînt mai rar întîlnite la copil față de adult. Există și posibilitatea unei fracturi globale cominutive de arc vertebral, dar acest fapt este deosebit de rar la copil, întîlnindu-se doar la nivelul atlasului în traumatisme indirecte puternice. Se realizează astfel o adevărată explodare a arcului posterior al atlasului. Desigur, aceste fracturi de arc vertebral interesează în măsura în care un fragment osos detașat ajunge să comprime măduva spinării și rădăcinile.

3. **Leziunile mixte** cuprind luxațiile vertebrale și fracturile vertebrale cu luxații.

a) *Luxațiile vertebrale* pure se întîlnesc rar, în special la nivelul coloanei cervicale și la nivelul joncțiunii toracolombare (fig. 155, 156). Un tip de luxație cu incidență crescută este dislocarea atloidoaxială, care poate fi ventrală sau laterală. Luxațiile vertebrale survin în traumatisme indirecte prin deaccelerație și pot fi dorsale sau laterale. Dintre aceste variante, cele cu valoare lezională mai mare sînt luxațiile ventrale. Amploarea dislocării vertebrale depinde în mare măsură de rezistența formațiuni-

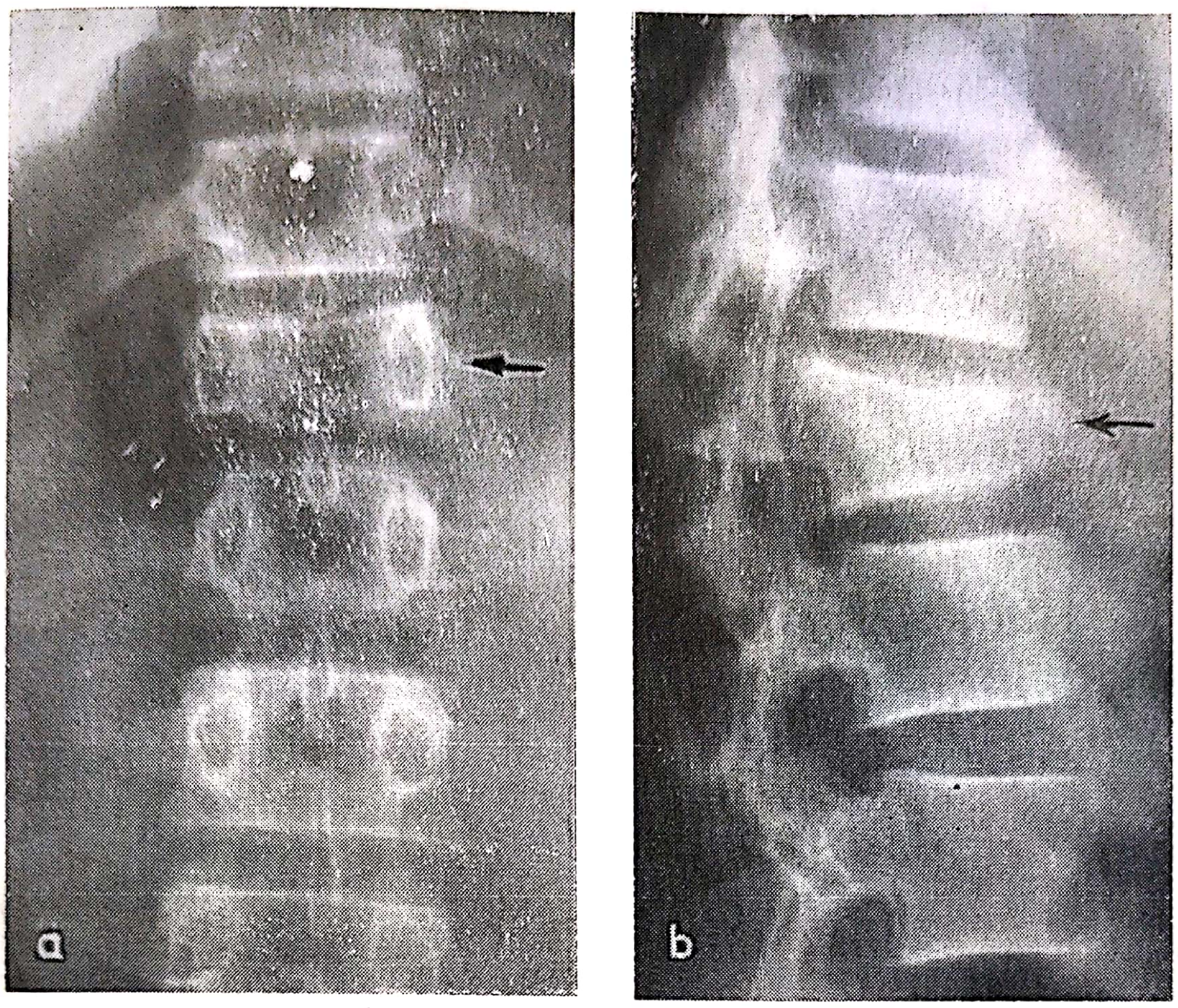

Fig. 153. — Fractură prin tasare la nivelul vertebrei L_1 :
a, față; *b* ,profil.

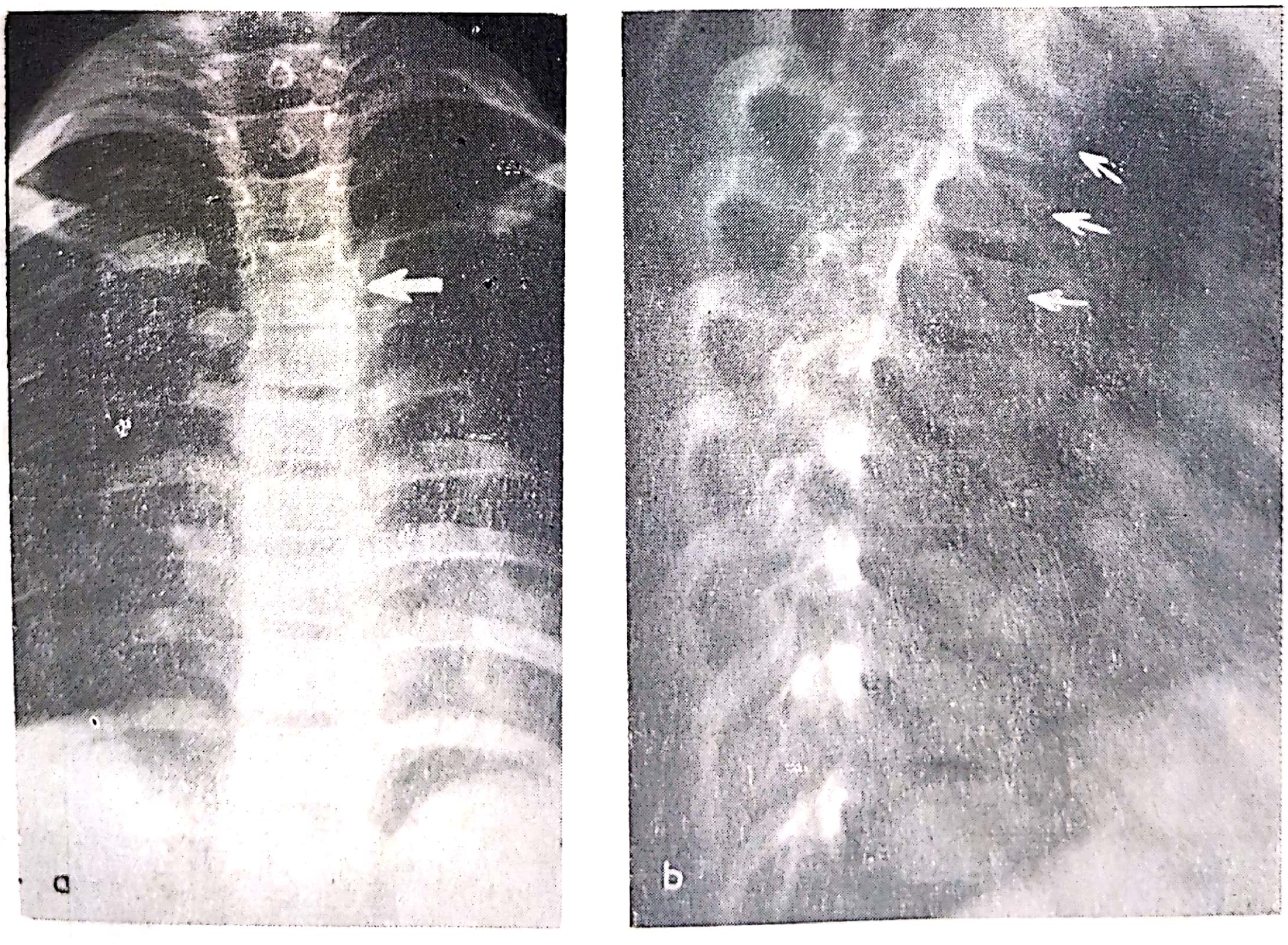

Fig. 154. — Tasări vertebrale toracale multiple (T_4—T_5—T_6) :
a, față; *b*, profil.

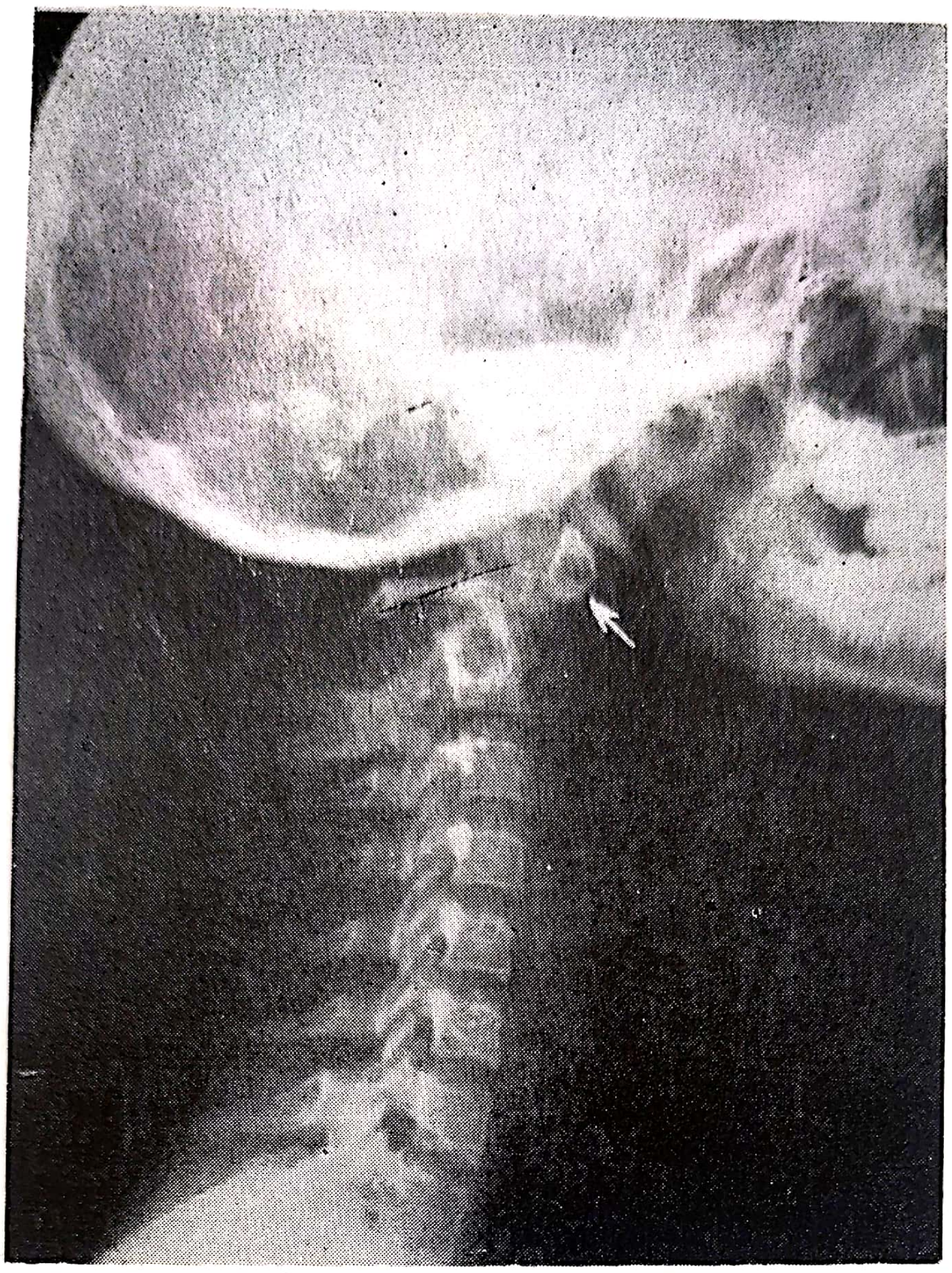

Fig. 155. — Luxație cervicală la nivelul vertebrelor C_1—C_2 (profil).

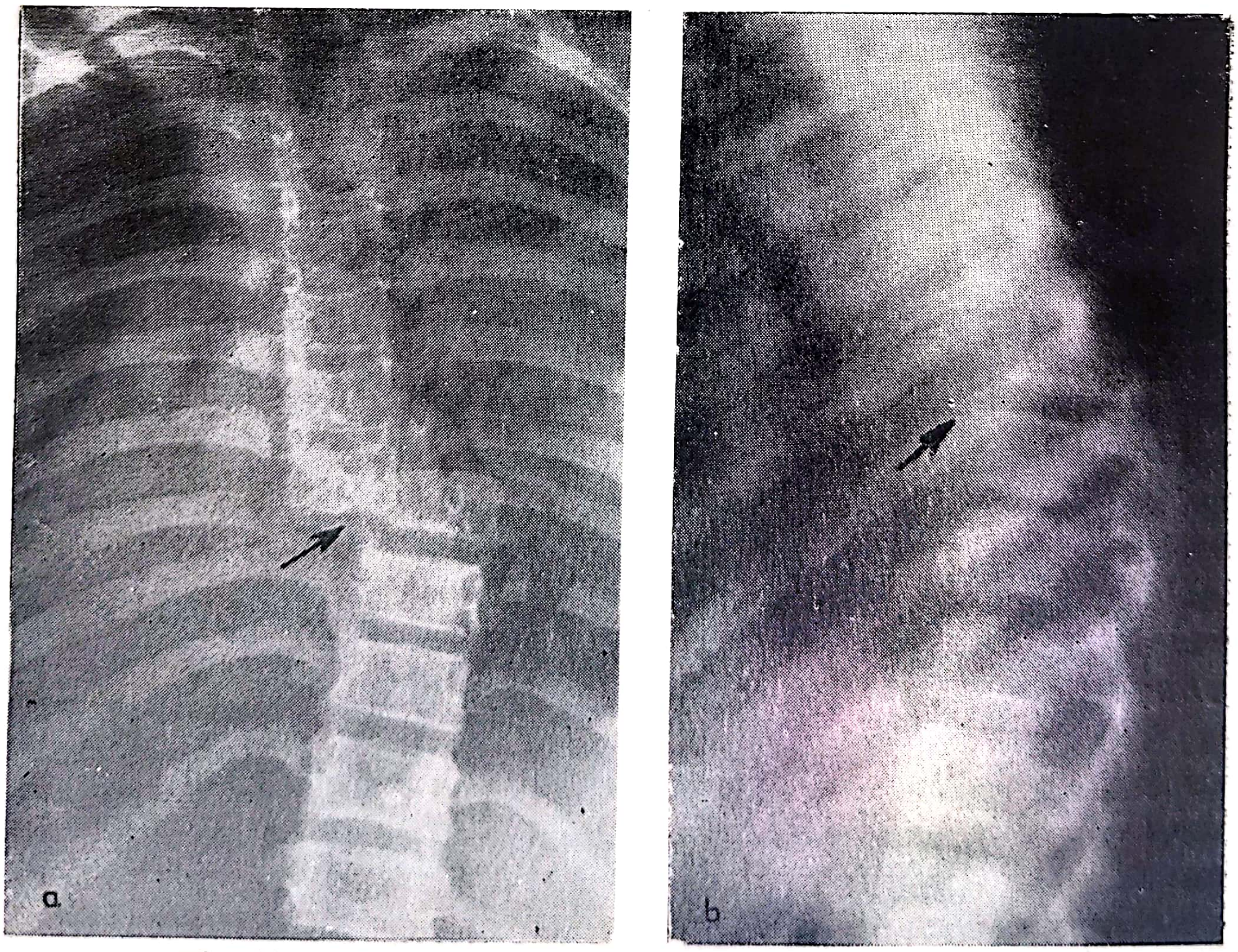

Fig. 156. — Luxație toracală în dreptul vertebrei T_7:
a, față; *b*, profil.

lor ligamentare, în speță ligamentul comun ventral. În afară de efectele radiculomedulare, luxația vertebrală se repercutează și asupra vaselor, realizînd astfel fenomene de ischemie medulară.

b) *Fractura-luxație* este o leziune complexă mai frecventă decît precedenta, cu un efect lezional de mare gravitate asupra elementelor nervoase. În aceste cazuri, pe lîngă fractura corpului vertebral se produce ruptura completă a aparatului discoligamentar, la care se asociază fractura istmurilor sau dislocarea apofizelor articulare. Poate rezulta o ruptură a coloanei în două segmente care alunecă unul pe celălalt, realizînd o dislocație transversală. La copil aceste deplasări transversale sînt mult limitate datorită elasticității elementelor discoligamentare. Ca frecvență topografică, majoritatea acestor leziuni se produc în regiunea cervicală (fig. 157); cele mai rare sînt în regiunea lombară. Un loc special îl ocupă fractura cu luxație atloidoaxială, cu sau fără fractură de odontoidă. Aceste leziuni traumatice sînt rar oligosimptomatice, producînd în mod constant leziuni radiculomedulare de toate tipurile. Efectul lezional cel mai frecvent este de transsecțiune medulară.

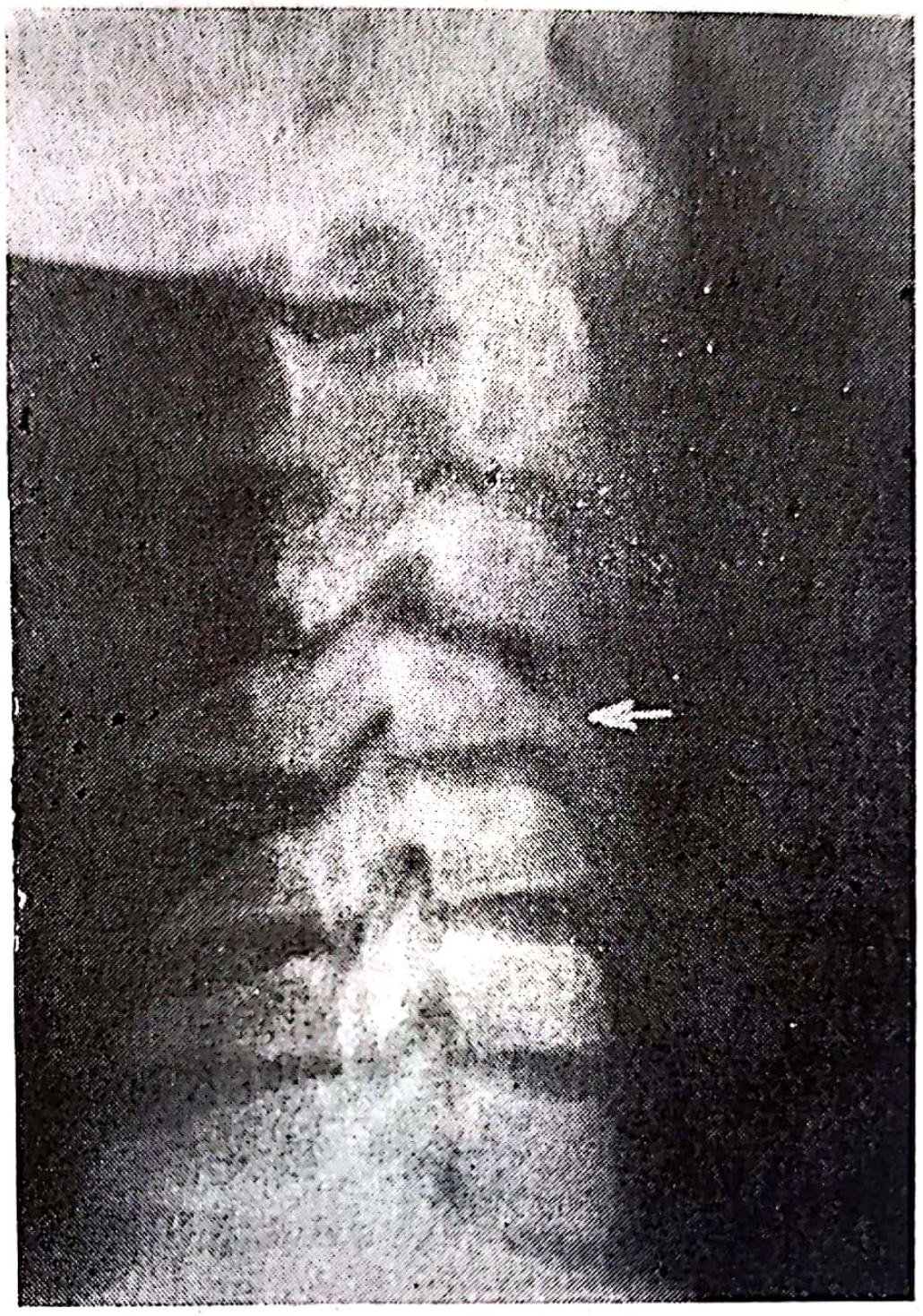

Fig. 157. — Fractură-luxație la nivelul vertebrei C_3 (profil).

Concretizînd cele expuse pe date statistice constatăm că fracturile prin tasare vertebrală ocupă primul loc, urmînd fracturile-luxație pe locul secund, fapt explicabil prin afectarea preponderentă a coloanei cervicale la copii. Celelalte tipuri de fracturi vertebrale și luxațiile pure sînt mult mai rare. Un important număr de cazuri (31) nu au prezentat modificări osoase vizibile radiografic.

III. Leziunile aparatului discoligamentar

Din punct de vedere neurochirurgical, ligamentul vertebral dorsal interesează în primul rînd, deoarece este strîns dependent de fenomenele mecanice de compresiune radiculomedulară. Astfel, în traumatismele ușoare acest ligament suferă o ruptură parțială, ceea ce duce la protruzia posterioară a discului cu compresiune medulară. În traumatismele grave cu angulație mare, odată cu ligamentul vertebral dorsal se poate rupe și inelul fibros, rezultînd o hernie discală acută cu efecte grave asupra măduvei. Aceste fenomene clinice se întîlnesc excepțional de rar la copii, datorită elasticității și supleței ligamentelor vertebrale comune (ligamentul comun ventral este mai puțin rezistent în regiunea cervicală și la nivelul joncțiunii toracolombare, fapt ce explică frecvența mare a luxațiilor la aceste nivele).

IV. Leziunile meningoradiculomedulare

De obicei, dura mater are o rezistență foarte mare la copil și este intactă în traumatismele închise. Cînd dura mater este ruptă, putem vorbi de un traumatism vertebromedular deschis, penetrant.

Leziunile medulare sînt cele mai importante, gravitatea lor explicîndu-se prin particularitățile vascularizației medulare. Indiferent de tipul și mecanismul lor de producere, suferința medulară din traumatismele vertebromedulare este reprezentată de unul din următoarele tipuri lezionale elementare : comoție, contuzie, compresiune și dilacerare medulară.

Comoția medulară

Comoția medulară este analogă celei cerebrale și constă într-o suprimare bruscă, temporară și total reversibilă, a funcțiilor medulare, fără leziuni anatomopatologice decelabile. Comoția medulară este mult mai rară (9 cazuri) decît cea cerebrală, pentru că probabil coloana vertebrală amortizează mult din șocul traumatic.

Contuzia medulară

Contuzia medulară este leziunea cea mai frecventă din traumatismele vertebromedulare, survenind des în traumatismele cu fractură vertebrală. Macroscopic, contuzia medulară se prezintă sub formă de sufuziuni sanguine subpiale însoțite frecvent de edem, care de obicei este limitat la focarul de impact, dar se poate extinde cranial și caudal pe cîteva segmente. Microscopic, leziunile de contuzie medulară pot fi grupate în trei categorii :

a) *Leziunile focale*, dominate de sindromul centromedular posttraumatic (Schneider, 1955), se caracterizează prin edem periependimar și hemoragii punctiforme izolate sau confluente în substanța cenușie și în cordoanele medulare. În plus se constată hematomielie centrală sau anterioară. Leziunile de contuzie medulară evoluează în trei stadii : în stadiul I apar hemoragii punctiforme și edem local ; în stadiul II (2—3 luni după traumatism) se constată o reacție glială cu propagare spre centrul măduvei, ce duce la curățirea focarelor necroptice ; în stadiul III (ani de zile după traumatism) se realizează formarea cicatricei meningomedulare.

b) *Leziunile de vecinătate* se caracterizează prin extinderea cranială și caudală a edemului, a stazei venoase și a microfocarelor de hemoragii. Extinderea edemului deasupra focarului de fractură explică deplasarea cranială a semnelor neurologice în primele zile după traumatism.

c) *Leziunile la distanță* au un caracter polimorf și constau în hemoragii perivasculare, microzone de necroză, demielinizare etc.

Compresiunea medulară

Compresiunea medulară este realizată prin fragmente osoase detașate prin dislocarea corpurilor vertebrale, ce apasă asupra măduvei spinării, în cadrul traumatismelor urmate de luxații vertebrale. Fenomenele lezionale de la locul impactului se extind cranial și caudal. Microscopic, putem constata de la hemoragii peteșiale difuze sau confluente pînă la fenomene de dezintegrare neuronală în focarul de compresiune. În fond, leziunile de compresiune nu sînt altceva decît leziuni de contuzie medulară mai mult sau mai puțin accentuată la locul impactului.

Dilacerarea medulară

Dilacerarea medulară este o leziune traumatică medulară produsă prin penetrarea de corpi străini în canalul rahidian (în traumatisme vertebromedulare deschise) sau prin fracturi cu luxații vertebrale (în traumatisme vertebromedulare închise). Ca leziune anatomică, dilacerarea medulară constă în întreruperea continuității structurale medulare. Microscopic, contururile anatomice nu pot fi recunoscute, se constată zone de dezagregare și hemoragie și, de regulă, ruptura leptomeningelor. Microscopic se constată detritusuri celulare și zone hemoragice. În vecinătatea ariei de dilacerare există leziuni de contuzie și mai ales de edem medular. Modul particular de vascularizație a măduvei spinării explică răsunetul lezional la distanță al focarului de dilacerare medulară.

Leziunile radiculare pot fi gradate, de la simple sufuziuni sanguine și mici zone necrotice prin tulburări circulatorii pînă la smulgere, dilacerare sau transsecțiune.

Tabloul clinic este foarte variat, depinzînd în special de nivelul, întinderea și tipul anatomic al leziunilor nervoase. Sistematizînd datele clinice, se pot descrie trei tablouri neurologice traumatice: sindromul neurologic medular total (de transsecțiune medulară), sindroame neurologice medulare parțiale și sindroame radiculare.

A. Sindromul de transsecțiune medulară

Acest sindrom constituie prototipul de descriere clinică în traumatismele vertebromedulare acute. În perioada imediat posttraumatism, tabloul clinic este dominat de *șocul spinal*, definit ca o stare de suprimare bruscă și totală a tuturor activităților medulare în segmentele caudale nivelului leziunii. El are un caracter tranzitoriu (durează 1—6 săptămîni), sfîrșitul fiind marcat de apariția reflexelor segmentare. Simptomatologia șocului spinal este următoarea: abolirea totală a motilității, areflectivitate miotatică și cutanată, anestezie superficială și profundă pentru toate modurile de sensibilitate (limita superioară poate depăși nivelul fracturii datorită edemului medular), tulburări sfincteriene de tip retenție, tulburări trofice instalate rapid (escare), tulburări vegetative cardiorespiratorii (în leziunile cervicale și dorsale superioare) și vasomotorii. Aceste modificări neurologice și vegetative se constată în porțiunea sublezională. Șocul spinal este deci traducerea clinică a unei inhibiții totale a funcțiilor măduvei spinării în urma agresiunii traumatice. Şocul spinal poate apărea şi în comoţia medulară, dar cel mai frecvent are un substrat anatomic cert (contuzie sau dilacerare). După cîteva săptămîni, în caz de supravieţuire, copilul intră treptat în perioada de reapariţie a funcţiilor medulare elementare. În ordine reapar reflexele segmentare, activitatea tonigenă şi vegetativă.

În perioada de *postşoc spinal* se constată sublezional deficit motor cu tendinţă spre flexiune ; anestezie pentru toate modurile de sensibilitate, care persistă, nivelul ei scăzînd datorită regresiunii edemului medular sublezional ; reapariţia activităţii reflexe — primele apar reflexele cutanate (cremasteriene abdominale şi plantare), apoi reflexele miotatice (întîi cele rotuliene, apoi cele achiliene) ; reflexele de apărare şi de masă sînt prezente ; reapariţia tonusului muscular este în funcţie de gradul atrofiilor ; tulburările sfincteriene intră în faza de automatism ; tulburările trofice se menţin cu tendinţă slabă la vindecare. Apariţia semnelor neurologice în perioada de postşoc localizează mult mai bine întinderea şi nivelul leziunii.

Dacă copilul trece şi de această perioadă (adică după 6 luni—1 an) se instalează treptat a treia fază, de *deficit motor* tip pareză — plegie în extensie, în care se constată revenirea parţială a activităţii musculare reflexe, fapt care permite staţiunea în picioare şi efectuarea de cîţiva paşi cu sprijin.

Dacă însă a existat o transsecţiune medulară anatomică totală, după perioada de reapariţie a unor activităţi reflexe medulare urmează *perioada finală, de dispariţie a oricărei activităţi reflexe medulare.* Reflexele dispar în ordinea reapariţiei, tulburările trofice se accentuează, iar prognosticul devine deseori sumbru. După localizarea la diferite nivele medulare, sindromul de transsecţiune capătă aspecte clinice caracteristice nivelului lezional respectiv.

B. Sindroamele medulare traumatice parţiale

Au tabloul clinic de leziune medulară mai mult sau mai puţin întinsă, sînt mai rare în traumatismele vertebromedulare închise şi mai frecvente în cele deschise. După aspectul lezional al secţiunii, ele pot fi sistematizate sau nesistematizate. În cadrul sindroamelor medulare lezionale parţiale sînt incluse :

1) **Sindromul de hemisecţiune medulară laterală** (**sindromul Brown-Séquard**), care în forma tipică se caracterizează prin deficit motor, paralizie vasomotorie, tulburări de sensibilitate profundă, în special vibratorie de partea leziunii ; anestezie termoalgică şi hipoestezie tactilă de partea opusă leziunii.

Pot exista şi forme atipice de sindrom Brown-Séquard : sindrom Brown-Séquard incomplet, în care fenomenele motorii sînt discrete, tulburările de sensibilitate profundă ipsilaterală pot să lipsească, rămînînd doar anestezia termoalgică heterolaterală. De asemenea s-a descris şi sindromul Brown-Séquard inversat, frecvent de natură compresivă şi excepţional în condiţii traumatice (prin hematom extradural). Mecanismul acestui sindrom este bascularea măduvei şi comprimarea ei de peretele opus al canalului spinal.

2) **Sindromul de hemisecțiune medulară posterioară (sindromul Roussy-Lhermitte)** se caracterizează prin : tulburări de sensibilitate proprioceptivă (lezarea cordoanelor posterioare); deficit motor de tip pareză sau plegie fără modificări de sensibilitate superficială.

3) **Sindromul de hemisecțiune medulară anterioară**, rar în traumatismele prin efect lezional direct, mai frecvent ca urmare a afectării arterei spinale anterioare, se manifestă clinic prin : deficit motor de tip pareză sau plegie și tulburări discrete de sensibilitate de tip siringomielie.

4) **Sindromul hematomielic.** Hematomielia traumatică, masivă sau discretă, în focar sau diseminată, se poate instala brusc sau progresiv. Localizarea cea mai frecventă este în regiunea cervicotoracală. Clinic, în forma acută există o scurtă fază de șoc spinal urmată de remisiunea parțială a fenomenelor, apoi de instalarea rapidă a deficitului motor asociat cu tulburări de sensibilitate de tip siringomielic. Disocierea sensibilității cu atrofia musculară localizată este caracteristică hematomieliei posttraumatice. La puncția lombară, LCR este sanguinolent, iar manometria arată un blocaj total.

Hematomielia traumatică este realizată anatomic de hemoragii peteșiale medulare mai mult sau mai puțin întinse, de unde reiese că hematomielia poate fi parcelară sau totală, în funcție de întinderea hemoragiei peteșiale. Hematomielia are drept corespondent clinic diferite grade de manifestare, de la o mică paralizie trecătoare pînă la tabloul lezional descris mai sus (în funcție de întinderea hemoragiilor intramedulare). Amintim de asemenea posibilitatea instalării sindromului hematomielic lent, progresiv, în cîteva ore sau zile posttraumatism, care anatomic corespunde coalescenței hemoragiei peteșiale.

5) **Sindroamele medulare parțiale realizate prin hematoamele intrarahidiene.** Hematoamele intrarahidiene posttraumatice apar excepțional de rar la copil. Dintre acestea, hematomul extradural poate dobîndi dimensiuni cu efect compresiv medular. Se realizează astfel un sindrom de compresiune medulară acută sau subacută.

6) **Sindroamele medulare traumatice parțiale nesistematizate** sînt destul de frecvente, adesea traumatismele vertebromedulare neputînd fi încadrate în sistematizările anatomice expuse.

C. Sindroamele radiculare

Cuprind pe de o parte atingerile traumatice electiv radiculare cu simptomatologia caracteristică, iar pe de altă parte lezarea unui grup de rădăcini (sindromul cozii de cal).

Forme clinice. În acest grup sînt încadrate afecțiunile traumatice vertebromedulare în funcție de topografie.

A. Traumatismele vertebromedulare cervicale

La copil, aceste traumatisme sînt predominante față de celelalte localizări (107 cazuri). Dealtfel, principala leziune radiologică constatată în seria prezentată de Vigouroux și colab. (1968) este luxația traumatică la nivelul rahisului cervical. Importanța lezională este deosebită pentru această regiune datorită posibilei interesări a bulbului și a centrilor nervoși ai măduvei cervicale (cardiaci, respiratori, vasomotori etc.). Astfel se explică și faptul că unii dintre copii decedează înainte de a ajunge la spital. Frecvent, traumatismele vertebromedulare cervicale sînt cuprinse în sindromul complex al unui politraumatism. Modificările minore produse de contuzia medulară cervicală (durere, limitarea motilității, poziție anormală a coloanei) pot fi dominate de simptomatologia contuziei cerebrale.

Segmentul cervical la copil are o instabilitate deosebit de precară, datorită orientării orizontale a forțelor articulare, fragilității musculaturii locale și greutății disproporționate a extremității cefalice (mai ales la copii mici). Instabilitatea locală a coloanei cervicale face ca traumatismele vertebromedulare să fie frecvente la această vîrstă, iar în toate traumatismele craniocerebrale trebuie să fie examinată cu atenție și regiunea coloanei cervicale. Clinic și terapeutic, leziunile traumatice ale primelor două vertebre cervicale și cele ale coloanei cervicale $C_3 - C_7$ trebuie considerate separat.

1. **Leziunile traumatice ale primelor două vertebre cervicale** au următoarele aspecte :

a) *Fracturile de odontoidă* se produc de obicei la nivelul zonei de fuziune cu corpul axisului, loc de minimă rezistență. Pînă la 4 ani, odontoida rămîne separată de axis prin vestigiul discal dintre $C_1 - C_2$. Această zonă poate ceda rapid chiar la traumatisme minime. Chiar după 4 ani sînt posibile fracturi la acest nivel fără o intensitate deosebită a traumatismului. În urma traumatismului produs apofiza odontoidă alunecă în general înainte, antrenînd și atlasul, solidar cu craniul (Apuzzo și colab., 1978). În acest caz, semnele neurologice sînt prezente și foarte polimorfe, de la simpla limitare a mișcării capului, redoarea antalgică a cefei, discret torticolis, pînă la tetraplegie cu tulburări cardiorespiratorii.

b) *Fracturile arcurilor atlasului și ale corpului axisului* sînt mai rar întîlnite la copil. Fractura de arc posterior a atlasului este puțin periculoasă, deoarece musculatura deplasează posterior fragmentul fracturat, realizînd decomprimarea măduvei. Fractura arcului anterior produce de la început o compresiune a măduvei cervicale datorită ligamentului transvers antrenat ventral. Fractura corpului axisului este gravă prin faptul că fragmentul superior împreună cu odontoida alunecă înainte sub greutatea capului, realizînd o compresiune pe măduva cervicală.

La nivelul măduvei cervicale superioare însă, traumatisme puternice pot provoca transsecțiunea medulară totală, manifestată prin instalarea șocului spinal. Clinic se constată : tetraplegie, nivel C_2 de anestezie pentru toate modurile, importante tulburări vegetative (modificări respiratorii pînă la respirația Cheyne-Stokes, hipertermie, disfonie și disfagie, tulburări vasomotorii, priapism) și rapidă alterare a stării de conștiență pînă la comă. În aceste condiții, șocul spinal la nivel $C_1 - C_2$ este deseori mortal.

2. **Leziunile traumatice cervicale** $C_3 - C_7$. La acest nivel, la copil, ca și la adult, se produc frecvent fracturi sau luxații. Centrul de mobilitate la copil este la nivelul $C_2 - C_3$ (fig. 158), spre deosebire de adult unde întîlnim localizarea de predilecție la nivelul $C_5 - C_6$.

Tipurile lezionale traumatice care pot fi întîlnite în această regiune la copil sînt:

a) *Fracturile cervicale*, care datorită plasticităţii coloanei au o frecvenţă minoră. În orice caz este greu de precizat dacă arcul posterior sau apofizele articulare rămîn întregi, datorită subţirimii şi transparenţei lor radiologice. Semnele clinice sînt reprezentate de durere, redoarea cefei, torticolis, atitudine antalgică, limitarea mişcărilor şi mai rar semne neurologice majore.

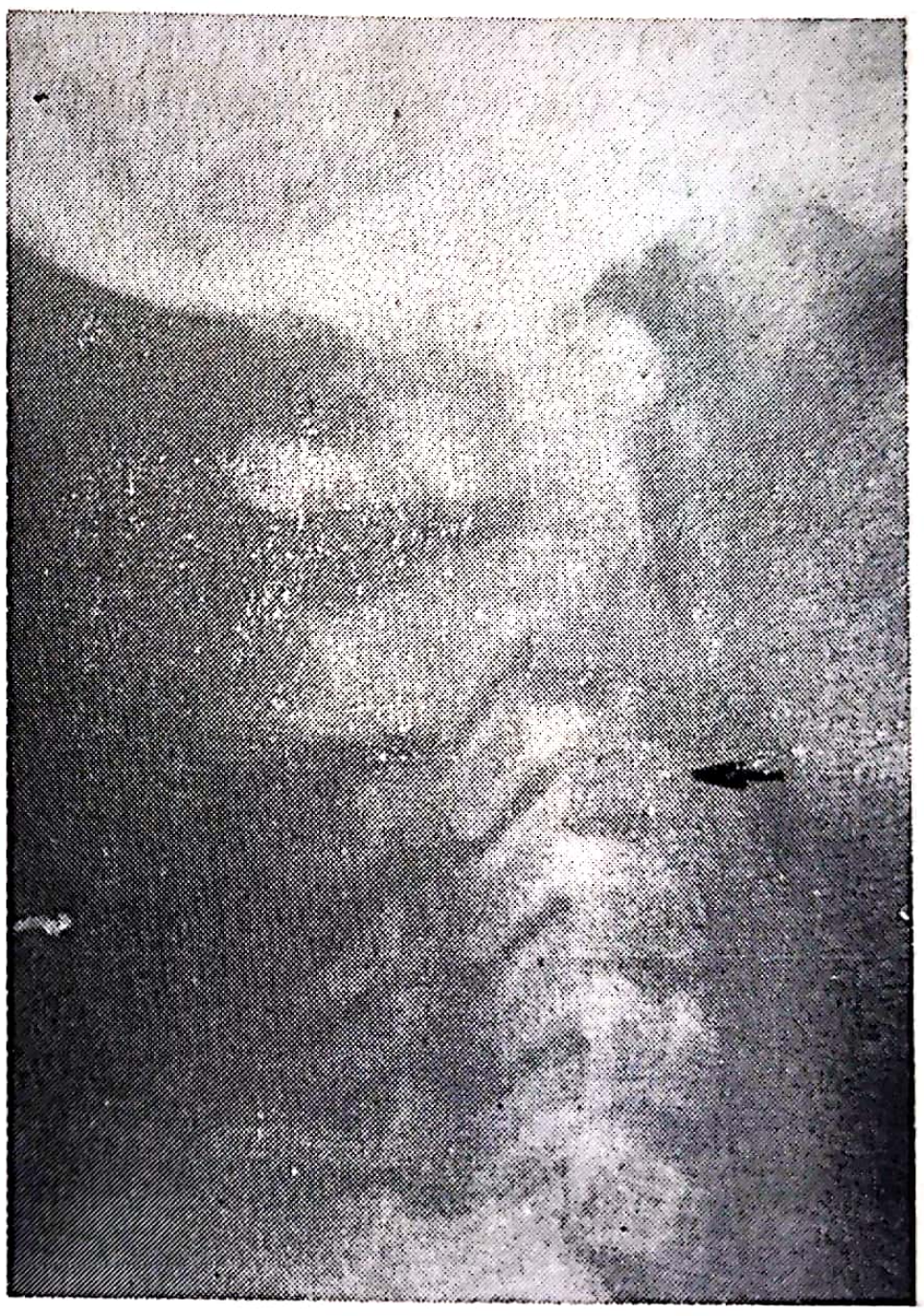

Fig. 158. — Fractură la nivelul vertebrei C_3 (profil).

b) *Luxaţiile cervicale*, posibile, interesează de predilecţie zona cervicală superioară (pînă la C_4) şi afectează predominant grupa de vîrstă între 3 şi 10 ani (Teng şi Papatheodorou, 1967). Copilul mare şi adolescentul au aspectele lezionale întîlnite la adult. Mecanismul cauzator constă în asocierea hiperflexiei cu comprimarea în ax şi rotaţie. În general, elasticitatea ligamentului vertebral anterior şi a discurilor permite o bună amortizare a impactului. Simptomatologic se constată durere locală accentuată şi persistentă, limitarea mişcărilor coloanei cervicale, contractură cu atitudine antalgică şi chiar semne de atingere medulară (transsecţiune).

c) *Fracturi-luxaţii cervicale* sînt posibile în urma căderilor de la înălţime în vertex, plonjoanelor în apă sau prin mecanismul „whiplash" (mecanismul de hiperflexie sau hiperextensie violentă a coloanei cervicale prin bruscă acceleraţie sau deacceleraţie a capului sau a corpului). Dacă la copilul mic în aceste situaţii se produc de obicei luxaţii cervicale, la copilul mare se realizează fracturi-luxaţii cervicale. Leziunile traumatice sînt complexe, afectînd arcul posterior, istmul pediculului, apofizele articulare, iar asocierea acestora produce un număr mare de varietăţi anatomice. Alunecarea elementelor vertebrale pune în pericol direct măduva cervicală. În aceste cazuri survin fenomene neurologice grave de tipul transsecţiunii medulare sau sindroame neurologice parţiale (sindromul Brown-Séquard).

Simptomatologic se constată tetraplegie, tulburări sfincteriene, sughiţ persistent (C_3), tulburări respiratorii grave (C_4), tulburări cardiace şi posibil sindromul Claude Bernard-Horner. Lezarea măduvei cervicale inferioare (C_8) dă un tablou simptomatologic mai moderat, fiind posibile mişcări în membrele superioare proximal şi nu se însoţesc de tulburări respiratorii. De regulă la acest nivel întîlnim tulburări cardiace şi sindromul Claude Bernard-Horner. În fond, transsecţiunea medulară cervicală, indiferent de locul la care s-a produs leziunea, se însoţeşte de edem medular, edemul medular supralezional fiind deosebit de grav în aceste cazuri.

În afară de transsecţiunea medulară totală la nivel cervical a fost descris sindromul centromedular posttraumatic (Schneider, 1955, 1958), care constă în tetrapareză cu predominanţă brahială, tulburări de sensibilitate tactilă şi termoalgică de intensitate variabilă şi tulburări sfincteriene. Anatomopatologic se explică prin fenomene de contuzie medulară (microhemoragii şi edem) ce predomină în substanţa cenuşie periependimară. La nivel cervical mai pot fi întîlnite oricare dintre sindroamele neurologice parţiale sistematizate sau nesistematizate, realizate prin leziune traumatică a coloanei cervicale.

d) *Traumatisme vertebromedulare cervicale radionegative.* La copil se pot întîlni situaţii cînd semnele neurologice, în special cele de tip iritativ medular sau radicular, nu-şi găsesc o justificare radiografică. Babcock (1975) prezintă cazuri de sugari şi copii mici cu traumatism vertebromedular cervical prin cădere, cu tetraplegie, dar la care nu se constată modificări radiografice. Acelaşi autor remarcă că peste 50% din copii cu leziuni majore medulare nu au modificări. Acest fapt se poate explica prin radiotransparenţa elementelor osoase şi prin intervenţia factorului vascular, mult mai puţin responsabil de această leziune la copil faţă de adult. Cattell şi Filtzer (1965), studiind 160 de variante normale ale rahisului cervical infantil, insistă asupra pseudoluxaţiilor C_2-C_3 şi asupra absenţei lordozei cervicale fiziologice în unele cazuri. Ambele situaţii trebuie luate în consideraţie în interpretarea examenului neurologic. Oricum, remisiunile rapide în aceste situaţii arată benignitatea leziunilor vasculare medulare la copil.

B. Traumatismele vertebromedulare dorsale

Aceste traumatisme sînt mult mai puţin grave decît cele cervicale din punct de vedere al prognosticului vital imediat, dar au o importanţă deosebită din punct de vedere neurologic funcţional. La copil, incidenţa leziunilor osoase toracale este mult mai limitată faţă de adult, datorită elasticităţii coloanei, micimii elementelor osificate şi bogăţiei de formaţiuni cartilaginoase. De aceea, la vîrsta copilăriei predomină leziunile capsuloligamentare faţă de cele osoase şi abia la copilul mare şi la adolescent întîlnim aspectele anatomoradiologice asemănătoare cu cele de la adult.

Fracturile toracale de orice tip sînt posibile, dar nu constituie leziuni ce domină ca frecvenţă (68 de cazuri cu afectare predominantă la nivel T_6-T_7). La copil, dintre tipurile de fracturi ale coloanei toracale, cele de arc neural sînt cele mai frecvente, uneori cu fragmente osoase distructive pentru măduvă. Desigur că interesarea măduvei toracale prin fragmente osoase fracturate este deosebit de periculoasă datorită săraciei vasculare la acest nivel. Leziunile traumatice toracale ce domină sînt luxaţiile pure şi fracturile-luxaţii generate de forţe predominant torsionale. În aceste cazuri are loc o rupere a elementelor ligamentare cu alunecarea, uneori importantă, a coloanei supraiacente şi frecvent se pot asocia tasarea sau fractura cominutivă a corpului vertebral. Cu toată toleranţa dimensională a canalului rahidian toracal şi opoziţia elementelor ligamentare, totuşi fragmente osoase pot afecta măduva dorsală datorită alunecărilor însemnate şi a extremei instabilităţi a leziunilor rahidiene.

Simptomatologia în cadrul leziunii fără interesare medulară constă în limitarea mişcărilor coloanei dorsale şi apariţia unei gibozităţi dorsale, decelabilă prin palparea apofizelor spinoase. Transsecţiunea medulară la acest nivel se manifestă prin paraplegie, anestezie corespunzătoare nivelului leziunii, tulburări sfincteriene (retenţie), reflexe cutanate abdominale prezente sau absente în funcţie de nivelul leziunii (afectarea neuromerelor T_6-T_{12}). Fracturile cu nivel T_6 pot prezenta un factor de agravare important datorită leziunilor concomitente ale pleurei şi posibil ale plămînului, cu apariţia unui pneumo- sau hemotorax. Sindroamele neurologice parţiale de orice tip sînt posibile, ca şi sindroamele radiculare. Edemul medular şi factorul vascular pot agrava simptomatologia leziunilor medulare toracale dorsale.

C. Traumatismele vertebromedulare lombosacrate

Leziunile traumatice la nivel lombosacrat la copil sînt dominante faţă de luxaţiile pure sau de fracturile-luxaţii superioare, adică în regiunea $T_{12}-L_1$ sau L_1-L_2. Incidenţa crescută este totuşi mult sub nivelul procentual comparativ dat de asemenea leziuni la adult (fig. 159). În statistica Clinicii de neurochirurgie din Bucureşti au existat 46 de cazuri de afectare lezională a coloanei lombosacrate şi 21 de cazuri pentru regiunea $T_{12}-L_1$. Acţiunea forţelor predominant torsionale se produce tocmai la acest nivel, realizîndu-se ruperea complexelor ligamentare şi alunecări vertebrale. Fracturile vertebrale la acest nivel, posibile, au aspectul radiologic de fracturi prin tasare şi fracturi marginale. Fracturile de arc neural sînt mult mai rare.

Simptomatologia leziunilor medulare la nivel lombosacrat este deosebit de complexă, în funcţie de zona afectată. Transsecţiunea medulară lombară se manifestă prin paraplegie flască, anestezie corespunzătoare nivelului leziunii, tulburări sfincteriene şi trofice, cu prezenţa reflexelor abdominale. Uneori, posttraumatic se poate diferenţia leziunea de con medular de leziunea de coadă de cal. În leziunea conului medular se constată : paralizie sfincteriană, anestezie perianogenitală („în şa") corespunzătoare segmentului S_3-S_5 cu absenţa tulburărilor de motilitate sau a modificărilor de reflexe la nivelul membrelor inferioare (în sindromul pur de con terminal), iar în leziunea de coadă de cal : deficit motor de tip periferic la nivelul membrelor inferioare, dureri spontane violente în membrele inferioare şi spre perineu, tulburări de sensibilitate de tip radicular de la L_1 în jos. De obicei, traumatismele vertebromedulare realizează rar un sindrom electiv de lezare a conului medular sau a cozii de cal, elementele clinice fiind de obicei intricate. La fel ca şi la segmentele medulare superioare, edemul medular şi tulburările circulatorii induc tulburări neurologice importante la distanţă de focarul traumatic, reprezentînd factori de eroare în aprecierea nivelului lezional.

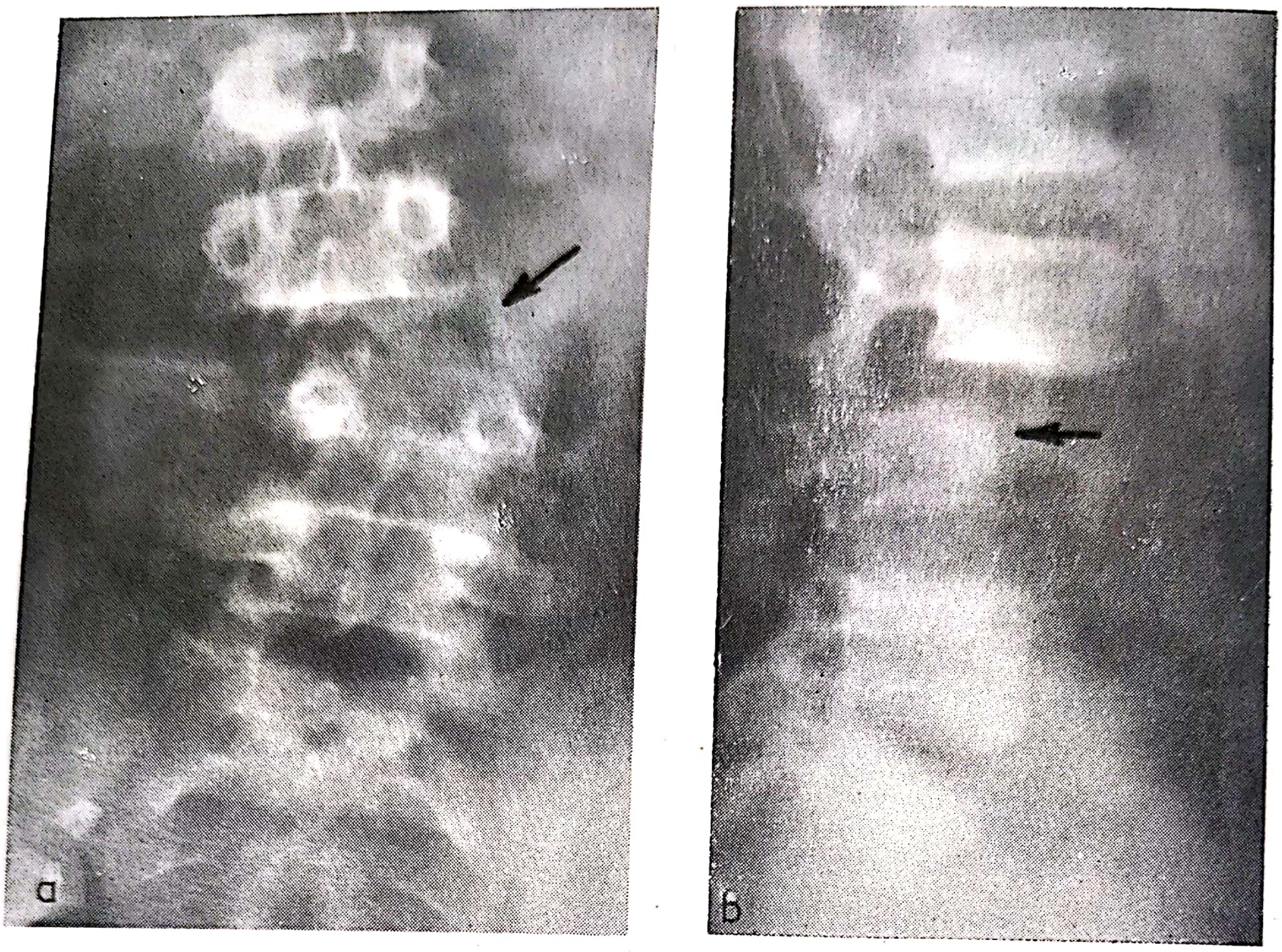

Fig. 159. — Luxație cu dezaxarea coloanei la nivelul vertebrelor L_3-L_4 :
a, față; *b*, profil.

Tratament. Marea complexitate și variabilitate trebuie fixată de la caz la caz. Oricum există măsuri comune de îngrijire pentru toate formele de traumatisme vertebromedulare la copii și măsuri de îngrijire adecvate diferitelor forme clinice, în funcție de nivelul și de felul leziunii traumatice.

1. **Măsuri la locul accidentului.** Orice fractură de coloană vertebrală trebuie considerată potențial mielică, complicațiile neurologice putînd apare oricînd, cu atît mai mult imediat după accident. De aceea este necesară mobilizarea copilului traumatizat cu multă atenție și transportarea lui numai cu un mijloc de transport adecvat și cu personal medical calificat. Ridicarea lui și așezarea pe targă trebuie efectuată de mai multe persoane, astfel ca trupul să se afle în rectitudine (trebuie susținute capul, bazinul și membrele inferioare). Atît timp cît nu cunoaștem aspectul leziunilor se vor evita tracțiunile pe membre sau pe extremitatea cefalică. Copilul este așezat pe o saltea moale aplicată pe un plan dur, deoarece contactul direct cu o suprafață dură poate duce la apariția de escare acute (Boshamer, 1960). O grijă deosebită trebuie avută în cazul fracturilor cervicale pentru a nu risca accentuarea leziunilor medulare, imobilizarea coloanei cervicale făcîndu-se prin doi saci de nisip aplicați laterocervical bilateral.

2. **Măsuri pe timpul transportului.** Acești pacienți vor fi scutiți de trepidații și balansări, transportul făcîndu-se în condiții cît mai adecvate și de către unități medicale specializate, iar echipamentul mijloacelor de transport va fi corespunzător parcurgerii unor distanțe mari (Mateescu,

1977). O altă condiţie în eficienţa unui transport de copil traumatizat vertebromedular este rapiditatea, aceasta mai ales în cazul tetraplegicilor care necesită asistare respiratorie şi chiar reanimare de urgenţă. Uneori pe parcurs este necesar sondajul evacuator care trebuie efectuat în condiţii sterile. Dacă este necesar, tratamentul antişoc trebuie început încă din timpul transportului.

3. **Măsuri terapeutice în spital.** Se diferenţiază de la început măsurile terapeutice aplicate în traumatisme vertebromedulare deschise de cele din traumatismele vertebromedulare închise.

În *traumatismele vertebromedulare deschise* se intervine operator, fără excepţie şi cît mai precoce permite starea copilului. În cazul în care agentul vulnerant a produs şi alte leziuni viscerale, rezolvarea acestora are prioritate în ordinea urgenţei, iar tratamentul se instituie conform următoarei scheme: examen radiologic complet cu evidenţierea eventualului corp străin şi inventarierea leziunilor coloanei vertebrale; intervenţia operatorie sub anestezie generală pentru înlăturarea zonelor dilacerate, a fragmentelor osoase vertebrale şi extirparea eventualilor corpi străini penetranţi; cînd dura este intactă, nu se va deschide, existînd pericolul de meningită; cînd dura este perforată şi există o fistulă LCR, ea trebuie închisă de urgenţă pentru prevenirea complicaţiilor septice; refacerea planurilor moi în straturi anatomice, bine coaptate, fără drenaj; antibioterapie susţinută postoperator. În rest, măsurile de îngrijire nu diferă de cele care se dau în cazul traumatismelor închise.

În *traumatismele vertebromedulare închise*, imediat după internare se vor efectua un examen neurologic complet şi un examen radiologic atent al coloanei vertebrale, cu minimum de mobilizare. Astfel se realizează investigarea şi diagnosticarea leziunilor traumatice şi a eventualelor complicaţii. Se vor diferenţia cazurile de traumatisme vertebromedulare fără leziuni neurologice de cele cu leziuni neurologice.

a) *Traumatisme vertebromedulare fără leziuni neurologice* (*amielice*). Terapia acestor cazuri este deosebit de circumspectă, urmărind rezolvarea leziunilor traumatice osoase şi menajarea măduvei şi a rădăcinilor de efectele secundare oricăror manevre inutile şi periculoase. În labirintul multiplelor metode terapeutice indicate considerăm, în acord cu Arseni şi colab. (1973), că este necesară o diferenţiere a atitudinii terapeutice în funcţie de nivelul lezional şi de la caz la caz.

— *Tratamentul traumatismelor vertebromedulare închise cervicale, amielice.* În faţa acestor traumatisme trebuie să avem în vedere marea instabilitate a leziunilor ce pot complica, uneori foarte grav, evoluţia şi prognosticul. Imobilizarea simplă este destul de ineficientă pentru că alunecarea sub aparatul gipsat se poate produce oricînd. Modalitatea de reducere cea mai eficientă a dislocărilor coloanei cervicale rămîne *tracţiunea scheletală* prin aplicarea unor dispozitive pe calota craniană. Tracţiunea realizată prin metoda Crutchfield (1933) reduce blînd şi progresiv dezaxarea cervicală prin obosirea treptată a musculaturii din această regiune. Această metodă constă în aplicarea compasului Crutchfield la nivelul calotei craniene cu vîrfurile fixate în calotă, iar la nivelul punctului de articulare a brațelor se fixează greutăți pentru tracțiune. Tracțiunea se execută în axul coloanei putînd învinge mai ușor obstacolul realizat de musculatura nucală. În Clinica de neurochirurgie din București se folosește o metodă asemănătoare (procedeul Panoza), utilizîndu-se în locul compasului Crutchfield potcoava Panoza, un dispozitiv simplu care permite o bună acroșare de calotă printr-un unghi de 120° și printr-o forță de strîngere mare între vîrfurile potcoavei. Acest procedeu nu poate fi aplicat la copiii mici din cauza subțirimii calotei. La copilul mare și la adolescent tracțiunea scheletală este eficientă. La copilul mic trebuie încercată tracțiunea lentă și progresivă în ax, de preferință cu căpăstrul Glisson. Reducerea prin tracțiune va fi urmată, de la caz la caz, fie de imobilizarea gipsată, fie de fixarea chirurgicală.

Imobilizarea coloanei cervicale este dificilă datorită mobilității crescute și a instabilității leziunilor traumatice la acest nivel. Cazurile simple de traumatisme vertebromedulare cervicale beneficiază de o imobilizare gipsată timp de 30 de zile, urmată de un control sever. Imobilizarea gipsată constă în punerea în repaus a segmentului de coloană lezat, păstrarea atitudinii obținute prin reducere și asigurarea contradislocațiilor secundare. Ea se efectuează în funcție de leziune fie sub formă de guler înalt cu gips prelungit anterior și posterior (pentru limitarea flexiei și extensiei capului), fie sub formă de aparat gipsat tip Minerva. Leziunile traumatice importante amielice (luxații) necesită într-un prim timp extensie continuă, iar în al doilea timp *fixarea chirurgicală*, care reprezintă intervenția în focarul de fractură, urmărind asigurarea stabilizării acestei regiuni. Acest procedeu este necesar în special în leziunile primelor două vertebre și în fractura de odontoidă, care au tendință la alunecare și la producerea de complicații neurologice. Fruin și Pirotte (1977) susțin metoda fuziunii posterioare în dislocările traumatice atlanto-occipitale. Fixarea se face cu ajutorul fie a unor fire metalice (fig. 160), fie cu grefe osoase aplicate anterior sau posterior. Postoperator este necesară imobilizarea strictă în aparat gipsat (Apuzzo și colab., 1978).

— *Tratamentul traumatismelor vertebromedulare închise toracolombare amielice.* La acest nivel, principalele leziuni traumatice sînt reprezentate de fracturi prin tasarea corpului vertebral, stabile, care nu necesită manevre de reducere deosebită. Unde se bănuiește o instabilitate a leziunii vertebrale sau unde tasarea este foarte mare se va aplica extensia verticală cu căpăstru. Oricum, procedeul major de tratament este imobilizarea gipsată într-un corset înalt. Leziunile traumatice care implică regiunea $T_6—T_{10}$ impun completarea corsetului cu umerii. Leziunile ce trec de T_6 în înălțime necesită un corset complet de tip Minerva, fără cască.

b) *Traumatisme vertebromedulare închise cu leziuni neurologice (mielice).* Tratamentul acestor cazuri implică pe de o parte abordarea directă a leziunii traumatice rahidiene, iar pe de altă parte grupează totalitatea măsurilor necesare pentru combaterea tulburărilor trofice, neurovegetative și metabolice, pregătind astfel terenul pentru o recuperare cît mai completă. Terapia edemului medular postcontuzie se va efectua cu cortizon (hemisuccinat de hidrocortizon). Babcock (1975) administrează dexamethazonă intravenos în asemenea situații. Magnaes (1977) consideră că

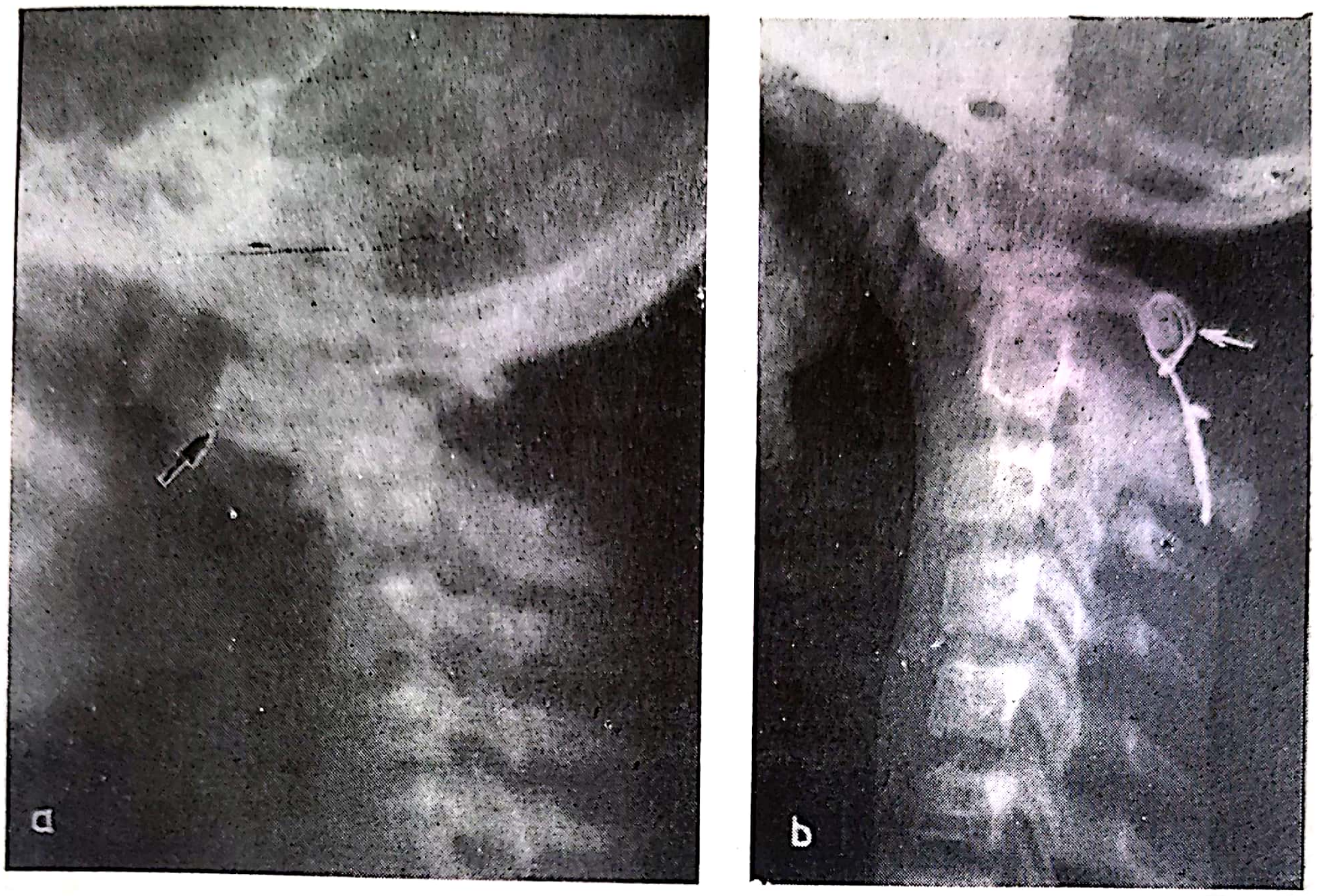

Fig. 160. — Fractură-luxație la nivelul vertebrelor C_1-C_2: *a*, preoperator; *b*, postoperator — fixare posterioară cu fir metalic.

manitolul 20% aplicat în perfuzia lentă poate fi de real folos. Odată cu stabilirea deficitului neurologic și a nivelului acestuia putem aprecia gravitatea evoluției și a prognosticului, cu atît mai sumbre cu cît nivelul lezional este mai ridicat. În acest context, intervenția operatorie are anumite indicații precise: cazurile în care există o compresiune pură; cazurile cu fragmente de lamă pătrunsă în canal; cazurile ce se agravează neurologic (Arseni și colab., 1973). Oricum, se respinge atitudinea anterioară aplicată în aceste cazuri de reducere ortopedică și imobilizare în aparat gipsat, datorită afectării directe a focarului lezional medular. Practic, actualmente se aplică următoarea schemă terapeutică în funcție de nivelul leziunii traumatice:

— *Tratamentul traumatismelor vertebromedulare închise cervicale mielice.* Copiilor tetraplegici li se aplică timp de 3 săptămîni extensia cervicală prin tracțiune transscheletală (prin procedeul Panoza). Această perioadă reprezintă timpul necesar liniștirii focarului lezional și limitării tulburărilor circulatorii și a fenomenelor neurologice medulare cervicale. După 3 săptămîni, extensia va fi urmată sau nu de explorare chirurgicală (în funcție de datele examenului neurologic). Tipul de intervenție recomandat este cel de decompresiune pe cale anterioară ce permite o abordare directă a focarului compresiv și o stabilizare perfectă printr-o sinteză cu grefă osoasă (Cloward, 1961). Abordul posterior este mai puțin uzitat datorită deformării coloanei cervicale după laminectomie și neabordării focarului lezional. Heiden și colab. (1975) și Seljeskog (1978) pledează pentru tratament conservator, ortopedic în principal, cu limitarea intervențiilor chirurgicale. La sugar și la copilul mic, decompresiunea chirurgicală trebuie efectuată doar în cazuri extreme, întrucît frecvent poate avea loc deplasarea grefonului osos folosit în presiunea cervicală anterioară. În acord cu Guttman (1973), susţinem necesitatea tratamentului conservator la această vîrstă.

— *Tratamentul traumatismelor vertebromedulare închise toracolombare mielice.* În cazul leziunilor toracale mielice (însoţite de paraplegie) tentativa de reducere este minimă. De aceea se încearcă decompresiunea anterolaterală, cît mai precoce, lărgind canalul şi eliberînd măduva. Pentru coloana toracolombară şi lombară indicaţia de elecţie este laminectomia care realizează decompresiunea măduvei, urmată de fixarea coloanei cu plăci metalice. Este necesară reducerea axei şi stabilizarea fracturilor la vîrsta copilăriei, datorită faptului că se acţionează pe o coloană vertebrală în creştere. La copii, măduva comprimată are o particularitate reacţională posttraumatic deosebită astfel că intervenţiile decompresive sînt deseori eficiente. Oricum, un copil operat pentru traumatism vertebromedular trebuie urmărit îndeaproape pentru a putea corecta la timp tendinţele de creştere vicioasă şi deformarea coloanei.

4. **Măsurile generale de îngrijire a copilului cu traumatism vertebromedular acut** cuprind o serie de principii de îngrijire obligatorii, care trebuie efectuate imediat, cu multă atenţie, în condiţii de spitalizare, de către un personal calificat. De foarte multe ori evoluţia şi prognosticul depind de aceste măsuri generale.

Măsuri igienice generale

Acestea constau în asigurarea unei igiene corporale desăvîrşite, cu lenjerie perfect întinsă, saltele moi (de preferinţă pneumatice), cu compartimente izolate, puse pe pat tare şi limitarea oricăror mobilizări inutile.

Tratamentul tulburărilor urinare

Scopul întregului arsenal terapeutic încercat este ca copilul traumatizat vertebromedular să obţină controlul sfincterului vezical. În cazul traumatismelor vertebromedulare există mai multe situaţii de instalare a unei vezici neurogene : a) traumatismele vertebromedulare înalte realizează aspectul de *vezică paralizată*, în care reflexele vegetative ce dirijează detrusorul şi sfincterul vezical sînt profund afectate ; b) cînd leziunea medulară separă centrii sacraţi de restul măduvei, vezica rămîne legată numai de centri săi medulari, devenind o *vezică automată;* c) în multe situaţii, leziuni medulare incomplete sau multiple produc diferite aspecte funcţionale ale vezicii urinare de tip *hiper-* sau *hiporeflectivitate* sau chiar *normoreflectivitate.*

Ca aspect neurologic, *vezica paralizată* va evolua, odată cu leziunea medulară, în mai multe faze. În *faza de şoc medular* se instalează retenţia de urină, determinată de paralizia vezicală. Eliminarea de urină se face prin regurgitare prin „prea plin”, care se produce în momentul în care elasticitatea peretelui vezical ajunge la limită. În *faza de postşoc medular*, în raport cu sediul leziunii, calitatea peretelui vezical şi îngrijirile acordate se poate instala una din multiplele varietăţi de vezică neurogenă (automată, hiper- sau hiporeflexă etc.).

Pentru obţinerea controlului automat reflex sau, în viitor, voluntar al emisiei de urină este necesară instituirea *drenajului urinar*, care trebuie să îndeplinească următoarele condiții: să evite complicațiile septice, să asigure o bună eliminare și să producă o gimnastică a peretelui vezical prin destinderi periodice. Două sînt metodele de drenaj vezical cu sondă fixă (în circuit închis și deschis) ce s-au impus în ultimii ani:

a) *Drenajul continuu în circuit închis*, în flux și reflux prin control manual sau automat („Tidal drainage"). Acest drenaj constă într-un sistem de umplere și evacuare a vezicii în mod ritmat, bazat pe principiul sifonajului (cu tub în „Y"). Sonda este fixă, fiind schimbată de două ori pe săptămînă în condiții de perfectă asepsie. Sistemul drenajului închis efectuează o gimnastică periodică a vezicii și evită infecția urinară.

b) *Drenajul continuu în circuit deschis*, pentru care sonda uretrală se racordează la un tub introdus într-o soluție antiseptică. Urina drenează în permanență, iar vezica este spălată odată pe zi cu o soluție ușor acidă. Tubul se clampează periodic, executîndu-se distensia vezicii pînă la tensiuni fiziologice, asigurîndu-se astfel gimnastica peretelui vezical. Ambele metode de drenaj pot fi efectuate la copilul mic, întrucît acesta este fie paraplegic, fie tetraplegic.

Pericolul mare în tratamentul unei vezici neurogene este, chiar în condițiile unei îngrijiri foarte atente, *infecția vezicală*. Pentru evitarea ei sînt necesare: sondajul steril, spălarea periodică pentru îndepărtarea reziduului, uroculturi repetate, instilare de antibiotice. În același timp se va urmări asigurarea unui echilibru hidroionic corect. De asemenea trebuie să avem în vedere, mai ales la această vîrstă, în cazul vezicii neurogene, posibilitatea de supradistensie a orificiilor uretrale cu reflux vezicouretral și compromiterea, în viitor, a parenchimului renal (hidronefroză).

În ultimii ani, stimularea electrică a vezicii pentru realizarea eliminării urinii pare să dea o soluție destul de bună, evitînd astfel sondajul uretral (Burghele și Ichim, 1963).

Tratamentul tulburărilor trofice

Acesta implică totalitatea măsurilor de tratare a escarelor. Escarele reprezintă necroze ale țesuturilor moi în dreptul zonelor de sprijin sau al zonelor slab protejate. Ele apar în regiunea sacrată, trohanteriană, călcîie, maleole. Actualmente, escarele au devenit destul de rare, reprezentînd practic o proastă îngrijire a copiilor cu traumatisme vertebromedulare. Dealtfel, la sugar și copilul mic, apariția escarelor este extrem de rară. Apariția escarelor este anunțată de un placard hiperemic care evoluează spre necroză.

Tratamentul actual se adresează profilaxiei escarelor, deoarece, odată apărute, ele complică mult evoluția copilului traumatizat prin deperdiție proteică, posibilitate de infectare, reepitelizare dificilă. Din multiplele metode care încearcă să prevină escarele, amintim măsurile terapeutice ce dau cele mai bune rezultate actuale:

— Asigurarea unui așternut curat, moale, bine întins, ce trebuie schimbat zilnic, cu înlocuirea repetată și imediată a alezelor care se murdăresc;

— Degajarea zonelor expuse la escare prin interpoziția de pernițe sau săculețe de vată, cu schimbarea periodică manuală a poziției copilului (la 2 ore);

— Întreţinerea în perfectă stare de igienă a tegumentelor cu îngrijire sfincteriană atentă;

— Spălarea zilnică a tegumentelor, masare uşoară, stimularea circulaţiei în zonele expuse şi pudrare cu talc pentru menţinerea uscată a tegumentelor.

În cazul apariţiei escarelor sînt necesare pansamente sterile uscate, cu schimbarea zilnică a antisepticelor folosite local. În tot acest timp tratamentul preventiv al escarelor nu trebuie abandonat. Oricum, complicaţia locală cea mai de temut este infecţia.

Tratamentul tulburărilor intestinale

De multe ori aceste tulburări ale tractului digestiv, de ordin paretic, au o acţiune defavorabilă. Inhibiţia produsă în cadrul şocului spinal opreşte peristaltismul, producînd fenomene de distensie abdominală. Distensia abdominală devine periculoasă prin presiunea exercitată asupra diafragmului (uneori singurul muşchi respirator funcţional). Pentru combaterea acestor tulburări intestinale se folosesc clisme saline, tub de gaze. De asemenea, se realizează o ritmicitate de evacuare a ampulei rectale.

Tratamentul tulburărilor nutritive

La sugar şi copilul mic, un traumatism vertebromedular determină şi scăderea importantă a greutăţii corporale. Aceasta se datoreşte absorbţiei diminuate (inapetenţă şi tulburări intestinale de ordin paretic), catabolismului proteic exagerat şi deshidratării secundare. Existenţa unei stări infecţioase şi a febrei (în cadrul tulburărilor de termoreglare) accentuează şi mai mult dezechilibrul proteic. Rezultă un bilanţ azotat negativ cu hipoproteinemie, inversarea raportului serine—globuline, anemie hipocromă şi hemoconcentraţie. Această marcată hipoproteinemie facilitează apariţia tulburărilor trofice şi diminuă puterea de apărare a organismului. Refacerea capitalului proteic se realizează per os sau parenteral, utilizînd perfuzii intravenoase şi hidrolizate de proteine, sînge sau plasmă. De asemenea este necesară reechilibrarea hidrominerală, urmărindu-se îndeaproape diureza şi ionograma (sînge şi urină).

Evoluţie şi prognostic. *Traumatismele vertebromedulare fără fenomene neurologice* (*amielice*) au o evoluţie şi un prognostic în general bune. Fie că necesită intervenţie chirurgicală, fie că aceasta nu este necesară, cu un tratament adecvat (de imobilizare la pat fără aparat gipsat), în cadrul căruia predomină măsurile de gimnastică medicală şi reeducare funcţională, aceşti copii se pot vindeca deseori fără urmări. Pentru viitorul lor însă trebuie să avem în evidenţă două situaţii : pe de o parte trebuie supravegheaţi la intervale regulate pentru a sesiza o creştere deformată a coloanei, iar pe de altă parte trebuie urmărită excluderea acestor copii de la munci fizice grele sau sporturi dificile.

Evoluţia şi prognosticul copiilor cu *traumatisme vertebromedulare cu fenomene neurologice* (*mielice*) depind de multipli factori de o deosebită importanţă : nivelul leziunii medulare, măsurile terapeutice imediate, calitatea transportului, tratamentul în servicii medicale specializate, prevenirea tulburărilor trofice şi infecţioase, tratamentul hipoproteinemiei şi, în fine, efectuarea tuturor măsurilor de reeducare motorie. În primul moment trebuie înlăturat șocul spinal, viața copilului fiind în real pericol. În condițiile terapeutice actuale prognosticul vital este mult ameliorat, iar comparativ cu adulții copiii au o reactivitate mult mai bună. În continuare se pune problema prognosticului funcțional. Practic, în aceste cazuri, după trecerea perioadei de șoc spinal și după reechilibrarea funcțiilor homeostatice ale organismului, se trece la aplicarea măsurilor de reeducare. De fapt, reeducarea copiilor traumatizați începe chiar din primele momente printr-un complex de măsuri medicale recuperatoare și psihologice în vederea reeducării vezicii paralizate, efectuarea de gimnastică medicală și mai ales reeducarea motorie. Se ajunge chiar la reeducarea ortostatismului și a mersului cu dispozitive de protezare (cîrje). Tetraplegicii rămîn total dependenți și au nevoie de permanenta îngrijire a unei persoane; unii dintre aceștia reușesc cu timpul să se ridice în șezut, să se poată alimenta și chiar să se îngrijească singuri. Paraplegicii pun probleme de îngrijire din cauza tulburărilor sfincteriene și a tulburărilor motorii. Oricum, aceștia pot părăsi patul și folosesc căruciorul sau cîrjele. Ultima verigă în cadrul unei bune reeducări funcționale o reprezintă terapia ocupațională a copilului în scopul îndreptării lui spre o muncă compatibilă cu invaliditatea lui.

Traumatismele nervilor

La copil, leziunile traumatice ale nervilor, deși aparent de importanță minimă prin numărul relativ redus de cazuri, au implicații clinice deosebit de grave. Aceasta se datorește pe de o parte deficitului funcțional produs în urma leziunii nervoase, iar pe de altă parte dificultăților terapeutice ivite deseori. Nervul deține întreg controlul motor — senzitiv — trofic (nerv mixt) al unei anumite regiuni, astfel încît integritatea anatomofuncțională a nervului este strict necesară pentru funcționarea normală a zonei anatomice respective. Aprofundarea leziunilor traumatice ale nervilor și diagnosticarea precisă au căpătat un imbold odată cu introducerea metodelor de electrodiagnostic. Pe lîngă examenul clinic amănunțit, pentru evaluarea completă a gradului de afectare inițială și pentru urmărirea evoluției sub influența intervențiilor terapeutice, metodele electrodiagnostice sînt de o importanță deosebită. Datele obținute prin metodele electrodiagnostice ne furnizează informații mai precise decît semiologia clinică, oferind posibilitatea precizării unui diagnostic, a localizării leziunii, a fixării unui prognostic și mai cu seamă posibilitatea terapiei celei mai adecvate. Ținînd seama de condițiile etiopatogenice complet deosebite ale producerii leziunilor nervilor la copii, le împărțim în două mari categorii: traumatisme obstetricale ale nervilor și traumatismele nervilor la copii între 0 și 16 ani.

Traumatismele obstetricale ale nervilor

În cadrul acestei grupe includem totalitatea leziunilor nervilor produse în cursul nașterii. Traumatizarea nervilor în travaliu are loc prin mecanisme de compresiune, tracțiune sau smulgere, în special în nașterile laborioase, în prezentaţii anormale sau în efectuarea de manevre obstetricale intempestive. Dintre leziunile nervoase obstetricale cele mai frecvente sînt paralizia de nerv facial şi cea de plex brahial, paraliziile obstetricale ale nervului radial (Lightwood, 1951) şi al nervului obturator (Craig şi Clark, 1962).

Paralizia nervului facial reprezintă cea mai frecventă şi cea mai benignă dintre paraliziile traumatice obstetricale ale nervilor. Incidenţa acestei paralizii, după Hepner (1951), pe un lot de 900 nou-născuţi este de 6%. În Clinica obstetricală „Dr. Cantacuzino" din Bucureşti, în perioada 1960—1968 (12 600 naşteri), au fost diagnosticate 20 de paralizii faciale periferice obstetricale şi 3 paralizii mixte (faciale şi brahiale) (Gheorghiu şi colab., 1969). Paralizia facială obstetricală este de tip periferic, completă şi unilaterală.

Mecanismul de producere incriminat este comprimarea trunchiului nervos al facialului de către relieful osos al bazinului matern sau de către acromionul fetal datorită unor poziţii vicioase. De asemenea, comprimarea nervului are loc frecvent prin lingura forcepsului sau prin presiunea exercitată de mîna obstetricianului, fapt ce explică paraliziile faciale periferice după operaţia cezariană (Gheorghiu şi colab., 1969). Locul de comprimare a nervului este la ieşirea din gaura stilomastoidiană. Mult timp s-a susţinut că paralizia facială produsă prin comprimarea nervului de către lingura forcepsului este pe primul plan. Hepner (1951) şi apoi alţi autori insistă că paraliziile faciale apar tot atît de frecvent după naşterile spontane (deci comprimarea nervului de către relieful bazinului), ca şi după aplicare de forceps. Într-o naştere laborioasă, paralizia facială este însoţită şi de alte semne de traumatism obstetrical : bosă a părţilor moi, cefalhematom, fractură cu înfundare a calotei craniene sau chiar fenomene de hemoragie subarahnoidiană. Există şi posibilitatea rară de paralizie facială prin fractura bazei craniului cu afectarea mastoidei produsă în urma traumatismului obstetrical. De asemenea, amintim şi de *paralizia facială obstetricală bilaterală*, deosebit de gravă prin împiedicarea suptului (Gaillard, 1963). În hemoragiile meningocerebrale sau hematoamele intraparenchimatoase produse în urma naşterilor laborioase cu manevre obstetricale se constată *paralizii faciale de tip central*. În aceste cazuri, semnele neurologice atrag atenţia asupra suferinţelor multiple ale formaţiunilor corticale ; paralizia facială centrală respectă regiunea frunţii, fiind un epifenomen în cadrul unei suferinţe grave a cortexului.

Clinic, paralizia facială periferică se caracterizează prin asimetrie facială, care se evidenţiază mai ales la plîns : de partea lezată se observă ştergerea pliului nazolabial, imposibilitatea contracţiei orbicularului buzelor, lagoftalmie cu imposibilitatea închiderii ochiului, cu semnul Ch. Bell (atingerea corneei nu provoacă reflexul de închidere a pleoapei), comisura bucală este trasă spre partea sănătoasă. În general alăptarea nu este tulburată. Paine (1957) afirmă că diagnosticul de certitudine al paraliziei faciale se poate stabili cînd nou-născutul ţipă.

Diagnosticul diferenţial se impune cu paralizia facială de tip central, în care ramurile superioare ale facialului sînt respectate ; în plus apar fenomene neurologice care arată locul leziunii în sistemul nervos central (deficit motor în hemicorpul respectiv).

Evoluția este în general benignă, cu ameliorarea progresivă în cîteva săptămîni. Prognosticul paraliziei faciale obstetricale periferice este în general bun, vindecarea survenind uneori chiar spontan.

Tratamentul constă în protecția ochiului lagoftalmic, administrare de vitamine (B_1, B_6, B_{12}), faradizări, masaje ușoare, iar în cazuri excepționale se recurge la intervenția chirurgicală de tipul anastomozei capătului periferic al facialului cu nervul spinal.

Paraliziile de plex brahial reprezintă cele mai grave paralizii traumatice obstetricale prin sechelele neurologice ce le lasă. Incidența acestor paralizii este de 1 la 1 500—2 000 de nașteri (Guilleminet și colab., 1962). Gheorghiu și colab. (1969) raportează un număr de 16 paralizii de plex brahial pure și 3 paralizii mixte brahiale și faciale în perioada 1960—1968 (12 600 nașteri).

În cazul nașterilor laborioase se pot produce leziuni ale plexului brahial prin compresiune, tracțiune sau smulgerea rădăcinilor nervoase (Potter, 1962). *Compresiunea* se realizează prin presiunea exercitată de mîna obstetricianului (presiunea indexului în axilă), prin fractura claviculei sau a humerusului în cursul degajării nervilor în prezentația cefalică (Guilleminet și colab., 1962). *Tracțiunea* rădăcinilor plexului brahial are loc în practicarea incorectă a manevrelor de extracție a capului în prezentațiile pelviene. *Smulgerea* rădăcinilor plexului poate avea loc cînd în cursul manevrelor obstetricale există deflectări puternice ale capului, astfel că flexia extremă a capului spre dreapta produce, de exemplu, ruperea plexului brahial stîng. În funcție de localizarea leziunii pe rădăcinile nervoase se disting trei tipuri de paralizii de plex brahial : superioară, inferioară și totală (fig. 161).

1) *Paralizia brahială superioară (Duchenne-Erb)*

Este considerată cea mai frecventă (95% din cazuri) dintre paraliziile de plex brahial. Leziunea traumatică obstetricală afectează rădăcinile $C_5—C_6$. este de obicei unilaterală, întîlnindu-se extrem de rar cazuri bilaterale. Prin lezarea rădăcinilor $C_5—C_6$ sînt afectați mușchii : deltoid, supra- și subspinos, biceps, brahial anterior și lungul supinator.

Clinic, paralizia apare imediat după naștere. Poate fi depistată la scurt interval prin postura caracteristică a membrului superior, care atîrnă de-a lungul corpului, umărul este mai coborît, brațul flasc extins în adducție forțată și rotație internă, antebrațul extins în pronație, palma privește înapoi și în afară, iar degetele sînt semiflectate. Mișcările membrului superior afectat sînt diminuate sau abolite. De partea paralizată, reflexul Moro este absent ; reflexul de agățare a mîinii este păstrat, reflexele bicipital și stiloradial sînt abolite. Motilitatea membrului superior este afectată, fiind absente : abducția brațului (paralizia deltoidului), rotația externă a brațului (paralizia subspinosului), flexia și supinația antebrațului (paralizia de biceps, brahial anterior, lung supinator), supinația mîinii (paralizia supinatorilor). Celelalte mișcări sînt posibile. Destul de frecvent există tendința de subluxație a capului humerusului. Tulburările de sensibilitate în teritoriul afectat sînt minime și extrem de dificil de demonstrat. Atrofiile musculare sînt caracteristice („umăr în epolet" prin atrofia deltoidului) și apar destul de rapid. Tulburările vegetative de obicei lipsesc.

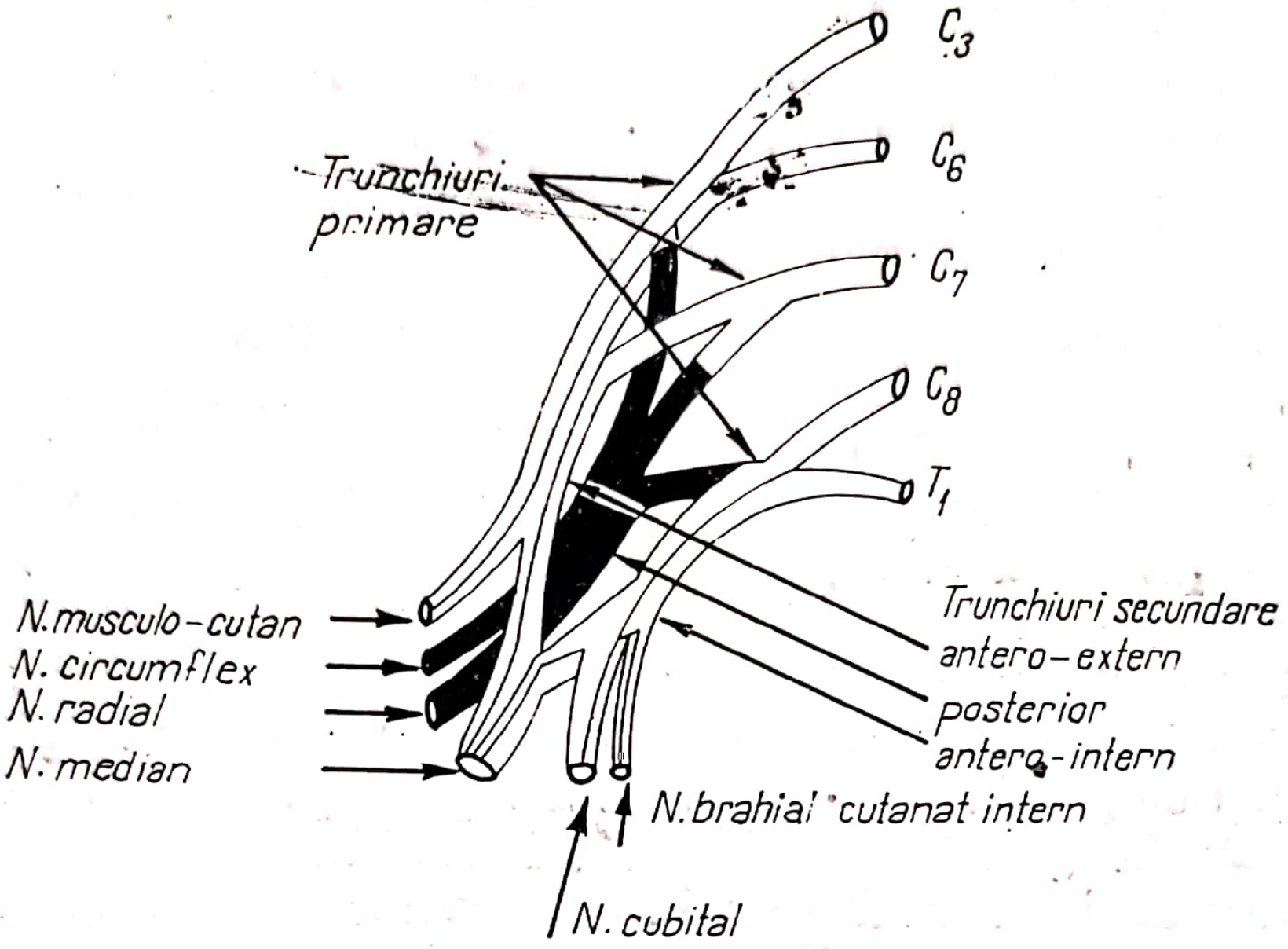

Fig. 161. — Formarea plexului brahial (prezentare schematică).

2) *Paralizia brahială inferioară (Déjérine-Klumpke)*

Este mult mai rară decît precedenta, reprezentînd 3% din totalul paraliziilor brahiale (Gheorghiu și colab., 1969). Leziunile traumatice obstetricale afectează rădăcinile C_8—D_1. Paralizia cuprinde mușchii mici ai mîinii, flexorii mîinii și ai degetelor cu conservarea extensorilor. Este în fond o paralizie a grupelor musculare inervate de cubital și o parte din mușchii inervați de median. Cînd leziunea interesează și rădăcina C_7 sînt afectați și extensorii degetelor și ai mîinii.

Clinic se constată paralizia flexiei degetelor, a mișcărilor de lateralitate și opoziție ale policelui, abducția și adducția degetelor. Reflexul cubitopronator este abolit; reflexul de apucare este absent. Tulburările de sensibilitate existente la nivelul mîinii în teritoriul cubitalului sînt dificil de demonstrat. Tulburările trofice afectează caracteristic regiunea eminenței tenare și hipotenare, apar retracții tendinoase la ultimele degete și ulcerații la nivelul mîinii. În unele cazuri se constată prezența sindromului Claude Bernard-Horner, ce arată lezarea simpaticului cervical (se produce atingerea fibrelor simpatice care trec prin rădăcina D_1). Sindromul constă în exoftalmie, mioză și îngustarea fantei palpebrale. Uneori, la acest sindrom se asociază treptat o hemiatrofie discretă a feței cu uscăciunea tegumentelor.

3) *Paralizia brahială totală (monoplegia brahială completă)*

Este considerată cea mai rară dintre paraliziile de plex brahial, dar în același timp și cea mai gravă. Paralizia totală se produce prin smulgerea rădăcinilor plexului în urma unei tracțiuni bruște a membrului superior în adducţie. Leziunea traumatică obstetricală afectează toate rădăcinile plexului brahial (C_5—D_1).

Clinic, membrul superior afectat este lipsit de orice mişcare, atîrnă flasc de-a lungul corpului, braţul se află în rotaţie internă, antebraţul în pronaţie, mîna şi degetele în poziţia intermediară între extensie şi flexie. Mişcările membrului superior afectat sînt complet abolite. Reflexele osteotendinoase sînt absente. Tulburările de sensibilitate constau în anestezie completă pe întreg membrul superior afectat cu excepţia porţiunii superioare a feţei interne a braţului (inervată din D_2—D_3). Tulburările trofice sînt rapide cu instalare de atrofii musculare. Uneori se poate constata o oprire în dezvoltarea întregului membru superior mai evidenţiată la mînă. Există frecvent sindromul Claude Bernard-Horner şi tulburări vegetative de tip vasomotor.

În unele cazuri poate fi întîlnită *paralizia frenicului*, care de obicei coexistă cu paraliziile de plex brahial de tip superior (C_5—C_6) şi se manifestă prin tulburări respiratorii : dispnee cu polipnee, crize de cianoză. Examenul obiectiv relevă excursiile mai largi efectuate de hemitoracele de partea afectată. Radiologic se pune în evidenţă un diafragm mai ridicat de partea lezată, care se menţine şi în inspiraţie în timp ce partea normală descinde.

Diagnosticul paraliziilor de plex brahial este uşor de pus imediat după naştere, cînd există forme clinice tipice şi cînd anamneza arată suferinţa fătului în timpul travaliului. Diagnosticul diferenţial se efectuează cu pseudoparalizia de tip Parrot (luetică, excepţională la naştere), fracturile sau decolările diafizoepifizare ale humerusului, periostita scapulohumerală luetică şi desigur cu paraliziile de natură centrală (afectează şi membrul inferior). Examenul clinic atent, căutarea sindromului Claude Bernard-Horner şi efectuarea EMG permit diagnosticarea formelor atipice de paralizii de plex brahial.

Evoluţia paraliziilor plexului brahial este variabilă, depinzînd de gravitatea leziunii rădăcinilor. În unele cazuri (în special în paralizia superioară), lezarea rădăcinilor este minimă şi copilul se reface complet. În majoritatea cazurilor aplicarea măsurilor terapeutice în mod susţinut va duce la retrocedarea tulburărilor nervoase. În fine, există cazuri cu prognostic deosebit de sever (paraliziile brahiale totale) în care copilul rămîne infirm pe toată viaţa. Prognosticul este favorabil cînd excitabilitatea faradică este conservată. Pe de altă parte, EMG permite decelarea repartiţiei potenţialului de acţiune în unităţile motorii înaintea constatării clinice a regenerării nervilor. Global, prognosticul este apreciat cu un procent de vindecare între 56 şi 80% (Gheorghiu şi colab., 1969).

Tratamentul încearcă să redreseze funcţia nervoasă deficitară, să prevină atrofiile musculare şi anchilozele în poziţii vicioase. Tratamentul începe încă din prima săptămînă, constînd în masaje uşoare, băi calde, mişcări pasive, vitaminoterapie (B_1, B_{12}, E) administrare de ATP (fosfobion) şi ionizări. Se recomandă, de asemenea, corectarea poziţiilor vicioase prin aparate ortopedice pentru a diminua tracţiunea pe plexul brahial prin greutatea membrului paralizat şi pentru a preveni deformaţiile musculare. Astfel, în tipul de paralizie Erb (cea mai frecventă) se pune antebraţul fixat pe braţ în unghi drept, braţul în abducţie, supinaţia antebraţului cu extensia pumnului, iar membrul în întregime ridicat în sus și fixat în supinație. În această poziție nu se va renunța la masaje ușoare și mișcări pasive. Deși sînt încă îndoieli asupra tratamentului electric, totuși în unele cazuri mai vechi ionizările și masajul electric sînt recomandate. Gimnastica medicală pentru întrebuințarea mușchilor neparalizați este de real folos. Intervenția chirurgicală nu este în general indicată decît dacă nu a survenit nici o ameliorare. Abordarea chirurgicală a plexului brahial este dificil de efectuat și cazurile urmate de succes sînt extrem de puține (Matson, 1969). În cazurile neglijate în care au apărut deformări la nivelul membrului superior afectat se recomandă intervenții chirurgicale ortopedice de tipul tenotomiilor, transpoziții de tendoane, osteotomii etc.

Traumatismele nervilor la copii între 0 și 16 ani

Marea majoritate a paraliziilor izolate ale nervilor la copii sînt de natură traumatică. Leziunile traumatice ale nervilor constituie prin etiopatogenie, clinica și terapeutica lor o problemă de actualitate atît pentru medicii pediatri și neurologi, cît și pentru chirurg.

Etiopatogenie. La copil, traumatismele ce duc la frecventele leziuni ale nervilor sînt cele prin lovituri, prin obiecte contondente, căderi la același nivel, răniri cu obiecte tăioase și accidente de circulație. Acestea au loc în cadrul fie al jocurilor, fie al diverselor activități sportive, fie în condițiile creșterii traficului rutier. Desigur că leziunile traumatice ale nervilor survin în special vara în perioada vacanței. Sexul masculin este mai frecvent afectat. Factori etiologici producători de leziuni ale nervilor sînt multipli. Leziunile nervilor sînt directe (strivire, secțiune, compresiune etc.) sau indirecte (tracțiune), iar complexitatea leziunilor realizate depinde de particularitățile agentului vulnerant și de modul său de acțiune.

Factorii cauzali după natura leziunilor sînt clasificați de Bateman (1962) astfel:

1. Leziuni nervoase prin presiune;
2. Leziuni nervoase prin tracțiune;
3. Leziuni nervoase prin secțiune;
4. Leziuni nervoase prin ischemie — care constau în afectarea vaselor proprii ale nervilor (excepționale la această vîrstă).
5. Alte tipuri de leziuni nervoase, grup în care sînt cuprinși agenții termici și toxici (injectarea intraneurală în sciaticul mare de substanțe medicamentoase). Ele sînt întîlnite aproape exclusiv la nou-născut (Coombs și colab., 1960; Schneegans și colab., 1968) sau prematuri (Gilles și French, 1961) la nivelul nervului mare sciatic prin injectarea greșită a substanțelor medicamentoase.

Acești factori etiologici amintiți imprimă modificări anatomopatologice caracteristice. Astfel, leziunile nervoase prin secționare au un caracter net față de restul modificărilor anatomice produse de alți agenți traumatici, care dau aspecte macro- și microscopice mult mai polimorfe.

Tipurile de leziuni ale nervilor. În funcţie de afectarea fibrei nervoase şi de acţiunea diferiţilor agenţi traumatici, nervii pot suferi diverse grade de alterare. Seddon (1942) împarte leziunile nervoase în 3 categorii : neurotmezis, axonotmezis şi neurapraxie.

1) *Neurotmezis* reprezintă întreruperea anatomică completă a nervului, fie prin soluţie de continuitate, fie prin ţesut cicatricial. Practic, regenerarea este imposibilă în afara intervenţiei chirurgicale. Corespondentul său clinic este sindromul de neuron motor periferic. Asemenea leziuni sînt produse prin secţionare, tracţiune, ischemie sau agenţi vulneranţi cu viteză mare.

2) *Axonotmezis* reprezintă întreruperea fiziologică a nervului cu conservarea structurii normale macroscopice. Aceasta presupune o leziune esenţială în însăşi fibra nervoasă, cu păstrarea ţesutului de înveliş. Regenerarea apare spontan; axoplasma este dirijată către periferie, datorită tecilor nervoase intacte. Astfel de leziuni pot apărea în urma compresiunilor prelungite sau prin tracţiune şi se exteriorizează clinic prin paralizie completă.

3) *Neurapraxia* constituie o tulburare benignă de scurtă durată, manifestată clinic printr-o paralizie incompletă (mai mult tulburare funcţională). Paralizia motorie predomină tabloul clinic, în timp ce tulburările senzitive (furnicături, amorţeli) sînt minime. Corespondentul anatomic este leziunea tecilor de mielină. Axonii rămîn în continuitate şi vindecarea apare în scurt timp (zile, săptămîni). Asemenea leziuni se produc de obicei prin mecanism de compresiune.

Histopatologia leziunilor nervoase. Pentru adoptarea unei atitudini terapeutice eficace este necesară stabilirea unui bilanţ lezional exact. În această situaţie trebuie avută în vedere capacitatea de recuperare a nervului lezat, adică tocmai fenomenele de regenerare ce se petrec în fibra nervoasă. Se ştie că cele două componente ale nervului se regenerează în mod complet diferit. Astfel, componenta conjunctivă de înveliş se regenerează rapid, dar adesea haotic, în timp ce axonul (componenta nervoasă) are o evoluţie bifazică de degenerare retrogradă, urmată de regenerare propriu-zisă lentă. Leziunile de degenerare ale fibrei nervoase sînt diferite la cele două capete ale nervului lezat. Astfel, la nivelul capătului distal, ele constau în dezagregarea neurofibrilelor şi a tecii de mielină (degenerare walleriană) şi se manifestă prin dispariţia oricărei excitabilităţi. Teaca lui Schwann proliferează, observîndu-se o înmulţire a nucleilor acestor celule. Celulele tecii devin polimorfe, apoi fusiforme şi fagocitează resturile degenerate ale filamentului axial şi ale mielinei. Practic, în a 13-a zi de la secţionarea nervului, fibrele nervoase sînt reprezentate doar prin tecile lui Schwann goale, fără urmă de mielină şi de filament axial. Din acest moment există două posibilităţi : fie că degenerarea continuă şi nervul este treptat înlocuit cu un ţesut fibros, fie că începe un proces de regenerare. La nivelul capătului proximal, fenomenele de degenerare sînt asemănătoare, dar mult mai puţin accentuate.

Regenerarea fibrei nervoase este un proces complex care poate dura luni sau chiar ani. Axonul care a fost lezat are tendinţa de a-şi repara rana şi de a-şi relua funcţia. La procesele de regenerare participă neurofibrilele, celulele Schwann, celulele tecilor conjunctive (epinerv şi perinerv) şi ţesuturile înconjurătoare. În regiunile unde nervul a fost lezat, se dezvoltă rapid procese inflamatorii reactive, cu formarea unei cicatrici conjunctive. La aceasta participă activ elementele tecilor fibrelor nervoase, care formează astfel cicatricea constatată între cele două bonturi ale nervului lezat.

Părţile cele mai alterate traumatic ale nervului lezat sînt capătul distal şi cel proximal. Aspectele anatomice constatate la nivelul celor două capete (bonturi) au fost înglobate sub termenii de *nevrom proximal* şi *gliom distal* (Masson, 1932).

1. Microscopic, *capătul proximal* prezintă o proliferare marcată a elementelor schwanniene, a neurofibrilelor şi a ţesutului conjunctiv. Fenomenele regenerative apar evidente în săptămînile II—IV posttraumatism. Elementul schwannian proliferat intervine în crearea tubilor de creştere pentru neurofibrile, dar această proliferare este lipsită de ordonarea longitudinală necesară refacerii tubilor neurali. Elementul regenerativ neurofibrilar este de asemenea de tip haotic în toate direcţiile, cu spirale multiple, printre masele sinciţiale schwanniene şi ţesutul de granulaţie. Deci *nevromul* este format din neurofibrile de neoformaţie, din sinciţiu schwannian şi din ţesut conjunctiv de granulaţie abundentă provenit din tecile nervului şi ţesuturile înconjurătoare.

2. *Capătul distal* prezintă de asemenea o proliferare marcată a tecilor conjunctive ale nervului, proliferarea celulelor lui Schwann fiind mult mai redusă, astfel că termenul de gliom distal nu este adecvat (predomină ţesutul conjunctiv). Dacă nu intervine neurotizarea capătului distal de către neurofibrilele de neoformaţie, trunchiul nervos ia aspectul unui cordon de ţesut conjunctiv.

De multe ori, regenerarea nervului este blocată de ţesutul cicatricial dintre cele două capete sau dirijată haotic de tecile formate prin proliferarea celulelor Schwann. De aceea intervenţia operatorie trebuie să urmărească îndepărtarea întregii cicatrice dintre cele două capete şi restabilirea continuităţii nervului prin apoziţia celor două porţiuni sănătoase, nelezate, cu orientare corectă a neurofibrilelor în trunchiurile nervoase. *Viteza de regenerare a neurofibrilelor este de 1,5 mm/zi.* În general, mielinizarea completă a noii fibre progresează mai lent decît creşterea axonală; astfel se admite că, după sutura nervoasă sînt necesare *6 luni pentru restabilirea funcţională* a segmentului distal al nervului, cînd procesul de regenerare s-a încheiat.

Pentru aprecierea evoluţiei prognosticului şi a efectuării unui tratament chirurgical corect, din datele histopatologice ale leziunii nervoase sintetizăm următoarele (Arseni şi colab., 1973):

1. Ţinînd seama de activitatea de curăţire a focarului lezional şi de pregătire a unui suport cît mai propice pentru regenerarea axonală de către structurile schwanniene, se recomandă ca perioadă optimă de efectuare a intervenţiei chirurgicale săptămînile III şi IV postimpact; excepţie fac suturile imediate posttraumatism, în condiţiile unei plăgi nete, tranşante;

2. Trebuie aşteptată întotdeauna delimitarea remanierilor tisulare de vecinătate, pentru a nu compromite intervenţia chirurgicală pe nerv;

3. Se va lua în consideraţie existenţa unei retracţii importante a capetelor trunchiului nervos secţionat.

Diagnostic. Leziunea traumatică a nervilor produce un tablou simptomatic caracteristic în funcție de nervul afectat. Din punct de vedere topografic, se deosebesc leziuni la nivelul rădăcinilor plexurilor trunchiurilor nervoase și al ramurilor de distribuție. Tulburările produse prin afectarea traumatică a nervilor sînt încadrate în 3 mari grupe de simptome : tulburări de motilitate, de sensibilitate, trofice și vegetative. Existența concomitentă sau disociată a acestor tulburări depinde desigur de caracterul funcțional al nervului interesat, dar mai ales de gradul de afectare al trunchiului nervos respectiv.

Clinic, gradul de afectare traumatică a nervului se evaluează prin : a) *Examenul motilității*, element obiectiv important și de valoare diagnostică mare, constînd în evidențierea de atitudini speciale ale membrelor, aprecierea gradului de motilitate activă și pasivă. b) *Examenul sensibilității*. Informațiile culese privitoare la sensibilitate sînt dificil de interpretat la copil, mai ales la vîrstele mici. c) *Examenul tulburărilor trofice și vegetative* constă în urmărirea modificărilor trofice ale pielii, fanerelor și mușchilor din aria de distribuție a trunchiului nervos lezat. Aceste modificări sînt maxime la nivelul extremităților. Ele sînt precedate și apoi însoțite de vasoplegie cu tendință la colorația cianotică a regiunii, precum și de tulburări în secreția sudorală (tegumente uscate), cu scăderea temperaturii locale. *EMG* furnizează date importante asupra stării funcționale a complexului neuromuscular.

Evoluție și prognostic. Evoluția leziunilor traumatice ale nervilor depinde de factori multipli : agentul vulnerant și mecanismul său de acțiune (leziunile de compresiune evoluează mult mai bine decît cele de smulgere), tipul de leziune (neurapraxia fiind cea mai benignă), tratamentul imediat aplicat în plagă (curățirea atentă, îndepărtarea corpilor străini, sutură *per primam* în caz de secționare), tipul de nerv lezat (nervul radial are cea mai mare capacitate de regenerare, în timp ce nervul mare sciatic se situează la polul opus), sediul leziunii (recuperarea este cu atît mai rapidă cu cît nivelul leziunii se află mai distal), leziunile asociate ale țesuturilor din jur (care pot prinde nervul în cicatricea lor), complicațiile septice locale etc.

Aprecierea prognostică a regenerării nervoase se face prin evaluarea revenirii funcțiilor motorii, a sensibilității și funcțiilor vegetative compromise inițial. În general, recuperarea motorie este mult mai precoce decît cea senzitivă. Revenirea sensibilității (dificil de evaluat) se face treptat în ordinea : durere, senzație de rece, senzație de cald și ultima este senzația tactilă (la un an). Reapariția secreției sudorale în aria anatomică afectată pledează pentru o bună recuperare, aceasta fiind semnalată dealtfel destul de precoce.

Astfel, sindromul de regenerare a nervului se manifestă clinic prin reapariția mișcărilor voluntare, a tonusului muscular, dureri la înțepare, recăpătarea căldurii și a colorației normale a tegumentelor. Pe măsura progresiei fibrelor regenerate de-a lungul segmentului distal sublezional al nervului se percep furnicături și amorțeli la percuția părților moi de pe traiectul trunchiului nervos. În aprecierea prognosticului (de fapt a evoluției regenerării nervoase) putem utiliza ca teste paraclinice : excitabilitatea electrică, testul de cronaxie, examenul EMG (Bateman, 1962).

Cu toate aceste elemente clinice și paraclinice, prognosticul leziunilor nervoase la copil depinde în mare măsură de etapa evolutivă la care se apreciază rezultatele tratamentelor efectuate. De aceea, prognosticul definitiv nu poate fi enunțat decît după un interval de timp suficient de îndelungat (6 luni — 2 ani). Oricum, vindecările sau ameliorările leziunilor traumatice ale nervilor sînt mult mai frecvente decît la adult și uneori chiar surprinzătoare în cazuri grave. Matson (1969) remarcă excelenta revenire în leziunile traumatice ale nervilor la sugar și copilul mic, în caz de diagnostic și tratament în timp util. De aceea trebuie să folosim în mod susținut toată gama mijloacelor terapeutice pentru tratarea leziunilor traumatice ale nervilor la această vîrstă.

Tratamentul leziunilor traumatice ale nervilor la copil este complex, cuprinzînd măsuri medicale, fizioterapice și chirurgicale.

1) *Tratamentul conservator* este aplicat în toate cazurile de contuzii nervoase simple și în cazuri de întreruperi funcționale trecătoare (neurapraxia). Acest tratament, medicamentos și fizioterapic, se efectuează sub control continuu, clinic și electric, urmărindu-se revenirea nervoasă. Tratamentul medicamentos constă în administrarea de vitamine din grupul B (B_1, B_6, B_{12} 1000 gama), vitamina PP, ATP (fosfobion). Tratamentul fizioterapic constă în instituirea tuturor măsurilor necesare pentru a preveni atrofia și scurtarea mușchiului prin retracții tendinoase, pînă ce nervul își reia funcțiile. Astfel, se corectează pozițiile vicioase, se efectuează mișcări pasive, kineziterapie, masaje și electroterapie. Aceste măsuri conservatoare nu trebuie să fie menținute peste 2 luni de la leziunea traumatică a nervului. În caz că revenirea funcțiilor nervului traumatizat întîrzie peste acest interval, se impune explorarea chirurgicală.

2) *Tratamentul chirurgical* se adresează tuturor cazurilor în care se constată clinic o paralizie completă a nervilor, survenită în urma acțiunii unui agent traumatic ce poate întrerupe continuitatea nervoasă (secțiune, tracțiune, smulgere, comprimare etc.), explicîndu-se prin neurotmezis sau axonotmezis. Un rol deosebit îl are terapeutica plăgilor care constă în explorarea lor atentă în condiții perfecte de asepsie, cu decelarea leziunilor nervoase, îndepărtarea cheagurilor, a corpilor străini și a țesuturilor devitalizate, iar în caz de secționare a nervului se efectuează *sutura primară*. Efectuarea suturii primare a nervului secționat poate duce în aceste condiții la vindecarea completă. Sutura primară nu este indicată în plăgile neregulate (schije, proiectil) sau în plăgile cu devitalizări mari. În aceste cazuri se așteaptă vindecarea părților moi ale plăgii, și numai după aceea se intervine operator. Sutura secundară se efectuează la intervalul optim de 25—30 zile (săptămînile II—IV de la traumatism). Indicațiile suturii secundare (neurorafie) sînt: a) toate cazurile în care sutura primară nu a fost efectuată; b) cazurile de distincții tisulare întinse în care cicatricile părților înglobează nervul traumatizat. Avantajele suturii secundare sînt acelea că ele sînt efectuate într-un serviciu de specialitate, în condiții de perfectă sterilitate, patul operator poate fi bine explorat, leziunile părților moi sînt cicatrizate, iar posibilitatea de compresiune a suturilor nervoase printr-un calus osos sau prin modificările fibroase sînt minime. Uneori, micii pacienți sînt aduși mult mai tardiv după traumatizarea

nervului, adică după trecerea intervalului optim. În aceste cazuri este necesară explorarea focarului traumatic și restabilirea continuității nervului (intervalul maxim admis este de 1 an).

Tratamentul chirurgical constă în axoneuroliză (degajarea nervului din țesutul fibros adiacent cicatricial), rezecția nevromului cu neurorafie sau aplicarea de grefe nervoase (practic fără rezultate deosebite în încercările făcute) (Bateman, 1962). Nervul va fi oricum degajat din cicatrice și refăcut chirurgical într-un pat muscular proaspăt nesîngerînd, limitînd cît mai mult aderențele postoperatorii.

Tehnica chirurgicală propriu-zisă a tratamentului leziunilor traumatice ale nervilor este deosebit de complexă. Există o serie de măsuri obligatorii în tratamentul chirurgical: evidențierea perfectă a planurilor anatomice; prepararea capetelor de sutură perfect perpendicular pe direcția nervului după îndepărtarea nevromului; secționarea capetelor nervoase cu obținerea unei suprafețe netede (cu ajutorul unei lame de ras); punerea în poziție corectă a fibrelor nervoase (utilizarea de lentile măritoare pentru această manevră); ancorarea capetelor nervoase în puncte cardinale simetrice cu fire de tracțiune din ață atraumatică trecute prin epinerv sau sutură interfasciculară sub microscop. De asemenea este importantă realizarea posibilității de reapropiere a capetelor nervoase prin flectarea segmentelor pentru scurtarea traiectului nervului și imobilizarea membrului în aparate gipsate sau efectuarea de transpoziții ale trunchiurilor nervoase (ex., nervul cubital).

Tratamentul chirurgical este urmat de măsuri fizioterapice adjuvante ce se adresează mușchilor paralizați. Totodată, se va continua tratamentul medicamentos vitaminic. În caz de epuizare a posibilității reconstrucției nervoase, fără a obține un rezultat funcțional, se impune apelarea la măsurile de readaptare oferite de diferitele intervenții ortopedice.

Forme clinice. În cele ce urmează vom prezenta leziunile traumatice mai frecvente ale unor nervi la copil.

I. Leziunile traumatice ale plexului brahial

Lezarea traumatică a plexului brahial se produce prin: elongație sau smulgere (cînd se aplică o tracțiune bruscă, violentă, pe membrul superior), compresiune (cădere pe umăr, fracturi și luxații ale centurii scapulare) și rar prin secționare sau înțepare (în regiunea supraclaviculară).

Tabloul clinic al paraliziilor de plex brahial poate îmbrăca unul din următoarele trei aspecte: 1) tipul superior $C_5 - C_6$ (Duchenne-Erb); 2) tipul inferior $C_8 - T_1$ (Déjérine-Klumpke); 3) tipul total $C_5 - T_1$. Aceste tipuri au fost descrise la paraliziile obstetricale de plex brahial. În aceste paralizii la copil se constată instalarea rapidă a tulburărilor trofice și vasomotorii caracteristice.

II. Leziunile traumatice ale ramurilor plexului brahial

Paralizia nervului circumflex. Nervul circumflex se desparte împreună cu radialul din trunchiul secundar posterior și se distribuie mușchiului deltoid și regiunii tegumentare situată pe partea externă și posterioară umărului și brațului. Leziunile traumatice al acestui nerv sînt rare, producîndu-se doar prin compresiune (căderi pe umăr, luxații scapulohumerale) sau secţionare (în caz de răniri). Paralizia de nerv circumflex este urmată de paralizia muşchiului deltoid : abducţia braţului este imposibilă, umărul căzut („umăr în epolet'') şi anestezia teritoriului de distribuţie cutanată.

Paralizia nervului radial. Nervul radial este un nerv mixt, predominant motor, cu două ramuri terminale : ramura musculară profundă ce merge pe faţa posterioară a antebraţului, inervînd muşchii extensori ai degetelor, şi ramura senzitivă superficială ce se deschide anterior asigurînd sensibilitatea regiunii posteroexternă a antebraţului şi a mîinii (fig. 162). Leziunile traumatice ale nervului radial sînt frecvente prin raporturile nervului cu humerusul şi prin situarea sa relativ superficială. Tipurile de leziuni sînt : compresiune, cu predilecţie la nivelul şanţului de torsiune a radialului (compresiune directă, fracturi de humerus, compresiune pe masa de operaţie), secţionare sau înţepare (răniri diverse).

Paralizia totală de nerv radial se manifestă prin :

a) *Atitudine particulară a membrului superior.* Antebraţul este semiflectat pe braţ, mîna flectată şi în pronaţie, degetele în flexie uşoară cu policele în adducţie şi semiflexie — afectarea întregii musculaturi extensoare şi supinatoare a membrului superior — aspectul caracteristic de mînă în „gît de lebădă'' (fig. 163).

b) *Tulburări de motilitate.* Imposibilitatea extensiei braţului (afectarea tricepsului şi a anconeului), imposibilitatea supinaţiei în poziţia de extensie a antebraţului (muşchii supinatori afectaţi), lipsa corzii muşchiului lung supinator la flectarea antebraţului (semnul corzii supinatorului); imposibilitatea extensiei, adducţiei şi abducţiei mîinii (afectarea radialilor şi a cubitalului posterior); absenţa extensiei degetelor (afectarea muşchiului extensor comun), a extensiei şi abducţiei policelui (afectarea muşchilor scurt extensor şi lung abductor al policelui); închiderea pumnului şi prehensiunea sînt dificile.

c) *Tulburări de reflectivitate.* Reflexele tricipital şi stiloradial sînt abolite.

d) *Tulburări de sensibilitate.* Se constată hipoestezie pe faţa posteroexternă a membrului superior; zona cea mai afectată este la nivelul jumătăţii externe a feţei dorsale a mîinii, a feţei dorsale a policelui şi a primelor două falange.

e) *Tulburările trofice* se observă cu predilecţie la nivelul muşchiului lung supinator. Desigur că aspectele variază după locul de traumatizare, apărînd aspecte de paralizii radiale parţiale.

Paralizia nervului median. Leziunile traumatice ale nervului median sînt mai rare decît cele ale nivelului radial şi cubital (datorită absenţei contactului direct cu osul). Traumatismele posibile ale nervului median sînt : compresiuni (la nivelul braţului), tăiere, înţepare şi compresiune (la nivelul treimii inferioare a antebraţului). Deseori, nervul este lezat prin cioburi sau alte obiecte tăioase în regiunea feţei anterioare a articulaţiei pumnului.

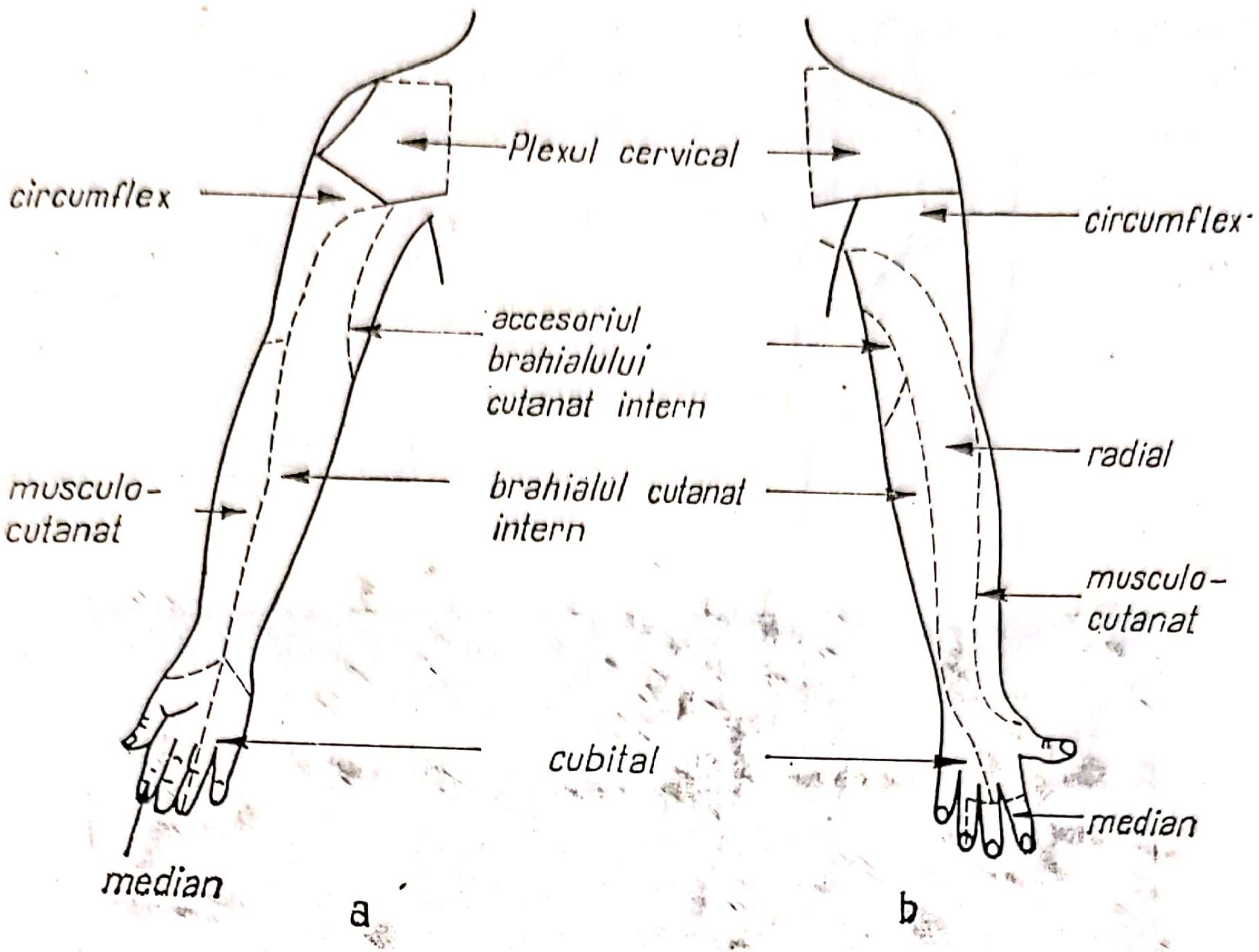
Plexul cervical
circumflex
circumflex
accesoriul brahialului cutanat intern
radial
musculo-cutanat
brahialul cutanat intern
musculo-cutanat
cubital
median
median
a
b

Fig. 162. — Teritoriile nervoase senzitive ale membrului superior: *a*, regiunea anterioară; *b*, regiunea posterioară.

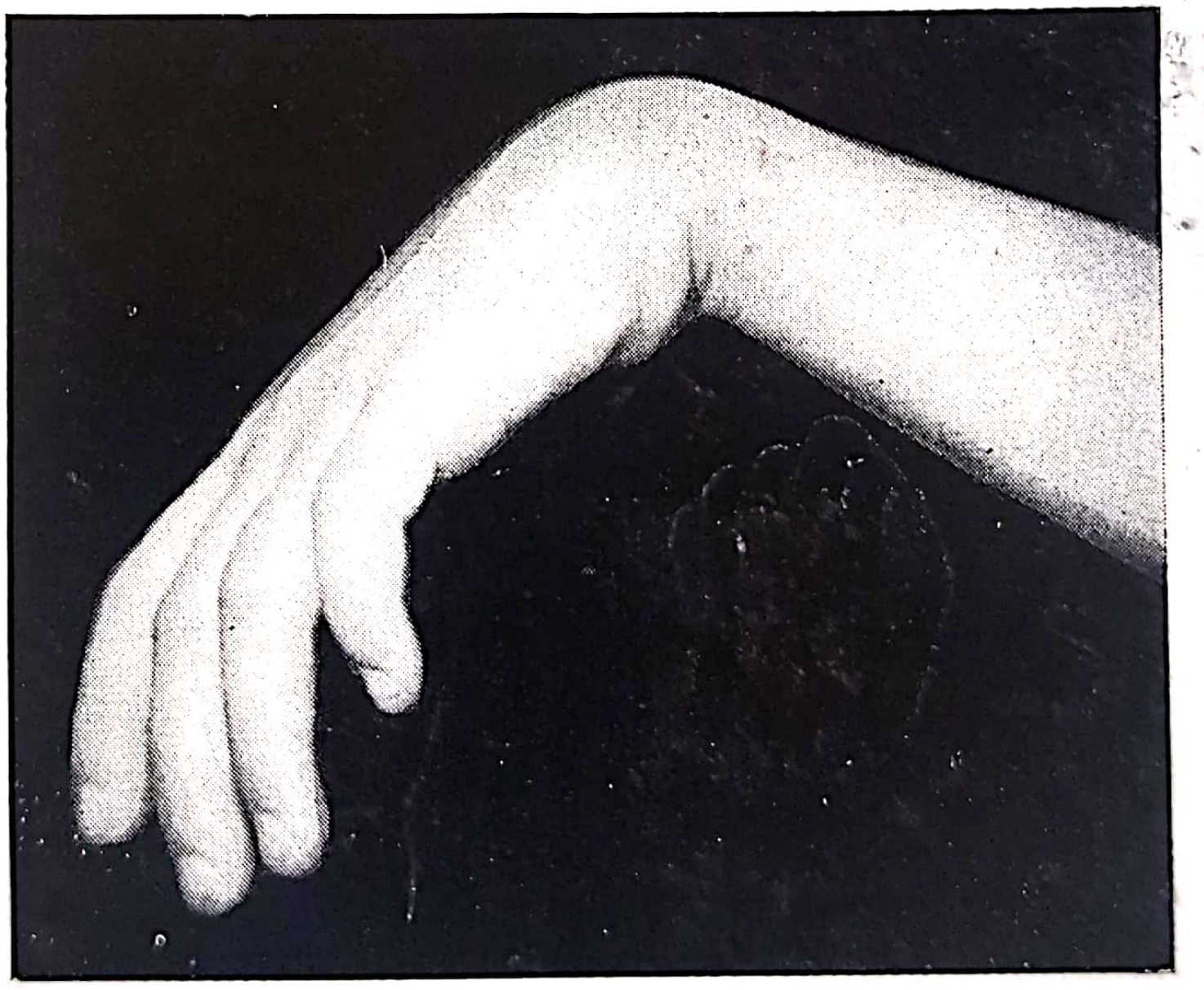

Fig. 163. — Paralizie de nerv radial: „mînă în gît de lebădă".

Paralizia totală de nerv median se manifestă prin:

a) *Atitudine particulară*. Prin faptul că nervul median inervează mușchii regiunii anterioare a antebrațului (flexori și pronatori) și mușchii eminenței tenare, mîna este în extensie ușoară, fața palmară a policelui pe același plan cu restul degetelor, realizîndu-se „mîna simiană" (fig. 164 a). Prin flexia posibilă doar la nivelul ultimelor două degete se realizează aspectul de „mînă de binecuvîntare", iar flectarea și a degetului 3 dă aspectul caracteristic de „mînă de predicator" (fig. 164 b).

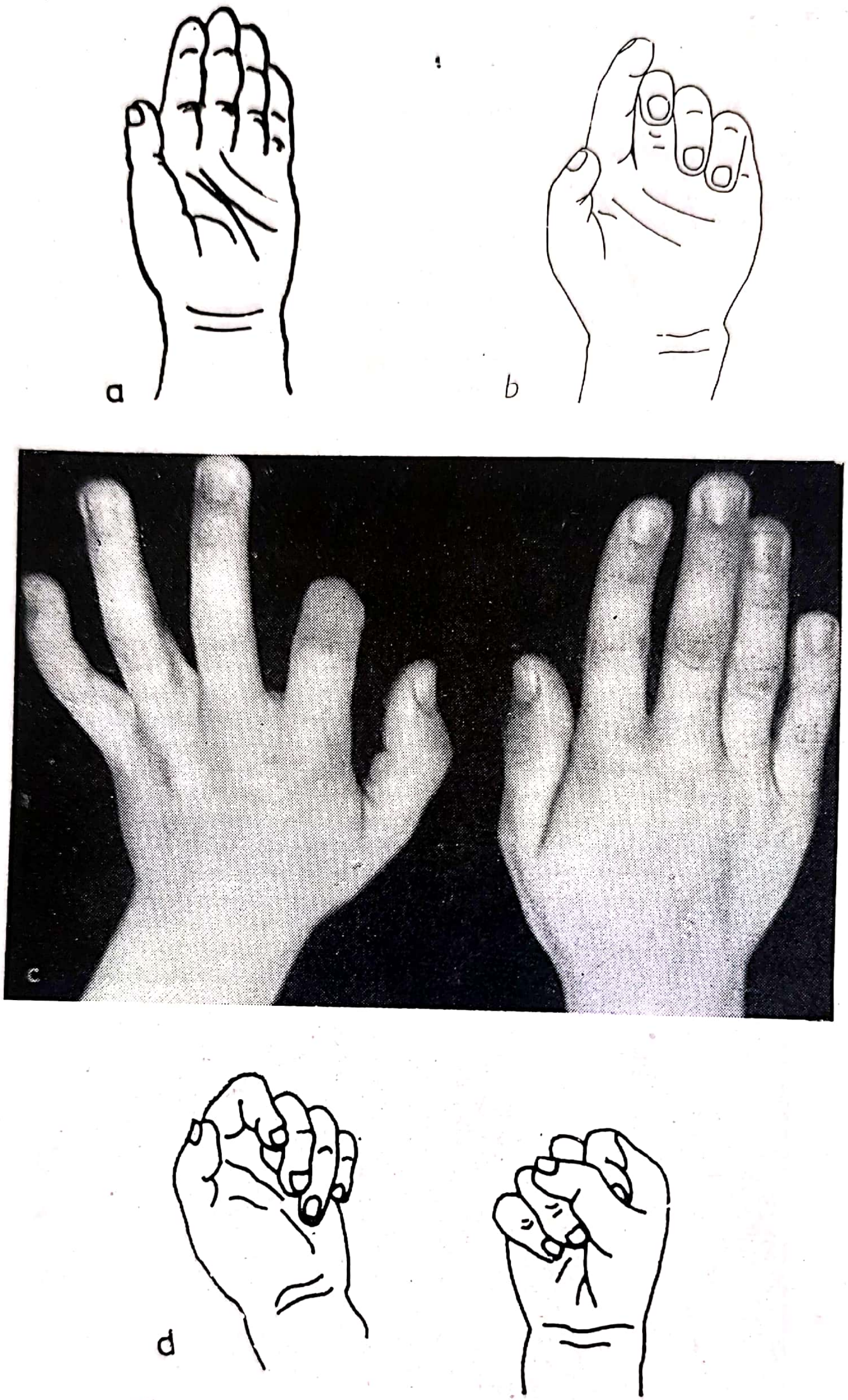

Fig. 164. — Paralizie de nerv median:
a, „mînă simiană"; *b*, „mînă de predicator"; *c*, semnul Pitres pozitiv, în dreapta; *d*, semnul Claude pozitiv, în stînga.

b) *Tulburări de motilitate.* Flexia mîinii este deficitară (mușchii palmari), se constată absența pronației antebrațului și a mîinii (rotundul și pătratul pronator), imposibilitatea flexiei degetelor (lumbricali pentru falanga I, flexor comun superficial pentru falanga II și flexor comun profund pentru falanga III; la ultimele două degete flexia falangei III este păstrată, deoarece fasciculele respective din flexorul comun profund sînt inervate de cubital), absența mișcării de opoziție și abducție a policelui (scurt abductor și opozantul policelui) și a flexiei falangei distale a policelui (lezarea fasciculului superficial al scurtului flexor al policelui). În acest mod se compromite prehensiunea și acțiunea pensei reprezentate de opoziția policelui față de restul degetelor. Ca semne particulare au fost descrise : semnul Pitres (imposibilitatea de a zgîria cu indexul), semnul Claude (imposibilitatea acoperirii cu policele a celorlalte degete afectate — semnul pumnului) și semnul Froment (imposibilitatea flectării falangei distale a policelui) (fig. 164 c și d).

c) *Tulburări de sensibilitate.* Se constată anestezie atît pe fața anterioară (regiunea mediană și externă palmară, primele trei degete și jumătatea externă a degetului 4), cît și pe fața posterioară a mîinii (ultimele două falange ale degetelor 2 și 3 și jumătatea externă a degetului 4) (fig. 162).

d) *Tulburări trofice.* Afectează inițial mușchii eminenței tenare și mușchii lumbricali, apoi mușchii feței anterioare a antebrațului. Se mai pot întîlni fenomene de hiperkeratoză și alterații ale unghiilor.

e) *Tulburările vegetative* sînt de tip vasomotor, cu localizare la nivelul palmei.

Paralizia nervului cubital. Leziunile traumatice ale nervului cubital sînt frecvente datorită particularității traiectului său la nivelul regiunii posterointerne a cotului, regiune supusă adesea la traumatisme. Traumatismele posibile sînt : tăiere și înțepare (în regiunea cotului și fața internă a antebrațului), compresiune (prin fracturi ale humerusului sau cubitusului, luxații ale cotului, diferite presiuni intermitente la nivelul cotului). Există și posibilitatea compresiunii nervului pe masa de operație, cînd copilul este sub anestezie generală.

Paralizia totală de nerv cubital se manifestă prin :

a) *Atitudine particulară.* Aspectul membrului paralizat în cazul leziunii de nerv este de „grefă cubitală" : falanga I de la degetele 4 și 5 este în hiperextensie cu flexia falangelor distale II și III (paralizia interosoșilor și lumbricalilor), atrofia interosoasă, atrofia eminenței hipotenare, policele în abducție (fig 165 a).

b) *Tulburări de motilitate.* Mișcările de flexie și adducție ale mîinii se execută cu dificultate (paralizia cubitalului anterior și a fasciculelor interne ale flexorului comun profund); abducția și adducția degetelor este imposibilă (paralizia interosoșilor); flexia falangelor proximale la degetele 4 și 5 este absentă (lumbricalii IV, V); adducția policelui este imposibilă (adductor police); flexia falangei I a policelui este dificilă (fasciculul profund al scurtului flexor); mișcările degetului mic de abducție, flexie și opoziție nu se pot efectua (mușchii hipotenari). Ca semne particulare au fost descrise : semnul evantaiului (nu poate executa mișcări de adducție și abducție ale degetelor); semnul Froment (pensa cubitală este înlocuită printr-o mișcare de opoziție însoțită de flexia ultimei falange a policelui inervată de median — atitudine evidentă cînd copilul încearcă să tragă între police și index o foaie de hîrtie (fig. 165 b).

c) *Tulburările de sensibilitate* sînt mai constante decît în paralizia nervului median și radial, afectînd de la hipoestezie la anestezie marginea cubitală a mîinii, degetul 5 și jumătatea internă a degetului 4 (fig. 162).

d) *Tulburările trofice* sînt evidente pentru mușchii hipotenari și interosoși. Primul spațiu interosos este deosebit de afectat; pielea este uscată cu tendință la hiperkeratoză.

e) *Tulburările vegetative* sînt de tip vasomotor și de scădere a secreției sudorale în porțiunea internă a mîinii și a degetelor 4 și 5.

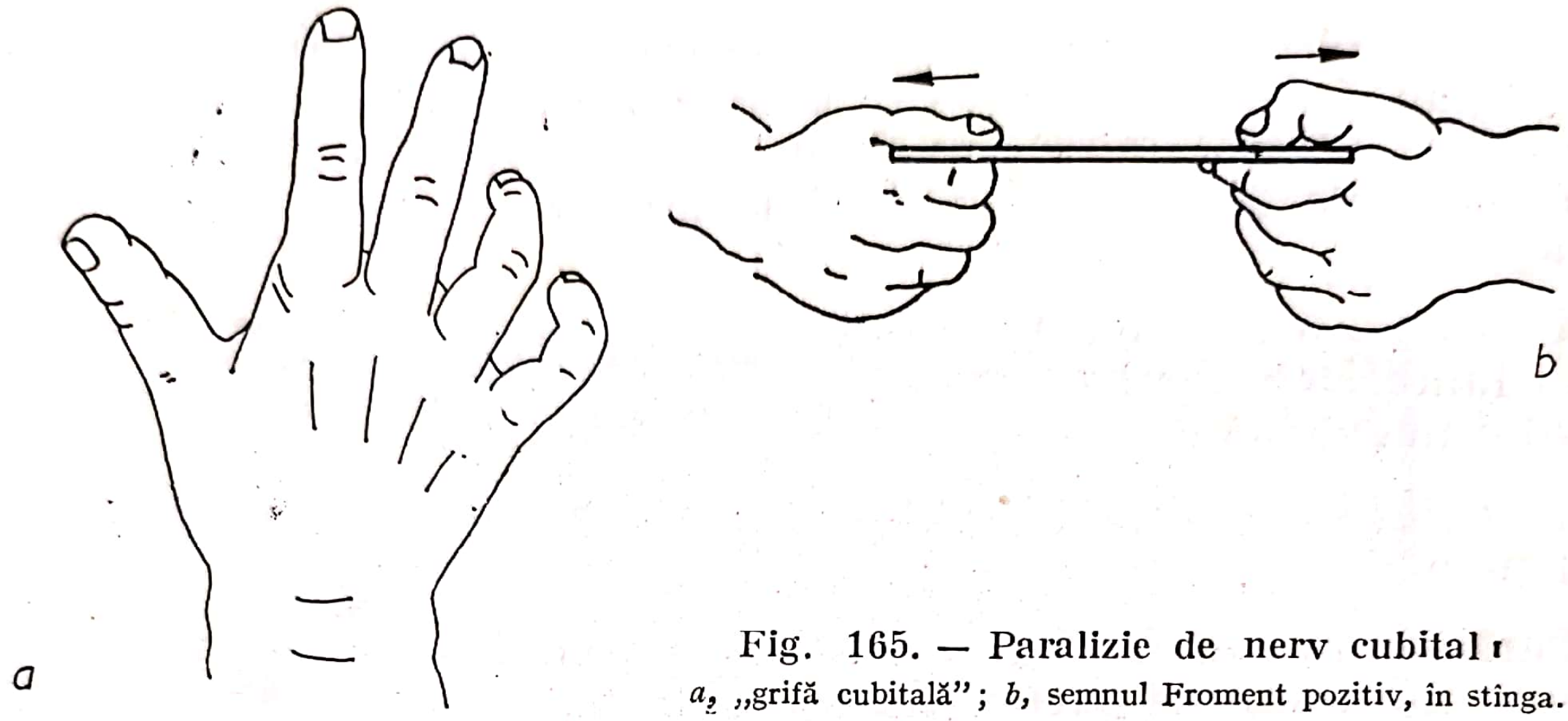

Fig. 165. — Paralizie de nerv cubital: *a*, „grifă cubitală"; *b*, semnul Froment pozitiv, în stînga.

III. Leziunile traumatice ale ramurilor plexurilor lombar și sacrat

La copil, plexurile lombar și sacrat sînt cu totul excepțional expuse lezării traumatice. Dintre ramurile terminale ale acestor plexuri doar nervul sciatic popliteu extern poate suferi frecvent o lezare traumatică.

Paralizia nervului sciatic popliteu extern (peronier comun). Nervul sciatic popliteu extern este un nerv mixt reprezentînd ramura externă de bifurcație a trunchiului nervului sciatic mare, ce asigură motilitatea mușchilor extensori ai piciorului și degetelor și sensibilitatea regiunii anteroexternă a gambei și a feței dorsale a piciorului (fig. 166). Lezarea traumatică a nervului sciatic popliteu extern este frecventă la copil prin compresiune (cădere, lovituri directe cu obiecte contondente, fractură de cap peronier), secționare, înțepare (prin răniri diverse). Aceste leziuni se explică prin situarea lui superficială și pe un plan dur osos expus traumatismelor ce acționează din exteriorul membrului inferior. De asemenea amintim posibilitatea compresiunii nervului prin aplicarea unui aparat gipsat prea strîmt la nivelul membrului inferior.

Paralizia nervului sciatic popliteu extern se manifestă prin:

a) *Atitudine particulară.* Prin faptul că nervul realizează extensia piciorului și a degetelor, mersul este caracteristic — copilul stepează de partea bolnavă și este obligat să flecteze exagerat gamba pentru a nu lovi solul cu vîrful piciorului (fig. 167). În cazurile vechi, prin paralizia peronierilor și a extensorilor, piciorul este dispus în varus equin.

b) *Tulburări de motilitate.* Extensia este imposibilă, piciorul apare balant cu degetele în ușoară flexie (paralizia gambierului anterior și a extensorilor); piciorul este aplatizat cu dispariția boltei plantare (paralizia peronierilor). Ca semne particulare: copilul nu se poate ține pe călcîiul de partea leziunii; semnul Pitres (nu poate bate tactul cu laba piciorului);

semnul Froment (tendoanele extensorilor nu se evidențiază în stațiunea pe picioare de partea lezată).

c) *Tulburările de sensibilitate* constau în hipoestezie sau anestezie a feței anteroexterne a gambei și a feței dorsale a piciorului.

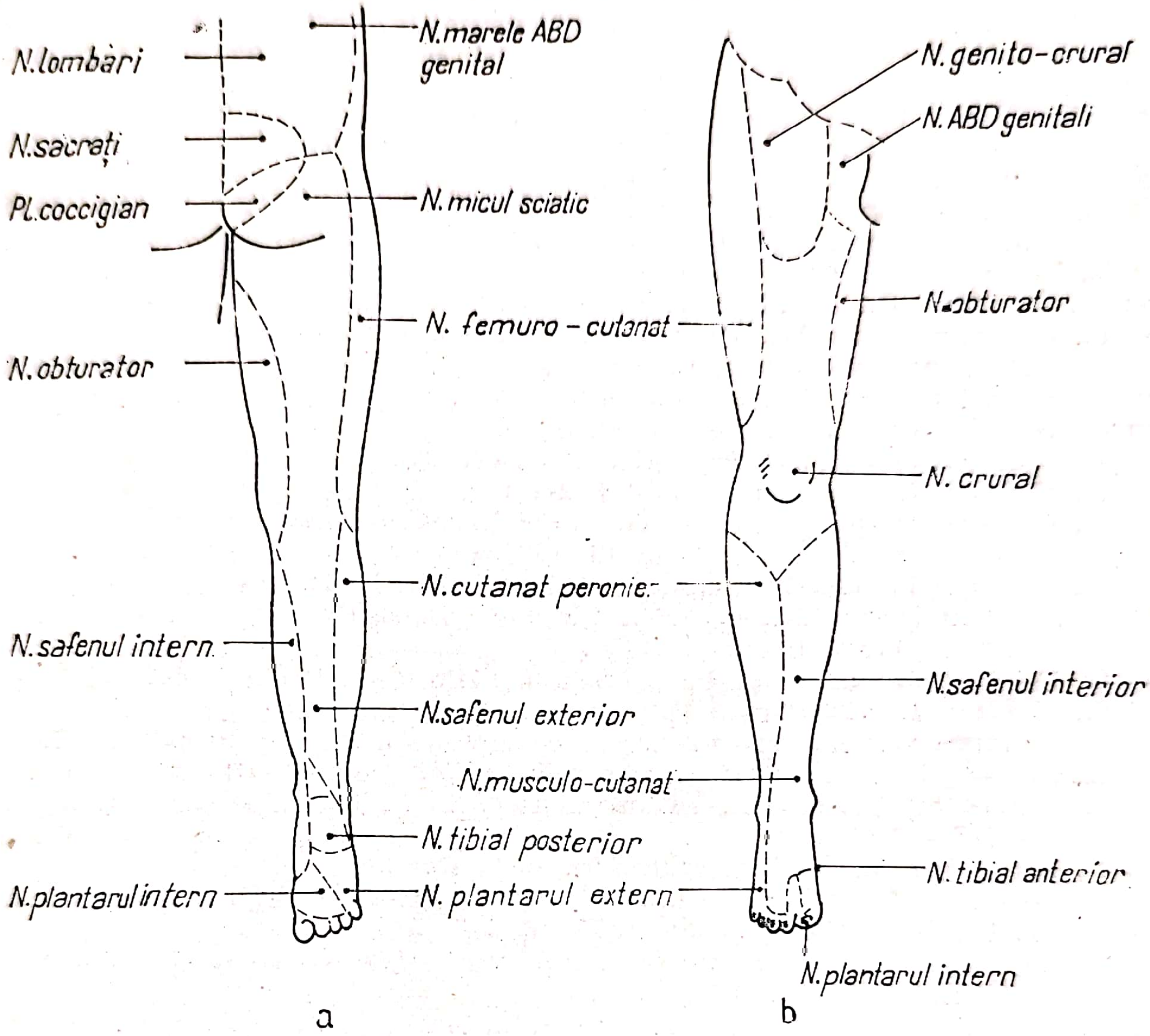
N.lombàri
N.sacrați
Pl.coccigian
N.obturator
N.safenul intern
N.plantarul intern
N.marele ABD genital
N.micul sciatic
N. femuro-cutanat
N.cutanat peronier
N.safenul exterior
N.musculo-cutanat
N.tibial posterior
N. plantarul extern
N.genito-crural
N.ABD genitali
N.obturator
N. crural
N.safenul interior
N.tibial anterior
N.plantarul intern
a
b

Fig. 166. — Teritoriile nervoase senzitive ale membrului inferior: *a*, regiunea posterioară; *b*, regiunea anterioară.

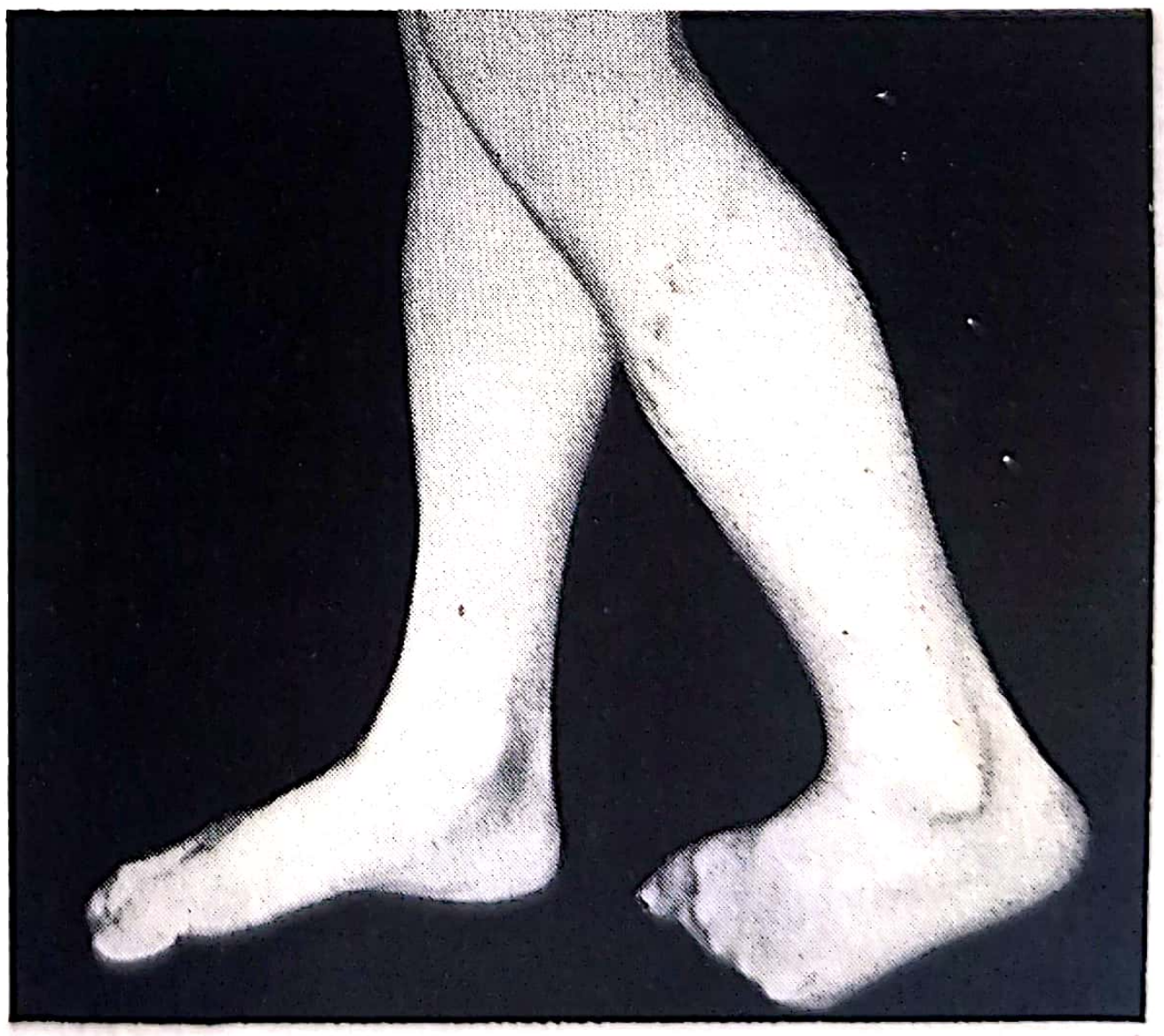

Fig. 167. — Paralizie de nerv sciatic popliteu extern de partea stîngă.

d) *Tulburările trofice* afectează musculatura lojii anteroexterne a gambei.

Ceilalți nervi ai membrului inferior sînt excepțional lezați la copil.

Afecțiunile tumorale neurochirurgicale

Tumorile craniene

Tumorile craniului pot să fie primitive, secundare (fie metastatice, fie prin invazie de vecinătate), sau să facă parte dintr-o maladie de sistem. Ele pot fi localizate la nivelul bolții craniului sau la baza acestuia. Această ultimă împărțire este nu numai de localizare, ci ea corespunde de obicei și unui anumit tip de tumoare. Cu alte cuvinte, unele tumori se localizează cu predilecție la baza craniului, altele la nivelul bolții și, în sfîrșit, altele, fără vreo preferință, fie la baza, fie la bolta craniului.

Frecvența. Tumorile craniului sînt afecțiuni relativ rare. În seria Clinicii de neurochirurgie din București, între 1936 și 1978, din totalul de 462 de tumori ale craniului privind toate vîrstele, 67 (14,5%) au fost la copii pînă la vîrsta de 16 ani. Nu pare să existe diferențe de sex. Au fost 36 de băieți și 31 de fete. A existat o repartiție cu diferențe nesemnificative între grupele de vîrstă la copii, afară de vîrsta de 10 și 11 ani, cînd nu apare nici un caz în seria noastră.

Tabloul clinic. În mod obișnuit, simptomele pentru care copilul este adresat medicului în tumorile bolții craniene sînt deformarea osoasă, iar pentru tumorile localizate la baza craniului, semnele neurologice și durerile.

Natura histopatologică

Tumori primitive

Osteoamele

Cele mai frecvente tumori primitive ale craniului sînt osteoamele. Acestea sînt tumori benigne. În seria Clinicii de neurochirurgie din București au fost 14 (20%) osteoame din totalul de 67 de tumori craniene la copil. Acestea au fost repartizate astfel: 9 osteoame la nivelul bolții craniului — toate în regiunea frontală —, 3 orbitofrontale și 2 la baza craniului. Osteoamele apar cu precădere după vîrsta de 20 de ani, dar ele pot fi întîlnite şi la copii (Arseni şi Ionescu, 1958). Cel mai mic copil în seria noastră a fost în vîrstă de 2 ani şi 8 luni. Au fost întîlnite mai frecvent la fete (9 fetiţe şi 5 băieţi). Întrucît craniul copilului creşte repede pînă la 7 ani, sediul de predilecţie este regiunea frontală şi orbitară (Leitholf, 1956). Oasele frontale şi ale feţei continuă să crească şi după ce celelalte oase ale craniului şi-au încetat dezvoltarea. Osteoamele se măresc odată cu creşterea osului, devenind apoi staţionare.

Din punct de vedere anatomopatologic, există două feluri de osteoame: osteom spongios şi osteom compact. *Osteomul spongios* se întîlneşte cu precădere la copiii mai mici şi este localizat la nivelul bolţii. Tabla internă este intactă. Tumoarea se dezvoltă pe seama diploii, apare ca o continuare a acesteia, deformînd tabla externă subţiată şi odată cu ea ridicînd şi tegumentele (fig. 168). Întrucît se dezvoltă în perioada de creştere intensă a craniului copilului, este evolutivă şi trebuie operată pentru a evita deformările mari ale craniului. *Osteomul compact* este localizat la baza craniului şi în regiunea orbitofrontală. Poate fi găsit şi în altă parte, mai ales în regiunea occipitală, unde are însă dimensiuni mici. Este osteomul propriu-zis, de consistenţa ivoriului; radiologic apare sub aspect uniform compact. La nivelul bolţii craniene se manifestă ca mici osteoame circumscrise care nu rareori apar posttraumatic (fig. 169). Osteoamele compacte ale bazei craniului sînt difuze (fig. 170). Osteoamele orbitocraniene au tendinţa de a invada cavităţile sinusale paranazale. Clinic ele produc, pe lîngă deformarea craniului, şi modificări oculare, cum sînt protruzia globului ocular, uneori chemosis şi edem palpebral, modificări ale motilităţii oculare. Cea mai frecventă modificare oculară este exoftalmia, care poate fi însoţită şi de dureri prin compresiunea nervului supraorbitar. Cînd tumoarea comprimă şi nervul optic apare şi o diminuare a vederii (fig. 171).

Diagnosticul diferenţial al osteoamelor trebuie făcut cu hiperostozele din meningioame, care însă radiologic dau la nivelul bolţii imaginea tipică de „spiculi", iar la nivelul temporal aşa-zisul „fullness". Acesta este o hiperostoză ce însoţeşte meningioamele de aripă de sfenoid şi care practic la copii nu există. Tratamentul osteoamelor este cel chirurgical şi poate fi: simplu în cazul osteoamelor compacte circumscrise ale bolţii, relativ simplu în osteoamele spongioase ale bolţii, dificil în osteoamele orbitocraniene, cînd necesită şi plastie şi cînd poate da o serie de complicaţii postoperatorii (ca fistule LCR cu meningoencefalite), şi imposibil de efectuat în osteoamele difuze ale bazei craniului.

Osteosarcoamele primare

Osteosarcoamele primare sînt tumori maligne care se prezintă sub mai multe tipuri: sarcomul osteogenic (fig. 172) cu formele sclerozantă, osteolitică şi condrală, fibrosarcomul şi reticulosarcomul — inclusiv sarcomul Ewing. Sarcomul primar este o afecţiune a copiilor şi adolescenţilor. În seria Clinicii de neurochirurgie au fost întîlnite 9 sarcoame ale craniului, din 67 de tumori craniene, 7 localizate la nivelul bolţii şi 2 orbitar. Caracteristică — la seria noastră — este localizarea acestor

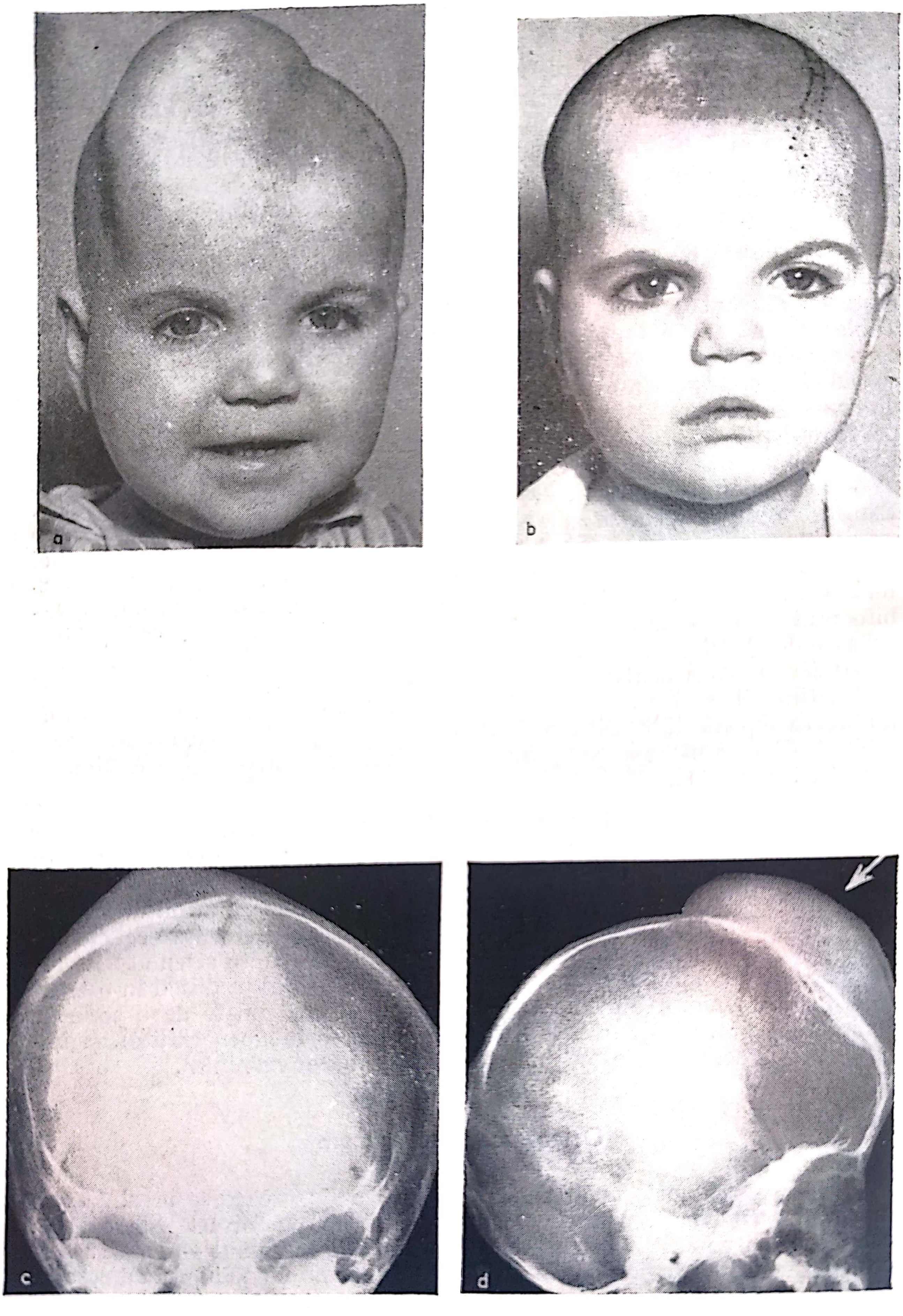

Fig. 168. — Osteom de tip spongios frontoparietal drept la o fetiță de 2 ani și 8 luni: *a* preoperator; *b*, postoperator. Radiografia craniului: *c*, față; *d*, profil.

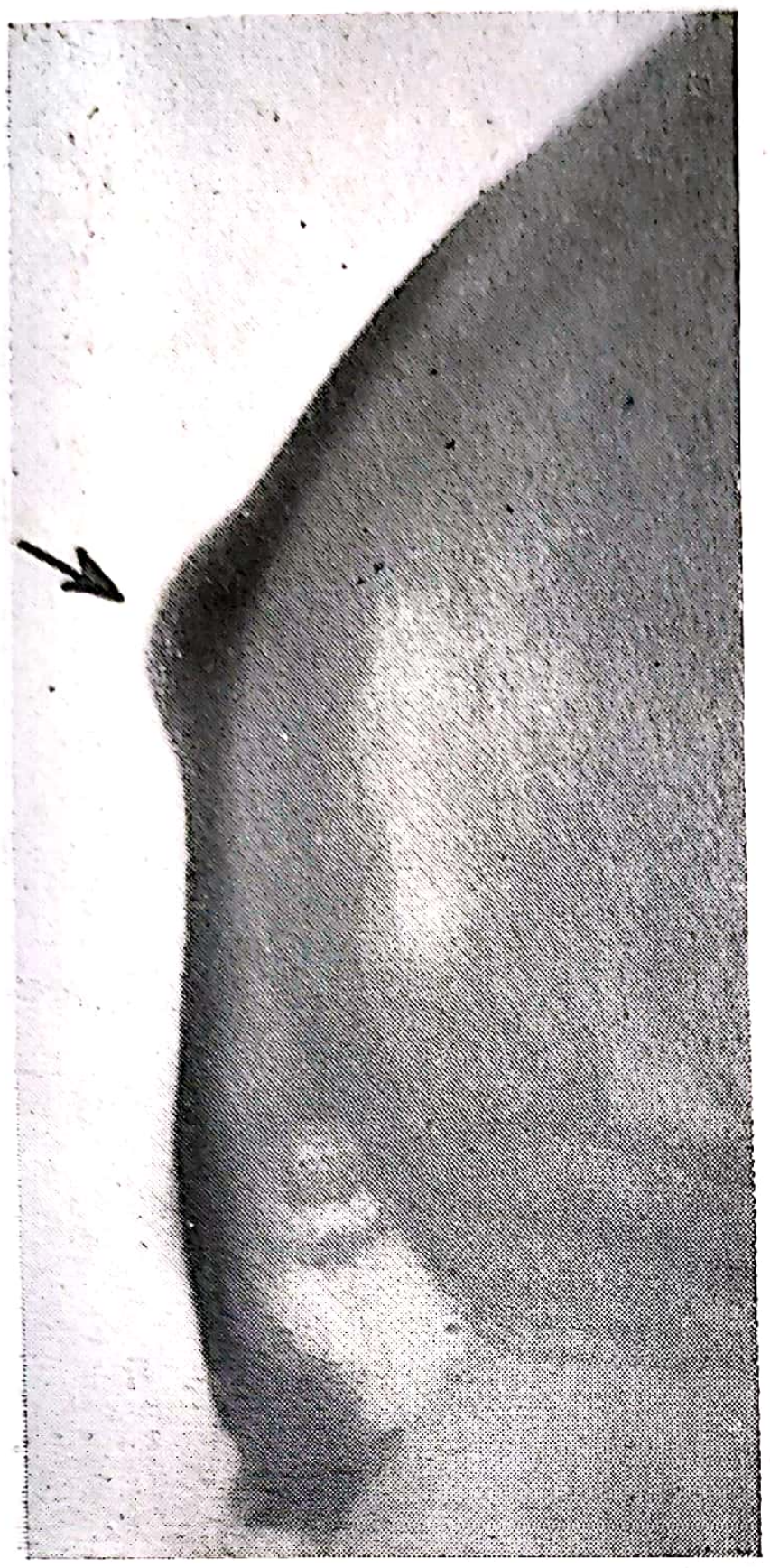

Fig. 169. — Osteom mic compact al calotei. Radiografia craniului (profil).

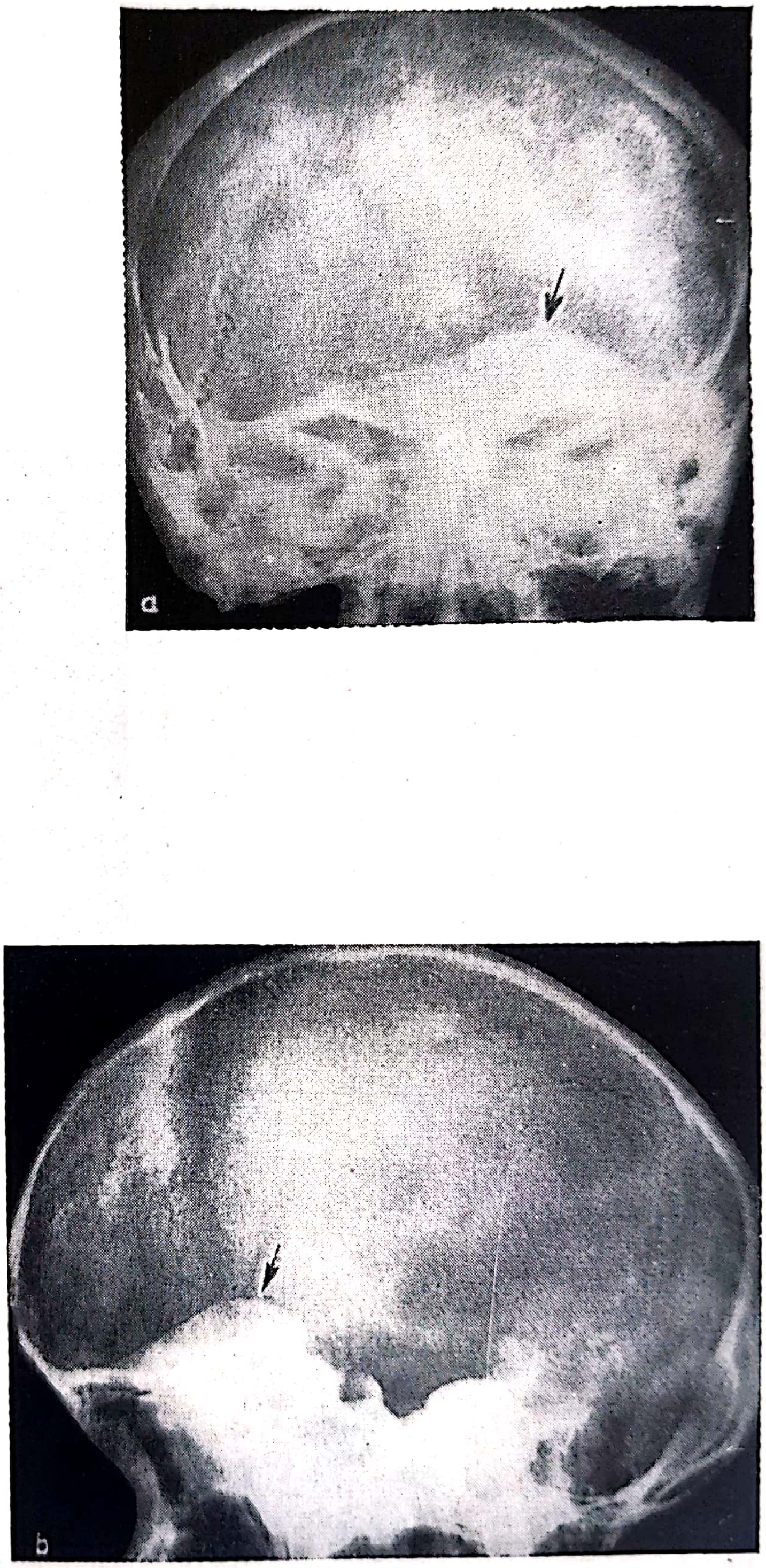

Fig. 170. — Osteom de tip compact gigant al bazei craniului (etaj mijlociu și anterior). Radiografia craniului: *a*, față; *b*, profil.

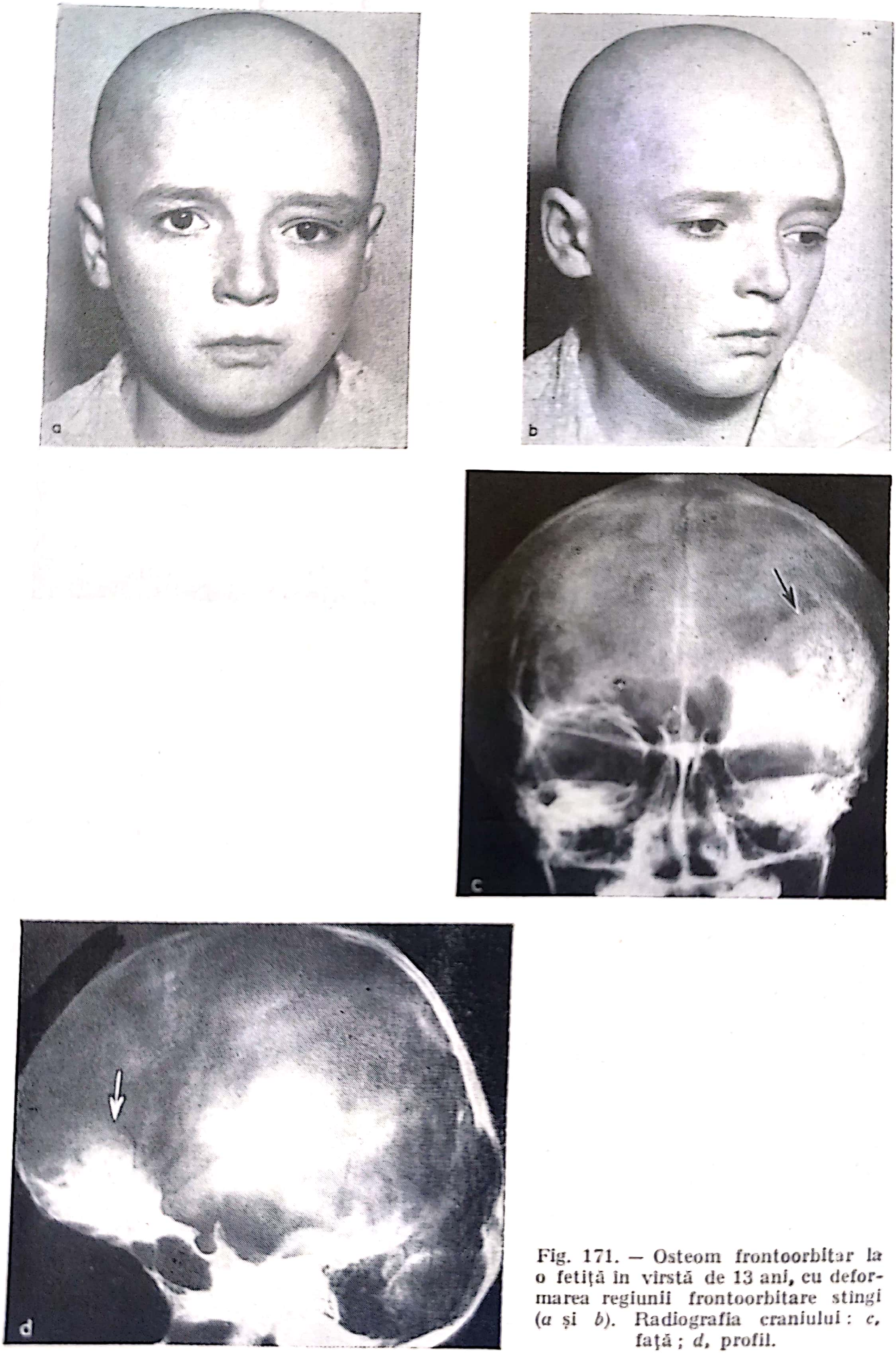

Fig. 171. — Osteom frontoorbitar la o fetiță în vîrstă de 13 ani, cu deformarea regiunii frontoorbitare stîngi (*a* și *b*). Radiografia craniului : *c*, față ; *d*, profil.

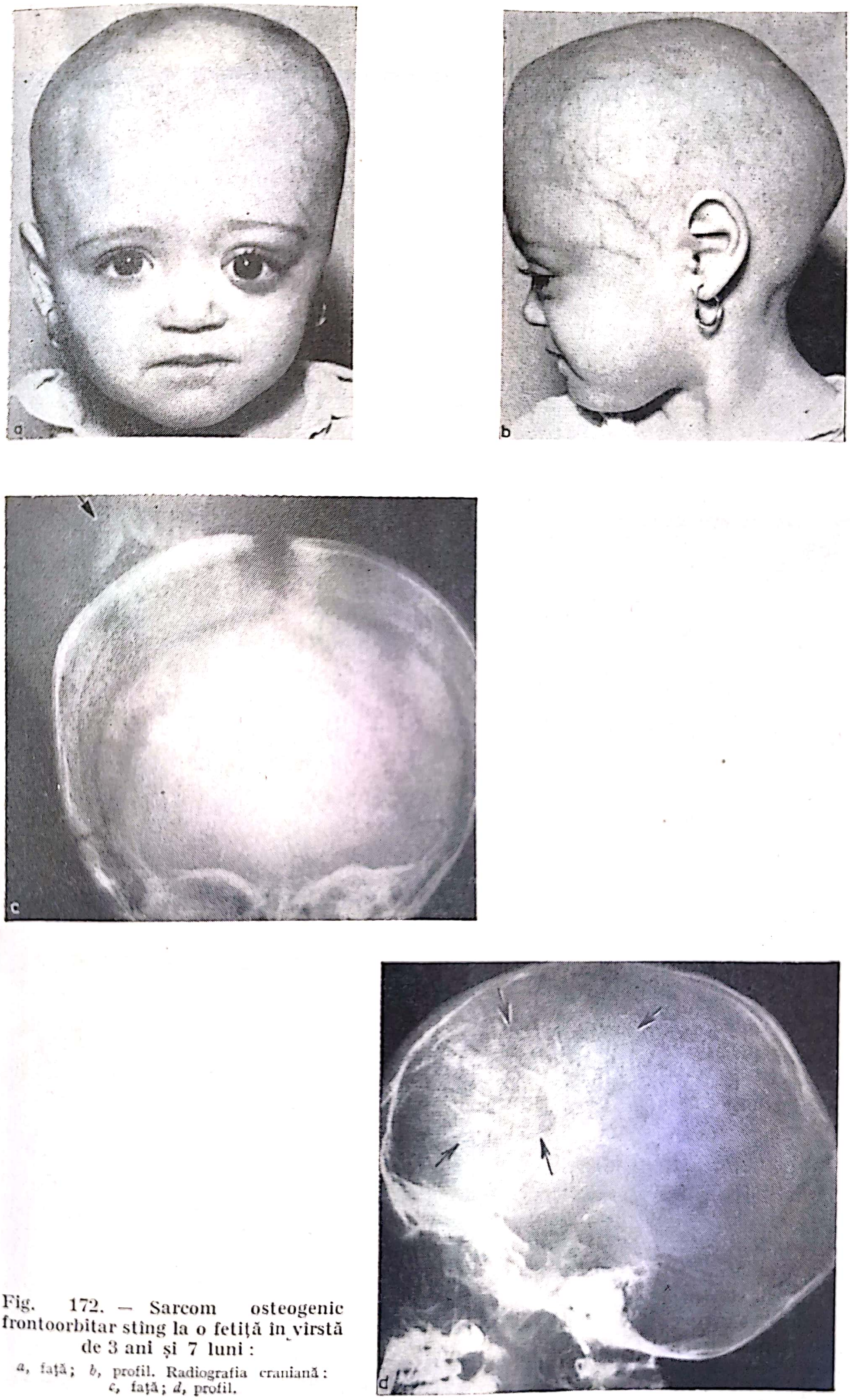

Fig. 172. — Sarcom osteogenic frontoorbitar stîng la o fetiță în vîrstă de 3 ani și 7 luni :

a, față; *b*, profil. Radiografia craniană: *c*, față; *d*, profil.

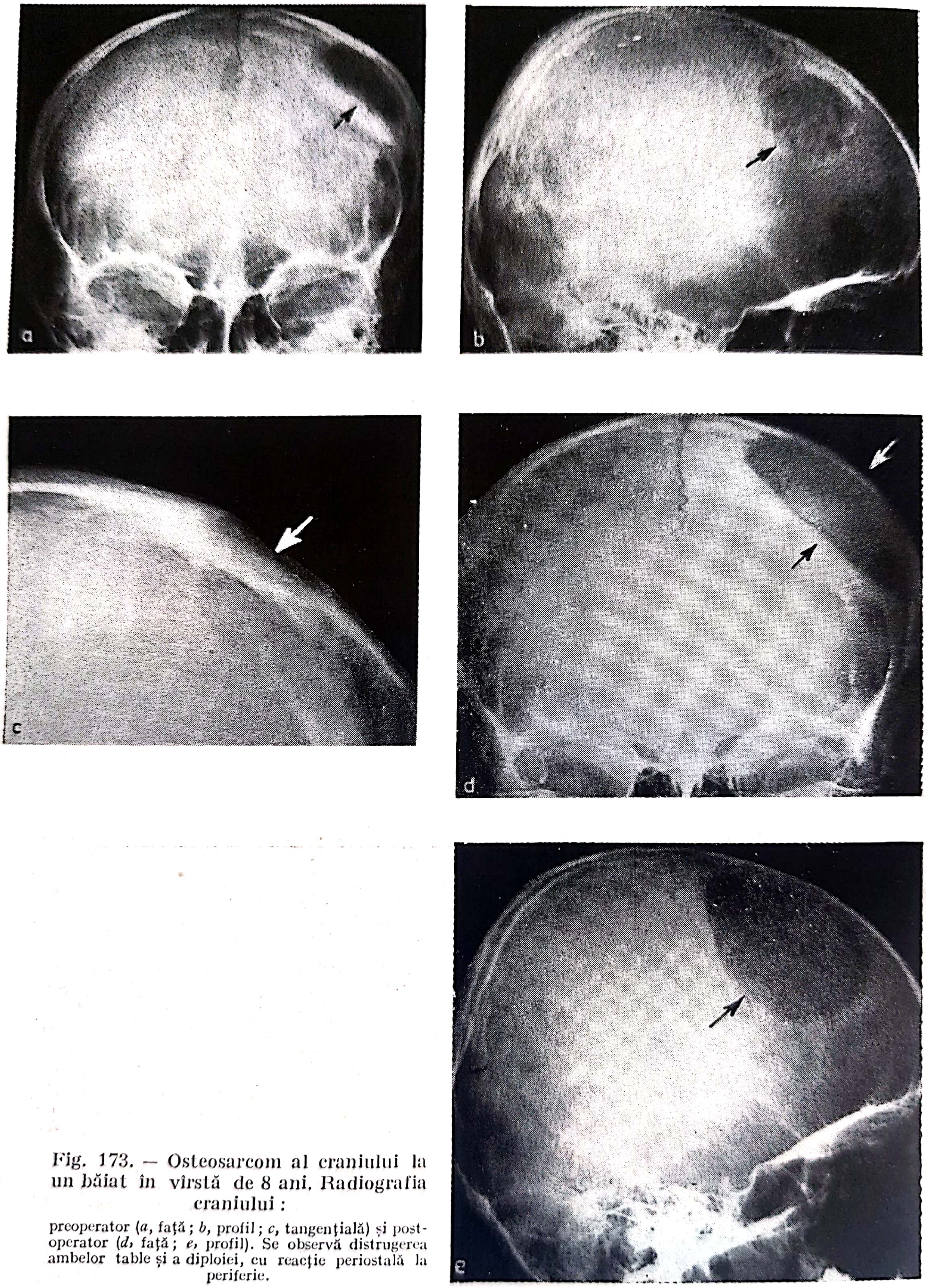

Fig. 173. — Osteosarcom al craniului la un băiat în vîrstă de 8 ani. Radiografia craniului:

preoperator (*a*, față; *b*, profil; *c*, tangențială) și postoperator (*d*, față; *e*, profil). Se observă distrugerea ambelor table și a diploiei, cu reacție periostală la periferie.

tumori la copiii mici (7 cazuri pînă la vîrsta de 3 ani şi 2 cazuri la 8 ani). Clinic se manifestă prin cefalee, distrugerea tablei externe şi interne şi a diploiei şi prin deformarea regiunii craniene respective. Radiologic sînt evidente distrugerea ambelor table şi a diploiei, reacţie periostală (fig. 173), şi, uneori, apariţia unei umbre de părţi moi. În sarcomul osteogenic apare imaginea de spiculi radiari. Tratamentul este numai chirurgical, dar prognosticul este infaust, datorită malignităţii tumorii primare care duce la alterarea stării generale a copilului, la recidive şi la metastaze.

Tumorile cu mieloplaxe

Tumorile cu mieloplaxe sînt rar întîlnite (4 cazuri din 67 de tumori craniene în seria Clinicii de neurochirurgie din Bucureşti). În afară de cele 4 cazuri semnalate la copii (trei băieţi şi o fetiţă în vîrstă de 7, 8, 8 şi, respectiv, 13 ani), a existat un singur caz la un adult, un bărbat în vîrstă de 25 de ani (Arseni şi colab., 1975). Este subliniată frecvenţa traumatismelor în etiologia acestor tumori. Tumorile cu mieloplaxe sînt de culoare cenuşie-brună. Cazurile vechi prezintă necroze cu degenerări chistice. Histologic, sînt specifice stroma cu celule gigante şi absenţa ţesutului osos. Imaginea radiologică oferă un aspect tipic : subţierea tablelor şi umflarea diploiei (la început cînd osul nu este încă perforat). Într-o fază mai avansată, radiologic apare un proces delimitat osteolitic cu osul perforat (fig. 174). La periferie se poate vedea o zonă densificată de scleroză. Clinic apare o tumefacţie, uneori dureroasă, care se datoreşte expansiunii osoase. Aceste tumori sînt de obicei solitare. Tratamentul este chirurgical. Ablaţia totală duce la vindecări definitive. Cînd nu se poate face ablaţia totală, se aplică radioterapie postoperatorie.

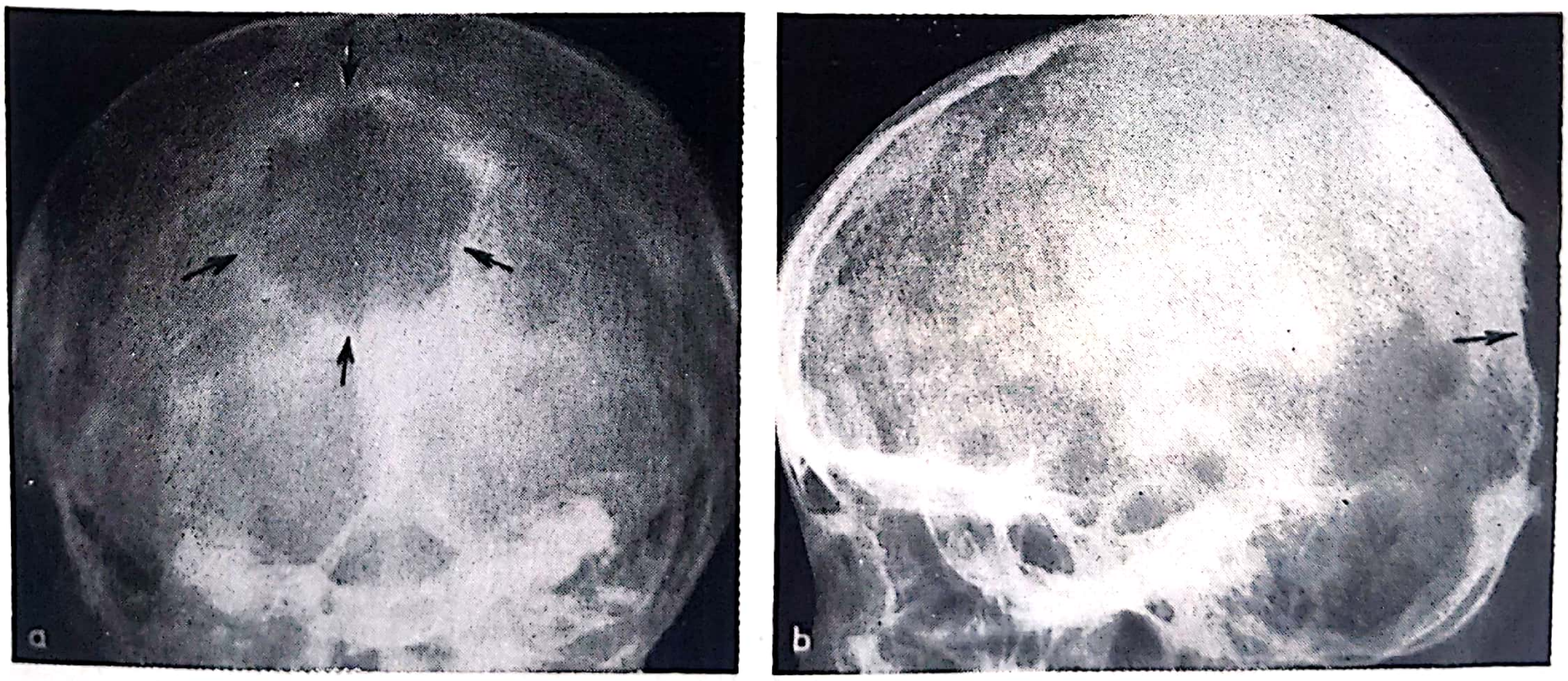

Fig. 174. — Tumoare craniană cu mieloplaxe mediooccipitale. Radiografia craniului : *a*, faţă (semiaxială); *b*, profil.

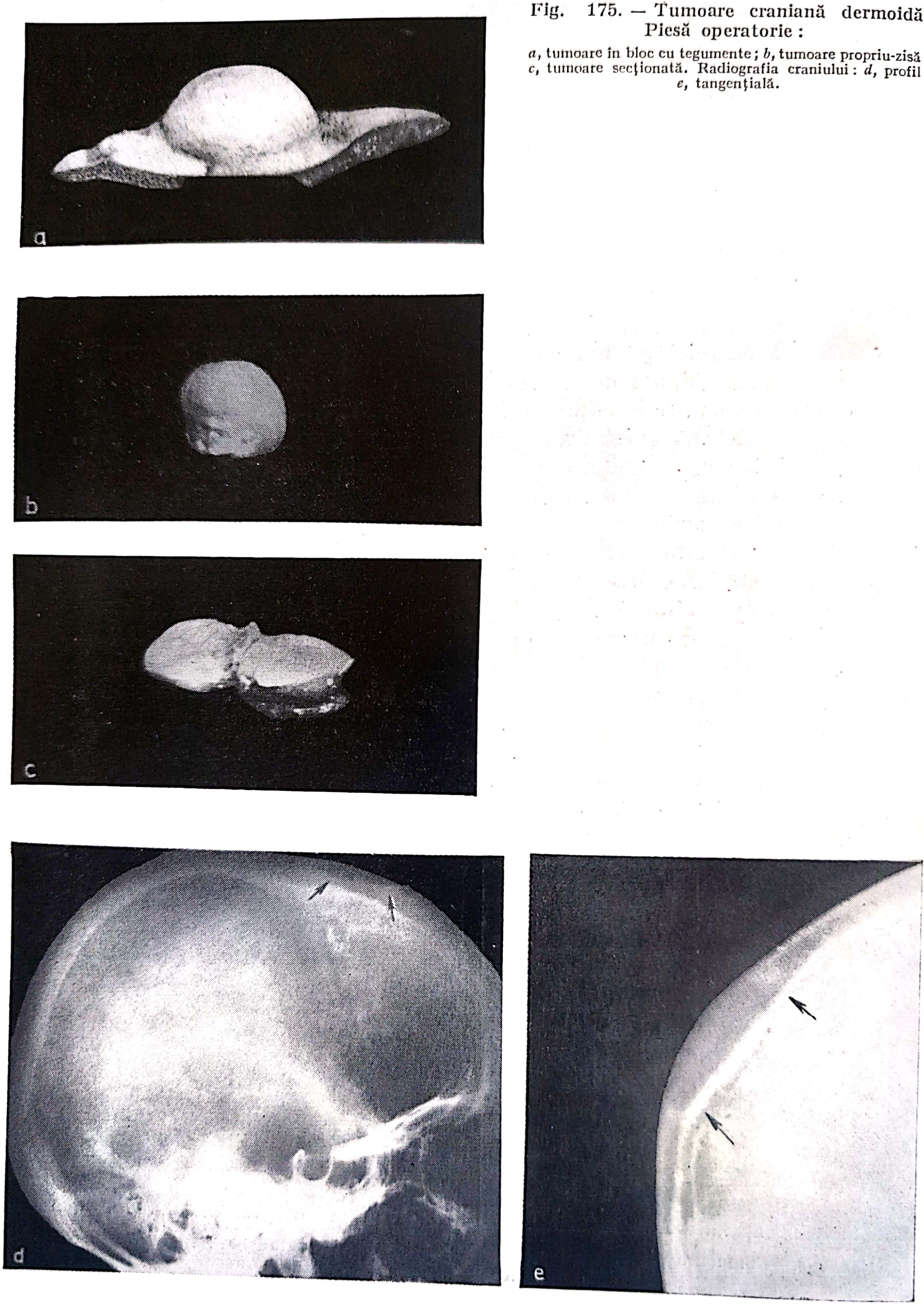

Fig. 175. — Tumoare craniană dermoidă. Piesă operatorie:

a, tumoare în bloc cu tegumente; *b*, tumoare propriu-zisă; *c*, tumoare secționată. Radiografia craniului: *d*, profil; *e*, tangențială.

Tumorile disembrioplazice

Tumorile craniene disembrioplazice sînt tumori epidermoide și dermoide provenite din incluzii embrionare. În seria studiată de noi am întîlnit doar patru cazuri la copii. Caracteristica lor este sediul pe linia mediană frontală, interparietal sau occipital, cu dezvoltare fie intradiploică, fie extradural, exteriorizîndu-se sub scalp prin defectul osos congenital (fig. 175). Ablația totală duce la vindecare.

Hemangioamele

Hemangioamele craniului sînt tumori rare, benigne, de tip embrionar, avînd originea în elemente ale diploiei în dezvoltare. În seria Clinicii de neurochirurgie au fost semnalate șapte cazuri de hemangioame ale craniului (cinci localizări frontale și două parietale) la copii — fete între vîrsta de 12 și 16 ani. Frecvența mai mare la fete a fost subliniată de Vigouroux și colab. (1964). Structural, aceste tumori se pot asemăna cu meningiomul angioblastic sau cu hemangioblastomul cerebelului. Sediul lor este mai ales la osul frontal sau parietal. Sînt de obicei solitare. Simptomatologia constă doar în tumefacție cu evoluție progresivă și cu tegumente acoperitoare nemodificate. Nu produc sufluri la ascultație. Macroscopic, calota la nivelul tumorii apare albăstruie, contrastînd cu restul craniului. Pe fondul albastru se pot vedea un desen vascular sau chisturi de culoare roșie închisă. Histologic, hemangiomul cranian este de obicei de tip cavernos, mai rar capilar. Radiologic, este caracteristic aspectul de „fagure de miere”, datorat procesului de distrucție și remaniere. Interstițiile dintre trabeculele osoase conțin chisturi sanguine. Pe radiografia tangențială apare aspectul caracteristic de „raze de soare” (sunray hemangioma), datorită osteogenezei care simulează un centru de unde pleacă razele. Prognosticul acestor tumori este bun, tratamentul lor fiind cel chirurgical cu ablația totală și plastie de os (fig. 176).

Tumorile glomusului jugular

Tumorile glomusului jugular sînt tumori dezvoltate din paraganglionii necromafini de-a lungul nervilor vag și glosofaringian. Ele aparțin tumorilor bazei craniului, au sediul țesutului lor de origine în fosa jugulară și în celulele stîncii, ducînd deseori la pareze de nervi cranieni și producînd chiar semne de HIC.

În seria cercetată, din toate cele 20 de tumori glomice au fost întîlnite 2 cazuri, la copii în vîrstă de 5, respectiv 6 ani. Aceasta este o raritate, întrucît în literatura de specialitate este considerată o tumoare a adultului. Dat fiind că tumoarea evoluează foarte lent, poate că o serie de tumori de glomus jugular să fi avut debutul încă în copilărie. Semnele de debut la copii au fost pareze de nervi cranieni, și anume facialul, auditivul și oculomotorul comun.

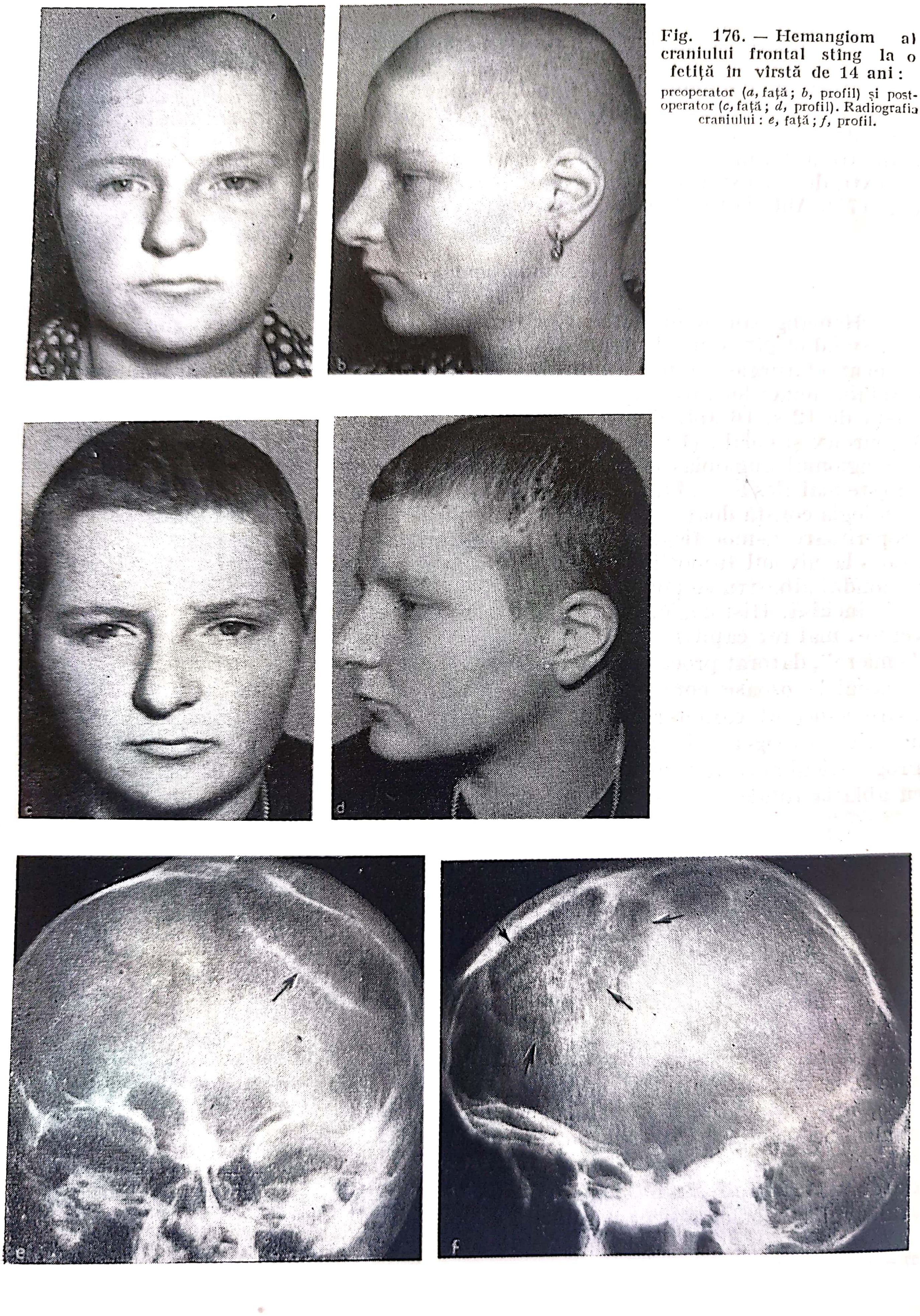

Fig. 176. — Hemangiom al craniului frontal stîng la o fetiță în vîrstă de 14 ani: preoperator (*a*, față; *b*, profil) și postoperator (*c*, față; *d*, profil). Radiografia craniului: *e*, față; *f*, profil.

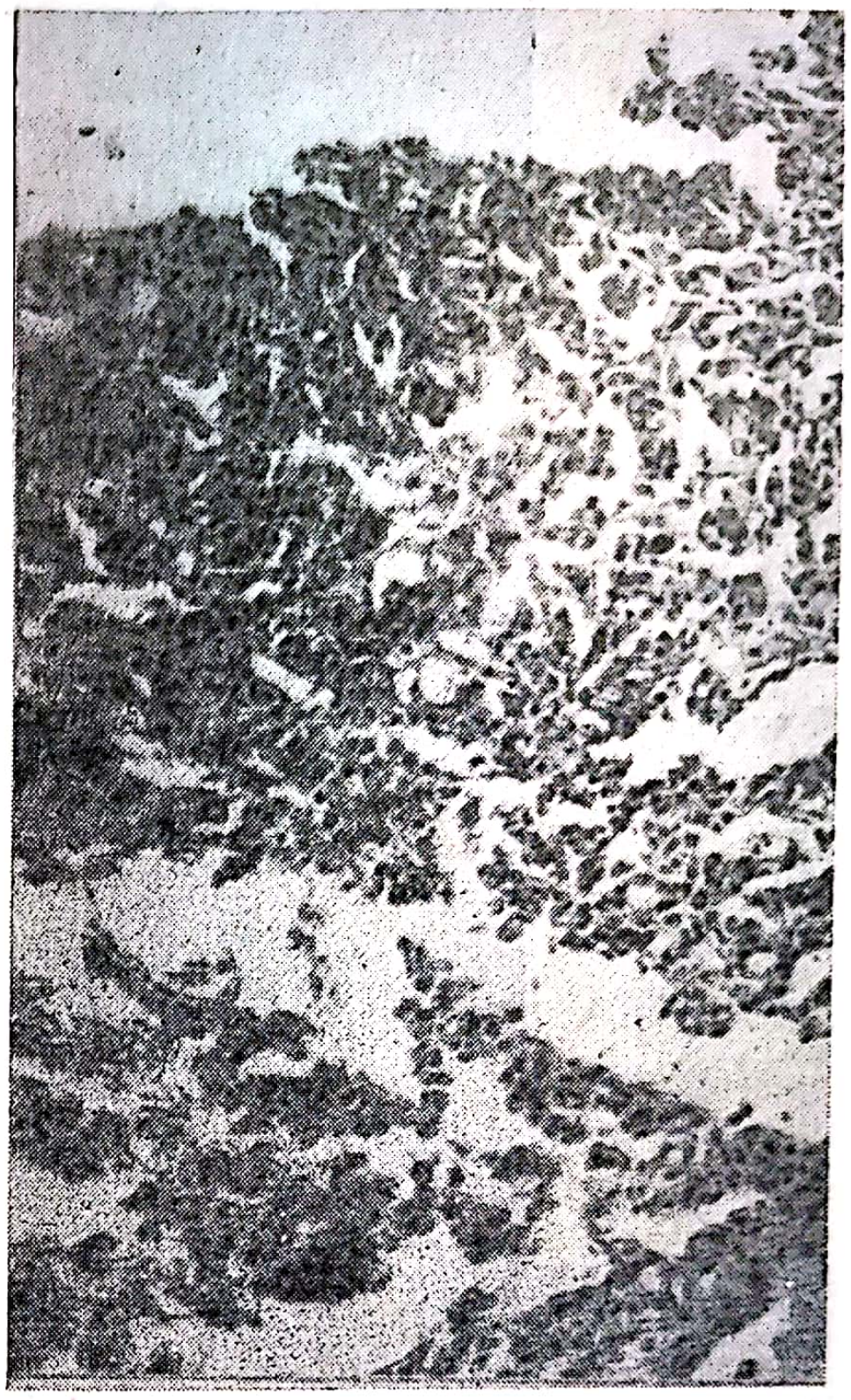

Fig. 177. — Aspect microscopic al tumorii de glomus.

Tabloul clinic poate îmbrăca mai multe aspecte (Arseni și colab., 1973):

— aspectul otic, principalele semne otice care caracterizează boala fiind otita polipoasă hemoragică, hipoacuzia cu evoluție lent progresivă, acufenele și mai rar otalgia;

— aspectul neurologic, caracterizat prin paralizii de nervi cranieni, dintre care cel mai frecvent și mai timpuriu afectat este nervul facial, după care urmează auditivul, oculomotorul comun, glosofaringianul, vagul, spinalul și hipoglosul; într-un caz a existat o nevralgie de trigemen simptomatică;

— aspectul tumoral evident, caracterizat prin existența unei tumori faringo-amigdaliene retro- sau preauriculare ori laterocervicale.

Diagnosticul pozitiv se bazează pe examenul clinic și paraclinic. Astfel, existența unei otite polipoase hemoragice cu paralizii de nervi cranieni pune diagnosticul de tumoare de glomus jugular, care va fi întărit de existența pe radiografia bazei craniului și a stîncilor a unei leziuni distructive a acestei zone, mai ales a găurii rupte posterioare. Stînca respectivă poate fi amputată parțial sau chiar în totalitate. În cazul unei tumori rinofaringiene, aceasta poate bomba în cavum. Cea mai importantă investigație radiologică cu mediu de contrast este jugulografia, care poate arăta eventualele obstrucții venoase și derivarea sîngelui spre alte vene de drenaj sau, în cazul tumorilor bine vascularizate, chiar injectarea tumorii. Diagnosticul de certitudine rămîne însă cel histologic (fig. 177).

Diagnosticul diferențial se va face cu otite polipoase sau hemoragice, cu tumori nazofaringiene și alte tumori ale bazei craniului.

Se va tenta ablația totală a tumorii ori de cîte ori este posibil. În cazul unei ablații subtotale sau al unei forme inoperabile se va face radioterapie (10 000 R), cobaltoterapie (6 000 R), ori terapie prin betatron. Prognosticul este mai bun în formele cu debut otic și mai grav în cele cu pareze de nervi cranieni, cum este cazul dealtfel la copii.

Alte tumori ale bazei craniului sînt *condromul* și *cordomul*. Primul este excepțional, iar al doilea este descris la tumori intracraniene, întrucît clinic se manifestă ca o tumoare intracraniană.

Tumorile secundare de vecinătate

Din cadrul tumorilor maligne ale bazei craniului fac parte și *tumorile nazofaringiene*, care pătrund secundar în craniu prin găurile de la baza craniului, un caz în seria noastră (fig. 178).

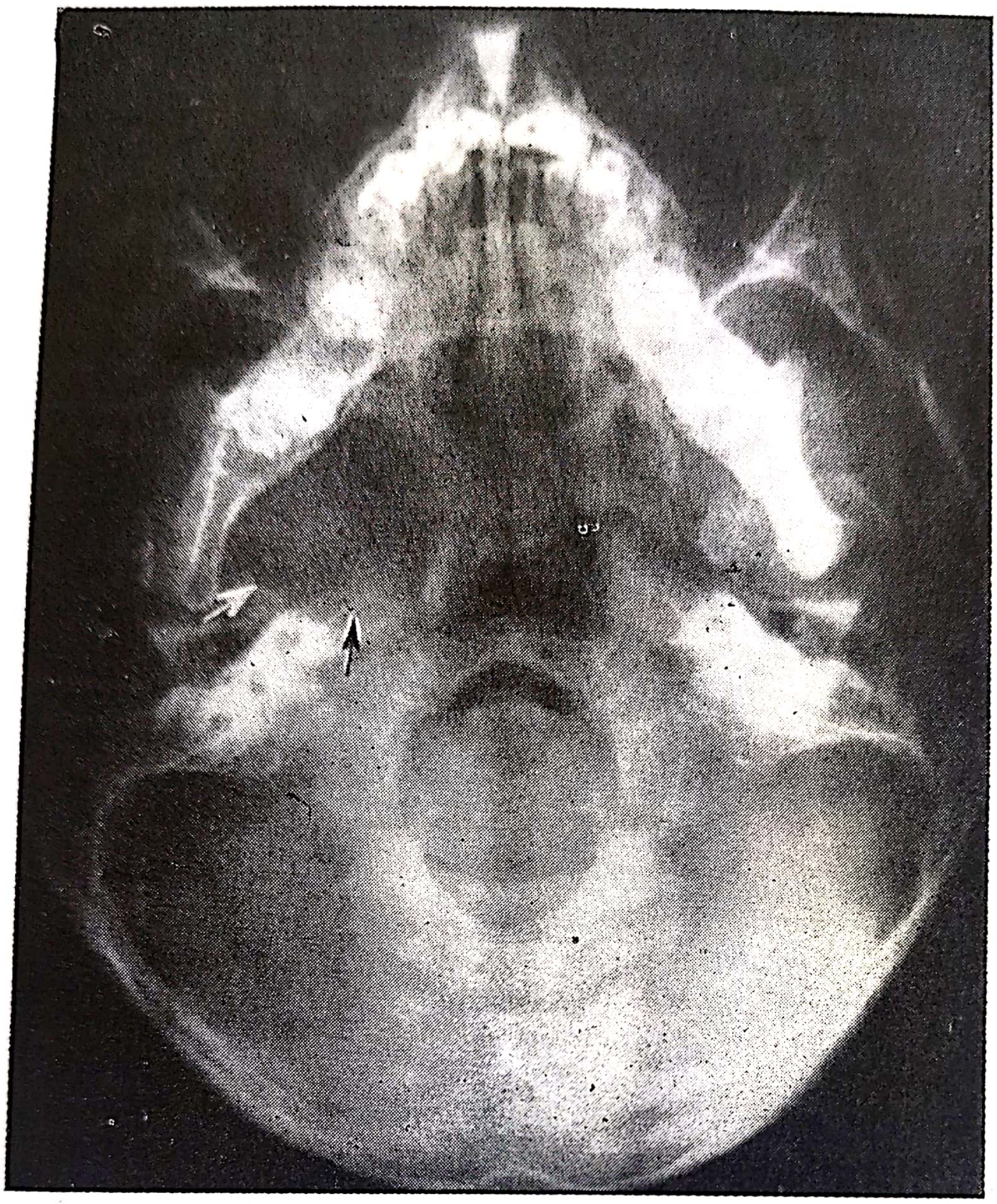

Fig. 178. — Tumoare a bazei craniului, etaj mijlociu stîng (↑), în dreapta cu aspect normal. Radiografia bazei craniului.

Tumorile metastatice

Tumorile metastatice produc leziuni distructive ale craniului, putînd interesa mai ales calota, dar și baza craniului. În seria celor 67 de tumori craniene amintite, la nouă copii au fost întîlnite metastaze craniene cu punct de plecare renal, sarcom al humerusului, retinoblastom și simpatoblastom. Tumorile metastatice ale craniului sînt multiple.

Histiocitoza „X"

O afecțiune de sistem care produce „tumori" ale craniului este histiocitoza „X". Reticuloendoteliozele, reunite de Lichtenstein (1953) sub termenul de histiocitoza „X", cuprind trei afecțiuni principale sub numele de maladia lui Hand—Schüller—Christian, maladia lui Letterer—Siwe și granulomul eozinofil. Termenul de histiocitoza „X" subliniază caracterul comun al acestor trei sindroame : proliferarea histiocitară, ca și etiologia necunoscută a acestor afecţiuni. În ceea ce priveşte tumorile craniene, ne interesează două din formele histiocitozei „X", şi anume : boala lui Hand—Schüller—Christian şi granulomul eozinofil.

Boala lui Hand—Schüller—Christian se caracterizează prin trei semne : diabet insipid, exoftalmie şi lacune osoase craniene, prezentînd în acelaşi timp lacune osoase şi în alte oase plate (omoplat, bazin). Ea apare la copiii mici, de obicei între 1 şi 5 ani (fig. 179). În seria celor 67 de tumori craniene s-au semnalat : 17 prin histiocitoza „X", 8 solitare de granulom eozinofil şi 9 în cadrul bolii lui Hand—Schüller—Christian, cu o predominanţă la băieţi, şi anume 14 la băieţi faţă de 3 la fete. Tratamentul constă în corticoterapie şi radioterapie, precum şi în extract retrohipofizar.

Granulomul eozinofil a apărut la copii între 5 şi 9 ani ; este o formă benignă, localizată. Evoluţia lui este rapidă şi se manifestă ca o tumefacţie craniană, cu durere, subfebrilitate şi leucocitoză, uneori cu eozinofilie. Leziunea apare în diploie, apoi se întinde la cele două table pe care le erodează. Tumoarea este formată din ţesut granulomatos în care domină eozinofilele şi macrofagele. Radiologic prezintă aspectul de lize osoase,

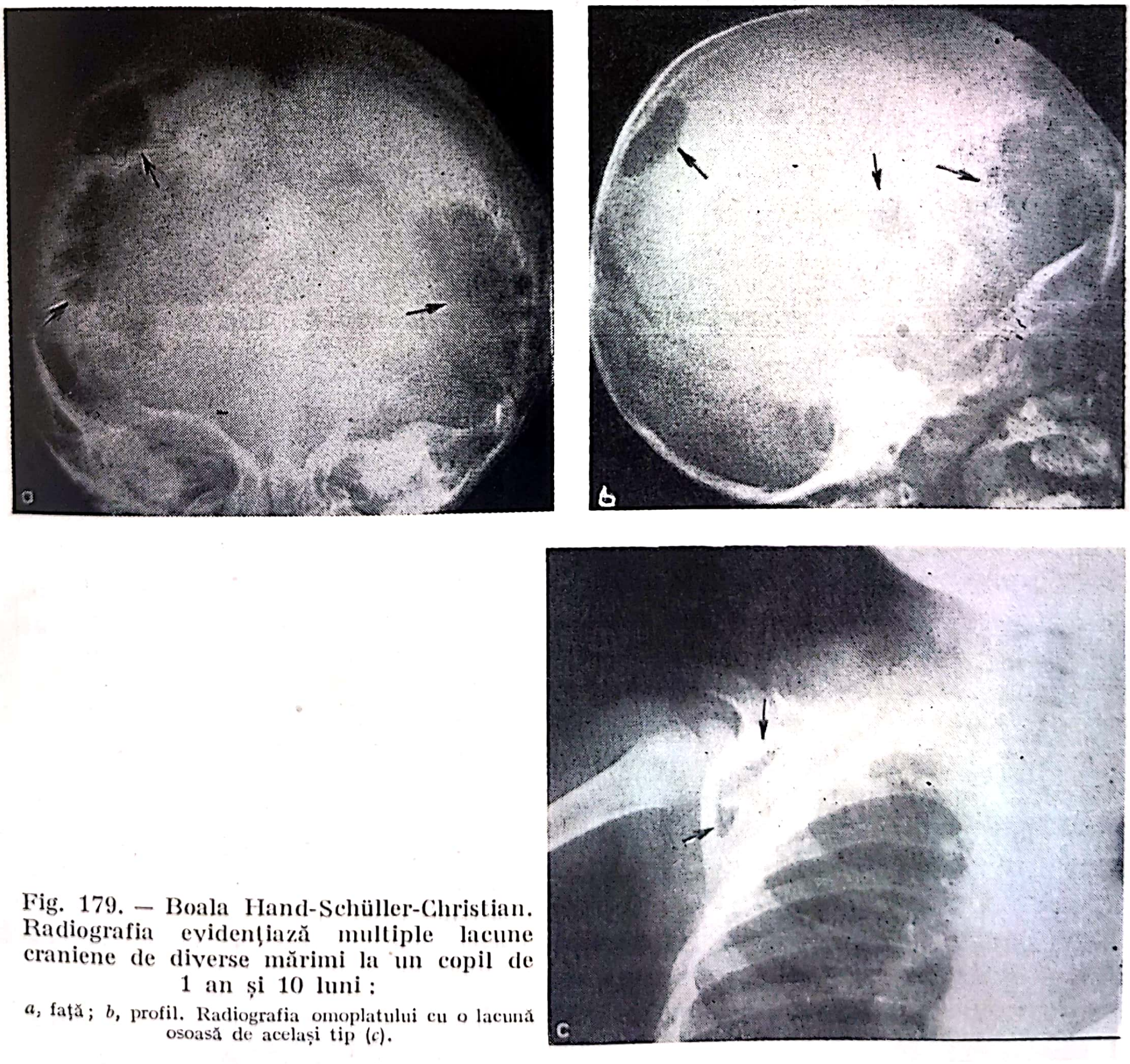

Fig. 179. — Boala Hand-Schüller-Christian. Radiografia evidenţiază multiple lacune craniene de diverse mărimi la un copil de 1 an şi 10 luni :

a, faţă ; *b*, profil. Radiografia omoplatului cu o lacună osoasă de acelaşi tip (*c*).

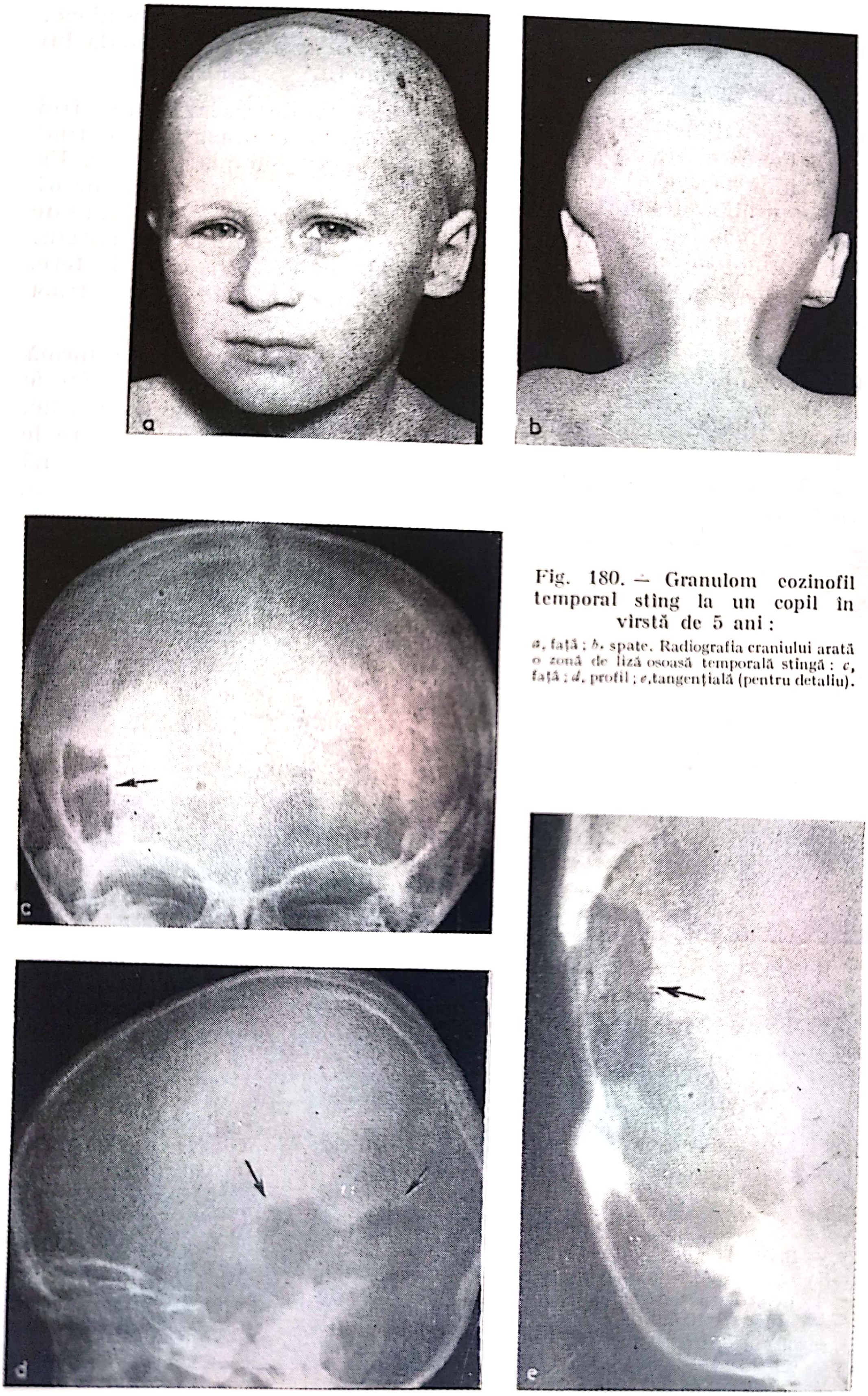

Fig. 180. — Granulom eozinofil temporal stîng la un copil în vîrstă de 5 ani :

a, față ; b, spate. Radiografia craniului arată o zonă de liză osoasă temporală stîngă : c, față ; d, profil ; e, tangențială (pentru detaliu).

asemănătoare cu cele din boala Hand—Schüller—Christian, dar solitare. Tratamentul constă în corticoterapie și eventual în delimitarea chirurgicală pînă la țesut sănătos (fig. 180).

Particularitățile tumorilor craniene

— Predomină histiocitoza „X”, și anume boala Hand—Schüller Christian la copii mici între unu și cinci ani, și granulomul eozinofil la cei între cinci și opt ani.

— Osteomul este cea mai frecventă tumoare primară benignă; la copii mici predomină osteomul spongios, la cei mai mari osteomul compact.

— Hemangiomul craniului a fost întîlnit numai la copii mai mari.

— Osteosarcomul predomină la copii mici.

— Tumorile de calotă craniană sînt mai frecvente decît cele ale bazei craniului, care sînt extrem de rare la copil.

Tumorile intracraniene

Tumorile intracraniene, datorită particularităților anatomofiziologice ale copilului în creștere, constituie un capitol aparte al neurooncologiei cerebrale. Ele se manifestă prin diferențe și particularități anatomoclinice care le deosebesc de tumorile intracraniene ale adultului. Neurooncologia cerebrală are o mare pondere în neurochirurgia infantilă, cu atît mai mult cu cît alte afecțiuni neurochirurgicale, ca traumatisme craniocerebrale, malformații congenitale ale sistemului nervos etc., se mai rezolvă și în alte secții. Tumorile cerebrale, datorită gravității bolii, ca și relațiilor strînse și chiar intrinsece cu formațiile cerebrale, se pot rezolva numai în secțiile de neurochirurgie de către echipe specializate și cu instrumentar adecvat.

Tumorile intracraniene primare cuprind procesele neoformative, care derivă din țesutul nervos propriu-zis, din rădăcinile nervoase, meninge, hipofiză și din resturi embrionare. Metastazele cerebrale sînt *tumori intracraniene secundare.*

Tumorile cerebrale propriu-zise sînt numai cele care derivă din țesutul nervos, meninge și din resturile embrionare ale acestora. Nu intră în acest grup tumorile hipofizare și tumorile disembrioplazice.

Frecvența. În trecut, tumorile intracraniene la copii erau considerate ca o raritate. Korniansky (1950) apreciază frecvența tumorilor cerebrale la copii la 1,4% față de alte afecțiuni, iar Matson (1969) arată că 10% din copii pînă la vîrsta de 14 ani internați în Children's Hospital Medical Center din Boston prezintă o tumoare intracraniană. Tumorile intracraniene la copil ocupă locul al doilea ca frecvență între tumorile copilului, doar leucemia fiind cu incidență mai crescută. Ele sînt deci situate ca frecvență înaintea tumorilor renale, care ocupă locul al treilea (Teppo și colab., 1975; Hopewell și colab., 1976; Gold și colab., 1979).

Frecvența tumorilor cerebrale la copii raportată la numărul total de tumori intracraniene (deci cuprinzînd și adulții) variază după autori între

12% (Critchley, 1925; Arseni şi colab., 1964) şi 15–20% cum apreciază French (1959). Pe materialul Clinicii de neurochirurgie din Bucureşti (1936–1978) din totalul de 9 367 de tumori intracraniene, 1 094 de tumori au existat la copii pînă la 16 ani, deci peste 11% din totalul tumorilor au fost la copii. Datele diferitelor statistici variază datorită faptului că unii autori (Critchley, 1925; Matson, 1969; Koos şi Miller, 1971) înglobează în materialul lor şi alte procese expansive netumorale, ca malformaţii vasculare, parazitoze, tuberculoame. De asemenea, unii autori cuprind în seria lor numai tumorile verificate operator sau necroptic (Arendt şi Nersesyants, 1961; Arseni şi colab., 1964), în timp ce alţii înglobează şi tumorile neverificate. Statisticile mai variază şi datorită faptului că limitele de vîrstă cuprinse sînt diferite. Astfel, Di Gaspero (1936) cuprinde în seria lui pacienţi pînă la 10 ani, Ingraham şi Matson (1954) pînă la 12 ani, Cushing (1937), French (1959), Klein (1966) şi Walker (1976) pînă la 15 ani, Bailey şi colab. (1939), Krayenbühl şi Weber (1947), Korniansky (1950), Arendt şi Nersesyants (1961) şi Arseni şi colab. (1964) pînă la vîrsta de 16 ani, Bushe (1968) pînă la 18 ani, iar Tönnis şi Zülch (1937) chiar pînă la 20 de ani.

Frecvenţa tumorilor intracraniene raportată la vîrsta copiilor. Tumorile cerebrale apar la orice vîrstă, dar distribuţia frecvenţei tumorilor intracraniene la copii pe grupe de vîrstă nu este aceeaşi, deşi Till (1975) apreciază că ele apar cu o frecvenţă aproape egală la toate vîrstele de copii inclusiv la sugar. În seria noastră au fost: între 0 şi un an 18 copii, cel mai mic fiind de 3 luni; între 1 şi 2 ani 21 de copii; la 2 ani 31 de copii; la 3 ani 49 de copii; la 4 ani 76 de copii; la 5 ani 69 de copii; la 6 ani 78 de copii; la 7 ani 98 de copii; la 8 ani 91 de copii; la 9 ani 57 de copii; la 10 ani 68 de copii; la 11 ani 63 de copii; la 12 ani 57 de copii; la 13 ani 69 de copii; la 14 ani 84 de copii; la 15 ani 84 de copii; la 16 ani 81 de copii. Există o incidenţă mai mare a tumorilor intracraniene în a doua jumătate a primei decade (Craig şi colab., 1949; Odom şi colab., 1956; Cuneo şi Rand, 1952; Jackson şi Thompson, 1959; Bodian şi Lawson, 1953; Matson, 1969; Arseni şi colab., 1964). Unele tumori pot fi prezente deja la naştere, deci congenitale. Tumorile intracraniene la copiii pînă la un an erau rare în trecut, datorită faptului că sînt mai dificil de diagnosticat la acea vîrstă şi nu se diagnosticau intravitam. Frecvenţa lor creşte progresiv, menţinîndu-se la un nivel ridicat între 4 şi 8 ani, cu maximum de frecvenţă la vîrsta de 7 ani, datorită numărului mai mare de granulocitoame (meduloblastoame) la această vîrstă; apoi frecvenţa lor scade uşor între 9 şi 12 ani, pentru a creşte din nou cu un vîrf la 14 şi 15 ani. Această creştere a frecvenţei la copii de peste 12 ani se datoreşte în primul rînd apariţiei cu precădere la această vîrstă a craniofaringioamelor, a tumorilor de ventricul III şi a pinealoamelor (fig. 181).

La sugari predomină tumorile supratentoriale sau ele sînt în proporţii egale cu tumorile subtentoriale. Între 4 şi 10 ani predomină net tumorile subtentoriale (de fosă cerebrală posterioară) cu un maxim la 7 ani, iar peste 10 ani cele supratentoriale, dintre care, cum am mai amintit mai înainte, craniofaringioamele şi tumorile de ventricul III ocupă un loc deosebit, cu un vîrf în jurul vîrstei de 15 ani. La 14 ani proporţia tumorilor supra- şi subtentoriale se echilibrează din nou. Din cele de mai sus reiese că există tumori cerebrale la orice vîrstă şi că în diagnosticul diferenţial al leziunilor intracraniene la copil trebuie să avem în vedere şi tumorile.

Frecvenţa tumorilor intracraniene raportată la sex. Majoritatea autorilor sînt de acord că există o preponderenţă a tumorilor cerebrale şi la copii la sexul masculin (Arendt şi Nersesyants, 1961 ; French, 1948 ; Ford, 1960 etc.). Astfel, în seria Clinicii de neurochirurgie din Viena (Koos şi Miller, 1971), din 700 de tumori intracraniene la copii, 408 (58 %) au fost întîlnite la băieţi şi 292 (42 %) la fetiţe, deci un raport de 4 băieţi la 3 fete. În seria Clinicii de neurochirurgie din Bucureşti, din 1 094 de tumori intracraniene la copii, 613 (56 %) au fost întîlnite la băieţi şi 481 (44 %) la fetiţe (fig. 182). Matson (1969) este singurul autor care nu recunoaşte o distribuire semnificativă pe sexe a tumorilor cerebrale la copii nici pentru grupul întreg, nici pentru anumite tipuri de tumori. În seria lui Matson (1969), din 750 de tumori intracraniene, 407 au fost întîlnite la băieţi şi 343 la fete. Anumite tipuri de tumori se găsesc mai frecvent la băieţi decît la fete şi invers. Granulocitoamele (meduloblastoamele) se găsesc de două ori mai frecvent la băieţi decît la fete, de asemenea craniofaringioamele sînt mult mai des întîlnite după unii autori la băieţi ; în schimb astrocitoamele par mai frecvente la fete decît la băieţi.

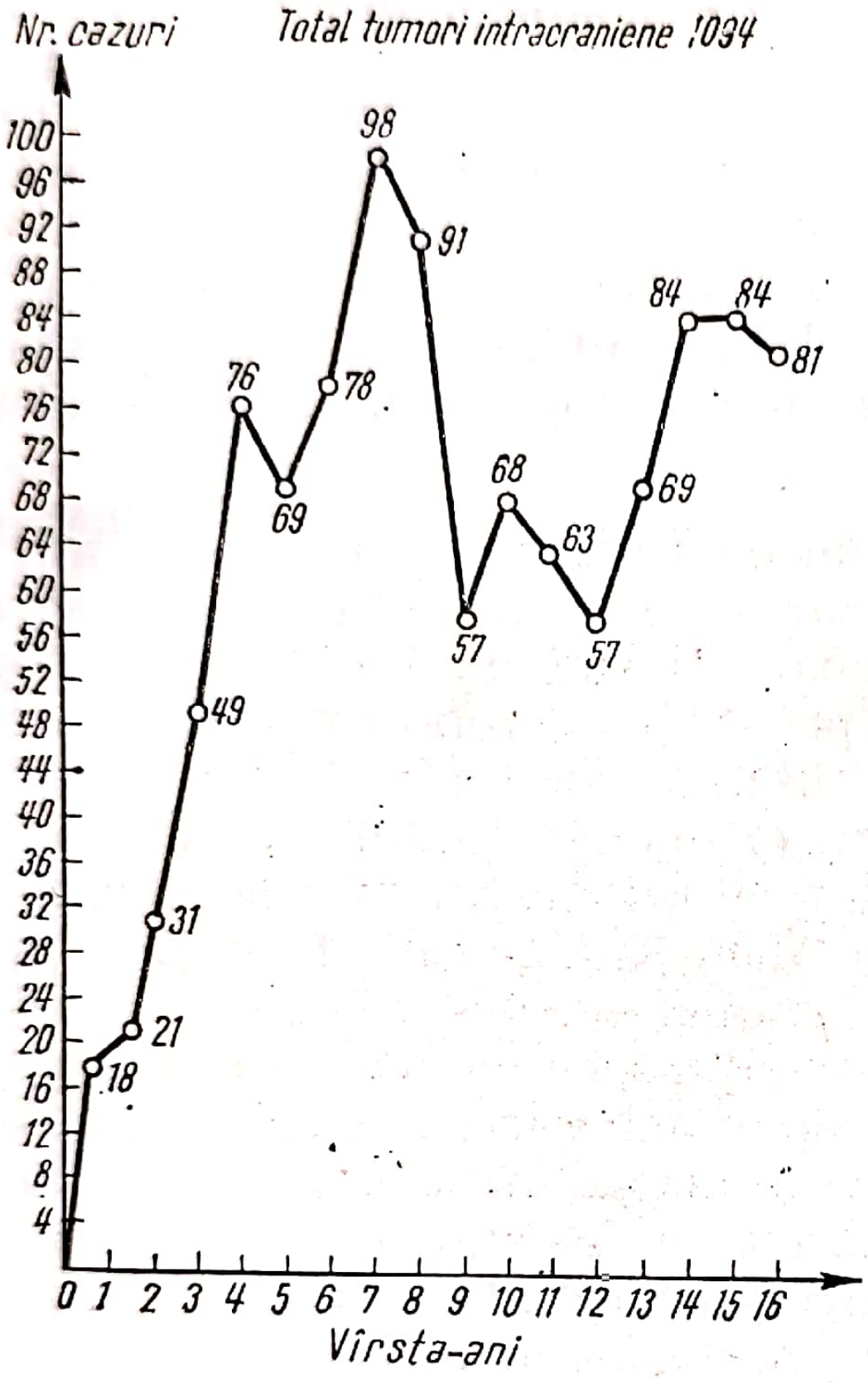

Fig. 181. — Distribuţia tumorilor intracraniene după vîrstă.

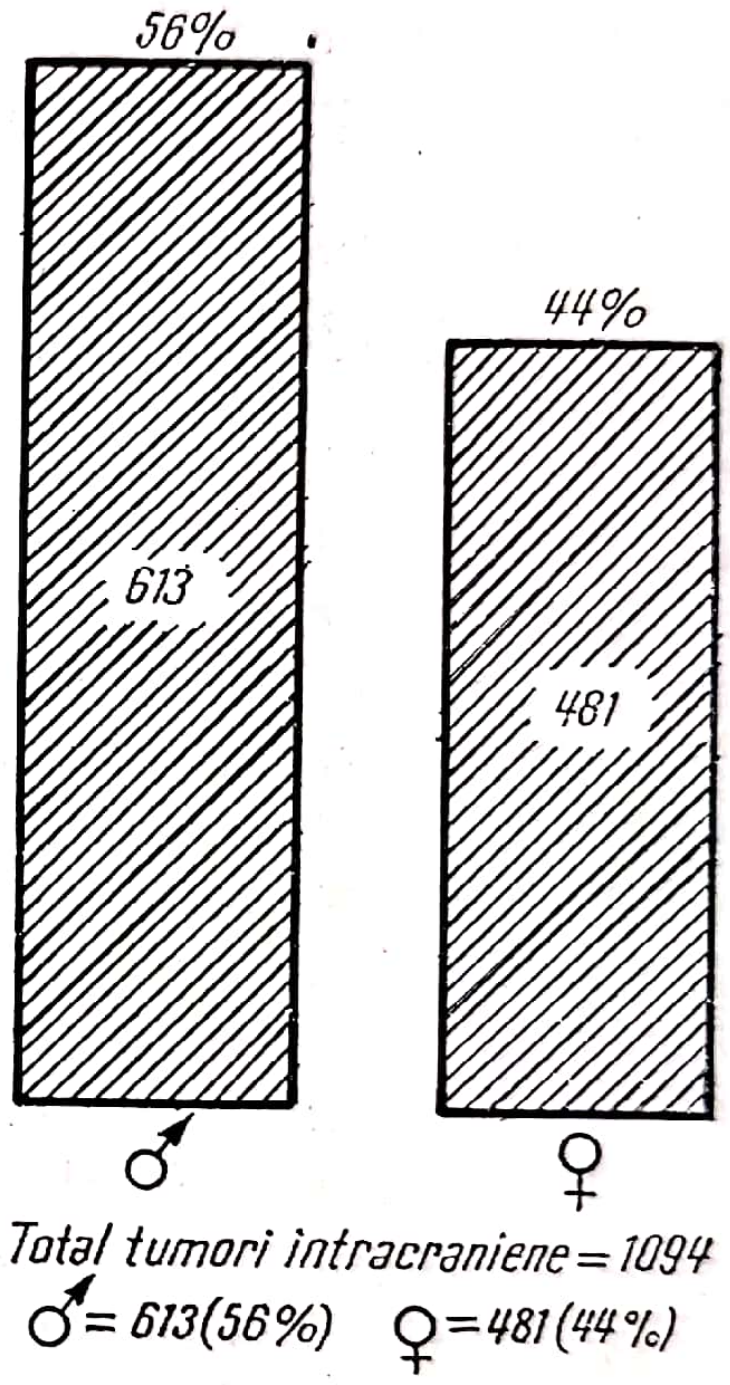

Fig. 182. — Frecvenţa tumorilor intracraniene după sex.

Tabloul clinic. Simptomatologia tumorilor intracraniene la copii depinde de vîrsta copilului, de localizarea tumorii și uneori și de natura sa. Simptomele pot fi divizate în două mari grupe :

— simptome datorate creșterii presiunii intracraniene cu manifestările ei clinice, oftalmoscopice și radiologice ;

— simptome datorate lezării locale a creierului, fie prin tumoare, fie prin edemul cerebral asociat.

Tendința de localizare în apropierea și chiar pe linia mediană a tumorilor cerebrale duce la apariția frecventă și precoce a obstrucției căilor de circulație LCR. Aceasta face ca simptomele inițiale în majoritatea tumorilor intracraniene la copii să fie mai degrabă semne datorate fenomenelor de HIC decît altor tulburări neurologice (Matson, 1969). Deci, debutul tumorilor intracraniene la copii este în majoritatea cazurilor legat de sindromul de hipertensiune intracraniană. Totuși, impresionant este faptul cît de puțin evidente și cît de nesemnificative pot fi simptomele clinice chiar dacă există o hipertensiune intracraniană mare, evidențiată oftalmoscopic și radiologic.

Cefaleea la copiii foarte mici nu poate fi exprimată decît prin plîns, iritabilitate, pe cînd la copiii mai mari ea este semnul cel mai frecvent în tumorile intracraniene. Cefaleea poate fi singura manifestare clinică a sindromului de HIC, pentru care fapt este interpretată deseori ca expresia unei verminoze intestinale, a unor tulburări de refracție sau a altor afecțiuni somatice ale copilului. Uneori, examenul fundului de ochi efectuat de oftalmolog, cu ocazia suspiciunii unei tulburări de refracție la un copil care prezenta cefalee, descoperă un edem papilar care face parte de fapt din tabloul unei hipertensiuni intracraniene. Adesea cefaleea apare însoțită de vărsături mai ales dimineața, după ce copilul se ridică din pat. Caracteristice cefaleei sînt cedarea sau ameliorarea ei după vomismente și apariția vomismentelor cînd cefaleea atinge maximum de intensitate. Uneori cefaleea apare cînd copilul trece în ortostatism și se poate remite în poziție genu-pectorală sau la flectarea capului. Acest tip de cefalee apare în tumorile de fosă cerebrală posterioară, în tumorile intraventriculare (papiloame, pinealoame) și în craniofaringioame. Cefaleea poate apărea în crize care durează cîteva minute. Durerile de cap pot să se agraveze brusc, asociindu-se cu vomismente și cu o stare gravă datorită creșterii bruște a volumului tumoral prin hemoragie intratumorală, edem peritumoral sau datorită unei puncții lombare. În această eventualitate s-a produs o angajare de lob temporal — dacă tumoarea era situată supratentorial — sau o angajare a amigdalelor cerebeloase — dacă tumoarea era subtentorială.

Vomismentele au constituit al doilea semn foarte frecvent la copiii cu tumori intracraniene. Survin în 70—80% din cazuri, indiferent de localizarea și tipul tumorii. Vomismentele se pot asocia cu dureri abdominale și astfel să simuleze o afecțiune abdominală, ca apendicită, verminoză intestinală etc. Prin deshidratarea pe care o produc, vomismentele pot duce la o ameliorare temporară a sindromului de hipertensiune intracraniană, deși tumoarea evoluează. Așa se explică caracterul ondulator al evoluției clinice a tumorilor intracraniene la copil. Vomismentele, cînd constituie semnul de debut clinic al tumorilor intracraniene, au valoare localizatorie, și anume denotă o suferință a planșeului ventriculului IV, mai ales prin granulocitom. La copilul mic pot fi unica manifestare subiectivă a HIC. În seria noastră, 2/3 din tumorile de fosă cerebrală posterioară au debutat prin fenomene subiective de hipertensiune intracraniană și dintre acestea 1/2 prin vomismente.

Grețurile, contrar descrierii clasice a hipertensiunii intracraniene, au însoțit vomismentele în 1/5 din cazuri și desigur că acestea sînt mai frecvente, dar copilul mic nu le poate descrie.

Manifestările oftalmoscopice ale hipertensiunii intracraniene sînt rare la copiii mici și la sugari și dacă apar sînt de grad mic, nedepășind niciodată două dioptrii. În schimb, la copiii mai mari sînt foarte frecvente (80%). Modificările de fund de ochi de tip hipertensiune intracraniană indică necesitatea unor investigații imediate. De aceea este bine ca examenul fundului de ochi să devină un examen curent în serviciile de pediatrie. Copiii cu edem papilar pot prezenta tulburări de vedere, de la obnubilări ale vederii (specifice HIC), cu acuitatea vizuală bună între aceste perioade de obnubilări, pînă la o diminuarea acuității vizuale, corespunzînd unui edem papilar de gradul III spre IV. Aceasta denotă o urgență extremă, știind că poate duce la o pierdere totală a vederii în cîteva zile, pierderea vederii în acest caz corespunzînd unei atrofii optice secundare edemului papilar și este ireversibilă chiar dacă sindromul de HIC a fost îndepărtat. Uneori tulburarea de vedere reclamată de copii este datorată diplopiei cauzată de cele mai multe ori în cadrul HIC de o pareză a nervului abducens. În acest caz, copilul, pentru a-și corecta diplopia, închide deseori un ochi. Diplopia este foarte frecvent întîlnită (1/4 din cazuri).

Manifestările radiologice de HIC sînt prezente în 80% din cazurile de tumori intracraniene la copii. Predomină dehiscența suturilor, creșterea dimensiunilor craniului la sugar cu forma lui hidrocefalică, ca și accentuarea impresiunilor digitate; porozitatea șeii turcești și erodarea apofizelor clinoide se întîlnesc mai rar la copii. La sugar, semnele de HIC obișnuite pot fi întîrziate datorită capacității craniului de a se extinde prin desfacerea suturilor, întrucît înainte de închiderea suturilor capacitatea craniului se va mări proporțional cu presiunea intracraniană, indiferent dacă volumul intracranian va crește prin apariția și dezvoltarea progresivă a unei neoformații sau prin creșterea cantității de LCR din orice cauză (obstrucție de căi de circulație LCR, deficit de resorbție etc.). Cu alte cuvinte, la sugar asistăm, în cazul apariției unei tumori cerebrale, la dezvoltarea unei hidrocefalii clinice de sugar. Deci, lărgirea perimetrului cranian și accelerarea ritmului de creștere a craniului la sugar pot fi primele manifestări ale procesului neoformativ intracranian la care se va adăuga regresul psihomotor sau nedezvoltarea psihomotorie corespunzătoare cu vîrsta. Acest fapt este subliniat și de Spiridonov (1977). Dar mărirea perimetrului cranian poate apărea și la copii pînă la 3 ani, prin dehiscența marcată a suturilor craniene.

În ceea ce privește a doua grupă de simptome, și anume cele datorate *localizării tumorii la copii*, în contrast cu adulții, ele sînt fruste, de cele mai multe ori apar tîrziu sau deloc, tabloul clinic fiind dominat de la debut și pînă la internare de sindromul de hipertensiune intracraniană.

De aceea trebuie să dăm atenție celor mai discrete semne, ca : aplecarea capului într-o parte (laterocolis), devierea în mers, neîndemînarea mîinilor. Tulburările de vedere la copii cu tumori cerebrale sînt de obicei remarcate de profesor odată cu școlarizarea sau în timpul școlarizării, sau eventual de părinți. Aceasta se întîmplă mai ales în neoformațiile din regiunea optochiasmatică, deci cu compresiune directă pe aceste formațiuni. Atunci cînd se întîmplă să fie adus un copil purtător de tumoare intracraniană cu amauroză, ceea ce este excepțional în ultimul timp, ni se relatează că a văzut bine pînă acum două săptămîni sau pînă acum cîteva zile, deși la examenul fundului de ochi găsim o atrofie optică fie secundară postedem, fie una primitivă prin compresiune directă, deci denotînd o suferință mai veche. Există și deficite hemianoptice la copii, dar ele pot fi decelate numai la copiii mai mari, necesitînd o colaborare atentă a pacientului cu oftalmologul.

În tumorile de fosă cerebrală posterioară o atenție deosebită trebuie dată *ataxiei de trunchi și membre*, primele denotînd o interesare a vermisului și a lobului nodulofloculat, iar ultimele a emisferelor cerebeloase. *Nistagmusul* poate apărea atît în tumori de fosă cerebrală posterioară, cît și în craniofaringioame cu dezvoltare posterioară. O grijă deosebită trebuie dată examenului nervilor cranieni, mai ales asocierii deficitelor nervilor oculomotori cu ultimele perechi de nervi cranieni, atît de caracteristice pentru tumorile de trunchi cerebral. Se va da o atenție deosebită *deficitelor motorii cu evoluție lentă și progresivă*, care la copil, în majoritatea cazurilor, constituie semne de localizare de tumoare intracraniană. Redoarea cefii, pareza de motor ocular comun cu midriază și ptoză palpebrală, discretă hemipareză ipsilaterală apărute în cursul cefaleei ne vor face să suspectăm o tumoare supratentorială complicată cu o hernie de lob temporal, care indică o urgență neurochirurgicală extremă. La fel, la un copil cu tulburări de echilibru și fenomene HIC, la care cefaleea se exacerbează concomitent cu apariția unei redori a cefii și cu semnul Babinski bilateral denotă o angajare de amigdale cerebeloase și indică aceeași urgență neurochirurgicală.

Vom fi atenți la anamneză pentru a decela existența unor *crize convulsive focale sau generalizate* care au o mare valoare clinică. În privința crizelor convulsive întîlnite în tumorile intracraniene trebuie să subliniem faptul că, spre deosebire de adult, la care ele apar în 34% din totalul tumorilor cerebrale (Arseni, 1950), la copii ele sînt mult mai rare. Aceasta se datorește faptului că majoritatea tumorilor cerebrale la copii sînt localizate în fosa cerebrală posterioară ; deci, numărul tumorilor supratentoriale și mai ales al celor de emisferă cerebrală este mult mai mic raportat la adulți. Frecvența crizelor convulsive în cursul tumorilor cerebrale la copil este diferit apreciată la diverși autori. Backus și Millichap (1962) găsesc epilepsia prezentă în 17% din cazuri de tumori cerebrale la copii pe seria lor de 291 de cazuri. În seria Clinicii de neurochirurgie din București, epilepsia era prezentă pe totalul tumorilor cerebrale în 8% din cazuri. Cifrele sînt mult mai mari dacă ne referim numai la tumorile supratentoriale : 29% la Backus și Millichap (1962) ; 28% la Odom și colab. (1956) ; 20% la Praud (1969) ; 16,9% la Arseni și Horvath (1971). Cifrele sînt și mai mari dacă ne referim la tumorile de emisferă cerebrală : 62% la Backus şi Millichap (1962); 40% la Low şi colab. (1965); 38% la Praud (1969); 30% la Arseni şi Horvath (1971).

Nu trebuie neglijat nici *examenul endocrin*, dată fiind frecvenţa la copii a tumorilor din regiunea diencefalohipofizară. *Examenul psihic*, care prin modificări uneori discrete, ca scădere a randamentului şcolar sau oprire în acumularea de noi cunoştinţe, poate deschide tabloul clinic al unei tumori cerebrale la copii.

Examene paraclinice. Dintre examenele paraclinice, *examenul oftalmoscopic* are o importanţă capitală, putînd decela modificări de FO de la simpla ştergere a marginilor papilare (edem papilar stadiu I) pînă la atrofie optică poststază (stadiul IV) sau atrofie optică primitivă. Uneori este dificil de deosebit atrofia optică primitivă de cea secundară.

Radiografia craniului evidenţiază creşterea de volum a craniului, disjuncţia suturilor, impresiuni digitate, modificări ale şeii turceşti (turtită şi lărgită cu apofizele clinoide anterioare şi mai ales posterioare erodate). Examenul radiologic al craniului la sugar şi copii mici cu tumori supratentoriale decelează aproape întotdeauna modificări locale ale oaselor craniului datorate acţiunii directe a tumorii sau chistului tumoral sub forma de subţiere, bombare locală sau asimetrie craniană. El poate releva de asemenea calcificări în tumoare şi astfel să localizeze procesul neoformativ sau chiar să-l diagnosticе, ca în cazul calcificărilor intra- sau supraselare caracteristice pentru craniofaringiom.

EEG. În tumorile cerebrale la copii, unde sediile profunde şi mediane ale tumorilor predomină, interpretările EEG de multe ori sînt dificile. Faptul că 55% din tumorile intracraniene sînt subtentoriale şi că peste o jumătate din cele supratentoriale sînt de linie mediană face ca EEG în tumorile cerebrale la copii să contribuie în mai mică măsură la diagnostic. EEG prin inocuitatea sa rămîne un examen de rutină. O serie de lucrări EEG privind tumorile cerebrale nu diferenţiază datele găsite la adult de cele întîlnite la copil. Totuşi există o serie de lucrări cu date electroencefalografice consacrate exclusiv tumorilor cerebrale la copii, ca acelea ale lui Lombroso şi Matthes (1961), Backus şi Millichap (1962), Arseni şi colab. (1967). Frecvenţa modificărilor electroencefalografice în tumorile cerebrale la copii este mai mare decît la adult, datorită electrogenezei în formare, reactivităţii specifice vîrstelor mici şi plasticităţii mari a creierului copilului. Astfel, Arseni şi colab. (1967) pe 262 de cazuri de tumori cerebrale la copil găsesc 94,3% trasee bioelectrice patologice şi numai 5,7% trasee normale, în 67,3% constatînd anomalii bioelectrice grave. HIC produce perturbaţii bioelectrice mai accentuate la copil decît la adult, constituind una din cauzele alterării globale a traseelor. Frecvenţa localizărilor posterioare şi mediane ale tumorilor cerebrale la copil explică prezenţa semnelor de suferinţă cerebrală difuză şi raritatea semnelor de focar. Tumorile convexităţii sînt cele în care se manifestă cel mai frecvent semne EEG de lateralizare. Mai rar se constată şi focalizări nete. Anomaliile bioelectrice sînt influenţate şi de evoluţia şi natura tumorii. Tumorile care cresc lent produc anomalii mai mult sau mai puţin focalizate, în timp ce tumorile maligne cu evoluţie rapidă alterează difuz traseul. Deci, rolul EEG ca metodă de localizare a tumorilor intracraniene la copil este mai mic decît la adult (Laget și Salbreux, 1967 ; Arseni și colab., 1967 ; Prișcu și Popescu, 1973). În prezent, metodele moderne de neuroradiologie cu tomografie, ventriculografie, PEG simplă și fracționată, angiografie cerebrală, ca și scintigrafie, ultrasonoencefalografie și tomografie computerizată, au trecut valoarea EEG pe planul doi.

Volumul informațional furnizat de celelalte explorări paraclinice va fi prezentat în cadrul expunerii detaliate a tumorilor supra- și subtentoriale.

Diagnostic. Semnele neurologice, cînd există, permit un diagnostic precoce. De aceea ele trebuie cercetate sistematic, prezența lor nefiind însă constantă. În afară de valoarea de localizare proprie fiecărui simptom, intensificarea semnelor, deci caracterul lor lent evolutiv, la examene repetate are o mare valoare diagnostică pentru o tumoare intracraniană. Discreția sau chiar absența manifestărilor neurologice, precum și lipsa de cooperare a copiilor mici la examenul neurologic impun coroborarea examenului clinic cu o serie de examene paraclinice.

Prognostic. Dat fiind că majoritatea tumorilor intracraniene la copii (75—80%) sînt tumori neuroectodermale și că, dintre acestea, granulocitoamele (meduloblastoamele) și tumorile infiltrante ale trunchiului cerebral sînt frecvente, prognosticul într-o mare parte de tumori cerebrale este destul de sumbru. De asemenea, accesibilitatea operatorie a tumorilor de linie mediană fiind mai dificilă și cu pericole mai mari contribuie la prognosticul grav. Un prognostic mai bun dau tumorile emisferelor cerebrale și cerebeloase, care, datorită structurii lor histologice, de obicei benigne (astrocitom chistic, oligodendrogliom), ca și datorită unei accesibilități operatorii mai bune, se însoțesc de rezultate terapeutice mai favorabile, cu o supraviețuire de durată mai lungă.

Tratament. Întrucît tumorile sînt procese ce determină micșorarea spațiului intracranian, ele periclitează viața bolnavului nu numai prin natura lor biologică, ci și prin însăși prezența lor în cavitatea craniană. De aceea, în principiu, tratamentul tumorilor intracraniene este cel *chirurgical. Sediul* tumorilor intracraniene contribuie și el foarte mult la felul intervenției operatorii. *Ablația totală a tumorii* este condiționată tocmai de localizarea tumorii. Unele tumori benigne histologic apar astfel maligne nu numai prin efectul lor asupra formațiunilor de importanță vitală, dar și prin dificultatea abordării lor sau a ablației totale, care nu se poate efectua fără a leza chirurgical aceste formațiuni. De aceea, intervenția chirurgicală trebuie să pornească nu întotdeauna de la principiul ablației totale a tumorii, ci de la acela al ușurării suferinței bolnavului, de prelungire sau salvare a vieții acestuia. O tumoare hipotalamică, de exemplu, care de cele mai multe ori este benignă din punct de vedere histologic, nu poate fi rezecată, întrucît această metodă duce la suprimarea bolnavului. De aceea, uneori atitudinea chirurgicală trebuie să se limiteze la intervenții paliative care să rezolve doar hipertensiunea intracraniană, urmînd ca *radioterapia* să fie utilizată fie pentru tratamentul unei tumori la care s-a efectuat doar o ablație subtotală, fie ca unicul tratament al tumorii, actul chirurgical rezolvînd doar hipertensiunea intracraniană printr-un drenaj ventriculo-cisternal tip Torkildsen sau un drenaj extracranian ventriculocardiac sau ventriculoperitoneal cu valvă automată. În unele cazuri, cum sînt de exemplu tumorile infiltrante de trunchi cerebral, care se pot manifesta şi fără semne HIC, radioterapia va fi utilizată fără intervenţie chirurgicală. Radioterapia are efect în tumorile radiosensibile, ca granulocitoame (meduloblastoame), ependimoame, papiloame de plex coroid. Efectul ei este discutabil în tumorile cu elemente adulte, cum sînt astrocitoame, ependimoame, oligodendroglioane, neurinoame etc.

Chimioterapia citostatică a început să fie utilizată şi la copii, dar efectele ei în materie de tumori cerebrale nu ne-au convins pînă în prezent.

Natura histopatologică

Tumorile intracraniene primare cuprind procesele neoformative care derivă din ţesutul nervos propriu-zis, din rădăcinile nervoase, meninge, hipofiză şi din resturi embrionare (Arseni şi Niculescu, 1957; Arseni şi Carp, 1978).

În ceea ce priveşte *clasificarea histopatologică* a tumorilor intracraniene, părerile autorilor sînt însă contradictorii. Prima clasificare ce realizează o omologare morfologică a elementelor neoplazice ale tumorilor ca elemente gliale, făcută după criterii embriologice, aparţine lui Bailey şi Cushing (1926):

I. Meduloepiteliom
II. Meduloblastom
III. Pineoblastom
IV. Pinealom
V. Ependimoblastom
VI. Ependimom
VII. Neuroepiteliom
VIII. Spongioblastom:
    a) multiform
    b) unipolar
IX. Astroblastom
X. Astrocitom:
    a) protoplasmatic
    b) fibrilar
XI. Oligodendrogliom
XII. Neuroblastrom
XIII. Ganglioneurom
XIV. Papilom coroidian

Scopul clasificării lui Bailey şi Cushing (1926) a fost ca structura microscopică a tumorilor cu elemente gliale să poată da indicaţii cît mai bune asupra originii, evoluţiei, prognosticului şi tratamentului acestor tumori. Clasificarea a putut arăta că unele tumori tinere, cum sînt granulocitomul (meduloblastomul), meduloepiteliomul și neuroepiteliomul, sînt de origine embrionară. Clasificarea are dezavantajul că nu poate cuprinde toate tumorile cerebrale, că unele sînt neclasificate și că este făcută pe bază embrionară.

Clasificarea lui Penfield (1931) simplifică împărțirea tumorilor cerebrale dispunîndu-le în 9 grupe:

I. Astrocitom
II. Glioblastom multiform
III. Medublastom
IV. Ependimom
V. Astroblastom
VI. Spongioblastom polar
VII. Oligodendrogliom și oligodendroblastom
VIII. Neuroepiteliom
IX. Pinealom

Dintre numeroasele clasificări propuse în anii următori, amintim pe cea a lui Zülch (1956), alcătuită pe bază histogenetică. Această clasificare include toate tumorile intracraniene, inclusiv procesele expansive intracraniene netumorale, cu excepția abceselor cerebrale:

A. Tumori neuroepiteliale

I. Meduloblastoame

1. Meduloblastoame: a) Retinoblastom; b) Pineoblastom; c) Meduloblastom cerebelos; d) Simpatoblastom

II. Glioame

2. Spongioblastoame
3. Oligodendroglioame
4. Astrocitoame (fibrilare, protoplasmatice, astrocitoame gigantocelulare, astroblastoame, astrocitoame maligne)
5. Glioblastoame (globuliforme, fusiforme, multiforme)

III. Paraglioame

6. Ependimoame
7. Papiloame de plex coroid
8. Pinealoame
9. Neurinoame

IV. Gangliocitoame

10. Gangliocitoame: a) Gangliocitoame ale creierului mare, ale bulbului și ale măduvei; b) Gangliocitoame ale creierului mic; c) Gangliocitoame ale simpaticului

B. Tumori mezodermale

11. Meningioame (endoteliomatoase, fibromatoase, angiomatoase)
12. Angioblastoame
13. Fibroame
14. Sarcoame : a) Sarcomatoză difuză a meningelui ; b) Sarcomatoză difuză a vaselor ; c) Sarcoame ale arahnoidei creierului mic ; d) Sarcoame ale vaselor, sarcoame monstrocelulare ; e) Fibrosarcoame ; f) Melanomatoze primare difuze
15. Condroame
16. Lipoame
17. Osteoame
18. Cordoame

C. Tumori ectodermale

19. Craniofaringioame
20. Adenoame hipofizare : a) eozinofile ; b) bazofile ; c) cromofobe
21. Epitelioame cilindromatoase

D. Tumori embrionare

22. Epidermoide
23. Dermoide
24. Teratoame

E. Tumori ale vaselor

25. Angioame și anevrisme : a) Angioame cavernoase ; b) Angioame capilare ectatice ; c) Angioame venoase ; d) Angioame arteriovenoase anevrismale (angioame arteriovenoase congenitale) ; e) Angioame capilare și cu calcificări venoase (Sturger-Weber) ; f) Anevrisme : anevrisme varicoase și arteriovenoase

F. Procese în afara clasificării

26. Blastoame neclasificate
27. Metastaze
28. Paraziți : a) Cisticerci ; b) Echinococus ; c) Alți paraziți
29. Granuloame și micoze : a) Tuberculoame ; b) Gome ; c) Micoze
30. Arahnoidite și ependimite : a) Arahnoidite chistice adezive ; b) Ependimite

Încercînd să evite o serie de lacune ale clasificărilor anterioare, care includ în grupa tumorilor cerebrale și afecțiuni netumorale sau cuprinderea în grupul glioamelor de tumori ce nu au origine glială sau încadrarea glioamelor de origine embrionară cu cele de tip adult în același grup, Arseni (1978) prezintă o clasificare al cărei criteriu este bazat pe studiul morfologic al tumorii în raport cu țesutul unde se dezvoltă și în raport cu restul organismului. Clasificarea se bazează deci pe aspectul celulei tumorale în raport cu adaptarea ei la locul unde se dezvoltă datorită unor factori locali și generali. Majoritatea tumorilor se dezvoltă din celule adulte printr-un proces de anaplazie. Clasificarea elimină termenul de blastom care arată o origine embrionară. După morfologia elementelor de bază se spune ce tumoare este, iar după aspectul de ansamblu se pot aprecia evoluția și gradul de malignitate a neoplaziei (Arseni și Carp, 1978).

După această clasificare, tumorile cerebrale se împart în trei mari grupe: tumori ce derivă din resturi embrionare datorită viciilor de ontogeneză, tumori dezvoltate din celule adulte situate în sistemul nervos central și tumori de sistem.

I. *Tumori intracraniene*

TUMORI CEREBRALE	A) Tumori derivate din resturi embrionare	Tumori disembrioplazice		a) T. epidermoide b) T. dermoide c) Teratoame d) Cordoame
	B) Tumori dezvoltate din elemente adulte	1) Din seria neuronală		a) Gr. I ganglioneuronul b) Gr. III granulocitomul
		2) Din seria glială	Din astrocit	a) Astrocitom gr. I : fibrilar, protoplasmatic piloid, fusiform, gemistocitic, cu celule mici, mixt b) Astrocitom gr. II : astrocitom perivascular c) Astrocitom gr. III : polimorf
			Din oligodendrocit	a) Oligodendrogliom gr. I b) Oligodendrogliom gr. II c) Oligodendrogliom gr. III
			Din celule ependimare	a) Ependimom gr. I b) Ependimom gr. II c) Ependimom gr. III
		3) Din seria celulelor pineale		a) Pinealom A și B gr. I b) Pinealom gr. II c) Pinealom gr. III
		4) Tumori dezvoltate din meninge și derivatele sale	Din meninge	a) Meningiom gr. I b) Meningiom gr. II (angioblastic) c) Meningiom gr. III (meningiomul malign, sarcomul de meninge)

TUMORI CEREBRALE	C) Tumori de sistem	1) Tumori plurifocale	Din plexurile coroide	a) Papilom de plex coroid gr. I b) Cancerul plexului coroid gr. III
			Din seria glială	Astrocitom multiplu gr. I: — Gliomatoza difuză cerebrală Willis — Glioblastoza difuză Scheincker
			Din meninge	— Meningiomatoza gr. I — Sarcom difuz primar perivascular gr. III
		2) Tumori de sistem care interesează sistemul nervos central și restul organismului		— Maladia Lindau — Maladia Recklinghausen — Microgliomatoza generalizată
	D) Tumori derivate din nervi			Neurinom gr. I Neurinom gr. II Neurinom gr. III Astrocitom gr. I
	E) Tumori hipofizare			Adenom cromofob gr. I Adenom eozinofil gr. I Adenom mixt gr. I Cancer hipofizar gr. III
	F) Metastaze			Tip tumoare Tip hemoragic Tip abcedat
	G) Tumori rare			Lipoame Fibroame
II.	*Afecțiuni vasculare*	Revărsat sanguin extra-, sub-, intracerebral. Anevrisme (unice, multiple, sesile, fusiforme, uni- și pluripediculate) Angioame		
III.	*Afecțiuni inflamatorii*	Supurații: empiem subdural; abces cerebral unic sau multiplu Tuberculoame Gome Chisturi, calcificări		
IV.	*Afecțiuni traumatice*	Revărsate sanguine: extra-, sub-, intraparenchimatoase; higroma durae; chisturi cicatriceale		
V.	*Afecțiuni parazitare*	cisticercoze echinococoze paragonimiaza		
VI.	*Pseudotumori*			

Vom expune mai jos principalele tipuri histopatologice ale tumorilor intracraniene la copil.

Granulocitoamele (meduloblastoamele)

Granulocitoamele sînt tumorile cele mai frecvente de fosă cerebrală posterioară la copii. După Bailey și Cushing (1926), Zülch (1956), Arendt (1964), granulocitoamele (meduloblastoamele) fac parte din grupul tumorilor neuroepiteliale (neuroectodermale). În clasificarea lui Arseni din 1978 ele sînt cuprinse în tumorile cerebrale care provin din seria neuronală, din celule granulare ale cerebelului și poartă denumirea de granulocitom. În statistica noastră, ca dealtfel și în alte statistici, granulocitoamele reprezintă principalul grup al tumorilor neuroectodermale ale copilului. Jellinger (1970) apreciază că meduloblastoamele cu celule mici de la suprafața emisferelor cerebeloase, mai rar pe vermis, sub forma unei glazuri de zahăr, ca și formele de tumori infiltrînd cortexul cerebelos bogate în fibre de reticulină trebuie să fie considerate sarcoame primare. Aceasta face ca pe materialul Clinicii de neurochirurgie, în trecut, numărul meduloblastoamelor de fosă cerebrală posterioară să fie mai mare; reconsiderarea acestor tumori în accepțiunea de mai sus determină ca o bună parte din tumori considerate meduloblastoame să fie diagnosticate azi ca sarcoame arahnoidiene.

Granulocitoamele sînt cele mai maligne tumori cerebrale ale copilului. În seria noastră reprezintă 21,6% (237 de cazuri) din 1 094 de tumori intracraniene la copil. Frecvența cea mai mare o găsim între vîrstele 4 și 8 ani. Numărul băieților este dublu față de fete. Granulocitoamele aparțin în principal tumorilor de linie mediană a creierului. Originare din vermis, ocupă secundar ventriculul IV. Emisferele cerebeloase sînt mai rar interesate.

Aspect macroscopic. Fiind în majoritatea cazurilor tumori de linie mediană, dezvoltîndu-se în profunzimea vermisului, invadînd secundar ventriculul IV, chiar în întregime, ajung uneori cranial pînă în ventriculul III, iar caudal pînă în canalul medular (cervical superior). Sînt tumori aparent bine delimitate, neaderînd de planșeul ventriculului IV decît de partea lui inferioară. Uneori, tumoarea se exteriorizează din ventriculul IV și apare între amigdalele cerebeloase, această porțiune aderînd totdeauna de bulb și putînd îngloba uneori în masa tumorală arterele cerebeloase postero-inferioare uni- sau bilateral. Tumora este de culoare roz-cenușie, de cele mai multe ori de consistență moale, putînd fi aspirată cu ușurință. Rareori este dură sau are consistență mixtă de părți moi și de părți dure. Este o tumoare moderat vascularizată, suprafața ei fiind acoperită de numeroase și fine vase sanguine. De obicei, tumoarea este fără chisturi, dar, în mod excepțional, în masa tumorală se pot găsi chisturi mici cu lichid citrin. Uneori, concomitent cu tumoarea din ventriculul IV, se pot întîlni pe leptomeningele de pe fața posterioară a emisferelor cerebeloase mici tumorete diseminate, albicioase, rezultate din invadarea spațiului subarahnoidian de către celulele tumorale provenite din tumoarea principală din ventriculul IV (fig. 183 și 184). Aceste formațiuni de pe cortex se vor deosebi de sarcomul arahnoidian al cerebelului (Foerster și Gagel, 1939).

Aspect microscopic. Structura granulocitomului se caracterizează prin uniformitatea cîmpului microscopic și prin bogăția celulară. Sînt

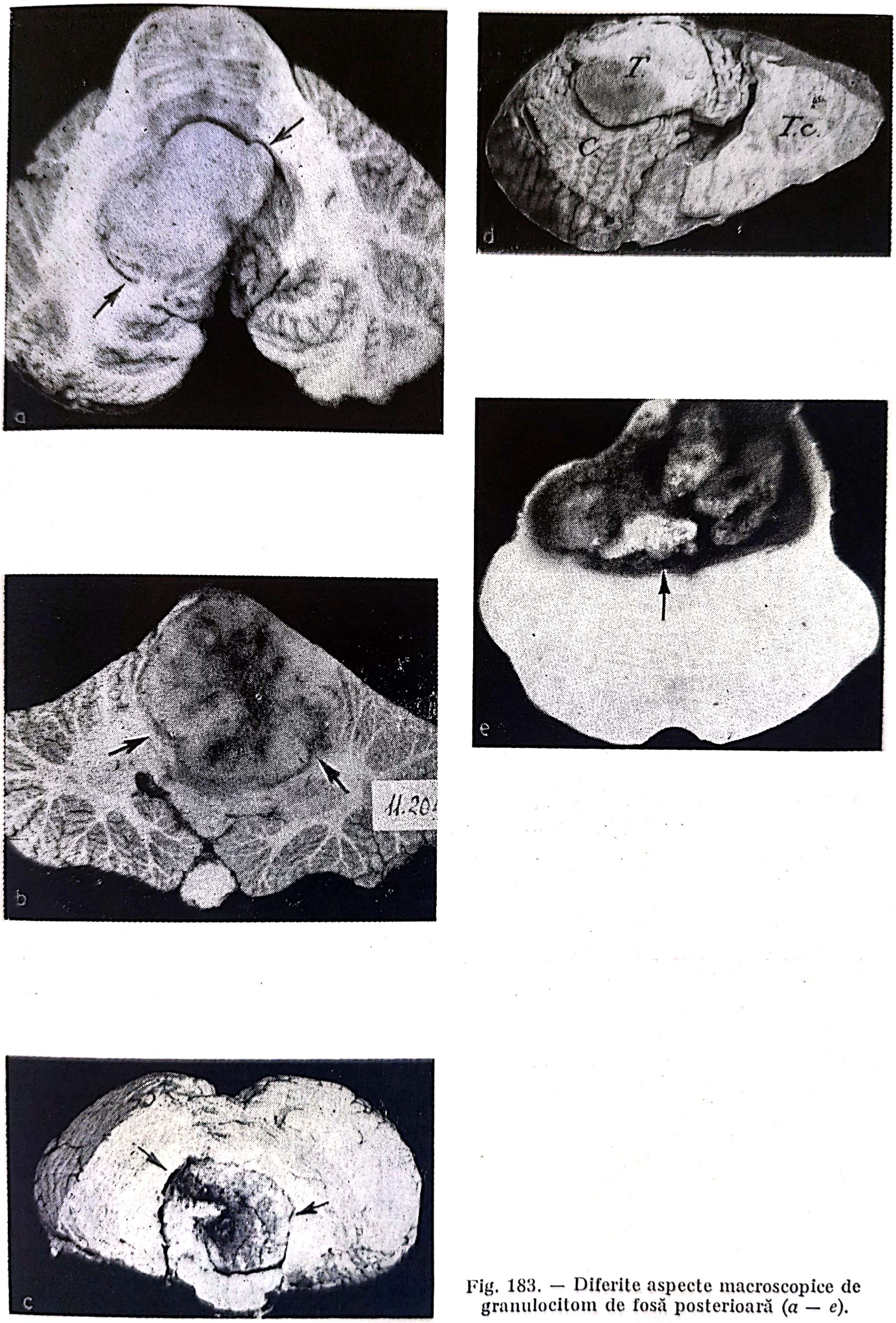
a
T
C
T.c.
d
e
11.20
b
c

Fig. 183. — Diferite aspecte macroscopice de granulocitom de fosă posterioară (*a* — *e*).

Fig. 184. — Diseminări ale granulocitomului de fosă posterioară :

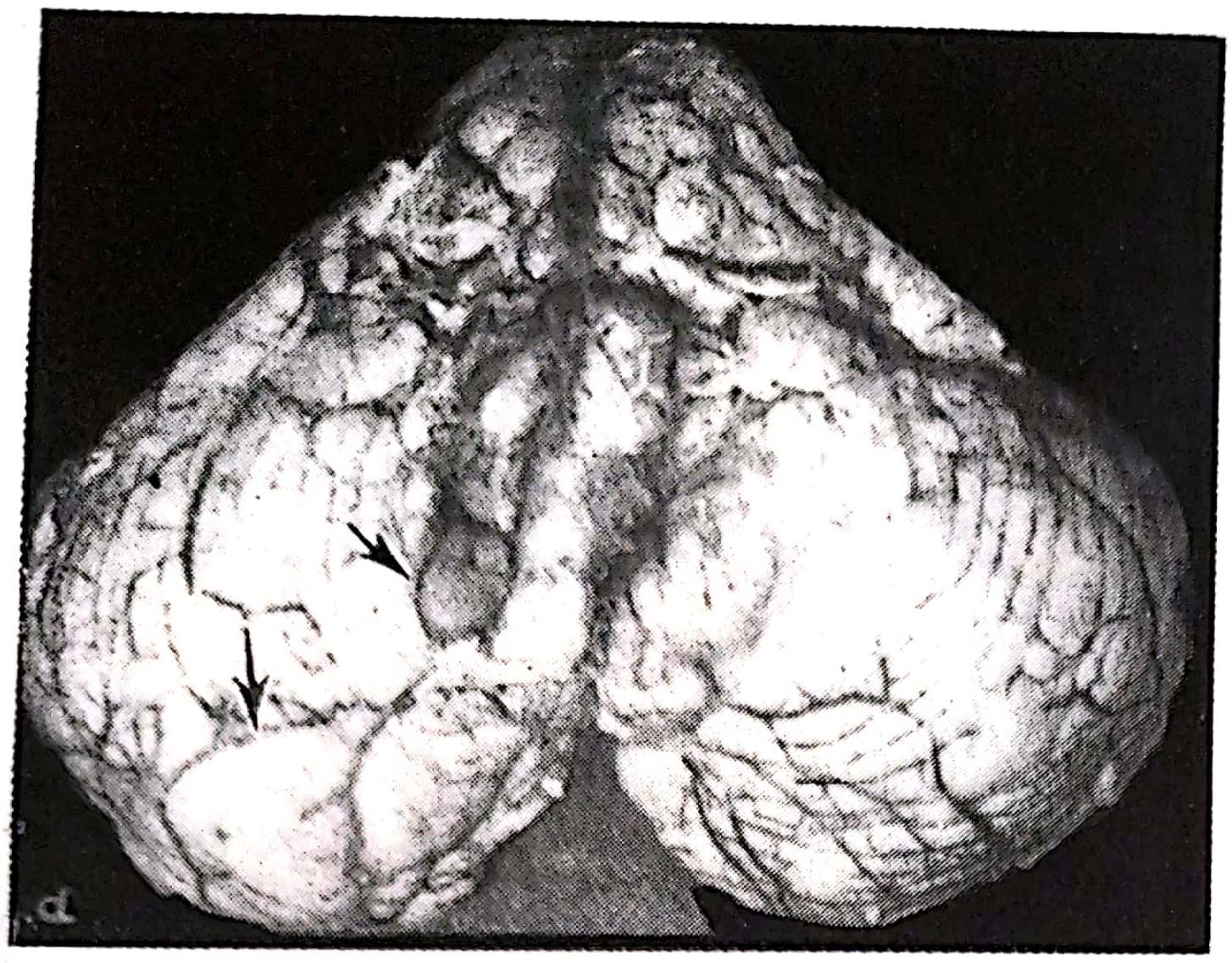

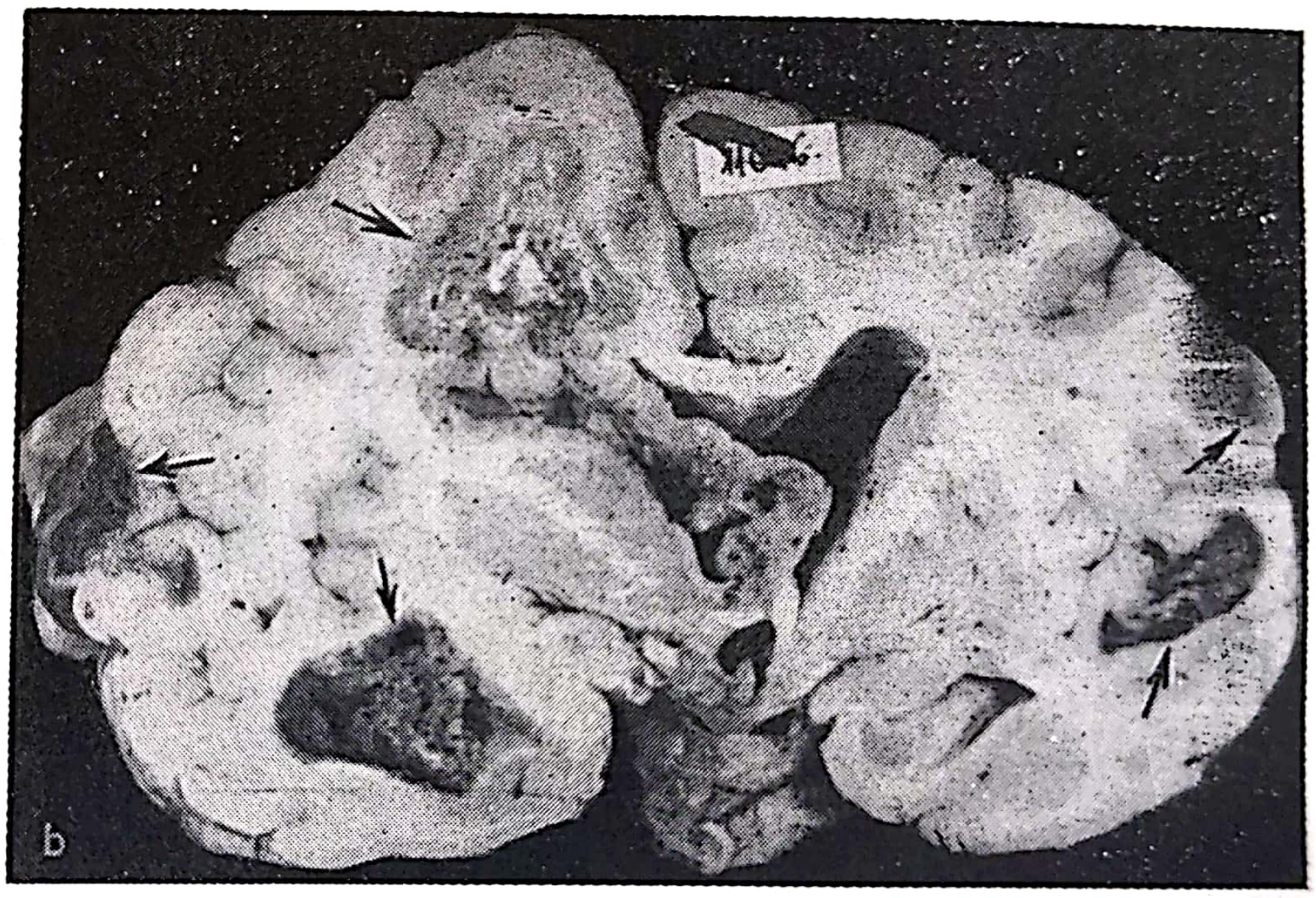

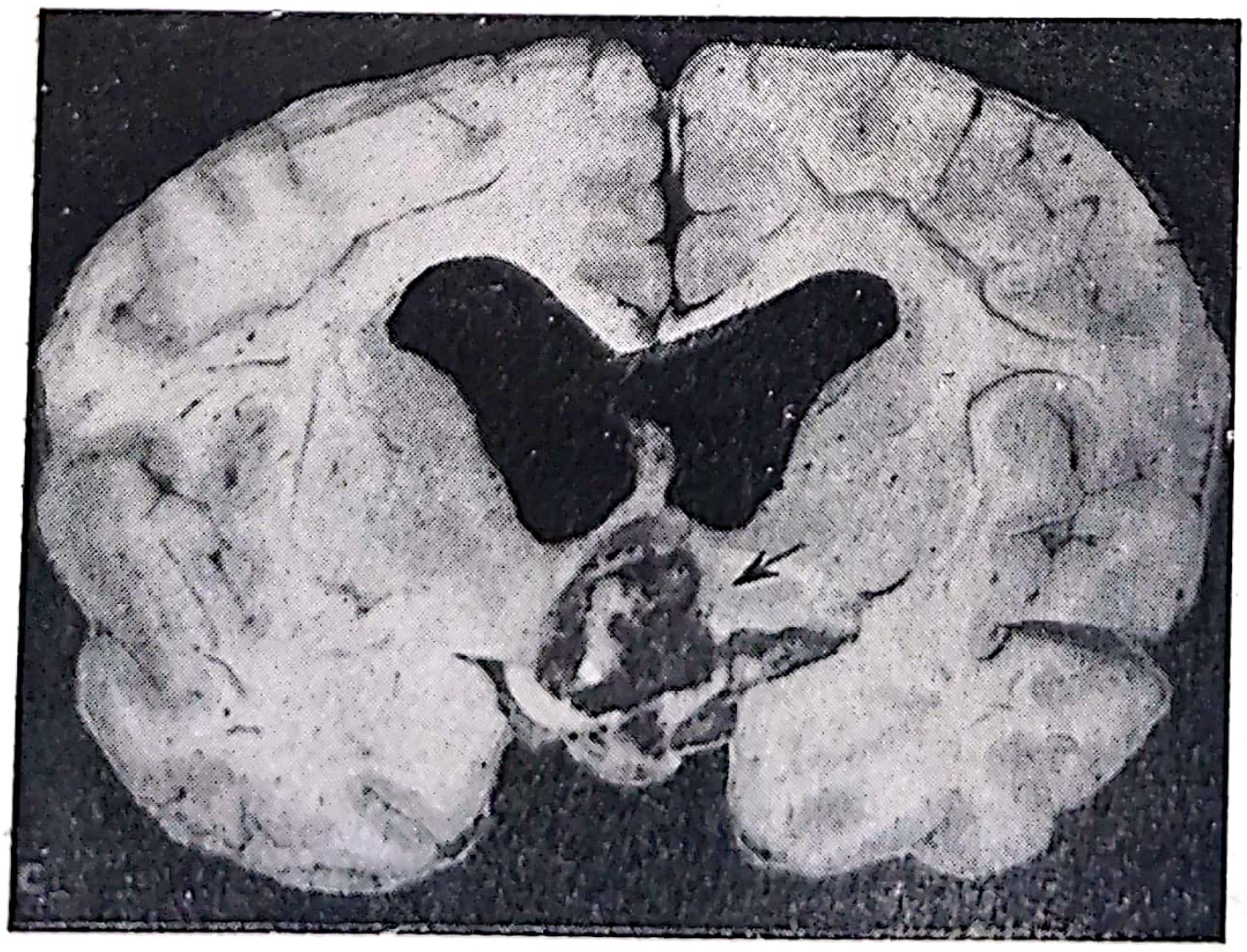

a, Diseminări leptomeningiene la nivelul feței laterale a bulbului și a emisferelor cerebeloase într-un caz de granulocitom care a invadat ventriculul IV. Se observă și o accentuată angajare a amigdalelor cerebeloase. *b*, Diseminare în lobii frontal, temporal și parietal drept a unui granulocitom care a invadat ventriculul IV. *c*, Diseminare de granulocitom în ventriculul III. *d*, Diseminări leptomeningiene frontale drepte și temporale drepte ale unui granulocitom de fosă posterioară.

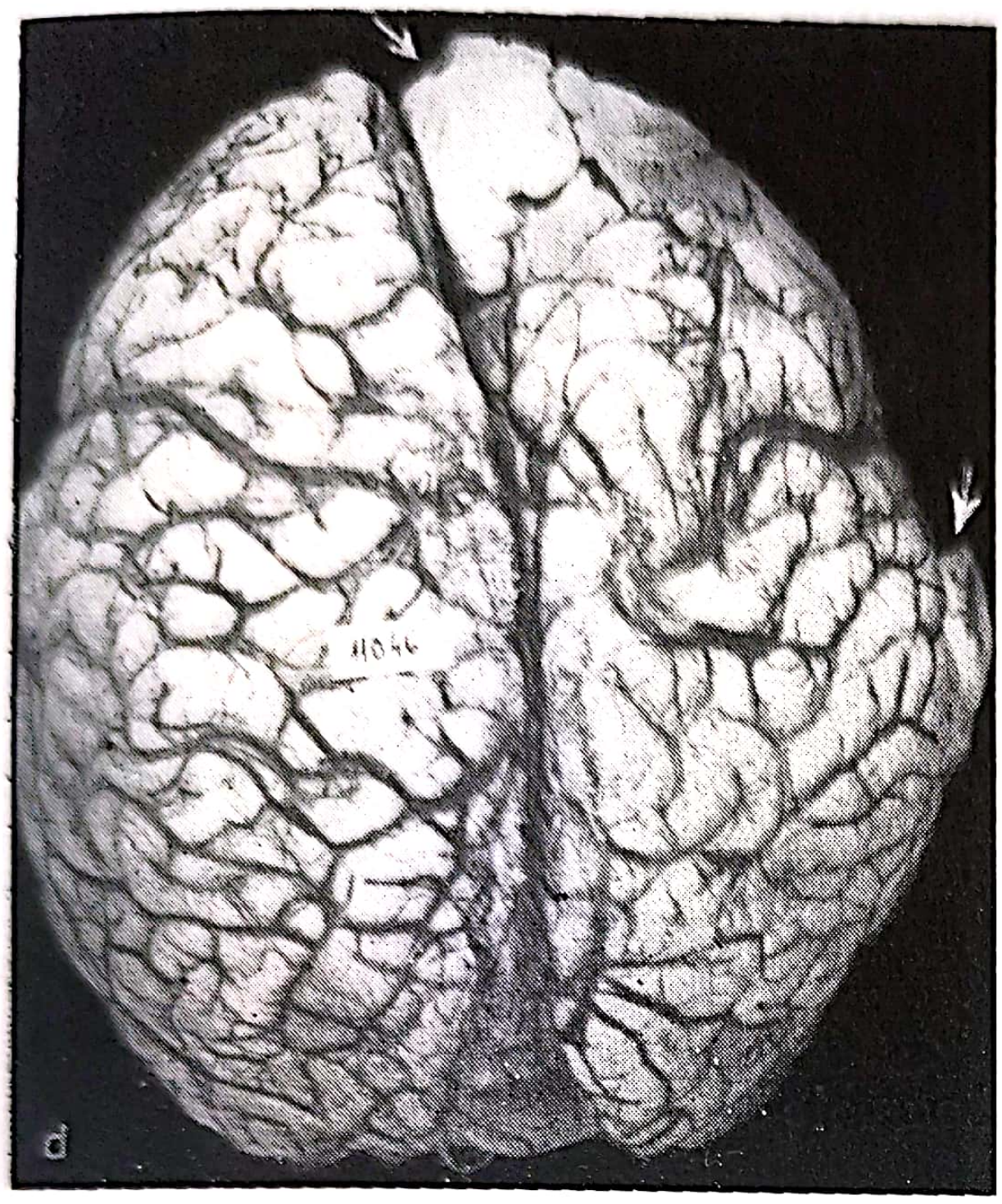

Fig. 184.

Fig. 185. — Aspecte microscopice de granulocitom (*a* — *c*).

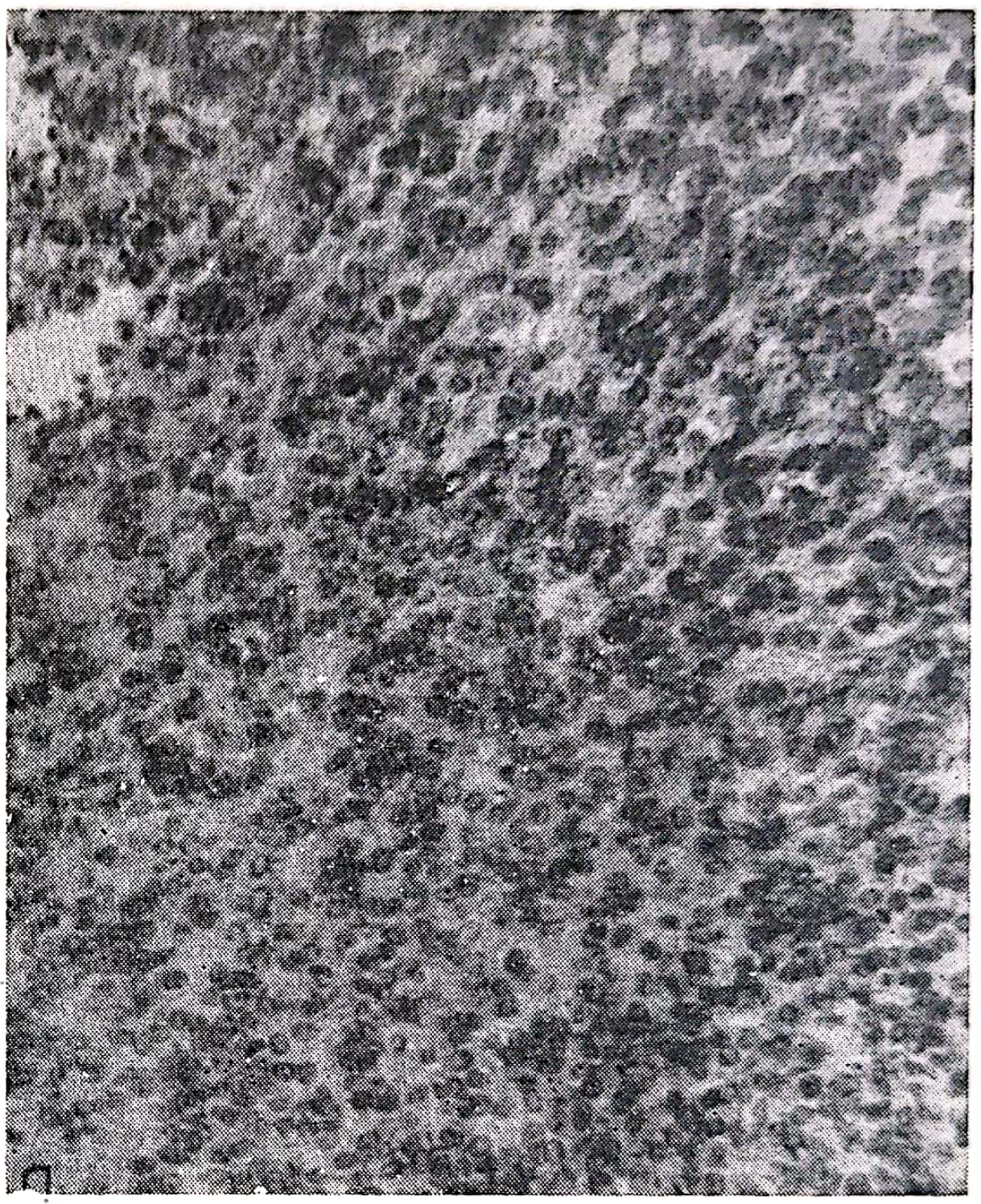

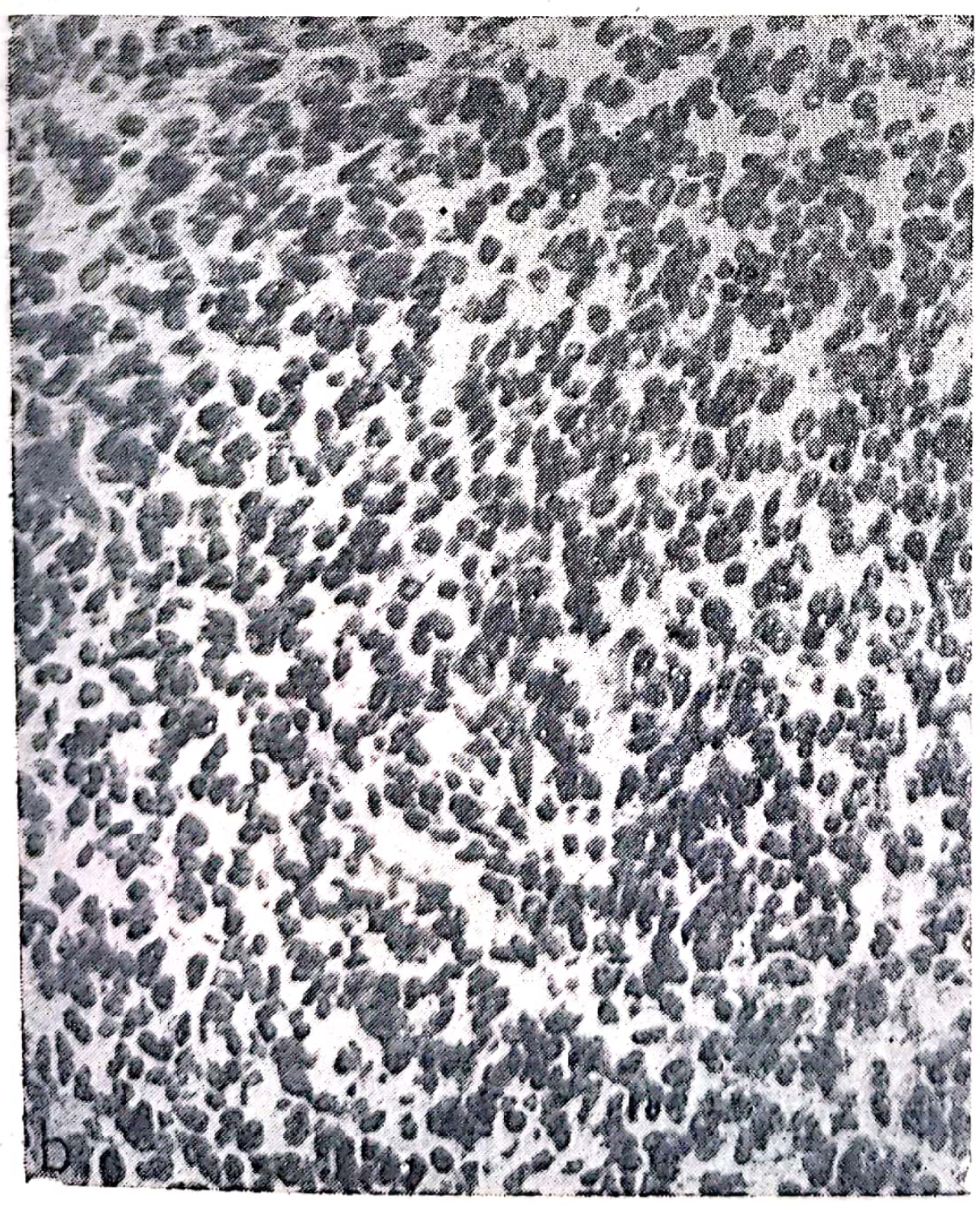

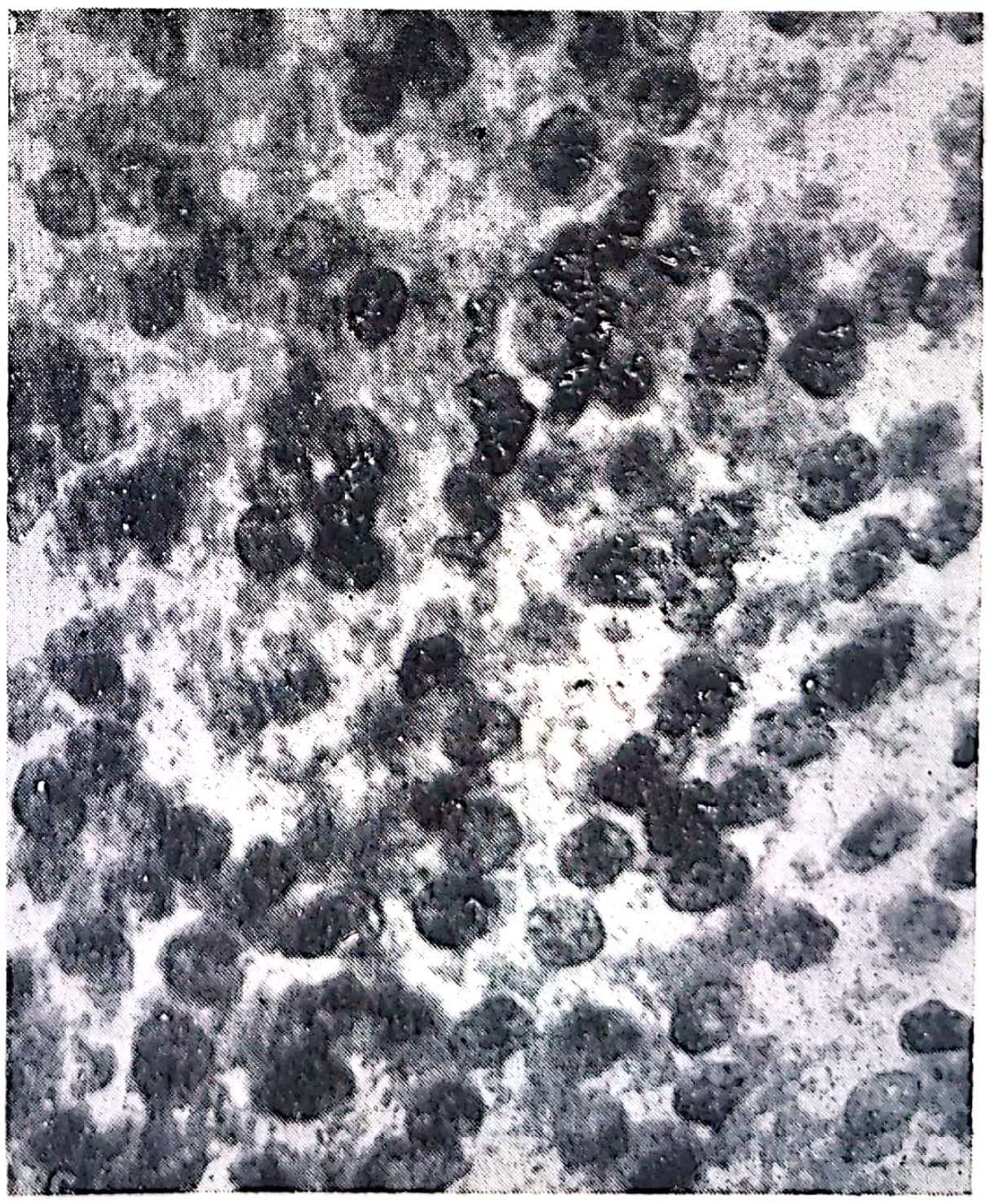

celule mici, cu nucleu sferic sau oval, hipercromic şi citoplasmă puţină, redusă la un strat subţire în jurul nucleului, continuîndu-se uneori printr-o scurtă prelungire citoplasmatică. Dispoziţia celulelor este fie neregulată de plajă uniformă de celule, fie radiară de pseudorozete cu centrul ocupat de fibrele fine constituite prin prelungirile citoplasmatice ale celulelor. Mitozele sînt frecvente. Foarte rar se găsesc arii de necroză şi hemoragii (fig. 185). În piesele din diseminările de pe leptomeninge, celulele pot avea fibre de reticulină şi seamănă cu sarcomul, formă denumită meduloblastom desmoplastic de Rubinstein.

Granulocitomul este tumoarea cu cea mai rapidă creştere (deci cea mai malignă). Este bine cunoscut că granulocitomul are tendinţă de diseminare pe cale lichidiană, spontan şi mai ales postoperator, cînd fragmente sau celule tumorale pot fi vehiculate de LCR în sens caudal sau cranial, dînd mai ales diseminări spinale în măduvă şi coada de cal. Există rar metastazări supratentoriale. Foarte rar sînt citate metastazări extranevraxiale, mai ales osoase (în oasele bazinului, în genunchi, craniu, coloana vertebrală, coaste), pulmon, ganglioni limfatici, ficat.

Astrocitoamele

Sînt tumori dezvoltate din seria glială din astrocite. Sînt tumori de origine neuroectodermală. Astrocitoamele după clasificarea nouă a lui Arseni (1978) se împart în astrocitoame grad I (benign), astrocitoame grad II perivascular (semibenign) şi astrocitoame grad III polimorf malign (fostul glioblastom).

Astrocitoamele grad I

După clasificarea Arseni (1957), acestea sînt de fapt astrocitoamele benigne localizate la copil cel mai frecvent subtentorial şi mai rar supratentorial (invers ca la adult). Localizarea subtentorială este predominantă în emisferele cerebeloase, fiind deseori chistice, mai rar în vermis, de unde invadează secundar ventriculul IV. Ele pot avea sediul primitiv şi în ventriculul IV. Astrocitoamele supratentoriale se localizează predominant în emisferele cerebrale, putînd ocupa orice lob, dar cu precădere, în ordine, lobul frontal, temporal, parietal. Astrocitoamele de convexitate invadează substanţa albă şi ajung pînă la peretele ventricular. Rareori ele trec şi în emisfera opusă prin corpul calos, aşa-zisele tumori transcaloase, numite şi tumori „în fluture" (fig. 186). Acestea sînt astrocitoame nechistice. La copii însă, astrocitoamele chistice cerebrale sînt de două ori mai frecvente decît la adult; ele sînt mai benigne decît cele nechistice. În seria Clinicii de neurochirurgie Bucureşti, ele reprezintă 12% (131 din 1 094) din tumorile intracraniene la copii, dintre ele 37% (49 de cazuri) fiind localizate supratentorial, iar 63% (82 de cazuri) subtentorial.

Aspect macroscopic. Astrocitomul chistic de cerebel sau emisferă cerebrală se prezintă ca o tumoare mică de culoare roz-gălbuie, mamelonată, moale, situată pe peretele unui chist disproporţionat de mare (fig.

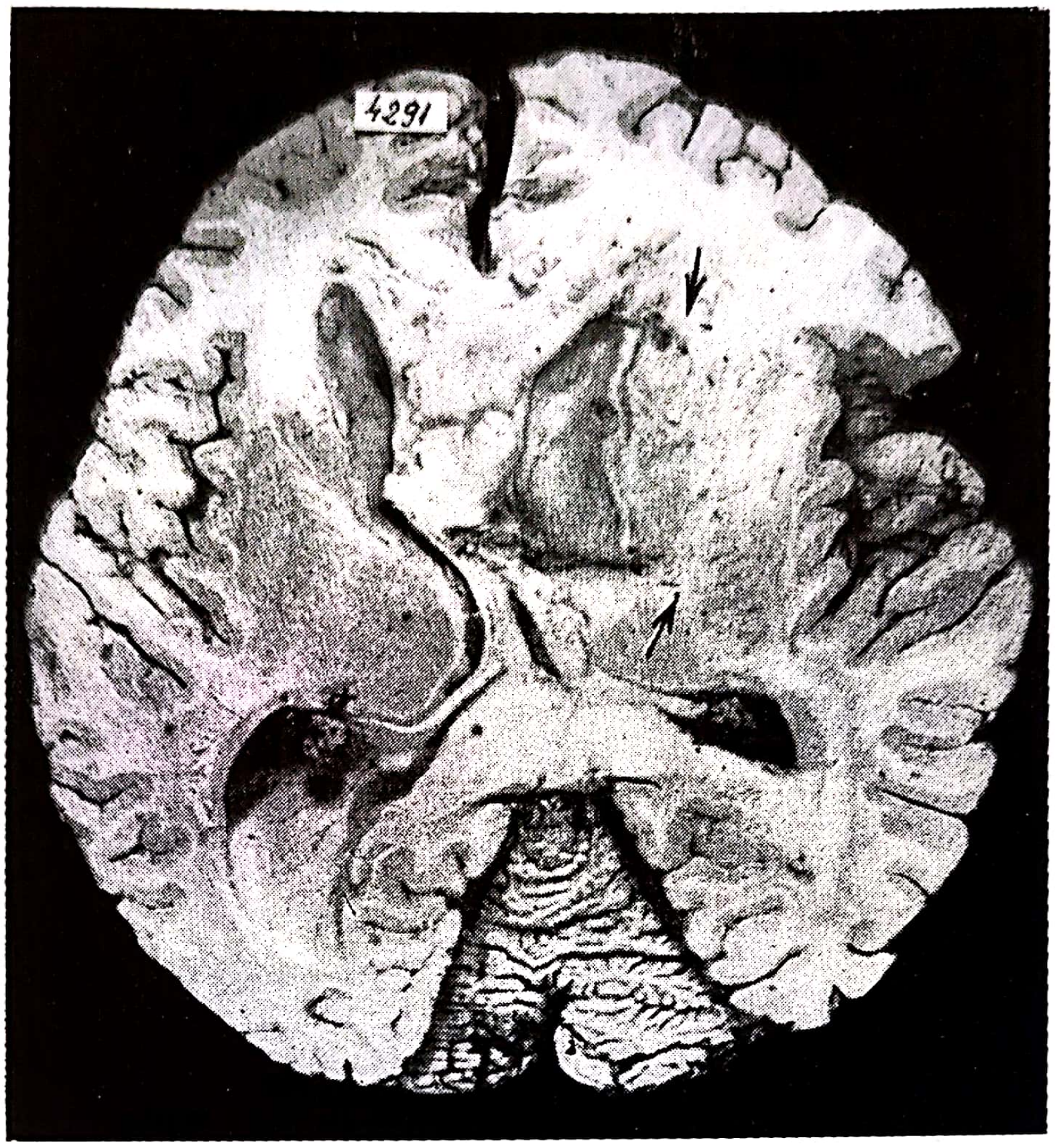

Fig. 186. — Astrocitom. Aspect macroscopic al unei tumori frontale drepte la o fetiță de 9 ani cu invadarea nucleilor bazali de aceeași parte și trecînd prin corpul calos de partea opusă (histologic, astrocitom fibrilar).

187). Lichidul chistului, de culoare galben-citrin, este bogat în albumină și coagulează rapid în contact cu aerul. Chistul este delimitat de o membrană subțire, netedă, transparentă, care poate fi ridicată ușor cu pensa. Membrana este limitată de un țesut nervos normal sau de un strat subțire de glioză. Formele solide nu prezintă demarcație netă de țesutul nervos înconjurător. Deși sînt tumori infiltrante, se pot deosebi bine de țesutul nervos înconjurător datorită culorii, consistenței și vascularizației sale. Uneori pot infiltra mai mulți lobi și pot trece chiar prin corpul calos în emisfera opusă. Acest aspect în fluture se poate observa mai rar în cerebel. În seria noastră a fost un asemenea caz la o fetiță în vîrstă de 7 ani care a prezentat un astrocitom cerebelos „în fluture”, cuprinzînd ambele emisfere cerebeloase și trecînd prin vermis.

Aspect microscopic. Astrocitomul este format aproape în întregime din astrocite mature, care însă nu sînt identice cu celulele astrocitare din țesutul normal, fiind mult mai mari și cu expansiuni mai lungi (fig. 188).

Din punct de vedere microscopic se deosebesc următoarele tipuri: astrocitomul fibrilar, protoplasmatic, gigantocelular și fusiform. *Astrocitomul fibrilar* este forma în care predomină astrocitele fibrilare, deci celule cu nuclei mici care au o formă rotundă sau ovoidă. Lipsesc mitozele. Cu tehnicile uzuale se văd numai nucleii și rețeaua fibroasă abundentă,

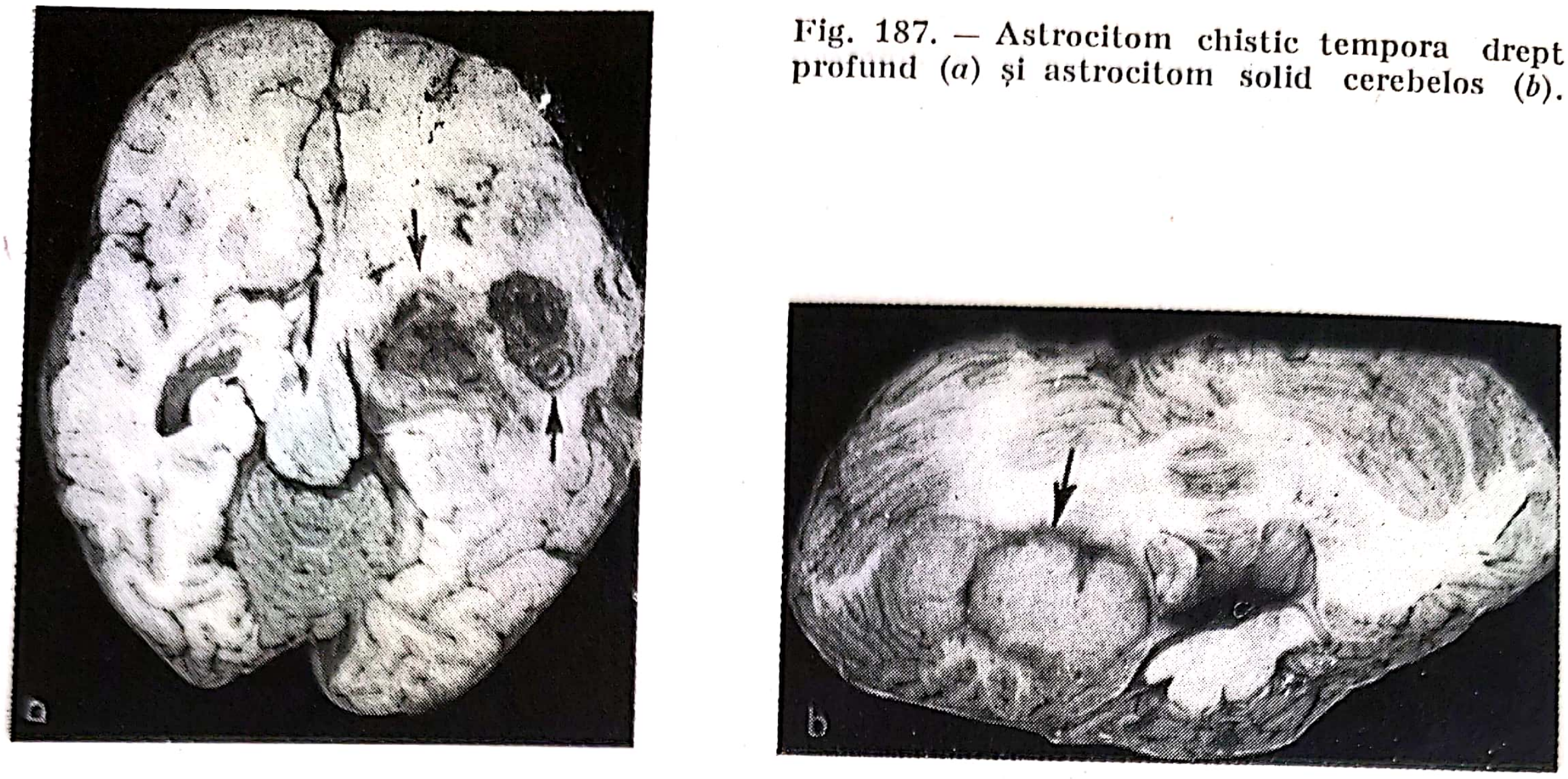

Fig. 187. — Astrocitom chistic tempora drept profund (*a*) și astrocitom solid cerebelos (*b*).



Fig. 188. — Aspecte microscopice de astrocitom (*a* — *c*).

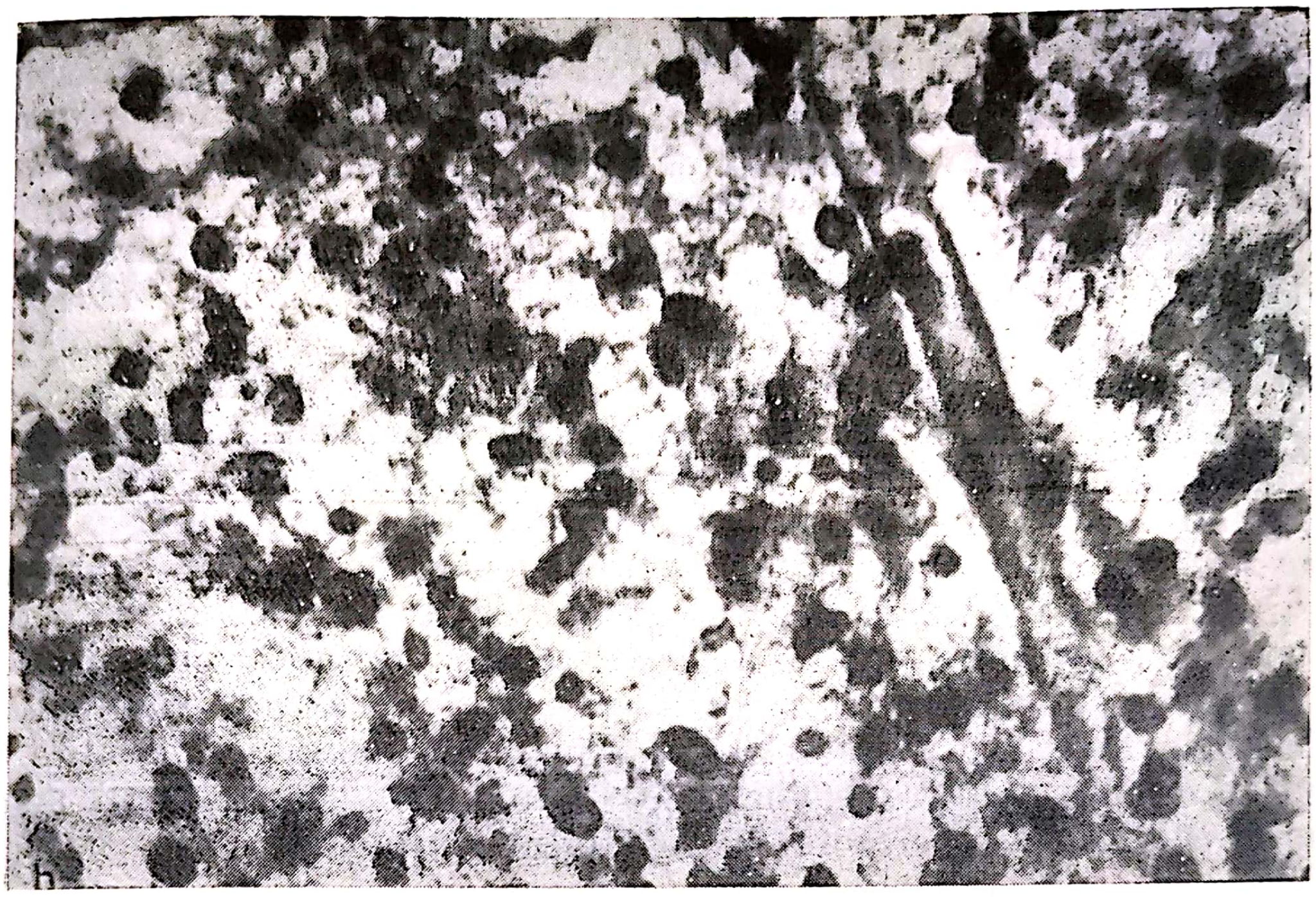

Fig. 188 b

Fig. 188 c

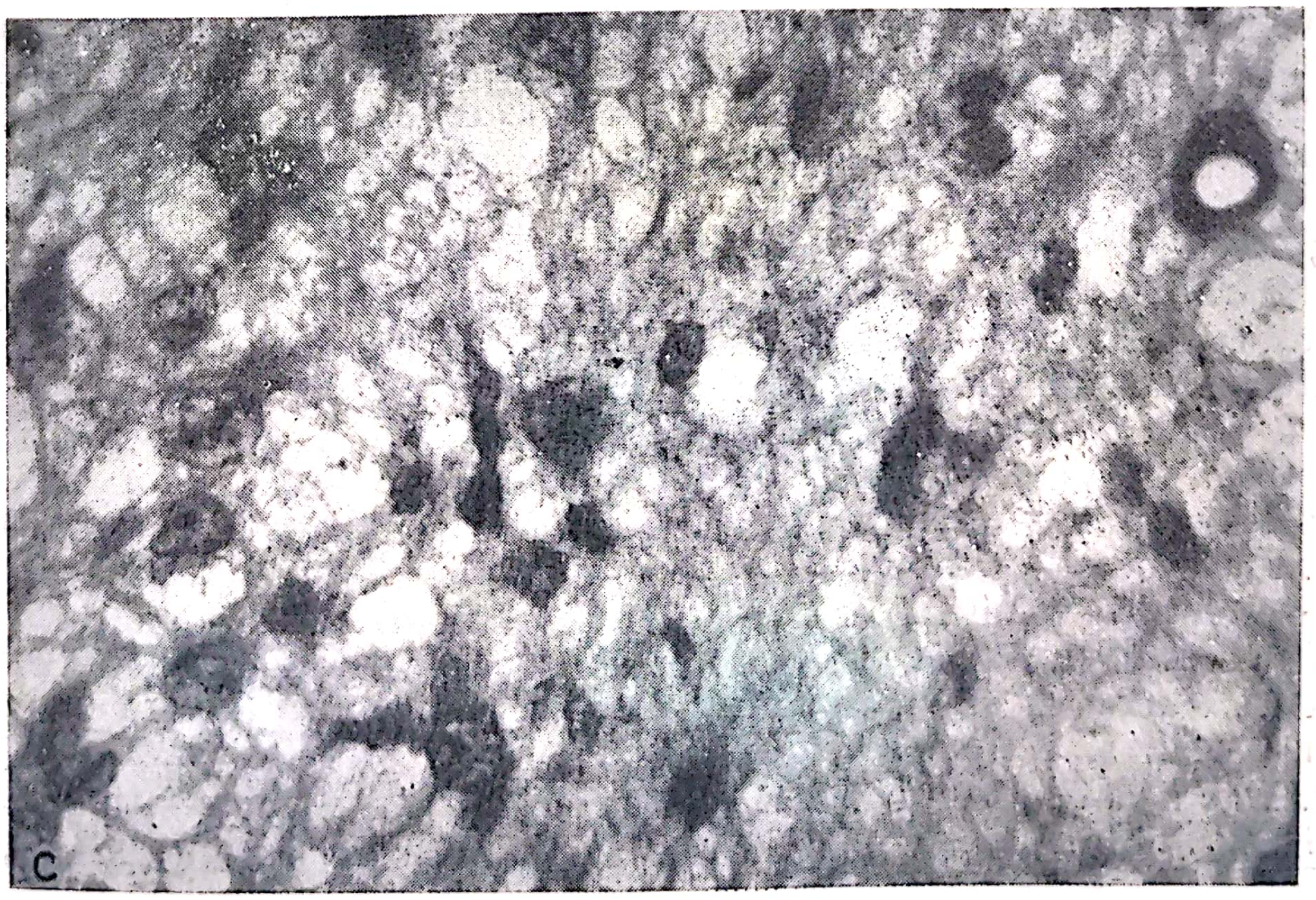

care dealtfel nu reprezintă altceva decît prelungirile protoplasmatice ale astrocitelor, care sînt dispuse în benzi paralele sau în rînduri neregulate de ţesut fibrilar. Astrocitomul fibrilar poate fi identificat oarecum după aspectul macroscopic al tumorii, care are o culoare cenuşie, un aspect slăninos, duritate cartilaginoasă, este bine delimitată, nehemoragică, fără necroză, săracă în vase şi adesea cu chisturi (Arseni şi Niculescu, 1957). *Astrocitomul protoplasmatic* sau *afibrilar* prezintă ca element principal astrocitul protoplasmatic, care are numeroase prelungiri abundent ramificate. Astrocitele protoplasmatice se găsesc numai în astrocitomul protoplasmatic şi lipsesc în oricare alte varietăţi de glioame. În alte glioame se găsesc numai astrocite fibrilare. Astrocitomul protoplasmatic are macroscopic o culoare cenuşie-roză, este moale-gelatinos, rareori difuz, cu ramolismente şi hemoragii intratumorale. *Astrocitomul gigantocelular* este cel în care predomină elemente celulare voluminoase, cu formă variată, prezentînd mai mulţi nuclei dispuşi la periferia celulei. Lipsa alterărilor vasculare şi a modificărilor regresive, caracteristice glioamelor maligne, permite diagnosticul diferenţial dintre elementele gigante din astrocitomul gigantocelular şi cele din astrocitomul malign (glioblastom).

Penfield (1931) clasifică astrocitoamele după criterii de ordin biologic, care corespund mai bine cerinţelor de ordin histopatologic. El împarte astrocitoamele în trei grupe : astrocitom piloid, astrocitom gemistocitic şi astrocitom difuz. *Astrocitomul piloid* corespunde formei fibrilare şi reprezintă aproape totalitatea astrocitoamelor de fosă cerebrală posterioară ; aceste tumori au tendinţă la formare de chist şi se pretează la extirpare totală, fiind deci cele mai benigne. Faptul că la copii se întîlneşte deseori astrocitomul piloid supratentorial arată şi benignitatea mai mare a astrocitoamelor supratentoriale la copii. *Astrocitomul gemistocitic* corespunde formei giganto-celulare, care se întîlneşte exclusiv supratentorial. *Astrocitomul difuz* corespunde formei protoplasmatice şi este o tumoare difuză infiltrantă care se pretează mai greu la o ablaţie totală. Bucy şi Thieman (1968), într-un studiu de urmărire pe termen lung, au confirmat părerea generală că astrocitoamele cerebelului sînt printre cele mai benigne dintre toate tumorile cerebrale. Aceasta a fost reafirmată şi de Geisinger şi Bucy (1971). Se pune problema de ce astrocitoamele cerebelului la copii sînt benigne şi de ce corespondentul lor cerebral este mai puţin benign, pacienţii nesupravieţuind peste 5 ani (Davis şi colab., 1950 ; Elvidge, 1968). Dacă se compară astrocitomul cerebelos cu acela aparent histologic identic găsit în emisfere cerebrale tot la grupe de copii, se vede că şi la grupul supratentorial de astrocitom există o situaţie asemănătoare. Astfel, Goll (1963), pe seria lui de 20 de astrocitoame cerebrale la copii sub 15 ani, notează o supravieţuire lungă. De aceea, cînd se compară astrocitomul cerebelos cu cel cerebral trebuie să se ţină cont de acelaşi grup de vîrstă şi aceleaşi rezultate histologice (Geisinger şi Bucy, 1971). De aceea, noi nu vom face deosebire între astrocitomul cerebelos şi cel cerebral la copii în ceea ce priveşte benignitatea şi histologia. Diferenţa constă în faptul că astrocitoamele cerebeloase sînt printre cele mai frecvente tumori la copii, în timp ce astrocitoamele cerebrale sînt tumori rare la copii, şi anume 9% din totalul astrocitoamelor cerebrale (Goll, 1962). Dar atît cele cerebeloase, cît şi cele cerebrale sînt relativ benigne în copilărie. Caracteristic astrocitoamelor cerebeloase şi cerebrale la copii este că majoritatea lor sînt tumori chistice, reprezentate de un chist mare cu lichid citrin clar hiperalbuminos cu o tumoare murală mică în interiorul chistului.

Particularitățile astrocitoamelor grad I

Astrocitoamele grad I sînt tumori benigne histologic și cu localizare benignă, avînd foarte frecvent sediul într-o emisferă cerebeloasă, cu forma chistică și tumoare murală mică care se pretează la ablația totală. Numai sediul primitiv în ventriculul IV nu are tendință la formare de chist. Formele supratentoriale, rare la copii, prezintă o tendință mai mare de formare de chist decît la adult și de aceea sînt mai benigne ca la adult. După ablația totală a astrocitoamelor nu se produce recidivă. Nu diseminează pe cale lichidiană. Astrocitoamele supratentoriale au o tendință de malignizare și se pot chiar transforma în astrocitoame maligne.

Astrocitoamele fusiforme (spongioblastoame în vechea clasificare)

Astrocitoamele fusiforme sînt tumori de origine neuroectodermală, o varietate a astrocitoamelor de grad I. Se caracterizează printr-o evoluție lentă a tumorii și se dezvoltă în substanța albă în porțiunea bazală a creierului, și anume pe nervii și chiasma optică, în hipotalamus, nucleii bazali, trunchiul cerebral și în măduvă. În seria Clinicii de neurochirurgie din București au fost 51 de cazuri de astrocitoame fusiforme la copii.

Aspect macroscopic. Tumoarea poate fi circumscrisă, deși nu are capsulă, sau poate fi difuză și să se întindă pe o distanță mare, de la nervii optici, hipotalamus, nucleii bazali pînă în trunchiul cerebral, cu evoluție de mai mulți ani. Astfel, a fost întîlnită de noi la o fetiță care la vîrsta de 3 ani a fost operată pentru un gliom de nerv optic, reoperată pentru o tumoare de nuclei bazali la 12 ani și, în fine, după 11 ani de evoluție, tumoarea a cuprins și trunchiul cerebral, fetița decedînd cu fenomene bulbare. Culoarea tumorii este albă, cu aspect slăninos, cu mici puncte hemoragice. Consistența ei este dură (fig. 189).

Aspect microscopic. Tumoarea este constituită din astrocite fusiforme unipolare (cele mai numeroase), bipolare (numeroase) și multipolare (excepționale). Sînt celule gliale cu nucleu oval pe secțiune longitudinală, cu prelungiri protoplasmatice (1—2), care nu sînt în legătură cu pereții vasculari. Mitozele sînt rare sau lipsesc. Celulele se grupează în fascicule sau vîrtejuri. Caracteristică este dispoziția palisadică a nucleilor, asemănătoare neurinoamelor nervilor, de care se deosebesc prin absența reticulinei. Se pot întîlni mici zone hemoragice, mai rar degenerate cu chisturi (fig. 190).

Astrocitomul semimalign sau de gradul II al lui Arseni, astrocitom perivascular (astroblastom)

Sînt tumori de origine neuroectodermală. Acestea sînt astrocitoame cu o celularitate mai bogată. Aspectul lor tipic este dat de prezența unui mare număr de mitoze care fac dovada unei creșteri rapide — și de ase-

Fig. 189. — Astrocitom fusiform parieto-temporal drept cu hemoragie în trunchiul cerebral la o fetiță de 10 ani. Aspect macroscopic:

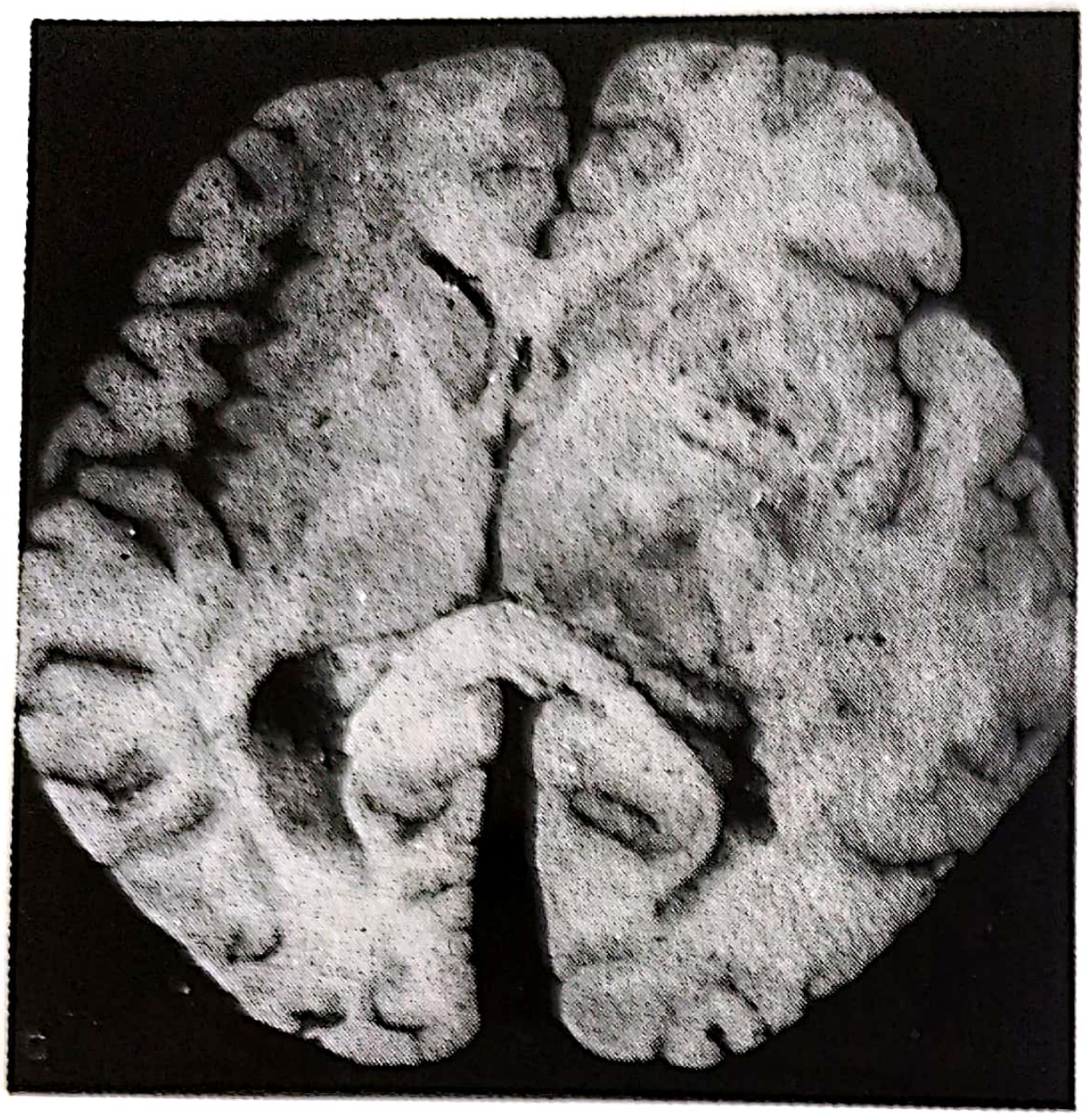

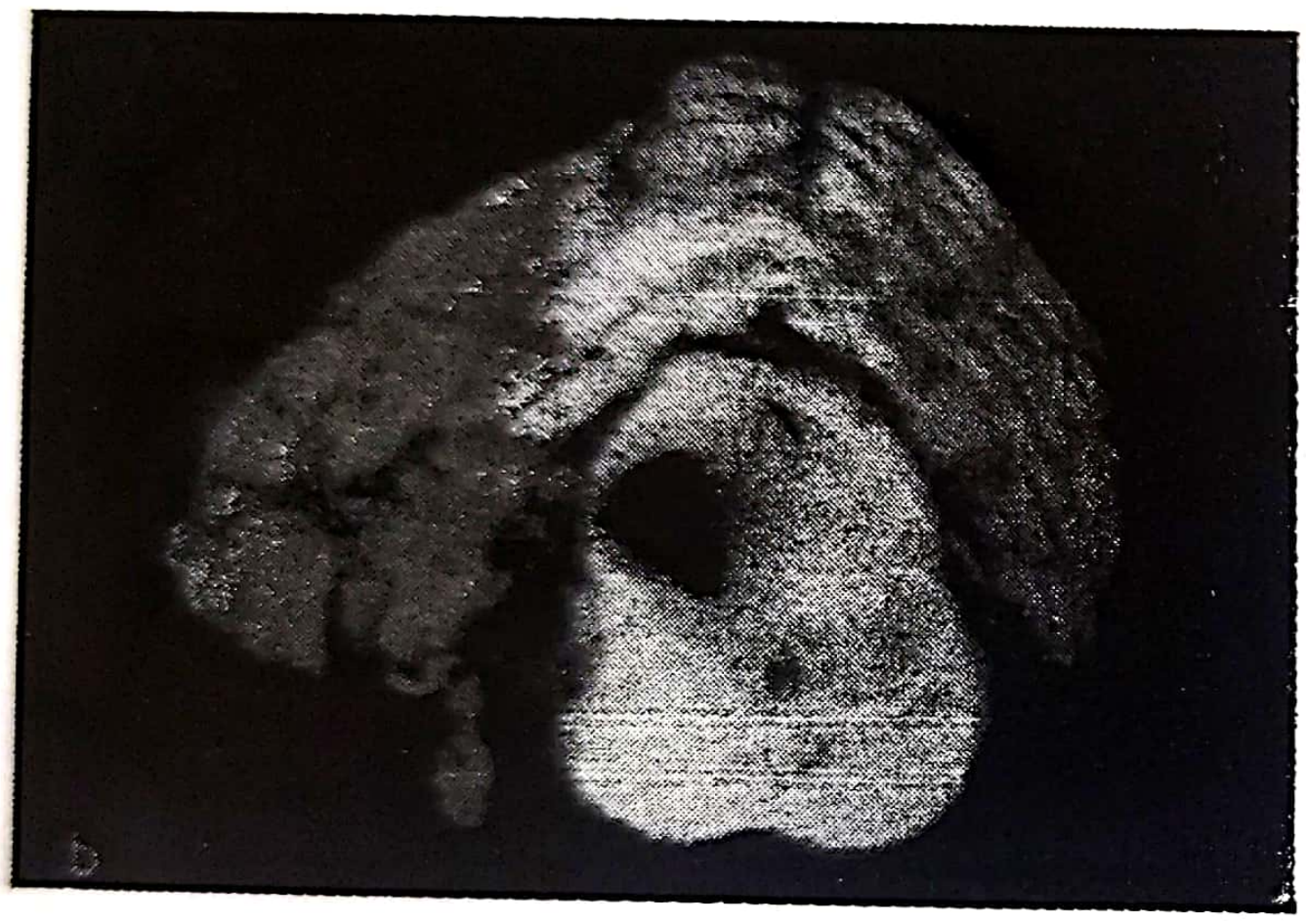

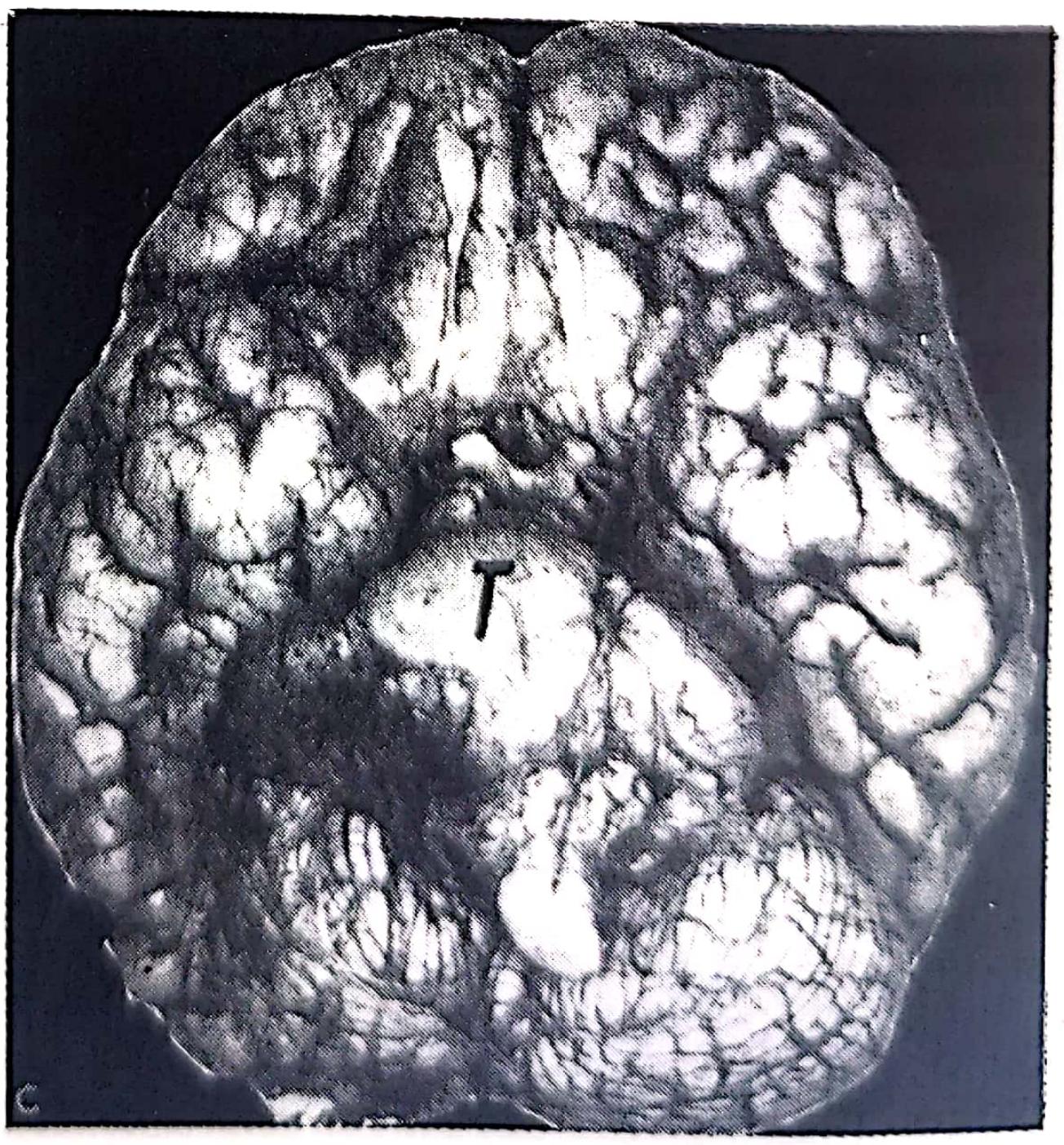

a, secțiune transversală prin creier; *b*, prin protuberanță; *c*, astrocitom fusiform de punte.

Fig. 190. — Aspect microscopic de astrocitom fusiform.



Fig. 191. — Aspect microscopic de astrocitom perivascular. Celulele sînt așezate radiar în jurul vaselor.

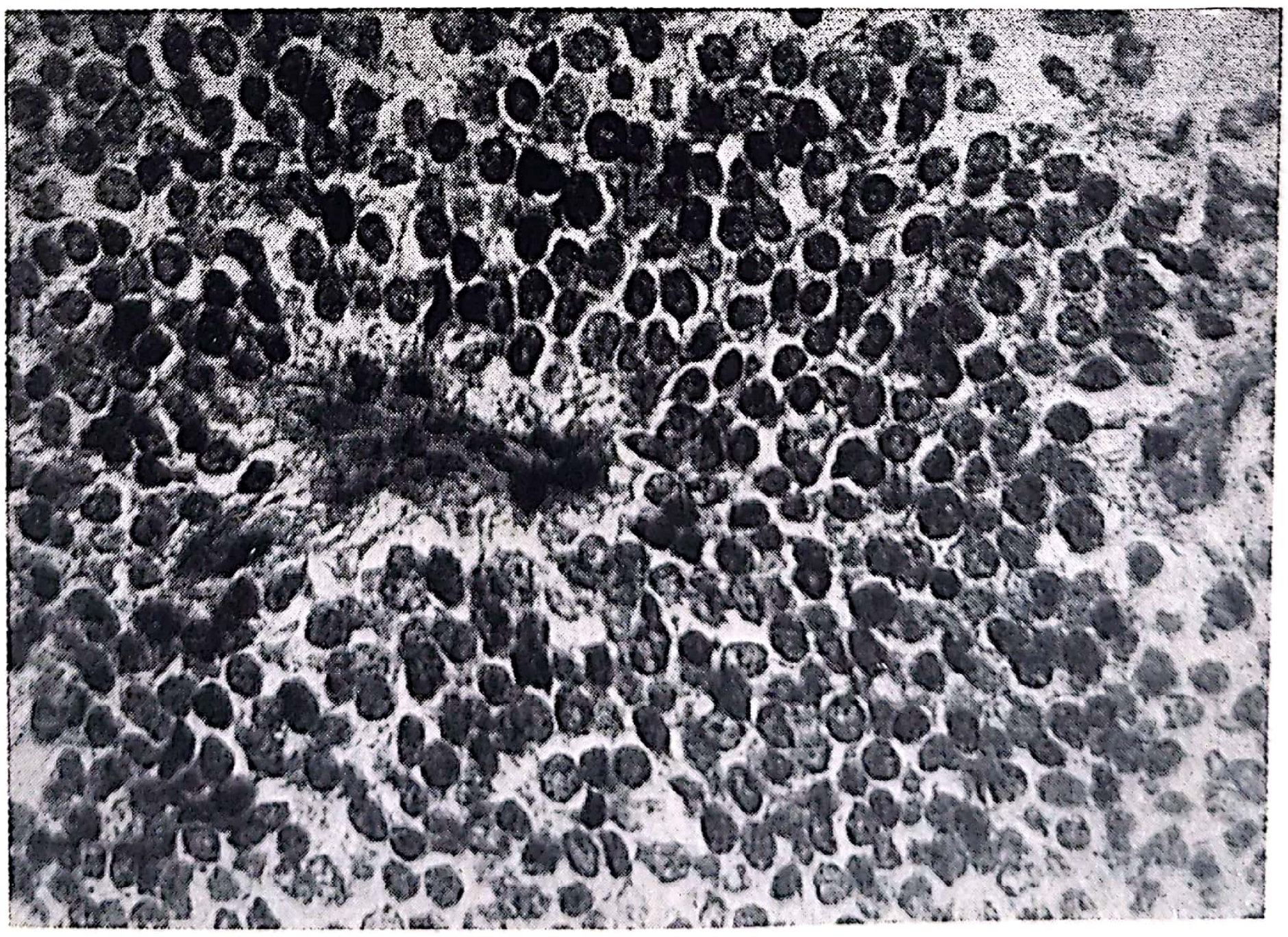

menea radiară — a celulelor de-a lungul numeroaselor vase sanguine uniforme (fig. 191). Tumoarea prezintă o reţea densă de vase sanguine cu pereţii vasculari îngroşaţi; nu se găsesc necroze. Pot prezenta degenerări cu chisturi mici. În seria Clinicii de neurochirurgie din Bucureşti au fost întîlnite 7 cazuri din 1 094 de tumori intracraniene.

Astrocitomul malign sau de gradul III al lui Arseni (glioblastom în vechea clasificare)

Sînt tumori de origine neuroectodermală, foarte maligne. Sînt mai puţin frecvente la copii decît la adulţi. În seria Clinicii de neurochirurgie din Bucureşti ele reprezintă 2,5% din tumorile intracraniene la copii (27 din 1 094). În seria Clinicii de neurochirurgie din Viena ele reprezintă 4,6% din tumorile copilului faţă de 12,3% din seriile Zülch (1956) privind toate grupele de vîrstă (Koos şi Miller, 1971). În seria Institutului de neurochirurgie din Kiev, astrocitomul malign formează 6% din totalul tumorilor cerebrale la copii (Romodanov, 1960). Peste 80% (22 de cazuri) din astrocitoamele maligne ale copilului au sediul în emisferele cerebrale, restul fiind situate în trunchiul cerebral (5 cazuri= 19%). Astrocitomul malign intracranian predomină la băieţi.

Aspect macroscopic. Tumoarea are sediul de predilecţie în substanţa albă a emisferelor cerebrale, infiltrînd secundar cortexul cerebral sau axul bulbo-pontin. Este o tumoare nedelimitată, difuză, foarte vascularizată. Coloraţia tumorii este neomogenă, gri-roză, cu zone galbene-brune, acestea din urmă datorită necrozelor şi hemoragiilor multiple. Hemoragiile se datoresc fragilităţii vasculare din tumoare şi pot fi uneori mici, iar alteori atît de mari încît elementele tumorale nu se pot distinge decît cu greu, dînd impresia unei hemoragii cerebrale. Uneori, hemoragiile din tumoare sînt de diferite vîrste. Vasele sînt mai numeroase la periferia tumorii şi pot fi de calibru variat. În interiorul tumorii se întîlnesc adesea zone de necroză, determinînd formarea uneia sau mai multor cavităţi chistice cu lichid brun hemoragic. Cavităţile nu au membrană chistică, aşa cum se vede în astrocitoame, pereţii chisturilor fiind formaţi de însuşi ţesutul tumoral (fig. 192).

Aspect microscopic. Astrocitomul malign se caracterizează prin polimorfism celular, celule gigante, necroze, hemoragii şi modificări vasculare. Aspectul celular este foarte variat. Nu există un tip special de celule gliale care să fie patognomonic pentru astrocitomul malign. Celulele tumorale variază mult ca formă, volum şi număr. Cele mai multe sînt mici, cu nucleu oval, cu puţină citoplasmă. Celulele sînt aşezate în palisadă sau iau dispoziţii radiare în jurul vaselor. Se întîlnesc tipuri anormale de mitoze. Celulele gliale prezintă prelungiri fine în jurul vaselor, formînd coroane radiare descrise sub numele de pseudorozete. Celulele gigante prezintă în mod constant nuclei multipli, al căror număr este variabil, de formă neregulată, hipercromi şi de aspect monstruos. Citoplasma lor este abundentă, posedînd expansiuni cîteodată voluminoase. Macrofagele constituie un caracter special al astrocitomului malign, cu rol de îndepărtare a produselor de degenerare din tumoare. Modificările vasculare sînt caracteristice: vasele neoformate precapilare şi chiar mai mari sînt constituite numai dintr-un perete

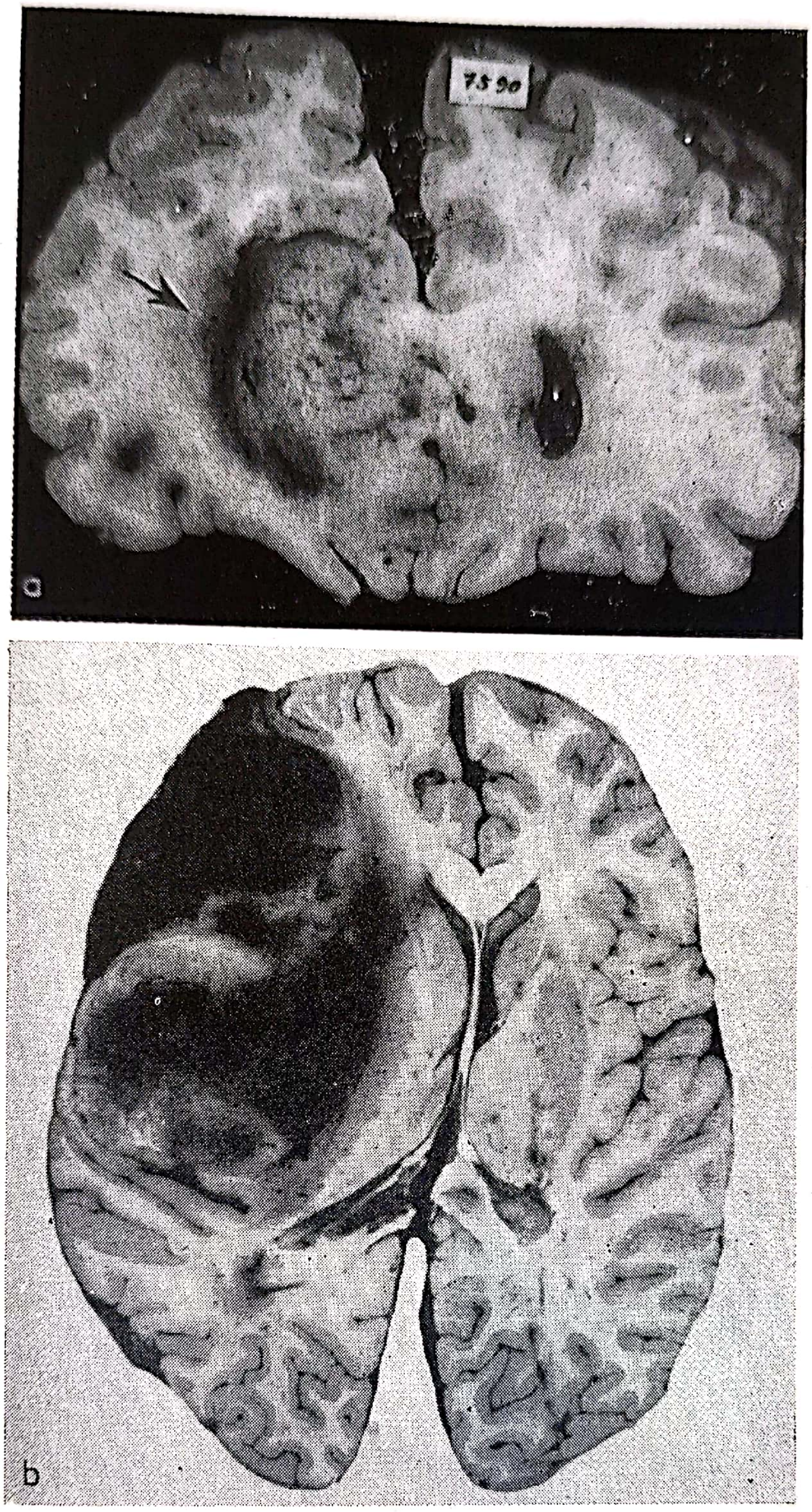

Fig. 192. — Astrocitom malign. Aspect macroscopic: *a*, tumoare frontală invadînd și corpul calos (transcaloasă), secțiune vertico-frontală; *b*, glioblastom frontotemporal și nuclei bazali cu hemoragii multiple.

endotelial cu puțin țesut conjunctiv la periferie. Endoteliul vascular este proliferat și tumefiat, putînd duce la obliterarea vasului și, drept consecință, la necroză. Din cauza fragilității, vasele neoformate se rup și dau hemoragii. Țesutul nervos peritumoral prezintă deseori aspect de edem cerebral (fig. 193).

Particularitățile astrocitoamelor maligne (glioblastoame)

Așa cum s-a mai spus, ele sînt tumori rare la copii în comparație cu adulții, fără a fi excepționale. Apar la copii mai mari, de obicei peste 10 ani.

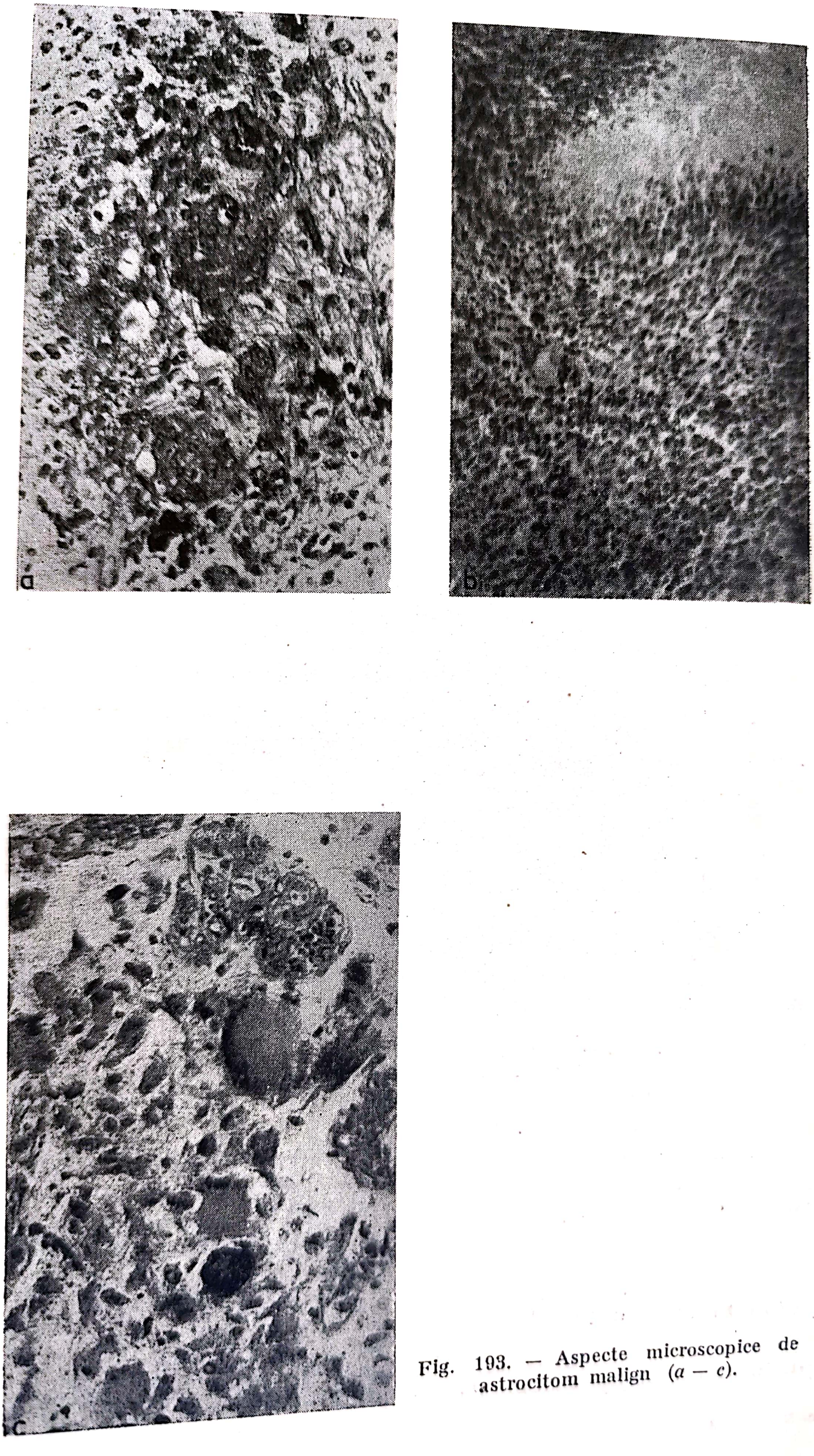

Fig. 193. — Aspecte microscopice de astrocitom malign (*a — c*).

Sînt tumori predominant de linie mediană, spre deosebire de adulți, unde sînt cu precădere tumori de emisferă cerebrală. Hemoragiile, ca și necrozele intratumorale la copii sînt mai rare decît la adulți. Nu rareori apar calcificări în astrocitoamele maligne la copii. Deosebirile structurale ale astrocitoamelor maligne la copii atestă un caracter ceva mai puțin malign ca la adult.

Oligodendroglioamele

Acestea sînt tumori de origine neuroectodermală derivate din oligodendroglie. Incidența lor este mai mică la copii decît la adulți. În seria Clinicii de neurochirurgie din București ele reprezintă 2,2% (24 de cazuri) din 1 094 de tumori intracraniene la copii. Sediul lor este aproape exclusiv supratentorial în emisferele cerebrale, un singur caz din seria noastră fiind găsit subtentorial. Este de subliniat tendința lor de a se localiza la copii în nucleii bazali și mai ales în talamus, invadînd pereții ventriculului III. Tumoarea poate prezenta calcificări vizibile la radiografie.

Aspect macroscopic. Tumoarea nu este bine delimitată de restul țesutului cerebral. Datorită colorației sale cenușii-brune, ea poate fi recunoscută uneori chiar macroscopic. Este o tumoare dură, slăninoasă, prezentînd uneori calcificări macroscopice.

Aspect microscopic. Este o tumoare bogat celulară, cu celule uniforme; necrozele și hemoragiile sînt absente. Celulele tumorale sînt mici, cu nucleul rotund, mic, hipercrom, iar citoplasma este redusă la un inel foarte subțire în jurul nucleului. Nu se întîlnesc mitoze. Cîmpul microscopic dă impresia unui mozaic, semănînd cu secțiunile perpendiculare făcute prin vasele liberiene vegetale. Un caracter particular al tumorii îl constituie depozitele de calciu care apar la nivelul citoplasmei hialinizate și în pereții vaselor, sub formă de încrustări ale capilarelor mai ales. Uneori apar zone masive de calcificări, evidente și macroscopic. Oligodendrogliomul posedă o redusă stromă conjunctivă. Vasele sanguine sînt foarte puține (fig. 194). Tumoarea are o evoluție lentă, uneori copiii putînd prezenta crize epileptice cu 1–2 ani înainte de a se descoperi tumoarea, care poate fi chiar o surpriză diagnostică. Cu toată structura sa histologică benignă, oligodendrogliomul poate da diseminări spinale.

Oligodendroglioamele maligne sînt tumori de aceeași origine, dar cu caracter malign, prezentînd macroscopic zone hemoragice și necroze, invadînd difuz creierul. Microscopic, celulele au aspect polimorf, cu nuclei de dimensiuni diferite, bogate în cromatină și prezentînd mitoze. Această tumoare poate da diseminări regionale sau la distanță.

Particularitățile oligodendroglioamelor

Sînt tumori mai rare la copii decît la adulți; sediul lor de predilecție sînt emisferele cerebrale, dar la copii manifestă o tendință de localizare în talamus. Caracteristica acestor tumori este prezența frec-

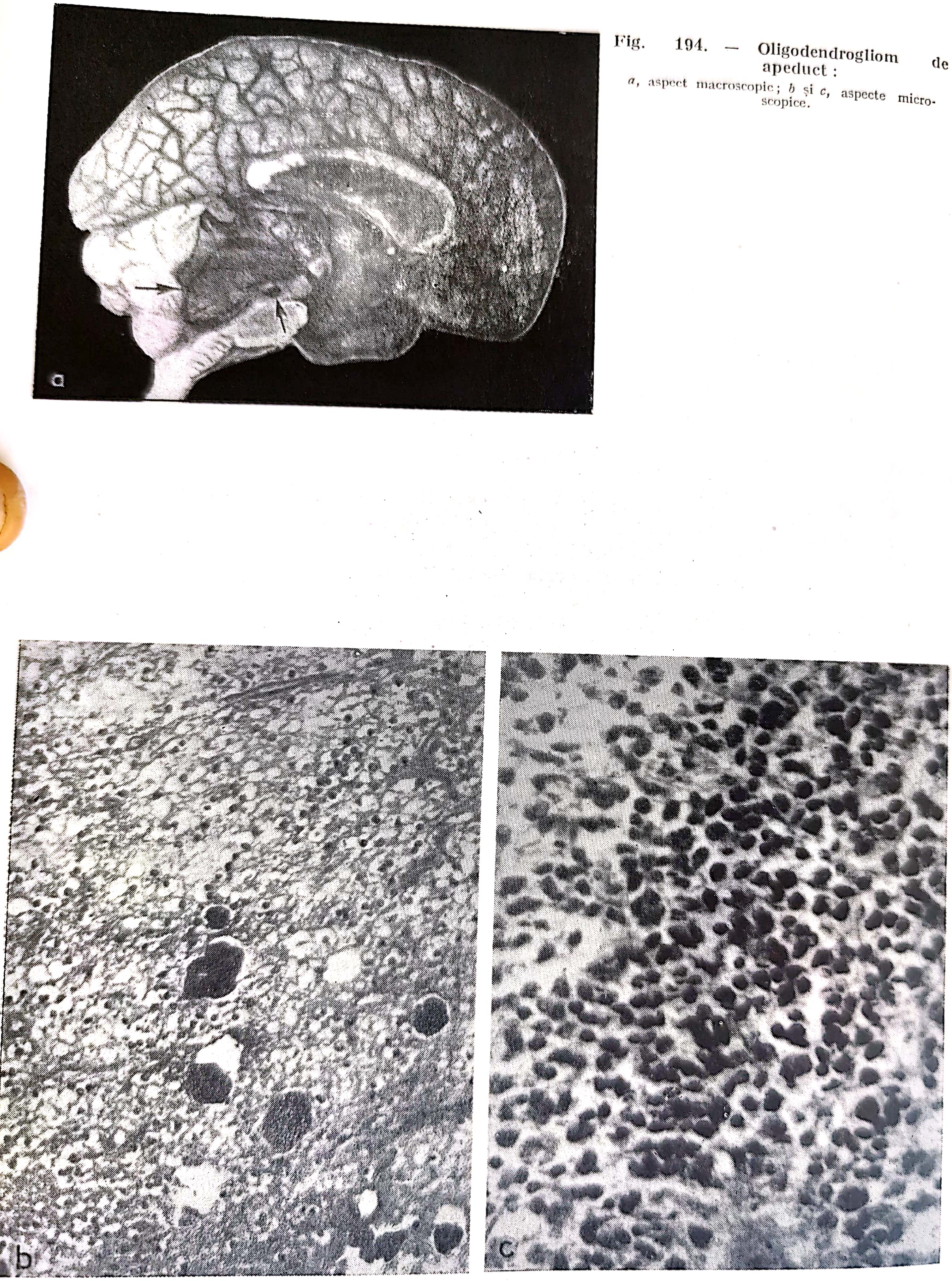

Fig. 194. — **Oligodendrogliom de apeduct :**

a, aspect macroscopic; *b* și *c*, aspecte microscopice.

ventă a calcificărilor intratumorale, fără însă a fi patognomonic. Pot prezenta diseminări mai ales spinale, deși tumoarea extirpată poate avea aspect histologic benign. Sînt tumori cu evoluție lentă.

Ependimoamele

Ependimoamele sînt tumori de origine neuroectodermală provenite din celule adulte ependimare, fie din ependimul ventricular, fie din cel spinal. Sînt tumori benigne din punct de vedere histologic. Ependimoamele intracraniene sînt mult mai frecvente la copii decît la adulți, reprezentînd 8–10 % din totalul tumorilor intracraniene ale copilului. În seria Institutului de neurochirurgie din Moscova tumorile ependimare reprezintă 8,66 % din cele 2 082 de tumori intracraniene la copil, considerînd la un loc ependimoamele benigne și cele maligne (Arendt și Nersesyants, 1968), în timp ce în seria Clinicii de neurochirurgie din Viena s-au găsit 61 din 700 de tumori cerebrale (Koos și Miller, 1971); în seria lui Matson (1969), ependimoamele au fost 66 din 750 de tumori intracraniene la copil. În seria Clinicii de neurochirurgie din București au fost întîlnite 94 (8,5 %) de ependimoame la copii, inclusiv 4 maligne, din 1 094 tumori intracraniene, dintre care 18 supratentoriale și 76 subtentoriale. Localizările supratentoriale, mai frecvente la sugari și copii mici, prezintă dezvoltări paraventriculare, în substanța albă a emisferelor cerebrale ajungînd subcortical, mai rareori perforînd cortexul. Sediul de predilecție al acestor ependimoame intracerebrale este regiunea de confine temporo-parieto-occipitală. Celulele ependimare din pereții ventriculari, în cursul dezvoltării embrionare, nu păstrează o poziție fixă, ci migrează izolat sau în grupuri în formațiunile nervoase vecine, astfel explicîndu-se prezența ependimomului în substanța albă a creierului (Arseni și Niculescu, 1957).

Localizarea de predilecție a ependimomului este însă în ventriculul IV. Inserîndu-se în majoritatea cazurilor pe planșeul ventriculului IV, ablația totală este numai rareori posibilă. Din această cauză, tentativa de ablație totală dă cea mai mare mortalitate operatorie în tumorile de fosă cerebrală posterioară. Ependimoamele benigne din punct de vedere histologic devin maligne prin localizarea lor în ventriculul IV, în timp ce ependimoamele supratentoriale, deși cu localizarea mai benignă (emisferă cerebrală sau ventrcul lateral), sînt mai maligne histologic, avînd o tendință la malignizare și recidivă chiar după ablație totală.

Aspect macroscopic. Ependimoamele sînt tumori bine delimitate, de obicei dure, voluminoase, de culoare gri-roșcată, mai rareori cu chisturi mici în tumoare. Se pot întîlni și calcificări în tumoare. Supratentorial pot ocupa mai mulți lobi sau o mare parte a ventriculului lateral. În fosa cerebrală posterioară ocupă tot ventriculul IV și se pot chiar prelungi spre canalul spinal pînă la C_2 sau C_3 sau exterioriza între amigdalele cerebeloase.

Aspect microscopic. Ependimomul este o tumoare bogat celulară, formată din celule poligonale sau cilindrice cu nucleu oval sau rotund și citoplasma granulară. Multe din celulele tumorale pot avea o expansiune distală, care adesea este legată de peretele vascular sau de țesutul conjunctiv. Citoplasma celulelor prezintă deseori granule numite blefaroplaști,

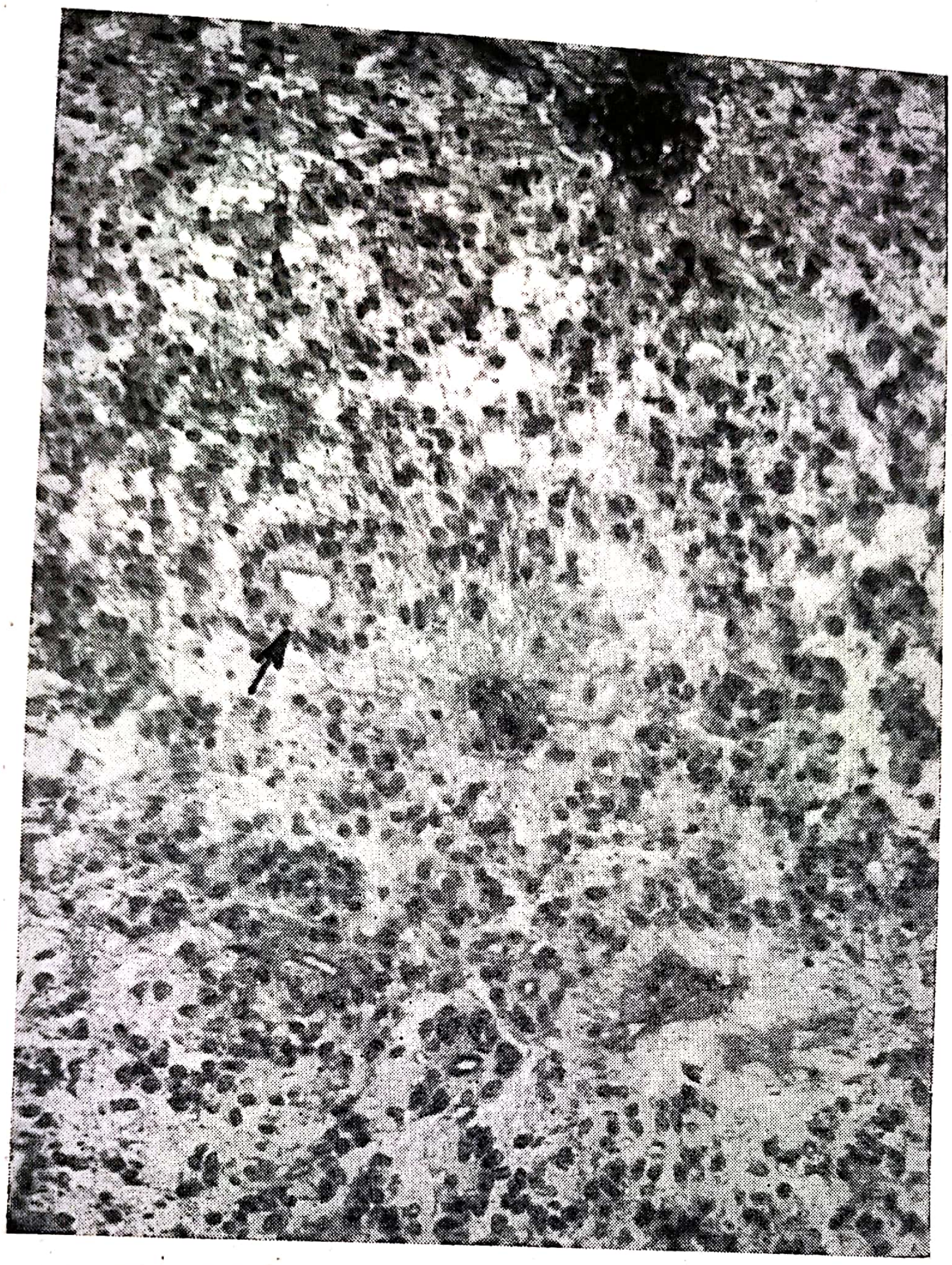

Fig. 195. — Aspect microscopic de ependimom.

care se colorează ca și blefaroplaștii celulelor ependimare. Aranjamentul celulelor este caracteristic, ele dispunîndu-se în jurul vaselor sau al unei cavități formînd pseudorozete. Aceste celule cilindrice pot să formeze uneori cili care se proiectează în lumenul canalului (fig. 195). Ependimoamele nu prezintă niciodată mitoze sau celule gigante. Formele maligne ale ependimomului apar aproape exclusiv în regiunile supratentoriale. Ependimoamele maligne se deosebesc de ependimoamele benigne printr-o bogăție celulară crescută, prin polimorfism nuclear și prin numeroase mitoze.

Histologic, ependimoamele se împart, după Kernohan și Fletcher (1937), în trei forme: ependimomul mixopapilar, ependimomul epitelial și ependimomul celular. Cea mai frecventă formă este cea a ependimomului celular (75% din ependimoame) (Russel și Rubinstein, 1959); formele mixopapilare au un prognostic mai bun decît cele celulare sau epiteliale.

Particularitățile ependimomului

Ependimoamele sînt tumori mult mai frecvente la copil decît la adult, a căror localizare de predilecție este în fosa cerebrală posterioară, și anume în ventriculul IV. Localizarea supratentorială este apanajul în special al vîrstelor mici la copil. Tendinţa la malignizare este aproape exclusiv a formelor supratentoriale. Ele pot disemina pe cale lichidiană fără ca tumoarea primară să prezinte semne de malignitate.

Meningioamele

Meningioamele sînt tumori intracraniene rare la copil. Incidenţa lor scăzută la copii este menţionată în toate statisticile; se subliniază dealtfel că raritatea acestor tumori la copii constituie chiar o particularitate a tumorilor intracraniene. Astfel, Bailey şi colab. (1939) găsesc din 100 de tumori intracraniene la copii doar 2 meningioame; Keith şi colab. (1949) au găsit 3 meningioame la 606 copii sub 15 ani cu tumori cerebrale. Cuneo şi Rand (1952), într-o serie de 83 de tumori intracraniene, au întîlnit 2 meningioame. Ingraham şi Matson (1954) pe seria lor de 313 tumori intracraniene trec în revistă un singur meningiom. Bergstrand şi colab. (1958) comunică două cazuri de meningioame din seria lor de 293 de tumori la copii. French (1959) într-o serie de 273 de tumori cerebrale la copii a întîlnit 7 meningioame, deci 3% din totalul tumorilor cerebrale la copii. Taptas (1961), dintr-un total de 1 760 de tumori cerebrale la copii (date culese din literatură), a găsit 19 meningioame, deci ceva mai mult de 1% din toate neoformaţiile intracraniene. Arseni şi colab. (1964) au găsit 7 meningioame din 487 de tumori intracraniene la copii. Matson (1969) întîlneşte doar 3 meningioame în seria lui de 750 de tumori intracraniene la copii, în timp ce Koos şi Miller (1971) pe seria de 700 de tumori intracraniene la copii de la Clinica de neurochirurgie din Viena găsesc 19 meningioame, adică 2,8% din totalul tumorilor intracraniene la copii. Oblu şi colab. (1970) întîlnesc 3% meningioame printre tumorile cerebrale la copii, pe cînd Romodanov (1965) 7,4%. La seria Clinicii de neurochirurgie din Bucureşti, printre 1 094 de tumori intracraniene la copii s-au aflat 33 (3%) meningioame.

Meningioamele sînt tumori care apar mai frecvent la fetiţe decît la băieţi. Meningiomul intracranian este cunoscut ca o tumoare a adultului. Astfel, Cushing şi Eisenhardt (1938), din 313 meningioame operate, întîlnesc doar 5 la copil; Oblu şi colab. (1973), din 200 de meningioame verificate, găsesc 8 la copii pînă la 16 ani, deci 4% din totalul meningioamelor. Meningioamele sînt tumori în general benigne, dar benignitatea lor histologică poate fi umbrită uneori prin situaţia topografică a tumorii, iar alteori prin transformarea malignă a acesteia, care poate surveni excepţional la adult şi mai frecvent la copil.

Meningiomul poate fi întîlnit la copil la orice vîrstă, dar mai frecvent la copiii mari (10—16 ani). French (1959), din cele 7 meningioame la copil, unul l-a întîlnit la un copil în vîrstă de 6 luni, iar Taptas (1961) descrie cazul unui copil în vîrstă de 4 luni cu un meningiom intracranian de emisferă simulînd un hematom subdural.

Meningioamele copilului se dezvoltă cu precădere supratentorial, reprezentînd 4% din totalul neoformaţiilor supratentoriale (Bucy şi colab., 1939). Sediul subtentorial este mult mai rar întîlnit. Din cele 7 meningioame din seria lui French (1959), 2 au fost subtentoriale. La Oblu și colab. (1970), din 6 meningioame la copil, 2 au fost cu sediu subtentorial.

O formă deosebită a meningioamelor sînt meningioamele intraventriculare, una din cele mai frecvente forme la copil. Există o predominanță netă a meningioamelor intraventriculare la copil față de alte localizări. Astfel, 31,8% din meningioamele la copil sînt localizate intraventricular față de numai 1,1% din meningioamele adultului. Kandel și colab. (1965), printre cele 200 de cazuri de meningioame intraventriculare culese din literatură, arată că 41 erau la copii pînă la 16 ani. Delandsheer (1965), din 175 de meningioame de ventricul lateral la toate grupele de vîrstă, 25 le-a întîlnit la copii pînă la vîrsta de 16 ani. Sunder-Plassmann și colab. (1971) arată că pînă în prezent au fost publicate 44 de cazuri de meningioame intraventriculare la copii, din care majoritatea erau în ventriculul lateral, 3 în ventriculul III, 2 în ventriculul IV, 4 în ventriculul III și concomitent ventriculul lateral. În seria Clinicii de neurochirurgie din București, cele 33 de meningioame întîlnite la copii au avut următorul sediu: 29 localizate supratentorial, dintre care 4 s-au aflat frontal, 7 temporal — mai exact infratemporal —, 5 parietal, 3 occipital, 10 în ventriculul lateral, unul la nivelul tuberculului selar; 2 în fosa cerebrală posterioară și o meningiomatoză difuză.

Simptomatologia neurologică nu permite, în nici un caz publicat în literatură, diagnosticul sau suspiciunea de diagnostic a unei tumori intraventriculare în cazul meningioamelor. Observația lui Bailey (1939), care a subliniat, în cazul meningioamelor cerebrale la copii, discrepanța dintre mărimea tumorii și sărăcia simptomatică evidentă, este valabilă mai ales în localizările intraventriculare. Volumul meningioamelor la copil este foarte mare în comparație cu cel al meningioamelor de la adult, depășind 100 g în 71,4% din cazuri, mai ales în cele intraventriculare, care au 250—300 și chiar 400 g (Paillas și colab., 1971). Meningioamele multiple și „en plaque" sînt rare la copil.

Meningiomul este o tumoare benignă care derivă din meninge. Noțiunea de benignitate nu trebuie să fie luată în sensul strict al cuvîntului. Deși din punct de vedere histopatologic aceste tumori sînt benigne, experiența neurochirurgicală demonstrează că o parte din meningioame, mai ales la copil, se comportă ca tumori maligne, avînd tendința de a recidiva frecvent și rapid, chiar după o extirpare în aparență totală. De asemenea meningiomul este o tumoare de tip expansiv care în creșterea ei nu invadează țesutul nervos înconjurător, ci îl împinge, îl dislocă. Din această cauză, funcția neurologică tulburată își revine de cele mai multe ori după înlăturarea tumorii.

Majoritatea meningioamelor se dezvoltă supratentorial. Incidența lor topografică corespunde cu distribuția granulațiilor lui Pacchioni, în vecinătatea sinusurilor venoase și ale inserțiilor osoase ale durei mater. După sediu, deosebim meningioame parasagitale, ale coasei creierului, ale convexității emisferelor cerebrale, meningioame de ventricul lateral și meningioame de la baza craniului, cum sînt cele de șanț olfactiv și de tubercul selar. Meningioame de aripă de sfenoid, frecvente la adult, nu se găsesc la copii. Se întîlnesc și meningioame de tentoriu care pot crește atît supratentorial, cît și infratentorial. Meningioamele de fosă cerebrală posterioară sînt rare. În seria noastră au fost două cazuri. Meningiomatoza multiplă este foarte rară la copii (1 caz din 1 094) și este mai degrabă asociată cu neurinoame ale nervului acustic sau ale altor nervi și mai ales cu neurofibromatoza lui Recklinghausen.

Aspect macroscopic. Meningioamele se pot dezvolta pe ambele fețe ale durei, dar mai ales pe fața sa internă. Există însă cazuri de meningioame fără atașament dural. Acestea se dezvoltă pe seama celulelor endoteliale ale arahnoidei. Meningioamele se prezintă sub două forme: rotundă și plată. *Meningiomul rotund* se întîlnește mai ales pe convexitatea creierului, unde creșterea în toate direcțiile este liberă. Are o formă sferică sau ovoidă, cu suprafața netedă sau nodulară. Baza de inserție poate fi întinsă sau mică, în raport cu mărimea tumorii (fig. 196). *Meningiomul plat* este turtit și întins și aderă de dura mater pe o mare suprafață, în timp ce grosimea lui este mică față de baza sa de inserție. Se dezvoltă mai ales la baza craniului, fiind însoțit în acest caz de o hiperostoză marcată, bolnavul prezentînd o deformație craniană (fig. 197). La nivelul locului de inserție al meningiomului, osul poate fi modificat fie în sensul unei subțieri datorită procesului de liză prin presiune fără ca osul să fie invadat, fie în sensul unei hiperostoze care este mai frecventă în meningioamele „en plaque". Uneori tumoarea poate invada osul și să depășească craniul, exteriorizîndu-se sub tegumente. Meningioamele rotunde, în special, sînt bine delimitate, acoperite de o membrană netedă, subțire, transparentă, prin care se văd vase sanguine ce traversează suprafața tumorii. Unele vase sînt în legătură cu pia mater. Consistența variază după tipul meningiomului: unele sînt dure, altele, mai friabile, pot fi curetate. Culoarea este roz-cenușie sau roșcată. Uneori se găsesc calcificări.

Aspectul microscopic al meningioamelor este destul de variat, de unde au și rezultat mai multe clasificări histologice ale acestora. Vom enunța numai cele cinci tipuri de meningioame după Scheinker (1948).

1. *Tipul meningo-endotelial* este format din celule fusiforme ce reproduc structura meningelui. Celulele sînt dispuse concentric (în vîrtejuri), nucleul celular este oval, alungit, cu cromatină în cantitate mică. Nu sînt mitoze. Citoplasma este prost delimitată. Celulele se așază în coloane sau lobuli separați prin stromă abundentă, formată în mare parte din fibre colagene și conținînd vase sanguine (fig. 198 a).

2. *Tipul fibroblastic* seamănă cu tumorile fibroblastice și este format din mănunchiuri de celule fusiforme cu structura de fibroblaști. Există o mare cantitate de fibre colagene și fibre de reticulină care împart tumoarea în compartimente (fig. 198 b).

3. *Tipul psamomatos.* În formațiunile centrale ale vîrtejurilor se găsesc depozite de calciu și săruri de fier. În vîrtejuri există o depunere hialină și mici depozite de săruri calcare; alteori depozitele sînt ceva mai mari și prezintă inele concentrice de calcificare (calcosferite). Dacă procesul de calcificare este și mai accentuat, atunci întreaga formațiune a vîrtejurilor este calcificată (fig. 198 c).

4. *Tipul angioblastic* este acela în care predomină vasele sub formă de canale, goale sau pline cu sînge coagulat sau cu lichid seros. Adesea vasele sînt reduse la un perete endotelial. Reticulina este în cantitate apre-

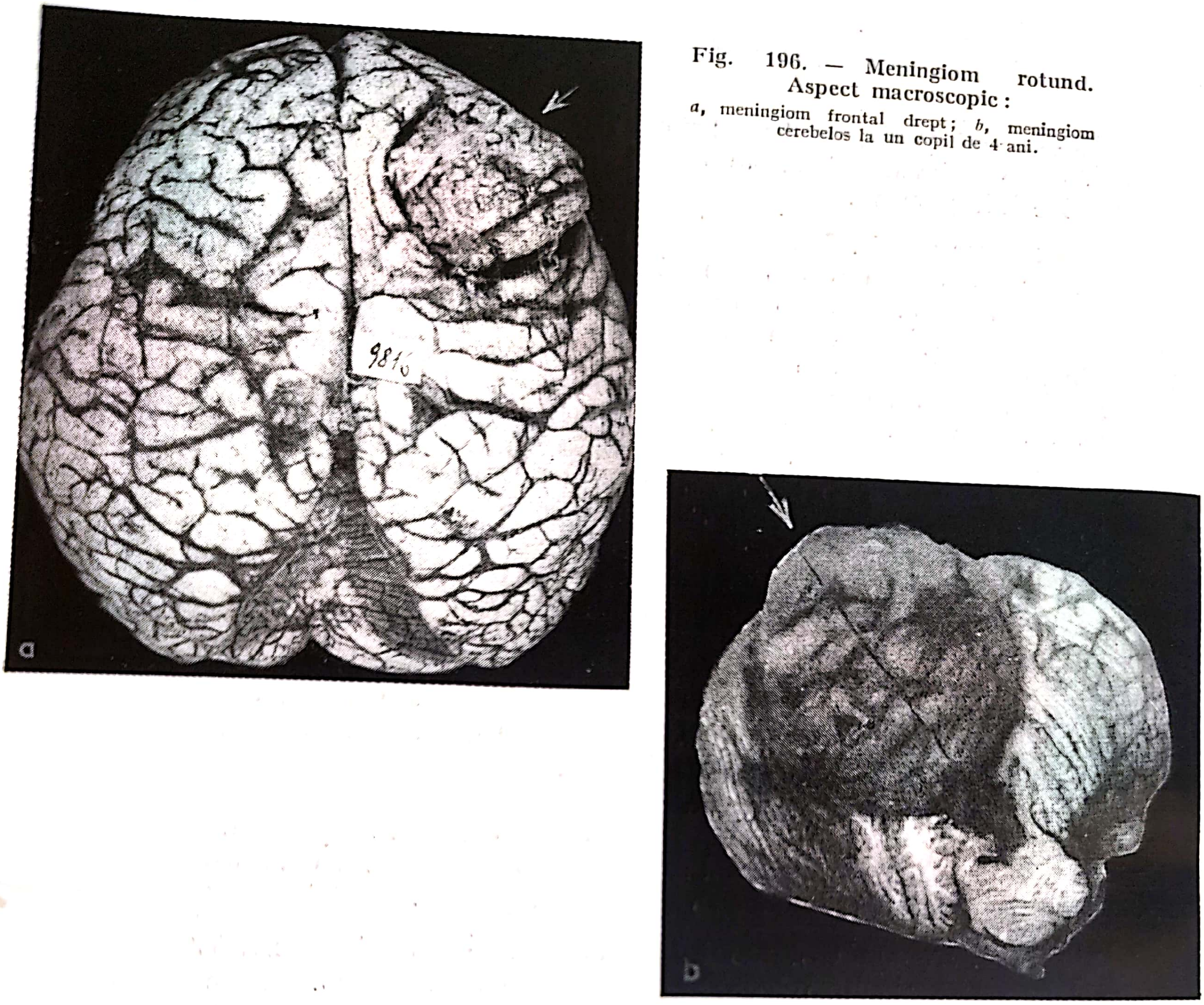

Fig. 196. — Meningiom rotund. Aspect macroscopic: *a*, meningiom frontal drept; *b*, meningiom cerebelos la un copil de 4 ani.

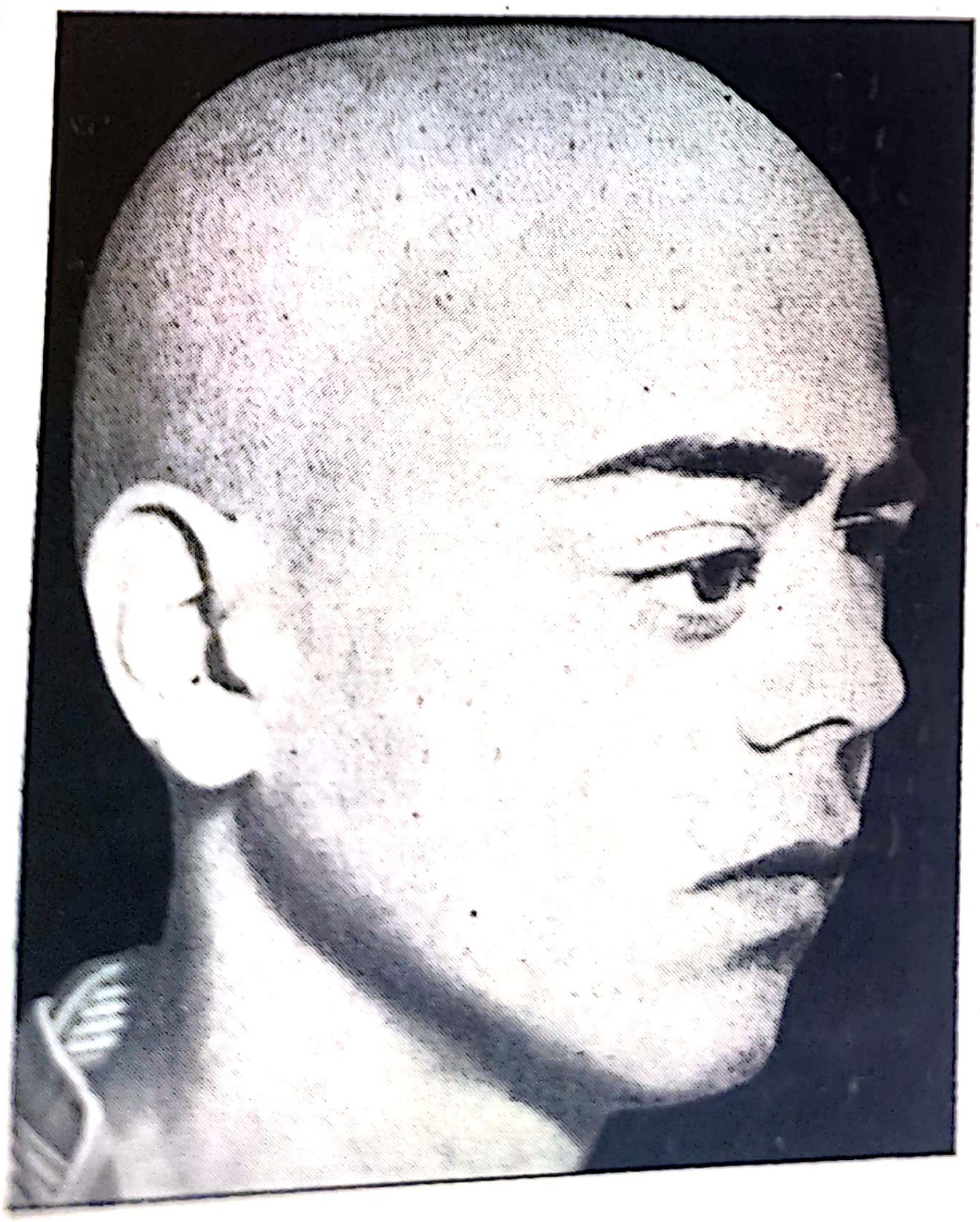

Fig. 197. — Băiat în vîrstă de 15 ani avînd meningiom plat cu hiperostoză.

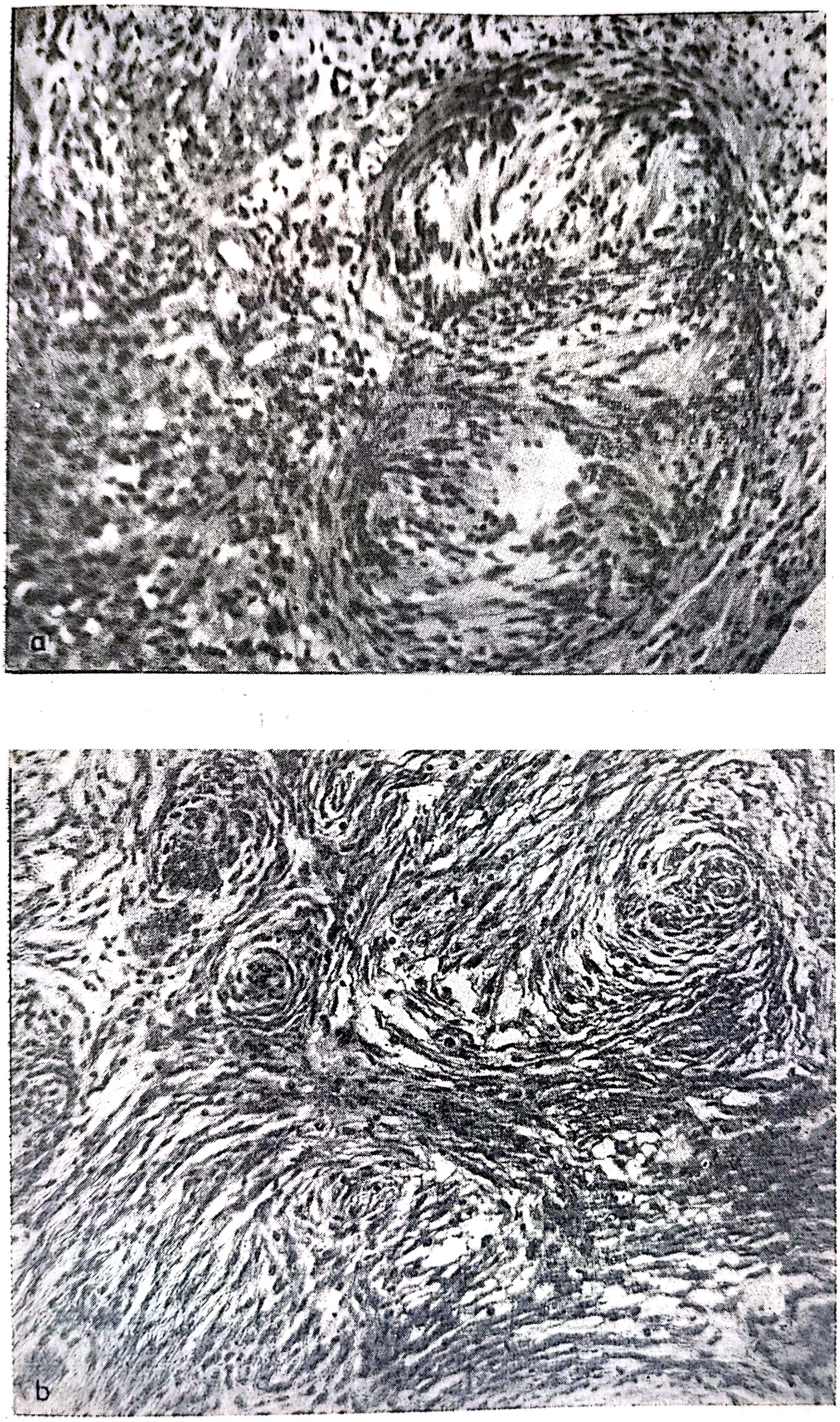

Fig. 198. — Aspecte microscopice de meningiom :
a, tip meningoendotelial; *b*, tip fibroblastic; *c*, tip psamomatos (cu calcosferite).

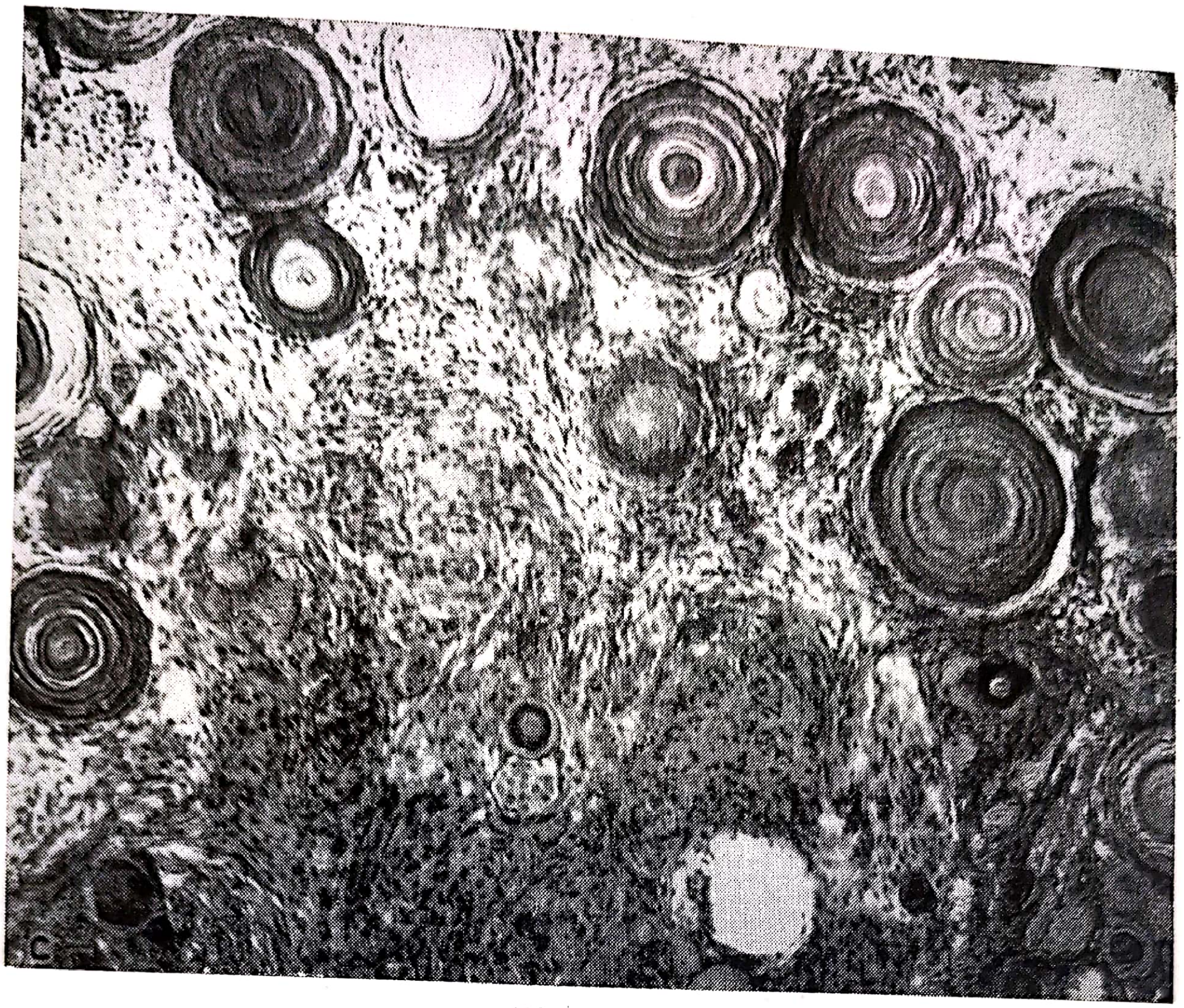

Fig. 198 c.

ciabilă, mai ales în jurul vaselor. Acest tip de meningiom se găsește localizat mai ales în jurul torcularului lui Herofil și, chiar cînd este macroscopic extirpat în totalitate, recidivează.

5. *Meningiomul evoluat sarcomatos* este meningosarcomul, adică degenerarea sarcomatoasă a meningiomului. Această formă este mai frecventă la copii; din această cauză se consideră că meningiomul la copil are o tendință la malignizare, de creștere rapidă și infiltrare. Trebuie să deosebim această formă la copil de fibrosarcomul durei care este format în întregime din țesut conjunctiv. Creșterea rapidă a meningiomului sarcomatos este evidențiată de numărul mare de mitoze.

Particularitățile meningioamelor

Sînt tumori intracraniene rare la copii față de incidența lor mare la adult. Apar mai frecvent la fetițe decît la băieți. Sediul lor de predilecție este supratentorial și la copii deseori intraventricular (în ventriculul lateral). Volumul meningioamelor la copil este foarte mare în comparație cu cel de la adult. Meningioamele multiple și „en plaque" sînt rare la copii. Tendința la malignizare a meningioamelor este mai mare la copil decît la adult.

Sarcoamele

Sarcoamele intracraniene primare sînt tumori maligne de origine meningiană, dezvoltate fie dependent de dura mater (sarcom dural), fie sub dependența leptomeningelor — arahnoidă sau pia mater (sarcom

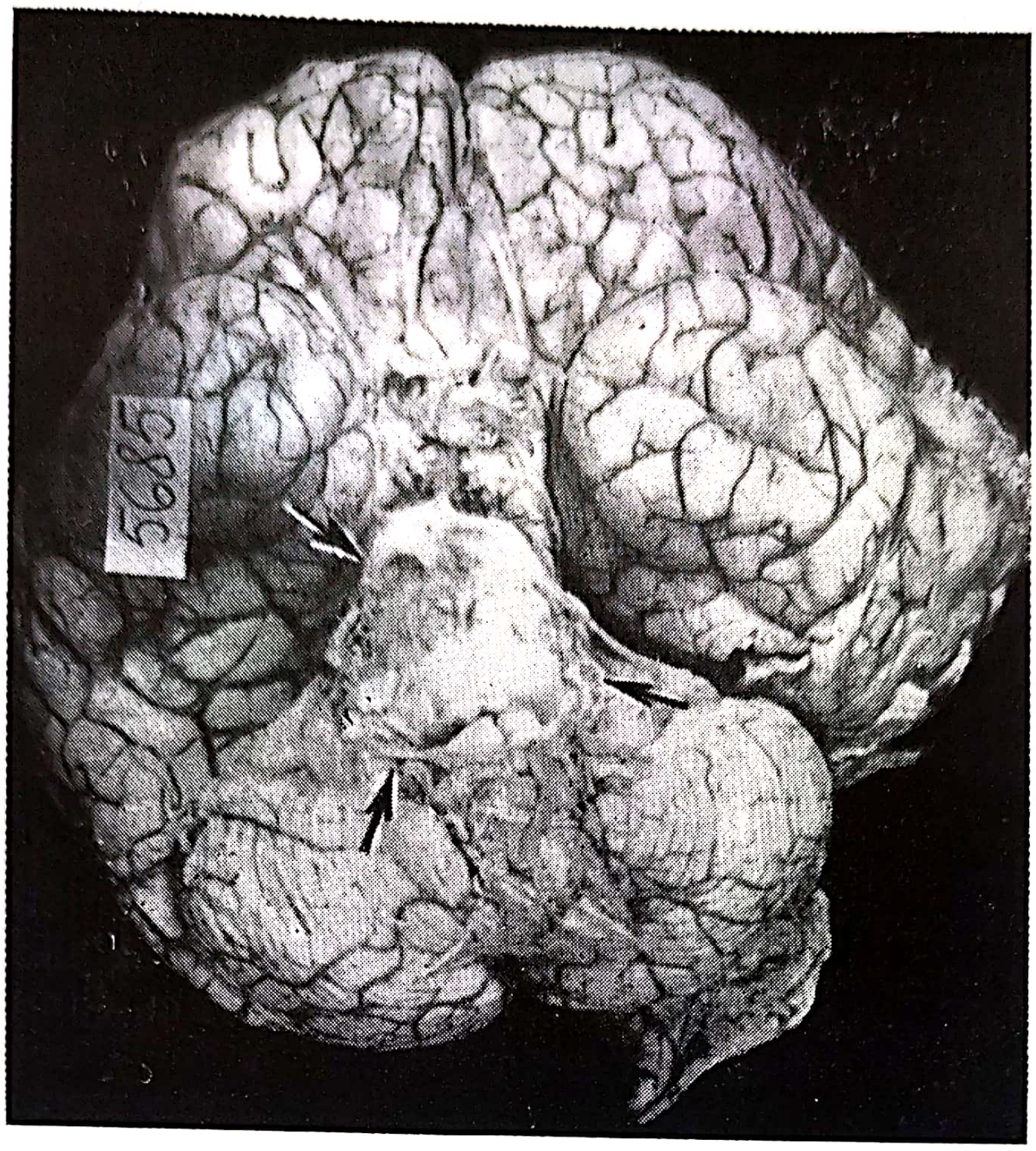

Fig. 199. — Sarcom de meninge ce comprimă trunchiul cerebral la o fetiță de 4 ani. Aspect macroscopic.

leptomeningeal), deci din țesutul conjunctiv mezodermal. Se găsesc atît la copii, cît și la adulți.

Frecvența. Sarcoamele intracraniene formează 5% (54 de cazuri) din totalul tumorilor intracraniene la copii în seria Clinicii de neurochirurgie din București. Ele reprezintă 1,8% în seria Institutului de neurochirurgie din Moscova (Arendt și Nersesyants, 1968) și 4,1% în seria Clinicii de neurochirurgie din Viena (Koos și Miller, 1971). Sediul lor este atît supra- cît și subtentorial. Sînt mai frecvente subtentorial dacă înglobăm în cadrul lor și sarcoamele leptomeningiene circumscrise ale cerebelului (după revizuirea și reclasificarea meduloblastoamelor cerebeloase).

Sarcomul dural intracranian este rar la copil, cel spinal fiind mult mai frecvent.

Aspect macroscopic. Este o tumoare dură, fibroasă, albicioasă, bine delimitată, care se dezvoltă de o parte a durei, pe fața externă sau internă, uneori de ambele părți. Comprimă creierul, dar nu-l invadează. Sarcomul extradural erodează craniul. Tumoarea are o grosime de 2—6 cm. Macroscopic se poate confunda cu meningiomul (fig. 199).

Aspect microscopic. Sarcomul durei seamănă cu fibrosarcomul, dar pe alocuri prezintă grupe celulare care le trădează originea, unele avînd aspectul cuiburilor de celule meningiene tinere. Sarcomul de dură prezintă o mare variație de aspect histologic. Celulele neoplazice sînt voluminoase, alungite și prezintă o prelungire ca o coadă. Nucleii sînt mici, ovali, neregulați, cu o rețea de cromatină evidentă. Celulele au citoplasmă voluminoasă capabilă de a da naștere la colagen. Producția de colagen variază în diferite arii ale tumorii ; în ariile de creștere rapidă se găsesc puține fibre de colagen, în ariile cu creștere lentă colagenul trece în jurul fiecărei celule, iar în ariile mai fibroase există fascicule și plexuri de fibre colagene. Vascularizația este relativ puțin abundentă.

Sarcomul leptomeningian poate fi difuz sau circumscris și are aspectul macroscopic al unei leptomeningite cu mici noduli sub forma de granulații diseminate.

Aspect microscopic. Sarcomul de leptomeninge este format din celule mici, rotunde, cu citoplasma puțină și cu nucleu mare, rotund, hipercromic. Celulele sînt dispuse de-a lungul vaselor pe unde pătrund în creier. Histologic, sarcomul leptomeningian este dificil de deosebit de infiltratele meningiene ale meduloblastomului.

Sarcoamele leptomeningiene ale cerebelului sînt tumori asemănătoare granulocitoamelor, conținînd însă fibre de reticulină cu sediul de predilecție în emisferele cerebeloase. În timp ce Schröder și Plogsties (1966) consideră aceste sarcoame arahnoidiene ale cerebelului ca fiind un oncotip distinct, Rubinstein și Northfield (1964) privesc aceste tipuri ca fiind o variantă a meduloblastomului, denumind-o „desmoplastic” și considerînd-o meduloblastom „matur” de tip mixt mezoectodermal. Sediul sarcoamelor leptomeningiene cerebeloase este cortexul cerebelos, mai ales al emisferelor cerebeloase — uni- sau bilateral, insinuîndu-se uneori între lamele cerebeloase. Este mai frecvent la copii decît la adulți. Dau diseminări spinale.

Papiloamele de plex coroid

Papiloamele de plex coroid sînt tumori ventriculare întîlnite mai ales în prima copilărie. Spre deosebire de alte tumori intracraniene la copil, la papiloamele de plex coroid predomină localizarea supratentorială, mai ales de ventricul lateral, față de localizarea subtentorială de ventricul IV, predominantă la adult. Sediul subtentorial la copil este o raritate.

Frecvența. Sînt tumori relativ rare, incidența lor fiind mai mare la copil. Astfel, în timp ce pe serii mari cuprinzînd toate grupele de vîrstă ele reprezintă 0,6% după Cushing (1937), 0,4% după Norlen (1949), 0,5% după Zülch (1949) din tumorile intracraniene, la copil frecvența lor este apreciată de Romodanov (1965) la 1,1% din toate tumorile intracraniene la copil și la 1,6% din tumorile neuroectodermale. În seria Institutului de neurochirurgie Burdenko din Moscova, papiloamele de plex coroid reprezintă 1,9% din tumorile neuroectodermale (Arendt și Nersesyants, 1968). În seria Clinicii de neurochirurgie din Viena papiloamele de plex coroid formează 1% (7 cazuri) din 700 de tumori intracraniene la copil (Koos și Miller, 1971). Spre deosebire de aceste date, Matson și Crofton (1960) dau o incidență de 3,9%, și anume 16 papiloame de plex coroid la copii sub vîrsta de 12 ani. Ei susțin că frecvența lor este probabil și mai mare, dar dat fiind că 20% din cazurile publicate în literatură au fost întîlnite la copii sub vîrsta de 1 an, unele rămîn nediagnosticate.

Acestea sînt considerate a fi congenitale. Toţi autorii sînt de acord în a admite că aproape jumătate din papiloamele de plex coroid la copil apar înainte de vîrsta de 10 ani (fig. 200).

În seria Clinicii de neurochirurgie din Bucureşti papiloamele de plex coroid reprezintă 1,7% (19 cazuri) din tumorile intracraniene la copil, 16 fiind localizate în ventriculul lateral — unul în ventriculul III şi două în ventriculul IV. Dintre ele, trei erau carcinoame papilifere (toate trei cu sediul în ventriculul lateral). Sexul a fost sensibil egal repartizat: 8 băieţi şi 11 fetiţe. Cel mai tînăr pacient a fost în vîrstă de 2 luni, cel mai în vîrstă, de 15 ani.

Localizarea papilomului de plex coroid este în 76% din cazuri în ventriculul lateral, mai rar în ventriculul IV (16%) şi foarte rar în ventriculul III (8%) (Koos şi Miller, 1971). Este o tumoare benignă, dar unele cazuri se pot maligniza. Malignizările au fost mai frecvent găsite în cazul paliloamelor de ventricul lateral; cazurile maligne pot da diseminare pe cale lichidiană. În seria Clinicii de neurochirurgie din Bucureşti a existat un caz de papilom de plex coroid de ventricul IV cu diseminare spinală. Ceea ce caracterizează aceste tumori şi mai ales cele cu localizare de ventricul lateral sînt dimensiunile mari la care pot ajunge înainte de a se manifesta clinic, deci înainte de a putea fi diagnosticate.

Aspect macroscopic. Papiloamele de plex coroid sînt tumori bine delimitate, cu suprafaţa neregulată, mulîndu-se după cavitatea ventriculară care le conţine. Suprafaţa lor este neregulată, conopidiformă (fig. 201). Tumoarea este moale, foarte vascularizată şi conţinută într-o capsulă transparentă subţire. În caz de malignizare a papilomului, invadează ţesutul cerebral învecinat. Poate prezenta calcificări vizibile uneori şi pe radiografie (fig. 202).

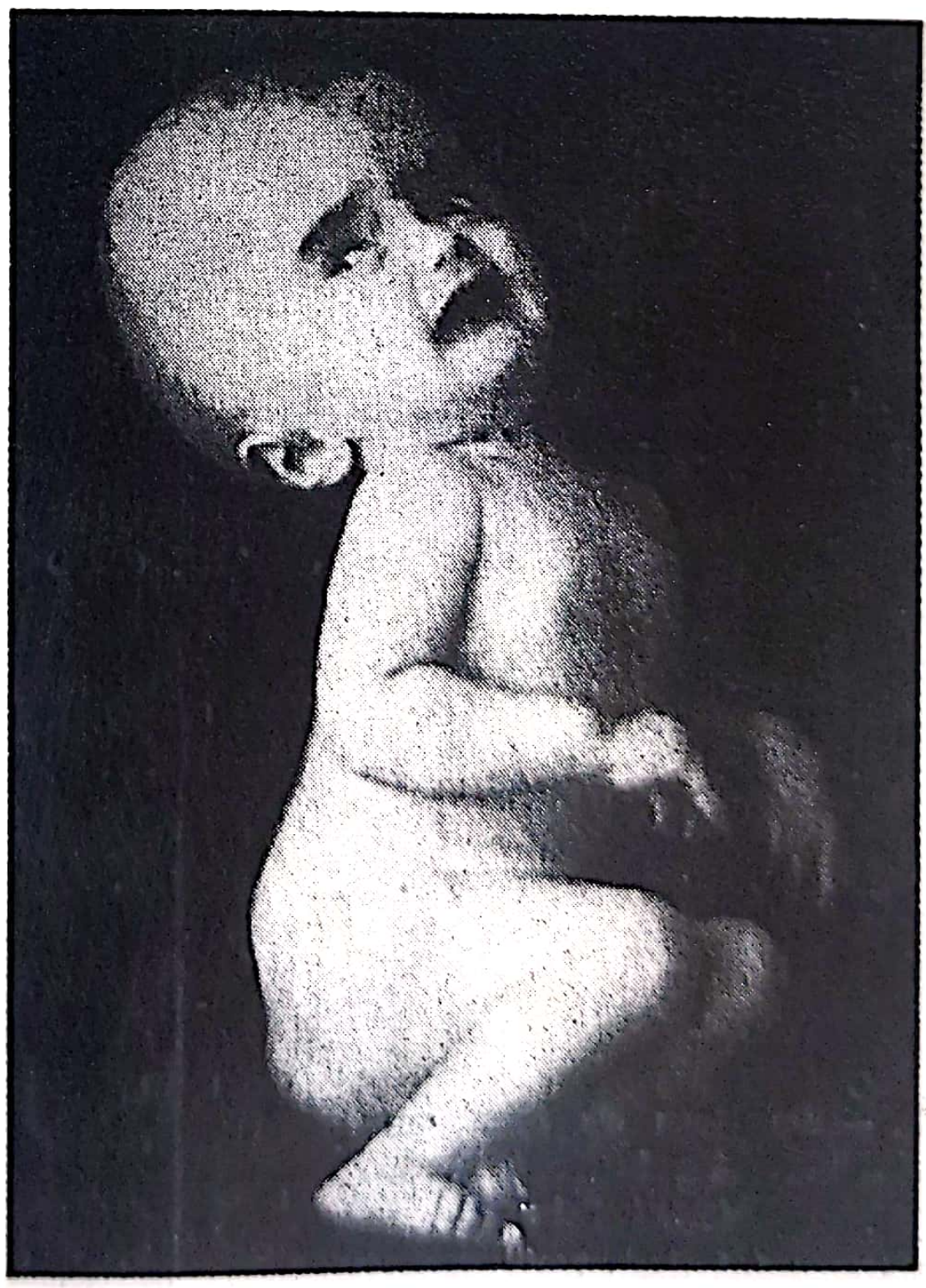

Fig. 200. — Copil cu crize ventriculare şi cu un papilom de ventricul lateral drept.

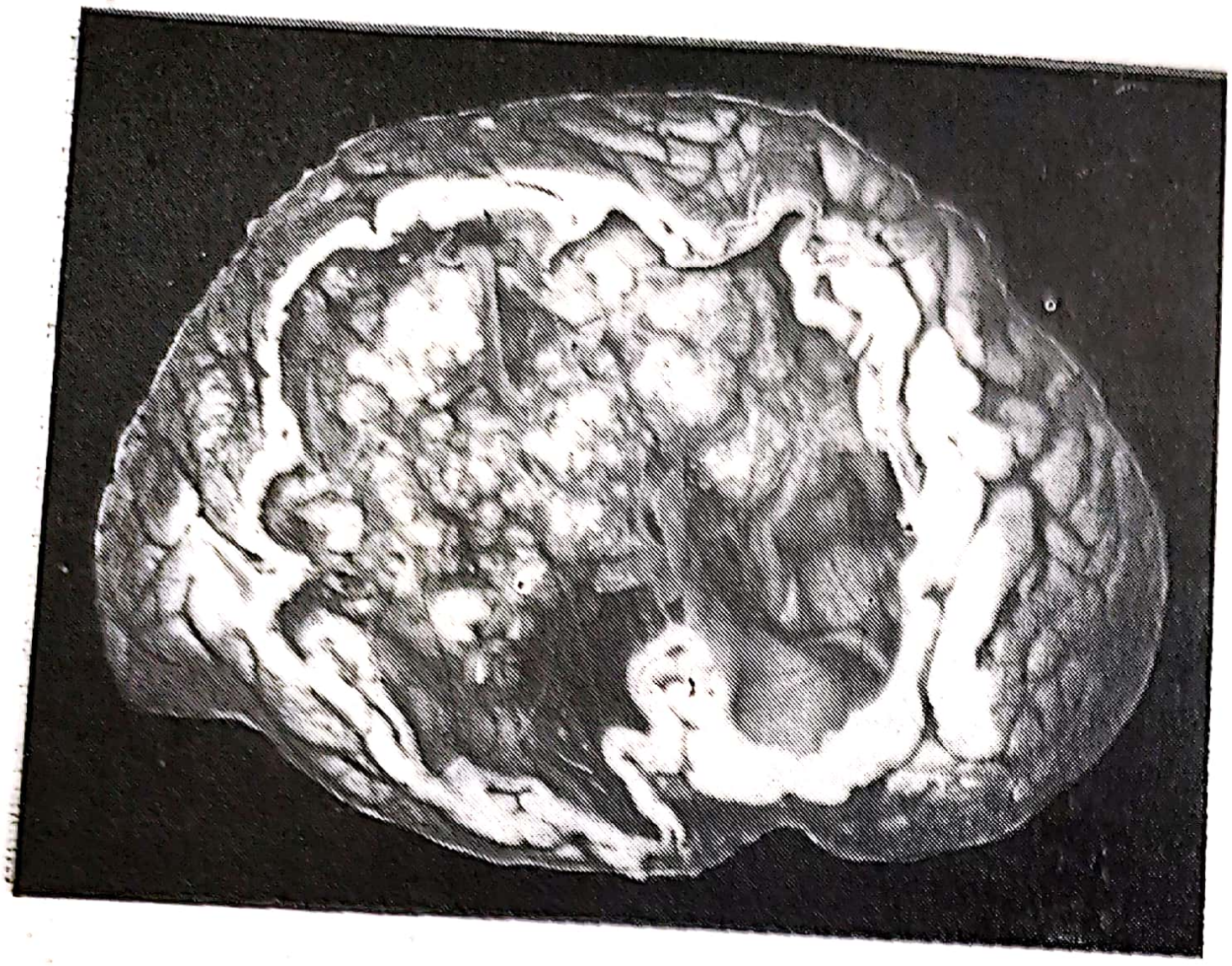

Fig. 201. — Papilom de plex coroid situat în ventriculul lateral drept. Piesă anatomică.

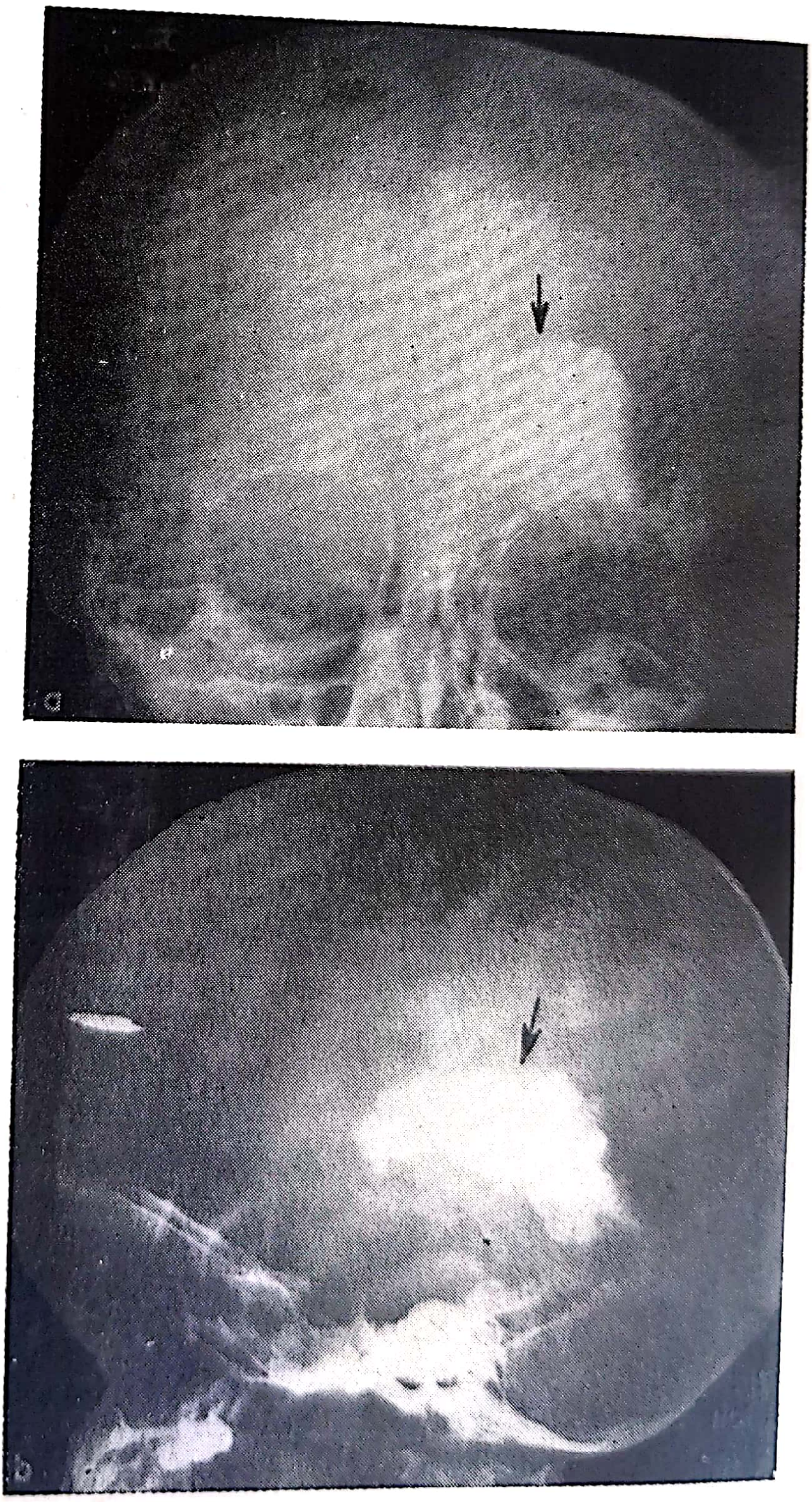

Fig. 202. — Papilom de plex coroid în ventriculul lateral calcificat. Radiografia craniului :

a, față ; *b*, profil.

Aspect microscopic. Pe axe conjunctivo-vasculare sînt așezate 1—2 straturi de celule cubice sau poliedrice de tipul celulelor epiteliului coroidian adult. Aceste celule sînt lipsite de blefaroplaști și cili, distingîndu-se astfel de acelea ale ependimului papilar. Malignizarea tumorii se recunoaște după apariția particularităților de malignitate, și anume variații în dimensiunea și forma celulelor și apariția de activitate mitotică. Din cele 16 cazuri ale lui Matson și Crofton (1960), 6 au avut caracter malign, și anume în 6 cazuri s-au găsit mitoze, iar într-un caz tumoarea a diseminat în ventriculul lateral opus.

Particularitățile papiloamelor de plex coroid

— *Asocierea cu hidrocefalia* poate fi dată de obstrucția căilor de scurgere a LCR prin tumoare, dar mai ales de particularitatea acestor tumori de a secreta LCR. De aceea, caracteristic și chiar patognomonic acestor tumori este prezența concomitentă a unei hidrocefalii comunicante interne și externe cu existența unei tumori mari ventriculare, datorită particularității acestor tumori de a secreta LCR și de a produce o hidrocefalie prin hipersecreție de LCR. Dată fiind frecvența acestor tumori la sugari, reiese necesitatea ca toți sugarii cu hidrocefalie să fie investigați în acest sens, și mai ales cei cu LCR xantocromic, pentru a nu se trece cu vederea o tumoare de ventricul lateral și a nu se aplica un drenaj extracranian cu valvă automată pentru hidrocefalie, în loc să se facă tratamentul etiologic al hidrocefaliei, și anume ablația tumorii.

— *Prezența frecventă de LCR xantocromic* care însoțește papilomul de plex coroid, datorită, probabil, hemoragiilor spontane din tumoare.

— *Posibilitatea degenerării carcinomatoase a tumorii și a diseminării sale pe cale lichidiană.* Așa cum s-a arătat mai înainte, papiloamele de plex coroid sînt tumori benigne, bine delimitate, neinvadînd țesutul cerebral înconjurător. Există însă și posibilitatea malignizării lor cu invadarea țesutului cerebral din jur și a diseminării pe cale lichidiană, fie în sistemul ventricular, fie în spațiul subarahnoidian, dînd chiar metastaze viscerale.

Hemangioblastoamele sau angioreticuloamele

Acestea fac parte din grupul tumorilor ectomezodermale. Sînt tumori de sistem care interesează sistemul nervos și restul organismului (Arseni și Carp, 1978). Datorită manifestării lor multipolare, hemangioblastoamele au fost asimilate în grupul facomatozelor (Smith, 1964). Se întîlnește cel mai frecvent izolat, cu sediul de predilecție în cerebel (maladia lui Lindau) sau pe retină (maladia lui Von Hippel); mai rar este multiplă, cu localizare și în măduvă, ficat, pulmon, rinichi, pancreas, suprarenale. Pot fi asociate cu leziuni chistice sau neoplazice ale viscerelor. S-au descris și cazuri ereditare cu transmisie dominantă; astăzi, frecvența acestor cazuri familiale reprezintă, după statistici, între 6 și 20% (Lepoire și colab., 1969) din totalul hemangioblastoamelor. Sediul de predilecție este în cerebel, dar în mod excepțional a fost găsit și în creier. Este o tumoare mai frecventă la vîrsta adultă decît la copii; totuși, în seria de tumori la copii a Clinicii de neurochirurgie din București hemangioblastomul cerebelos apare mult mai frecvent decît în alte statistici. Astfel, din totalul de 1 094 de tumori intracraniene la copii, 43 (4%) au fost hemangioblastoame, toate localizate în fosa cerebrală posterioară. Trebuie să remarcăm raritatea asocierii acestor tumori, în seria noastră, cu angiomatoza retiniană — numai într-un singur caz (boala lui Von Hippel-Lindau). Hemangioblastomul se localizează mai ales în emisferele cerebeloase, vermis și ventriculul IV. Sînt tumori cu creștere lentă, apreciate ca tumori benigne, care nu recidivează după ablația totală.

Aspect macroscopic. Hemangioblastoamele prezintă două varietăți macroscopice: tumori chistice și tumori solide. Tumorile chistice sînt mai frecvente și prezintă de obicei un singur chist cu lichid galben-brun, avînd o tumoare murală mică cît o cireașă sau alună. Din cauza vascularizației sale bogate, tumoarea are o culoare brun-roșcată, este bine delimitată și acoperită cu vase corticale sinuoase. Chistul în mod obișnuit nu este prea mare, dar poate să conțină și 100 cm³ de lichid. Suprafața internă a chistului are o tentă brună din cauza hemoragiilor. Originea acestor chisturi — atît de tipice hemangioblastoamelor — nu este complet elucidată. Se pare că se dezvoltă din degenerări regresive ale tumorii și din transsudare de lichid din vasele sanguine în spațiul chistic (Koos și Miller, 1971). Hemangioblastoamele chistice se localizează predominant în emisferele cerebeloase și vermis, dar pot invada secundar ventriculul IV. Tumorile solide sînt mult mai rare, brun-roșietice, foarte vascularizate și pot fi evidențiate ca tumori injectate pe angiografie. Sediul lor de predilecție este în ventriculul IV (fig. 203).

Aspect microscopic. Caracteristica esențială a hemangioblastoamelor, a porțiunii solide a tumorii este structura lor vasculară, reprezentînd diferite etape ale formării vaselor sanguine (fig. 204). Tumoarea este formată din elemente vasculare embrionare (capilare și celule angioblastice). Se întîlnesc două feluri de elemente:

a) *vase sanguine mari* — veritabile sinusuri — reunite printr-un sistem de capilare foarte fine; endoteliul capilarelor este format din celule subțiri cu nucleul alungit; în lumenul vaselor se întîlnesc elemente mieloide și mai ales eritroblaști;

b) *țesutul intervascular* format din elemente care aparțin sistemului reticuloendotelial; celulele sînt ramificate, cu nucleul rotund sau alungit, veziculos, sărac în cromatină, cu citoplasmă densă.

Celulele sînt aranjate în coloane sau alveole și sînt înconjurate de o plasă de fibre de reticulină și colagen. Structura acestor tumori variază după gradul de maturare a hemangioblastoamelor, deci o structură în care predomină fie sincițiul, fie vasele. Celulele angioblastice sînt dispuse în mase sincițiale dense și suferă diferite transformări. Celulele interstițiale prezintă frecvent un aspect caracteristic de celule spumoase, protoplasma lor conținînd vacuole pline cu lipide. Celulele spumoase sînt rezultatul unei infiltrații lipoidice a celulelor reticulare. Aceste lipoide reprezintă rezultatul fagocitării grăsimilor aduse de limfa stagnantă din cauza tulburărilor circulatorii intratumorale. Staza limfatică este datorată, pe de o parte, permeabilității mari a vaselor tumorale și, pe de altă parte, obstacolului pe care îl reprezintă nevroglia densificată la periferia tumorii care se opune

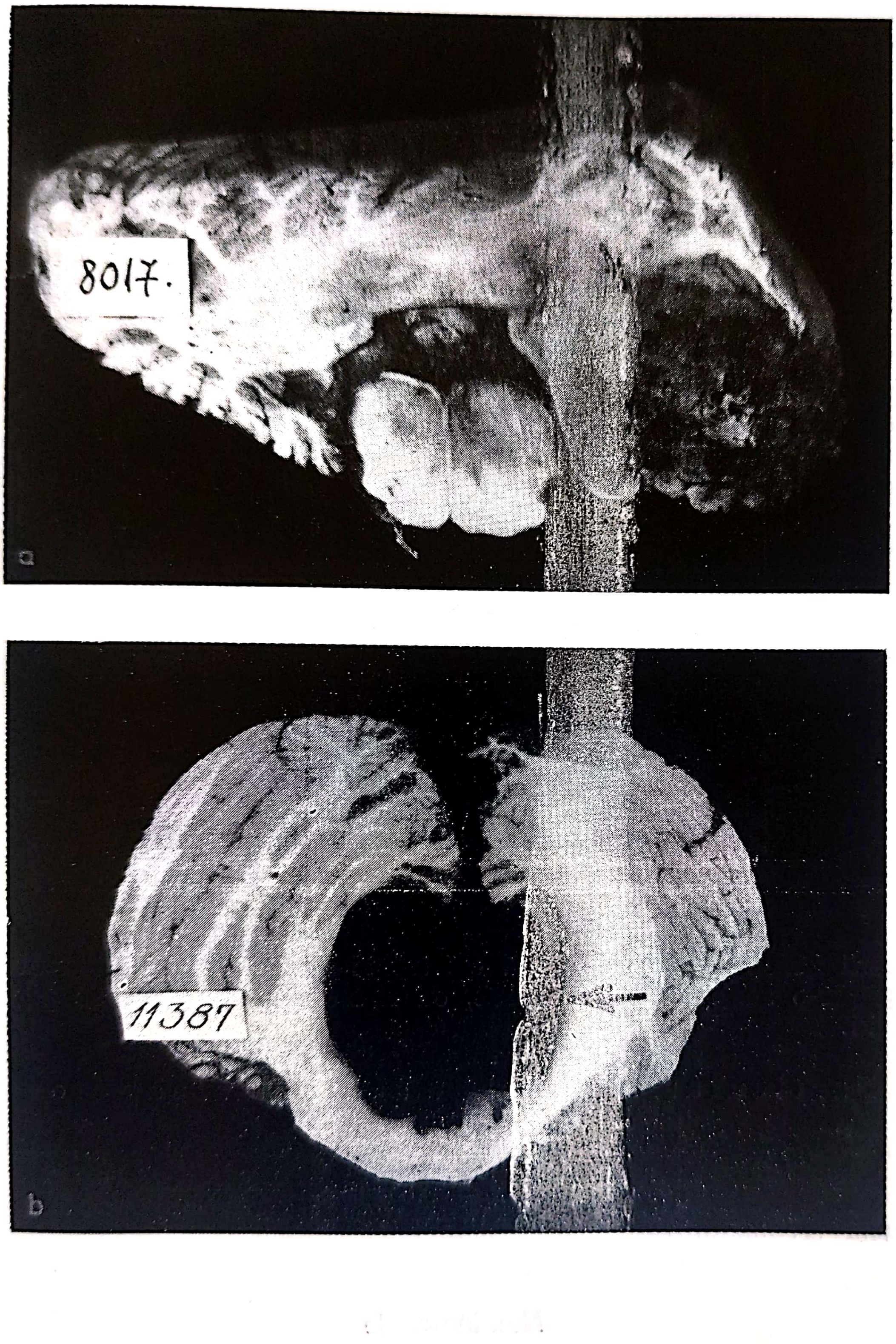

Fig. 203. — Hemangioblastom. Aspect macroscopic (secţiune prin cerebel): *a*, tumoare cerebeloasă stîngă; *b*, tumoare de ventricul IV.

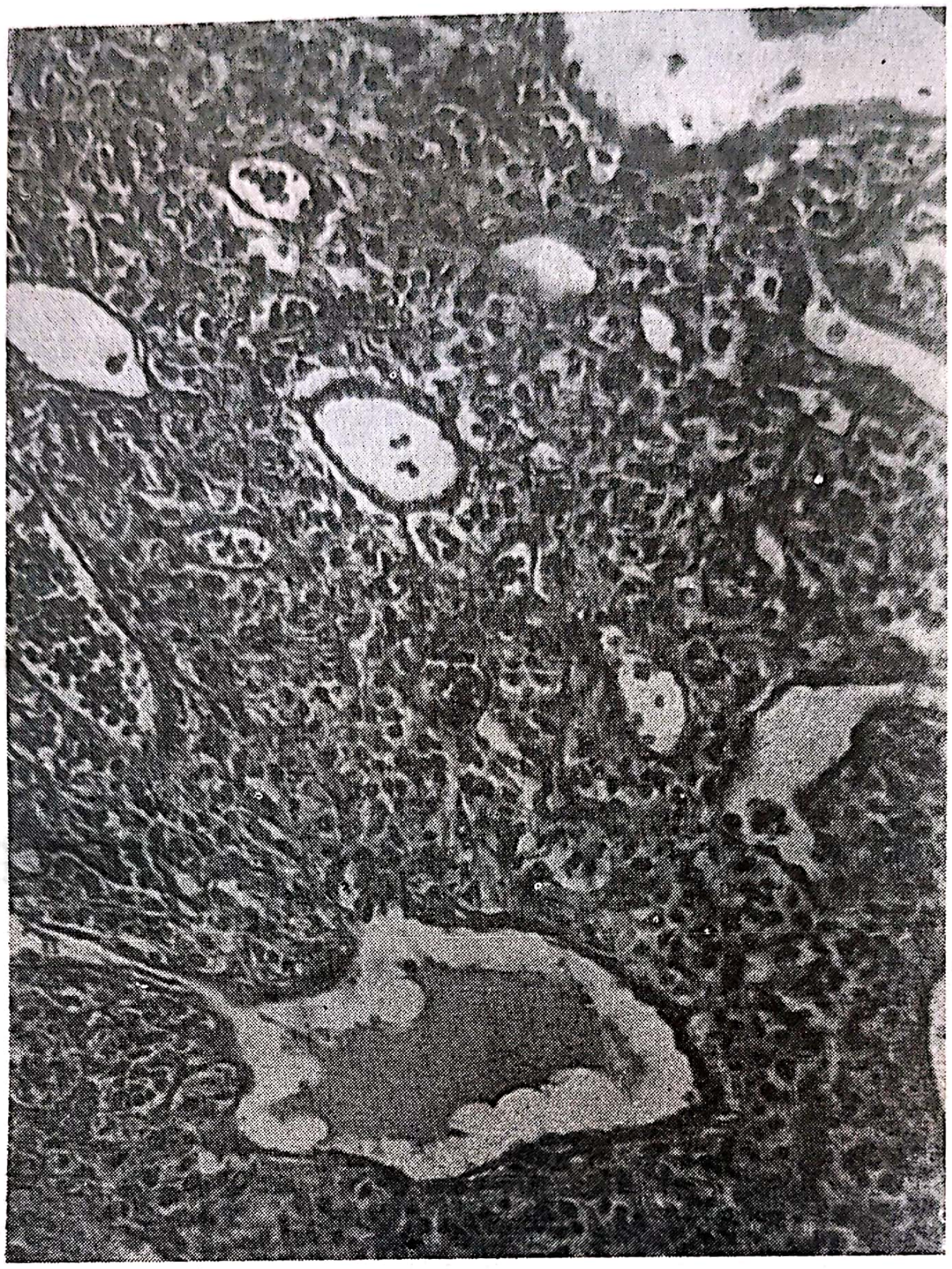

Fig. 204. — Hemangioblastom. Maladia Lindau. Aspect microscopic.

scurgerii limfei. Peretele cavităţii chistului hemangioblastic este reprezentat printr-o zonă de glioză densă, cu numeroase depozite de pigment sanguin.

Particularităţile hemangioblastoamelor

Hemangioblastoamele la copii sînt localizate intracranian, exclusiv în cerebel. Prezintă forme solide sau chistice, de cele mai multe ori hematice. Sînt tumori benigne care, după ablaţia totală, nu recidivează. Există şi forme eredofamiliale.

Neurinoamele

Neurinoamele sînt tumori benigne, de origine neuroectodermală, care provin din glia periferică, şi anume din celulele lui Schwann. Neurinoamele pot fi localizate intracranian, intrarahidian şi pe traiectul nervilor rahidieni. Neurinoamele intracraniene sînt tumori foarte rare la copii faţă de frecvenţa mare a acestora la adult. Ele se localizează exclusiv în unghiul pontocerebelos și, practic, sînt reprezentate de neurinomul de acustic. Neurinoame ale nervilor trigemen, facial, glosofaringian, vag și hipoglos sînt cu totul excepționale chiar și la adult.

Neurinomul de acustic se dezvoltă din nervul acustico-vestibular la nivelul conductului auditiv intern. Poate fi uni- sau bilateral. Neurinomul bilateral este o manifestare centrală a neurofibromatozei lui Recklinghausen, care poate fi sau nu însoțită și de manifestările periferice ale bolii, ca: pete „café au lait", tumorete cutanate, neurinoame periferice. În seria Clinicii de neurochirurgie din București au fost 4 neurinoame de acustic la copii din 1 094 de tumori intracraniene la copil, față de 625 de neurinoame de acustic privind toate grupele de vîrstă. Dintre acestea două au fost unilaterale și două bilaterale. Gaini și colab. (1977) arată că neurinomul acustic unilateral neasociat cu boala lui Recklinghausen este foarte rar la copii, așa cum reiese dealtfel din revederea seriilor mari de tumori cerebrale la copii. Cel mai tînăr pacient în literatură a avut 8 1/2 ani și aparține lui Mark și Sweet (1952). Celelalte cazuri publicate sînt între 11 și 16 ani (Matson, 1969; Bergamini și Schiefer, 1970; Gaini și colab., 1977). Neurinomul de acustic, deși este o tumoare benignă, fiind situat în unghiul pontocerebelos — spațiu strîmt și cu importante formațiuni anatomice —, produce o simptomatologie caracteristică, care de cele mai multe ori este suficientă pentru a diagnostica clinic tumoarea.

Aspect macroscopic. Tumoarea este bine delimitată, incapsulată. Capsula are o culoare albicioasă și este străbătută de vase provenite din artera bazilară. Deseori în partea sa posterioară este acoperită de un chist arahnoidian. Mărimea tumorii variază de la aceea a unei alune pînă la o mandarină. Culoarea tumorii este cenușie-galbenă ori cenușie-albă. Tumoarea poate prezenta degenerări chistice sau grase.

Aspect microscopic. Neurinomului îi sînt caracteristice, fără a fi specifice, dispoziția nucleilor în palisadă și prezența de reticulină (fig. 205). Neurinoamele prezintă două aspecte diferite în raport cu densitatea elementelor componente:

— *tipul A*, format din elemente grupate în fascicule compacte cu aspect dens, este tipul cel mai frecvent întîlnit și macroscopic îi corespunde o tumoare de consistență dură, slăninoasă, albicioasă, a cărei ablație este mai dificilă;

— *tipul B*, constituit din țesut tumoral lax cu aspect reticulat, datorită fenomenelor regresive ale substanței fundamentale și celulelor, în sensul unei lichefieri; acestui tip îi corespunde macroscopic o tumoare moale, de nuanță gălbuie, cu zone ramolite chistice, ce se pretează mai ușor la ablație totală, deci dînd mai rar recidive.

Simptomatologie. Din toate tumorile cerebrale, neurinomul de acustic are cea mai caracteristică simptomatologie. Simptomele apar într-o tipică ordine cronologică datorită dezvoltării lent progresive a tumorii și a comprimării treptate a formațiunilor din unghiul pontocerebelos. Etapele acestea sînt marcate de fazele otologică, otoneurologică, neurologică, de hipertensiune intracraniană și de compresiune de trunchi cerebral.

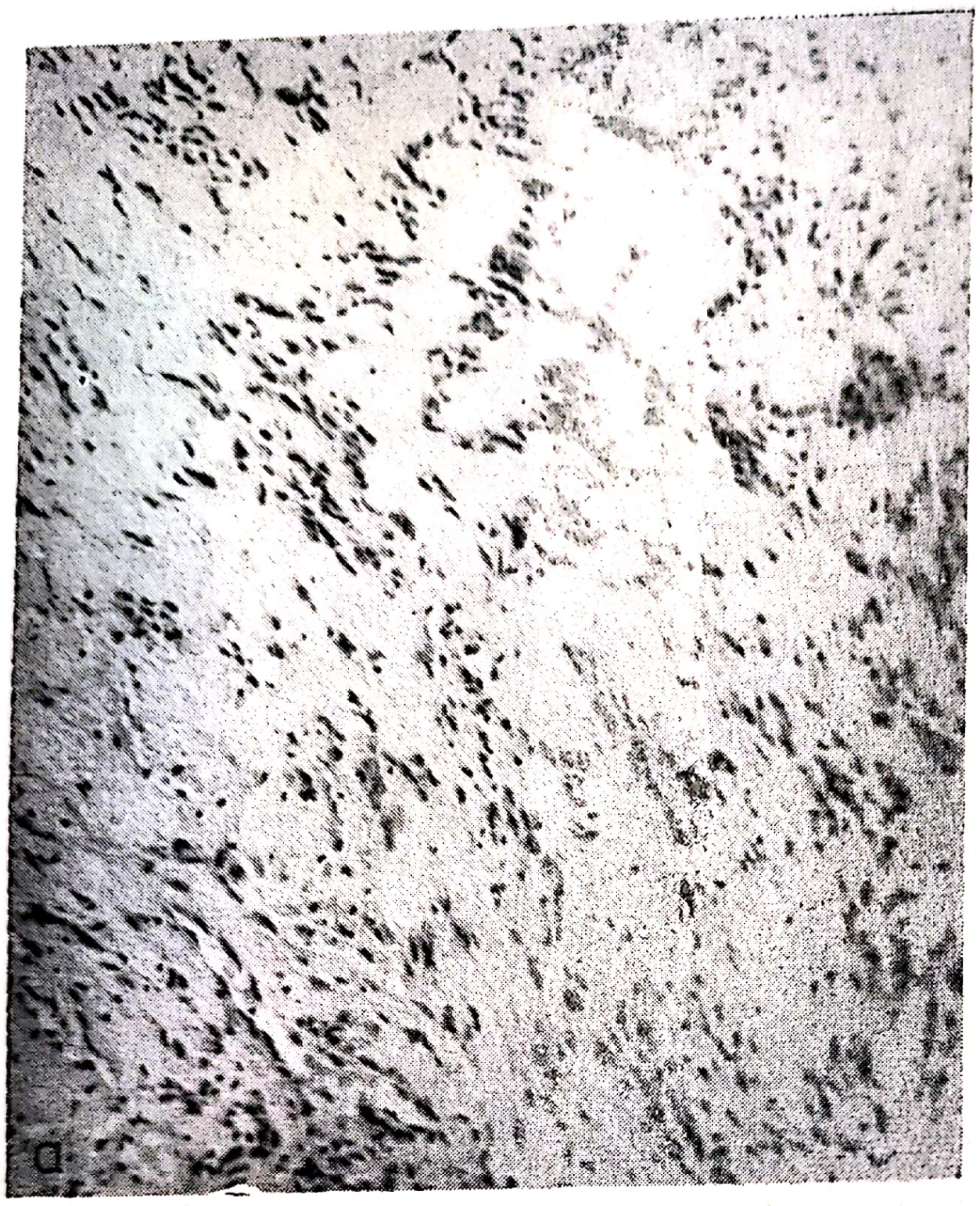



Fig. 205. — Aspecte microscopice de neurinom de acustic (*a* și *b*).

vest
fon.
acu
evo
caz

ner
defi
cret
non

din
tar
mo

evo
acc

gra
lat
cir
Es

și

po
o
dia
rez
cîn
log
ve
tu
în
au
te
int
pu
va

ve
tul
cat
Fo
ace
pu
tru
der

În *faza otologică* simptomele sînt date numai de nervul acusticovestibular, prin acufene sau hipoacuzie descoperite uneori accidental la telefon. Odată cu instalarea surdității la o ureche, paracuziile dispar. Hipoacuzia sau cofoza durează mult timp, fiind de fapt faza cea mai lungă din evoluția neurinomului de acustic, probabil chiar din copilărie în multe cazuri.

În *faza otoneurologică*, compresiunea tumorii se exercită și asupra nervilor facial și trigemen, ca și asupra cerebelului. Apar astfel fenomene deficitare din partea nervilor cranieni VII și V. Pot apărea tulburări discrete de echilibru și de discoordonare a degetelor mîinii de partea neurinomului.

În *faza neurologică* asistăm la accentuarea pronunțată a semnelor din perioada otoneurologică și la apariția de semne neurologice suplimentare, ca : sindrom piramidal ipsi- sau contralateral, pareze de nervi oculomotori, semne de suferință ale nervilor cranieni IX—XII.

Faza de hipertensiune intracraniană reprezintă o fază tardivă în evoluția neurinomului de acustic și se caracterizează prin semne neurologice accentuate de unghi pontocerebelos asociate cu fenomene de HIC.

Faza de compresiune de trunchi cerebral este faza finală, cu fenomene grave de compresiune a axului bulbopontin, cu hemiplegie ipsi- sau contralaterală, chiar tetraplegie, Babinski bilateral, tulburări de respirație și circulație de tip bulbar, cu fenomene de angajare de amigdale cerebeloase. Este faza de obicei ireversibilă.

Acestor etape cronologice le corespund și etapele prognostice clinice și operator, care sînt cu atît mai severe cu cît faza este mai înaintată.

Diagnosticul pozitiv, începînd cu faza otoneurologică, se poate face de obicei clinic. Diagnosticul neurinomului de acustic constituie o problemă în faza otologică, adică în faza incipientă a bolii. Or, tocmai diagnosticul precoce al acestor tumori are o importanță capitală, deoarece rezultatele postoperatorii cele mai bune se obțin în această fază a bolii, cînd afecțiunea nu este încă neurochirurgicală, ci în stadiul de boală otologică și cînd tehnicile moderne operatorii microchirurgicale permit intervenții transtemporale și translabirintice posibile de efectuat numai cînd tumoarea nu a depășit încă conductul auditiv intern. Acest diagnostic, în această fază, este posibil cu ajutorul radiografiei stîncilor și al electroaudiometriei. Tumoarea producînd modificări osoase la nivelul stîncii temporale, radiografia stîncilor va evidenția dilatarea porului auditiv intern și mai tîrziu și o amputare a vîrfului stîncii. Electroaudiometria va pune în evidență hipoacuzia de tip percepție, iar proba Fowler sau Lüscher va indica și nivelul leziunii în melc sau dincolo de acesta.

Diagnosticul diferențial se va face în faza otologică, cînd există și vertij, cu vertijul Ménière, care poate fi eliminat clinic pe baza aspectului vertijului ; niciodată un neurinom nu produce un vertij atît de marcat ca cel din sindromul Ménière, iar audiometria completată cu proba Fowler sau Lüscher va indica și nivelul leziunii în melc sau dincolo de acesta. În fazele avansate ale bolii, probleme de diagnostic diferențial se pun cu alte afecțiuni ale fosei cerebrale posterioare, cum sînt tumoare de trunchi cerebral, arahnoidită de unghi pontocerebelos sau tumoare epidermoidă de unghi pontocerebelos.

Tratamentul neurinomului de acustic este numai chirurgical, otochirurgical în faza otologică, neurochirurgical în etapele trecute de faza otologică. Mortalitatea operatorie neurochirurgicală este de 25—30% și este dată mai ales de infarctizarea pontină. Deficitele postoperatorii constau în paralizia facială periferică, care este aproape constantă în ablații totale (și a capsulei tumorii), mai rar tulburări de echilibru, de deglutiție și hemipareză.

Particularitățile neurinomului de acustic

Neurinoamele de acustic sînt tumori foarte rare la copil, în timp ce la adult domină ca frecvență toate celelalte tumori ale fosei cerebrale posterioare.

Fiind tumori cu evoluție lentă, anamneza poate verifica retrospectiv o hipoacuzie a pacientului adult încă din copilărie.

Sînt tumori benigne, fără tendință la malignizare, diseminare lichidiană sau metastazare, benignitatea lor histologică fiind umbrită însă de localizarea tumorii, date fiind relațiile sale strînse cu trunchiul cerebral și celelalte formațiuni anatomice din unghiul pontocerebelos.

Este necesară investigarea unei hipoacuzii sau cofoze, mai ales unilaterale, la copil, descoperită accidental sau apărută brusc și care nu are vreo explicație locală de ureche externă sau medie, pentru a putea descoperi în faza otologică neurinomul de acustic și a rezolva afecțiunea cu tehnicile moderne de azi de către otologi, împiedicînd astfel dezvoltarea lui într-o afecțiune neurochirurgicală severă.

Tumorile disembrioplazice

Craniofaringioamele

Craniofaringioamele sînt tumori intracraniene de linie mediană dezvoltate din vestigiile embrionare ale tractului faringohipofizar primitiv, denumit punga lui Rathke. Sînt tumori dermoide.

Sinonime : Tumoarea lui Erdheim, după cel care realizează individualizarea anatomopatologică a tumorii în 1904 ; tumoare a pungii lui Rathke ; ratcom ; chist buconazal interpeduncular sau supraselar ; adamantinom ; ameloblastom ; chist rathkian ; tumoare a canalului hipofizar ; teratom și epiteliom pituitar. Termenul de craniofaringiom îi aparține lui Cushing, care în 1922 face și primele tentative chirurgicale pentru îndepărtarea tumorii.

Cu privire la *originea* craniofaringioamelor, majoritatea autorilor (Erdheim, 1904 ; Campbell și Hudson, 1960 ; Goldberg și Esbaugh, 1960) susțin *teoria disembrioplazică*, considerînd aceste tumori ca rezultînd din evoluția resturilor ectoblastice nediferențiate ale pediculului faringohipofizar. Ei aduc două argumente principale, și anume că *sediul tumorii* este totdeauna înaintea hipofizei pe traiectul chiar al pediculului faringohipofizar și că *aspectul histologic* al craniofaringiomului de epiteliu adamantinoid seamănă cu mugurele dentar, ceea ce evocă o origine embriologică comună. Alți autori (Carmichael, 1931 ; Kernohan și Luse, 1955) susțin *teoria meta-*

plazică, craniofaringiomul putîndu-se forma, după ei, prin metaplazia celulelor diferenţiate ale antehipofizei.

Pe baza argumentelor de mai sus noi sîntem partizanii teoriei disembrioplazice, la care trebuie să mai adăugăm şi faptul că aceste tumori se dezvoltă cu precădere la copii şi tineret.

Frecvenţa. Craniofaringioamele sînt tumori care se întîlnesc la toate vîrstele, însă cu precădere la copii şi tineret. Astfel, în seria Institutului de neurochirurgie Burdenko din Moscova, 56% din aceste tumori apar la copii între 1 şi 16 ani (Arendt şi Nersesyants, 1968). Wilkins (1965) arată că 1/2 din cazuri apar înainte de 15 ani. În seria Clinicii de neurochirurgie din Bucureşti între 1936–1978, din totalul de 163 de craniofaringioame la toate vîrstele, 101 (61,9%) au fost la copii între vîrsta de 1 şi 16 ani, formînd cel mai mare număr de tumori negliale intracraniene la copii. Craniofaringioamele constituie, în seria noastră, 9,2% (101 din 1 094) din totalul tumorilor intracraniene la copii, procent foarte apropiat de incidenţa de 9% din seria lui Matson (1969), care găseşte 68 de craniofaringioame între 750 de tumori intracraniene, în timp ce în seria Clinicii de neurochirurgie din Viena ele formează 8,2% (58 de cazuri) din 700 de tumori intracraniene (Koos şi Miller, 1971) sau 5–6% după datele lui Lambertz (1967). Dintre tumorile supratentoriale, ele reprezintă unul din grupele cele mai frecvente de tumori, şi anume 40% după Korniansky (1950), 17% după Koos şi Miller (1971), 21% (101 din 481) în seria Clinicii de neurochirurgie din Bucureşti. Craniofaringioamele reprezintă cele mai frecvente tumori de linie mediană supratentorială şi cele mai frecvente tumori ale regiunii chiasmatico-selare la copii, ca şi cele mai frecvente tumori intracraniene la copii, după glioame. Cel mai tînăr copil în seria noastră a fost de 16 luni. Cele mai multe cazuri au fost la vîrsta de 15 ani. Există însă şi cazuri rare de craniofaringioame neonatale (Majd şi colab., 1971; Azar-Kia şi colab., 1975). Repartiţia pe sexe a fost: 63 de băieţi şi 38 de fete. Pe o serie de 21 de craniofaringioame, între 1971 şi 1976, Horvath şi colab. (1976) întîlnesc 15 băieţi şi 6 fete. Alţi autori semnalează o incidenţă de două ori mai mare la băieţi.

Clasificarea craniofaringioamelor se face pe baza localizării lor faţă de diafragmul selar, şaua turcească şi chiasma optică. Astfel, deosebim craniofaringioame dezvoltate intraselar sub diafragmul selar şi dezvoltate supraselar (deasupra diafragmului selar), prechiasmatic şi retrochiasmatic.

Craniofaringioamele intraselare — mai puţin numeroase — modifică prin uzură aspectul şeii turceşti, care apare mărită şi subţiată, şi distrug devreme hipofiza. Pot eroda fundul selar şi pot pătrunde în sinusul sfenoidal. Ele sînt separate de faţa inferioară a creierului prin diafragmul selar (dura mater care acoperă şaua turcească). Dacă se dezvoltă mult, ridică în sus diafragmul selar în direcţia ventriculului III, făcînd un godeu în peretele inferior al acestuia. Chiasma optică este deplasată înainte şi în sus de tumoare, este în tensiune şi poate fi redusă cu timpul într-o panglică în loc să fie rotundă pe secţiune.

Craniofaringioamele supraselare formează majoritatea acestor tumori. Dezvoltîndu-se deasupra diafragmului selar care împiedică extinderea în jos a tumorii (spre şaua turcească), face ca ele să se extindă în sus spre ventriculul III, împingînd planşeul ventriculului III în sus, apoi chiar ocupînd secundar lumenul acestuia. Obstruarea parţială sau totală a ventriculului III duce la hidrocefalie obstructivă cu fenomene de HIC. Craniofaringioamele supraselare se pot dezvolta în toate direcţiile. Astfel pot fi individualizate :

Formele anterioare-preselare, denumite şi supraprechiasmatice, care comprimă chiasma optică şi nervii optici de sus în jos, manifestîndu-se clinic mai ales prin tulburări de vedere cu atrofie optică, aderînd uneori de artera carotidă internă uni- sau bilateral, de nervii şi chiasma optică, de ventriculul III.

Formele posterioare-retrochiasmatice se pot extinde şi retroselar. Pe lîngă compresiunea planşeului ventriculului III cu hidrocefalia ventriculilor laterali, pot produce compresiunea asupra protuberanţei cu obstruarea apeductului şi compresiunea elementelor trunchiului cerebral şi cerebelului. Se manifestă clinic mai ales prin fenomene de HIC şi semne de fosă cerebrală posterioară cu fenomene vestibulocerebeloase. În cursul dezvoltării tumorii se fac aderenţe cu formaţiunile de vecinătate şi mai ales cu planşeul ventriculului III, ceea ce face ca ablaţia acestor tumori să fie uneori dificilă. Ţesutul nervos de vecinătate însă nu este invadat, dar, de obicei, este modificat. Lambertz (1967) subliniază existenţa unei reacţii gliale care se interpune între ţeusutul tumoral şi ţesutul nervos şi importanţa acestui ţesut nefuncţional care uşurează în parte ablaţia tumorii.

Aspect macroscopic. Este o tumoare bine delimitată, cu capsulă netedă, albă, mai deseori groasă şi tare, chiar calcificată alteori, însă subţire şi fragilă. Volumul tumorii este variabil, putînd ajunge la dimensiuni considerabile pentru această regiune — chiar cît o portocală. De obicei, însă, este de dimensiunea unei nuci. Întrucît tumoarea poate fi solidă, chistică, calcificată sau prezentînd combinaţii de aceste stări, pe secţiune aspectul variază de la o tumoare cu aspect alb-roz sau gri-roz, moale sau dură, cu sau fără calcificări, la o tumoare complet calcificată, cu aspect pietrificat sfărîmicios. Alteori, prin degenerarea chistică, în tumoare se găsesc chisturi unice, multiple sau multiloculare. Lichidul chistic conţinut în craniofaringiom are o culoare brun-verzuie, ca motorina, cu numeroase cristale strălucitoare de colesterol şi celule scuamoase detaşate din peretele chistului. Lichidul acesta nu se coagulează de obicei. Peretele chistului se poate necroza şi astfel lichidul inundă spaţiile subarahnoidiene sau cavităţile ventriculare. Dacă chistul s-a rupt, lichidul poate conţine eritrocite şi pigment sanguin (sîngele provine din micile hemoragii ale parenchimului cerebral perichistic). Pereţii chistului se pot calcifica, în care caz, după evacuarea spontană sau operatorie a chistului, capsula nu colabează (fig. 206).

Aspectul microscopic al craniofaringiomului se caracterizează prin prezenţa constantă de ţesut adamantin, însă fără formare de smalţ şi keratinizare. Histologic, tumoarea este formată din cordoane epiteliale ce dau o reţea complicată, neregulată, cu o stromă mai mult sau mai puţin abundentă. Aspectul şi dispoziţia elementelor celulare amintesc structura

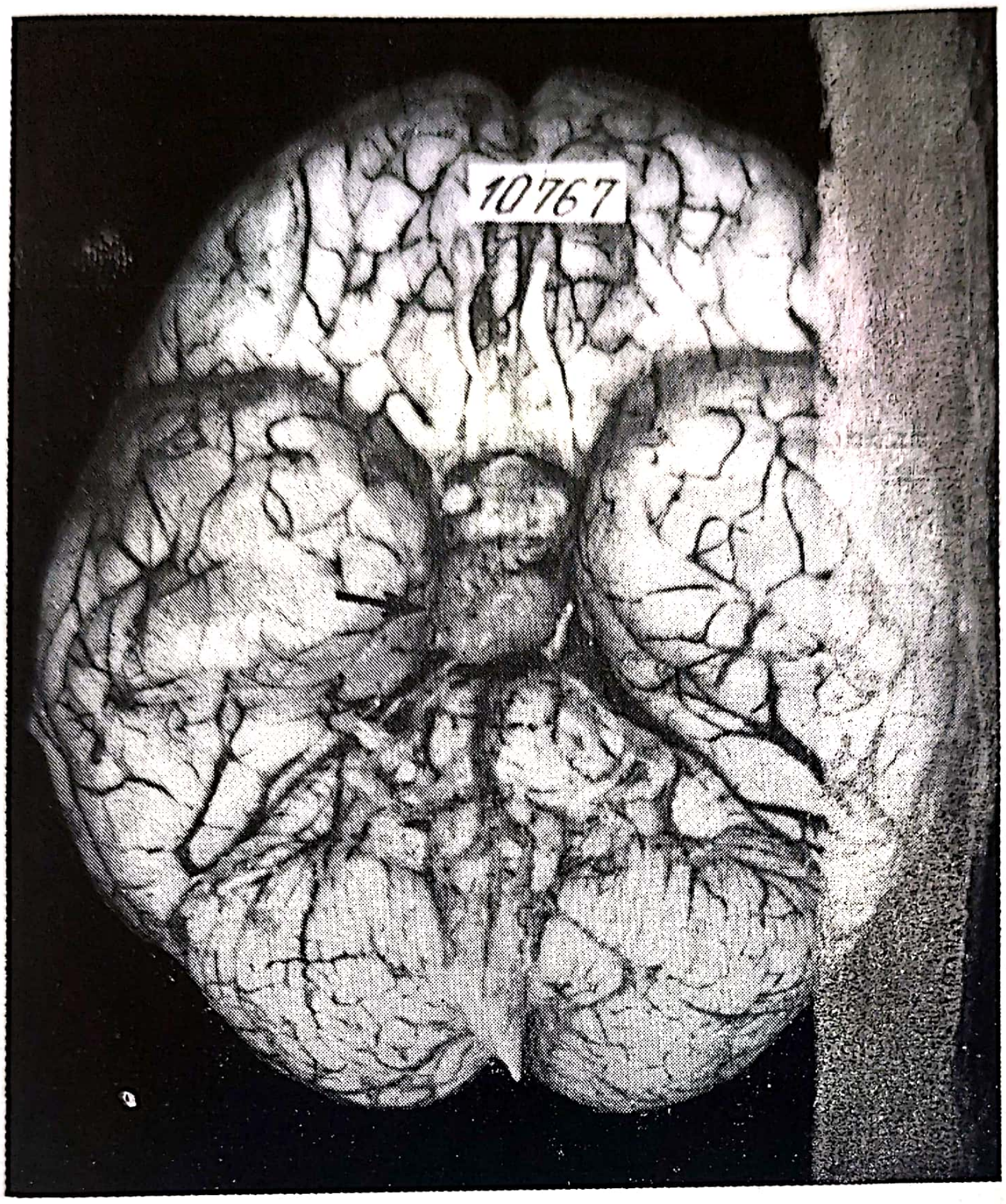

Fig. 206. — Craniofaringiom. Aspect macroscopic. Piesă necroptică. Fața bazală a creierului la un băiat de 14 ani.

organului embrionar adamantin cu stratul bazilar sau stratul de ameloblaste, alcătuit din celule cilindrice cu nucleii ovali sau veziculari, cu citoplasma puțin abundentă și limite neprecise. În opoziție cu organul smalțului, unde pătura de ameloblaste este formată dintr-un singur rînd de celule, aici elementele tind să ia o dispoziție stratificată. Pulpa este formată din celule stelate care se anastomozează între ele prin punți de citoplasmă, formînd mase sincițiale. Calcificarea este frecventă atît în stratul epitelial, cît și în țesutul conjunctiv. Ea are aspect neregulat, putînd să se întindă pe suprafețe destul de mari.

Simptomatologie. Datorită situării lor în regiunea diencefalohipofizară din apropierea chiasmei optice, a ventriculului III, a hipotalamusului și a hipofizei, craniofaringioamele dau simptome legate de aceste formațiuni. Simptomatologia depinde de sediul primar al tumorii (intra- sau supraselar) și de extinderea tumorii (pre- sau retrochiasmatic și chiar retroselar).

Debutul clinic al tumorii se poate deseori reconstitui ca fiind cu ani în urmă, mai ales în formele cu debut endocrin, cărora părinții nu le acordă de multe ori importanță.

La copii, motivul internării este deseori sindromul de hipertensiune intracraniană. Aceasta este cu atît mai valabil cu cît copilul este mai mic.

Există în general o părere că în timp ce la copilul mic modificările de fund de ochi în craniofaringioame sînt de tip edem papilar, la tineret şi adult ele sînt de tip atrofie optică primitivă. Aceasta corespunde cu realitatea. Explicaţia acestui fapt rezidă în manifestarea clinică la copii mici, mai ales a craniofaringioamelor supraretroselare, care comprimă curînd trunchiul cerebral şi apeductul cu manifestări de hidrocefalie obstructivă triventriculară şi semne vestibulocerebeloase. Din această cauză pun deseori probleme dificile de diagnostic diferenţial cu procesele expansive de fosă cerebrală posterioară care la copii sînt mai frecvente decît craniofaringioamele. Sindroame de HIC apar şi la copii mai mari, în formele supraselare cu compresiune şi eventual cu invadarea ventriculului III, cu obstruarea uneia sau a ambelor găuri ale lui Monro. Ca rezultat apare o hidrocefalie obstructivă uni- sau biventriculară (de ventriculi laterali). Dar fenomenele de HIC în craniofaringioame denotă totdeauna un *semn de gravitate*, fiind expresia fie a unei tumori supraselare mari, fie a unei forme retroselare, care pune cele mai dificile probleme chirurgicale în ablaţia craniofaringioamelor. Reiese deci că, spre deosebire de adulţi cu craniofaringioame, copiii se internează de cele mai multe ori cu fenomene de HIC, care la cei mici reprezintă singura manifestare clinică, în timp ce la copiii mai mari, cu manifestări endocrine ori tulburări vizuale, HIC constituie un stadiu avansat al bolii.

În seria noastră, 80% din copii cu craniofaringioame au prezentat fenomene de HIC. Menţionăm că cefaleea în craniofaringioame este de obicei difuză, dar poate fi frontală sau occipitală, mai ales în formele retroselare. Cefaleea apare în crize uneori prin trecerea copilului din decubit în ortostatism. Este cazul mai ales în craniofaringioame ce comprimă apeductul lui Sylvius sau gaura lui Monro. În aceste cazuri, tumoarea acţionează ca o supapă mobilă care obstruează apeductul lui Sylvius sau gaura lui Monro, producînd prin aceasta o obstrucţie bruscă a circulaţiei LCR, cu creştere tot aşa de bruscă a hipertensiunii intracraniene, care poate produce hernii parenchimatoase cu stare gravă pînă la exitus. Copilul, pentru a scăpa de aceste crize de HIC, trece uneori repede în poziţie genupectorală pentru a debloca circulaţia LCR şi a remite durerea de cap. Există şi cazuri în care predomină vomismentele şi durerile abdominale care pot sugera o afecţiune digestivă sau, mai ales cînd există şi tulburări de echilibru, o tumoare de ventricul IV. Unul din cazurile noastre a fost tratat timp de doi ani pentru vărsături acetonemice. Afară de fenomenele de HIC se mai pot observa şi alte tulburări neurologice, ca paralizii de *nervi cranieni, sindroame piramidale deficitare* de tipul hemiparezei, dar mai ales *semne vestibulocerebeloase* cu nistagmus, tulburări de echilibru şi mai rareori fenomene de discoordonare. Crizele comiţiale sînt excepţionale. Uneori, afecţiunea este însoţită de un sindrom meningian intermitent clinic şi chiar şi biologic, cu pleocitoză limfocitară şi mai ales cu hiperalbuminorahie moderată.

Tulburări diencefalice. Tulburări de somn. Uneori, printre motivele internării, pe lîngă alte semne, se notează de către părinţi o tendinţă la somn — copilul care nu dormea după masă simte nevoia să doarmă cîteva ore sau adoarme în timpul orelor de curs, ceea ce deseori este interpretat de către cadrele didactice ca lipsă de interes pentru şcoală. Rareori apare și o inversare a ritmului somnului: copilul prezintă o tendință la somn ziua, în timp ce noaptea nu poate dormi. Uneori apar *dereglări termice* intense cu hipertermie, mai rar cu hipotermie, sau crize de bradicardie și hipotensiune arterială.

Tulburări psihice. În majoritatea cazurilor, intelectul este normal, dar există, mai ales în cazurile avansate, un sindrom de demențiere progresivă. Alteori apar tulburări afective, ca irascibilitate, uneori chiar tulburări de comportament. Părinții se plîng că înainte copilul era ascultător, bun și că a devenit neascultător, înjură, bate.

Tulburări oftalmologice. Aceste tulburări se manifestă prin scăderea acuității vizuale și prin deficitele de cîmp vizual. Chiasma optică și nervii optici, ca și bandeletele optice pot fi comprimate de tumoare fie de jos în sus (în cazul craniofaringioamelor intraselare), fie de sus în jos (în cele supraselare). Toate acestea duc la deficite de cîmp vizual, care credem că sînt mult mai frecvente decît le decelăm. Dar pentru un examen de cîmp vizual corect este nevoie de o colaborare perfectă între pacient și oftalmolog. De aceea, acest examen poate fi efectuat numai la copii mai mari și fără tulburări de intelect. S-au putut pune în evidență deficite de cîmp vizual care de cele mai multe ori se manifestă sub forma de hemianopsie bitemporală, de obicei asimetrică, tumoarea dezvoltîndu-se deseori mai mult de o parte. În cazurile cînd tumoarea se dezvoltă retrochiasmatic, comprimînd o bandeletă optică, deficitele de cîmp vizual vor avea un aspect de hemianopsie homonimă. Compresiunea directă pe chiasmă sau nervi optici duce la scăderea acuității vizuale, prin instalarea mai întîi a unei palori papilare, urmată de o atrofie optică primitivă cu amauroză, leziune ireversibilă. De aceea, scăderea acuității vizuale denotă o indicație de urgență operatorie. Dacă acuitatea vizuală scade numai la un ochi, fără deficit de cîmp vizual, compresiunea este anterioară, adică direct pe nervul optic respectiv.

Tulburări endocrine. Deseori tulburările endocrine sînt prima manifestare a bolii, ele fiind însă numai rareori un semn alarmant pentru părinți. Acestea se manifestă sub formă de tulburări de creștere, întîrzieri în dezvoltarea gonadică, de tulburări ale dezvoltării greutății corporale și sub formă de diabet insipid (fig. 207).

Tulburările de creștere se manifestă sub formă de hipostatură. Pentru Geraud și colab. (1955), hipostatura în craniofaringioame este constantă, în timp ce Lambertz (1966) găsește doar în 1/3 din cazurile de craniofaringioame o întîrziere a creșterii. Pe seria noastră, întîrzierea de creștere apare în 37 % (37 din 101) din cazurile de craniofaringioame la copii. Hipostatura în craniofaringioame este accentuată și apare ca un nanism hipofizar datorită compresiunii și distrugerii hipofizei, deci prin insuficiența somatotropă în primul rînd. Este un nanism armonios, proporționat, ale cărui caracteristici sînt gracilitatea, capul mic, proeminențele osoase ale feței puțin dezvoltate, față rotundă cu trăsături gracile, facies pueril, ochii mici, rotunzi, gură și nas mici, bărbia mică, deseori retrognatism. Pielea este fină, palidă. Uneori tegumentele sînt reci, ușor infiltrate, iar țesutul adipos este normal dezvoltat sau poate exista obezitate (fig. 208).

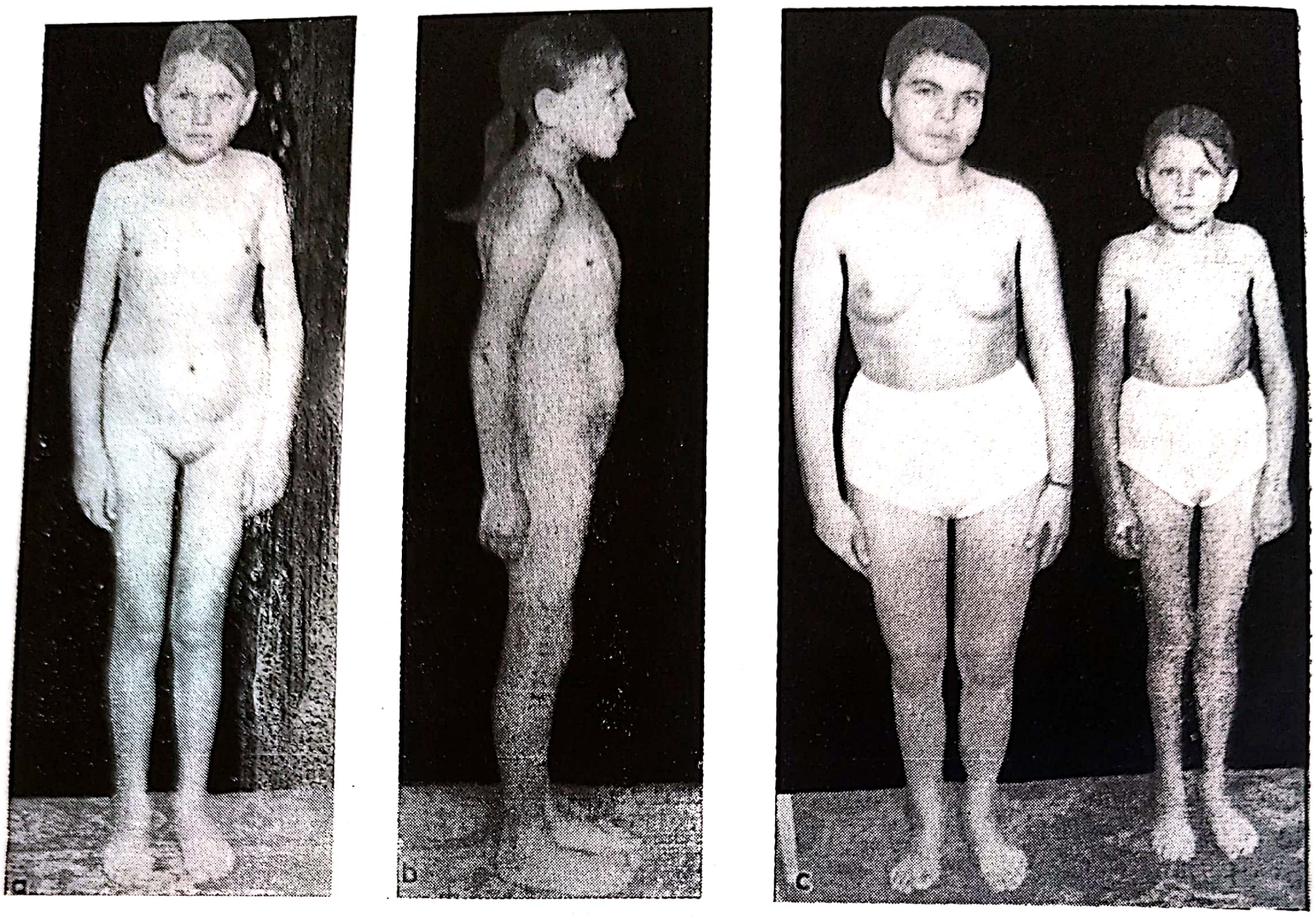

Fig. 207. — Craniofaringiom la o fetiță în vîrstă de 16 ani cu hipostatură și impuberă :

a, față ; *b*, profil ; *c*. comparație cu o fetiță de aceeași vîrstă.

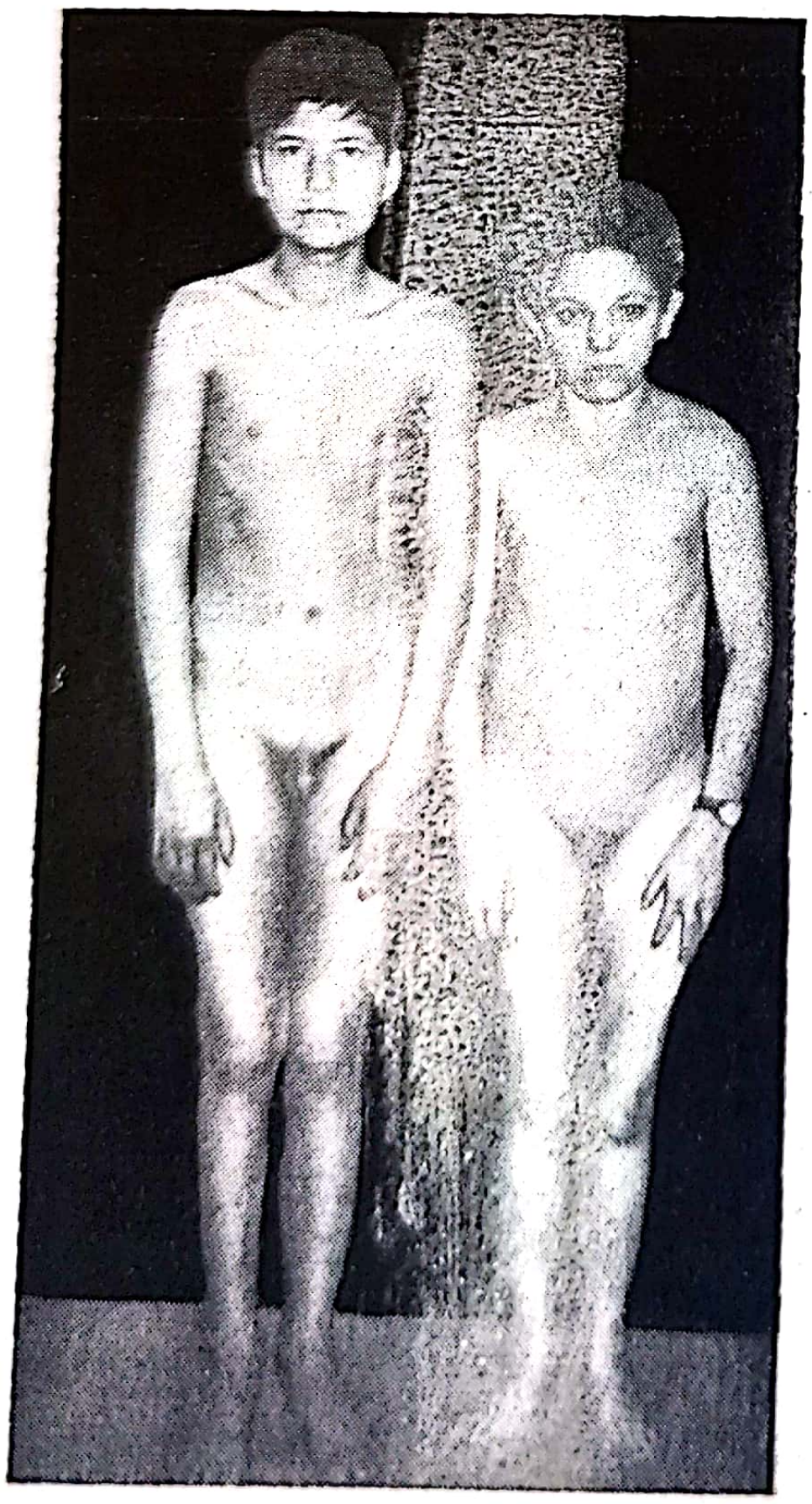

Fig. 208. — Băiat cu craniofaringiom, în vîrstă de 23 de ani, hipostatural și cu nedezvoltare gonadică, în comparație cu un băiat în vîrstă de 14 ani (martor).

Întîrzierea dezvoltării gonadice în craniofaringioame nu apare singură, ci este asociată cu hipostatură şi uneori şi cu obezitate, deci este un infantilo-nanism sau un sindrom adipozogenital. Ea apare în cadrul unui sindrom pluriglandular. Întîrzierea dezvoltării gonadice poate fi afirmată numai la vîrsta pubertară şi este datorată — în cazul craniofaringioamelor — unei insuficienţe de hormon gonadotrop. În mod excepţional se citează cazuri de craniofaringioame cu pubertate precoce (Ford, 1960). Noi nu am întîlnit astfel de cazuri în seria Clinicii de neurochirurgie din Bucureşti.

Diabetul insipid este un sindrom endocrin frecvent întîlnit în craniofaringioame. El este semnalat preoperator în 25 % din craniofaringioame de Air (1963), Bernasconi şi colab. (1964) şi Northfield (1957), în 20 % din cazuri de Lambertz (1966) şi doar în 5,5 % din cazuri de Matson şi Crigler (1960). În seria Clinicii de neurochirurgie din Bucureşti diabetul insipid preoperator a fost găsit în 20 % din craniofaringioame la copii. Postoperator, diabetul este mult mai frecvent şi este de origine traumatică datorită actului operator. Frecvenţa şi severitatea diabetului postoperator sînt în funcţie de gradul interesării tijei pituitare şi a nucleilor supraoptici şi paraventriculari din pereţii ventriculului III şi nu de lezarea lobului posterior. Diabetul insipid postoperator în craniofaringioame apare fie imediat, chiar pe masa de operaţie, fie pînă în a cincea zi (Randall şi colab., 1960). Asocierea de mai multe deficite de stimuline hipofizare cu diabet insipid are valoare localizatorie pentru o tumoare a regiunii diencefalohipofizare.

Investigaţiile paraclinice pentru diagnosticul craniofaringioamelor aduc indicaţii preţioase.

Radiografia simplă a craniului, uneori, singură poate preciza diagnosticul de craniofaringiom. Ea poate pune în evidenţă fie semne de HIC, fie modificări ale şeii turceşti sau calcificări. Aspectul radiologic al şeii turceşti nu este specific craniofaringiomului. Ea poate fi normală sau poate prezenta modificări care variază după cum tumoarea este intra- sau supraselară, cu sau fără fenomene de HIC. În craniofaringioamele supraselare, mărirea şeii turceşti poate fi dată de sindromul HIC la copii mai mari sau de compresiune a tumorii de sus asupra şeii turceşti, cu erodarea lamei patrulatere şi a apofizelor clinoide, mai ales posterioare (fig. 209 *a*). Alteori, în cazurile de craniofaringioame intraselare se întîlneşte o şa turcească mărită, balonată, ca în tumorile hipofizare (fig. 209 *b*). Întrucît tumoarea se dezvoltă de obicei asimetric, cu predominanţa unilaterală, şaua turcească poate apărea cu dublu contur (fig. 209 *c*). Caracteristic craniofaringioamelor sînt *calcificările intra- şi supraselare*. Aceste calcificări sînt intratumorale (cele mai deseori), avînd aspectul de granule conglomerate sau de umbre neregulate de diferite dimensiuni (fig. 210); rareori se întîlneşte calcificarea perichistică, în care caz calcificarea apare în „coajă de ou". Calcificarea intratumorală nu reflectă mărimea tumorii, întrucît numai cu totul excepţional toată tumoarea este calcificată. În schimb, calcificarea perichistică delimitează de obicei tumoarea (fig. 211). Pentru diagnosticul corect al acestor calcificări se recomandă tomografia şeii turceşti, care va putea deosebi eventual o calcificare postmeningitică sau de altă natură care se suprapune şeii turceşti pe radiografia simplă.

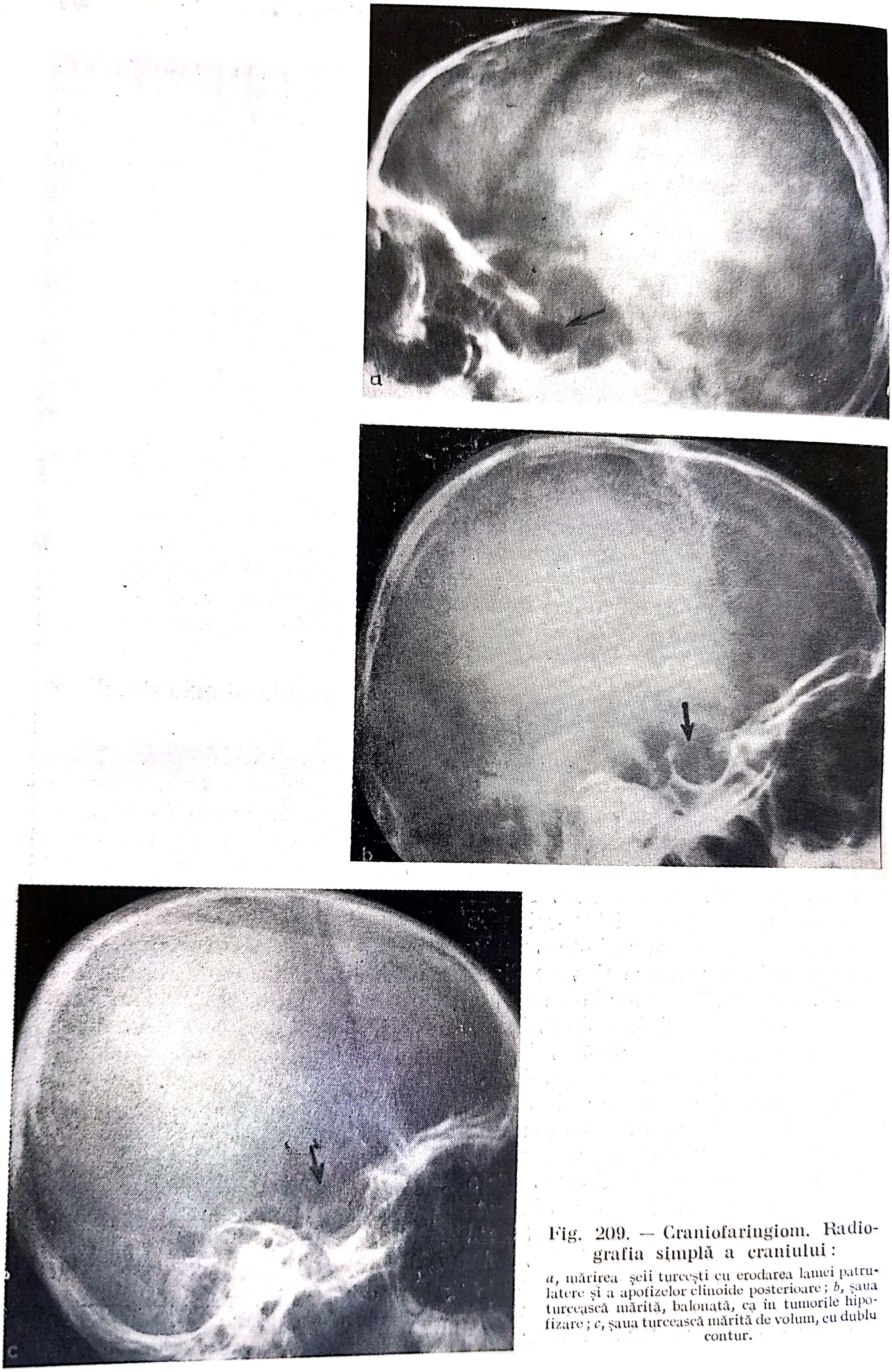

Fig. 209. — Craniofaringiom. Radiografia simplă a craniului:

a, mărirea șeii turcești cu erodarea lamei patrulatere și a apofizelor clinoide posterioare; *b*, șaua turcească mărită, balonată, ca în tumorile hipofizare; *c*, șaua turcească mărită de volum, cu dublu contur.

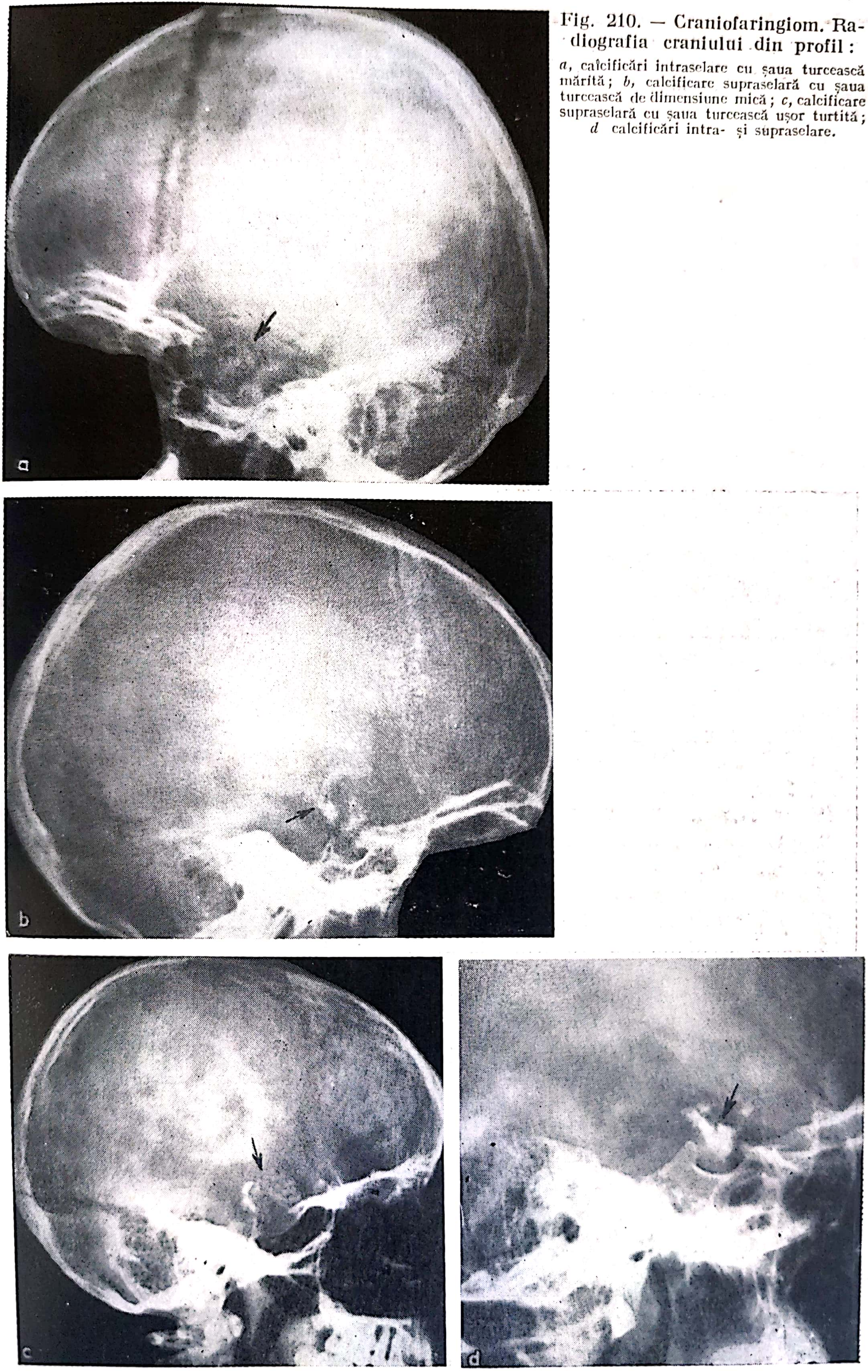

Fig. 210. — Craniofaringiom. Radiografia craniului din profil:

a, calcificări intraselare cu şaua turcească mărită; *b*, calcificare supraselară cu şaua turcească de dimensiune mică; *c*, calcificare supraselară cu şaua turcească uşor turtită; *d* calcificări intra- şi supraselare.

Fig. 211. — Craniofaringiom. Calcificarea peretelui chistului în „coajă de ou".

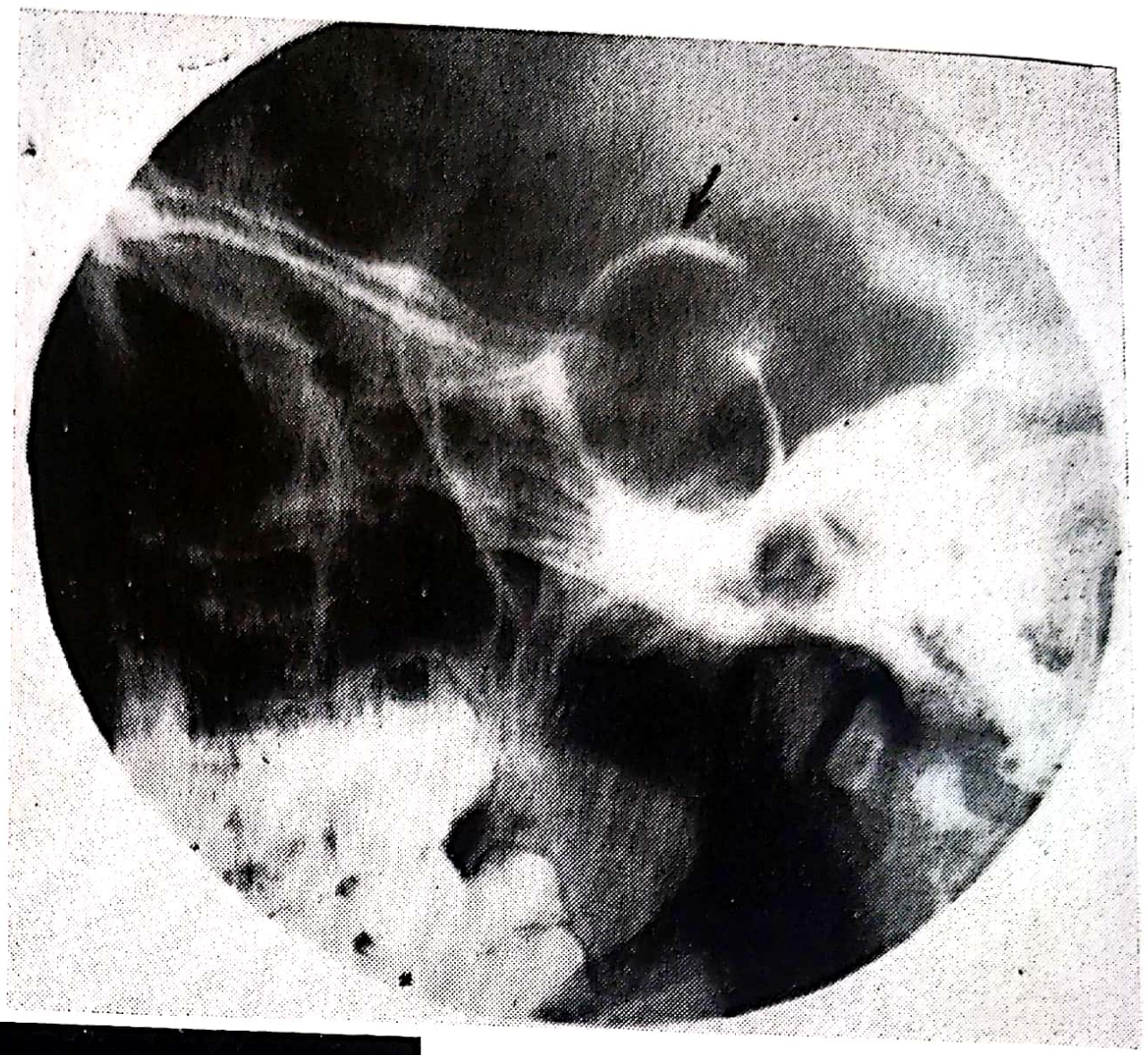

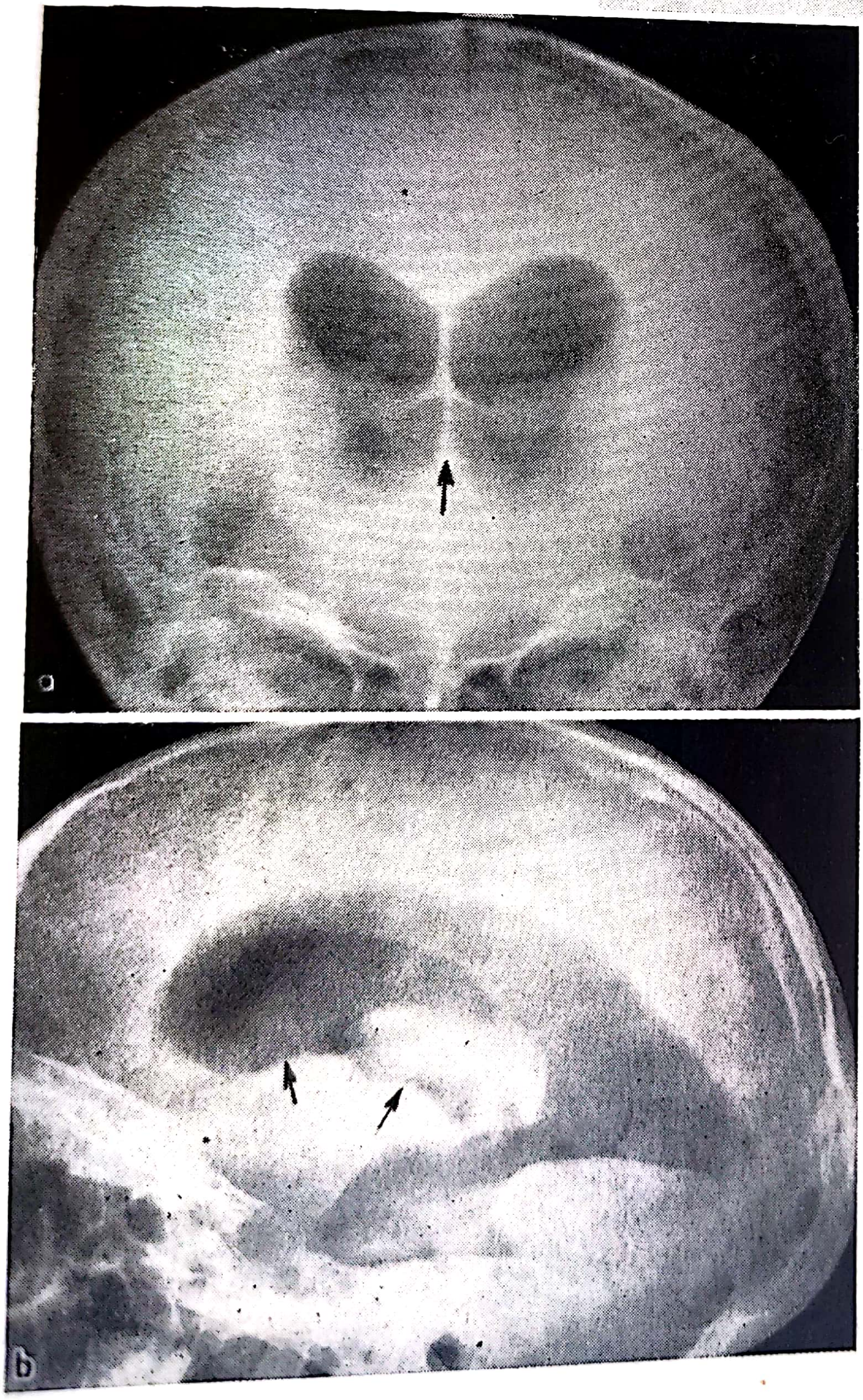

Fig. 212. — Craniofaringiom. Ventriculografie (hidrocefalie internă): *a*, față : amputarea părții inferioare a ventriculului III ; *b*, profil : dilatarea găurii Monro cu amputarea porțiunii anterioare a ventriculului III.

De asemenea, tomografia șeii turcești poate evidenția o calcificare care pe radiografia simplă nu apare. Frecvența acestor calcificări privind serii ce cuprind toate vîrstele variază între 50% (Wertheimer și colab., 1957), 54,54% (Arseni și Maretsis, 1972), 72% (Northfield, 1957) și 76% (Rougerie și Fardeau, 1962). Frecvența calcificărilor în serii numai de copii este însă mult mai mare. Astfel, Matson (1969) arată că pe seria lui de 50 de craniofaringioame numai două cazuri nu au prezentat calcificări supraselare, dar și la unul din acestea au existat calcificări pe secțiunile histologice. Lambertz (1966) le întîlnește în aproape 90% din cazuri, dar unele fiind discrete se pot evidenția numai pe tomografii. În seria noastră dintre 1935 și 1978, calcificările au fost prezente în 76% din cazuri. Într-o serie recentă (între 1971 și 1976) s-au găsit calcificări în 95,4% din cazuri (Horvath și colab., 1976).

În cazurile cînd radiografia simplă nu dă suficiente indicații de localizare, adică în cazurile fără calcificări, se vor efectua examene de contrast. În absența semnelor de HIC se va efectua o *pneumoencefalografie fracționată*, care va putea arăta deplasarea cisternelor supraselare, cum este deplasarea cisternei chiasmatice înainte și în sus în cazul cînd craniofaringiomul este situat supra- și intraselar. Limitele tumorii pot fi vizibile prin umplerea cisternelor bazilare (interpedunculară, pontină și chiasmatică). În cazuri dificile de diagnosticat, și care sînt destul de rare, se va recurge chiar la o ventriculografie, ce va arăta o hidrocefalie a ventriculilor laterali, cînd tumoarea este deja suficient de mare pentru a obstrua gaura lui Monro, o ridicare a planșeului ventriculului III cu amputarea parțială sau chiar totala sa dispariție (fig. 212). În cazurile de craniofaringioame cu extindere retroselară, apeductul lui Sylvius și ventriculul IV pot fi deplasate posterior.

Pneumochistografia sau chistografia lipiodolată nu o utilizăm în clinica noastră, ea determinînd mărimea și extinderea chistului craniofaringiomului.

Angiografia carotidiană este utilizată numai rareori în diagnosticarea craniofaringioamelor la copii. Utilitatea sa este mai mult iconografică, întrucît numai rareori are indicație. Angiografia carotidiană arată pe clișeul anteroposterior numai modificări ale segmentului inițial al arterei cerebrale anterioare, care apare ridicată și care pledează pentru o neoformație supraselară ; în rest, modificările sînt de tip hidrocefalie simetrică.

Iodoventriculografia poate pune în evidență mai bine decît pneumoventriculografia amputarea recesusului anterior al ventriculului III ; poate confirma de asemenea obliterarea uneia sau a ambelor găuri ale lui Monro.

Dintre examenele radiologice, cel mai util este *radiografia simplă*, care ne poate furniza date de HIC și date de diagnosticare a tumorii cînd apar calcificările. În cazurile cînd nu poate preciza diagnosticul, noi preferăm pneumoventriculografia, ceea ce este rar.

Scintigrafia cerebrală dă de multe ori imagini neconcludente. În cazurile cînd indică o zonă hiperactivă intensă frontobazală mediană este vorba mai degrabă de forme celulare decît chistice sau calcificate. Dealtfel, această imagine pledează mai mult pentru un gliom de hipotalamus decît pentru craniofaringiom. Tomografia axială computerizată dă imagine concludentă, dar numai în cazurile în care și la scintigrafia cerebrală s-a putut localiza tumoarea. În plus va arăta gradul hidrocefaliei.

Electroencefalografia are o valoare redusă în craniofaringioame. Ea arată modificări în special în cazurile de HIC, cînd dealtfel traseele sînt asemănătoare cu cele din tumorile de ventricul III sau fosă cerebrală posterioară.

Diagnosticul se bazează pe coroborarea datelor clinice și paraclinice, ceea ce va duce la individualizarea formelor de craniofaringioame. În *craniofaringioamele prechiasmatice*, semnele de HIC lipsesc sau sînt tardive; predomină în schimb semnele endocrine de hipopituitarism și semnele oculare cu compresiune directă asupra căilor optice, cum sînt scăderea acuității vizuale prin atrofie optică primitivă și deficite de cîmp vizual, mai ales sub formă de hemianopsie bitemporală. Examenul radiologic simplu poate arăta calcificări intra- și supraselare în partea anterioară a șeii turcești sau preselar. Examenele radiologice de contrast gazos sau uleios arată o amputare a părții anteroinferioare a ventriculului III. În *craniofaringioamele supraselare retrochiasmatice* predomină semnele de HIC. Semnele oculare sînt aproape constante și constau în modificări ale fundului de ochi de tip edem papilar de diverse grade. Modificările endocrine sînt rare, în schimb există deseori semne neurologice piramidale și mai ales vestibulocerebeloase. Radiografia simplă poate arăta sau nu calcificări retroselare. Examenele de contrast decelează dilatația ventriculilor laterali cu invadarea mai mult sau mai puțin accentuată a ventriculului III de către tumoare și, uneori, deplasarea posterioară a apeductului și ventriculului IV (Rougerie și Fardeau, 1962).

Diagnostic diferențial. Dacă diagnosticul de craniofaringiom este simplu în cazul cînd există tulburări endocrine, modificări oculare, semne de HIC, modificări selare și calcificări intra- și supraselare, există situații însă cînd simptomatologia clinică este necaracteristică și pune probleme dificile de diagnotic diferențial. Întrucît la copii predomină formele de HIC, acestea sînt și cele care pun cele mai serioase probleme de diagnostic (Arseni și colab., 1976). În cazurile în care vomismentele cu dureri abdominale domină tabloul clinic, pediatrul care vede primul acești copii este orientat mai degrabă spre o *afecțiune digestivă*, ca apendicită, insuficiență hepatică, crize acetonemice, parazitoză intestinală etc. Existența vomismentelor asociată cu cefalee, care persistă, trebuie totdeauna să orienteze spre o afecțiune cerebrală sau cel puțin să tenteze către o asemenea investigație pentru eliminarea sau confirmarea ei. Existența sindromului de HIC, asociat cu tulburări de echilibru, sugerează la copii mici mai degrabă *o tumoară de fosă cerebrală posterioară*, care este mai frecventă la aceștia decît craniofaringiomul. De aceea, pentru precizarea diagnosticului, în asemenea cazuri trebuie recurs la mijloace radiologice de contrast, care vor elucida diagnosticul, bineînțeles numai în cazurile unde lipsesc calcificările supraintraselare. Craniofaringioamele fiind uneori însoțite de un sindrom meningian clinic și chiar biologic, diagnosticul diferențial se va face în aceste cazuri cu *meningita*. Reacția meningiană din cadrul craniofaringioamelor, care este dealtfel relativ rară, se datorește pătrunderii de lichid în LCR prin fisurarea capsulei craniofaringiomului. Reacția meningiană intermitentă cu pleocitoză, uneori marcată, de obicei limfocitară, și albuminorahie relativ moderată (sub 1 $\mathrm{g}^0/_{00}$), asociată cu fenomene de HIC, este evocatoare de craniofaringiom. Probleme de diagnostic se pun și în cazul cînd *tulburările endocrine* sînt pe primul plan. În aceste cazuri trebuie eliminată *originea hipofizară primară netumorală* a acestora, prin mijloace de investigație paraclinice. În cazul *tumorilor hipofizare*, dealtfel foarte rare la copii, leziunea fiind în aceeași regiune și tratamentul fiind tot chirurgical, greșeala de diagnostic este fără urmări.

Evoluție. Aceste tumori se comportă ca neoformații cu evoluție lentă, neprezentînd semne histologice de malignitate, nemetastazînd niciodată, deci sînt tumori benigne din punct de vedere histologic. Dacă evoluția locală a tumorii este în general lentă, ea poate prezenta puseuri de creștere bruscă, legate fie de dezvoltarea bruscă a unui chist, fie de perturbări vasculare intratumorale, cu hemoragii, necroze, edem (Lambertz, 1967), care pot în parte regresa. Uneori, aceste fenomene pot fi produse de traumatisme craniocerebrale chiar minore. Acestea pot duce nu numai la mărirea tumorii, dar și la diminuarea craniofaringiomului. Fenomenele de creștere bruscă a tumorii se traduc prin exacerbarea fenomenelor clinice, mai bine zis duc la o acutizare a simptomelor clinice de HIC, după cum ruperea spontană — printr-un traumatism craniocerebral — a chistului poate duce, după o stare trecătoare de reacție meningiană, la o ameliorare evidentă a simptomelor de HIC.

Prognosticul craniofaringioamelor depinde de sediul lor și de structura parenchimului tumorii. Craniofaringioamele neoperate, cu sediul intraselar și prechiasmatic, pe lîngă tulburările endocrine descrise, vor duce la o scădere progresivă a acuității vizuale pînă la amauroză. Cele supra-retrochiasmatice și retroselare vor da fenomene de HIC și periclitează viața bolnavului, dacă nu se operează. Prognosticul craniofaringioamelor operate privește prognosticul operator și prognosticul îndepărtat, care sînt susceptibile, cum s-a văzut, de complicații neurologice și endocrine, cu o mortalitate generală de 25% și cu tendința la recidivă după ablații subtotale. De aceea, prognosticul lor poate fi ameliorat numai prin tentativă de ablație totală cu folosirea tehnicilor de microneurochirurgie și utilizarea tratamentului cortizonic pre-, per- și postoperator.

Tratamentul craniofaringioamelor este chirurgical și opoterapic. Indicația operatorie este dată de semnele de HIC care periclitează viața bolnavului, de semne oculare care pot duce la atrofie optică cu pierderea vederii, de tulburări neurologice, semne vestibulocerebeloase, piramidale, pareze oculare. Tulburările endocrine singure nu pun indicație operatorie, întrucît ele nu se ameliorează postoperator, ci se accentuează. Intervenția chirurgicală trebuie să tenteze ablația totală a tumorii, deoarece aceste tumori benigne din punct de vedere histologic recidivează dacă nu se face ablația totală. Dar exereza totală a tumorii nu este totdeauna posibilă. Probleme mai dificile pun formele retrochiasmatice și retroselare. Dacă în formele prechiasmatice abordul transfrontal permite ablația tumorii cu rezerva dificultăților legate de aderențe, în special față de arterele carotide interne, formele mai posterioare necesită uneori calea transfrontală intraventriculară cu lărgirea unei găuri a lui Monro. În forma retroselară s-a propus și abordul pe cale subtemporală. Utilizarea tehnicilor microneurochirurgicale își găsește o largă aplicare în tratamentul craniofaringioamelor, ca și al altor tumori din regiunea selară, fiind de mare ajutor atît pentru disecția, cît și pentru decompresiunea craniofaringiomului, pentru determinarea limitelor sale anterioare și posterioare și separarea capsulei tumorii de nervii optici, chiasma optică, de arterele carotide interne, cerebrale anterioare, comunicanta anterioară și formațiunile hipotalamice. În general, ablația formelor chistice este ușoară, în timp ce formele solide cu calcificări pun probleme de exereză dificile datorită aderențelor cu planșeul ventriculului III și riscurilor de lezare a hipotalamusului. Este totuși interesant că formele chistice mai ușor abordabile au un prognostic îndepărtat mai sumbru decît cele nechistice (Katz, 1975). Trebuie tentată ablația totală în toate formele prechiasmatice, în timp ce în cele retrochiasmatice și cu tumoare solidă calcificată aceasta este în cele mai multe cazuri imposibilă.

Intervențiile paliative duc totdeauna la recidive. Radioterapia postoperatorie preconizată în trecut a fost părăsită, întrucît tumoarea este radiorezistentă. Totuși, Kramer și colab. (1961) recomandă după evacuarea chistului 5 500 r la copii, raportînd rezultate favorabile la 6 copii tratați astfel. Radioterapia ar acționa nu asupra tumorii înseși, ci asupra celulelor secretante ale pereților chistului.

Cele două urmări postoperatorii de temut sînt : diabetul insipid și insuficiența suprarenală acută.

Diabetul insipid există în 10—20% din cazuri preoperator, dar apare mai frecvent postoperator prin lezarea traumatică intraoperatorie a tijei pituitare. Este mai frecvent în exereza totală decît parțială și poate fi corectat prin administrare de extract retrohipofizar.

Insuficiența suprarenală acută, responsabilă de cele mai multe ori de mortalitatea operatorie și postoperatorie în craniofaringioame, este mult mai puțin frecventă în prezent datorită administrării sistematice de corticoizi pre- și postoperator, care trebuie să fie în doze suficient de mari și pe o durată suficient de lungă.

Noi utilizăm la copii, în seara premergătoare operației, între 1 și 2 fiole (25—50 mg) hemisuccinat de hidrocortizon după greutate : pînă la 15 kg una fiolă, peste 15 kg 2 fiole. La fel, dimineața înainte de operație ; per operator 100 pînă la 200 mg. Postoperator întrebuințăm următoarea schemă de tratament, modificată în funcție de greutatea copilului : în ziua operației 100 mg inj. ; prima zi 75 mg inj. ; a 2-a zi 75 mg inj. ; a 3-a zi 75 mg inj. ; a 4-a zi 50 mg inj. ; a 5-a zi 25 mg inj. ; a 6-a zi pînă la a 12-a zi 15 mg per os.

Alte complicații sînt legate de lezări anatomice de vecinătate manifestate prin : netrezire din narcoză, hipertermie, tulburări digestive cu vomismente în „zaț de cafea'' ca manifestare a unei ulcerații digestive acute de origine centrală. Postoperator, fie că persistă, fie că apare sau se accentuează o insuficiență tiroidiană prin insuficiența tireotropă, manifestată prin uscăciunea pielii ușor infiltrată, care se corectează prin administrare de tiroidă în perioada de convalescență. Pentru tratamentul tulburărilor endocrine bolnavul va fi adresat unui serviciu de specialitate (endocrinologie) în evidența căruia va rămîne ani îndelungați. Dintre toate tulburările endocrine, întîrzierea staturală va fi cel mai greu de corectat. Există o tendință la creșterea ponderală a copiilor operați de craniofaringioame, mai ales în primele 6 luni postoperator, greu controlabilă prin regimul alimentar. Se pare că ea este de origine hipotalamică.

Rezultate. Așa cum subliniază toate statisticile, rezultatele postoperatorii au fost mult îmbunătățite în ultima perioadă. Într-adevăr, craniofaringioamele, spre deosebire de alte tumori intracraniene la copii, pun probleme postoperatorii mult mai grave și mai prelungite, uneori chiar de cîteva săptămîni, putîndu-se solda chiar cu exitus. Aceste complicații postoperatorii sînt de ordin neurologic și de ordin endocrin.

Complicațiile neurologice constau în netrezire din narcoză datorită leziunilor anatomice provocate peroperator sau ele sînt datorate edemului cerebral sau edemului pulmonar acut prin lezarea nucleilor ventriculului III; pot apărea vomismente în „zaț de cafea" prin ulcerația digestivă de origine cerebrală. Hipertermia postoperatorie este de cele mai multe ori expresia fie a unei meningite aseptice colesterinice, fie a unei lezări directe a centrilor termoreglatori, fie a unei meningite septice.

Complicațiile endocrine sînt în principal diabetul insipid și insuficiența suprarenală acută. Mijloacele de tratament hormonal de substituție pre- și postoperator introduse în ultima vreme au redus mult mortalitatea operatorie a craniofaringioamelor.

— *Diabetul insipid*, mai ales la copilul mic, care fie că nu-și poate exprima necesitatea de apă prin setea secundară poliuriei, fie că starea postoperatorie de somnolență nu îi permite aceasta, necesită un control riguros al bilanțului hidroelectrolitic. Diabetul insipid va fi detectat prin controlul diurezei, iar pierderea de apă va fi compensată prin aport bucal sau parenteral și prin administrarea de pitresină. Măsurarea strictă a diurezei este cu atît mai importantă cu cît suprahidratarea și supradozajul extractului retrohipofizar pot duce la supracompensație cu hiperhidratare însoțită de hipotonie plasmatică cu hiponatremie, ceea ce duce la o adevărată intoxicație cu apă însoțită cu cefalee, grețuri, vomismente, somnolență și convulsii. Subcompensația poliuriei duce la deshidratare predominant celulară, la hipertonie plasmatică ce produce sete, tahicardie, convulsii și comă. Întrucît în diabetul insipid pierderea este de apă, înlocuirea se va face *numai* cu apă. La bolnavii operați se va administra apă pe cale orală sau soluție de glucoză 5% în perfuzie intravenoasă. Administrarea de soluții saline agravează pierderea renală de apă. Este eroarea cea mai frecventă care se comite în diabet insipid (Shucart și Jackson, 1976).

— *Insuficiența suprarenală acută* va fi prevenită prin administrarea de cortizon pre- și postoperator, așa cum s-a specificat la tratament. În caz de neprevenire sau necompensare a insuficienței suprarenale, se poate ajunge la accidente grave, cu deshidratare sau chiar colaps rezistent la rehidratare, cu natriurie ridicată care contrastează cu natremia joasă. Uneori există crize hipoglicemice datorate tot insuficienței suprarenale.

— *Obezitatea* apare la 60% din cazuri în lunile următoare operației. Copilul care părăsește clinica cu o greutate corespunzătoare înălțimii revine de obicei cu o creștere accentuată ponderală, putînd realiza un adevărat sindrom adipozogenital. Cauza obezității este atribuită leziunii hipotalamice și bulemiei. Dar cu un tratament bine condus de către un serviciu de specialitate, obezitatea este tranzitorie și cedează după primul an postoperator.

Tratamentul tulburărilor endocrine va fi condus de un serviciu de specialitate, unde este bine a fi adresat bolnavul postoperator pentru controlul tulburărilor endocrine deficitare și un tratament de substituție îndelungat.

Tulburările oculare. Dacă tulburările de cîmp vizual pot retroceda, atrofia optică este o leziune ireversibilă.

Recidivele. Întrucît ablația totală a craniofaringioamelor, mai ales supraretroselară, nu este posibilă întotdeauna fără o lezare gravă a formațiunilor vitale de vecinătate, exereza totală a tumorii nu este mereu posibilă. Însă date fiind recidivarea tumorii în cazul ablațiilor parțiale, ca și benignitatea tumorii din punct de vedere histologic, ablația totală trebuie tentată, întrucît numai o exereză totală este o garanție de nerecidivare. Recidivele apar de obicei în anul ce urmează operația, mortalitatea operatorie la a doua operație fiind mai mare decît la prima, datorită aderențelor la formații vecine și dilacerării acestora odată cu ablația tumorii recidivate. Recidivele apar și în prezent în 20% din cazuri. Mijloacele moderne de tratament hormonal pre- și postoperator previn insuficiența suprarenală responsabilă de multe ori de decesele postoperatorii înainte de perioada utilizării corticoterapiei.

Mortalitatea operatorie depinde de felul intervenției. După exereza parțială, mortalitatea operatorie este sub 12%, dar jumătate din copii nu mai trăiesc după 5 ani (Matson, 1968). De aceea, se recomandă exereza totală a tumorii care, adevărat, dă o mortalitate operatorie mai mare, dar supraviețuirea este lungă. Deci, în analiza mortalității trebuie apreciate mortalitatea operatorie și mortalitatea tardivă prin recidive (fig. 213 și 214).

Particularitățile craniofaringioamelor

Craniofaringioamele la copii se manifestă clinic mai ales prin semne de HIC, în timp ce la adult prin semne de compresiune directă pe nervii optici și chiasmă. Aceasta se datorește faptului că craniofaringioamele la copii sînt predominant supraretrochiasmatice și chiar retroselare, cu instalare rapidă de HIC și cu compresiune și deplasare a apeductului Sylvius, în timp ce acele cu situația preselară (cum sînt la adulți), avînd o evoluție mai lungă, se manifestă mai tîrziu. De aceea, în timp ce la copii modificările de FO sînt de tip edem papilar, la adult sînt mai ales de tip atrofie optică primitivă.

— Calcificările în craniofaringioamele la copii sînt mai frecvente decît la adulți.

— Tulburările endocrine privind întîrzierea de creștere, ca și nedezvoltarea gonadică devin evidente mai ales în perioada pubertară.

— Dificultățile de diagnostic al craniofaringioamelor la copii sînt de cele mai multe ori cu tumorile de fosă cerebrală posterioară, aceasta

Fig. 213. — Craniofaringiom.

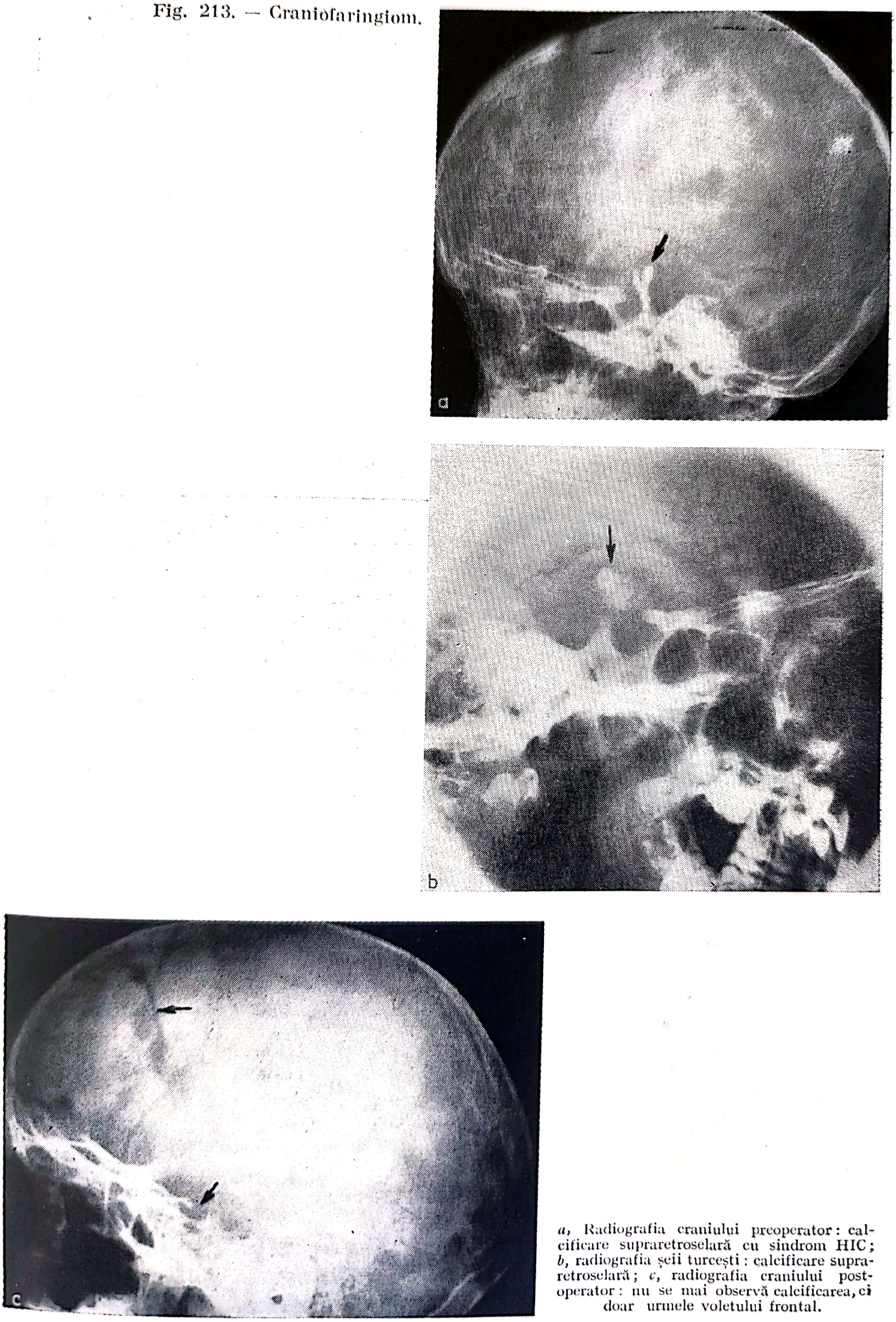

a, Radiografia craniului preoperator: calcificare supraretroselară cu sindrom HIC; *b*, radiografia șeii turcești: calcificare supraretroselară; *c*, radiografia craniului postoperator: nu se mai observă calcificarea, ci doar urmele voletului frontal.

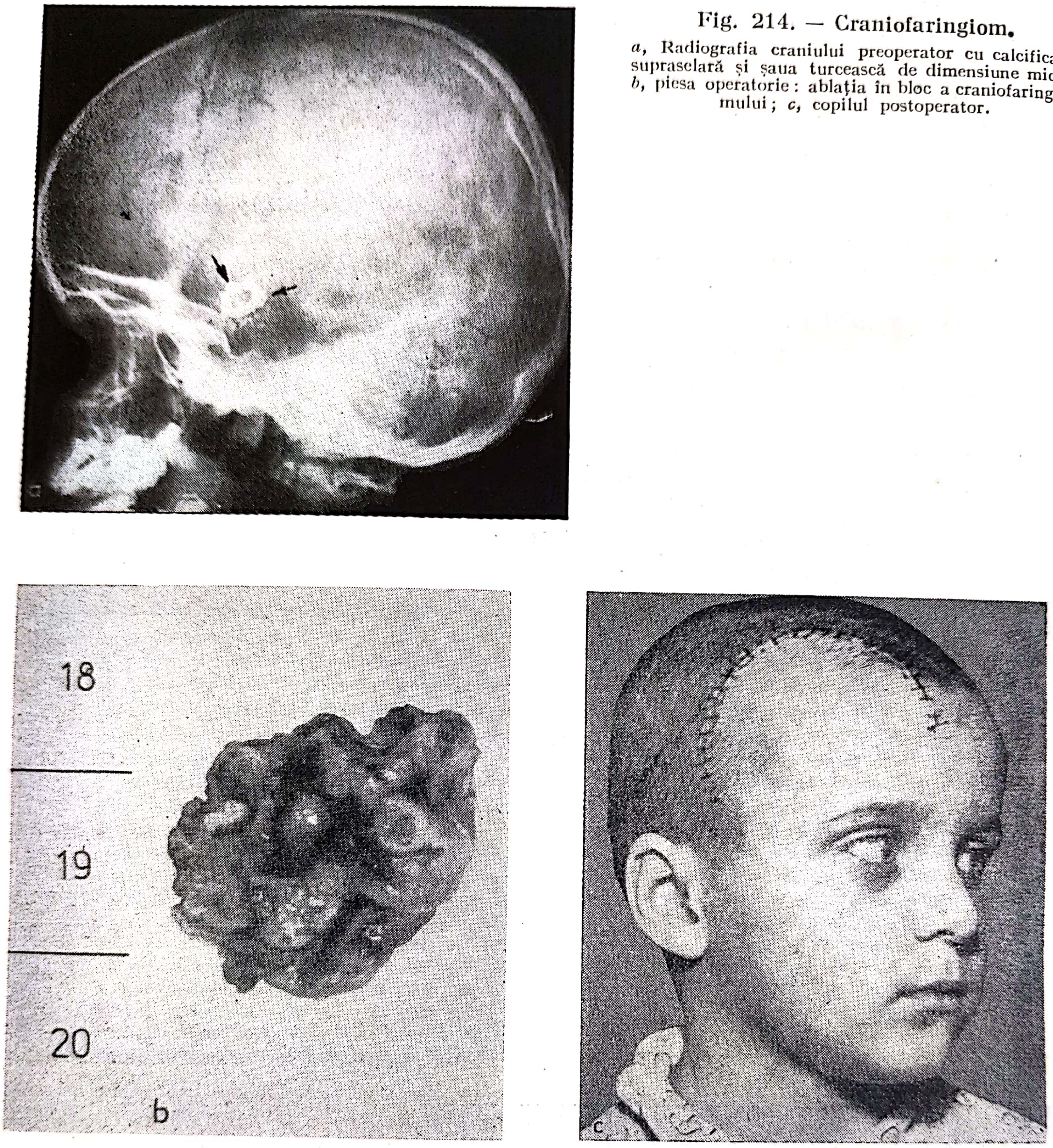

Fig. 214. — **Craniofaringiom.**

a, Radiografia craniului preoperator cu calcificare supraselară şi şaua turcească de dimensiune mică; *b*, piesa operatorie: ablaţia în bloc a craniofaringiomului; *c*, copilul postoperator.

în cazurile cînd lipsesc tulburările endocrine, ca şi calcificările din regiunea selară caracteristice.

Din cele expuse cu privire la craniofaringioamele la copii reiese că în situaţia unui copil cu fenomene de insuficienţă hipotalamohipofizară, cu întîrziere în creştere, întîrziere pubertară sau diabet insipid sau obezitate, trebuie să se facă investigaţii elementare, ca radiografia craniului pentru depistarea eventualelor calcificări intra- şi supraselare, examenul cîmpului vizual şi fund de ochi şi, dacă este necesar, şi pneumoencefalografia, pentru a nu aştepta semne tumorale de compresiune intracraniene, cum sînt scăderea acuităţii vizuale cu deficite de cîmp vizual sau edem papilar, şi a putea interveni la timp, atît chirurgical cît şi cu tratament de susţinere, care să compenseze deficitele endocrine.

Cordoamele

Cordoamele sînt tumori rare, provenite din resturi embrionare ale corzii dorsale (notocordul) la nivelul apofizei bazilare şi al coloanei vertebrale. Coarda dorsală reprezintă de fapt un organ tranzitoriu, de origine epitelială, ale cărei elemente pot evolua spre cartilaj şi ţesut conjunctiv nediferenţiat.

Cordoamele intracraniene sînt tumori rare, ceea ce este ilustrat şi de cazuistica Clinicii de neurochirurgie din Bucureşti, şi anume 9 cazuri de cordoame intracraniene la toate grupele de vîrstă, între anii 1936 şi 1978. Arseni şi Constantinescu (1973) găsesc o frecvenţă de $0{,}9^0/_{00}$ din totalul tumorilor intracraniene. În literatură se apreciază că cordoamele sînt tumori ale adultului. Aceasta nu o putem confirma în seria noastră de tumori la copii, întrucît din cele 9 cazuri pe întreaga serie, trei au fost întîlnite la copii. Vîrsta copiilor a fost de 13 ani în două cazuri şi de 4 ani într-un caz. De asemenea, preponderenţa sexului masculin relevată în literatură şi care a fost întîlnită pe toată seria de 9 cordoame (7 la sex masculin şi 2 la sex feminin) se confirmă şi în cele 3 observaţii la copii (2 băieţi şi o fetiţă).

Sediul cordoamelor intracraniene este la baza craniului, în regiunea subselară, de unde se pot extinde fie anterior spre chiasmă, fie posterior înspre tentoriu şi chiar spre fosa cerebrală posterioară. Caracteristic acestor tumori este tendinţa lor de a se dezvolta predominant de o parte, aşa cum a fost şi în cele trei cazuri ale seriei noastre (toate s-au dezvoltat spre stînga). Predominanţa afectării părţii stîngi a fost subliniată şi de Moya (1960). La un băiat (13 ani) s-a prezentat ca o tumoare occipitală laterobazală stîngă, la alt băiat (4 ani) s-a dezvoltat paraselar stîng, în timp ce la o fetiţă a fost vorba de o tumoare supra- şi subtentorială, deci de etaj mijlociu şi posterior, şi anume înfratemporal posterior stîng şi infratentorial în unghiul pontocerebelos stîng.

Aspect macroscopic. Este o tumoare delimitată care nu invadează ţesutul cerebral. Mărimea acestor tumori variază de la aceea a unei cireşe pînă la aceea a unui pumn de adult. Suprafaţa lor este boselată. Pot adera de baza craniului. Culoarea lor variază în raport cu structura histologică ; uneori este compactă şi de culoare roz-albicioasă, alteori cu aspect gelatinos, infiltrată cu substanţă semifluidă şi de culoare mai cenuşie. Toate cazurile noastre au fost tumori solide.

Aspect microscopic. Elementul principal este celula de tip cordal, care este o celulă de dimensiuni mari, veziculară, cu nucleul bogat în cromatină, cu citoplasmă vacuolizată şi membrană celulară netă, dînd aspectul de celulă vegetală. Celulele sînt dispuse cel mai adesea în grămezi neregulate, înconjurate de o substanţă fundamentală mucoidă în care se diferenţiază fibre colagene. Uneori, celulele apar izolate, balonizate, plutind în substanţa fundamentală. Mai rar celulele iau dispoziţii pseudoepiteliale, glanduliforme. Celulele nu prezintă mitoze, dar uneori nucleii sînt multipli, indicînd diviziuni nucleare directe (fig. 215). Sînt tumori benigne care nu dau metastaze. Totuşi se descriu cazuri de recidivă chiar după ablaţie totală. S-au descris şi cazuri cu degenerări maligne.

Fig. 215. — Aspecte microscopice de cordom (*a—c*).

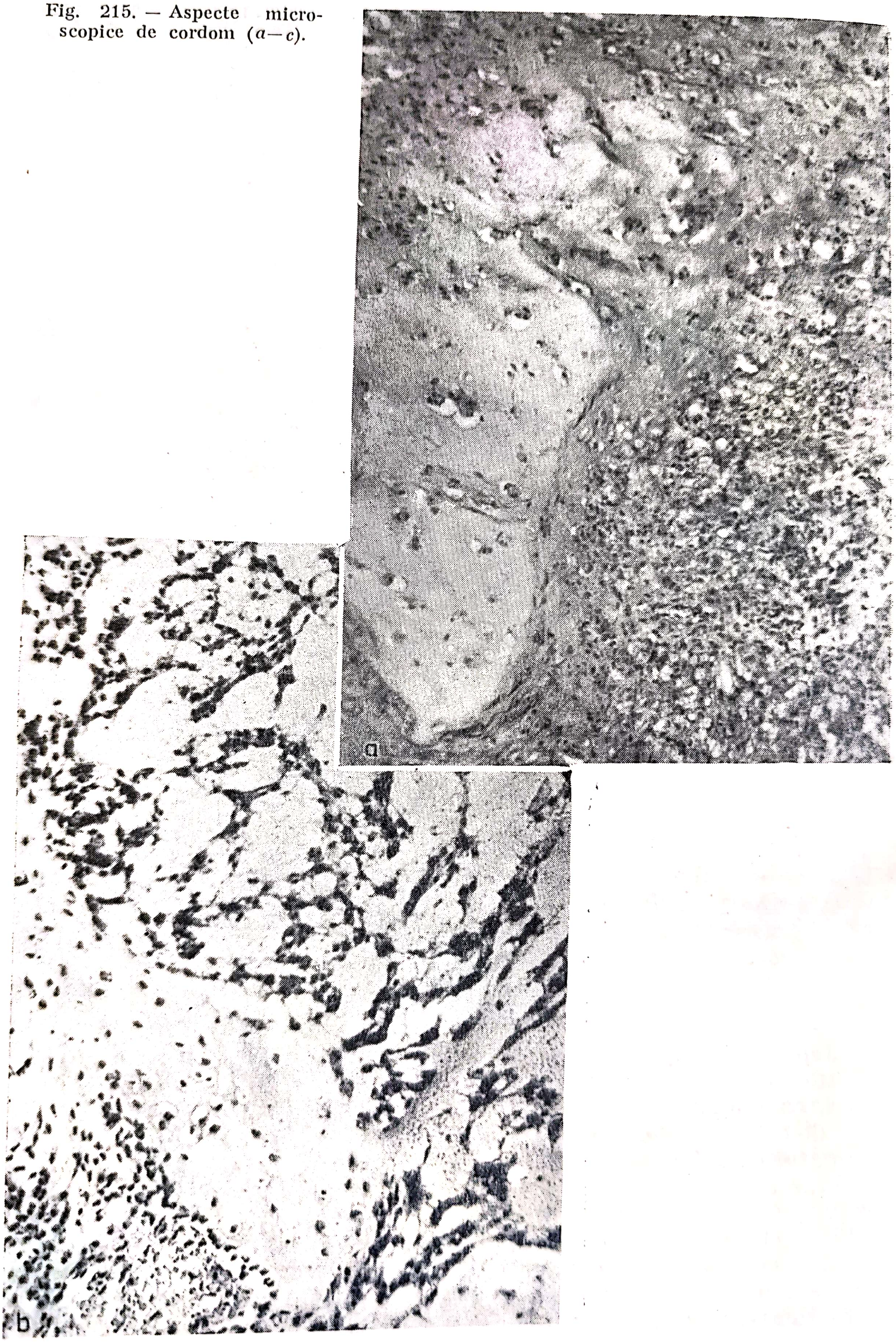

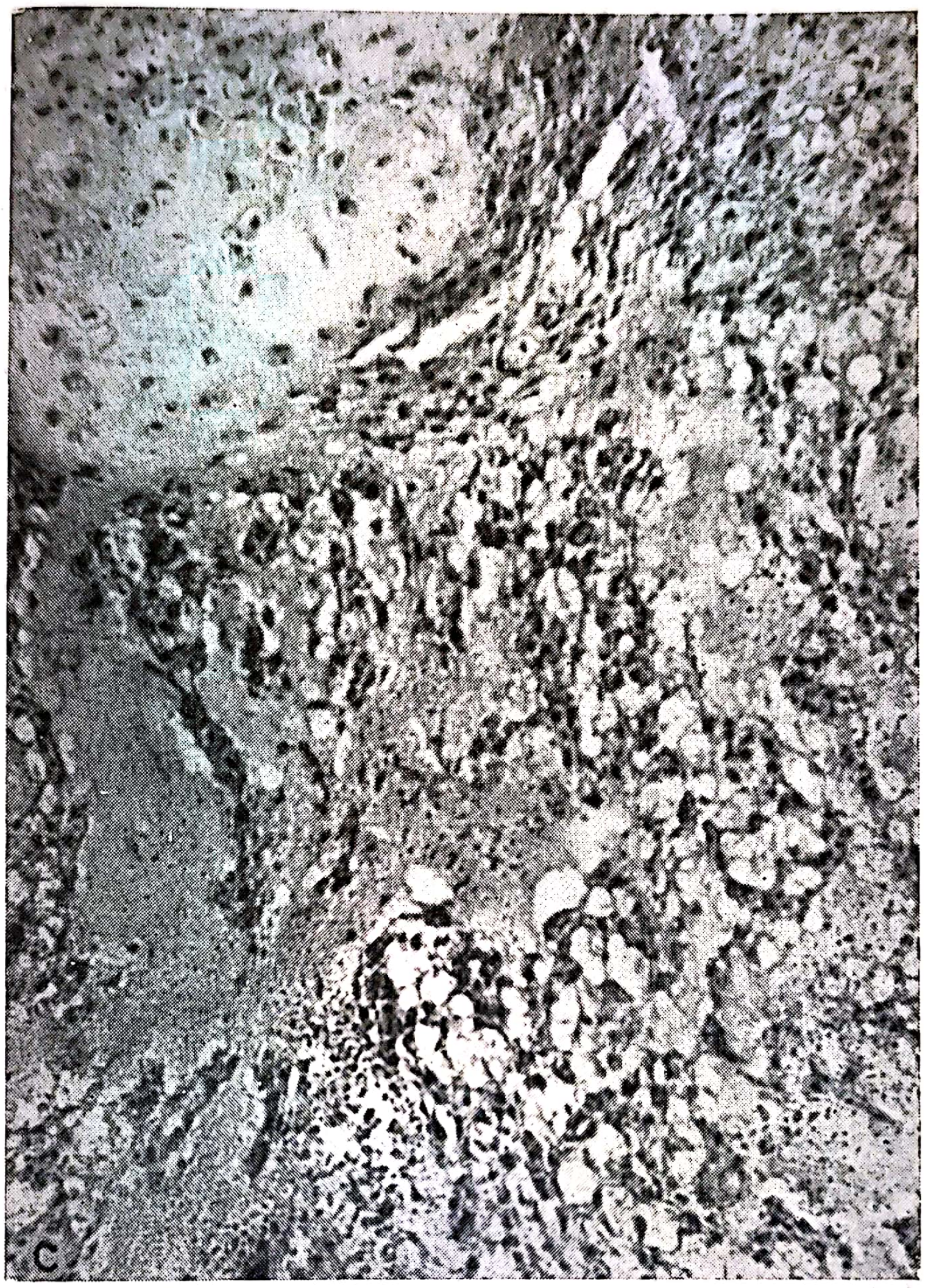

Fig. 215 c.

Simptomatologia este legată de localizarea tumorii asociată în toate cazurile noastre la copii cu sindrom de hipertensiune intracraniană. La fetița cu tumoră supra- și subtentorială au predominat ca localizare semnele de fosă cerebrală posterioară, în timp ce la băiatul de 13 ani, pe lîngă HIC, au fost semne de localizare parieto-occipitală stîngă cu dislexie, discalculie, hemianopsie homonimă dreaptă, precum și epilepsie generalizată, iar la băiatul de 4 ani tulburări endocrine cu diabet insipid și HIC. Diagnosticul de localizare se face pe baza examenului clinic, a radiografiei craniului care poate evidenția o liză prin uzură, mai rar calcificarea tumorii. Angiografia carotidiană poate fi utilă. Dar cel mai util examen este scintigrafia cerebrală, care localizează perfect tumoarea, așa cum a fost într-unul din cazurile noastre. Ambele cazuri ale copiilor în vîrstă de 13 ani au fost operate cu succes (fetița în doi timpi, mai întîi în fosa cerebrală posterioară și apoi supratentorial temporal stîng). Urmărirea lor este de 9 ani într-un caz și de 3 ani în cel de-al doilea caz. Primul caz este vindecat fără sechele. Al doilea, după o perioadă destul de lungă de tulburări lexice și de calcul, urmează liceul. Copilul în vîrstă de 4 ani a decedat postoperator prin fenomene hipotalamice.

Particularitățile cordoamelor intracraniene

— Este o tumoare a vîrstei de copil mare (două cazuri la copii în vîrstă de peste 10 ani).

— Simptomatologia la copil este legată totdeauna de fenomene de hipertensiune intracraniană, asociată cu simptome de localizare. În caz de localizare supra- și subtentorială predomină simptomele de fosă cerebrală posterioară.

— Scintigrafia cerebrală localizează perfect tumoare și este investigația paraclinică ideală.

— Deși tumori benigne, dat fiind că s-au descris cazuri de recidive după ablația totală, este necesară urmărirea în timp a acestor copii.

Tumorile epidermoide, dermoide și teratoamele

Aceste tumori au fost socotite multă vreme curiozități anatomoclinice datorită rarității lor. Și azi sînt considerate tumori rare, cele intracraniene fiind mai rare decît cele intrarahidiene. La copii sînt mai rare decît la adult. Frecvența lor la copii în seria Clinicii de neurochirurgie din București este de 13 cazuri din 1094 de tumori intracraniene, și anume 11 teratoame, dintre care 7 situate în regiunea pineală, unul supraselar, unul frontal și două temporo-parieto-occipital, și două epidermo-dermoide, dintre ele una situată în ventriculul lateral, iar alta în ventriculul IV.

În ceea ce privește denumirea acestor tumori azi este unanim acceptată cea de epidermoid, respectiv dermoid și teratom, denumiri științifice date după patogeneza tumorii, adică a deplasării celulelor cutaneo-ectodermale (Boestrom, 1897), respectiv ectomezo-endodermale în timpul embriogenezei, și anume între a 3-a și a 5-a săptămînă a dezvoltării embrionare, ca și implantarea de epidermă prin diferite manevre de investigație (mai ales PL pentru cele intrarahidiene).

Tumorile epidermoide și dermoide. Denumirea princeps a lui Cruveilhier pur descriptivă de „tumoră perlată", acceptată de unii autori pînă în zilele noastre, ca și cea de „cholesteatoma" a lui Müller, care considera colesterolul ca un constituent al acestei tumori, asemuind-o cu masa asemănătoare din inflamația cronică a urechii mijlocii, sînt de domeniul istoric și trebuie să fie părăsite. Dacă în ceea ce privește originea lor este o părere unitară, în schimb în ceea ce privește unele din localizările preferențiale, ca regiunea supraselară, ventriculii laterali etc., este inexplicabilă și divers interpretată. Mai frecvente și totodată explicabile sînt localizările în vermis sau ventriculul IV. Acestea pot fi legate de existența unui sinus dermal occipital. Deschiderea cutanată se găsește în mod obișnuit deasupra protuberanței occipitale externe, median sau paramedian, traiectul întinzîndu-se intracranian, putîndu-se termina la o tumoare dermoidă sau epidermoidă din fosa cerebrală posterioară dezvoltată de obicei pe linia mediană dintre emisferele cerebeloase, deci în vermis sau în ventriculul IV. În cazurile acestea este vorba de fapt de o fistulă dermică deschisă printr-un mic orificiu la tegumente prin care se scurge o mică cantitate de materie sebacee sau o picătură de puroi. Simptomatologia acestor tumori este necaracteristică.

Aspect macroscopic. Sînt tumori bine incapsulate, care de cele mai multe ori prezintă o capsulă subţire, transparentă, în care se află vase sanguine subţiri; sînt relativ dure, de formă rotundă, ovoidă sau polilobată, cu aspect albicios sidefiu, strălucitoare (de unde şi numele descriptiv de tumoare perlată), iar pe secţiune apare conţinutul de aspect uniform, omogen, cu dispoziţia lamelară sau păstoasă. Masa tumorală este avasculară. Rar conţin vase la periferie. Uneori, mai ales în tumori dermoide, capsula poate fi groasă, netransparentă, cu conţinutul fluid-ceros.

Aspect microscopic. Tumoarea epidermoidă este o masă de celule descuamate, conţinînd keratohialină, închisă într-o capsulă de epiteliu scuamos stratificat, bine diferenţiat; cînd conţine şi alte elemente ale pielii, ca păr, glande sebacee, glande sudoripare sau produsele acestora, poartă denumirea de dermoid (fig. 216).

Teratoamele sînt tumori disgenetice, formate din elemente heterotopice, din toate trei straturile germinale şi pot fi deosebite de dermoide prin prezenţa de cartilaj, muşchi şi alte ţesuturi mezo-endodermale. Teratoamele se formează prin incluzia unor fragmente de linie primitivă într-un stadiu multipotenţial, fapt care explică apariţia teratoamelor sacrococcigiene, medulare şi intracraniene.

Frecvenţa. Sînt tumori rare, teratoamele intracraniene ocupînd ultimul loc în ceea ce priveşte frecvenţa teratoamelor în alte organe. În seria Clinicii de neurochirurgie, din 11 teratoame intracraniene privind toate vîrstele de copii, 3 au fost găsite la copii sub 3 ani. Vîrsta copiilor a fost între 11 luni şi 16 ani, 3 la sex feminin, restul la sex masculin. Dealtfel, frecvenţa la sex masculin este subliniată şi de Arseni şi colab. (1973), de Aquaviva şi colab. (1966) etc. Sediul acestor tumori intracraniene sînt regiunea pineală (cam jumătate din teratoamele publicate au acest sediu), regiunea supraselară, ventriculii laterali, mai rar ventriculul IV. Sediul la cazurile noastre au fost regiunea supraselară, regiunea pineală şi ventriculul IV, temporo-parieto-occipital şi frontal.

Aspect macroscopic. Sînt tumori de obicei bine delimitate, solide sau chistice, de diferite mărimi, de la un bob de mazăre pînă la dimensiunea unui măr. Forma lor este neregulată, uneori aderente de ţesutul înconjurător. Coloraţia lor este neuniformă, brun-roşcată, uneori cu calcificări. Conţinutul chisturilor este brun-ciocolatiu sau alb păstos.

Aspect microscopic. Fiind derivate din toate trei straturile germinale, histologic pot prezenta epiteliu scuamos simplu sau stratificat, anexe ale pielii, ţesut cartilaginos sau osos, muşchi, structuri organoide (intestin, rinichi, retină). Structura acestor ţesuturi poate fi de tip adult sau poate să aibă caracter imatur. Uneori se observă degenerare malignă, mai ales la copii mici (fig. 217).

Simptomatologia lor este necaracteristică, cel mai frecvent la copii fiind sindromul de HIC. Semnele de localizare, dacă există, depind de sediul tumorii. Teratoamele au caracter evolutiv, dînd semne de HIC şi punînd viaţa pacientului în pericol. Singurul tratament este cel neurochirurgical, care constă în ablaţia totală a tumorii.

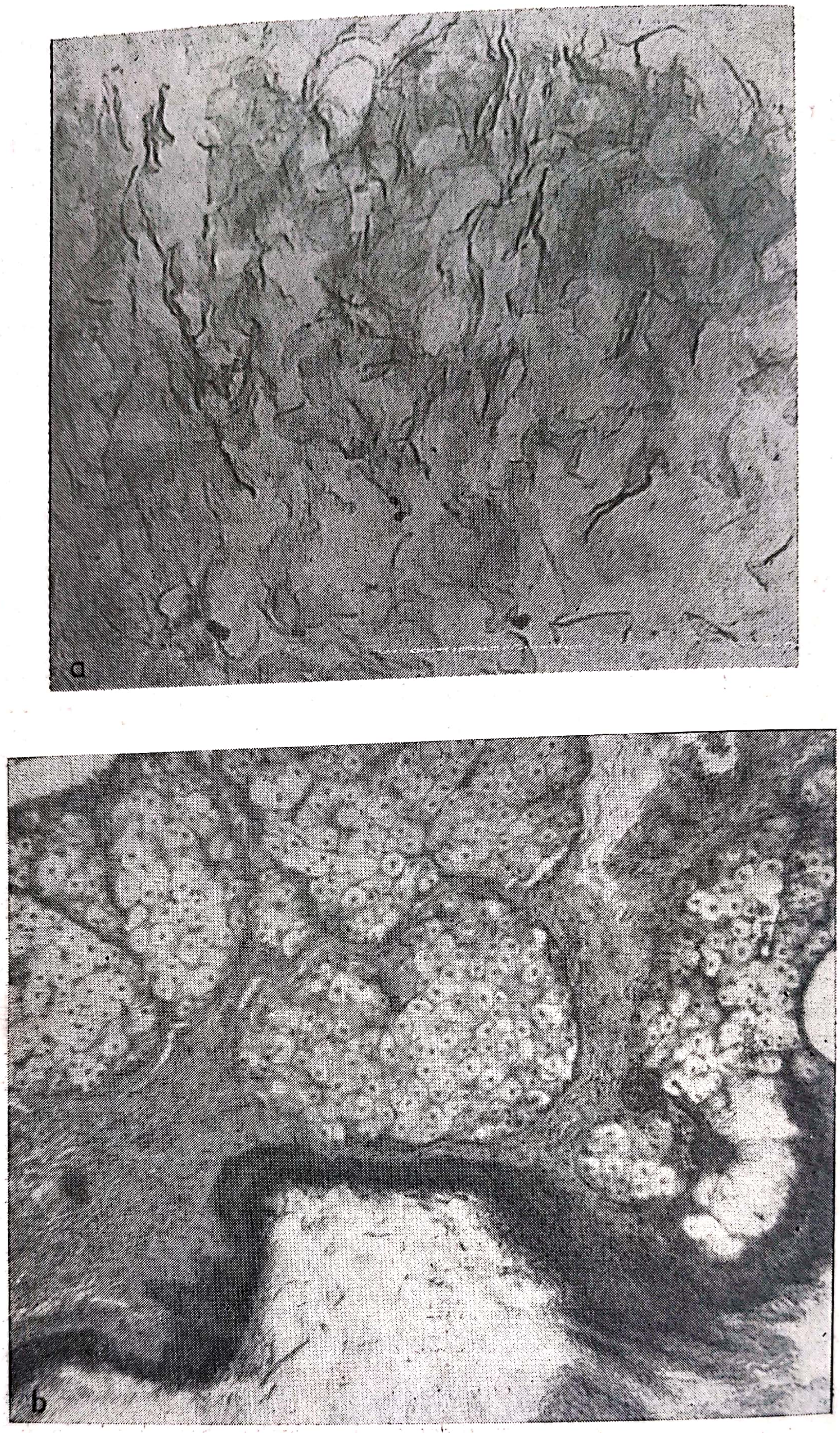

Fig. 216. — Tumoare epidermoidă (*a*); tumoare dermoidă (*b*).

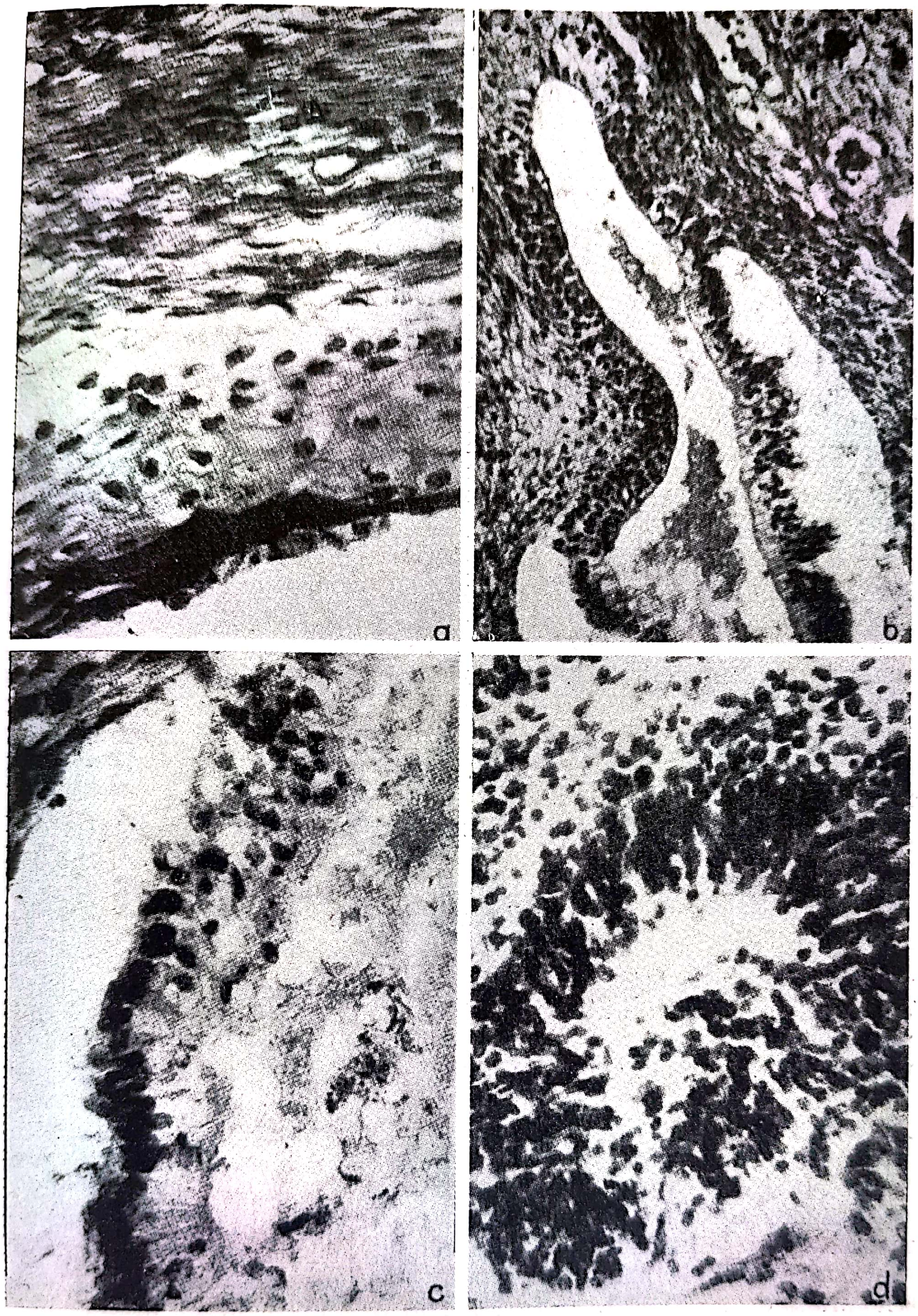

Fig. 217. — Aspecte microscopice de teratom :
a, epiteliu pavimentos ; *b*, epiteliu cilindric ce delimitează tubii ependimari ; *c*, epiteliu respirator ; *d*, retină primitivă.

Particularităţile tumorilor epidermoide, dermoide şi ale teratoamelor intracraniene

— Sînt tumori rare.

— Deşi sînt tumori provenite din incluziuni ectomezodermice aberante, afară de cele legate de un sinus dermal sau cele epidural subcutane care sînt congenitale, celelalte se manifestă mai tardiv, mai ales la adultul tînăr.

— Prezintă o reacţie iritativă a ţesutului cerebral învecinat şi nu rareori o arahnoidită însoţitoare, provocînd hidrocefalie obstructivă, care este deseori responsabilă de manifestarea clinică a bolii.

— Simptomatologia lor este necaracteristică, cel mai frecvent fiind sindromul de HIC.

— Au caracter evolutiv, dar dezvoltarea lor este lentă. Evoluţia lungă a tumorilor face ca ele să aibă dimensiuni foarte mari, ocupînd uneori aproape tot sistemul ventricular.

— Sînt tumori benigne, care după ablaţia totală nu recidivează. Degenerări maligne se observă numai la teratoame, în special la copii mici.

— Deşi tumori benigne histologic, sediul lor este de cele mai multe ori malign (regiunea pineală, regiunea supraselară, fosa cerebrală posterioară).

— Caracteristic acestor tumori este faptul că ţesutul cerebral învecinat prezintă reacţii de tip iritativ, manifestate printr-o arahnoidită sau ependimită peritumorală.

— Uneori există în anamneza bolnavilor meningite repetate.

Tumorile metastatice

Tumorile metastatice intracraniene sînt extrem de rare la copii faţă de adulţi. Afară de French (1959), care găseşte o incidenţă de 8% tumori metastatice intracraniene, ceilalţi autori atestă raritatea acestor tumori la copii. În seria Clinicii de neurochirurgie din Bucureşti, printre 1094 tumori intracraniene la copii s-au întîlnit 6 tumori metastatice, a căror structură histopatologică a fost în două cazuri melanom, în cîte un caz reticulosarcom, respectiv limfosarcom şi în 2 cazuri tumoare renală. Originea tumorii primare care dă metastaze intracraniene la copii sînt, în ordinea frecvenţei, tumorile suprarenale, tumorile renale, diferite sarcoame, dintre care predomină osteosarcoamele şi limfosarcoamele. Simpatoamele mediastinale sau abdominale pot da metastaze intracraniene. Melanoamele de asemenea. Metastazările intracraniene se produc în mod obişnuit pe cale hematogenă. Trebuie să remarcăm că nu cuprindem printre metastazele intracraniene diseminările produse pe cale lichidiană de la meduloblastoame, ependimoame, pinealoame, care se ştie că atunci cînd au sediul intracranian dau diseminări mai frecvent spinale, fără însă a fi excluse nici diseminările intracraniene. De asemenea nu sînt înglobate printre metastaze invadările intracraniene ale retinoblastoamelor (care se fac din aproape în aproape pe calea nervului optic şi al chiasmei) sau localizările multiple ale tumorilor intracraniene. Acestea din urmă dealtfel sînt excepțional de rare. În ceea ce privește sediul metastazelor, ele sînt mai frecvent supratentorial.

Aspect macroscopic. Sînt tumori bine delimitate care au aspecte diferite după natura tumorii primare, perfect enucleabile. Dar există și cazuri cu diseminări difuze.

Aspect microscopic. Tumorile metastatice intracraniene reproduc structura histologică a tumorii primare.

Prognosticul lor este sumbru, fiind manifestări ale generalizării tumorii primare care, atunci cînd produce și metastaze cerebrale, a dat deja metastaze și în alte organe și sisteme.

Tratamentul. Cînd este vorba de o metastază cu localizare intracraniană precisă și mare, se poate tenta ablația acesteia. Metastazele multiple nu beneficiază de tratament neurochirurgical.

Particularitățile clinice ale tumorilor cerebrale

Tumorile cerebrale la copii prezintă o serie de particularități clinice față de adult. Acestea sînt :

1. *Perioada lungă de dezvoltare a tumorilor fără simptome clinice manifeste.* Copilul se prezintă deseori în secția de neurochirurgie cu un istoric de scurtă durată, în timp ce examenele paraclinice, ca de exemplu radiografia craniului sau modificările oftalmoscopice ale fundului de ochi, atestă o evoluție mai lungă. Făcîndu-se o analiză amănunțită a datelor anamnestice, se poate constata uneori că unele fenomene patologice din activitatea sistemului nervos au apărut deja cu mult timp înainte, dar că acestea s-au manifestat prin perturbări minore de la starea obișnuită a copilului cărora mama nu le acordă importanță (ca de exemplu, copilul cade mai des în timpul jocului, doarme mai mult, este mai iritabil etc.). Această lungă perioadă latentă a tumorilor cerebrale la copii se explică prin capacitatea mare de compensare a organismului, prin posibilitățile de distensie a craniului și prin condițiile speciale ale circulației LCR.

2. *Bruschețea apariției simptomelor de hipertensiune intracraniană sau de focar.* Simptomele clinice fie sub forma de hipertensiune intracraniană (HIC), fie sub formă de semne de focar pot apărea la copii cu tumori cerebrale în mod brusc, în legătură cu diferite infecții sau mici traumatisme craniocerebrale. Acestea au un rol declanșator al simptomatologiei afecțiunii cerebrale care pînă atunci fusese compensată și care datorită afecțiunii intercurente se decompensează.

3. *Lipsa clarității acuzelor bolnavului*, care este cu atît mai accentuată cu cît copilul este mai mic. Uneori părinții apreciază că pacientul a devenit „rău", neascultător sau la vîrsta de școlar că a devenit mai leneș, avînd rezultate mai slabe la învățătură.

4. *Frecvența mare a manifestărilor viscerale* în cadrul simptomatologiei tumorilor cerebrale la copii, în special din partea tubului digestiv, din care cauză pacienții ajung deseori să fie incorect tratați pentru helmin-

tiază, apendicită etc. Aceste manifestări digestive de cele mai multe ori sînt expresia suferinţei planşeului ventriculului IV.

5. *Debutul tumorilor cerebrale la copii* (mai ales craniofaringiomul şi meduloblastomul) prin stare subfebrilă sau febrilă, care apare brusc şi poate persista mai mult timp.

6. *Frecvenţa tulburărilor cerebeloase* la copii nu numai în cazurile de tumori ale cerebelului, dar şi în tumori supratentoriale, ca dealtfel şi în alte afecţiuni, ca de exemplu traumatisme craniocerebrale, mai ales la copii mici.

7. *Fenomene meningiene însoţite uneori de vomismente şi pleocitoză* chiar neutrofilă (Bondarenko, 1962) se întîlnesc mult mai frecvent la copii cu tumori intracraniene decît la adult.

8. *Dezvoltarea unei hidrocefalii secundare* nu numai atunci cînd localizarea procesului patologic se face în fosa cerebrală posterioară, ci şi în cazul în care tumoarea este situată supratentorial intra- sau paraventricular (mai ales în papiloamele de plex coroid de ventricul lateral, de ventricul III, cînd tumoarea însăşi secretă LCR). Unele hidrocefalii la copii mici şi sugari sînt datorate tumorilor intracraniene, mai ales celor care apar după cîteva luni de la naştere. De aceea şi necesitatea de a investiga toţi copiii cu hidrocefalie încă în perioada cînd distrucţia scoarţei cerebrale nu este prea mare şi nici hidrocefalia nu este prea avansată, pentru ca metodele de investigaţie de contrast să fie bine suportate, hidrocefalia să fie reversibilă şi, în caz de tumoare, intraoperator să nu se producă o depletiţie ventriculară greu de suportat de sugar şi copilul mic.

9. *Labilitatea evoluţiei clinice a tumorilor*. Deseori se observă o bruscă agravare a tabloului clinic. Peste 30% din copii cu tumori intracraniene au fost internaţi în stări care necesitau o intervenţie chirurgicală rapidă, uneori chiar imediată. Alteori moartea a survenit brusc la copiii care s-au internat în stare bună, înainte de a se putea interveni.

10. *Evoluţia clinică a tumorilor intracraniene la copii are deseori un caracter ondulator*, cu perioade frecvente de agravări şi remisiuni. O astfel de evoluţie preoperatorie scoate în relief particularităţile proceselor biologice ale tumorii sau ale creierului de copil. Ameliorarea clinică se datoreşte deshidratării creierului prin vomismente, reducerii sindromului de HIC prin lărgirea suturilor sau retrocedării edemului cerebral.

Particularităţile anatomopatologice ale tumorilor intracraniene

Principalele două aspecte prin care tumorile intracraniene la copii diferă de tumorile intracraniene ale adultului privesc localizarea şi tipul lor histologic.

1. **Localizarea tumorilor intracraniene la copii.** a) Este bine cunoscută preponderenţa dezvoltării tumorilor cerebrale la copii *la nivelul liniei mediane a encefalului*, atît supra- cît şi infratentorial, ca ventricul III, ventricul IV, vermis, trunchi cerebral, hipotalamus, chiasmă optică, epi-

fiză. Aceasta se vede și în seria noastră, unde din totalul de 1094 de tumori intracraniene au fost 733 (67%) de linie mediană, și anume 284 situate supratentorial, dintre care 101 craniofaringioame, 31 tumori de ventricul III, 12 pinealoame, 34 tumori supraselara și de hipotalamus, 3 cordoame de clivus cu dezvoltare supratentorială, 23 glioame de chiasmă, 6 tumori hipofizare, un lipom de corp calos etc., și 449 de tumori situate infratentorial, și anume 338 în ventriculul IV și vermis, 111 în trunchiul cerebral. Această tendință de localizare în apropierea și chiar la nivelul liniei mediane duce la o lipsă de semne de lateralizare și deseori la absența de semne de localizare neurologică. Asistăm în schimb la apariția frecventă și precoce a obstrucției căilor de circulație LCR. De aici reiese că simptomele inițiale în majoritatea tumorilor intracraniene la copii sînt mai degrabă semne datorate fenomenelor de HIC decît altor tulburări neurologice (Matson, 1969).

b) O altă particularitate de localizare a tumorilor intracraniene la copii este *preponderența localizării subtentoriale* (infratentoriale), adică predilecția lor de a se dezvolta în fosa cerebrală posterioară, invers ca la adult, unde din totalul tumorilor intracraniene 70—75% sînt localizate supratentorial. În seria noastră, din totalul de 1094 de tumori intracraniene, 602 (55%) au avut sediul în fosa cerebrală posterioară (subtentorial) și 492 (45%) supratentorial. Aceste date concordă cu cele relatate în literatură, așa cum consemnează diferitele statistici : Ingraham și Matson (1954) 60% sediu infratentorial, Arseni și colab. (1964) 60%, Arendt și Nersesyants (1961) 68,8%, Romodanov (1965) 64%. Ultimele serii mari de tumori cerebrale la copii arată însă o nivelare a acestor diferențe pe cifra globală de tumori cerebrale la copii. Astfel, Matson (1969) găsește 55% infratentoriale din 750 de tumori la copii, Heiskanen (1977) 54% din 323 de tumori, iar Koos și Miller (1971) chiar 50% din 700 de tumori la copii. Defalcat însă pe grupe de vîrstă reiese și la acești autori că 60% din tumorile la copii pînă la 10 ani sînt infratentoriale, dar trecînd în a doua decadă de vîrstă numărul tumorilor supratentoriale începe să crească la 55—60%, pentru ca după vîrsta de 16 ani să se apropie de numărul celor existente la adult și tumorile infratentoriale să reprezinte doar 25% din totalul tumorilor la adult.

2. **Particularitățile histologice ale tumorilor cerebrale la copii.** Studiul histologic al tumorilor intracraniene la copii arată diferențe apreciabile față de adult. Acestea constau în :

a) *Preponderența tumorilor neuroectodermale* și deci a tumorilor intracerebrale, reprezentînd 70—80% față de 40—45% la adult (Matson, 1969). Aceasta se datorește frecvenței mari a tumorilor cerebeloase de linie mediană și ventricul IV, mai ales granulocitoamelor neobișnuite la adult, față de incidența mare a astrocitoamelor maligne la adult, care sînt relativ rare la copii. În seria noastră, 77% (842) din 1094 de tumori intracraniene la copii au fost tumori neuroectodermale. Cushing (1927) a găsit 70% glioame din 154 de tumori intracraniene la copii; Keith și colab. (1949) 74% din 427 de tumori, Cuneo și Rand (1952) 70% din 83 de tumori, French (1959) 71%, Matson (1969) 78% din 750 de tumori, Arendt și Nersesyants (1968) circa 85% (1 785 din 2 082 de tumori), Koos și Miller (1971) 68,4% din 700 de tumori, iar Arseni și colab. (1964) 70%.

b) *Raritatea la copii a meningioamelor, neurinoamelor acustice şi adenoamelor hipofizare.* Taptas (1961) pe 1 740 de tumori cerebrale la copiii, culese din literatură, arată că numai 1% sînt *meningioame*, pe cînd la adult frecvenţa lor atinge 20%. Trebuie să subliniem că meningioamele la copii sînt mai puţin benigne decît la adulţi, avînd o tendinţă mai mare la malignizare. Ele apar deseori la copii în cadrul maladiei Recklinghausen. În seria noastră au fost 33 de meningioame. *Neurinoamele acustice* primitive apar numai excepţional la copii. De obicei fac parte din tabloul bolii lui Recklinghausen (neurofibromatoza) şi sînt bilaterale. În seria noastră au fost 4 cazuri. Adenoamele hipofizare sînt tumori relativ frecvente la adult, dar rare la copii (doar 7 cazuri în seria Clinicii de neurochirurgie din Bucureşti).

c) *Frecvenţa craniofaringiomului ca o tumoare specifică pubertăţii.* Craniofaringioamele sînt tumori care se găsesc şi la adult şi la copii, dar mai ales la vîrsta pubertăţii. În ceea ce priveşte frecvenţa lor la copii, statisticile variază între 8,2% (Koos şi Miller, 1971) şi 8,8% (Arseni şi colab., 1964). Ford (1960) arată că 13% din tumorile intracraniene la copii sînt craniofaringioame. Arendt şi Nersesyants (1968) găsesc, după datele Institutului Burdenko din Moscova, că 56% din totalul craniofaringioamelor se întîlnesc între 1 şi 16 ani. În seria Clinicii de neurochirurgie Bucureşti (1936—1978) reprezintă 9,2% din tumorile intracraniene la copii.

d) *Frecvenţa calcificărilor intratumorale la copii* oglindeşte particularităţile organismului copilului. În 20% din tumorile cerebrale apar calcificări (Arendt şi Nersesyants, 1968). La copii, calcificări se pot găsi în orice fel de tumori, dar mai deseori în oligodendroglioame, în tumori disembrioplazice de tipul dermoidului sau teratomului şi mai ales în craniofaringioame, unde le întîlnim în 60—70% din cazuri.

Tumorile supratentoriale

Tumorile supratentoriale la copii au fost considerate pînă nu de mult ca o raritate, datorită preponderenţei tumorilor de fosă cerebrală posterioară. Lucrările apărute în ultimii ani însă arată o exagerare a acestei păreri şi subliniază o frecvenţă mai apropiată a acestor tumori faţă de cele subtentoriale. Astfel, în seria lui Matson (1969), tumorile supratentoriale reprezintă 45% din totalul tumorilor intracraniene la copil, iar Koos şi Miller (1971), pe seria Clinicii de neurochirurgie din Viena, din 700 de tumori intracraniene la copii, dau valori egale de tumori supra- şi infratentoriale: 350 (50%) supratentoriale şi 350 (50%) subtentoriale. În seria Clinicii de neurochirurgie din Bucureşti, din cele 1 094 de tumori intracraniene la copii, 492 de cazuri (45%) au avut sediu supratentorial.

Vîrsta. Distribuţia frecvenţei pe grupe de vîrstă arată o creştere progresivă a incidenţei tumorilor supratentoriale pînă la 4 ani, şi anume 29 de cazuri faţă de 47 de cazuri la aceeaşi vîrstă de tumori subtentoriale. Apoi frecvenţa scade brusc la 5 ani (14 cazuri), vîrsta la care tumorile subtentoriale se găsesc de 4 ori mai multe. Asistăm la o creştere a frecvenţei pînă la 7 ani (46 de cazuri), la o scădere a frecvenţei la 9 şi 10 ani, pentru ca între 11 ani şi 16 ani incidenţa tumorilor supratentoriale la copii să se menţină la valori sensibil egale. Aceasta se datoreşte apariţiei în special a tumorilor de linie mediană, specifice perioadei pre- şi pubertare, ca pinealoame, craniofaringioame, precum şi apariţiei tumorilor de emisferă — asemănătoare adultului (fig. 218).

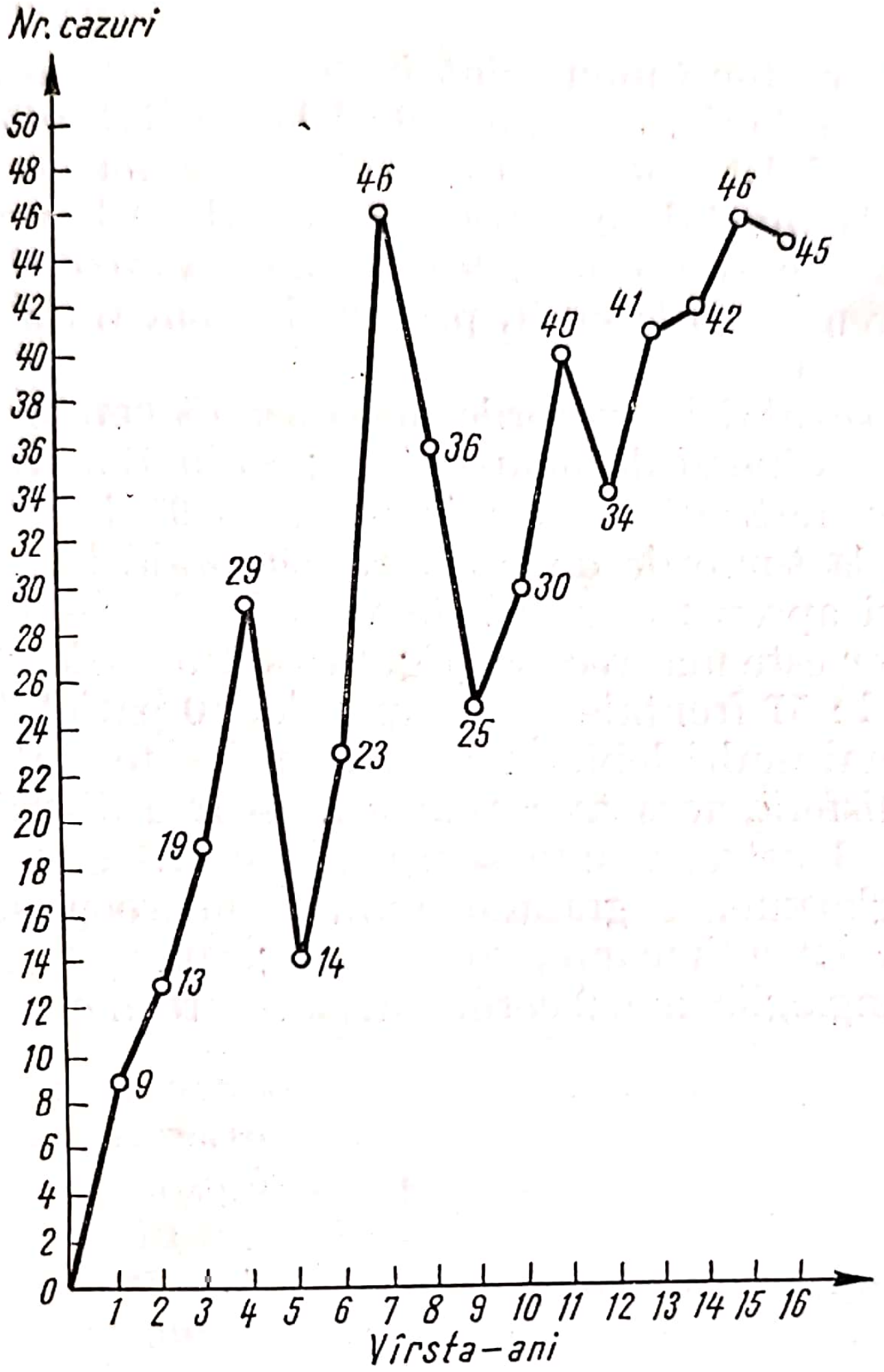

Fig. 218. — Distribuţia frecvenţei tumorilor intracraniene supratentoriale.

Sexul. Nu par a fi diferenţe semnificative în ceea ce priveşte sexul. Din 492 de tumori supratentoriale la copii, 262 au fost întîlnite la băieţi şi 230 la fetiţe. Aceasta se deosebeşte de tumorile subtentoriale, unde există o predominanţă netă la băieţi. Din tumorile supratentoriale fac parte tumorile emisferelor cerebrale, de ventriculi laterali, de ventricul III, tumorile de nuclei bazali, glioamele de nervi optici şi chiasmă, tumorile pineale, craniofaringioamele, tumorile hipofizare, tumorile hipotalamusului. Ca şi la tumorile de fosă cerebrală posterioară, predomină localizările de linie mediană. Astfel, din 492 de tumori supratentoriale la copii, 284 (57%) au avut sediul median sau în apropierea liniei mediane (tumori de nuclei bazali). De asemenea şi la tumorile supratentoriale predomină tumorile *neuroectodermale*. Specific vîrstei copilului este numărul mare de craniofaringioame (101 din 492 de tumori supratentoriale).

Tumorile supratentoriale cu sediul lateral sînt reprezentate de tumorile emisferelor cerebrale şi de tumorile de ventriculi laterali.

Tumorile emisferelor cerebrale

În cadrul acestor tumori sînt incluse atît tumorile intracerebrale, cît şi cele extracerebrale, care au sediul la nivelul unui lob de emisferă cerebrală. Din totalul de 1 094 de tumori intracraniene la copii, 182 (16,6%) au fost situate la nivelul emisferelor cerebrale. Ele reprezintă 37% din cadrul tumorilor supratentoriale. Menţionăm că între ele nu sînt cuprinse şi tumorile de ventriculi laterali, pe care le vom trata odată cu tumorile sistemului ventricular.

Incidenţa sexului la tumorile de emisferă cerebrală a fost egal repartizată în seria Clinicii de neurochirurgie din Bucureşti, şi anume 182 de tumori de emisferă: 91 au fost la băieţi şi 91 la fetiţe. Incidenţa pe grupe de vîrstă la tumorile de emisferă cerebrală la copii arată, între 4 şi 16 ani, valori apropiate, afară de vîrstele de 5—6 ani şi 9—10 ani, cînd frecvenţa lor este mai redusă (fig. 219). Tumorile de emisferă au fost repartizate astfel: 57 frontale, 44 temporale, 40 parietale, 15 occipitale şi 26 cuprinzînd mai mulţi lobi. În ceea ce priveşte natura histologică a tumorilor de emisferă, aceasta a avut următoarea distribuţie: 54 astrocitoame benigne, 6 astrocitoame semibenigne, 23 astrocitoame maligne, 18 oligodendroglioame, 1 granulocitom, 1 neuroepiteliom, 17 glioame nespecificate, 8 ependimoame, 20 meningioame, 4 meningosarcoame, 19 sarcoame, 3 angioglioame, 2 cordoame, 2 teratoame, 1 tumoare multiplă şi 3 metastaze (tabelul nr. 16). La aspectele histopatologice ale tumorilor de emisferă cerebrală la copii, surprinzătoare este frecvenţa relativ mare a astrocitoamele maligne (23 din 182 de tumori de emisferă) şi a meningioamelor (20 din 182 de tumori de emisferă), ceea ce contrastează cu părerea generală că aceste tumori sînt excepţionale la copii.

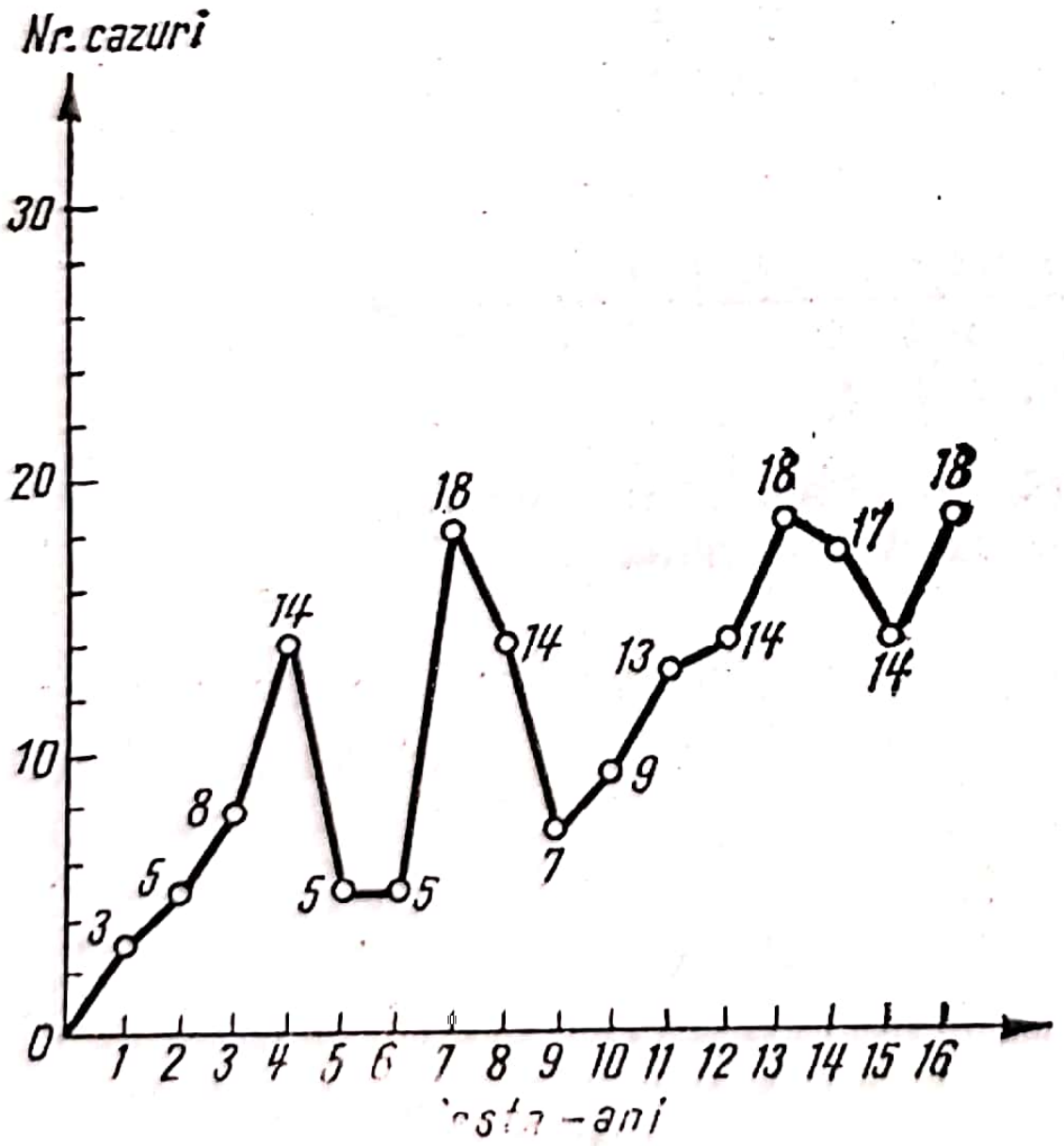

Fig. 219. — Distribuţia tumorilor de emisferă cerebrală după vîrstă.

Tabelul nr. 16

Repartizarea tumorilor de emisferă cerebrală după natura histopatologică

Natura histopatologică	F	T	P	O	Difuz	Total
Astrocitom gradul I	17	12	12	5	8	54
Astrocitom gradul II	3	3	—	—	—	6
Astrocitom malign gradul III	8	6	2	2	5	23
Oligodendrogliom	5	2	6	3	2	18
Granulocitom	1	—	—	—	—	1
Neuroepiteliom	1	—	—	—	—	1
Ependimom	2	—	3	—	1	6
Ependimom malign	—	—	1	1	—	2
Meningiom	4	7	5	3	1	20
Meningosarcom	3	1	—	—	—	4
Sarcom	4	9	4	—	2	19
Angiogliom	1	—	2	—	—	3
Cordom	—	1	—	1	—	2
Teratom	1	—	—	—	1	2
Gliom nespecificat	6	3	3	—	5	17
Tumori multiple	—	—	1	—	—	1
Metastaze	1	—	1	—	1	3
TOTAL	57	44	40	15	26	182

Simptomatologie. Tumorile de emisferă se manifestă clinic la copil asemănător ca la adult. Mai dificil este diagnosticul la sugar și la copilul mic. Surprinzătoare este durata scurtă de evoluție; uneori cînd copilul vine pentru internare este deja într-o fază decompensată a bolii, examenele paraclinice notînd o durată a debutului real mult mai mare decît cel clinic. Astfel, în tumori frontale și occipitale, cînd apar simptomele inițiale, tumoarea este deja de dimensiuni considerabile, primele simptome fiind de fapt manifestări de decompensare. În contrast cu aceste sedii ale tumorilor, alte localizări sînt mai zgomotoase clinic. Simptomele inițiale de debut sînt atribuite deseori unor cauze diferite, ceea ce explică istoricul lung al acestor localizări (Koos și Miller, 1971). Modificările în comportamentul copilului, chiar și la sugar și copilul mic, ca instabilitate și mai ales iritabilitate, indiferență față de anturaj, crize de afect, lipsă de interes, scăderea randamentului școlar, pot fi semne de tumoare de emisferă cerebrală și pot constitui chiar primele simptome. Dar cele mai dese semne de tumori de emisfere, ca în tumori cerebrale în general, sînt fenomenele de HIC și apoi simptomele de localizare (în special de crize convulsive focale și pareze). Crizele convulsive au fost găsite ca prim simptom în 30,1% din tumorile de emisferă la copii (Arseni și Horvath, 1971). Perioada de debut pînă la internare este foarte variată. Uneori durata este foarte scurtă, cîteva zile sau 1—2 săptămîni, alteori unele simptome, ca epilepsia sau modificări de comportament, pot fi găsite în anamneză cu 1—2 ani în urmă. Cel mai frecvent simptom inițial în tumori de emisferă este cefaleea, însoțită în 80% din cazurile cu suturi închise de edem papilar, care este însă mai puțin accentuat ca la cele de fosă posterioară.

Deficitele motorii. Unii copii cu tumori de emisferă prezintă o hemipareză ca simptom inițial. O hemipareză, care apare după un termen mai lung, chiar 1—2 ani, după mai multe crize convulsive, poate fi un indiciu al existenței unei tumori cerebrale și mai ales de emisferă cerebrală. Această pareză este observată de părinți fie printr-o modificare a scrisului, fie la ținerea tacîmului în timpul mîncatului, la joacă, fie semnalată la mers. Uneori deficitul motor este descoperit relativ tîrziu, mai ales că la început poate fi minor, fiind sesizat abia după instalarea unei hemipareze evidente. De aceea, numai 25% vin pentru deficit motor; în clinică însă se găsesc mai multe cazuri cu sindrom piramidal unilateral cu hiperreflectivitate, Babinski etc. Tumorile de emisferă pot fi de dimensiuni foarte mari înainte de a fi descoperite. Cele de emisferă dominant vor da și tulburări afazice, dar care nu sînt obligatorii. Rareori, tumoarea, producînd o compresiune și distorsiune asupra trunchiului cerebral, poate da semne înșelătoare, ca pareze ipsilaterale sau semne de trunchi cerebral, sugerînd o tumoare infratentorială. Semnele neurologice de pareză ipsilaterală sînt datorate compresiunii pedunculului cerebral de partea opusă în partea liberă a tentoriului. Tipul simptomelor este determinat de localizarea tumorii. Cu cît tumoarea este mai aproape de scizura rolandică cu atît va da mai frecvent crize convulsive și semne neurologice focale (de deficit motor). În tumorile din partea posterioară a emisferelor cerebrale predomină semnele de HIC, în timp ce deficitele motorii, ca și epilepsia sînt mai rare. În tumorile de lob occipital poate exista o hemianopsie, decelabilă însă numai la copiii mai mari, întrucît pentru aceasta este nevoie de o cooperare perfectă. Tulburările psihice pot exista și la copii, dar sub alte aspecte decît la adult (vezi capitolul „*Tulburări psihice*”. Simptomele inițiale în tumorile de lob frontal se manifestă sub forma unei decompensări funcționale. Tumorile de lob temporal, după Koos și Miller (1971), s-ar manifesta mai frecvent inițial sub forma de crize epileptice. Pentru precizarea diagnosticului tumorilor de emisferă sînt necesare o serie de investigații paraclinice.

Examene paraclinice. Întrucît sindromul de hipertensiune intracraniană este cea mai frecventă manifestare clinică a tumorilor de emisferă cerebrală, radiografia simplă a craniului, ca și examenul fundului de ochi vor contribui la constatarea elementelor obiective ale sindromului de HIC. Edemul papilar este găsit în 80% din cazuri la copii cu tumori de emisferă cerebrală.

Radiografia simplă a craniului poate arăta semne radiologice de HIC adecvate vîrstei, ca hidrocefalie la sugar, accentuarea impresiunilor digitate și dehiscența de suturi, sau modificări selare de tip hipertensiune intracraniană. Pentru un proces expansiv de emisferă la sugar și copil mic, care poate fi și o tumoare de emisferă cerebrală, pledează existența unor semne radiologice de HIC, asociate cu o asimetrie craniană, în sensul unui hemicraniu mărit și cu conturul osos al craniului subțiat la nivelul leziunii.

Electroencefalografia poate arăta o asimetrie de emisferă sau chiar un proces focalizat.

Fig. 220. — Tumoare occipitală. Radiografia simplă a craniului arată sindrom de HIC și calcificări intratumorale situate occipital drept :
a, față ; *b*, profil.

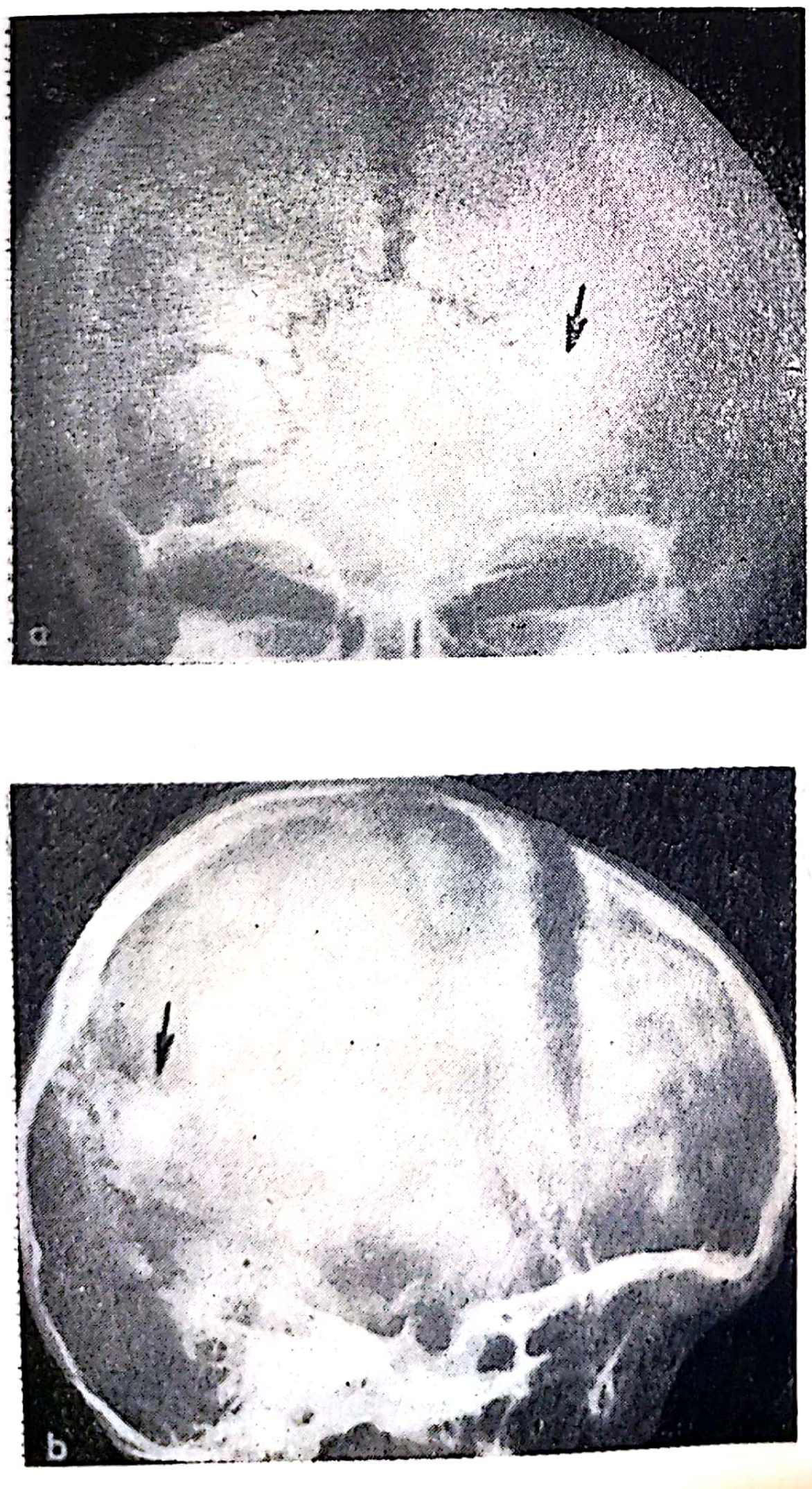

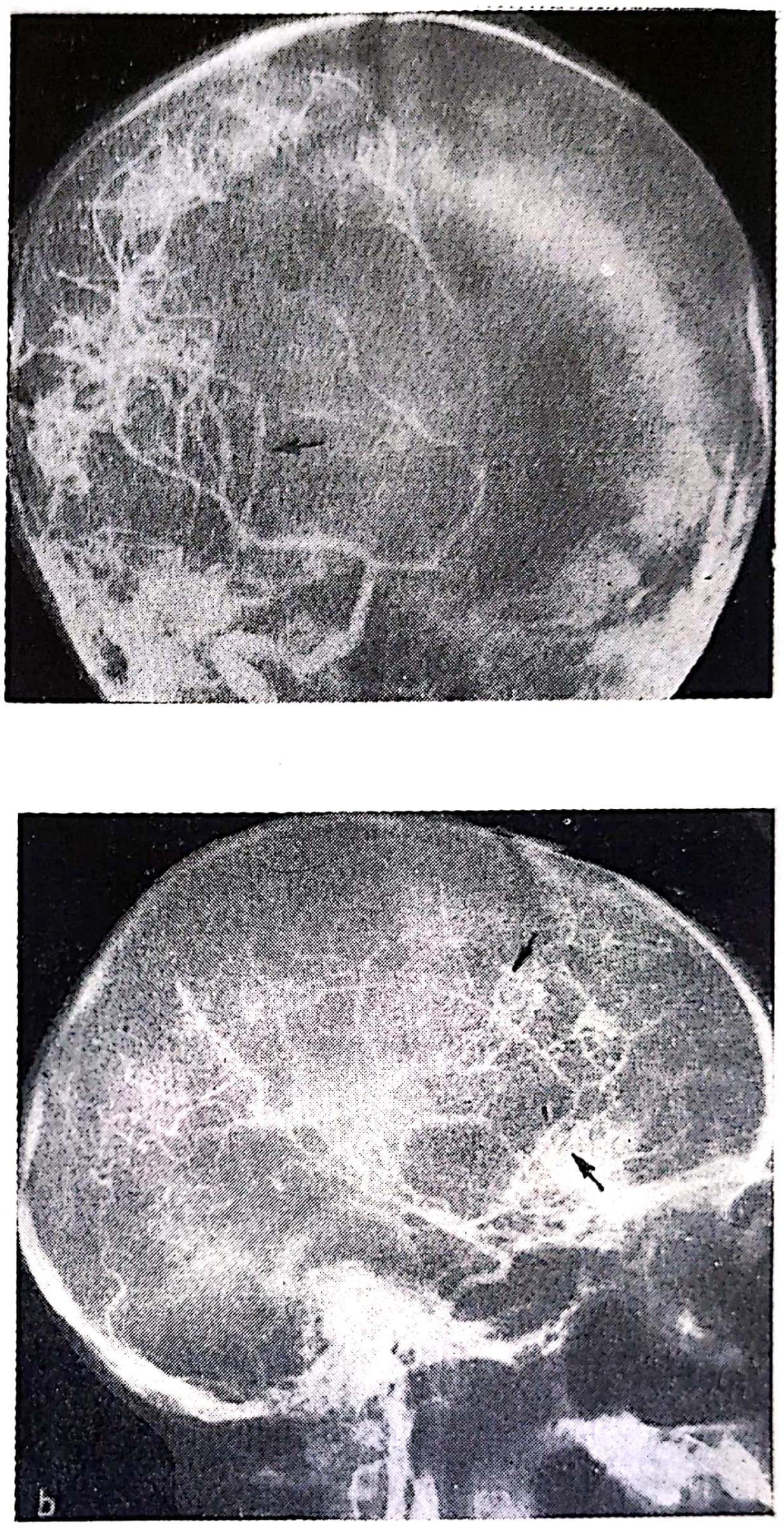

Fig. 221. — Angiografie carotidiană dreaptă, cu delimitarea unei tumori frontale drepte (glioblastom) :
a, față ; *b*, profil.

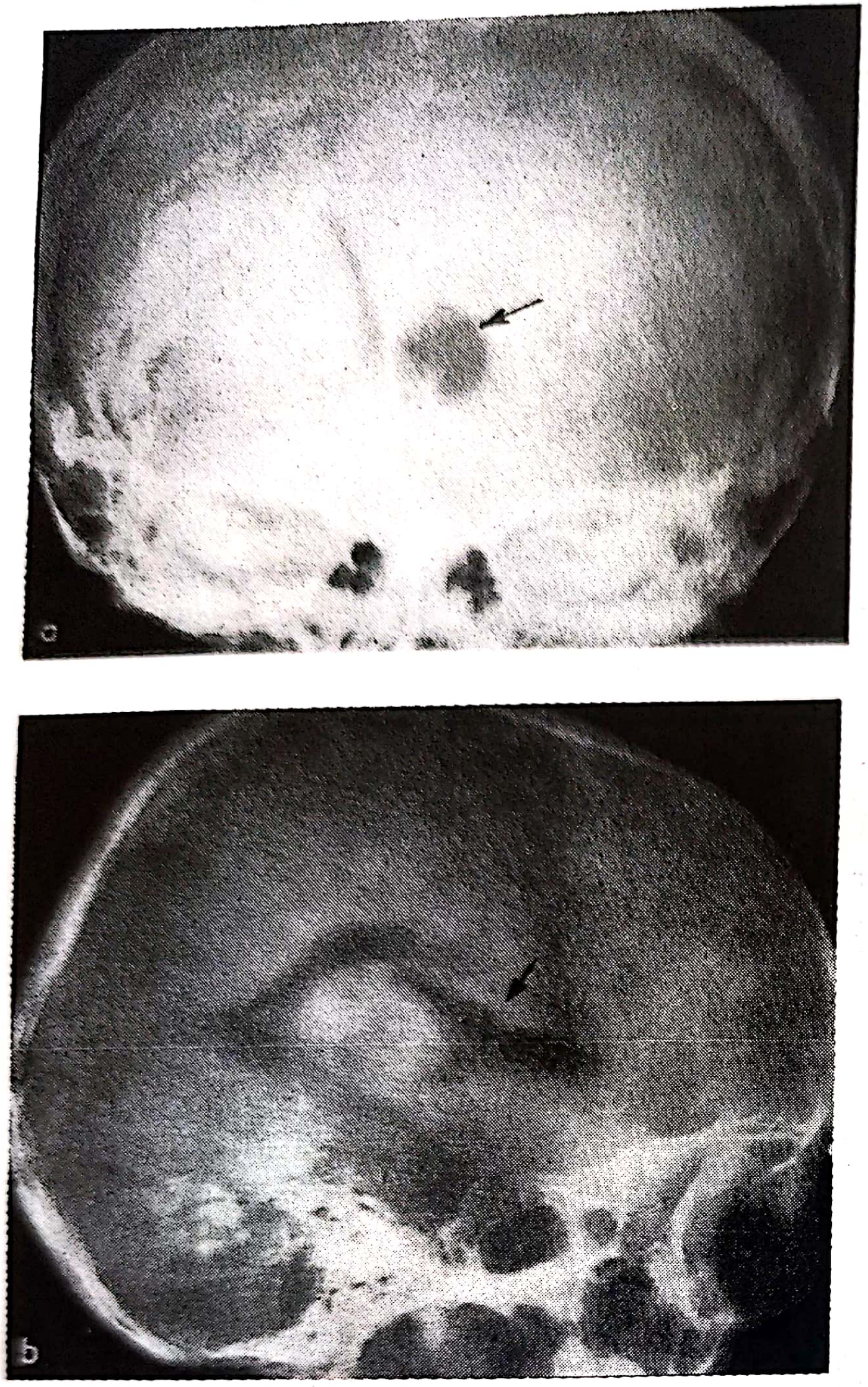

Fig. 222. — Tumoare frontală stîngă. Ventriculografie :

a (faţă), deplasarea sistemului ventricular spre partea dreaptă; *b* (profil), deplasarea cornului frontal în jos.

Fig. 223. — Tumoare frontală stîngă chistică. Ventriculografie :

a (faţă), chistografie cu deplasarea sistemului ventricular de partea opusă; *b* (profil), chistografie cu turtirea tavanului ventricular.

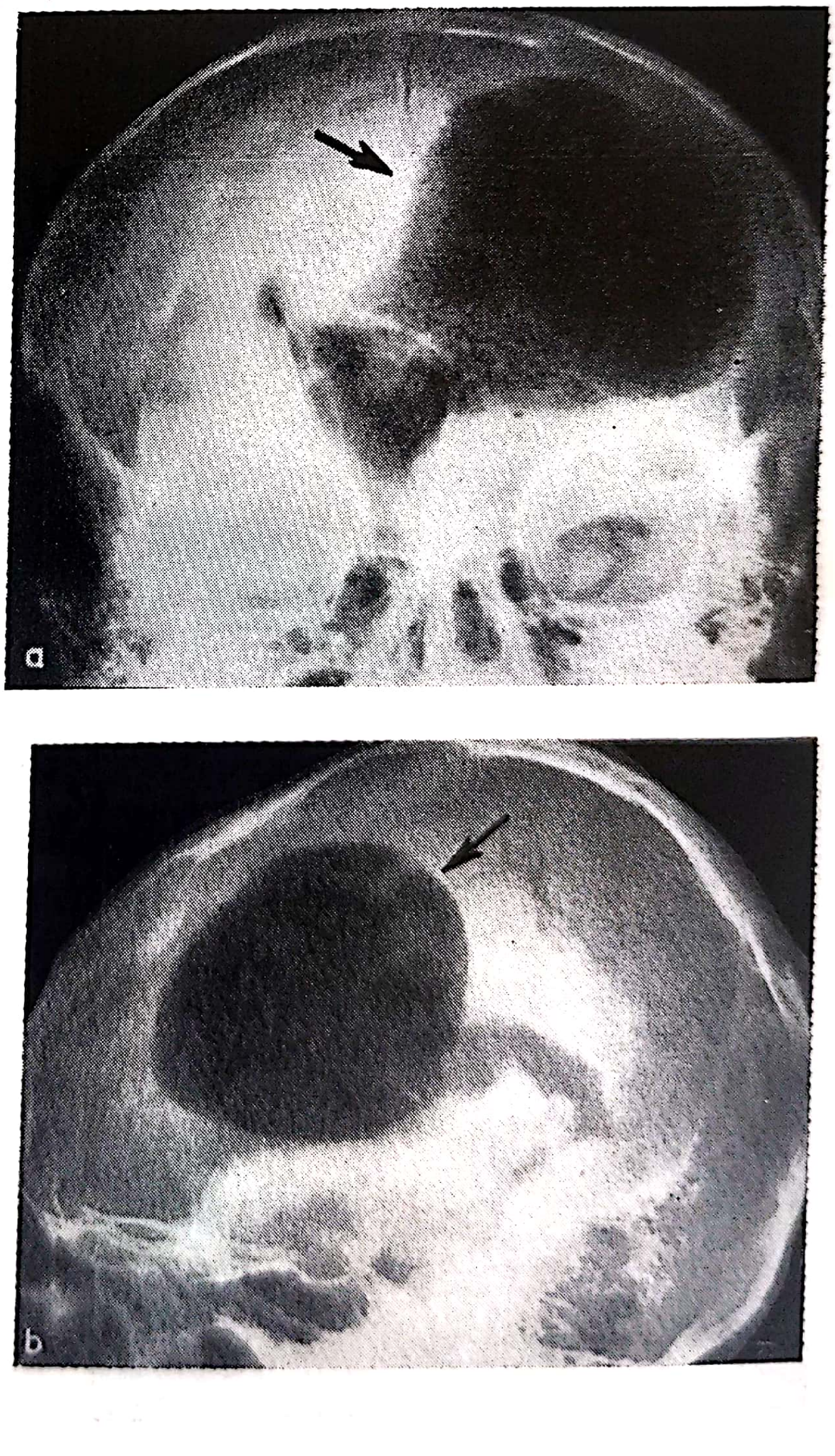

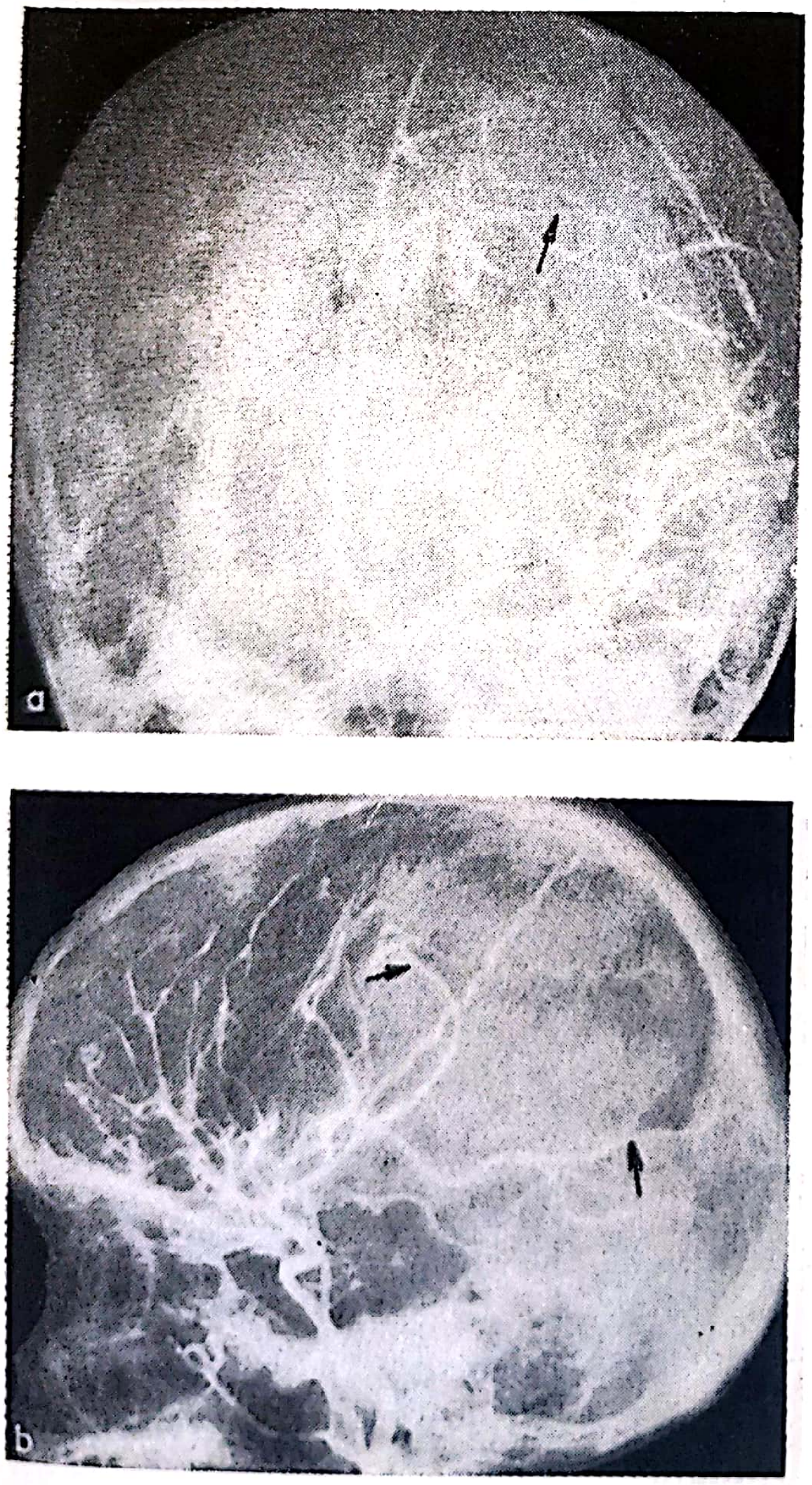

Fig. 224. — Tumoare parietală posterioară chistică. Angiografie carotidiană stîngă; *a*, față; *b*, profil.

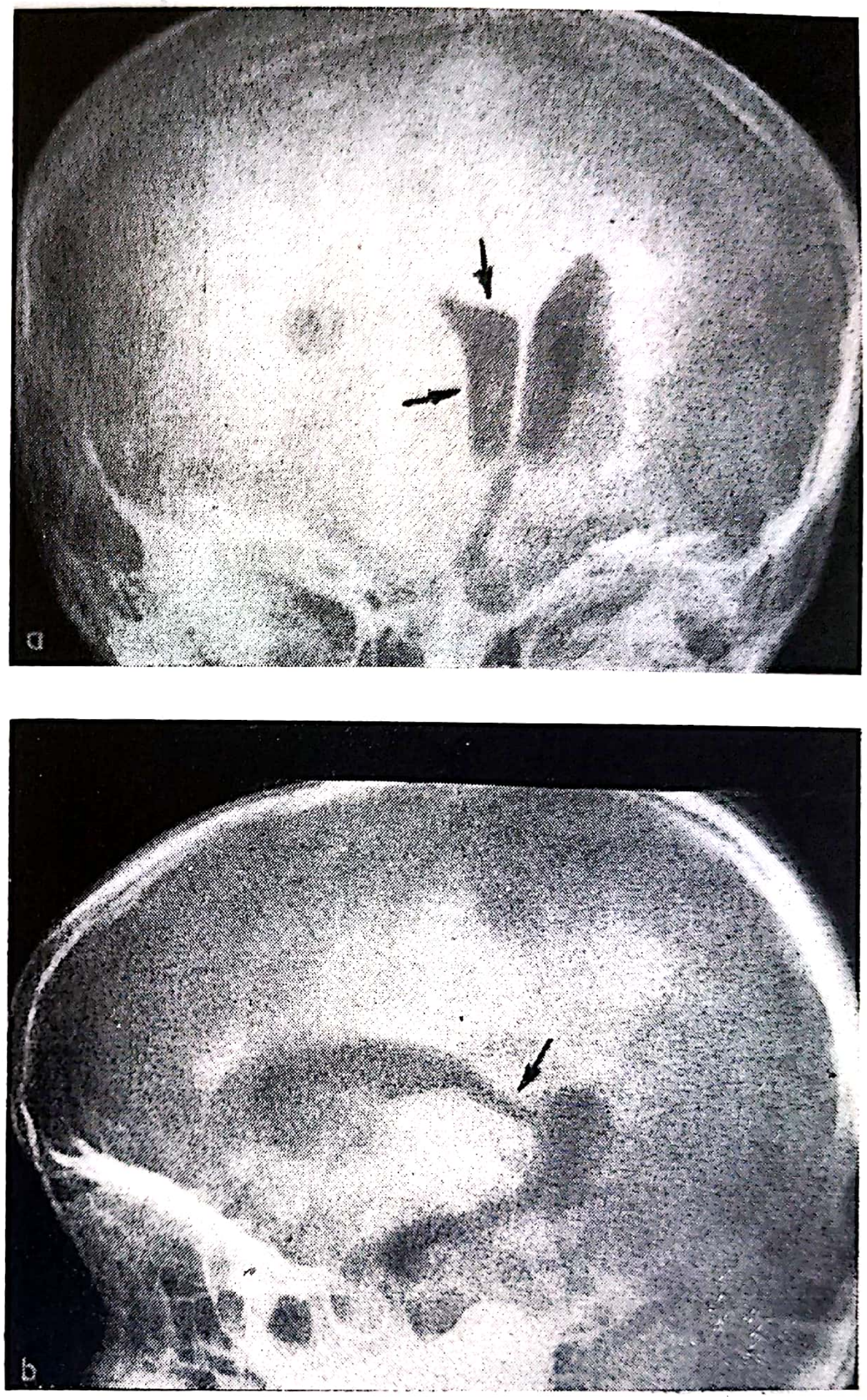

Fig. 225. — Tumoare parietală dreaptă. Ventriculografie:
a (față), deplasarea sistemului ventricular spre stînga; *b* (profil), turtirea tavanului ventricular.

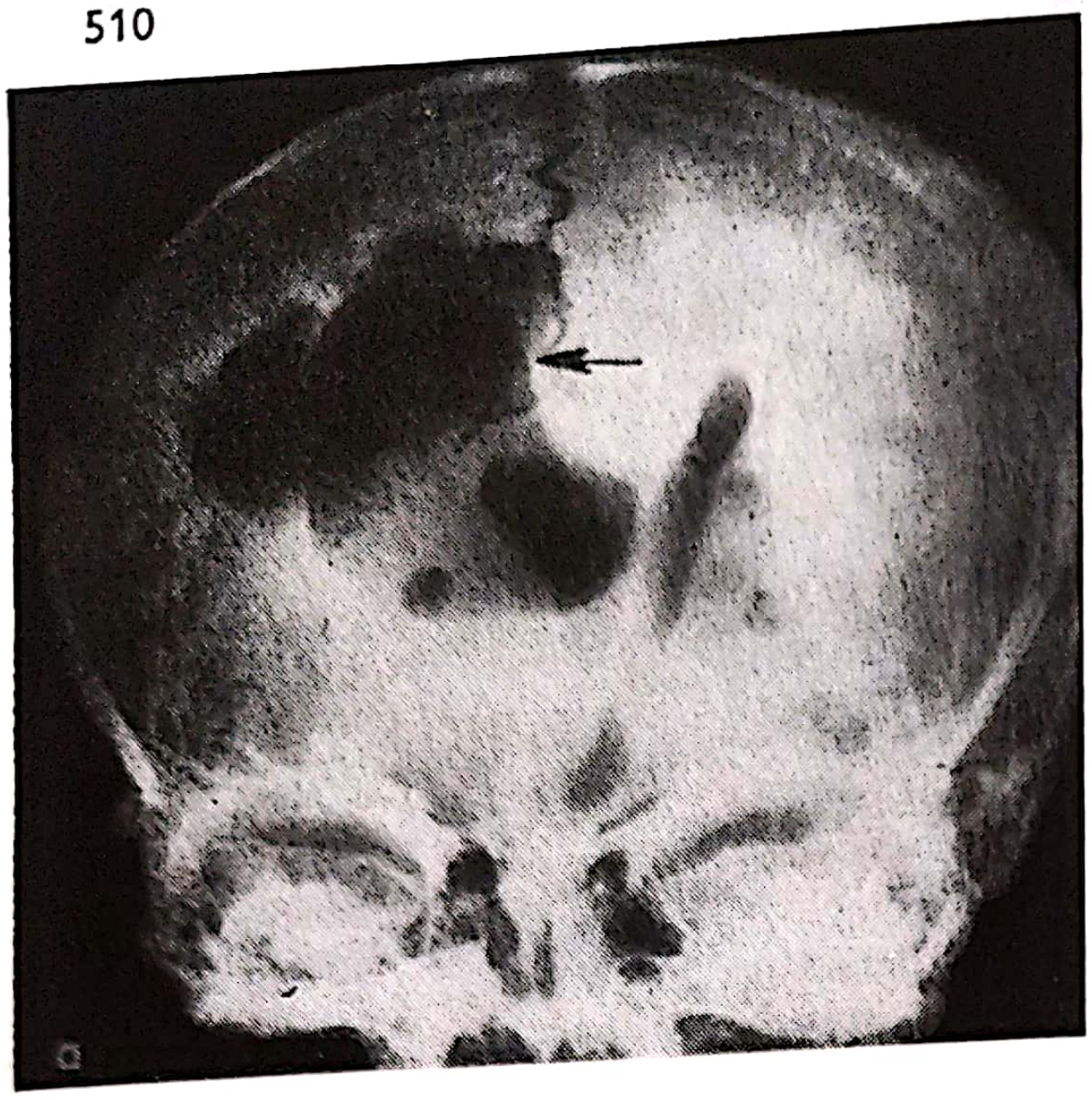

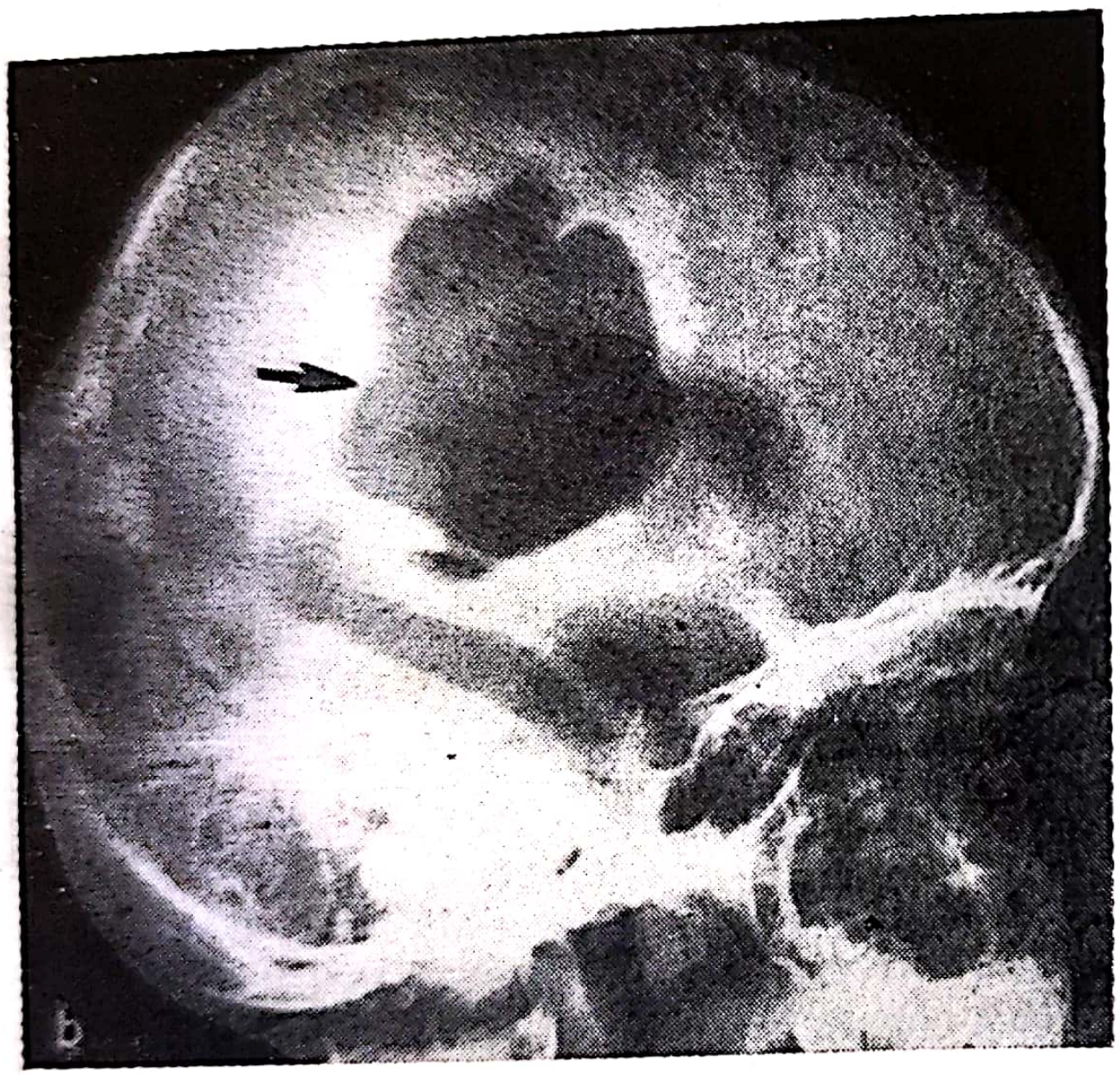

Fig. 226. — Tumoare parietală stîngă chistică. Ventriculografie :

a (față), sistemul ventricular deplasat de partea opusă și injectarea chistului ; *b* (profil), injectarea unui chist parietal stîng.

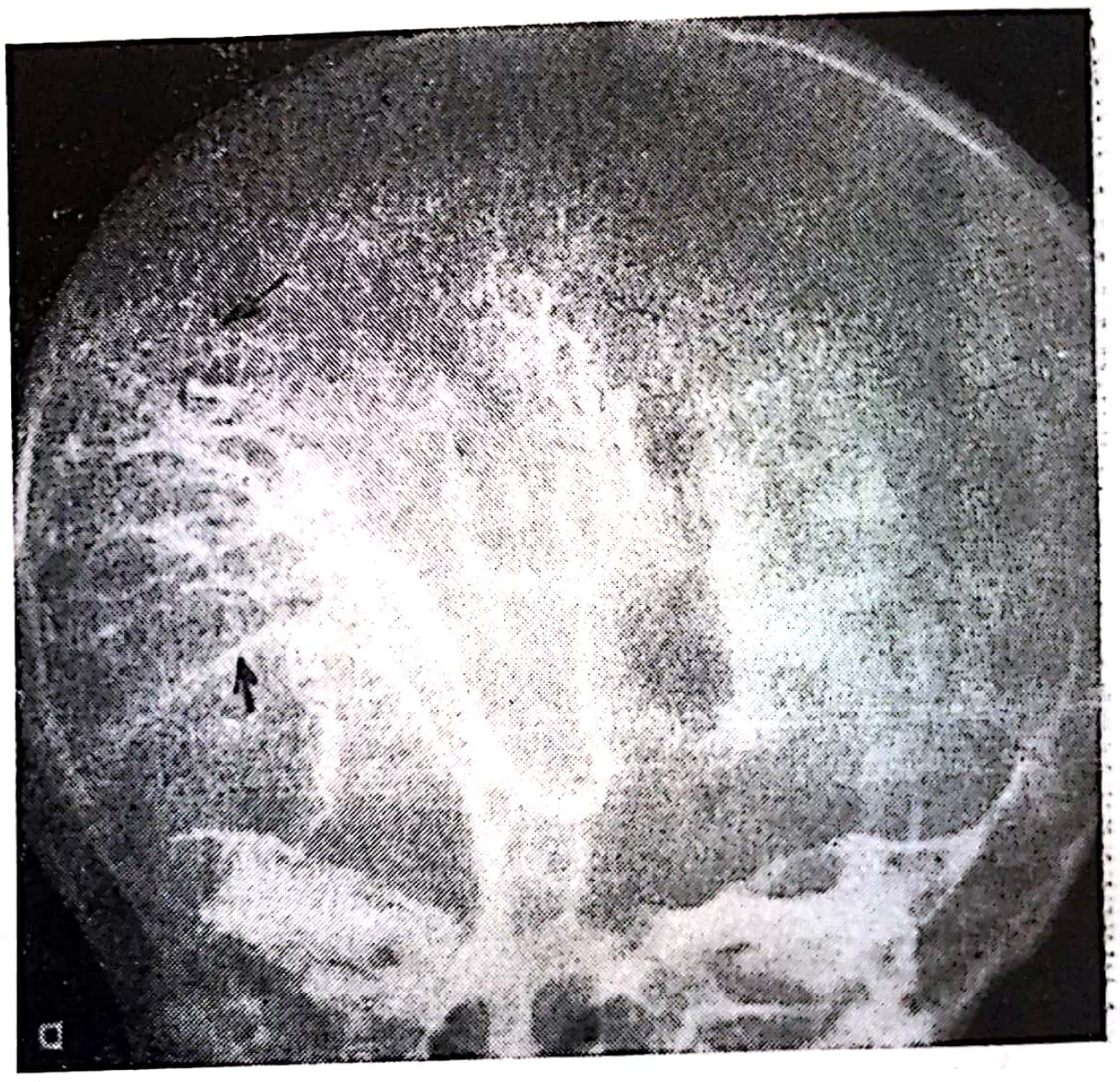

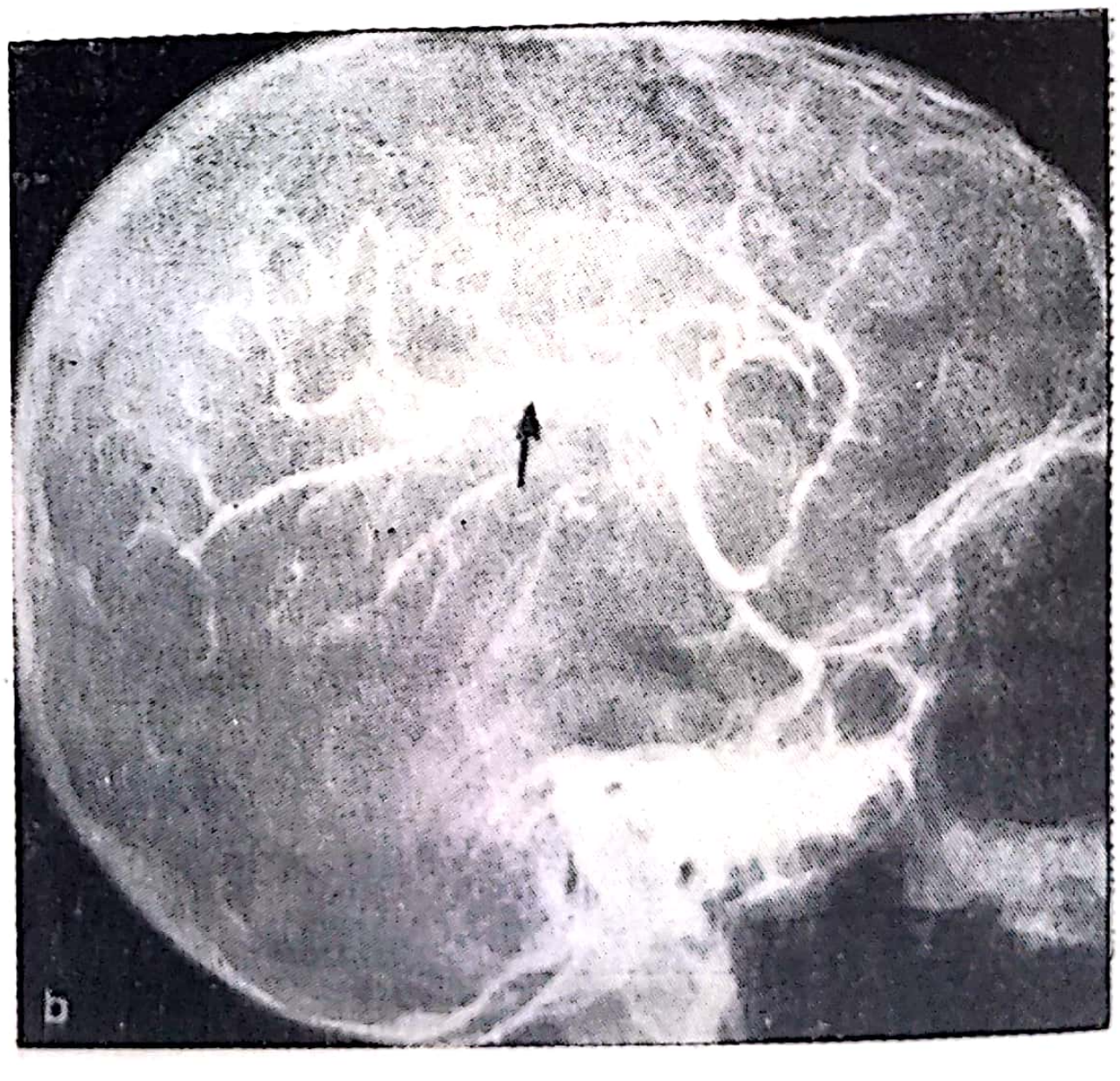

Fig. 227. — Tumoare temporală dreaptă. Angiografie :

a, față ; *b*, profil.

Fig. 228.—Tumoare occipitală dreaptă chistică. Ventriculografie :

a (față), deplasarea sistemului ventricular de partea opusă și injectarea chistului ; *b* (profil), evidențierea tumorii chistice occipitale drepte.

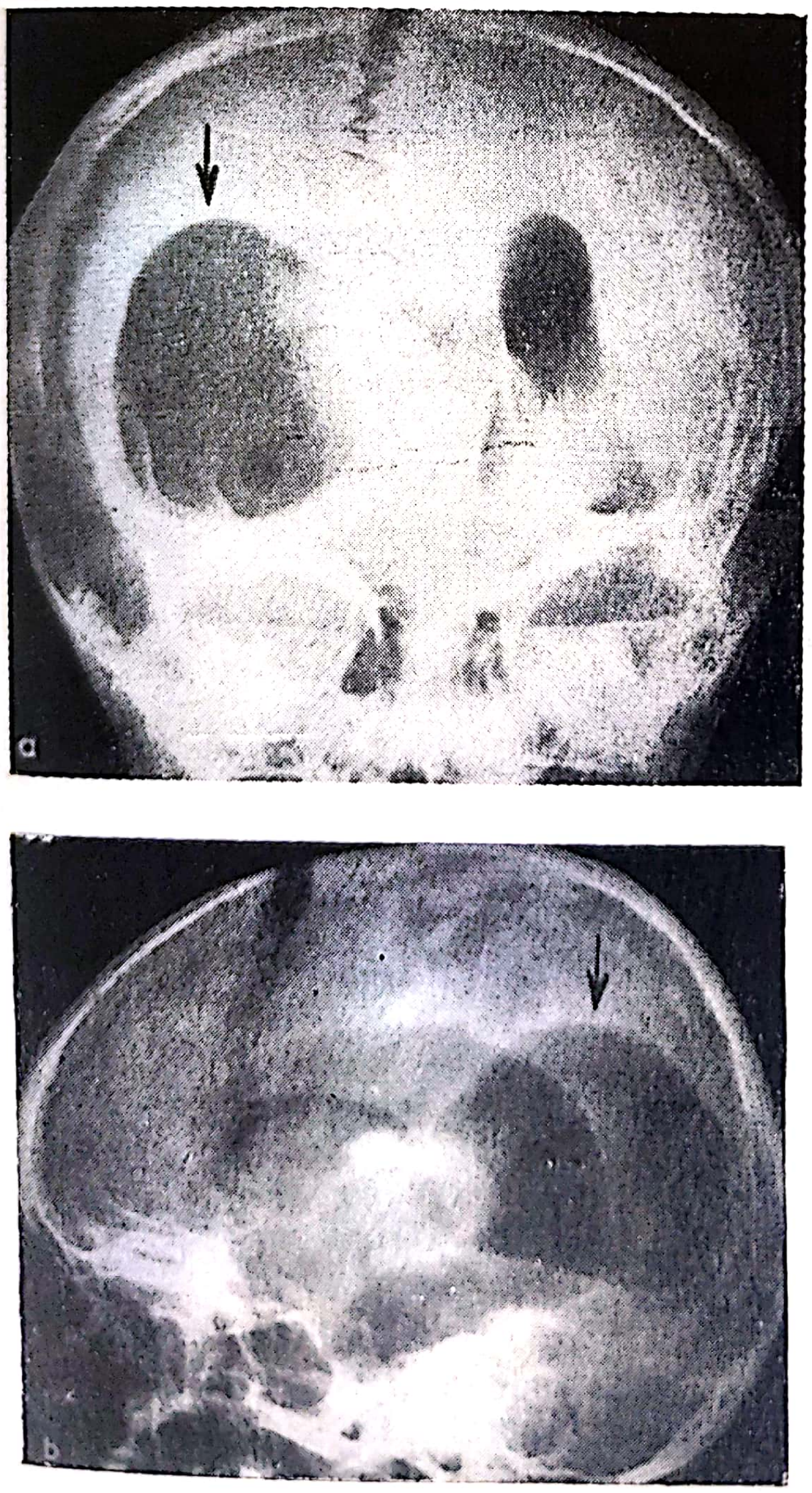

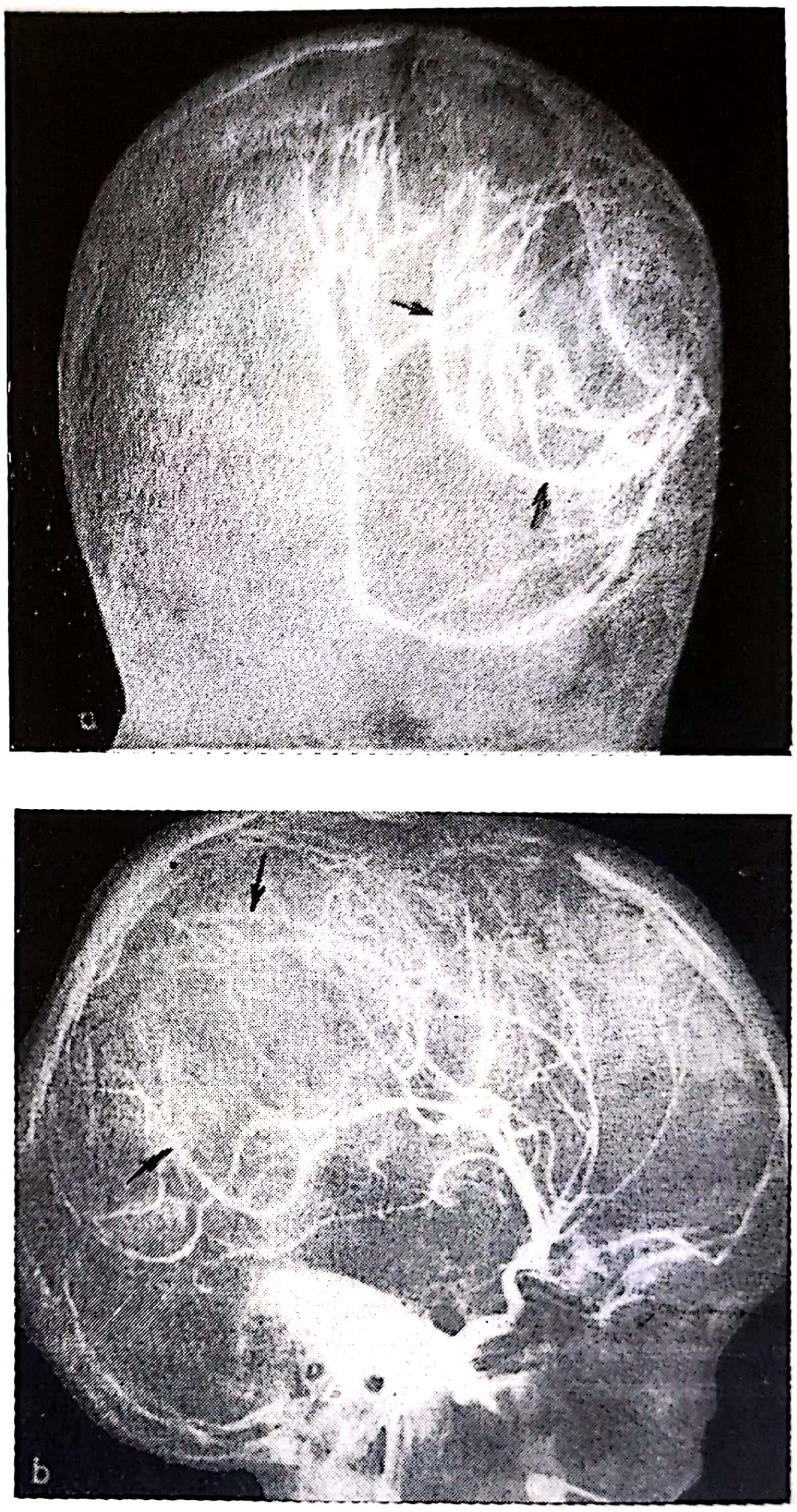

Fig. 229. — Tumoare parietooccipitală stingă. Angiografie :

a, față ; *b*, profil.

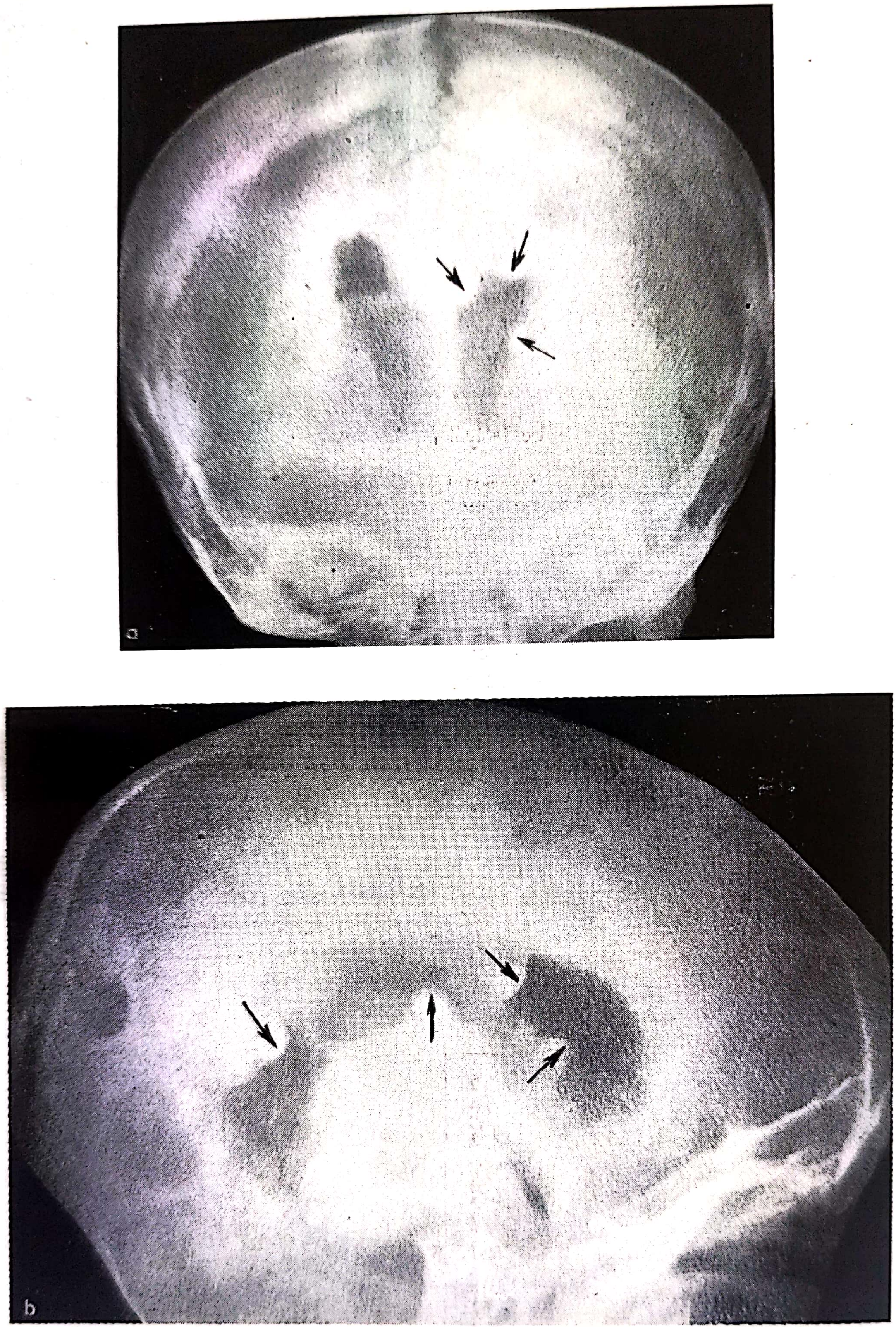

Fig. 230. — Tumori cerebrale multiple. Se observă mai multe amputări ale sistemului ventricular :
a, față ; *b*, profil.

Ultrasonoencefalografia va putea decela o deplasare a formațiunilor de la linia mediană în tumorile mai ales anterioare de emisferă cerebrală (frontal și temporal).

Scintigrafia poate localiza tumorile de emisferă cerebrală de cele mai multe ori.

Angiografia carotidiană este cea mai concludentă pentru tumorile frontale și temporale și mai puțin caracteristică pentru tumorile parietale și occipitale.

Tomografia computerizată (EMI scanner) este investigația cea mai valoroasă pentru confirmarea diagnosticului de tumoare de emisferă cerebrală.

Ventriculografia în tumorile de emisferă cerebrală este utilizată numai în cazurile care nu pot fi elucidate prin scintigrafie și angiografie. Vom exemplifica diferitele localizări ale tumorilor emisferelor cerebrale frontale, temporale, parietale, occipitale sau de mai mulți lobi (fig. 220—230).

Prognosticul *vital* al tumorilor emisferelor cerebrale depinde de natura tumorii, iar cel *funcțional*, de sediul tumorii.

Tumorile de emisferă cerebrală sînt tumori abordabile chirurgical, în majoritatea cazurilor putîndu-se face ablația totală.

Tumorile de nuclei bazali

Între tumorile de nuclei bazali înglobăm tumorile de talamus, de nucleu caudat și de nucleu lenticular. Ele aparțin tumorilor de linie mediană în cadrul tumorilor supratentoriale, deși în realitate sînt dispuse de o parte și alta a liniei mediane. Sînt situate în partea inferioară a emisferelor cerebrale și sînt tumori profunde ce interesează formațiuni anatomofuncționale importante și complexe, a căror lezare se traduce printr-o simptomatologie foarte variată și de cele mai multe ori nespecifică.

Frecvența. Printre cele 1 094 de tumori intracraniene la copii din seria Clinicii de neurochirurgie din București, 37 (3,4%) au fost tumori de nuclei bazali, ceea ce reprezintă 7,5% dintre tumorile supratentoriale. Aceasta concordă și cu statistica Clinicii de neurochirurgie din Viena, unde între 700 de tumori intracraniene la copii, 22 (3%) au fost localizate în nucleii bazali, ceea ce reprezintă 6% din neoformațiile supratentoriale (Koos și Miller, 1971).

Natura histopatologică. Printre tumorile de nuclei bazali predomină tumorile gliale (fig. 231 și 232), și anume, în ordinea frecvenței, astrocitomul fusiform și malign, oligodendrogliomul, ependimomul. Există o predominanță la fetițe la vîrste mai mici, în timp ce la copii mai mari, aceste tumori predomină la băieți.

Simptomatologie. Datorită faptului că tumorile de nuclei bazali depășesc de multe ori limitele nucleilor bazali, invadînd sau comprimînd regiunile învecinate, ca hipotalamusul, capsula internă, ventriculul IV, corpul calos, alți nuclei subcorticali și chiar diferiți lobi ai emisferelor cerebrale, dau o simptomatologie ce depășește responsabilitatea proprie a nucleilor bazali.

Cele mai frecvente *simptome inițiale* la copii sînt cefaleea, crizele comițiale generalizate sau tulburările psihice privind scăderea funcțiilor de intelect. Nu rareori părinții se adresează medicului, la indicația școlii, pentru scăderea randamentului școlar la un copil care înainte învățase bine.

Debutul poate fi marcat și prin semne de localizare, ca hemipareză sau epilepsie focală, care localizează doar partea leziunii și indică sediul supratentorial. Există însă și un debut prin semne extrapiramidale (Millichap și colab., 1962 ; Arseni și colab., 1972) care localizează mai precis leziunea.

În perioada de stare sindromul de hipertensiune intracraniană domină tabloul clinic la copii. Este însă de reținut că sindromul subiectiv de HIC (cefaleea și vomismentele) este mult mai frecvent decît modificările de tip HIC ale fundului de ochi. În orice caz, tumorilor de nuclei bazali le sînt caracteristice edeme papilare de grad mai puțin accentuat și care apar în faza avansată a bolii. Uneori, sindromul de HIC este singura manifestare a bolii. *Deficite motorii* sub formă de hemipareze evolutive apar destul de frecvent (60% din cazuri). Ele se datoresc interesării capsulei interne. Mai rar se găsește o interesare bilaterală a motilității care corespunde unei invadări sau compresiuni bilaterale a capsulei interne. *Tulburări de tonus* sub formă de hipertonie extrapiramidală apar mai rar decît deficitul motor. *Mișcări anormale* pot fi întîlnite mai frecvent în tumorile de nuclei bazali la copii decît la adulți. În seria Clinicii de neurochirurgie din București, din 37 de tumori de nuclei bazali la copii, în 5

Fig. 231. — Tumoare de nuclei bazali de partea stîngă la o fetiță în vîrstă de 13 ani. Aspect macroscopic (histologic, astrocitom cu zone spongioblastice).

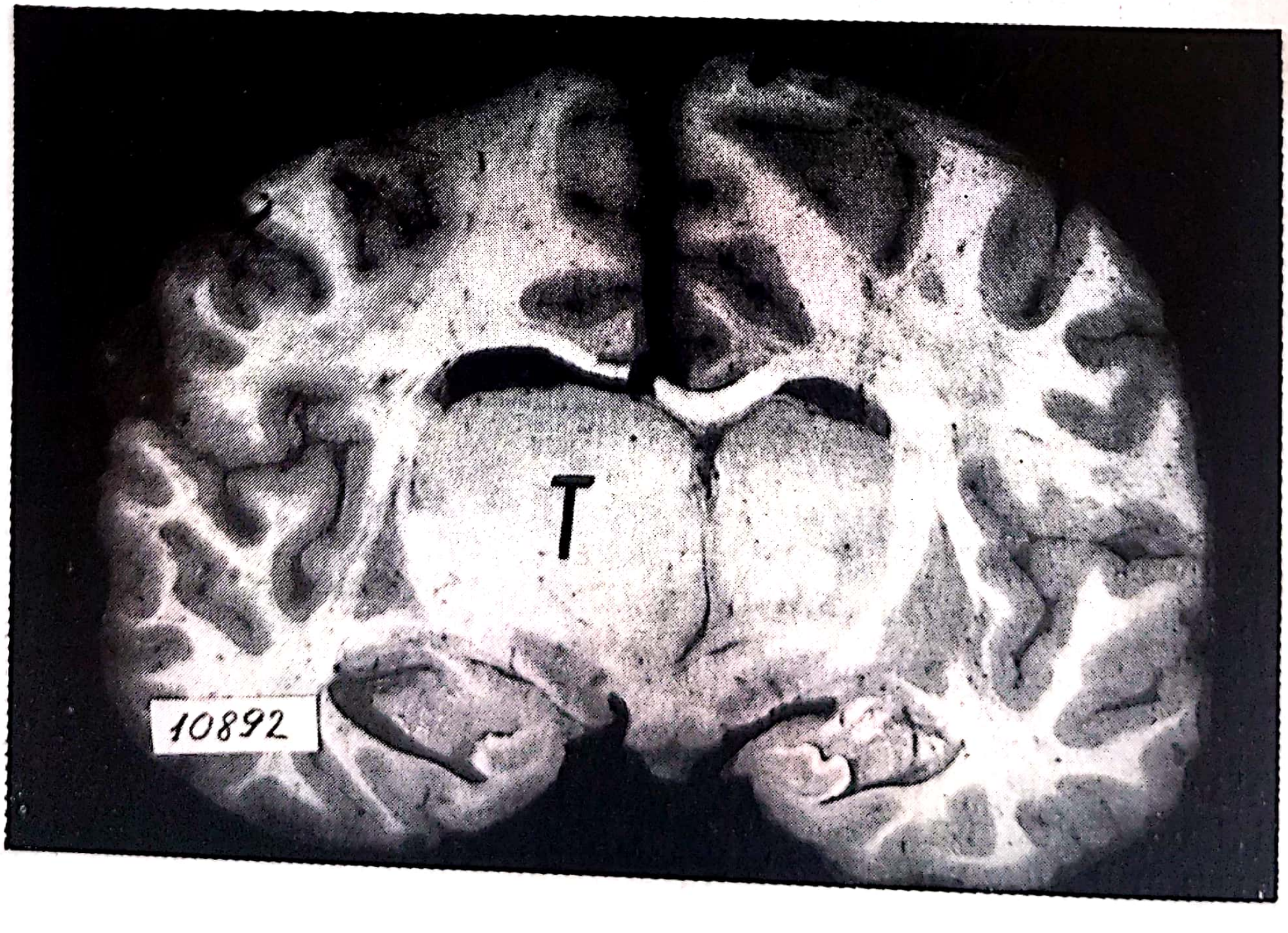

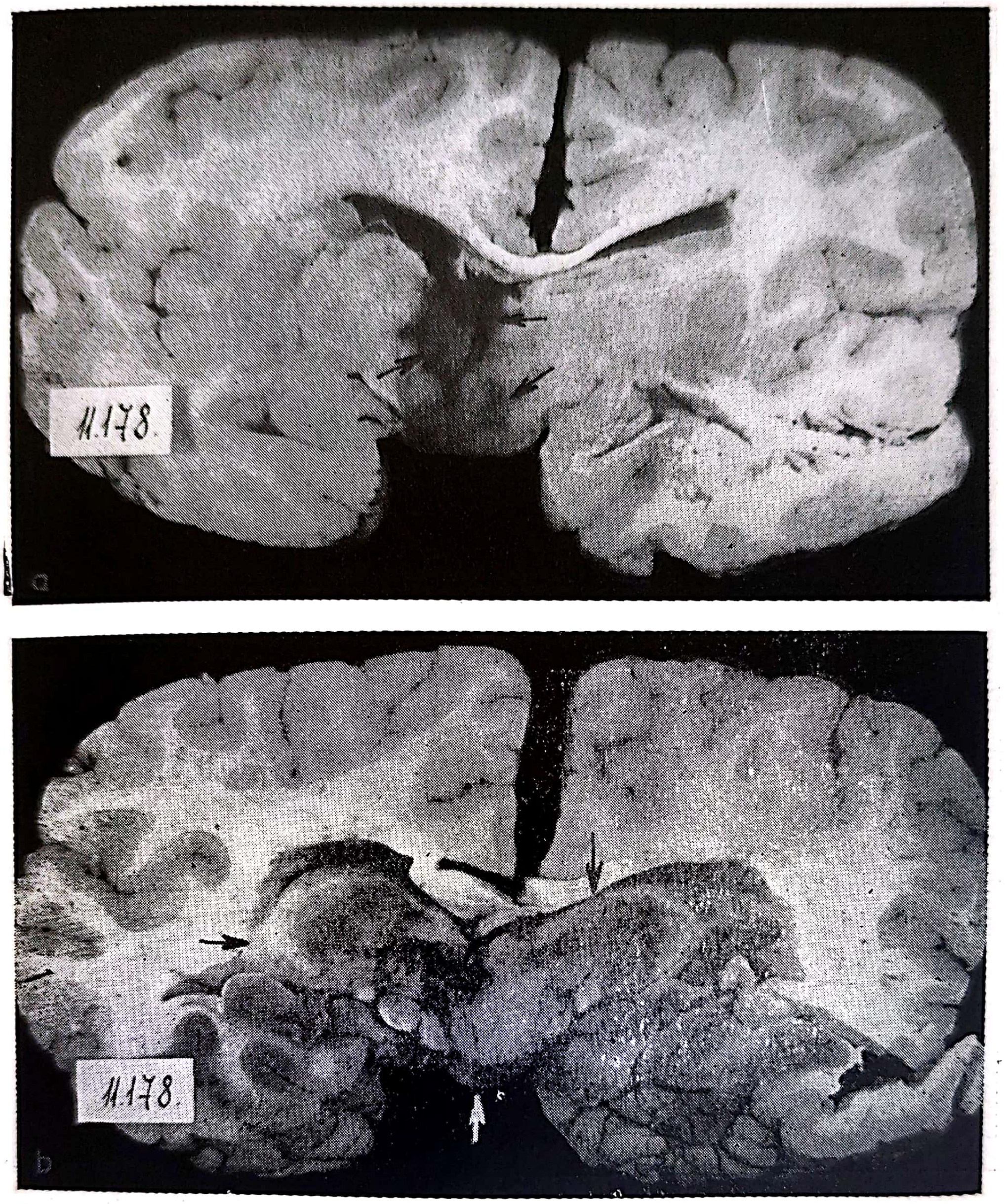

Fig. 232. — Tumoare de nuclei bazali la un copil în vîrstă de 3 ani. Invadare secundară de la o tumoare de hipotalamus. Aspect macroscopic (histologic, astrocitom malign) : *a* și *b*, secțiuni verticofrontale.

cazuri a fost prezent un sindrom extrapiramidal ; în 2 cazuri a fost vorba de mișcări coreoatetozice. Prezența mișcărilor anormale (fig. 233) în tumori de nuclei bazali la copii a fost semnalată și de alți autori, ca Millichap și colab. (1962), Chorobski (1962), Sciarra și Sprofkin (1953) etc. Asupra mecanismului mișcărilor involuntare din tumorile de nuclei bazali, Arseni și colab. (1959) arată că sindroamele extrapiramidale se datoresc lezării directe prin procesul tumoral dezvoltat în ganglionii bazali sau lezării indirecte a acestora, fie prin comprimarea de vecinătate, fie prin comprimarea arterei coroidiene anterioare și tulburări ischemice progresive ale nucleilor subcorticali, îndeosebi globus pallidus. Manifestări extrapiramidale nu apar în toate cazurile de nuclei bazali chiar foarte întinse, datorită faptului că pentru producerea lor este necesar ca tumoa-

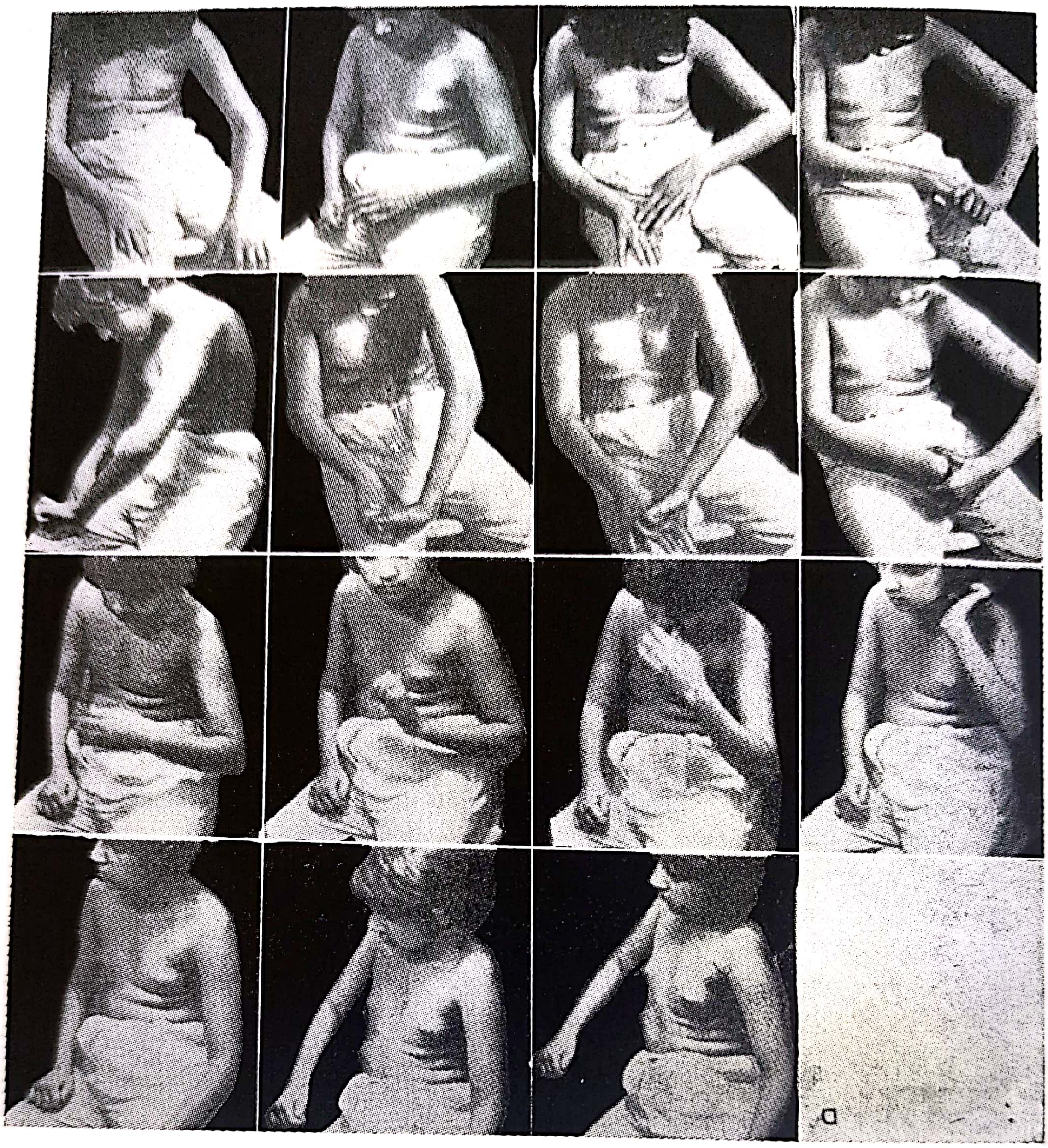

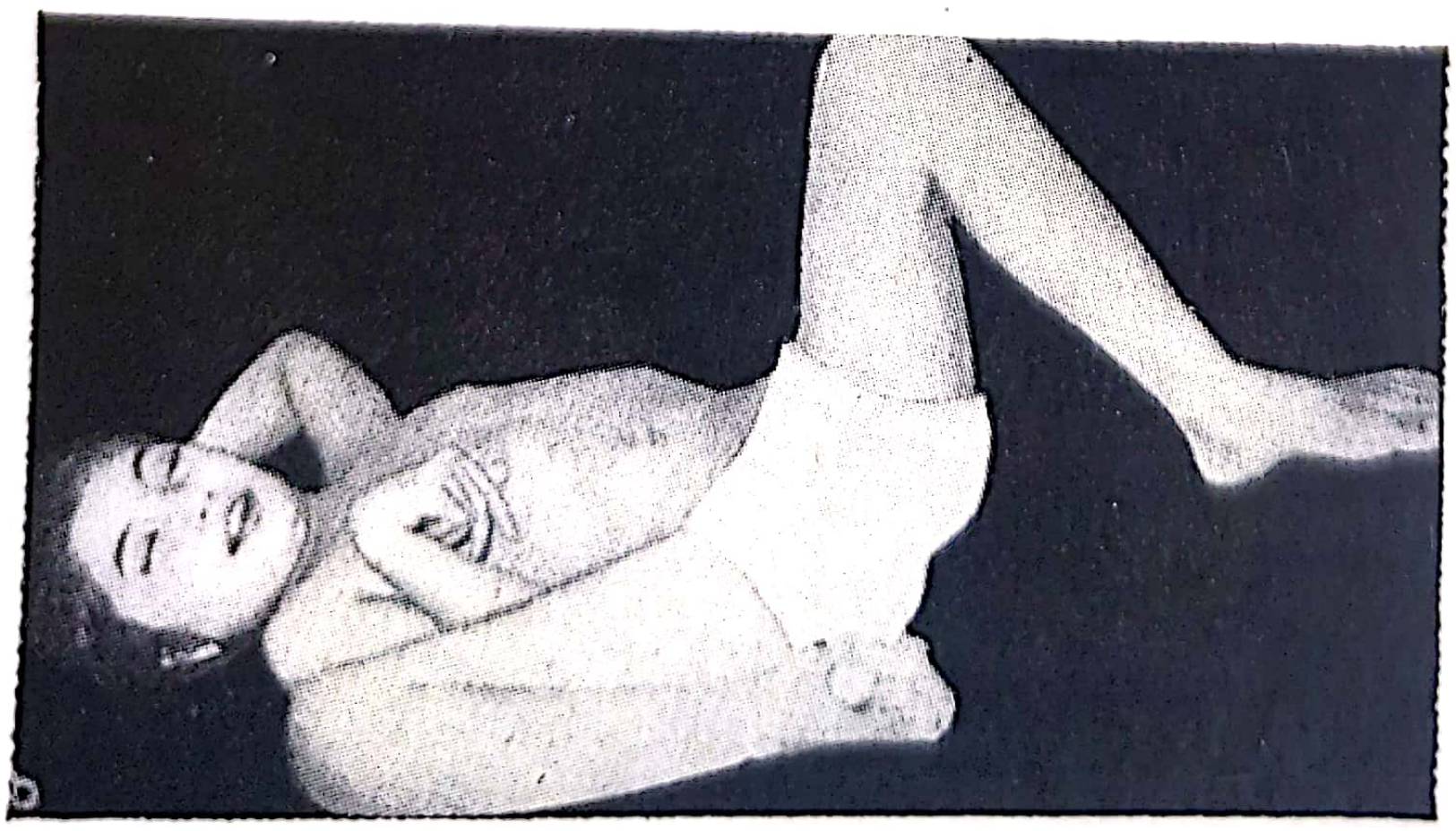

Fig. 233. — Mişcări anormale, extrapiramidale, sub formă de diskinezii (*a*); *b*, detaliu.

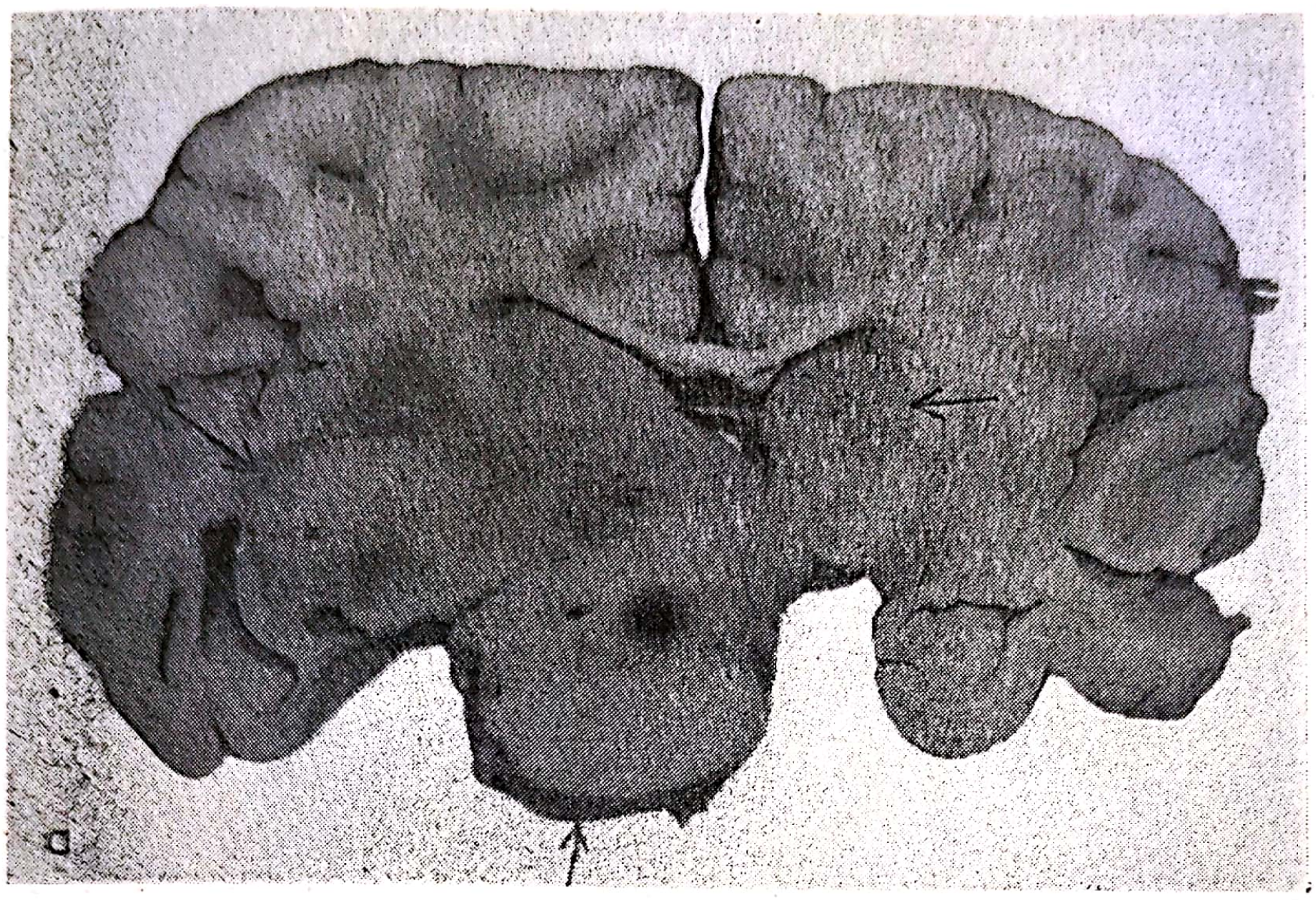

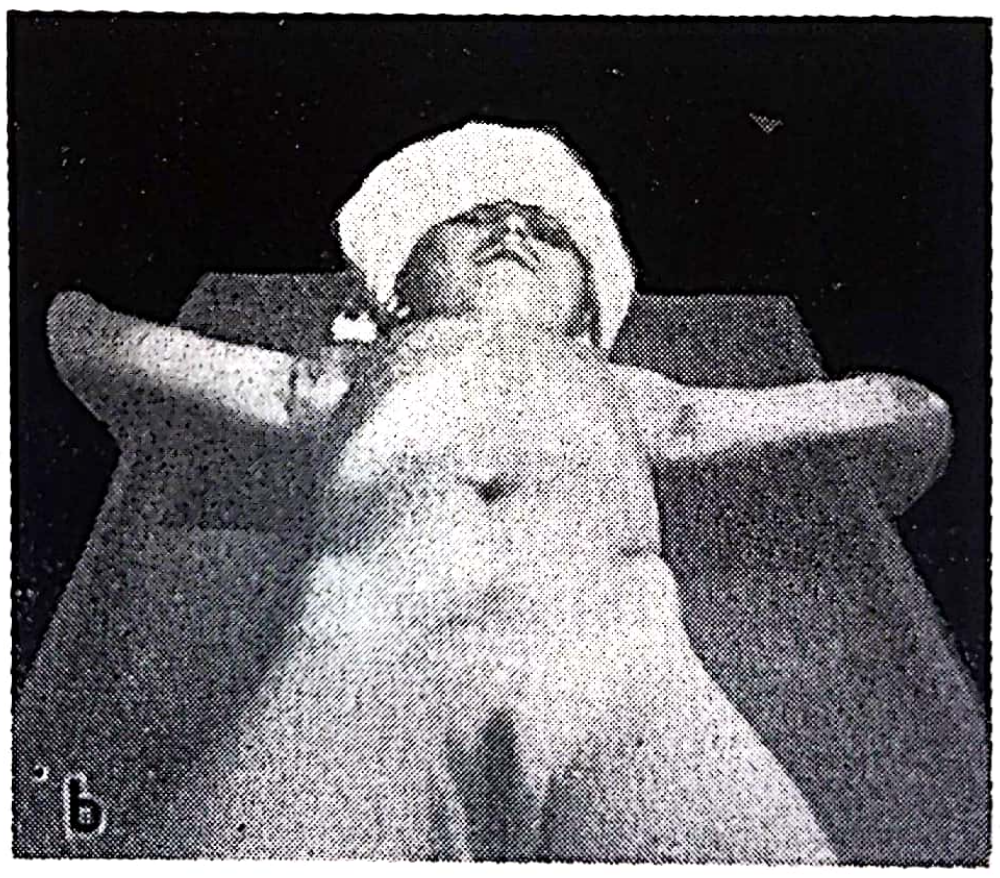

Fig. 234. — Tumoare de nuclei bazali (*a*) la o fetiță cu pubertate precoce (*b*).

rea să cuprindă sau să afecteze formațiunile nervoase învecinate și mai ales conexiunile nucleilor bazali cu scoarța cerebrală și cu alte formațiuni subcorticale, ca locus niger, corpul lui Luys etc. Într-adevăr, în două din cele șase cazuri tumoarea interesa și partea superioară a trunchiului cerebral. *Crize de epilepsie* generalizate sau focale pot fi întîlnite destul de frecvent (30% din cazuri). O parte din crizele de epilepsie sînt atribuite hipertensiunii intracraniene, o parte invadării cortexului; fiziopatologia epilepsiei este însă incertă.

Alte manifestări clinice care apar în tumorile de nuclei bazali sînt *tulburări de disfuncție cerebeloasă* datorită leziunii sistemului cerebelo-rubrotalamic, *tulburări de nervi cranieni*, *tulburări endocrine* prin invazia hipotalamusului cu sindrom adipozogenital, diabet insipid, hipotrofie staturală și pubertate precoce (un caz) (fig. 234).

Tulburările psihice sînt uneori importante și denotă o degradare intelectuală progresivă a copilului ce începe cu tulburări de memorie și de atenție. Ceea ce este de reținut este faptul că de cele mai multe ori nu există o simptomatologie caracteristică de localizare a tumorii de nuclei bazali. Simptomele sînt variate și uneori neconcordante. Din practica noastră am reținut că o simptomatologie tumorală pe care nu o putem încadra ca localizare face parte, de cele mai multe ori, din tabloul clinic al unei tumori de nuclei bazali.

Diagnostic. Diagnosticul pozitiv de tumoare de nuclei bazali nu se poate face cu certitudine. Diagnosticul clinic poate fi numai prezumptiv, pentru precizarea acestuia fiind necesară efectuarea de examene paraclinice.

Examenele paraclinice confirmă diagnosticul de existență și de sediu al tumorii.

Electroencefalografia, după Arseni și colab. (1967), arată în 97,7% din tumorile de nuclei bazali anomalii bioelectrice. Cheek și Taveras (1966) semnalează trasee anormale focale, indicînd partea leziunii (dreapta sau stînga) în 50% din cazurile însoțite de HIC și numai în 30% din cazurile fără HIC.

Ultrasonoencefalografia arată o deplasare a liniei mediane cînd tumoarea se dezvoltă lateral.

Radiografia craniului pe clișeele standard poate arăta sau nu semne de HIC. Menționăm că numai rareori apar semne radiologice de HIC.

Ventriculografia dă cele mai concludente examene neuroradiologice. Cea mai caracteristică imagine de tumoare de nuclei bazali este dată prin ridicarea planșeului ventricular al corpului ventriculului lateral de partea tumorii. Ventriculul III poate fi deplasat și curbat de tumoare. Uneori în ventriculul III apar defecte de umplere sau este evidentă îngustarea lui prin dezvoltarea medială a tumorii talamice. De asemenea un semn important pe ventriculografie este hidrocefalia cornului frontal, corpul ventricular apărînd subțiat și scobit în partea lui inferioară (fig. 235).

Angiografia carotidiană este mai puțin concludentă decît ventriculografia. Pe clișeele din față (A-P) grupul silvian apare deplasat lateral spre craniu. Arterele lenticulostriate sînt deplasate în afară și în jos. Pe clișeele din profil grupul silvian poate fi deplasat în sus. Artera pericaloasă poate fi ridicată de o tumoare talamică. Este apreciată ca fiind mai importantă faza venoasă, unde se poate vedea o deplasare a venei talamostriate care cauzează o deschidere a unghiului venos dintre vena talamostriată și vena cerebrală internă; vena bazală a lui Rosenthal poate fi deplasată în jos. Patognomonic în angiografie este numai apariția unei vascularizații anormale patologice la nivelul nucleilor bazali, adică în cazul injectării tumorii înseși.

Scintigrafia cerebrală poate evidenția uneori tumoarea, dar alteori poate fi neconcludentă sau chiar normală. În cazul însă al unui examen scintigrafic concludent, de multe ori nu mai este nevoie de altă investigație.

Diagnosticul diferențial. Subliniem în mod special că în fața unor mișcări involuntare care sînt atît de frecvente la copil, atunci cînd au mai ales o evoluție progresivă și se asociază cu alte semne neurologice, în mintea noastră să fie prezentă și eventualitatea unei tumori de

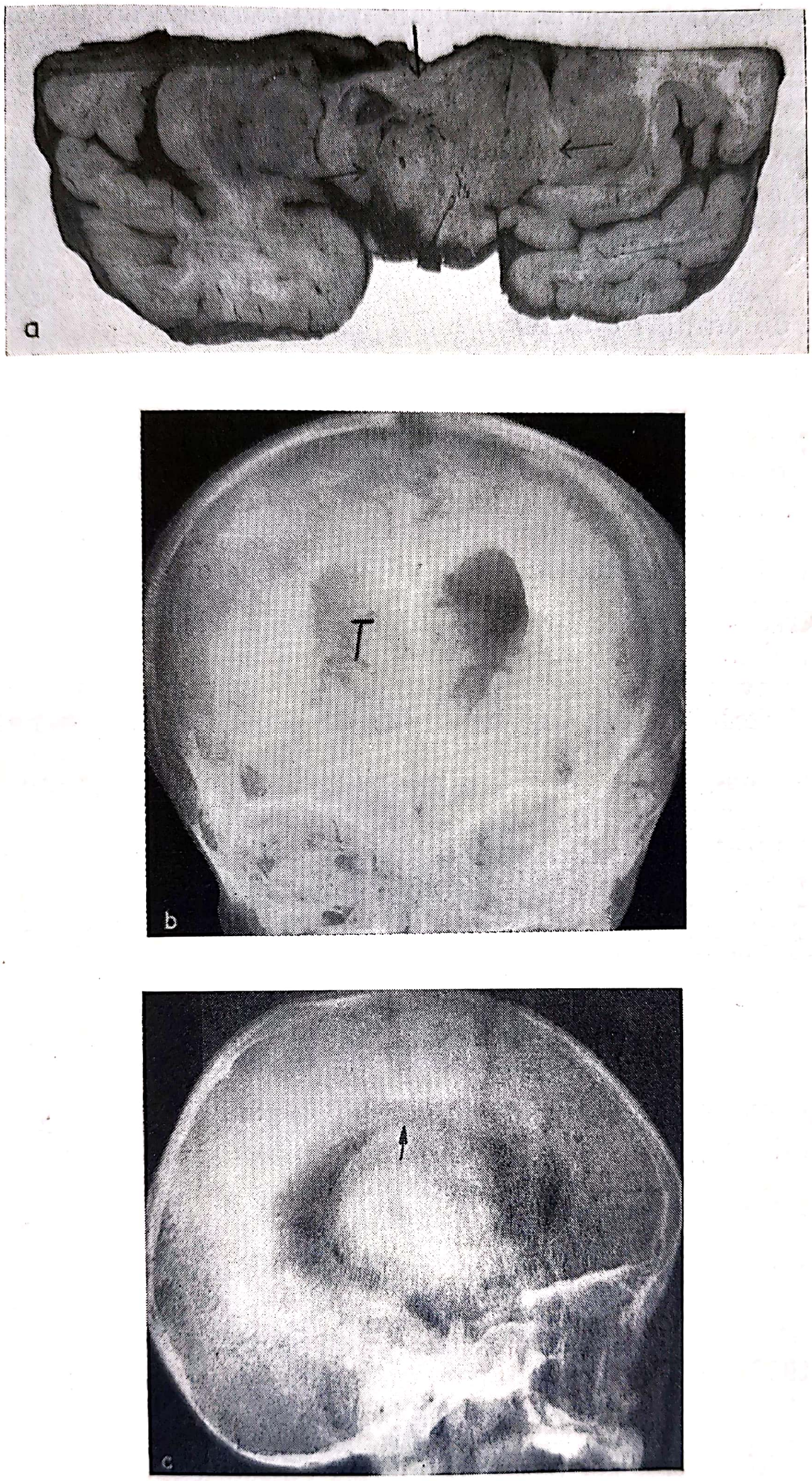

Fig. 235. — Astrocitom fusiform de nuclei bazali care a invadat și trunchiul cerebral, aspect macroscopic (*a*). Ventriculografie : *b*, față ; *c*, profil : planșeul ventriculului lateral stîng subțiat, împins în sus de o tumoare de nuclei bazali.

nuclei bazali. Nu trebuie să aşteptăm ivirea fenomenelor de HIC clinic sau radiologic, care apar tardiv, ci să investigăm corect aceste cazuri, pentru a nu pune acestora un diagnostic de rutină, ca sechele de encefalită de cele mai multe ori.

Tratament. În cazurile fără hipertensiune intracraniană se va aplica radioterapia. În cazurile cu hipertensiune intracraniană se vor aplica metode de derivaţie cu drenaj extracranian cu valve automate (Holter sau Pudenz), fie ventriculocardiac, fie ventriculoperitoneal. Arseni (1958), pe baza experienţei sale, recomandă ablaţia tumorii prin abord direct ori de cîte ori este posibil.

Prognosticul tumorilor de nuclei bazali este sever. Aceste tumori, deşi în majoritatea lor benigne din punct de vedere histologic, sînt maligne prin sediul lor, cuprinzînd atît centrii şi căile importante cu sediul în nucleii bazali, cît şi formaţiunile din vecinătate pe care le pot invada sau comprima.

Particularităţile tumorilor de nuclei bazali

— Frecvenţa mai mare la fetiţe, la copii mici, invers decît la copii mari şi adulţi.

— Frecvenţa mai mare a hipertensiunii intracraniene în tumorile de nuclei bazali la copii, dar cu modificări oftalmoscopice şi radiologice minore.

— Frecvenţa mai mare a tulburărilor extrapiramidale la copii, în special a mişcărilor involuntare.

— Tabloul simptomatic foarte polimorf şi necaracteristic în discordanţă cu mărimea tumorii, de unde şi dificultatea unui diagnostic clinic.

— Ventriculografia este examenul paraclinic cel mai concludent în tumorile de nuclei bazali.

Tumorile epifizare sau pineale

Tumorile epifizare sau pineale în sens larg reprezintă o grupă vastă de tumori din regiunea glandei pineale, cu tumori epifizare propriu-zise, adică cele a căror structură histologică reproduce cel puţin în parte structura glandei epifizare, precum şi o serie de tumori a căror structură diferă în întregime de structura glandei pineale. De aci rezultă şi divergenţele ce există între o serie de autori cu privire la aceste tumori. În timp ce Russel şi Sachs (1943) recunosc drept tumori pineale numai tumorile propriu-zise ale glandei pineale denumite de Krabbe (1923) *pinealoame*, Cushing (1932) socoteşte că, din punct de vedere neurochirurgical, este de preferat a caracteriza prin termenul de ,,pinealom'' o localizare anatomică mai degrabă decît natura tumorii. Întrucît tumorile regiunii pineale sînt greu de verificat bioptic, tentarea ablaţiei chirurgicale a acestora fiind extrem de periculoasă, noi vom adopta termenul de *tumori ale regiunii pineale* pentru tumorile situate în partea posterocaudală a ventriculului III, în care vom îngloba pinealoamele, teratoamele, precum şi alte tumori neuroectodermale din această regiune.

Frecvența acestor tumori, în sensul de mai sus, reprezintă 1,4% (15 cazuri) din totalul de 1 094 de tumori intracraniene la copii. Sînt tumori relativ mai frecvente la copii decît la adulți. Astfel, Boldrey și colab. (1950) din 220 de tumori cerebrale la copii, dintre care 94 supratentoriale, găsesc 7 tumori epifizare. Tumorile pineale propriu-zise (pinealoame adevărate) reprezintă, după Gabrielle (1936), 50% din totalul tumorilor epifizare la copil.

În ceea ce privește vîrsta și sexul, Kitay și Altschule (1954), din 475 de cazuri de tumori pineale culese din literatură, la care erau specificate sexul și vîrsta, 160 de cazuri erau la persoane sub vîrsta de 15 ani, și anume între 1 și 5 ani 22 de cazuri, între 6 și 10 ani 54 de cazuri, între 11 și 15 ani 84 de cazuri. Menționăm că în seria aceasta sînt cuprinse nu numai pinealoame pure, ci și tumori de natură histologică foarte variată. Au fost 130 de băieți și 30 de fetițe. Privitor la sex, toți autorii sînt de acord că există o frecvență mai mare la sexul masculin, cel puțin de 3—4 ori mai mulți băieți decît fetițe, unii chiar negînd existența acestor tumori la fetițe. Dacă pe seria de copii cu tumori epifizare a Clinicii de neurochirurgie din București există diferențe de sex (4 fetițe și 11 băieți), pe seria de tumori pineale privind toate grupele de vîrstă nu există deosebiri semnificative (Arseni și Constantinescu, 1973).

Natura histopatologică. Tumorile pineale pot avea sediul în glanda pineală sau la distanță de aceasta; așa-zisele pinealoame ectopice dezvoltate din pineocite aberante sînt tumori extraglandulare ale regiunii pineale. Pinealoame ectopice din regiunea chiasmatică au fost semnalate de Horrax și Wyatt (1947).

Aspect macroscopic. Datorită naturii sale histologice variate, și aspectul macroscopic variază. În general, glanda pineală este înglobată în tumoare, rareori fiind vizibilă și de aspect normal. Volumul tumorii variază de la dimensiunile unei nuci la cele ale unui ou de găină. Are o formă rotundă-ovală, cu suprafața netedă sau lobulată. De obicei este încapsulată și net delimitată de țesutul vecin, alteori însă are un caracter infiltrant, invadînd pereții ventriculului III. Uneori tumoarea este chistică (fig. 236).

Aspect microscopic. Histologic, deosebim cinci tipuri de pinealoame după Arseni și colab. (1968):

1) *Pinealomul de tip A* este o tumoare care reproduce structura glandei pineale adulte, în general bine delimitată de o capsulă formată din fibre colagene. Celulele tumorale sînt rotunde, cu citoplasma fin granulată, abundentă în jurul nucleului. Nucleul apare rotund sau ovoid, în general sărac în cromatină. Celulele tumorale rămîn izolate, neformînd cordoane, proliferarea lor fiind compactă. Nu s-au putut observa dispoziții în rozetă sau pseudorozetă. Importante pentru diagnostic sînt concrețiunile, cele mai adesea calcare, întîlnite frecvent. Pierderea structurii normale glandulare, bogăția celulară și absența țesutului conjunctiv interstițial pledează pentru o tumoare propriu-zisă și nu pentru o simplă hiperplazie glandulară.

2) *Pinealomul de tip B* se întîlnește la orice vîrstă. Capsula, în general subțire, trimite spre interior trabecule conjunctivo-vasculare ce subdivid

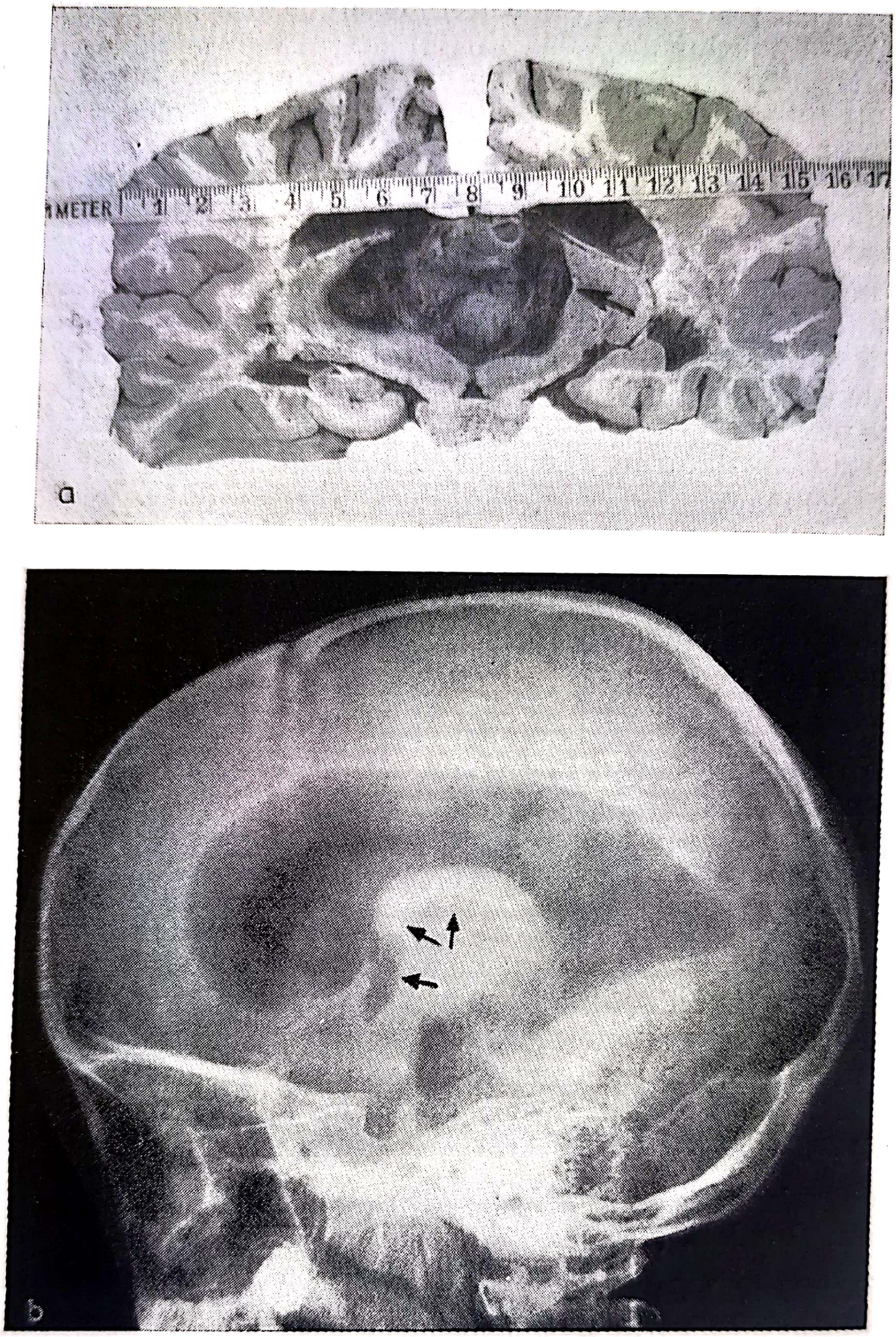

Fig. 236. — **Teratom al regiunii pineale. Piesă necroptică:** *a*, secțiune verticofrontală; *b*, ventriculografie (profil).

parenchimul tumoral în lobuli. Microscopic, predomină două tipuri de celule: în primul tip celule poliedrice cu citoplasma clară, eozinofilă, cu nuclei mari, veziculoși ce conțin cromatină fin granulară în cantitate redusă; în al doilea tip celule mici, rotunde sau ovale, cu citoplasma abia vizibilă, perinucleară, cu aspect ce amintește de limfocite. În general, celulele mici, pseudolimfoide, sînt dispuse spre periferie și în apropierea rețelei conjunctive, centrul tumoral fiind format de celulele mari poliedrice (fig. 237).

3) *Pinealomul malign* se dezvoltă la adult, deseori cu aspect infiltrativ pentru țesutul nervos din jur. Se remarcă un polimorfism celular cu multiple monstruozități nucleare și citoplasmatice. De asemenea întîlnim celule gigant, mitoze atipice, zone de necroză și celule neoplazice în parenchimul nervos peritumoral.

4) *Teratopinealoamele*, întîlnite atît la copil cît și la adult, conțin diferite țesuturi străine de glanda pineală (epiteliul pavimentos, cilindric, secretant, țesut osos, cartilaginos, fibro-hialin). Au evoluție lentă afectînd glanda pineală în întregime.

5) *Tumori pineale de origine glială* (astrocito-pinealoame, ependimo-pinealoame, pinealom meduloblastic) sau *conjunctivală*. În aceste cazuri tumoarea este strict limitată la glanda pineală, neinfiltrînd țesutul nervos din jur.

Simptomatologia tumorilor regiunii epifizare este dată de relația acestor tumori cu apeductul lui Sylvius și cu formațiunile neuro-endocrine învecinate, fapt pentru care aceste tumori dau o simptomatologie zgomotoasă și timpurie chiar cînd tumoarea este de dimensiuni mici.

Simptome neurologice. Întrucît tumoarea se dezvoltă chiar în vecinătatea anusului apeductului lui Sylvius (orificiul superior al apeductului) pe care îl obstruează timpuriu, cea mai frecventă manifestare la copii a acestor tumori este sindromul de hipertensiune intracraniană, care este prezent în aproape toate cazurile, cu forme severe de edem papilar rapid evolutiv. Datorită compresiunii sau invadării tuberculilor cvadrigemeni, caracteristica acestei regiuni este *paralizia verticalității privirii* (*sindromul Parinaud*), asociată deseori cu paralizia convergenței oculare și cu tulburări ale reflexelor pupilare prin suferința tuberculilor cvadrigemeni superiori. Ceilalți nervi oculomotori pot fi și ei interesați, dar leziunea lor este dată mai degrabă de HIC și nu constituie un semn de localizare. Compresiunea sau interesarea tuberculilor cvadrigemeni inferiori și a corpilor geniculați interni pot duce la tulburări de auz pînă la surditate. Iritația lor poate da acufene. Compresiunea pedunculilor cerebrali produce semne piramidale, în timp ce compresiunea brațului conjunctival, uni- sau bilaterală, dă simptome cerebeloase. Trebuie să subliniem frecvența acestor din urmă semne la copii, semne care, împreună cu sindromul de HIC, pot constitui simptomele inițiale ale bolii. Aceasta constituie dealtfel și o dificultate pentru diagnosticul diferențial al acestor tumori de tumorile de fosă cerebrală posterioară atît de frecvente la copii. Crizele de epilepsie sînt excepționale în tumorile epifizare. Noi nu am întîlnit la copiii din seria noastră crize comițiale. Crize de pierdere de cunoștință au existat în 4 din cazurile noastre, dar erau crize datorate hipertensiunii intracraniene, pentru care motiv acești copii fie că păstrau o anumită poziție (capul în hiperflexie), fie că evitau mobilizarea capului.

Tulburări endocrine. Sînt mai frecvente la copii decît la adulți, unele din ele întîlnindu-se numai la copii. *Macrogenitosomia precoce pineală* sau sindromul lui Pelizzi, care l-a descris într-un caz de pinealom, a fost considerat un timp drept specific pentru tumoarea epifizară. Frecvența macrogenitosomiei pineale este de 3—4 ori mai mare la băieți decît la

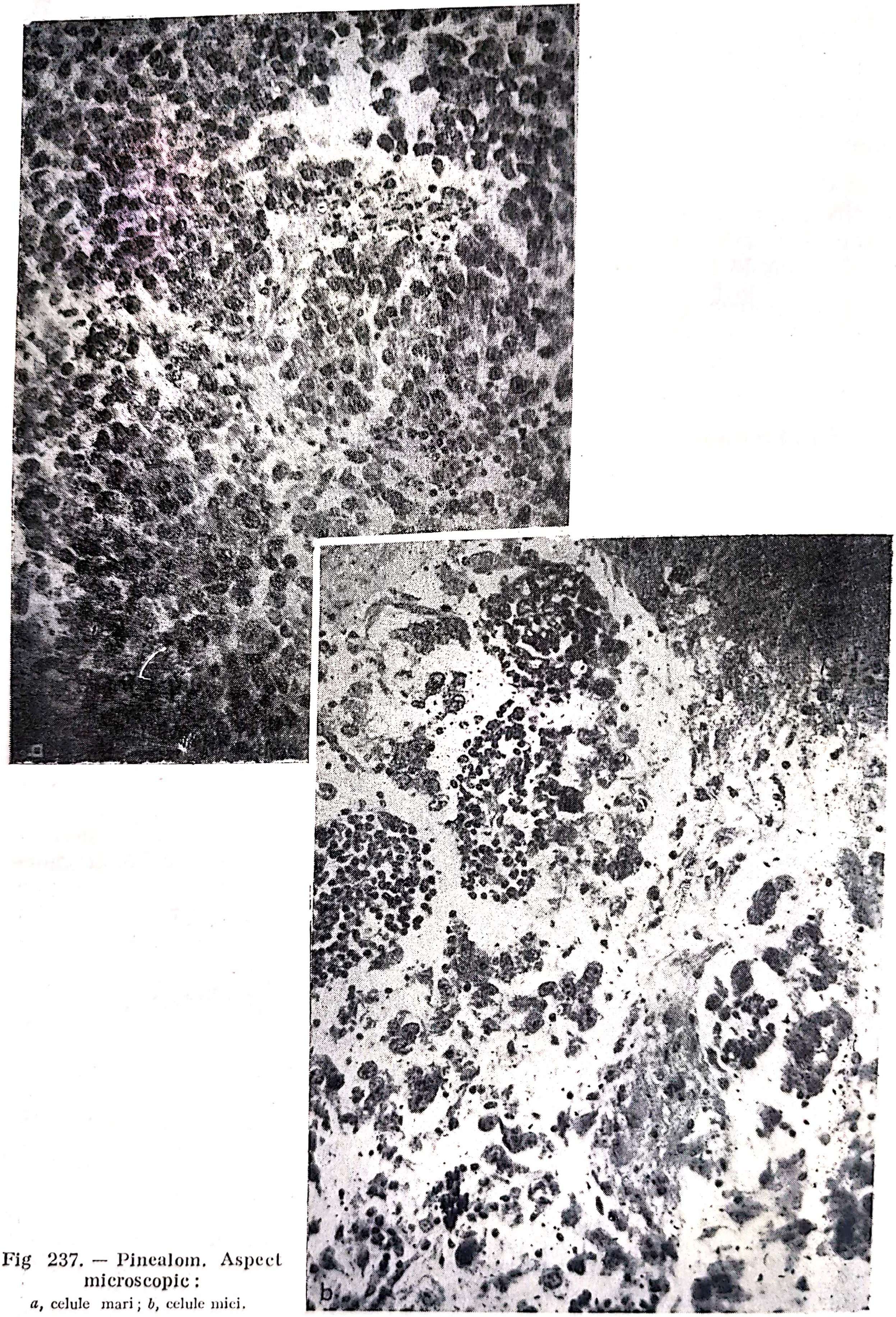

Fig 237. — Pinealom. Aspect microscopic:
a, celule mari; *b*, celule mici.

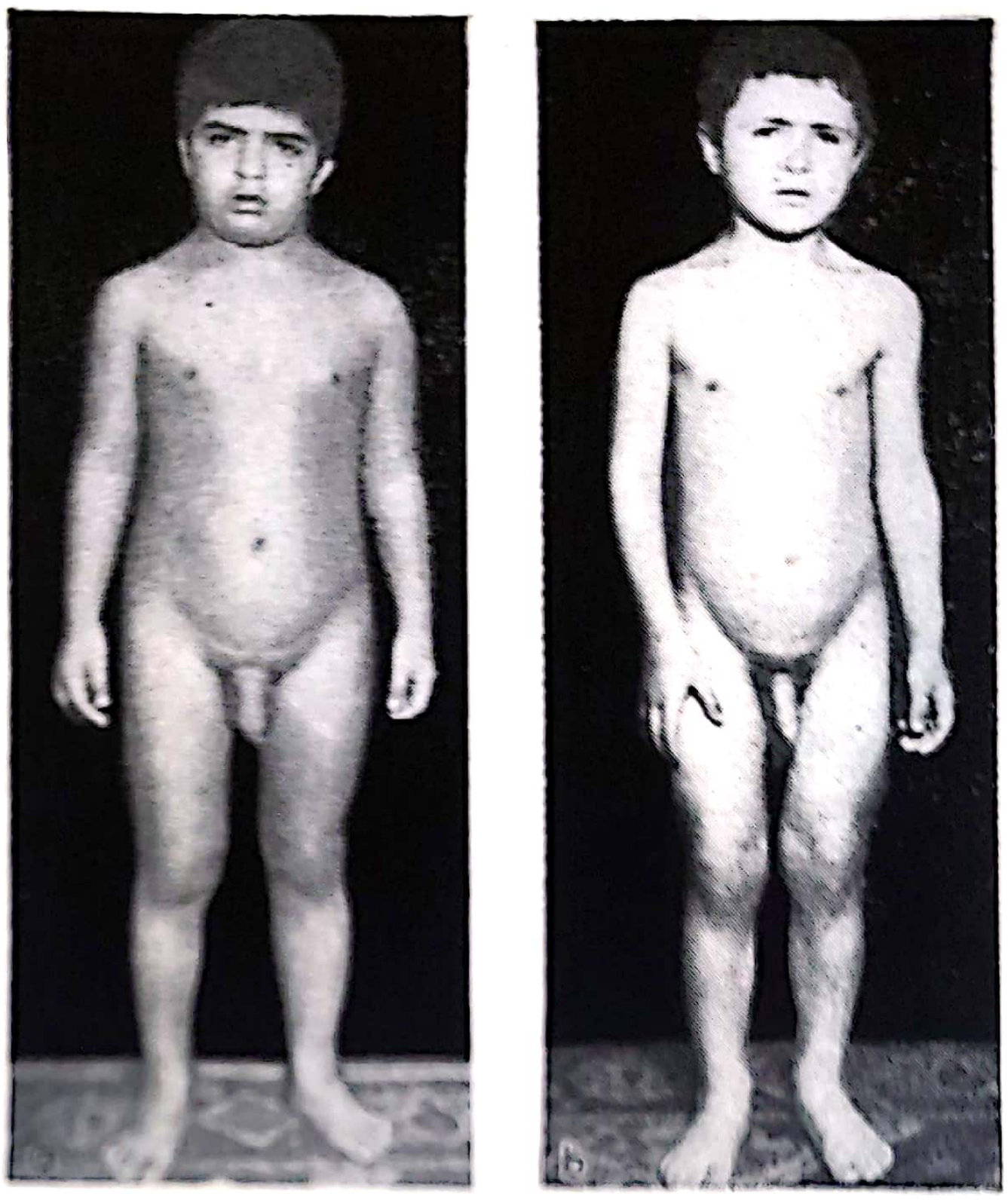

Fig. 238. — Pubertate precoce in caz de pinealom:

a, băiat in virstă de 5 ani; *b*, băiat in virstă de 6 ani.

fete, după unii chiar exclusivă la băieți (Lagarde, 1964). Această incidență mai mare a macrogenitosomiei la băieți este legată de însăși frecvența mai mare a acestor tumori la sexul masculin (fig. 238).

Patogenia acestui sindrom in cadrul tumorilor pineale nu este încă complet elucidată (vezi capitolul *Tulburări endocrine în afecțiuni neurochirurgicale*). Pe baza experienței noastre neurochirurgicale putem însă afirma că tumorile regiunii pineale sînt însoțite de pubertate precoce mai degrabă în cazuri de teratoame ale acestei regiuni decît în cazuri de pinealoame „adevărate" ca structură histologică. De aci trebuie să tragem concluzia, așa cum am mai arătat, că macrogenitosomia precoce în caz de tumoare a regiunii pineale este un *sindrom de localizare* și nu de secreție, întrucît o serie de tumori pineale se traduc prin hipogonadism și panhipopituitarism.

Diabetul insipid din tumorile epifizare se datorește compresiunii formațiunilor hipotalamo-hipofizare învecinate, nefiind deci un sindrom specific tumorii epifizare însăși, dar prezent în cazurile de pinealoame ectopice la copii.

Sindromul cașectic, observat într-unul din cazurile noastre, a fost atribuit mai degrabă stadiului terminal al sindromului de HIC decît unei leziuni hipofizare propriu-zise (fig. 239 și 240).

Se pune problema dacă se poate vorbi de un sindrom tumoral epifizar? La aceasta se poate răspunde că la un copil cu un sindrom de hipertensiune intracraniană cu sindrom Parinaud ne orientăm spre o leziune de trunchi superior, respectiv tuberculi cvadrigemeni superiori sau regiu-

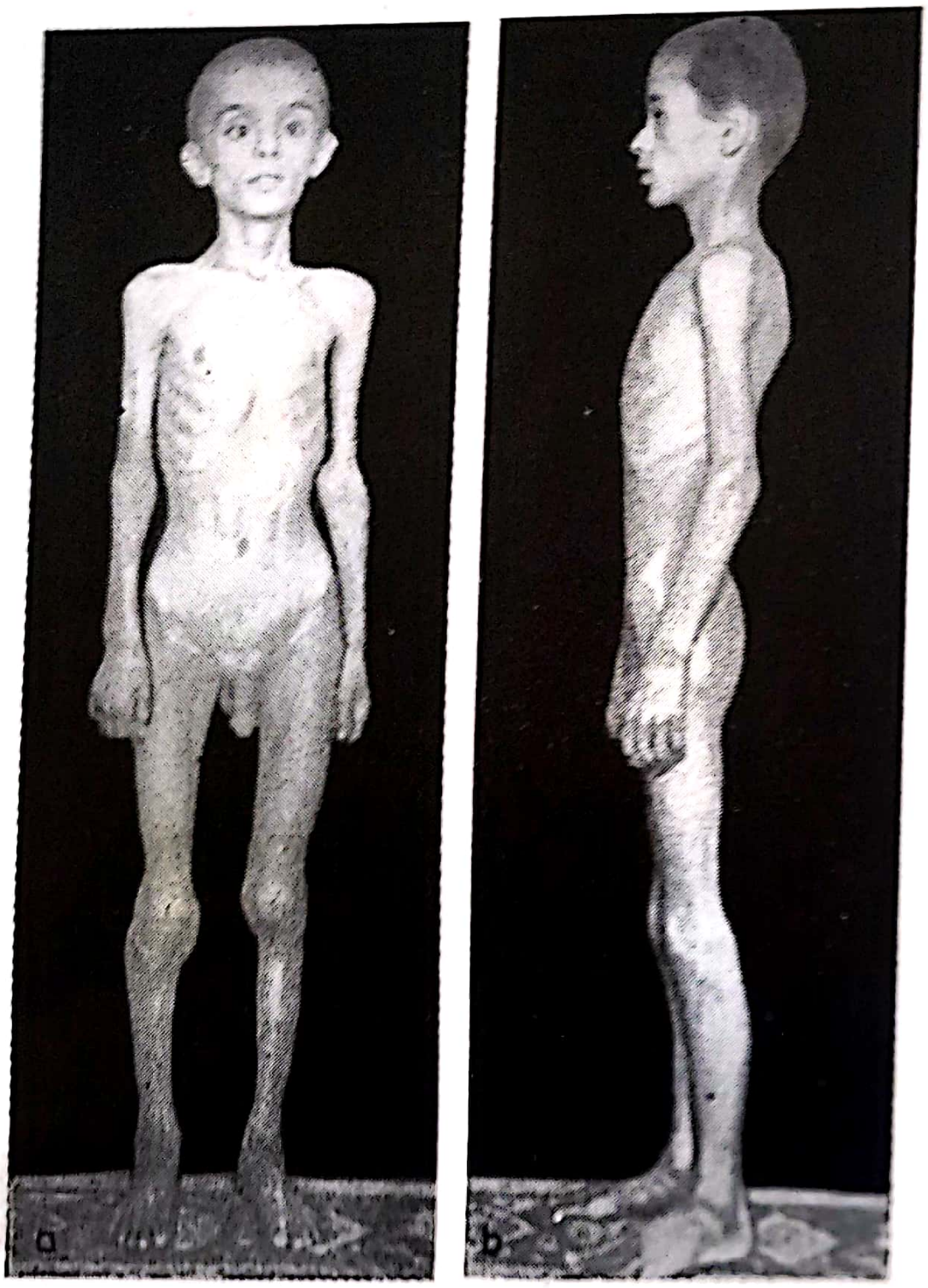

Fig. 239. — Cașexie cu macrogenitosomie în pinealom:
a, față; b, profil.

nea posterioară caudală a ventriculului III. În cazul asocierii cu un diabet insipid sau macrogenitosomie sîntem îndreptățiți să localizăm sindromul în regiunea pineală. Asocierea unei hipoacuzii sau surdități întărește diagnosticul. Diagnosticul însă nu poate fi precizat decît cu examene paraclinice. Trebuie să ținem cont, mai ales la copii că majoritatea acestor tumori debutează cu fenomene HIC asociate cu tulburări vestibulo-cerebeloase cu sau fără sindrom Parinaud. În asemenea cazuri, diagnosticul trebuie precizat între o afecțiune tumorală supra- sau subtentorială.

Examene paraclinice. În stabilirea diagnosticului se acordă prioritate scintigrafiei cerebrale, care uneori poate evidenția tumoarea, ventriculografiei, dar mai ales iodoventriculografiei. Ventriculografia gazoasă, necesitînd o umplere totală a sistemului ventricular hidrocefal (hidrocefalie triventriculară), poate duce la fenomene de decompensări grave și chiar exitus. Avantajul iodoventriculografiei constă în vizualizarea mai clară a contururilor ventriculului III și a nivelului obstrucției cu o cantitate mică de substanță de contrast iodată fără a decompensa hidrocefalia, arătînd totodată o comunicare liberă între ventriculii laterali. Azi tomografia computerizată poate evita o serie de dezavantaje ale altor examene de contrast.

Celelalte examene paraclinice, ca EEG, radiografia simplă a craniului și angiografia carotidiană, nu lămuresc decît existența unei suferințe

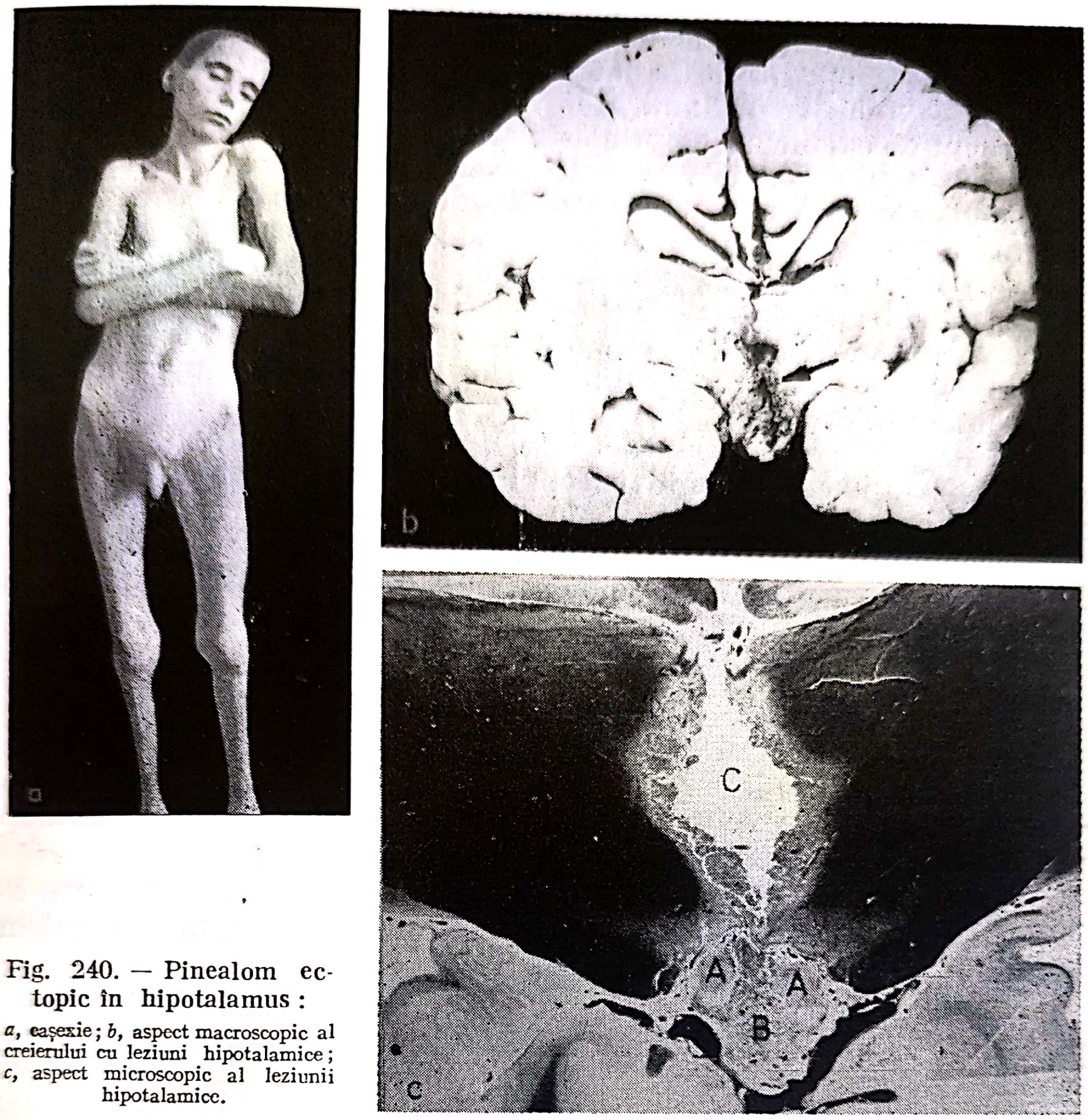

Fig. 240. — Pinealom ectopic în hipotalamus:
a, cașexie; *b*, aspect macroscopic al creierului cu leziuni hipotalamice; *c*, aspect microscopic al leziunii hipotalamice.

cerebrale difuze, a unei hidrocefalii sau a hipertensiunii intracraniene. O calcificare în regiunea pineală, situată pe locul normal al epifizei, este fiziologică și la copil. Deplasarea tumorii și neregularitățile calcificării preconizate de unii autori nu au dus la lămuriri în cazurile noastre. Echoencefalografia poate evidenția un ecou median dublu, dar nespecific pentru o tumoare de regiune pineală, ci caracteristic numai pentru o dilatație de ventricul III. Angiografia vertebrală poate arăta o deplasare a arterei coroidiene posterioare înapoi și o deplasare în jos a arterei cerebeloase superioare. Uneori poate vizualiza tumoarea injectată (Jallade, 1966).

Diagnostic. La copii, în formele cu hipertensiune intracraniană, însoțită de semne vestibulocerebeloase, dificultatea de diagnostic cea mai mare este dealtfel cu tumorile de fosă cerebrală posterioară. Trebuie cercetată anamneza în vederea descoperirii unui diabet insipid, iar prezența unui sindrom Parinaud trebuie să ne facă atenți în vederea investigării paraclinice a unei eventuale tumori a regiunii pineale.

Tratamentul ideal este extirparea tumorii. Majoritatea autorilor însă, recunoscînd dificultatea unei extirpări totale, care produce o mortalitate ridicată (pînă la 35% după Cummings și colab., 1961), în timp ce mortalitatea operatorie în intervenții paliative de drenaj ventriculocardiac este nulă, recomandă radioterapia cu sau fără examen bioptic. Noi credem că examenul bioptic este foarte util, întrucît în situația unei ablații totale pinealoamele și teratoamele nu recidivează. Pinealoamele și pineoblastoamele sînt radiosensibile, dar ultimele recidivează repede. Deci, ablația totală a unui pinealom sau teratom duce la vindecare definitivă, dar cu mortalitate operatorie ridicată. Pinealoamele pot da diseminare spinală, cum a fost situația a două cazuri din seria noastră. Pineoblastoamele, tumori maligne, dau o supraviețuire scurtă. Teratoamele sînt tumori în general radiorezistente, dar în caz de extirpare parțială se va tenta totuși radioterapia.

În fiecare caz diagnosticat este bine a nu se avea o atitudine de rutină, ci de a aprecia, în contextul clinic și paraclinic, metoda cea mai bună de aplicat, avînd însă totdeauna în vedere că tumorile regiunii pineale, de multe ori benigne histologic, sînt maligne prin localizarea lor. De aceea pentru rezolvarea HIC se va practica un drenaj ventriculocardiac sau ventriculoperitoneal urmat de ablație sau radioterapie.

Particularitățile tumorilor epifizare

— Sînt tumori rare, dar mai frecvente la copii decît la adulți.

— Pinealoamele la copii prezintă, pe lîngă semne neurologice, sindroame endocrine complexe (pubertate precoce, diabet insipid), în timp ce pinealoamele la adulți produc doar sindroame neurologice.

— Sindromul de hipertensiune intracraniană asociat cu semne cerebelovestibulare constituie la copii, în majoritatea cazurilor, simptomele inițiale ale bolii.

— Frecvența crizelor de hipertensiune intracraniană și poziția de hiperflexie a capului pentru evitarea blocării apeductului se observă doar la copil.

Tumorile hipofizare

Tumorile hipofizare care derivă din lobul anterior sînt adenoame, respectiv carcinoame hipofizare, în timp ce tumorile derivate din lobul posterior sînt infundibuloame.

Adenoamele hipofizare se împart, după tipurile celulare întîlnite, în *adenoame cromofobe*, formate din celule asemănătoare celulelor principale ale hipofizei cu citoplasmă omogenă lipsită de granulații, și *adenoame cromofile*, formate din celule a căror protoplasmă este bogată în granulații, între care se disting două tipuri : *adenoame cu celule eozinofile* și *adenoame cu celule bazofile*. Adenoamele bazofile sînt în majoritatea cazurilor tumori nechirurgicale — deci fără interes neurochirurgical. De asemenea, o parte a adenoamelor eozinofile pot rămîne tumori nechirurgicale, după cum există numeroase cazuri de adenoame hipofizare infraclinice (Costello, 1936). De fapt, clasificarea de mai sus este azi oarecum perimată și actualmente se disting : *adenoame hormonogene* și *adenoame nesecretante*, fără semnificație funcțională recunoscută (Racadot, 1966). Totuși, în neurochirurgie, găsindu-se un echivalent clinico-radiologic mai mult sau mai puțin fidel adenomului cromofob și, respectiv, adenomului eozinofil, clasificarea mai veche este menținută și azi.

Frecvență. Adenoamele hipofizare sînt tumori rare la copii. Astfel, după datele statistice ale lui Romodanov (1965), din 3 395 de tumori intracraniene la copii pînă la 16 ani, numai la 24 (0,5%) s-au găsit adenoame hipofizare. În seria Clinicii de neurochirurgie din Viena, din 700 de tumori intracrainene la copii între 0 și 16 ani au fost găsite 10 cazuri (1,5% după Koos și Miller, 1971). În seria Institutului de neurochirurgie din Moscova, din peste 1 000 de bolnavi cu tumori hipofizare, 51 (5%) au fost cu adenoame hipofizare verificate, la persoane în vîrstă de 8—20 ani. La un caz, primele simptome ale bolii au apărut la vîrsta de 2 ani (Korniansky și Atlas, 1966). În seria Clinicii de neurochirurgie din București, din 1094 de tumori intracraniene la copii între 0 și 16 ani s-au aflat 7 adenoame hipofizare și 2 infundibuloame, față de 538 tumori hipofizare la adulți în aceeași perioadă (1936—1978).

Raritatea adenoamelor hipofizare la copii a permis lui Cushing (1932) să afirme că aceste tumori nu se pot dezvolta înaintea perioadei de maturizare sexuală. Observațiile noastre însă, ca și ale altor autori (Korniansky și Atlas, 1966; David și colab., 1962; Davidoff și Feiring, 1948; Mogensen, 1957; Finquel-Ajzner, 1968 etc.), arată că adenoamele hipofizare pot surveni la copii la orice vîrstă, dar cel mai frecvent la epoca prepubertară sau pubertară, adică în perioada celei mai mari activități endocrine.

Localizarea tumorilor hipofizare este în șaua turcească, pe care acestea o destind, putînd eroda fundul selar și rupe diafragmul selar. Tumoarea crescînd în sus comprimă chiasma optică și nervii optici. Uneori, tumoarea este așa de mare încît comprimă planșeul ventriculului III, ocupînd secundar o parte din lumenul său.

Anatomie patologică. Majoritatea tumorilor, hipofizare la copii, ca și la adulți sînt adenoame cromofobe. Adenoamele sînt tumori incapsulate, solide, rareori chistice. Adenoamele cromofobe, după Roussy și Oberling (1932), au fost clasificate în patru tipuri, și anume : *adenoame cu celule clare mari* sau adenoame cromofobe propriu-zise, formate din elemente cilindrice sau cubice cu protoplasma clară, cu nucleu voluminos și adesea picnotic; *adenoame cu celule clare mici*, formate din elemente identice, însă mai mici, cu nucleu rotund, bogat în cromatină; *adenoame cu celule de sarcină*, formate din celule cilindrice sau cubice, cu citoplasma colorată de eozină identică cu celulele hiperplazice întîlnite în cursul sarcinii; *adenoame cu celule nediferențiate* sau *fetale* avînd elemente asemănătoare cu cele întîlnite în hipofiza embrionară, dispuse în bastonașe cu citoplasmă clară cu nucleu alungit, subțire, foarte bogat în cromatină.

După tipul structural, se întîlnesc : forma trabeculară, forma difuză sau masivă, forma papilară și forme mixte.

Adenomul eozinofil (acidofil) este format din celule voluminoase poligonale, dispuse în trabecule fără aranjament celular caracteristic, cu nuclei mari veziculoși și cromatină puțină. Citoplasma este eozinofilă, abundentă, conține granulații eozinofile puțin numeroase și dispuse sub forma de inel la periferie.

Adenoamele bazofile sînt tumori mici, uneori recunoscute doar microscopic. Celulele tumorii au reacție bazofilă și sînt mai mici decît celulele bazofile normale; ele au aceeași structură și dispoziție ca în glanda normală. Într-o celulă se pot întîlni frecvent doi sau mai mulți nuclei.

Carcinoamele hipofizare sînt tumori maligne, care distrug complet șaua turcească, invadînd ventriculul III. Dau metastaze extracerebrale. Microscopic au o structură adenomatoasă cu nuclei hipercromici monstruoși, adesea în mitoză, fie de carcinom. Uneori au structură histologică benignă, dar pot evolua malign dînd metastaze.

Simptomatologia tumorilor hipofizare este în funcție de stadiul în care este descoperită afecțiunea. În stadiul intraselar, adenomul hipofizar, atît cromofob cît și eozinofil, dă o simptomatologie pur endocrină, iar mai tîrziu, cînd tumoarea crește suficient spre a pune în tensiune sau chiar a rupe diafragmul selar, apar fenomene de compresiune asupra chiasmei optice, producînd tulburări de vedere sub formă de deficite de cîmp vizual de tip hemianopsie bitemporală, cu decolorare papilară sau atrofie optică de tip primitiv, cu scăderea acuității vizuale pînă la pierderea vederii. Este faza endocrino-oftalmologică. Cînd în cursul evoluției sale tumoarea depășește șaua turcească prin dezvoltarea sa extraselară poate produce, pe lîngă fenomene de hipertensiune intracraniană, și o serie de alte semne legate de compresiunea structurilor învecinate, deci nespecifice pentru o tumoare hipofizară.

Faza endocrină, care corespunde stadiului intraselar al tumorii, produce tulburări diferite, după cum este vorba de adenomul cromofob, eozinofil sau bazofil. Este vorba de obicei de fenomene disociate — excepțional complete — de hipopituitarism, mai rar hiperpituitarism.

Adenomul eozinofil se caracterizează printr-o hiperfuncție somatotropă, producînd la copil gigantism înaintea perioadei de închidere a cartilajelor de conjugare și acromegalie după închiderea ei. Dar așa cum am mai arătat există și rare cazuri de acromegalogigantism descrise la copii (vezi capitolul *Tulburări endocrine în afecțiuni neurochirurgicale*). Șaua turcească este în 80% din cazuri mărită, mai ales în sens vertical, cu pereții îngroșați, cu hipertrofia apofizelor clinoide anterioare. În 20% din cazuri șaua turcească poate avea aspect normal.

În *adenomul cromofob* se observă mai ales două tipuri de deficite hormonale, și anume *deficitul de hormon somatotrop*, care se manifestă prin întîrziere în creștere, uneori cu nanism adevărat, și *deficitul în gonadotrofine*, manifestîndu-se la copil în epoca pubertară prin infantilism, asociat sau nu de nanism. Insuficiența de hormon corticotrop și tireotrop este mai puțin aparentă clinic. Tegumentele apar palide, catifelate. Șaua turcească are un aspect „balonat”, cu pereții subțiri, fundul selar este orizontal, diametrul anteroposterior fiind mult mărit, iar apofizele clinoide efi-

Fig. 241. — Adenom cromofob. Radiografia craniului de profil arată șaua turcească cu aspect „balonat", cu pereții subțiri, fundul selar orizontal, diametrul anteroposterior mult mărit și apofizele clinoide efilate: *a*, înainte de implant izotopic; *b*, după implant izotopic.

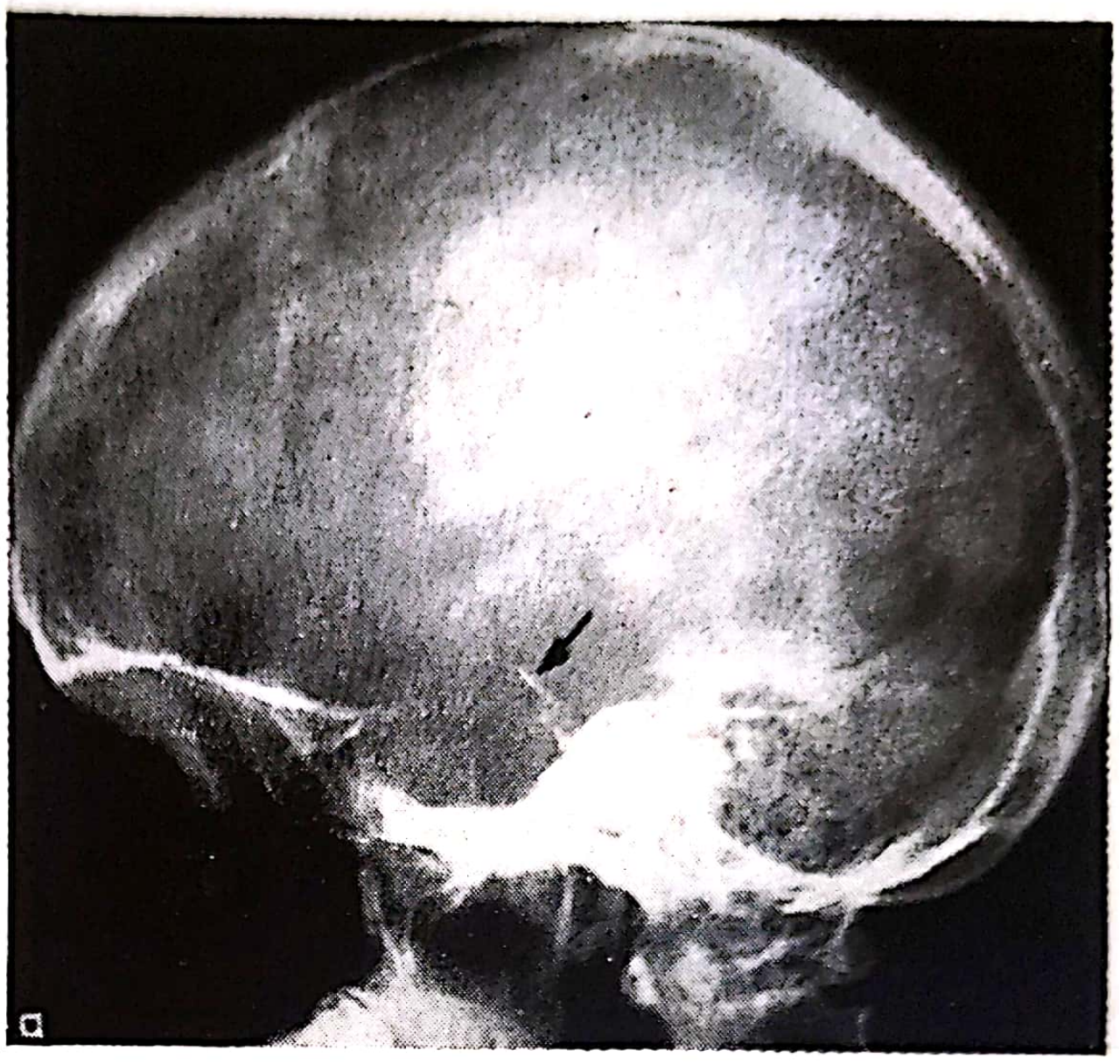

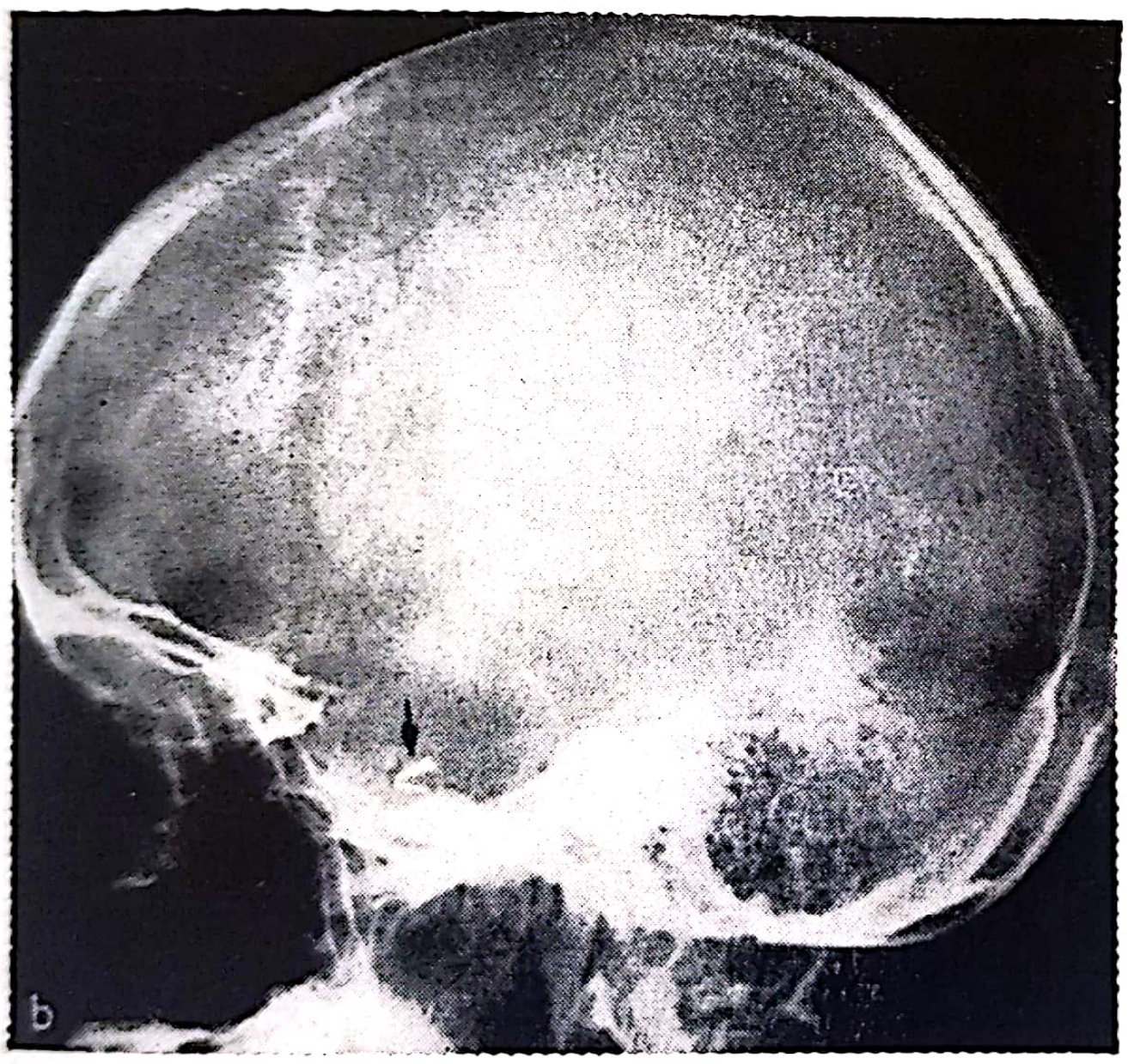

late. Șaua turcească este de obicei mai mare ca în adenomul eozinofil (fig. 241).

Adenomul bazofil este tipul de adenom cel mai rar întîlnit, se prezintă sub formă de sindrom Cushing și se caracterizează prin obezitatea feței și a trunchiului, prin verjeturi, pletoră, hipertensiune arterială, osteoporoză, hipertricoză și diabet zaharat. Șaua turcească este de dimensiuni normale. Nu este o tumoare neurochirurgicală.

Faza endocrino-oftalmologică este dată în special de adenomul cromofob, mai rar de cel eozinofil. Trebuie să subliniem că, mai ales la copii, tulburările vizuale sînt de obicei deja accentuate în momentul cînd pacientul descoperă o scădere a acuității vizuale cu decolorare papilară avansată și chiar atrofie optică de tip primitiv. Nu rareori copilul se plînge doar de cîteva zile de scăderea acuității vizuale, cînd de fapt prezintă deja o atro-

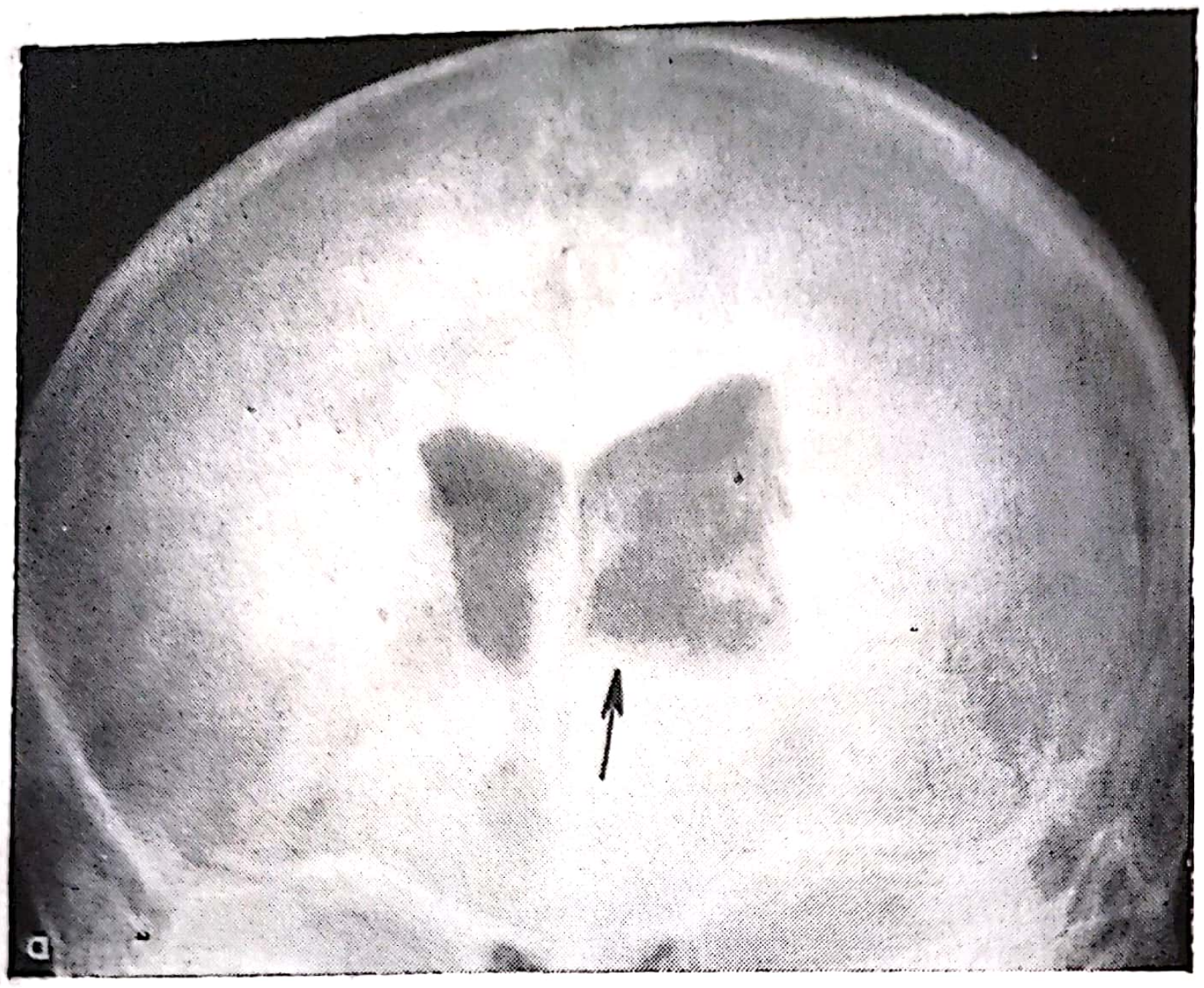

Fig. 242. — Tumoare hipofizară (adenom cromofob cu invadarea ventriculului III). Ventriculografie :
a, față ; *b*, profil.

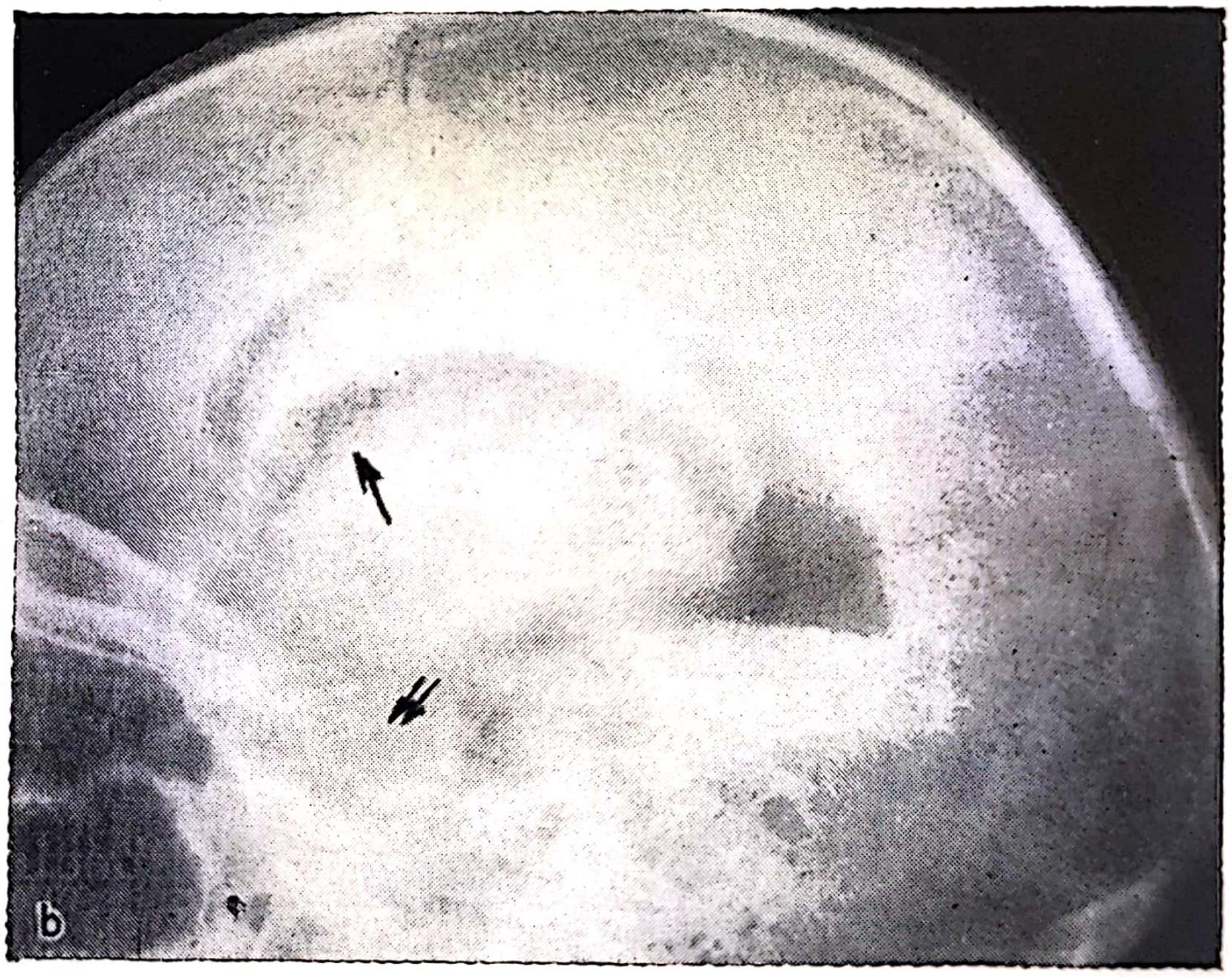

fie optică care se știe că este ireversibilă. De aici reiese necesitatea că la orice copil cu tulburări endocrine suspect de o leziune a regiunii diencefalohipofizare, indiferent de ce natură, trebuie efectuată o investigație oftalmologică cu examen de fund de ochi și cîmp vizual, spre a putea depista afecțiunea tumorală și a interveni în timp util, înaintea apariției fenomenelor ireversibile ale fundului de ochi și, implicit, a tulburărilor de vedere.

Faza de hipertensiune intracraniană este o fază tardivă și care denotă dezvoltarea supraselară a tumorii hipofizare cu compresiunea ventriculului III și eventual și a apeductului lui Sylvius. Ceea ce caracterizează tumorile hipofizare la copil este discrepanța uneori dintre mărimea tumorii și absența sau discreția fenomenelor de compresiune a structurilor învecinate (fig. 242).

În cazul unei distrucţii mari a şeii turceşti concomitentă cu distrugerea apofizelor clinoide şi a fundului selar, se va suspecta un carcinom hipofizar care se întîlneşte şi la copii.

Evoluţia tumorilor hipofizare, mai ales a adenomului cromofob şi a carcinomului, este progresivă, iar stabilirea diagnosticului în cazurile neurochirurgicale este de obicei tardivă, semnele iniţiale oculare aparţinînd deja unui stadiu avansat al bolii. Aceasta se datoreşte faptului că debutul prin semne izolate endocrine, mai ales în perioada prepubertară, nelinişteşte foarte puţin familia, care de multe ori, chiar împreună cu medicul curant, apreciază că este vorba de o întîrziere şi mai rar de o apariţie precoce a modificărilor pubertare. Dar tumorile hipofizare cu tulburări de vedere, pe care trebuie să le depistăm înainte ca să le observe copilul, necesită intervenţia promptă de ablaţie a tumorii, în vederea prevenirii atrofiei optice cu amauroză ireversibilă.

Diagnosticul de tumoare hipofizară se bazează pe prezenţa tulburărilor endocrine, asociate cu tulburările vizuale şi modificarea şeii turceşti. Dar, cum am arătat, diagnosticul de tumoare hipofizară trebuie suspectat încă din faza endocrină, tocmai pentru prevenirea tulburărilor ireversibile. De aceea, copiii cu tulburări endocrine diencefalohipofizare trebuie urmăriţi în timp.

Diagnosticul diferenţial cel mai dificil este de făcut cu craniofaringioamele, atît de frecvente la copii şi cu o simptomatologie asemănătoare. Dar greşeala nu este prea mare, întrucît abordul chirurgical este identic. Tulburări endocrine asemănătoare considerate de origine inflamatorie sau traumatică trebuie să fie investigate şi urmărite în timp pentru a nu trece peste o afecţiune tumorală care poate rezolva sau cel puţin opri tulburările.

Tratamentul tumorilor hipofizare la copil comportă un *tratament antitumoral* chirurgical sau radioterapic şi mai recent izotopic cu implantare în tumoare de itriu sau aur radioactiv şi un *tratament endocrin* de substituţie, deoarece tratamentul antitumoral nu numai că nu ameliorează deficitul endocrin, ci din contră îl agravează. Indicaţia operatorie este dată, în primul rînd şi în toate cazurile, de tumori hipofizare cu tulburări de vedere. De asemenea, în cazurile de HIC. Tratamentul chirurgical va urmări decompresiunea chiasmei optice şi a nervilor optici prin ablaţia tumorii cu păstrarea ţesutului glandular comprimat de tumoare, cu păstrarea şi eventual restabilirea funcţiei hormonale, precum şi înlăturarea sindromului de HIC cînd acesta există. În cazul adenomului cromofob, tratamentul este chirurgical urmat sau nu de radioterapie, după cum s-a efectuat ablaţia totală sau subtotală a tumorii. Astăzi explorarea microchirurgicală a şeii turceşti dă posibilitate ablaţiei tumorii şi permite dealtfel delimitarea tumorii de stratul dural ce căptuşeşte şaua turcească, precum şi delimitarea ţesutului tumoral de ţesutul glandular normal.

În cazurile de adenoame eozinofile diagnosticate clinic şi radiologic, în care nu există tulburări de vedere, se va aplica radioterapia, ca şi în adenoamele bazofile, după ce a fost exclusă originea suprarenală a sindromului Cushing (Correa și Lampe, 1962). În cazurile cu tulburări de vedere orice tumoare hipofizară are indicație operatorie. Hardy și Wigser (1965) recomandă explorare chirurgicală chiar în cazuri de microadenoame hipofizare cu metoda microchirurgicală care permite o ablație selectivă cu păstrarea hipofizei normale.

Rezultate. Mortalitatea postoperatorie în adenoame hipofizare la copii este scăzută, în orice caz mai scăzută decît la adulți. Pre- și postoperator se va aplica un tratament hormonal de substituție, ca și în cazul craniofaringioamelor.

Particularitățile tumorilor hipofizare

— Raritatea tumorilor hipofizare la copii.

— Lunga perioadă asimptomatică și debutul clinic tardiv cu tulburări endocrinovizuale avansate în momentul adresării la medic.

— Dificultatea aprecierii patologice a tulburărilor endocrine în perioada pre- și pubertară.

— Frecvența mai mare la copii a tulburărilor endocrinometabolice în tumori hipofizare decît la adulți, datorită formării lor tocmai în perioada cea mai activă a dezvoltării sexuale și de creștere.

— Frecvența tulburărilor de creștere la copii, de hiper- și mai ales de hipofuncție somatotropă.

— Frecvența tulburărilor de vedere deja grave și uneori ireversibile în momentul descoperirii bolii, de unde rezultă necesitatea unui examen oftalmologic la orice copil cu tulburări de creștere și ale dezvoltării sexuale.

— Discrepanța între mărimea tumorii hipofizare la copil și absența sau discreția tulburărilor neurologice.

— Dificultatea diagnosticului de tumoare hipofizară — rară la copil — cu craniofaringiomul, care de multe ori este posibil doar intraoperator sau histopatologic.

— Rezultate postoperatorii mai bune la copii și adolescenți și o mortalitate mai scăzută decît la adult.

Glioamele de nerv optic și de chiasmă optică

Se știe că nervul optic provine dintr-o prelungire a veziculei cerebrale primare, deci este o porțiune de creier proiectat înainte pînă în orbită, intrînd direct în ochi, unde axonii săi intră în legături sinaptice cu celulele ganglionare ale retinei. De aceea, aceste tumori trebuie asimilate cu tumorile cerebrale. Glioamele de nerv optic sînt tumori care apar aproape exclusiv la copii; 75% din ele se dezvoltă pînă la vîrsta de 12 ani (Matson, 1969). Pot apărea izolate sau asociate cu elemente ale neurofibromatozei lui Recklinghausen. În cazurile raportate de Udvarhelyi și colab. (1966) aproximativ 50% au fost asociate cu neurofibromatoză.

Frecvența. Sînt tumori relativ rare. Astfel, în seria Clinicii de neurochirurgie din Viena glioamele de nerv optic reprezintă 3% din totalul tumorilor intracraniene la copii (Koos și Miller, 1971) și 8% din glioamele aceleiași serii. În seria lui Matson (1969) de 750 de tumori intracraniene, 27 au fost glioame de nerv optic, ceea ce reprezintă 3,6%. În seria Clinicii de neurochirurgie din București glioamele de nerv optic reprezintă 2,7% (29 de cazuri) din totalul de 1 094 de tumori intracraniene la copil.

Localizare. Glioamele de nerv optic pot fi localizate în porțiunea intraorbitară a nervului, în porțiunea intracraniană și chiasmă sau în ambele localizări (extra- și intracraniană). Uneori este greu de stabilit dacă gliomul de nerv optic invadează secundar chiasma optică sau se întîmplă procesul invers.

Aspect macroscopic. Tumoarea apare ca o tumefacție fusiformă a nervului optic, care este limitat fie în porțiunea intraorbitară, fie în porțiunea intracraniană, cînd cuprinde și chiasma optică. În cazurile cînd este intra- și extracraniană, tumoarea are aspectul de ceas de nisip cu porțiunea mai strangulată corespunzînd găurii optice. În unele cazuri, extensiunea lor poate fi din tumoarea intraorbitară pînă în trunchiul cerebral, în decurs de 12—17 ani (fig. 243). Prin țesutul tumoral pot fi întîlniți și axoni normali care explică vederea uneori reziduală la acești bolnavi.

Aspect microscopic. Structura histologică este de astrocitom fusiform, dar au fost descrise și cazuri de astrocitom fibrilar și oligodendrogliom. În orice caz, toți autorii sînt de acord că aceste tumori sînt benigne histologic și evoluează foarte lent.

Simptomatologia variază după cum este vorba de un gliom intraorbitar sau de un gliom de nerv și chiasmă optică intracraniană.

În cazurile de *gliom de nerv optic intraorbitar* debutul va fi marcat totdeauna de o exoftalmie nepulsatilă, de obicei axială, cu protruzia globului ocular, drept înainte. Ulterior, pe măsură ce tumoarea crește, globul ocular protuzionat este deplasat în jos și lateral (fig. 244). Cu toată protruzia destul de accentuată, motilitatea globului ocular este de obicei păstrată, ceea ce constituie un element de diagnostic diferențial de alte tumori intraorbitare. Protruzia globului ocular este asociată cu o scădere a acuității vizuale, care la copii este de obicei descoperită abia la examenul oftalmologic. Modificările de fund de ochi sînt de decolorare, apoi de atrofie optică de tip primitiv. Edemul papilar este rar și nu este niciodată însoțit de hemoragii retiniene. Examenul neurologic este normal.

În cazurile de *gliom optic intracranian* debutul este marcat de scăderea acuității vizuale la un ochi sau la ambii ochi (gliom de chiasmă). În mod obișnuit scăderea acuității vizuale este inegală. Modificarea fundului de ochi este de atrofie optică de tip primitiv. În cazul cînd tumoarea crește mult în dimensiune pot apărea semne de hipertensiune intracraniană și prin invazia hipotalamusului se produc semne endocrine, ca diabet insipid, tulburări de creștere și tulburări ale dezvoltării sexuale, sindrom Babinski—Fröhlich. Paillas și colab. (1961) descriu o formă opto-chiasmato-ventriculară mai ales la copiii la care tulburările vizuale inițiale sînt mai dificil de apreciat, ceea ce face ca tulburările endocrine să fie mai evidente. Exoftalmia apare mai tardiv și denotă invazia porțiunii orbitare a nervului optic.

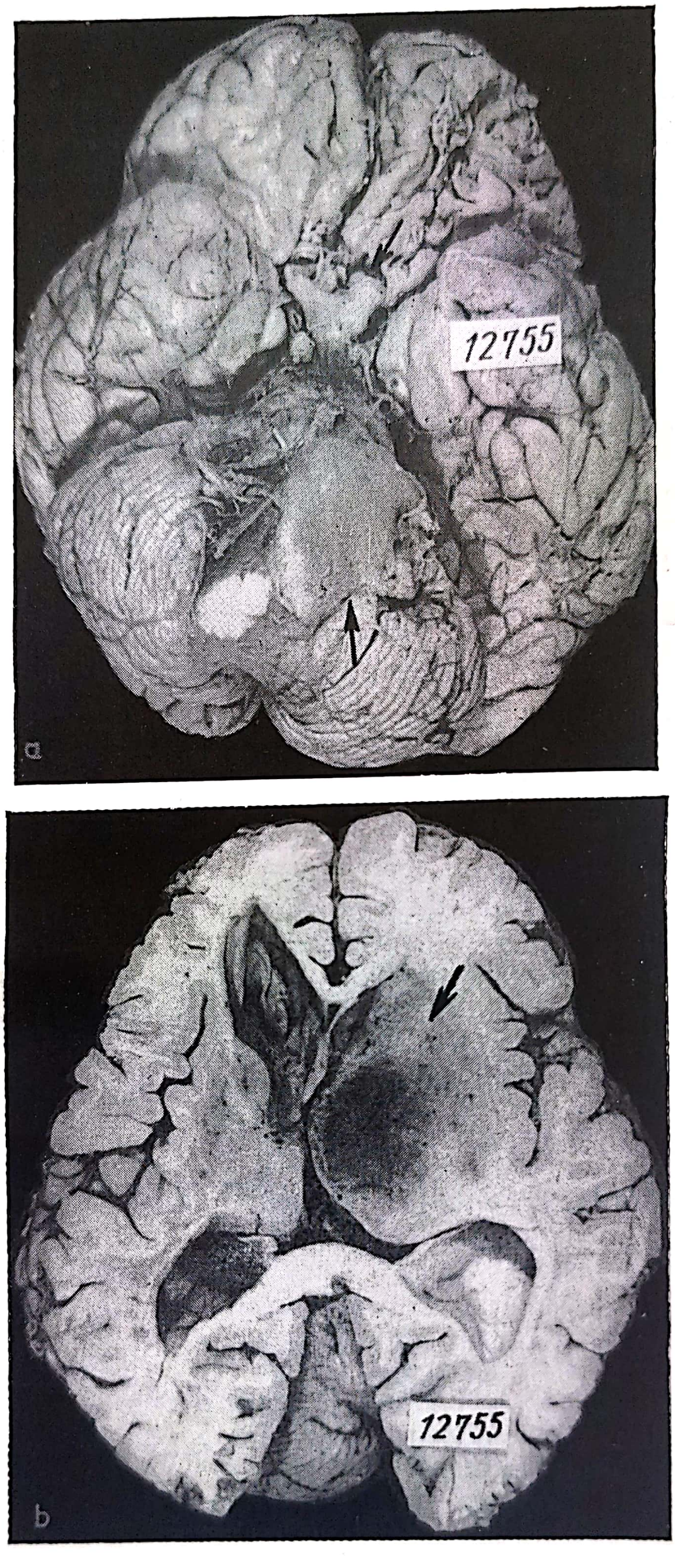

Fig. 243. — Tumoare de nerv optic stîng ce invadează chiasma, nucleii bazali și unghiul pontocerebelos de aceeași parte. Histologic, astrocitom fusiform. Piesă necroptică : *a*, fața bazală a creierului ; *b*, secțiune transversală prin creier.

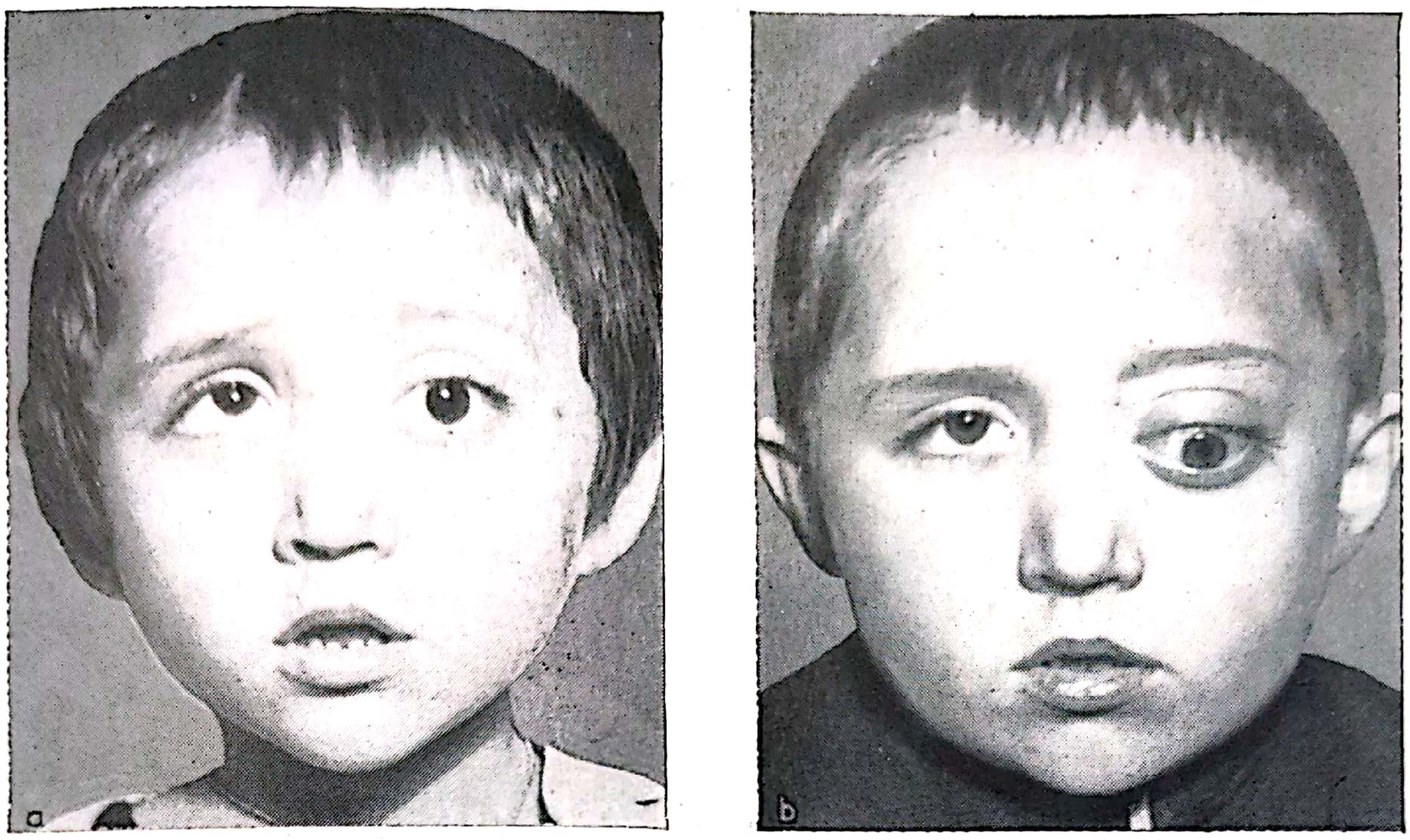

Fig. 244. — Copil cu gliom de nerv optic:
a, bilateral predominant sting, cu exoftalmie stingă; *b*, după o evoluție de 1 an și jumătate.

Examene paraclinice. Radiografia găurilor optice este de o mare valoare. Ea apare dilatată uni- sau bilateral, după cum tumoarea interesează unul sau ambii nervi optici. Trebuie să subliniem că există o asimetrie fiziologică în ceea ce privește mărimea găurilor optice la aproximativ 50% din populație, dar aceste diferențe sînt minime. Găuri optice mărite la copii se pot întîlni și în hidrocefalii interne mari, în retinoblastom, ca și în neurofibromatoza Recklinghausen chiar în absența gliomului de nerv optic. De aceea se va face radiografia orbitelor bilateral, care trebuie comparată, ținîndu-se cont nu numai de mărimea găurilor optice, ci și de neregularitatea marginilor lor (fig. 245). În cazurile de sediu intraorbitar, radiografia orbitelor poate arăta o mărire a dimensiunilor orbitei de partea tumorii. În cazurile cu HIC clinică, la copii pot apărea semne de hipertensiune intracraniană radiologică. Celelalte examene paraclinice dau puține indicații, afară de cazurile cu sindrom HIC, unde trebuie efectuat un examen radiologic de contrast, dintre acestea pneumoencefalografia fracționată fiind cea mai indicată.

Diagnosticul se bazează pe pierderea progresivă a vederii, asociată cu o mărire a găurii optice de aceeași parte sau bilateral, sau pe prezența concomitentă și a unei exoftalmii unilaterale nepulsatile axiale în cazul cînd tumoarea se află numai sau/și intraorbitar.

Diagnosticul diferențial. În prezența tulburărilor de vedere, diagnosticul diferențial se va face în primul rînd cu *craniofaringiomul*. Lipsa calcificărilor supra- sau intraselare, ca și dilatarea unei găuri sau a ambelor găuri optice vor îndrepta spre diagnosticul de gliom de nerv optic. În cazul exoftalmiei, diagnosticul se va pune numai cu alte *tumori intraorbitare*, întrucît meningioamele de aripă de sfenoid care dau exoftalmie la copii practic nu există. În acest caz, diagnosticul de gliom de nerv optic

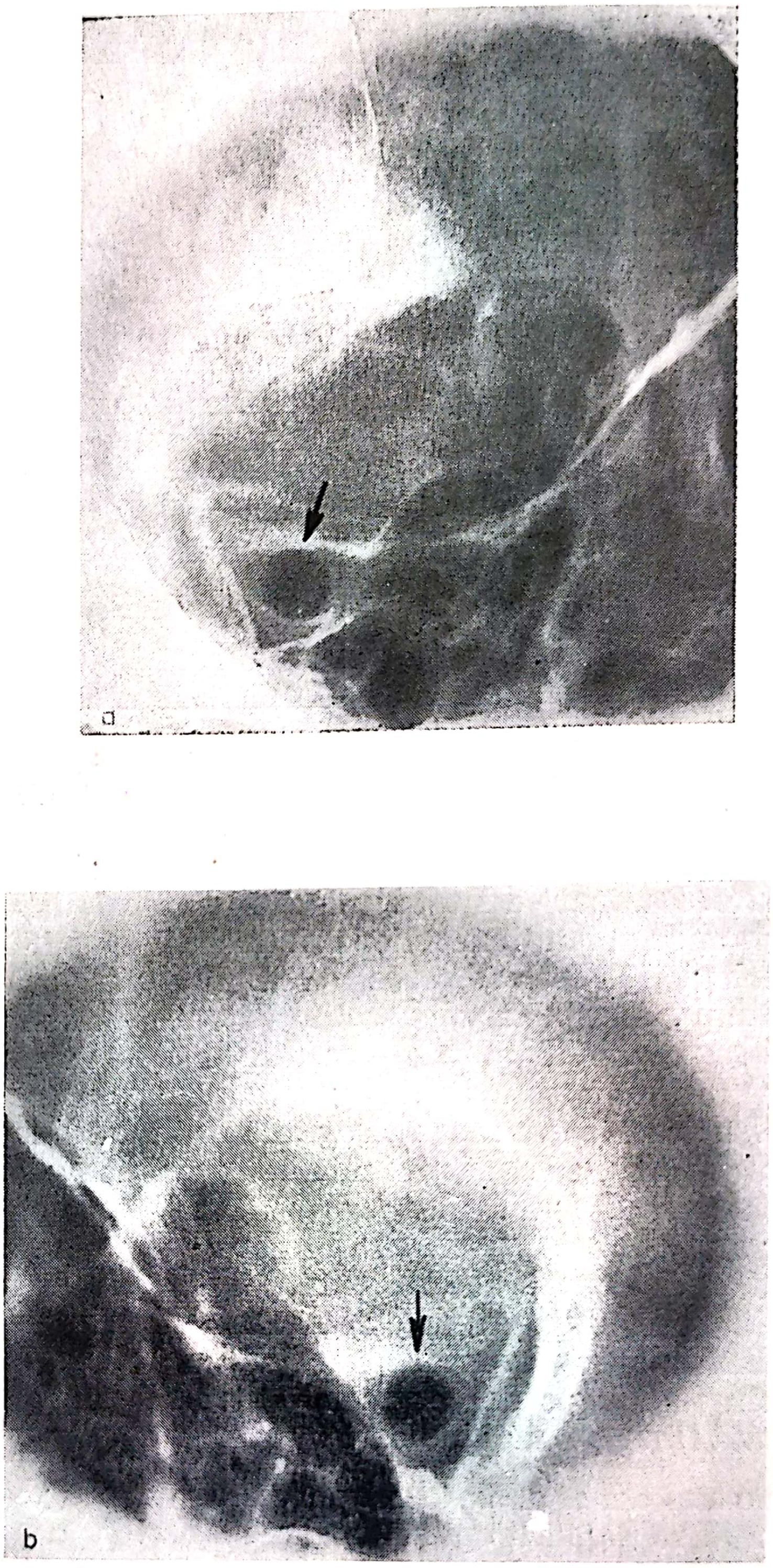

Fig. 245. — Gliom de nerv optic, cu mărirea ambelor găuri optice, predominant în stînga, cu neregularitatea marginilor :

a, dreapta ; *b*, stînga.

se pune pe baza atrofiei optice de tip primitiv şi a dilataţiei găurii optice respective.

Tratamentul gliomului de nerv optic intraorbitar este totdeauna chirurgical, făcîndu-se rezecţia tumorii. În caz de sediu intracranian se va interveni chirurgical pentru precizarea diagnosticului şi eventual pentru rezecţia tumorii dacă este limitată la un nerv optic. În cazul invadării chiasmei, tumoarea este inoperabilă, ca şi în cazul invadării hipotalamusului, cînd se va tenta doar o biopsie. Postoperator se va face radioterapie. Efectul radioterapiei este greu de apreciat, întrucît tumoarea are spontan o evoluţie extrem de lentă. Pellet şi colab. (1971) apreciază că radioterapia reduce masa tumorală şi întîrzie recidivele, iar Taveras şi colab. (1956) au impresia unei îmbunătăţiri a vederii după radioterapie.

Particularităţile glioamelor de nerv optic

— Sînt tumori specifice vîrstei de copil, aproximativ 75% apărînd la copii sub 12 ani.

— La copii, tulburările neuroendocrine sînt mai frecvente decît la adulţi, prin apariţia mai frecventă a sindromului HIC şi a invadării hipotalamusului.

— La copii, în diagnosticul diferenţial al găurilor optice mărite trebuie să se ţină cont de mărirea bilaterală a acestor găuri în hidrocefalie internă.

— Diagnosticul de gliom de nerv optic trebuie să incite la căutarea stigmatelor de neurofibromatoză a lui Recklinghausen, frecvent asociată de gliomul de nerv optic.

Tumorile subtentoriale

Tumorile subtentoriale sau infratentoriale cuprind procesele neoformative dezvoltate în fosa cerebrală posterioară, delimitate de cortul cerebelului numit şi tentoriu, de unde şi numele de tumori subtentoriale sau tumori de fosă cerebrală posterioară. Spaţiul subtentorial este sediul anatomic al cerebelului şi trunchiului cerebral, al ultimelor 10 perechi de nervi cranieni şi al sistemului vascular vertebrobazilar. De asemenea, aci se află apeductul lui Sylvius şi ventriculul IV, care, prin găurile lui Magendie şi Luschka, asigură circulaţia LCR din sistemul ventricular în cisternele şi spaţiile subarahnoidiene. Spaţiul subtentorial comunică cu spaţiul supratentorial prin incizura tentoriului, iar cu spaţiul intrarahidian prin gaura occipitală.

Frecvenţa. Tumorile subtentoriale formează majoritatea tumorilor intracraniene la copii. Într-adevăr, din totalul de 1 094 de tumori intracraniene la copii în seria Clinicii de neurochirurgie din Bucureşti, 602 (55%) au avut sediul în fosa cerebrală posterioară. Aceasta concordă şi cu alte statistici. Numai seria Clinicii de neurochirurgie din Viena dă proporţii egale în tumorile supra- şi subtentoriale (Koos şi Miller, 1971). Repartiţia pe sexe arată o frecvenţă mai mare la băieţi decît la fete. Astfel, din cele 602 tumori subtentoriale la copii, 351 au fost găsite la băieți și 251 la fete. Distribuția pe vîrstă arată o creștere progresivă a incidenței pînă la 4 ani, apoi o menținere la nivel ridicat pînă la 8 ani (între 47 și 56 de cazuri), o scădere la 9 ani la nivelul frecvenței de la vîrsta de 3 ani (33 de cazuri), apoi o scădere a incidenței mai accentuată între 10 și 11 ani (22, respectiv 24 de cazuri), pentru ca să asistăm din nou la o creștere a frecvenței între 13 și 16 ani, cu un maximum la 14 ani (fig. 246). Frecvența crescută între 4 și 8 ani se datorește incidenței marcate a granulocitoamelor (meduloblastoamelor) de vermis și ventricul IV la aceste vîrste, iar cea dintre 13 și 16 ani, incidenței mărite a tumorilor de emisfere cerebeloase.

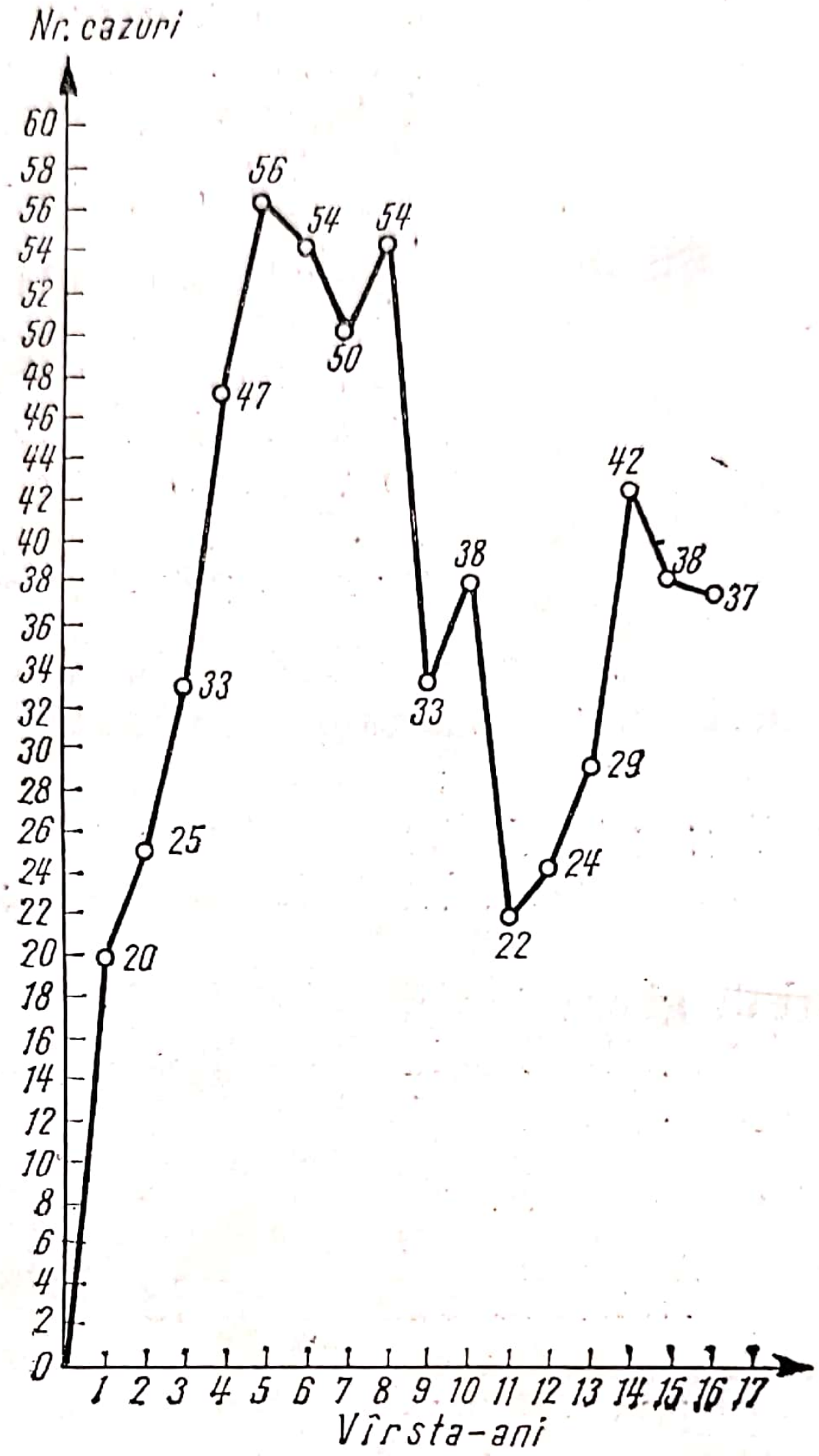

Fig. 246. — Distribuția tumorilor subtentoriale după vîrstă.

Patogenia tumorilor infratentoriale

Dată fiind importanța formațiunilor nervoase, vasculare și lichidiene cuprinse în fosa subtentorială, precum și spațiul strîmt în cazul dezvoltării unei tumori, procesele neoformative, ca dealtfel toate procesele expansive din fosa cerebrală posterioară, sînt mult mai zgomotoase clinic decît cele supratentoriale. Aceasta se datorește în primul rînd blocării timpurii a

Fig. 247. — Tumoare de fosă cerebrală posterioară. Ventriculografia indică hidrocefalie internă triventriculară, cu blocarea apeductului Sylvius: *a*, față; *b*, profil.

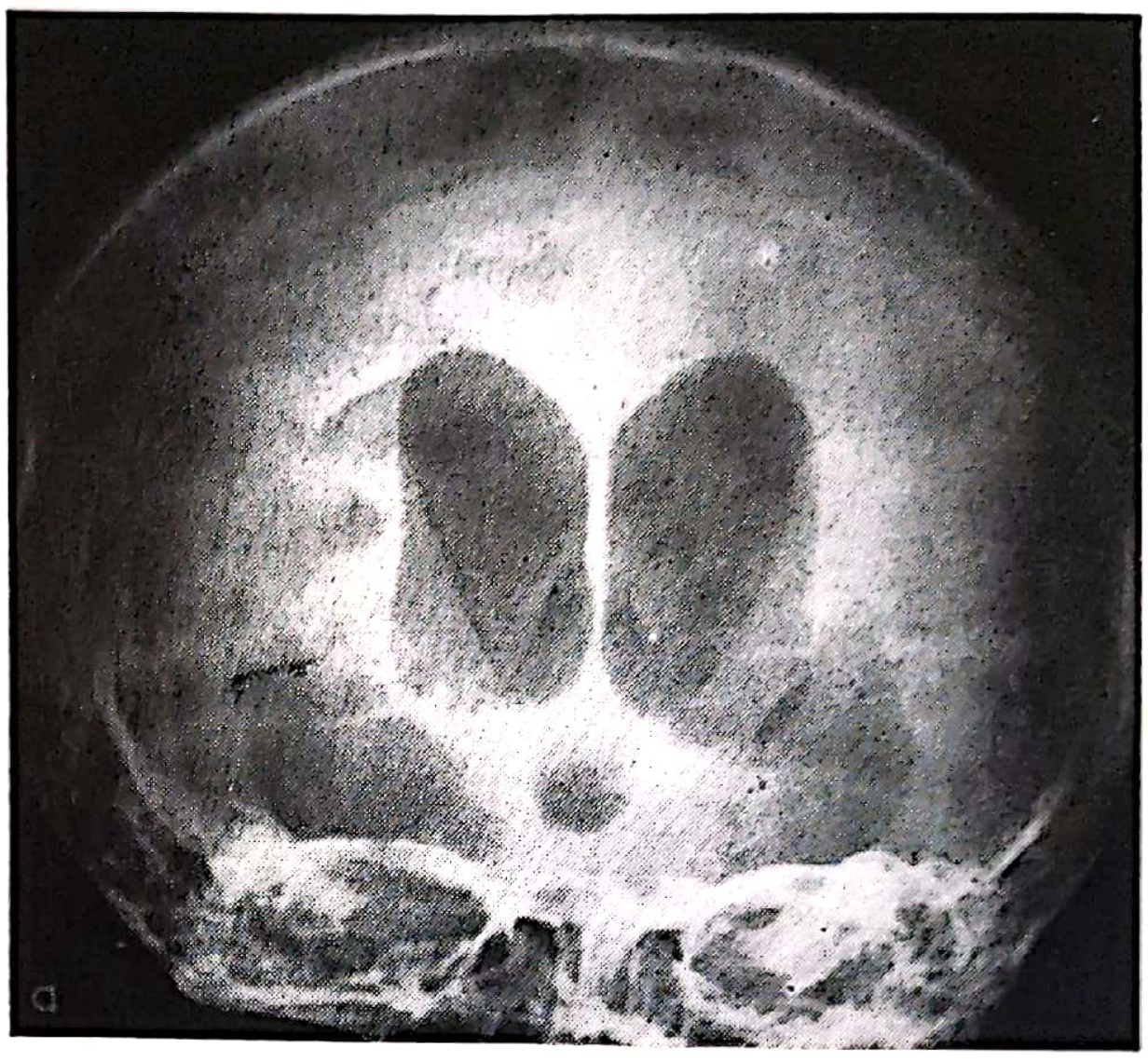

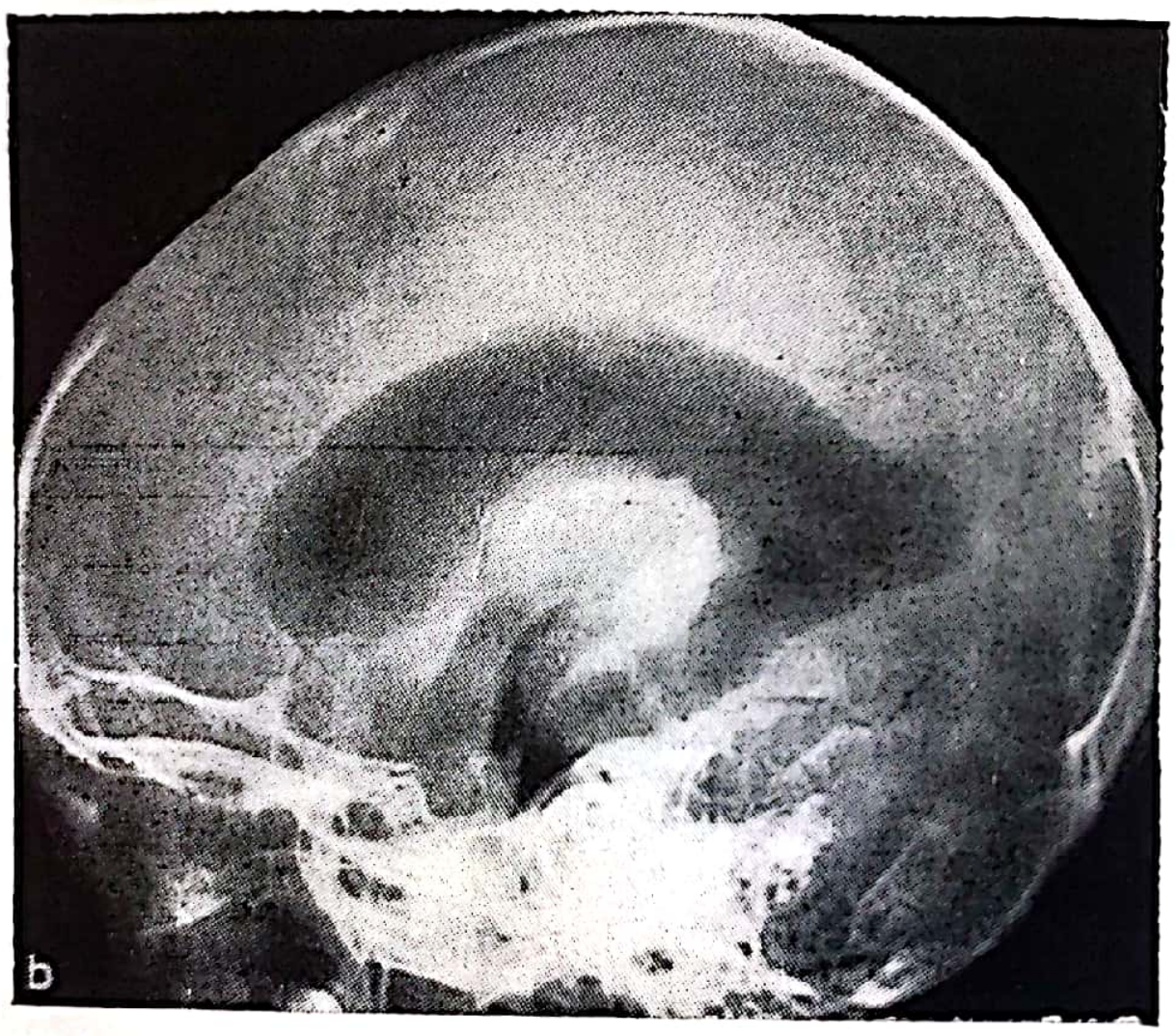

căilor lichidiene în cazul apariției unei neoformații, cu dezvoltare rapidă a unei hidrocefalii obstructive și deci de fenomene HIC (fig. 247). O altă particularitate a tumorilor fosei cerebrale posterioare la copii constă în aceea că ele pot ajunge la dimensiuni mari, dacă circulația LCR nu este complet blocată și dehiscența suturilor compensează procesul înlocuitor de spațiu fără a da semne neurologice de localizare. Numai o blocare bruscă sau rapidă a acestora — printr-un traumatism, stare febrilă etc. — decompensează bolnavul și determină apariția bruscă a fenomenelor de HIC grave, chiar cu fenomene de angajare de amigdale cerebeloase sau de culmen. De aceea, nu rareori copiii se prezintă în stare gravă cu fenomene avansate de boală la debut clinic, uneori de numai cîteva zile de HIC, care necesită intervenție operatorie de urgență. Acesta este cazul în tumorile cerebeloase și de ventricul IV. În schimb, tumorile de trunchi cerebral, care se dezvoltă în dauna nucleilor de nervi cranieni și a tracturilor piramidale, dau repede semne de localizare înainte de instalarea fenomenelor de HIC.

Aspecte histopatologice. În tumorile de fosă cerebrală posterioară predomină tot tumorile neuroectodermale, mai ales de linie mediană. Astfel, din 602 tumori de fosă cerebrală posterioară, 449 au fost de linie mediană (338 de ventricul IV și de vermis și 111 de trunchi cerebral). Repartizarea după sediu a fost următoarea : 149 de tumori de emisfere cerebeloase, 338 de vermis și ventricul IV, 111 de trunchi cerebral și 4 de unghi pontocerebelos. Au predominat granulocitoamele în 236 de cazuri, urmate de 81 de astrocitoame cu localizare mai ales în emisferele cerebeloase, 49 de ependimoame dintre care unul malign (toate cu sediul în ventriculul IV), 44 de cazuri de angioreticuloame (maladia Lindau), majoritatea cu sediul în emisferele cerebeloase și vermis, 32 de sarcoame leptomeningiene, 5 astrocitoame maligne de trunchi cerebral, 11 astrocitoame fusiforme, 2 meningioame, 4 neurinoame de acustic dintre care 2 bilaterale, 2 papiloame de plex coroid, 6 angioglioame, un oligodendrogliom, o tumoare dermoidă în ventriculul IV, 7 neuroepitelioame, 2 metastaze melanice, 119 glioame nespecificate, dintre care majoritatea în trunchiul cerebral.

Tabloul clinic. Simptomatologia tumorilor de fosă cerebrală posterioară este, după Koos și Miller (1971), expresia clinică a trei procese patologice, și anume :

— *fenomene generale de HIC* ca rezultate ale blocării circulației LCR ;

— *efecte locale ale hipertensiunii infratentoriale* asupra căilor și nucleilor din trunchiul cerebral, asupra nervilor cranieni în traiectul lor prin fosa cerebrală posterioară, ca și dislocarea și încarcerarea (angajarea) structurilor nervoase în incizura tentoriului și gaura occipitală ;

— *efecte directe ale tumorii* asupra nucleilor și căilor cerebeloase.

Cele mai frecvente simptome în tumorile de fosă cerebrală posterioară sînt *fenomenele generale de HIC*, traduse subiectiv prin cefalee și vomismente și obiectivizate prin modificările de fund de ochi de tip edem papilar de diferite grade și radiologic prin aspectele de HIC radiologic descrise la capitolul *Sindromul de hipertensiune intracraniană.*

Fenomene generale de HIC. Desigur, sindromul de HIC se poate manifesta în tabloul său complet sau parțial. Nu insistăm asupra sindromului de HIC descris la capitolul respectiv, ci subliniem numai unele particularități ale acestui sindrom în tumorile de fosă cerebrală posterioară.

În tumorile de fosă cerebrală posterioară există o hipertensiune intracraniană mult mai mare decît în alte localizări, uneori manifestată ca HIC acută, din care cauză este necesar a se aplica uneori urgent preoperator un drenaj extern al lichidului ventricular. Dealtfel pentru a ameliora rezultatele postoperatorii se recomandă, în cazurile de HIC mare, să se reducă mai întîi presiunea intraventriculară printr-un drenaj ventriculocardiac sau ventriculoperitoneal și apoi după 4—10 zile să se abordeze tumoarea (Abraham și Chandy, 1963 ; Arseni și colab., 1969 ; Hemmer și Mohadjer, 1974 ; Hemmer și colab., 1977 ; Richard și colab., 1977 ; Frerebeau și colab., 1977).

Cefaleea în crize în cadrul HIC de fosă cerebrală posterioară poate fi generalizată, dar de cele mai multe ori este occipitofrontală sau numai occipitală, iradiind spre ceafă și umeri. Această durere nu mai ține de

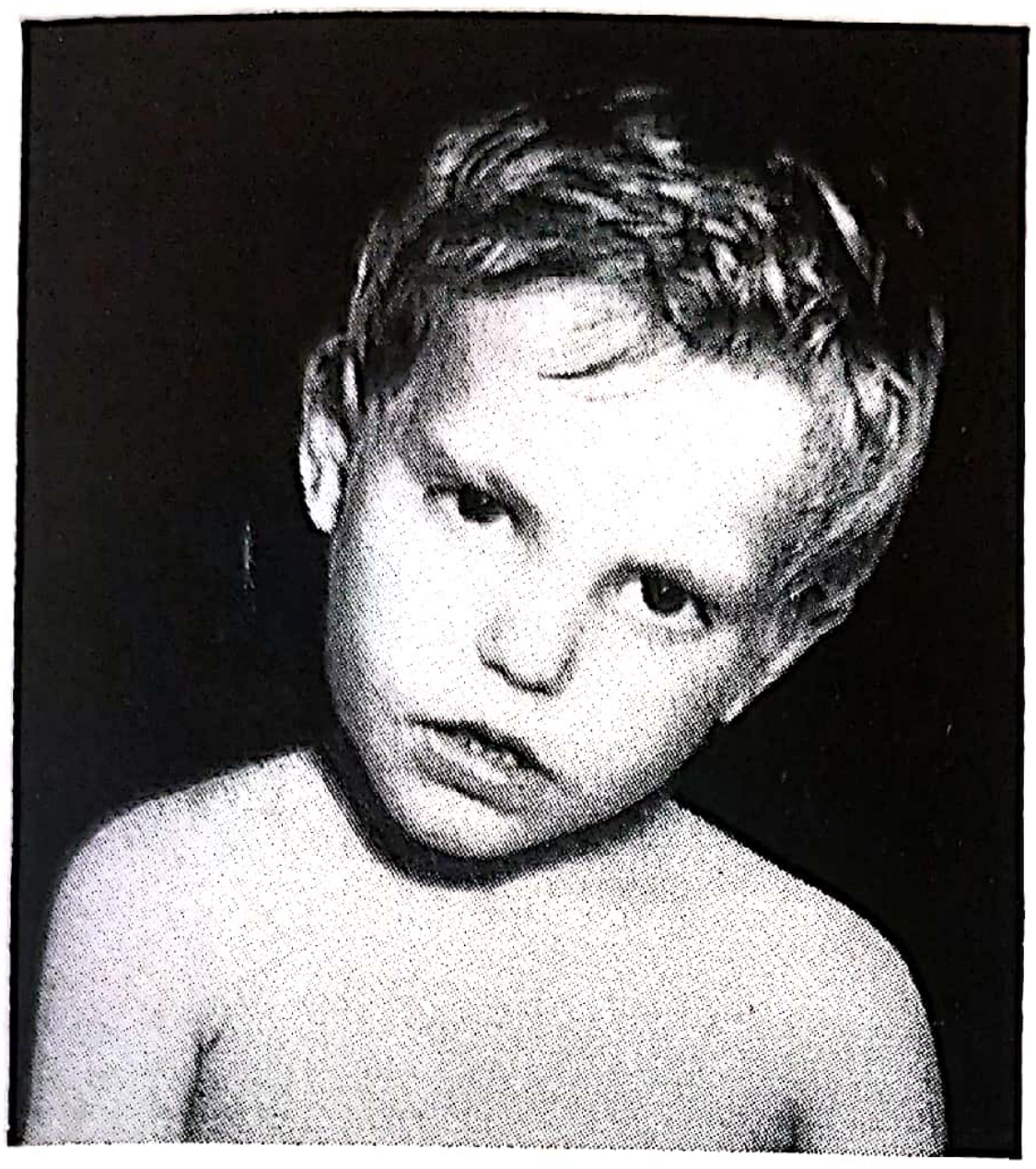

Fig. 248. — „Cap aplecat într-o parte" (laterocolis) în cazul unei tumori de fosă cerebrală posterioară.

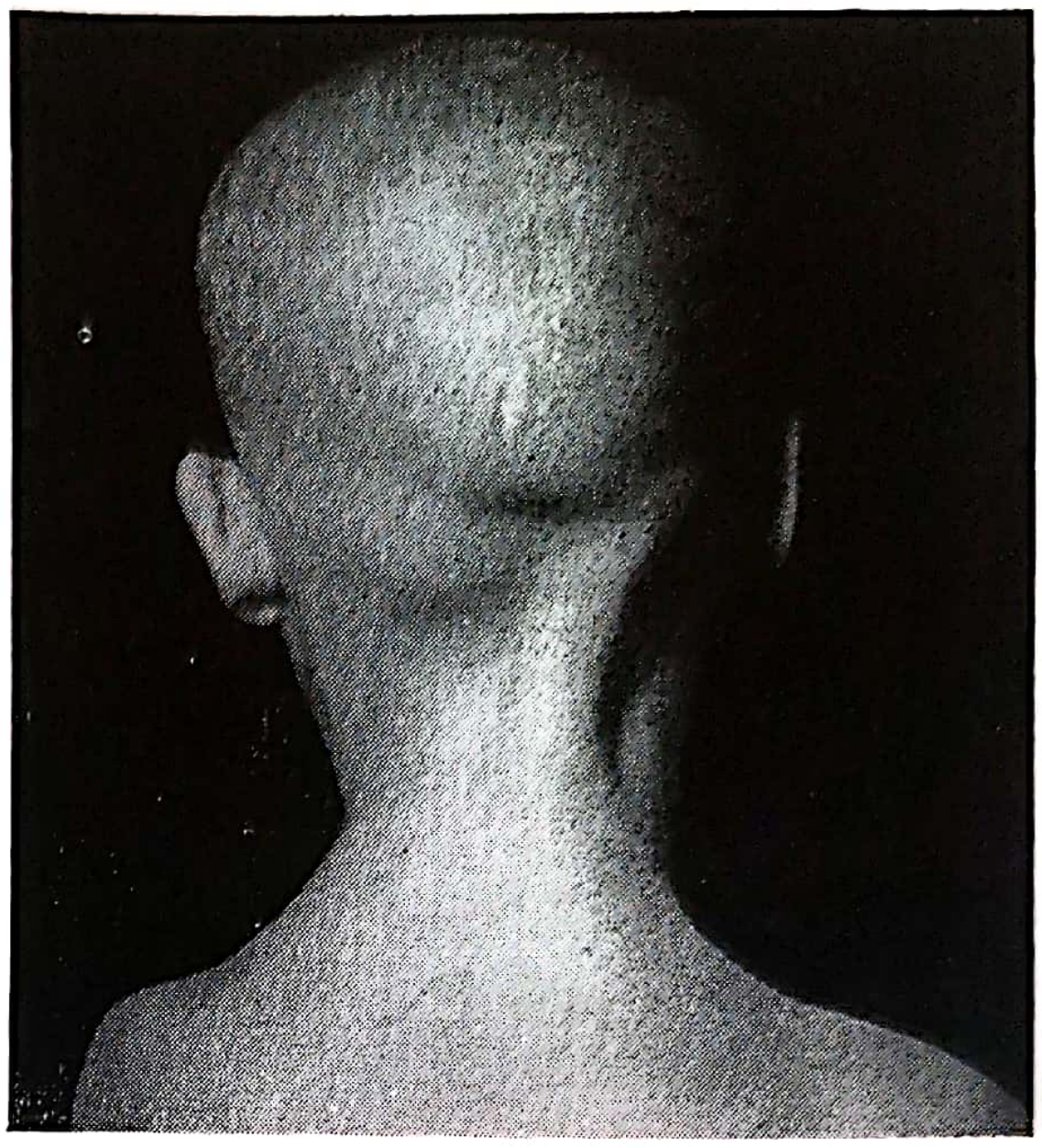

Fig. 249. — Contractură unilaterală vizibilă a mușchilor cefei într-un caz de tumoare de ventricul IV.

sindromul de HIC pur, ci denotă fie extinderea tumorii prin gaura occipitală în canalul cervical, fie, de cele mai multe ori, hernierea amigdalelor cerebeloase prin gaura occipitală care produce o cefalee continuă, cu puseuri de exacerbare date de HIC. Aceste dureri obligă copilul la o imobilizare a capului; apare o rigiditate a cefei cu o atitudine antalgică, iar cea mai mică mișcare a capului exacerbează cefaleea. Această atitudine antalgică de laterocolis are aspectul de „cap aplecat într-o parte" cu blocarea mișcărilor de flexie și lateralitate a capului; capul este de obicei aplecat spre partea leziunii, dar rareori și în partea opusă acesteia (fig. 248). Imobilizarea cefei, ca și atitudinea de laterocolis sînt datorate de obicei iritației nervului spinal de către amigdalele cerebeloase angajate în gaura occipitală, semne de gravitate în evoluția tumorilor de fosă cerebrală posterioară. Contractura mușchilor cefei poate fi uneori vizibilă și mai totdeauna palpabilă (fig. 249); rareori laterocolisul este expresia unei discoordonări cerebeloase, dar atunci contractura lipsește.

Vomismentele matinale în jet, repetate, caracteristice pentru vomismentele cerebrale, au numai rareori acest aspect. De cele mai multe ori sînt în relație cu alimentarea copilului, acesta vomitînd imediat după ingerarea alimentelor. Vomismentele repetate duc la deshidratarea și denutriția copilului și deci la o scădere rapidă în greutate corporală, această stare fiind cu atît mai gravă cu cît copilul este mai mic. Dar deshidratarea produsă prin vomismente, care nu rareori sînt însoțite de grețuri, poate duce și la ameliorarea sindromului de HIC, deși tumoarea evoluează. Tocmai acest caracter ondulant al HIC la copil, de ameliorare după vomismente repetate, care este deseori pusă pe seama unui tratament oarecare medical pentru vreo afecțiune digestivă, duce uneori la prezumții diagnostice eronate. Cînd vomismentele constituie simptomul de debut al tumorii intracraniene de fosă cerebrală posterioară formînd un timp unicul simptom al bolii, ele au valoare localizatorie, și anume denotă o suferință a planșeului ventriculului IV, mai ales prin meduloblastom. În seria noastră, 2/3 din tumorile de fosă cerebrală posterioară au debutat prin fenomene subiective de hipertensiune intracraniană și dintre acestea 1/2 prin vomismente. Vomismentele în tumorile de fosă cerebrală posterioară la copii sînt deseori însoțite de grețuri și mai ales de dureri abdominale.

Simptomatologia de localizare subtentorială. Dacă hipertensiunea intracraniană reprezintă sindromul major în tumorile de fosă cerebrală posterioară, fiind expresia generală a unui proces înlocuitor de spațiu intracranian, sindromul cerebelovestibular este specific pentru o localizare subtentorială.

Sindromul cerebelovestibular are valoare de localizare în fosa cerebrală posterioară și este reprezentat de tulburări de echilibru, tulburări de coordonare ale membrelor, tulburări de tonus muscular, crize tonice cerebeloase etc.

Tulburările de echilibru se manifestă la început prin căderi mai frecvente ale copilului în timpul jocului, pentru a ajunge apoi la un mers ebrios și chiar la imposibilitatea de a se menține singur, nesprijinit, în stațiune, de a merge și chiar de a se menține în poziție șezîndă. Mama relatează de obicei că în ultimul timp copilul cade foarte frecvent sau că merge ca un „om beat''. Această ataxie a trunchiului se observă prin dificultatea copilului de a se menține în ortostatism, necesitînd pentru aceasta o lărgire a bazei de susținere cu tendință de cădere pe spate, mai ales în tumorile de linie mediană, sau cu tendință de deviere laterală cînd tumoarea de linie mediană are o dezvoltare predominantă paramediană de o parte. Tendința de cădere poate fi și în toate sensurile cînd tumoarea de linie mediană are dezvoltare mare și exercită o compresiune paramediană bilaterală. Semnul Romberg este pozitiv. În mare, ataxia trunchiului se manifestă la început prin lovirea copilului de mobilele din casă, incident care este luat de către familie drept lipsă de atenție; ulterior, mersul devine titubant. Cînd aceste tulburări sînt discrete, ele se evidențiază numai punînd copilul să meargă pe o linie dreaptă. Odată cu accentuarea tulburărilor de echilibru mersul devine ebrios, cu tendință de cădere chiar și în stațiune. Un mers titubant fără tulburări unilaterale de coordonare a membrelor este specific pentru o tumoare localizată în vermis sau ventriculul IV, denotînd o leziune paleocerebeloasă. O deviere în mers strict unilaterală (lateropulsie) sugerează o localizare de emisferă cerebeloasă homolaterală.

Tulburările de coordonare ale membrelor, deci ataxia membrelor ca expresie a unei leziuni neocerebeloase decelate prin probele indice-nas și călcîi-genunchi, ca și proba marionetelor, pot apărea atît în tumorile de fosă cerebrală posterioară de linie mediană, cît și în tumorile de emisfere cerebeloase. Cînd aceste tulburări sînt bilaterale și apar asociate și cu tulburări de echilibru ele sînt de obicei expresia unei tumori de linie mediană (vermis, ventriculul IV). O ataxie a membrelor strict unilaterală, sub formă de dismetrie și disdiadocokinezie, denotă o localizare laterală a tumorii, adică o localizare în emisfera cerebeloasă de aceeași parte cu discoordonarea membrelor. Ataxia membrelor este decelată la copii prin apariția unei neîndemînări, copilul scapă ușor obiectele din mînă (sparge cîte o ceașcă, cîte o farfurie) sau varsă supă din lingură cînd o duce la gură; la copilul școlar, se modifică scrisul: copilul scrie mai urît și are tendința de a forma literele de dimensiuni mai mari pentru a le scrie cu mai puțină dificultate. O ataxie generalizată a capului, trunchiului și membrelor este observată mai degrabă în tumorile de trunchi cerebral decît în tumorile cerebeloase.

Vorbirea cerebeloasă însoțește uneori fenomenele de ataxie descrise mai sus. Ea este o vorbire scandată, explozivă și totodată bradilalică datorită unor dificultăți de coordonare a mușchilor ce iau parte la vorbire și în special a celor antagoniști. Tulburările de vorbire mai pot fi de tipul disfoniei: voce nazonată, bitonală, datorită paraliziei uneia sau ambelor corzi vocale prin lezarea glosofaringianului și a vagului.

Tulburările de tonus muscular în tumorile de fosă posterioară sînt de tipul hipotoniei. Hipotonia se traduce clinic prin flacciditatea mușchilor la palpare și printr-o amplitudine exagerată a mișcărilor pasive. Particularitatea acestei hipotonii musculare cerebeloase este că ea poate fi însoțită de reflexe osteotendinoase pendulare. Hipotonia în tumorile cerebeloase este datorită suferinței formațiunilor facilitatoare bulboreticulate, care prin poziția lor topografică sînt comprimate în cursul evoluției unei tumori cerebeloase, înaintea formațiunii inhibitoare bulboreticulate (Arseni și colab., 1958).

Crizele tonice cerebeloase, atacurile cerebeloase sau „cerebellar fits" ale lui Jackson, sînt o complicație majoră a tumorilor de fosă cerebrală posterioară. Se caracterizează clinic prin ipistotonus cu retroflexia capului și hiperextensia membrelor cu rotația internă a membrelor superioare, vomismente în jet, neregularitatea respirației și chiar tulburări de ritm cardiac și tensiune arterială. Sînt însoțite de pierderea cunoștinței. Ele ar fi datorate unei hernieri de culmen prin incizura tentoriului (Koos și Miller, 1971). După Arseni și colab. (1958), aceste crize s-ar datora unei modificări temporare a stării funcționale a neuronilor din substanța reticulată. Toți autorii sînt de acord că sediul cauzal al acestor atacuri nu este în cerebel (deci ele ar fi impropriu denumite crize cerebeloase), ci în trunchiul cerebral și ar fi provocate prin leziuni iritative sau ischemice ale acestuia. Aceste crize sînt uneori tranzitorii, dar apariția lor indică intervenție de urgență, întrucît fenomenele vegetative foarte importante și grave respiratorii și cardiace care însoțesc crizele tonice posterioare pot duce la exitus. Apariția acestor crize este uneori legată de anumite poziții ale capului. De aceea ca primă măsură la un copil cu crize tonice posterioare se va institui un repaus absolut, fără mobilizare chiar și în pat, pînă la intervenția operatorie de urgență.

Tulburările vestibulare în tumorile de fosă posterioară se traduc subiectiv prin vertije de intensitate medie sau ușoară, nistagmus și tulburări vestibulare decelate prin probe vestibulare clinice și instrumentale.

Tulburările vestibulare din tumorile de fosă cerebrală posterioară se datoresc leziunii nucleilor și căilor vestibulare răspîndite pe o întindere mare și acestui fapt se datorește caracterul disarmonic al sindromului vestibular central. Prezența tulburărilor vestibulare în tumorile cerebeloase este datorită leziunii conexiunilor vestibulocerebeloase reciproce.

Nistagmusul (oscilația simetrică a celor doi globi oculari) constă din alternarea unei componente lente cu o componentă rapidă. Direcția nistagmusului este dată de direcția componentei rapide. Într-o tumoare de fosă cerebrală posterioară, un nistagmus orizontal denotă fie o leziune cerebeloasă, fie o leziune pontină sau bulbară superioară deasupra sau la nivelul nucleilor vestibulari; nistagmusul vertical indică o leziune a căilor vestibulare superioare la nivelul pedunculilor cerebrali (mezencefalului), deci o leziune de trunchi superior, în timp ce un nistagmus rotator este expresia unei leziuni a fibrelor vestibulare pe traiectul lor intrabulbar, deci o leziune infranucleară. Trebuie subliniat că numai un nistagmus inepuizabil va fi considerat un nistagmus real și va fi deosebit de un nistagmus de fixație care se observă în cazul unei paralizii de nerv oculomotor, destul de frecvent în tumorile de fosă cerebrală posterioară. Nistagmusul se întîlnește des în tumorile de fosă cerebrală posterioară, dar prezența lui nu este obligatorie pentru o tumoare cu localizare subtentorială.

Cercetarea clinică a tulburărilor vestibulare se face prin proba brațelor întinse, proba indicației și a mersului în stea, iar probele instrumentale care se fac de către specialiștii O.R.L. constau în proba rotatorie, proba calorică, proba voltaică etc.

Leziunile de nervi cranieni. Dacă în sindromul de HIC nervul abducens sau patetic pot fi și ei interesați, în tumorile de fosă cerebrală posterioară leziunile acestor nervi pot fi și expresia unei localizări a tumorii. Rareori o tumoare cerebeloasă produce paralizii de nerv oculomotor sau de facial. În schimb, tumorile de trunchi cerebral sînt însoțite de paralizii multiple de nervi cranieni (perechile V, VII—XII). Dealtfel, pentru o tumoare de trunchi cerebral inferior, disfonia și tulburările de deglutiție sînt caracteristice. În tumorile cerebeloase și de ventricul IV, paraliziile multiple de nervi cranieni apar numai în fază avansată a bolii, în timp ce pentru tumorile de trunchi cerebral ele constituie o prezență obligatorie și tipică. O prindere unilaterală de nervi cranieni trigemen, facial și acusticovestibular denotă o leziune de unghi pontocerebelos, localizare rară la copil. O paralizie a verticalității privirii asociată sau nu cu o paralizie a convergenței (sindromul Parinaud) se poate întîlni în tumorile de trunchi superior, dar nu este patognomonică pentru o tumoare subtentorială, întrucît sindromul Parinaud se poate observa și în tumorile din regiunea posterioară a ventriculului III, în special în pinealoame. Cînd într-o tumoare subtentorială se întîlnește o tulburare de motilitate a membrelor prin sindrom piramidal de tipul hemiparezei sau tetraparezei, aceasta trebuie să orienteze către o localizare bulboprotuberanțială. În aceste cazuri, reflexele osteotendinoase sînt vii, spre deosebire de reflexele osteotendinoase diminuate sau chiar abolite din tumorile subtentoriale care se datoresc hipertensiunii intracraniene și mai ales fenomenelor de iritație meningiană din sindromul de HIC accentuat.

Simptomatologia tumorilor de trunchi cerebral. Datorită concentrării într-un spațiu redus ca dimensiuni și mai ales strîmt în trunchiul cerebral, a nucleilor și a fasciculelor ascendente și descendente, o tumoare la acest nivel are un răsunet zgomotos, cu o bogată simptomatologie neurologică. Întrucît aceste tumori au un caracter infiltrant, ele nu se limitează doar la o formațiune anatomică din trunchiul cerebral, majoritatea acestor tumori fiind bulbopontine, pontomezencefalice, bulbspinale etc. și mai rar tumori bulbare sau pontine pure. În consecință, de multe ori există o simptomatologie intricată dată de mai multe din aceste formațiuni anatomice (fig. 250). Simptomatologia tipică de tumoare de trunchi cerebral este tocmai combinarea unor simptome diferite și bilaterale deficitare de sindrom piramidal, sindrom de nervi cranieni și de sindrom vestibulocerebelos în absența vreunui semn oftalmoscopic sau radiologic de HIC (fig. 251, 252 și 253). Cele mai frecvente simptome sînt date de paraliziile ultimelor 10 perechi de nervi cranieni. Cel mai frecvent este interesat abducensul și cel mai rar hipoglosul, iar cele mai caracteristice pentru o tumoare de trunchi sînt paraliziile de glosofaringian și vag cu disfonie și tulburări de deglutiție cu refluarea lichidelor pe nas. În absența HIC, vomismentele sînt un semn de localizare în planșeul ventriculului IV prin iritația sau compresiunea nucleilor vagului din bulb.

Tumorile dezvoltate în mezencefal pot comprima sau obstrua apeductul și produce o hidrocefalie obstructivă. Tumorile dezvoltate în tuberculii cvadrigemeni anteriori sau care îi comprimă pe aceștia din urmă produc sindromul lui Parinaud, în timp ce iritația sau invadarea tuberculilor cvadrigemeni posteriori va produce paracuzii, respectiv hipoacuzie și chiar surditate. Tumorile de trunchi cerebral pot da diferite sindroame alterne. Compresiunea fasciculelor piramidale din trunchiul cerebral va produce o hiperreflectivitate accentuată cu tendință la clonus; cînd și cerebelul este interesat, hiporeflectivitatea este însoțită de o hipotonie.

Diagnosticul diferențial al tumorilor de fosă cerebrală posterioară. Formele zise digestive ale hipertensiunii intracraniene, frecvente la copil, pun cele mai dificile probleme de diagnostic diferențial în tumorile de fosă posterioară.

Vomismentele — simptom banal în patologia copilului — atunci cînd constituie simptomul de debut al unei tumori de fosă cerebrală posterioară (fie în lipsa altor simptome, dar mai ales cînd sînt însoțite și de dureri abdominale) sugerează pediatrului mai degrabă o *afecțiune digestivă*, care la copil este de multe ori apreciată ca un *sindrom apendicular* pentru care se indică apendicectomie. Numai persistența vomismentelor postoperatorii sau apariția între timp și a cefaleei orientează diagnosticul către o afecțiune cerebrală de proces înlocuitor de spațiu. Vomismentele sînt atribuite deseori și unor *parazitoze intestinale*, care sînt frecvente la copil, sau sînt luate drept *vomismente acetonemice*. Asocierea, în timp, a cefaleei la vomismente sau apariția și a altor semne, ca de exemplu o pareză oculară manifestată ca diplopie sau strabism, au o mare valoare orientativă diagnostică către o afecțiune cerebrală, care indică cel puțin un examen de FO și un examen radiologic simplu al craniului care să confirme exis-

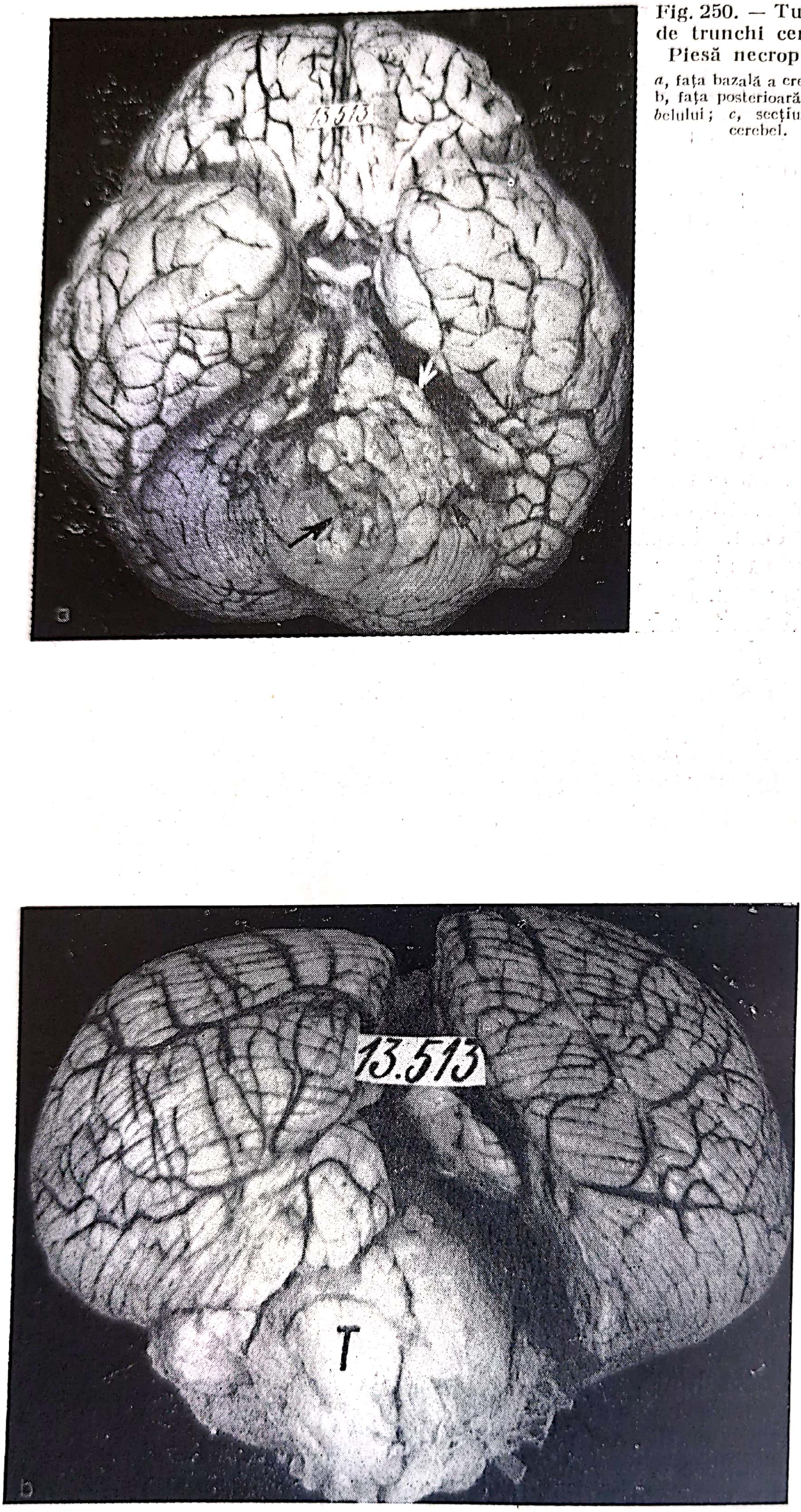

Fig. 250. — Tumoare de trunchi cerebral. Piesă necroptică:

a, faţa bazală a creierului; *b*, faţa posterioară a cerebelului; *c*, secţiuni prin cerebel.

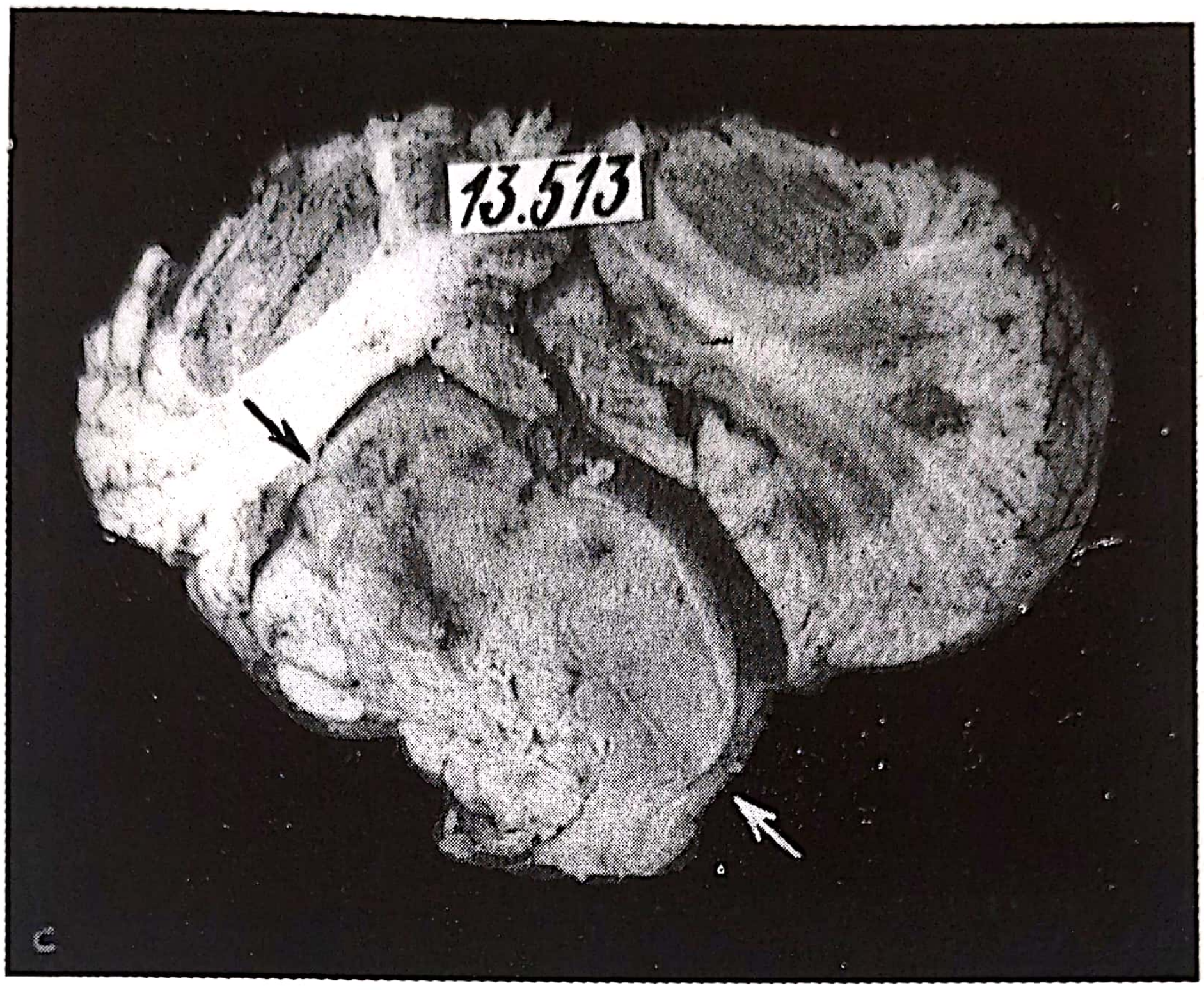

Fig. 250.

Fig. 251. — Paralizii de nervi cranieni multiple, cu hemipareză stîngă într-un caz de tumoare de trunchi cerebral (*a* și *b*).

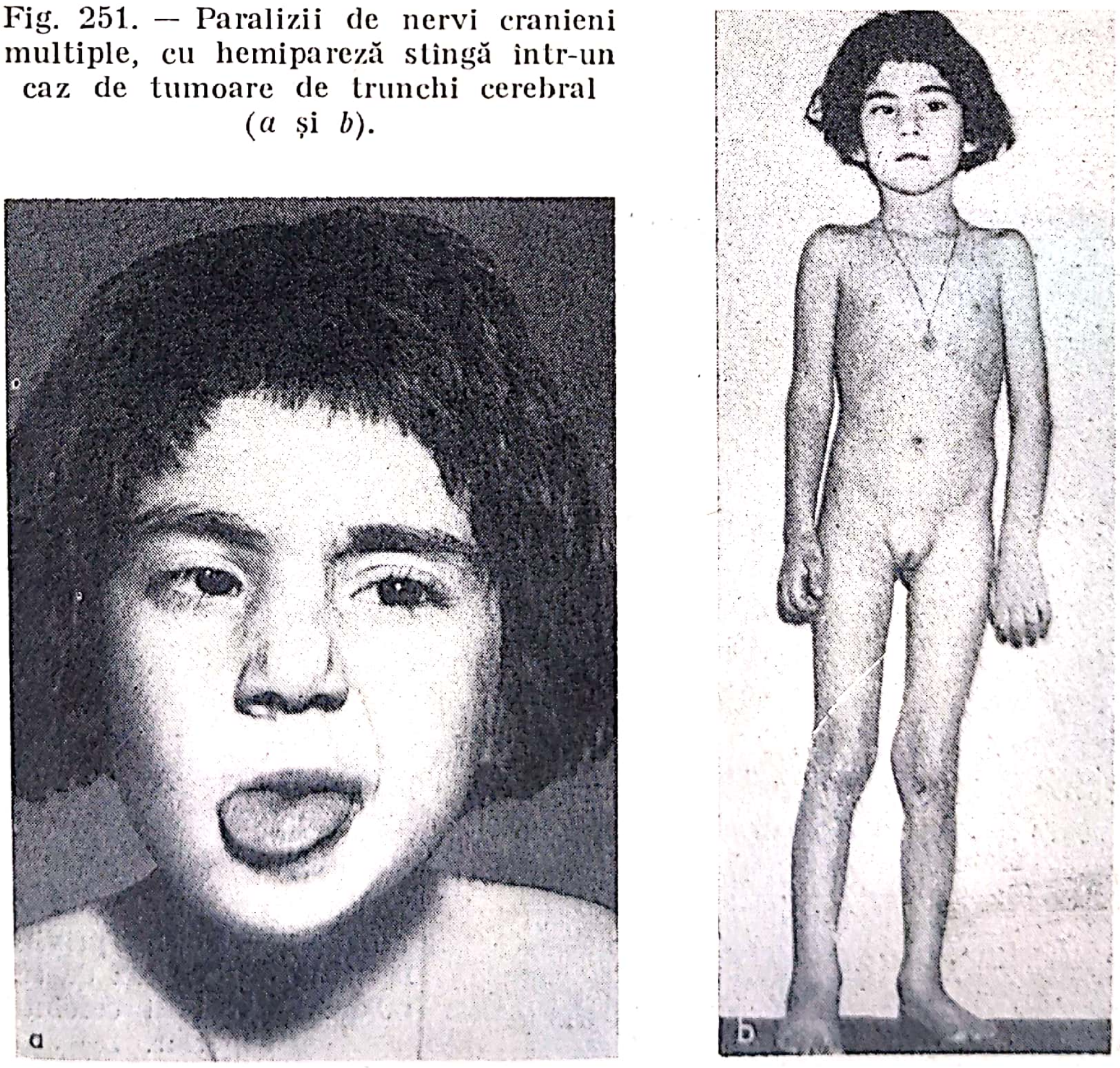

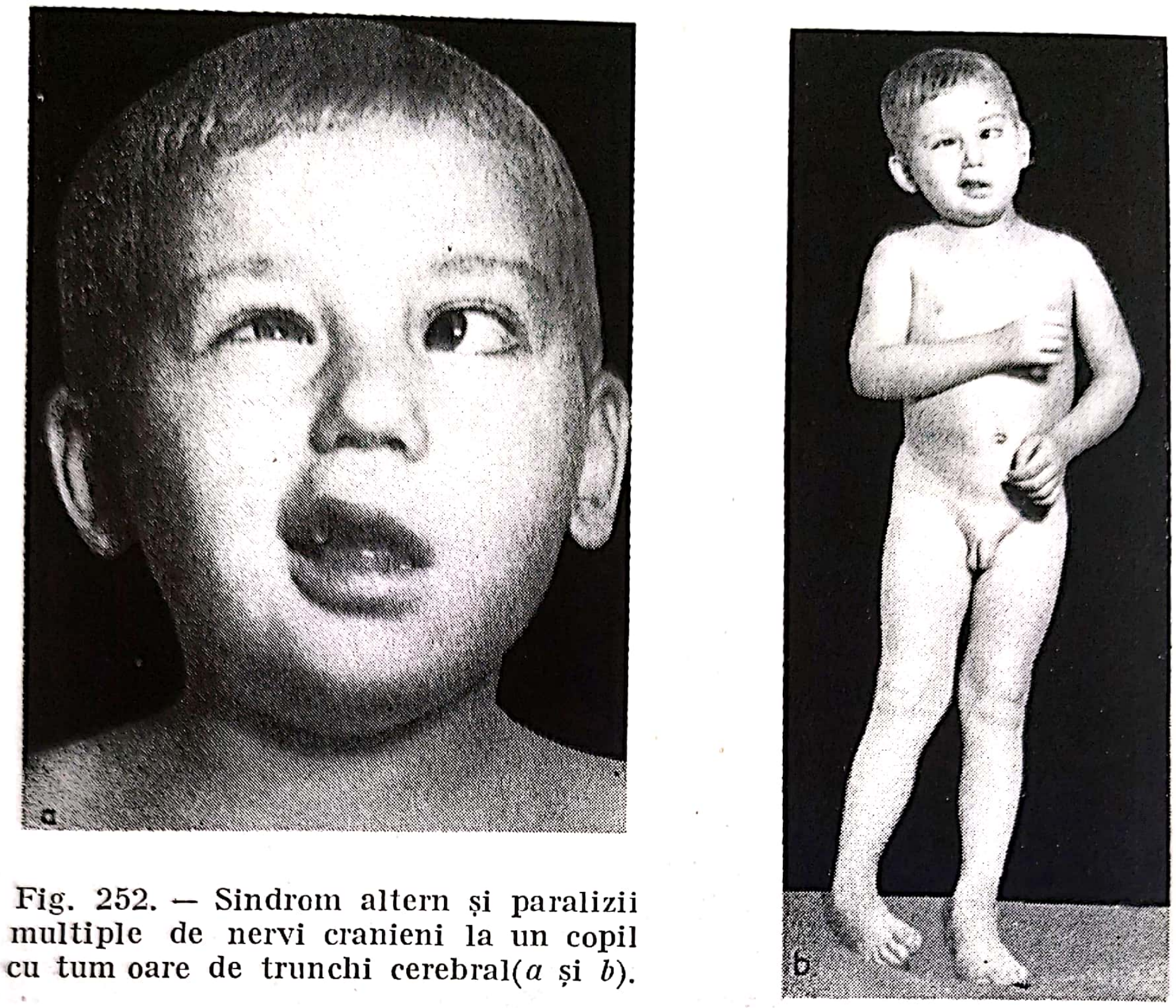

Fig. 252. — Sindrom altern și paralizii multiple de nervi cranieni la un copil cu tumoare de trunchi cerebral (*a* și *b*).

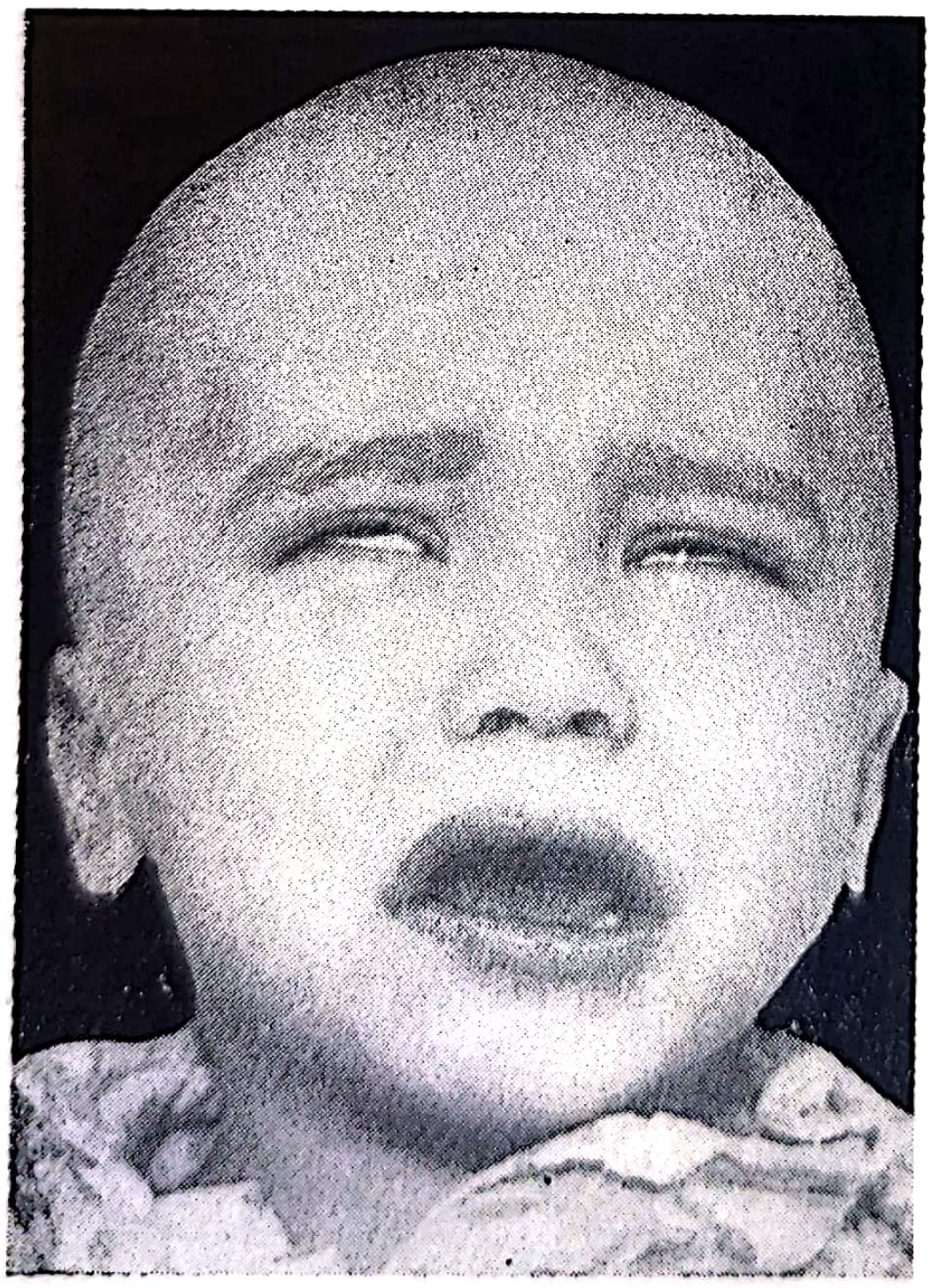

Fig. 253. — Fixarea privirii la zenit într-un caz de tumoare de trunchi cerebral superior.

tența sindromului de HIC. Hipotonia cerebeloasă care apare timpuriu poate fi interpretată drept consecință a slăbirii copilului datorită vomismentelor repetate, dar asocierea sa cu alte semne — fie de HIC, fie de localizare — precizează diagnosticul. Destul de deseori sîntem tentați a diagnostica eronat o tumoare de trunchi cerebral *ca o encefalită de trunchi cerebral*, cu atît mai mult cu cît simptomatologia este apropiată, mai ales cînd nu există modificări de fund de ochi, și aceasta se întîmplă destul de frecvent. Paraliziile mai multor nervi cranieni — mai ales cînd aceștia sînt afectați succesiv — manifestate cu hemiplegie progresivă sînt evocatoare pentru tumoare de trunchi cerebral.

Diagnostic diferențial între tumori de trunchi cerebral și tumori cerebeloase. În tumorile cerebeloase, sindromul HIC este timpuriu, în timp ce semnele neurologice sînt mai tardive. În tumorile de trunchi cerebral, deficitele motorii — fie că este vorba de o hemiplegie, paraplegie sau tetraplegie — au mai degrabă un caracter spastic, creînd treptat tabloul unei decerebrări cu tetraplegie, în timp ce în tumorile cerebeloase hipotonia este o regulă. În tumorile de trunchi cerebral, paralizia ultimelor perechi de nervi cranieni, multipli și bilaterali, deseori domină tabloul clinic, în timp ce în tumorile cerebeloase *paraliziile oculare sînt rare și sînt mai ales de abducens sau patetic*, făcînd parte din sindromul HIC și nu sînt un semn de localizare. Simptomele cerebeloase unilaterale localizate de partea tumorii (tulburări de statică, de mers, de coordonare, hipotonie musculară) caracterizează tumorile emisferelor cerebeloase. Tulburările de echilibru cu cădere mai ales pe spate, neasociate de tulburări de coordonare și care au debutat mai ales cu vomismente, sînt revelatoare de tumori de vermis profunde și de ventricul IV. Paralizia mișcărilor de verticalitate a privirii (sindromul Parinaud) traduce o lezare a regiunii tuberculilor cvadrigemeni anteriori și se observă în tumorile de trunchi superior fără a fi patognomonică pentru o tumoare de fosă cerebrală posterioară. Aceasta se poate observa și în tumorile regiunii posterioare a ventriculului III, în special în pinealoame, fiind expresia și aici a unei compresiuni sau leziuni a tuberculilor cvadrigemeni anteriori.

Particularitățile tumorilor subtentoriale

— Sînt mult mai frecvente decît la adulți (55% din totalul tumorilor intracraniene la copii).

— Predomină tumorile neuroectodermale și de linie mediană.

— Neurinoamele de acustic, cele mai frecvente tumori de fosă cerebrală posterioară la adult, sînt foarte rare la copii.

— Granulocitoamele sînt cele mai frecvente tumori ale copilului în fosa posterioară, iar din totalul tumorilor intracraniene la copil, ele sînt predominante.

— Sînt însoțite în majoritatea cazurilor de HIC accentuată care necesită de cele mai multe ori un drenaj al lichidului ventricular preoperator.

Tumorile sistemului ventricular

Tumorile sistemului ventricular sau tumorile ventriculare cuprind neoformațiile intracraniene dezvoltate în ventriculii laterali, ventriculul III și ventriculul IV. Ventriculii cerebrali, fiind cavități umplute cu lichid cefalorahidian, nu pot da naștere direct la tumori. Aceste tumori fie că au punctul de plecare în peretele ventricular (ependim, țesut subependimar, plexuri coroide, arahnoidă, incluziuni embrionare etc.), fie că se dezvoltă în parenchimul cerebral și afectează în mod secundar sistemul ventricular.

De aici rezultă și **clasificarea** tumorilor ventriculare, după relația lor cu sistemul ventricular. Se disting: *tumori intraventriculare propriu-zise*, care se află găzduite în cavitatea ventriculară și nu invadează țesuturile nervoase învecinate, și *tumori paraventriculare*, care afectează în mod secundar cavitatea ventriculară (Zülch, 1961; Tolosa, 1961). Denumirile acestei clasificări sînt mai corecte decît vechile denumiri: pe de o parte, tumori *ventriculare primare*, care corespund tumorilor intraventriculare propriu-zise, la care tumoarea pleacă din peretele ventricular și se dezvoltă inițial în cavitatea ventriculară, rămînînd întotdeauna înăuntrul ei; pe de altă parte, tumori *ventriculare secundare*, care corespund neoformațiilor paraventriculare, care se dezvoltă inițial în țesuturile extraventriculare și devin intraventriculare numai după ce au perforat pereții ventriculului. Uneori tumoarea poate rămîne extraventriculară chiar după ce ocupă și obstruează tot ventriculul. Menționăm că ultimii termeni sînt utilizați și în prezent de majoritatea autorilor. Se mai utilizează termenii de tumori *ventriculare primitive*, pentru a le deosebi de tumorile *ventriculare secundare, metastatice*.

După sediul lor, tumorile ventriculare se împart în *tumori de ventriculi laterali, tumori de ventriculul III* și *tumori de ventricul IV*.

Frecvență. Tumorile ventriculare sînt mult mai frecvente la copii decît la adulți. Astfel, Koos și Laublicher (1964) arată că în timp ce pe seria de tumori cerebrale interesînd toate grupele de vîrstă, tumorile ventriculare reprezintă 12,5%, la pacienți peste 16 ani ele formează doar 7% din cazuri. Pe seria Clinicii de neurochirurgie din Viena, 41% din tumorile intracraniene la copii au relații cu sistemul ventricular, iar 16% sînt primar ventriculare (Koos și Miller, 1971), dintre care 39% sînt tumori intraventriculare primare și 61% tumori secundar intraventriculare sau paraventriculare (Gerlach și colab., 1967). În seria Clinicii de neurochirurgie din București, între 1936 și 1978, din 1 094 de tumori intracraniene la copii, 382 (35%) au fost tumori intraventriculare propriu-zise. Repartiția pe compartimentele sistemului ventricular a tumorilor ventriculare a fost: 82% (313 cazuri) localizate în ventriculul IV, 11% (42 de cazuri) în ventriculul III și 7% (27 de cazuri) în ventriculul lateral.

Natura histopatologică. Cele mai frecvente tumori ventriculare la copil în seria Clinicii de neurochirurgie din București au fost semnalate în ventriculul IV (granulocitoame urmate de ependimoame și astrocitoame). În ventriculul III se remarcă chistele coloide, craniofaringioamele, tumorile pineale. În ventriculii laterali predomină papilomul de plex coroid, ependimomul și meningiomul.

Simptomatologie. Ca și tumorile în general, și tumorile ventriculare se manifestă prin *sindromul de hipertensiune intracraniană* pe de o parte și prin *simptome locale* date de compresiunea structurilor nervoase care limitează cavitatea ventriculară, pe de altă parte. Spre deosebire însă de alte tumori, trebuie să subliniem că sindromul de hipertensiune intracraniană în tumorile ventriculare este în realitate — în sensul strict al cuvîntului — un sindrom de focar al tumorilor intraventriculare. Aceasta datorită faptului că simptomatologia de bază a tumorilor ventriculare este în legătură cu blocarea circulației LCR, respectiv a găurii lui Monro, sau a orificiilor superior și inferior al apeductului lui Sylvius. Aceste obstruări pot acționa la început ca o supapă, ca un dispozitiv valvular (Tolosa, 1961), ceea ce explică caracterul intermitent și brusc cu care se pot prezenta la început manifestările hipertensive producînd așa-zisele *crize ventriculare*. Aceste crize ventriculare sînt de fapt crize de hipertensiune intracraniană acută datorate tocmai blocării bruște a circulației lichidiene, care prin iritația substanței reticulate declanșează în final criza ventriculară. Crizele ventriculare se caracterizează prin apariția bruscă de cefalee puternică, vomismente însoțite deseori de o frică puternică, uneori de pierderea cunoștinței și alteori de cădere cu obnubilare. Copilul preferă anumite poziții ale capului, ca poziția genu-pectorală sau hiperflexia capului, evitarea mobilizării capului sau a ortostațiunii, pentru a evita aceste blocări lichidiene. Deci, în tumorile ventriculare sindromul de hipertensiune constituie simptomatologia de bază și caracteristica comună a tuturor acestor tumori. Simptomele locale date de vecinătatea structurilor ventriculare diferă după compartimentul ventricular interesat (ventriculi laterali, ventriculul III și IV).

Tumorile de ventricul lateral

Tumorile de ventricul lateral pot ocupa cornul frontal, corpul ventricular, cornul occipital sau cornul temporal. Tumorile intraventriculare primare sînt alcătuite din ependimoame, papiloame de plex coroid, meningioame și tumori disembrioplazice (epidermoide și dermoide). Tumorile paraventriculare sînt reprezentate de astrocitoame, spongioblastoame, glioblastoame și mai rar sarcoame. În mod excepțional se găsesc diseminări lichidiene de la meduloblastom de ventricul IV. Simptomatologia este dominată la copil de sindromul de hipertensiune intracraniană prezent în toate cazurile cu crize ventriculare, cînd tumoarea obstruează intermitent gaura lui Monro. La sugari, tumorile de ventricul lateral sînt deseori cauza unei hidrocefalii secundare (fig. 254). Tulburările neurologice de tip motor, senzitiv, tulburări ale nervilor cranieni, de tonus muscular, cerebeloase, epilepsie etc. sînt date de compresiunea asupra structurilor învecinate, deci nu sînt specifice tumorilor de ventricul lateral. Tulburările psihice în cadrul tumorilor de ventricul lateral, cînd apar la copil, se datoresc hipertensiunii intracraniene; nu sînt specifice tumorilor de ventricul lateral. Din experiența noastră putem afirma — de acord și cu alți autori — că nu există un sindrom tumoral de ventricul lateral și că numai crizele ventriculare fac să se suspicioneze o tumoare ventriculară. Nu se poate pune clinic un diagnostic de tumoare de ventricul lateral. După Matson

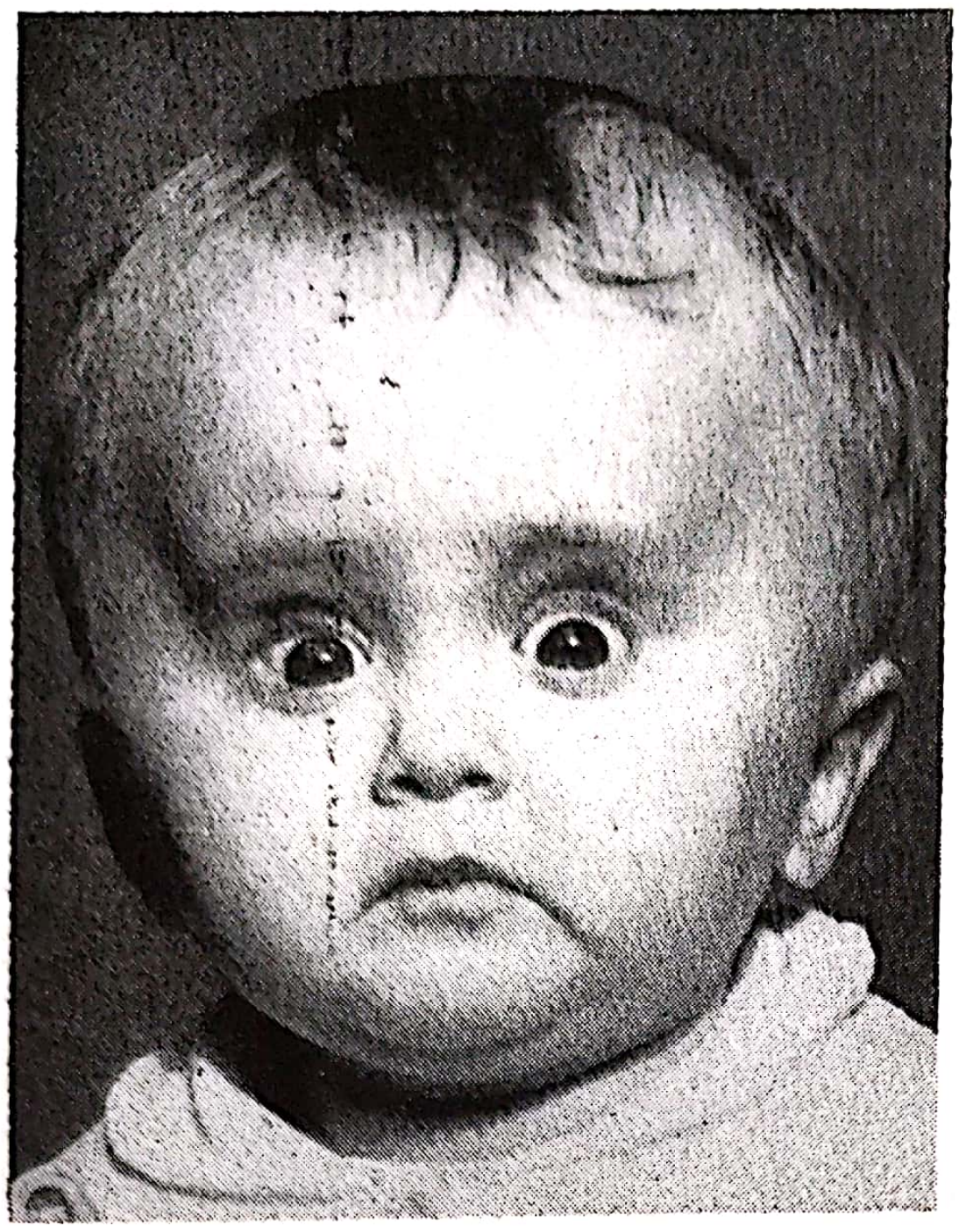

Fig. 254. — Copil cu tumoare de ventricul lateral drept: hidrocefalie secundară prin papilom de plex coroid.

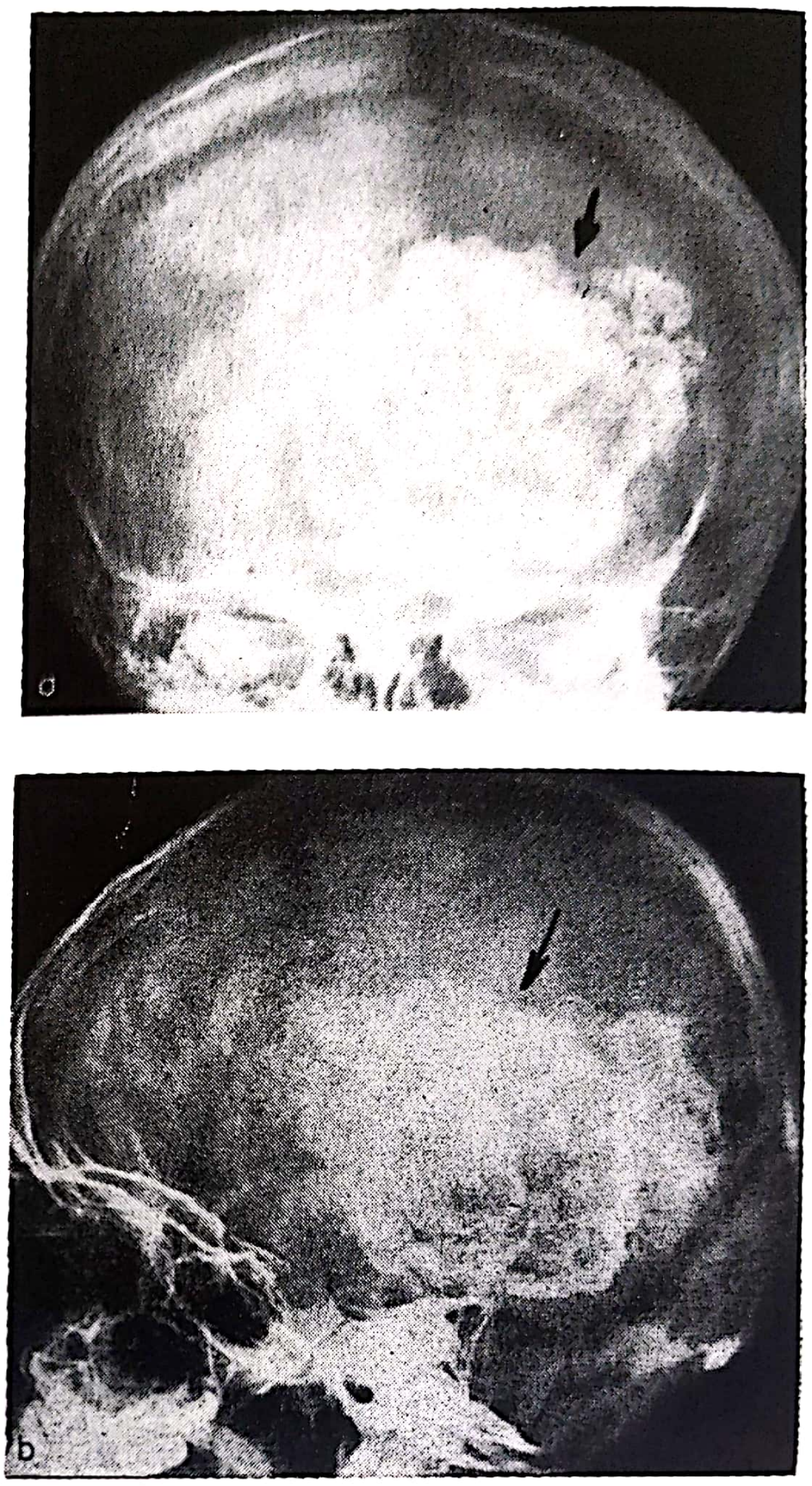

Fig. 255. — Imens papilom de plex coroid de ventricul lateral stîng calcificat. Radiografia craniului:
a, față; *b*, profil.

Fig. 256. — Papilom de plex coroid de ventricul lateral. Scintigrafie cerebrală cu technetium:
a, față; *b*, profil.

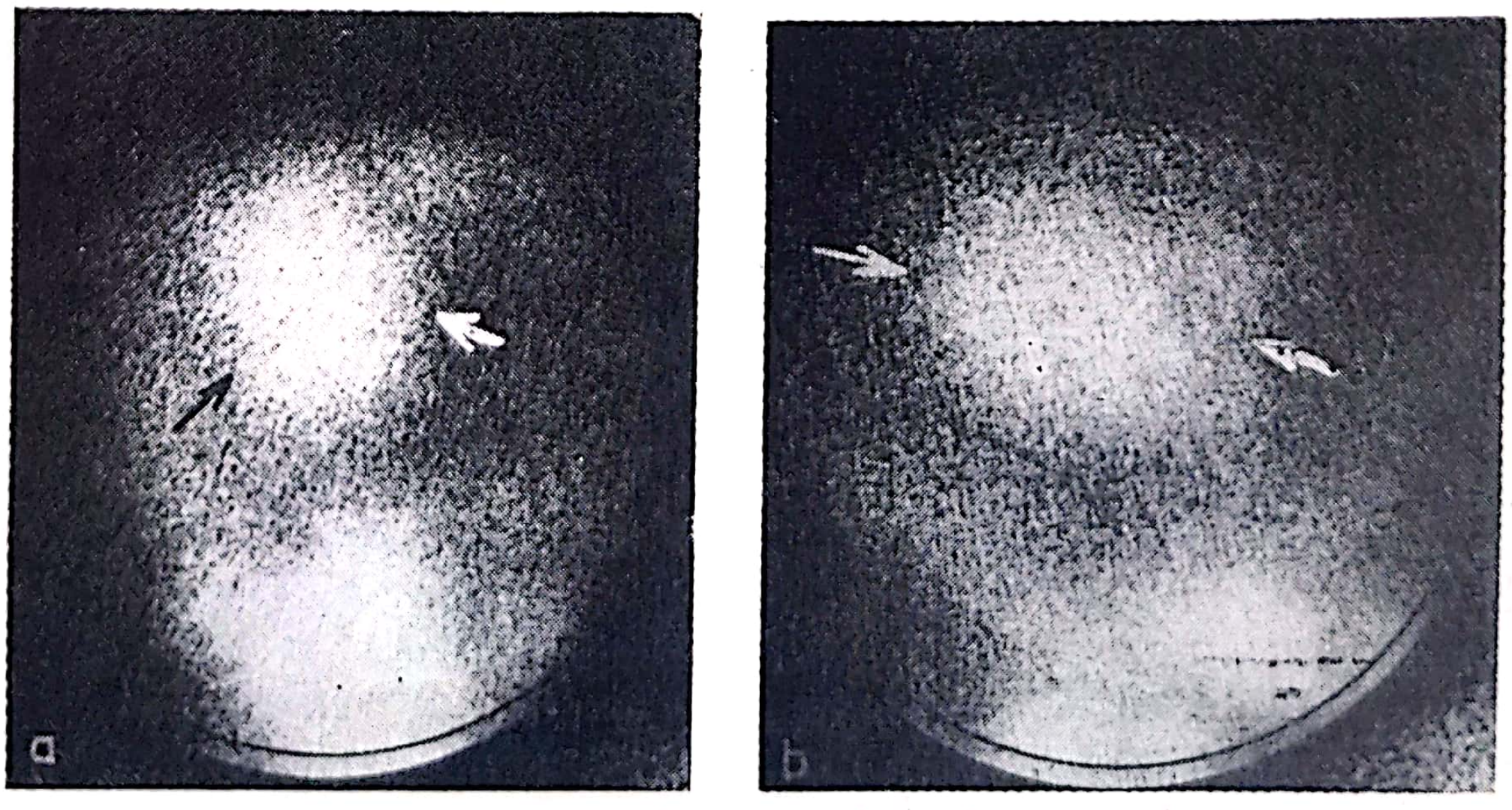

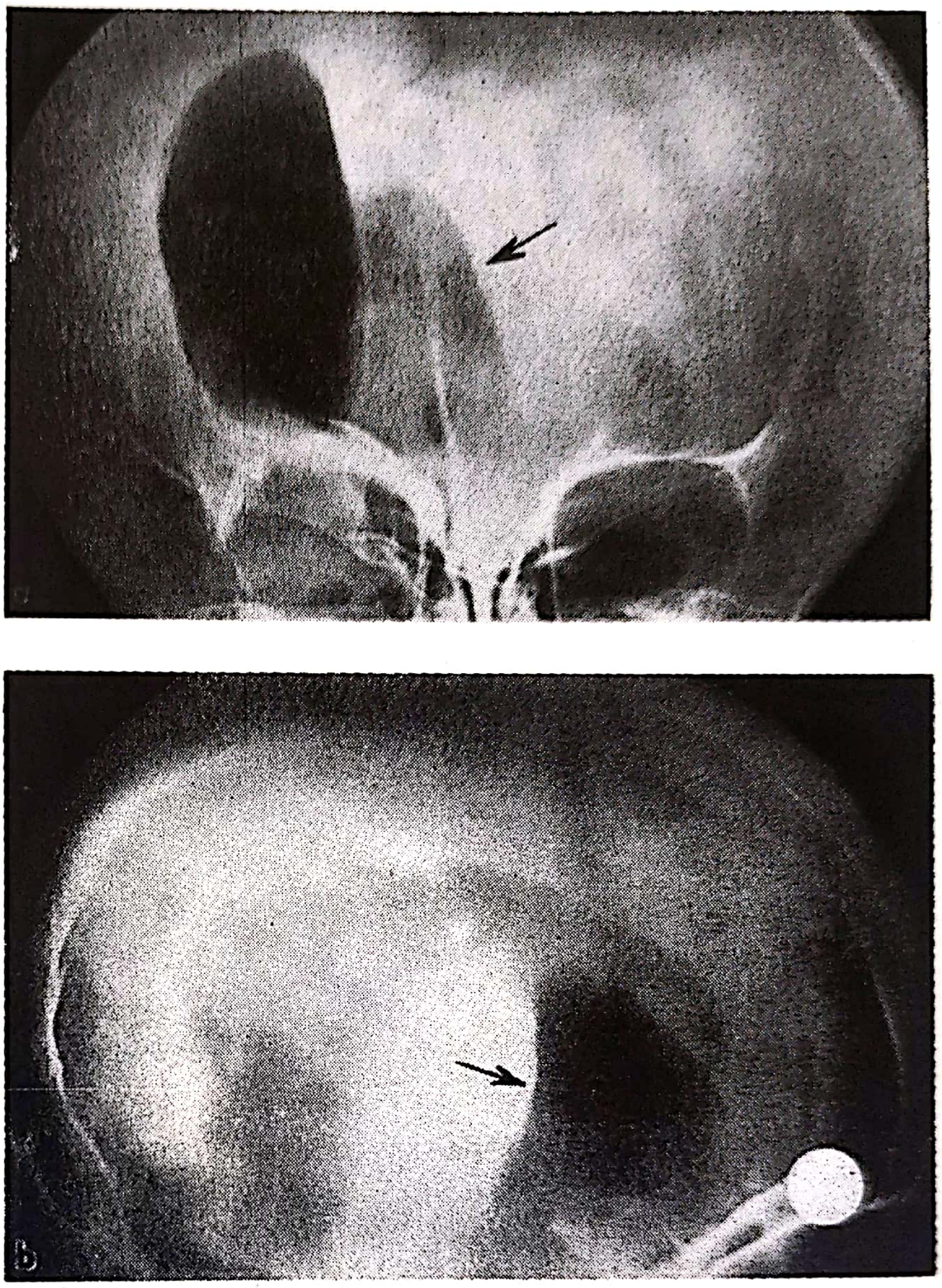

Fig. 257. — Tumoare de ventricul lateral stîng la un copil de 2 ani. Ventriculografia evidenţiază marcată asimetrie craniană (hemicraniu de partea stîngă mult mai mare), marcată hidrocefalie internă, deplasarea sistemului ventricular spre dreapta cu umplerea parţială a ventriculului lateral stîng (numai în porţiunea anterioară) :

a, faţă ; *b*, profil.

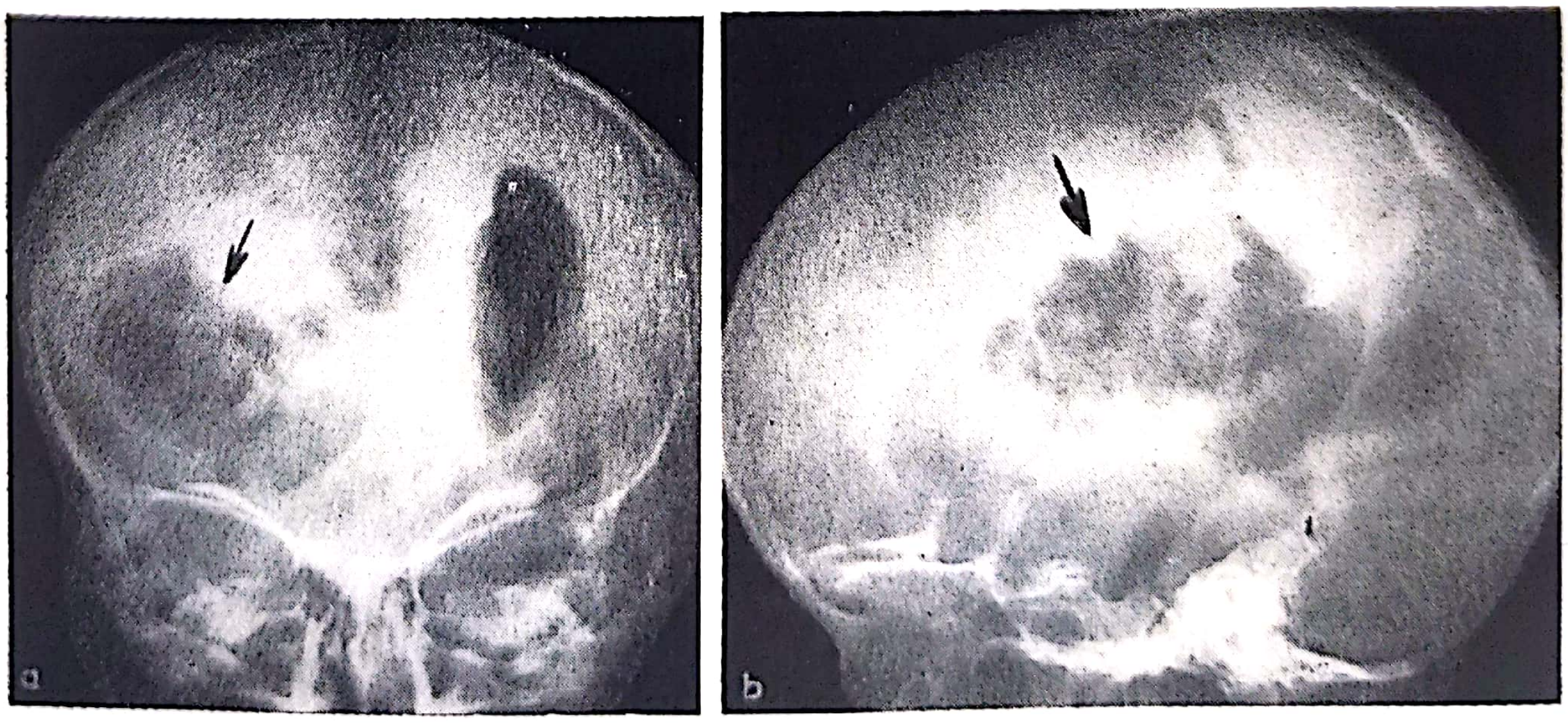

Fig. 258. — Tumoare de ventricul lateral stîng la un copil de 4 ani. Ventriculografia arată marcat sindrom de HIC cu dehiscenţa suturilor ; hemicraniul stîng mai mare decit cel drept ; ventriculul lateral drept deplasat spre dreapta, iar cel stîng spre stînga ; injectarea neuniformă cu aer a ventriculului lateral stîng din cauza prezenţei tumorii în ventricul :

a, faţă ; *b*, profil.

și Crofton (1960), un sugar hidrocefal cu lichid xantocromic poate fi suspectat de o tumoare de ventricul lateral, în speță de un papilom de plex coroid. Diagnosticul unei tumori de ventricul lateral poate fi precizat uneori de o radiografie simplă, cînd pe lîngă fenomene de HIC arată o calcificare a tumorii (fig. 255), de ultrasonoencefalografie care poate arăta o deplasare a liniei mediane, sau de scintigrafie care poate vizualiza neoformația (fig. 256). Dar confirmarea unei tumori de ventricul lateral în absența celor de mai sus se poate face numai prin *ventriculografie*, care va arăta defectul de umplere intraventricular, precizînd atît sediul intraventricular, cît și mărimea tumorii (fig. 257 și 258). Tumorile de ventricul propriu-zise sînt tumori operabile cu rezultate satisfăcătoare.

Tumorile de ventricul III

Tumorile de ventricul III pot fi localizate în partea anterioară (orală), partea inferioară (bazală) și partea posterioară (caudală) a ventriculului III.

Frecvența. Tumorile propriu-zise de ventricul III reprezintă în seria Clinicii de neurochirurgie din București 42 de cazuri din cadrul tumorilor intracraniene la copil. Ele formează 11% din tumorile intraventriculare primare la copil. Tumorile pineale nu sînt cuprinse între ele, întrucît au fost tratate separat.

Tumorile părții anterioare sînt reprezentate în primul rînd de chisturile coloidale denumite și chisturi ependimare. Acestea sînt tumori foarte rare, care se localizează în apropierea găurii lui Monro pe care o pot dilata și pătrund prin ea în ventriculul lateral. Sînt tumori tipice de ventricul III, ce provoacă prin obstrucția găurii lui Monro hidrocefalie de ventricul lateral uni- sau bilaterală, după cum blochează comunicarea între unul sau ambii ventriculi laterali (fig. 259). Prin blocarea intermitentă a găurii lui Monro pot apărea crize ventriculare, declanșate de anumite poziții și în special de ortostatism. Aceste „crize de derobare, de prăbușire" sînt corespondentul clinic al crizelor hipertensive paroxistice. Deci o caracteristică a tumorilor cu sediu anterior o constituie crizele de hipertensiune intracraniană prin blocarea găurii lui Monro.

Tumorile din regiunea bazală sînt reprezentate în primul rînd de tumori secundar ventriculare, și anume de craniofaringioamele și glioamele de hipotalamus. Acestea pe lîngă fenomene de hipertensiune intracraniană vor da semne legate de funcțiile structurilor acestor regiuni. (Pentru simptomatologia craniofaringioamelor vezi „Craniofaringioamele"). În ceea ce privește tumorile de hipotalamus, acestea vor da tulburări de vedere cu deficite de cîmp vizual, tulburări endocrine, tulburări psihice, tulburări neurovegetative grave, mai rar tulburări motorii. Paresteziile în toate membrele sînt frecvente. Tumorile de hipotalamus sînt glioame, de cele mai multe ori spongioblastoame — mai rar astrocitoame (fig. 260).

Tumorile părții posterioare sînt reprezentate prin tumorile pineale, teratoame mai rar ependimoame. Simptomatologia lor este legată de

Fig. 259. — Tumoare de ventricul III. Ventriculografie:

a (față), absența părții inferioare a ventriculului III; *b* (profil stîng), ventriculul III aproape invizibil.

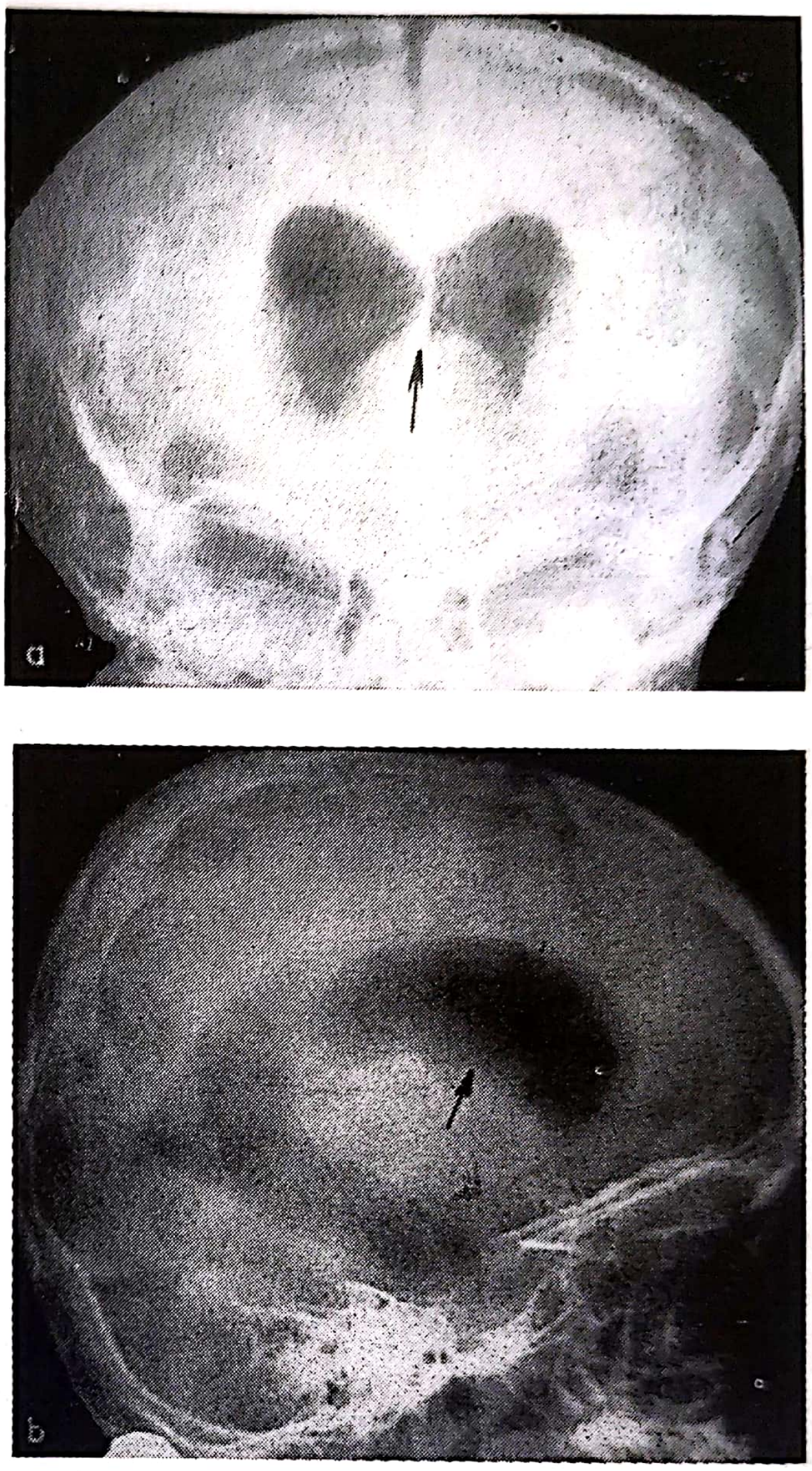

crizele ventriculare (prin iritația substanței reticulate), precum și de semne de localizare date de vecinătatea structurilor nervoase cu sindrom HIC, tulburări endocrine, tulburări ale motilității oculare intrinsece și extrinsece, tulburări de auz, semne progresive vestibulocerebeloase, tulburări psihice în sensul unei demențieri.

Diagnosticul tumorilor de ventricul III, ținînd cont de formațiile nervoase de vecinătate, este de cele mai multe ori clinic posibil. Mai dificil se diagnostichează tumorile părții anterioare a ventriculului III; în schimb, tumorile porțiunii bazale și posterioare, avînd o simptomatologie mai caracteristică, permit punerea unui diagnostic de prezumție (vezi „Craniofaringioamele" și „Tumorile epifizare").

Examenele paraclinice. Pentru precizarea diagnosticului se folosește *examenul radiologic simplu* prin care se poate identifica coroborat cu semnele clinice un craniofaringiom calcificat. Dar cel mai precis examen este *ventriculografia* și în special *iodoventriculografia*, care dă un contrast mare și nici nu produce decompensarea hidrocefaliei. Tumorile ventriculului III, de cele mai multe ori benigne după natura histopatolo-

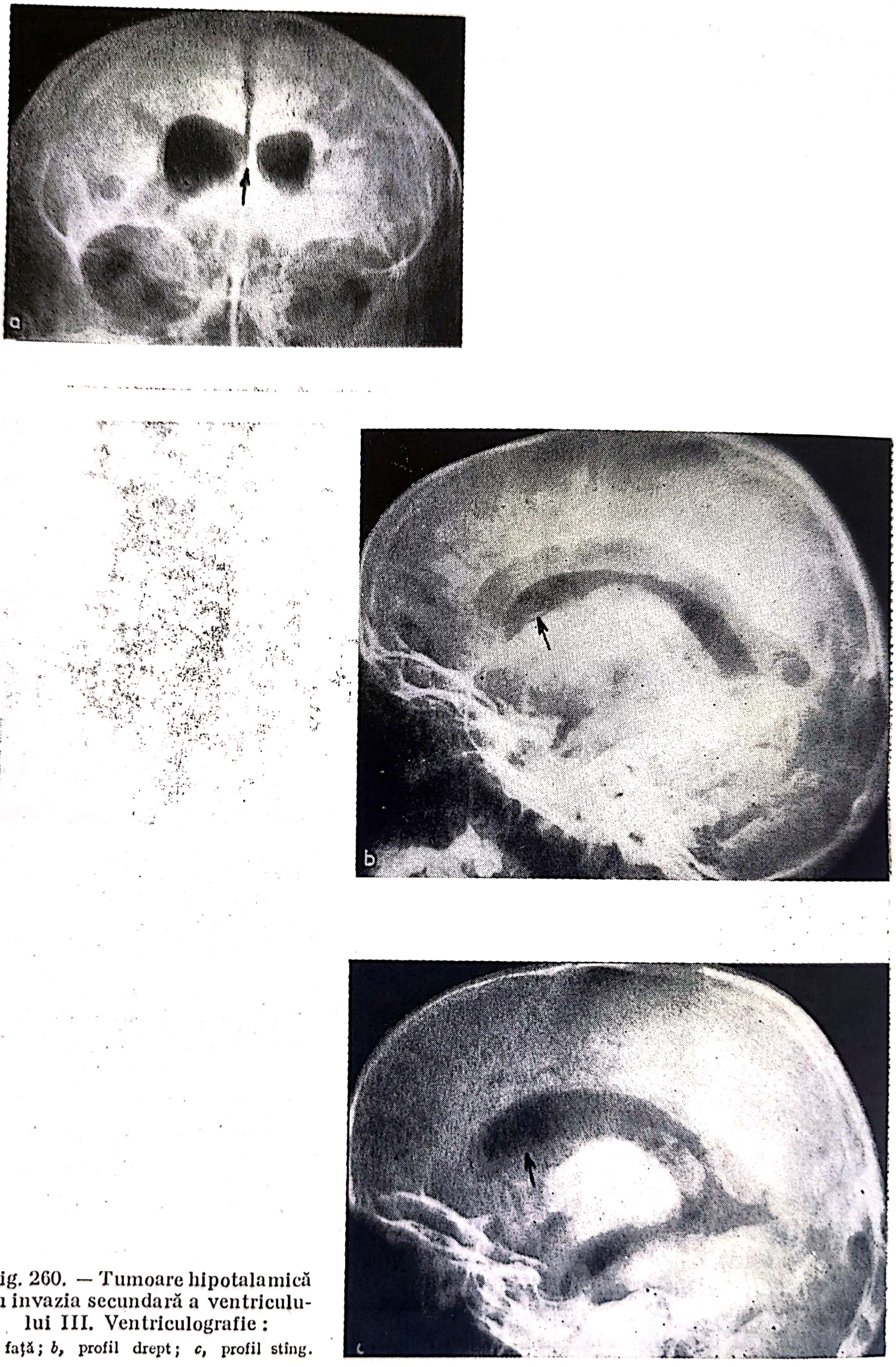

Fig. 260. — Tumoare hipotalamică cu invazia secundară a ventriculului III. Ventriculografie : *a*, față ; *b*, profil drept ; *c*, profil stîng.

gică, sînt maligne prin localizarea lor, unele fiind chiar inoperabile, ca glioamele de hipotalamus, altele dînd o mortalitate mare prin lezarea traumatică a structurilor neurovegetative cu importanţă vitală.

Tumorile de ventricul IV

Sînt cele mai frecvente tumori ale copilului, fie că sînt primar intraventriculare, fie că sînt primar cerebeloase şi invadează secundar ventriculul IV. În seria Clinicii de neurochirurgie au fost semnalate 313 tumori de ventricul IV. Cele mai tipice tumori primare ale ventriculului IV sînt ependimoamele. Dar, în seria noastră, cele mai frecvente tumori ocupînd ventriculul IV sînt granulocitoamele. Spre deosebire de tumorile de ventricul lateral şi ventricul III unde HIC şi crizele ventriculare sînt iniţiale şi uneori chiar unicele semne, mai ales în tumorile de ventricul lateral, în tumorile de ventricul IV **debutul** este marcat mai ales de vomismentele ca semne de localizare de planşeu de ventricul IV, prin iritaţia nucleilor vagului. Acest fapt este dealtfel foarte important atît pentru pediatri, care atunci cînd văd un copil care prezintă vomismente ce nu cedează la medicaţie trebuie să se gîndească la posibilitatea existenţei unei tumori de ventricul IV chiar cu fund de ochi normal, cît şi pentru neurochirurgi, care pot deosebi chiar preoperator o tumoare cerebeloasă de o tumoare de ventricul IV la copil. Tumorile cerebeloase dau întotdeauna modificări de fund de ochi, chiar accentuate, starea generală menţinîndu-se bună, în timp ce tumorile de ventricul IV, prin vomismentele precoce, pot altera starea generală a copilului, fundul de ochi apărînd normal sau cu discret edem papilar. În consecinţă, în anamneza acestor bolnavi accentul trebuie pus asupra ordinei cronologice a apariţiei semnelor (cefaleea şi vomismentele).

Diagnosticul tumorilor de ventricul IV este în cele mai multe cazuri posibil numai pe baza anamnezei şi a examenului clinic. Apariţia fenomenelor vestibulocerebeloase la copil în cadrul unei hipertensiuni intracraniene, chiar subiective, îndrumă diagnosticul spre o tumoare de fosă cerebrală posterioară. În acest cadru, apariţia vomismentelor ca prim simptom în anamneză pune pecetea de tumoare de ventricul IV. Nu trebuie să aşteptăm apariţia crizelor ventriculare, care în tumorile de ventricul IV sînt de o gravitate extremă şi pot duce la exitus. Tumorile de ventricul IV sînt în majoritatea lor tumori maligne, întrucît granulocitoamele — cele mai maligne tumori cerebrale ale copilului — sînt dominante ca frecvenţă. Tumorile mai puţin maligne — ependimoamele cu punct de plecare din planşeul ventriculului IV — nu pot fi ablate total, ca şi astrocitoamele de ventricul IV. Rămîn ca tumori benigne papiloamele de plex coroid şi tumorile epidermoide şi dermoide, care apar însă extrem de rar în ventriculul IV.

Particularităţile tumorilor ventriculare

— Sînt tumori mult mai frecvente decît la adulţi şi ajung la dimensiuni mult mai mari decît la aceştia.

— Tumorile ventriculare predominante sînt cele de ventricul IV.

— Simptomatologia tumorilor ventriculare este dată de hipertensiunea intracraniană prin blocarea căilor de circulație ale LCR. În consecință, sindromul de hipertensiune intracraniană constituie un simptom de localizare ventriculară, mai ales dacă există și crize ventriculare.

— Diagnosticul de tumoare de ventricul IV se pune în mod obișnuit clinic; diagnosticul de tumoare de ventricul III se poate pune clinic cu mare probabilitate; nu se poate pune clinic diagnosticul de tumoare de ventricul lateral.

— Tumorile primare de ventricul lateral la copii sînt tumori în mare majoritate benigne (papilom de plex coroid, meningiom) și sînt operabile cu ablație totală și vindecări definitive.

Tumorile de ventricul III sint tumori benigne sau semibenigne; malignitatea lor e determinată de localizarea în vecinătatea centrilor vegetativi de importanță vitală.

Tumorile de ventricul IV sînt în marea lor majoritate maligne atît prin structura histologică, cît și prin poziția lor, nepermițînd decît rareori o ablație totală fără lezarea formațiunilor planșeului ventriculului IV.

Tumorile intracraniene congenitale

Problema tumorilor intracraniene, respectiv a tumorilor cerebrale congenitale, este foarte discutată și totodată o problemă de actualitate. Abia în ultimii ani, odată cu dezvoltarea neurochirurgiei infantile, aceste tumori au început să fie diagnosticate *intravitam*. Descoperirea necroptică a acestor tumori se făcea și se face încă rar, deoarece fie că la mulți nou-născuți și sugari decedați nu se face autopsie, fie că atunci cînd se face autopsia, aceasta este deseori incompletă și nu se examinează conținutul cranian. Dealtfel, tumorile cerebrale în primul an de viață sînt încă considerate o raritate. Abia în ultimii ani Solitaire și Krigman (1964) și în special cercetările lui Fessard (1966) atrag atenția asupra incidenței mai mari a acestor tumori decît s-a crezut pînă în prezent.

Există o serie de controverse în ceea ce privește conceptul de tumoare cerebrală congenitală. Tumorile intracraniene congenitale cuprind grupa de tumori existente la naștere, adică dezvoltate prenatal. Unii autori, printre care Sunder-Plassmann și colab. (1971), apreciază că trebuie considerate tumori congenitale numai acele tumori cerebrale care sînt diagnosticate în perioada neonatală sau chiar în cursul primului an de viață, dar în reconsiderarea anamnezei să existe evidența de semne clinice de proces expansiv intracranian la vîrsta de cîteva săptămîni sau luni. Arendt și Nersesyants (1962) consideră că pot fi socotite tumori congenitale și tumorile cerebrale diagnosticate la o vîrstă mai mare — pînă la 3 ani —, argumentînd părerea lor prin mărimea tumorii și existența semnelor de proces expansiv din perioada de sugar, adică de craniu hidrocefal.

După Solitaire şi Krigman (1964), tumorile cerebrale congenitale pot fi împărţite din punct de vedere clinic în trei grupe, şi anume:

a) *Tumori cerebrale congenitale sigure* care prezintă semne clinice la naştere sau în perioada neonatală.

b) *Tumori cerebrale congenitale probabile*, care se evidenţiază clinic şi sînt diagnosticate înaintea vîrstei de un an.

c) *Tumori cerebrale congenitale posibile*, diagnosticate după vîrsta de un an, dar la care anamneza arată debutul simptomatic înainte de vîrsta de un an.

Trebuie să facem o diferenţă între *tumorile congenitale* — deci considerate a fi prezente la naştere şi tumorile dezvoltate pe seama diferitelor resturi embrionare sau celule imature de tip embrionar, cum sînt *craniofaringiomul*, *tumorile epidermoide*, *dermoide*, *teratoamele*, adică *tumorile disembrioplazice* sau *tumorile de tip embrionar* (blastoamele).

Frecvenţa reală a tumorilor cerebrale congenitale este foarte dificil de apreciat, întrucît există tumori prezente la naştere care pot fi asimptomatice mult timp, după cum tumori diagnosticate după vîrsta de un an nu sînt în mod sigur congenitale. De asemenea, tipul şi mărimea tumorii nu pot fi criterii pentru caracterul congenital al tumorii, întrucît viteza de creştere a tumorilor cerebrale din perioada pre- şi postnatală este necunoscută (Sunder-Plassmann şi colab., 1971).

De asemenea, unele statistici includ numai tumorile cerebrale din primele 12 luni de viaţă, în timp ce altele iau în consideraţie vîrsta 0—3 ani. Jänisch şi Schreiber (1966), din 7 163 de autopsii efectuate la născuţi morţi, nou-născuţi şi sugari întîlnesc doar 5 cazuri cu tumori cerebrale, deci 0,07%, în timp ce tot ei găsesc că tumorile cerebrale la copii şi tineret între 2 şi 20 de ani reprezintă de 10 ori mai frecvent cauza morţii. Aceasta reflectă însă numai în parte diferenţa de incidenţă între aceste grupe. În primul an de viaţă, traumatismele obstetricale, malformaţiile şi infecţiile joacă un rol mare în cauzele de deces ale nou-născuţilor şi sugarilor; începînd cu vîrsta de 2 ani, mortalitatea scade şi de aceea tumorile cerebrale apar mai frecvent drept cauze ale morţii. În ceea ce priveşte seriile clinice, Keith şi colab. (1949) întîlnesc la 427 de tumori intracraniene la copii, 6 cazuri (1,4%) de tumori congenitale pînă la vîrsta de un an; Romodanov (1965) găseşte la 378 de tumori intracraniene la copil 3 cazuri (0,8%). Desigur încă şi în prezent tumorile cerebrale congenitale fie că nu sînt diagnosticate, fie că sînt prea tîrziu diagnosticate. În seria Clinicii de neurochirurgie din Viena, din 670 de tumori cerebrale găsite la copii între 0 şi 16 ani, 104 au fost semnalate pînă la vîrsta de 3 ani. Dintre acestea, 39 au fost considerate a fi congenitale, repartizate astfel după criteriul lui Solitaire şi Krigman (1964): 9 tumori cerebrale congenitale sigure, 17 probabile, 13 posibile, ceea ce reprezintă 5,8% din totalul tumorilor intracraniene la copil şi 37,5% din tumorile între 0 şi 3 ani. Dacă se consideră doar grupa de tumori diagnosticate pînă la vîrsta de un an, ele reprezintă 2,98%. Spiridonov (1977), pe o serie de 25 de tumori cerebrale la copii sub un an, arată că 11 (44%) trebuie considerate sigur congenitale după clasificarea lui Solitaire şi Krigman, întrucît primele semne de îmbolnăvire fie că erau prezente la naştere, fie că s-au ivit în perioada de nou-născut. În seria Clinicii de neurochirurgie din Bucureşti, din totalul de 1 094 de tumori cerebrale la copii între 0 şi 16 ani, au existat 119 (11%) tumori pînă la vîrsta de 3 ani şi dintre acestea 85 par a fi congenitale; 18 au fost găsite pînă la vîrsta de un an. Există însă şi tumori congenitale sigure care sînt descoperite după vîrsta de 3 ani. Astfel, în practica noastră a fost întîlnit un caz de tumoare congenitală manifestată neurologic la vîrsta de 8 ani prin crize epileptice polimorfe care a prezentat stigmate evidente din primele luni de viaţă (macrocefalie cu bombare osoasă temporală dreaptă). Investigaţiile paraclinice au evidenţiat o tumoare intracraniană frontotemporoparietală chistică gigantă, cu calcificări, fapt confirmat prin intervenţia operatorie. Examenul histopatologic a fost de ependimom (Arseni şi colab., 1977).

Sexul. Nu s-au semnalat diferenţe semnificative legate de sex. În seria Clinicii de neurochirurgie dintre tumorile intracraniene congenitale au fost 44 de băieţi şi 41 de fetiţe. Aceasta contrastează cu diferenţa pe sexe la vîrste mai mari, unde sexul masculin este mult mai frecvent.

Tipuri histologice. Cele mai frecvente tumori intracraniene congenitale sînt *papiloamele de plex coroid*, care reprezintă 20% din totalul papiloamelor publicate la toate grupele de vîrstă (Matson şi Crofton, 1960). Probabil că frecvenţa acestor tipuri de tumori este mult mai mare, dar ele nu sînt diagnosticate încă nici în prezent în multe cazuri. Trebuie să apreciem că este meritul lui Matson (1960) de a fi subliniat specificitatea acestor tumori de a produce hidrocefalie la sugar prin supraproducţie de LCR, ca şi faptul de a fi atras atenţia asupra frecvenţei acestor tumori şi asupra necesităţii de a le căuta la sugarii hidrocefali. Au apărut apoi seria de studii ale lui Matson şi Crofton (1960) etc.

Ependimoamele cu apariţie înaintea vîrstei de un an sînt relativ rare în statistici, cuprinzînd toate grupele de vîrstă, sau în serii cuprinzînd doar vîrste de copii. În literatură sînt publicate doar cazuri izolate (Bailey şi colab., 1939; Kricheff şi colab., 1964; Abbott şi Namiki, 1968; Gruszkiewicz şi colab., 1969, 1972). Ependimoamele congenitale au sediul predominant supratentorial, în timp ce acele care apar la copii după 2—3 ani sînt localizate cu precădere în fosa cerebrală posterioară, şi anume în ventriculul IV.

În seria Institutului de neurochirurgie din Moscova, cele mai frecvente tumori congenitale par a fi cele neuroectodermale şi, în ordinea frecvenţei, astrocitoamele, urmate de granulocitoame (meduloblastoame), oligodendroglioame, ependimoame, papiloame de plex coroid, tumori de trunchi cerebral neverificate (Arendt şi Nersesyants, 1962). După seria Clinicii de neurochirurgie din Viena predomină sarcoamele şi ependimoamele, urmează apoi ca frecvenţă descrescîndă astrocitomul, granulocitomul, astrocitomul fusiform, chisturile dermoide şi apoi cîte un caz de astrocitom malign (glioblastom), papilom de plex coroid, meningiom, craniofaringiom, fibrolipom, precum şi 11 tumori neclasificate. În seria Clinicii de neurochirurgie din Bucureşti, dintre cele 85 de tumori considerate a fi congenitale au fost semnalate ependimoame, astrocitoame, granulocitoame etc., deci au predominat tumorile neuroectodermale. Variaţiile în frecvența tipurilor histologice de la o statistică la alta se datoresc seriilor reduse la număr ale tumorilor intracraniene congenitale.

Simptomatologia este dominată de semne generale de hipertensiune intracraniană cu expresia clinică a acesteia la sugar. Cea mai frecventă manifestare a tumorilor intracraniene congenitale este mărirea perimetrului cranian ca expresie a procesului înlocuitor de spațiu intracranian. Diagnosticul se pune cu multă ușurință drept hidrocefalie congenitală primară, pentru care se indică un drenaj extracranian, fie ventriculocardiac, fie ventriculoperitoneal cu valvă automată, dar, după cîteva luni sau chiar ani de la aplicarea drenajului, care înlătură semnele generale de HIC, apare o simptomatologie neurologică care pune retrospectiv problema unei hidrocefalii secundare. În acest moment, însă, tumoarea a ajuns desigur la dimensiuni mari, ceea ce face ca ablația ei să fie mai greu suportată de sugar. De aceea, orice hidrocefalie zisă congenitală trebuie investigată pentru eliminarea suspiciunii de tumoare intracraniană congenitală sau alt proces înlocuitor de spațiu intracranian.

Vomismentele urmează imediat ca frecvență simptomatică după mărirea perimetrului cranian, dar, întrucît vomismentele sînt foarte frecvente la sugar și au semnificații multiple atunci cînd reprezintă unicul simptom, numai rareori ele sînt atribuite unei tumori cerebrale. De aceea, vomismentele care persistă la sugar după o medicație simptomatică prelungită și după investigații ce exclud afecțiuni somatice trebuie să pună și problema unor vomismente de origine cerebrală și trebuie investigate în acest sens. Numai dacă ne vom gîndi și la o tumoare cerebrală putem confirma sau infirma acest diagnostic.

Semne neuropsihice deficitare. Dintre acestea, cele mai frecvente și mai constante apar întîrzierea, oprirea sau regresul psihomotor al sugarului.

Deficitele motorii de tipul hemiparezei sau tetraparezei, dacă există, au caracter hiperton. Paralizii multiple de nervi cranieni indică o localizare în trunchiul cerebral.

Diagnosticul tumorilor intracraniene congenitale este legat de diagnosticarea simptomelor afecțiunii, de persistența și caracterul evolutiv al acestora, de investigarea lor corectă. Dificultățile și erorile de diagnostic în tumorile congenitale provin tocmai din faptul că tabloul clinic este de obicei monosimptomatic ca expresie a unei HIC incomplete, dar ele se datoresc în special faptului că nu ne gîndim la o tumoare cerebrală congenitală. Pentru precizarea diagnosticului se va ține cont de anamneză, de examenul clinic și mai ales de investigațiile paraclinice (EEG, ECHO, angiografie cerebrală, scintigrafie și examenele de contrast de aer) (fig. 261 și 262).

Diagnosticul diferențial se va face cu :

— *Hidrocefalia congenitală* primară care este mai frecventă decît cea secundară. Aplicarea unui drenaj extracranian cu valvă automată este bine să fie făcută numai după investigarea complexă a sugarului, pentru a nu trece cu vederea o tumoare cerebrală. Trebuie să arătăm că uneori chiar în cazurile de tumoare cerebrală cu hidrocefalie mare, drenajul extra-

Fig. 261. — Tumoare congenitală de emisferă dreaptă (ependimom).

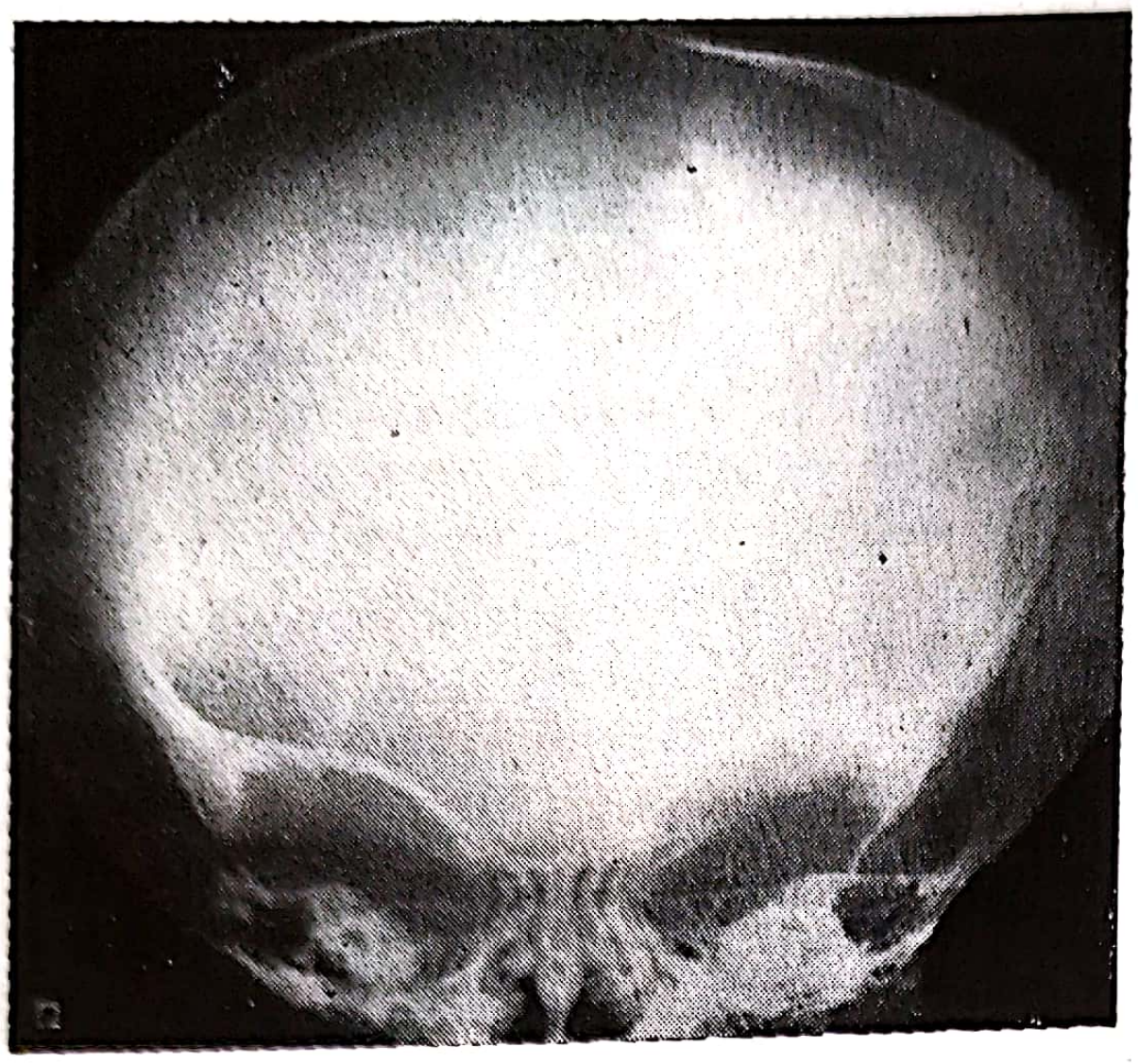

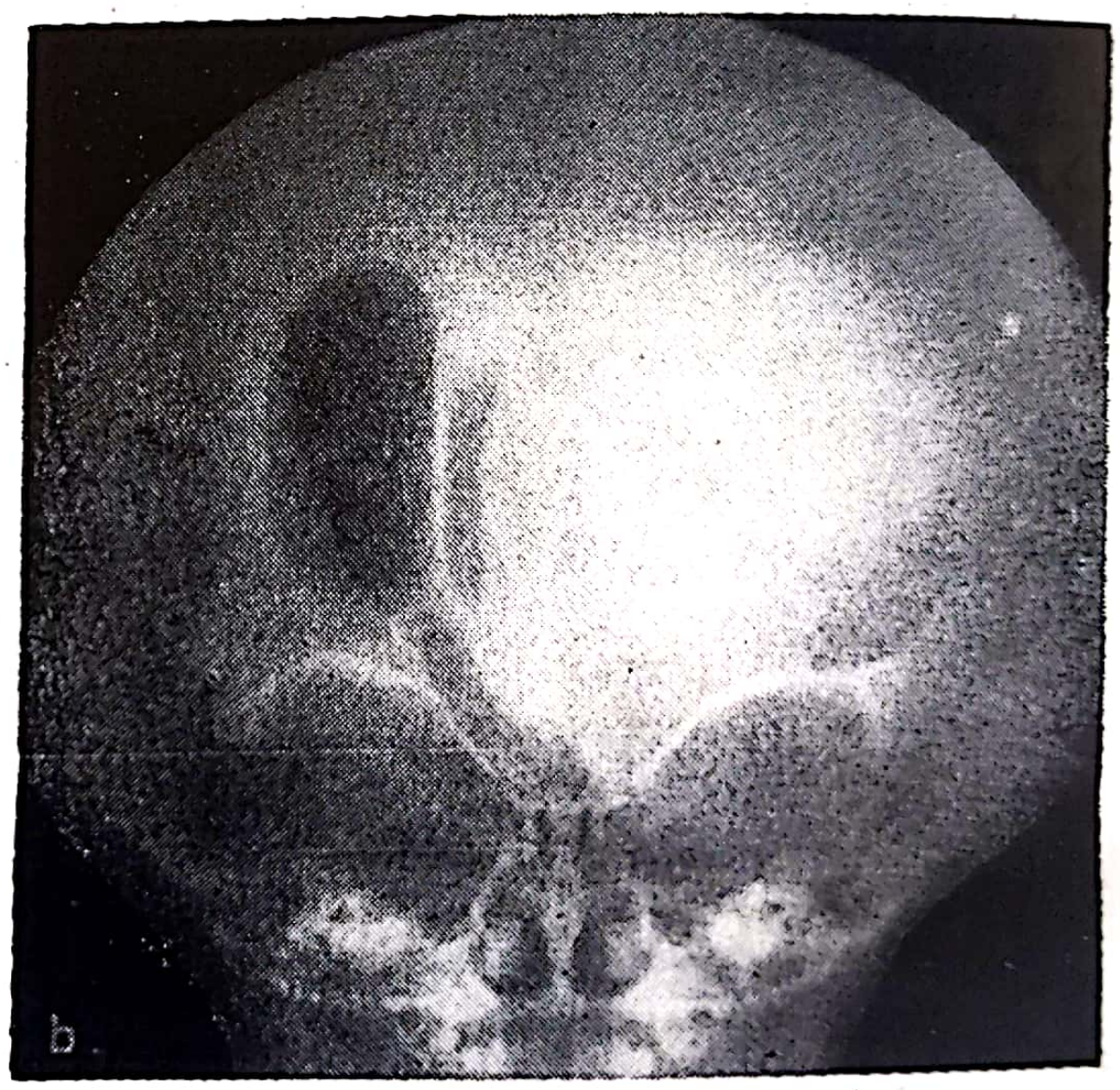

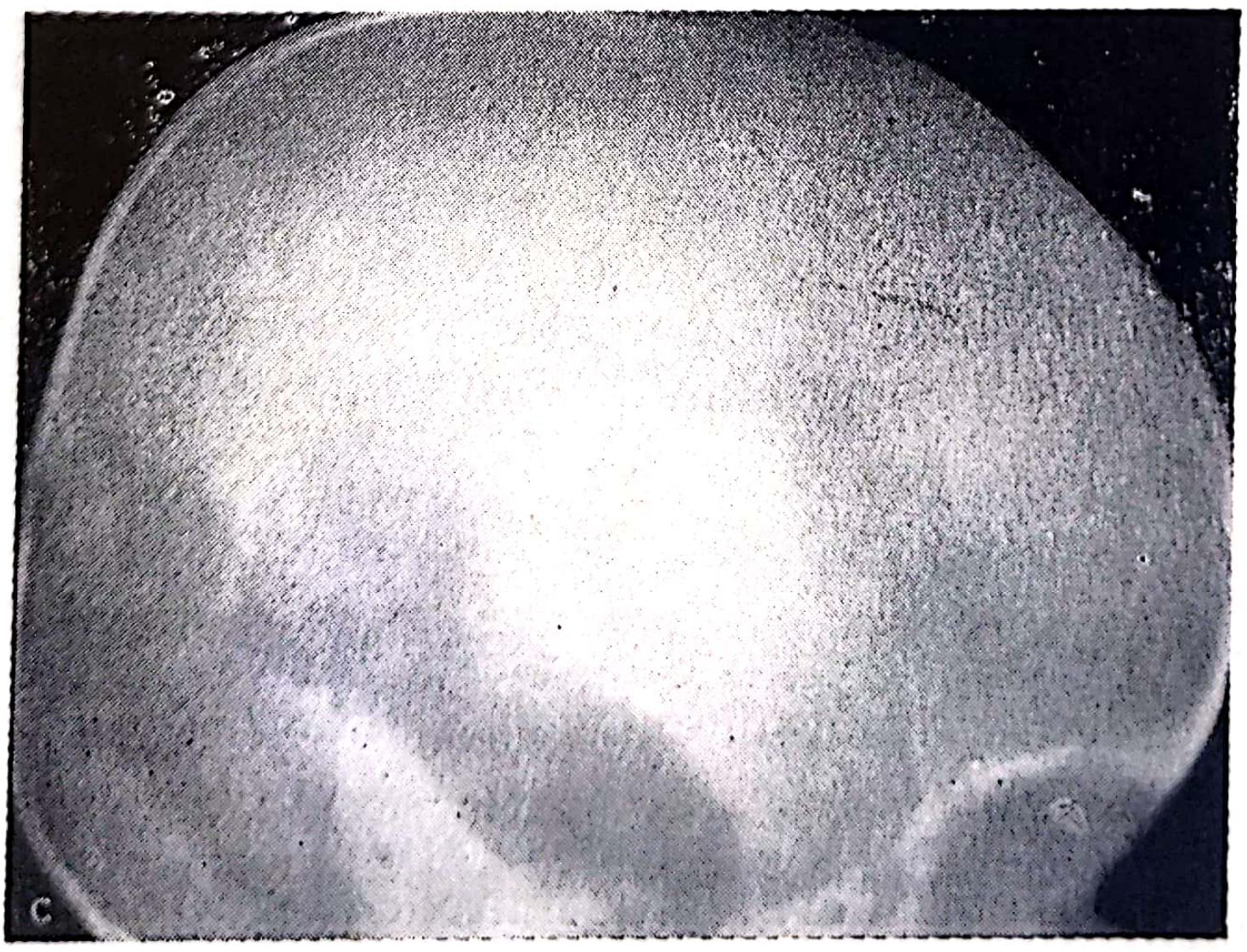

a, Radiografia simplă pune în evidenţă marcată asimetrie craniană, hemicraniul drept mult mai mare decît cel stîng. *b*, Ventriculografia transbregmatică arată marcată deplasare a sistemului ventricular spre stînga, cu turtirea ventriculului lateral drept; ventriculul III mult deplasat în partea lui superioară; hidrocefalia ventriculului lateral stîng. *c*, Pe profil apare hidrocefalie.

Fig. 262. — Tumoare congenitală de emisferă dreaptă (granulocitom). Pneumoencefalografie :

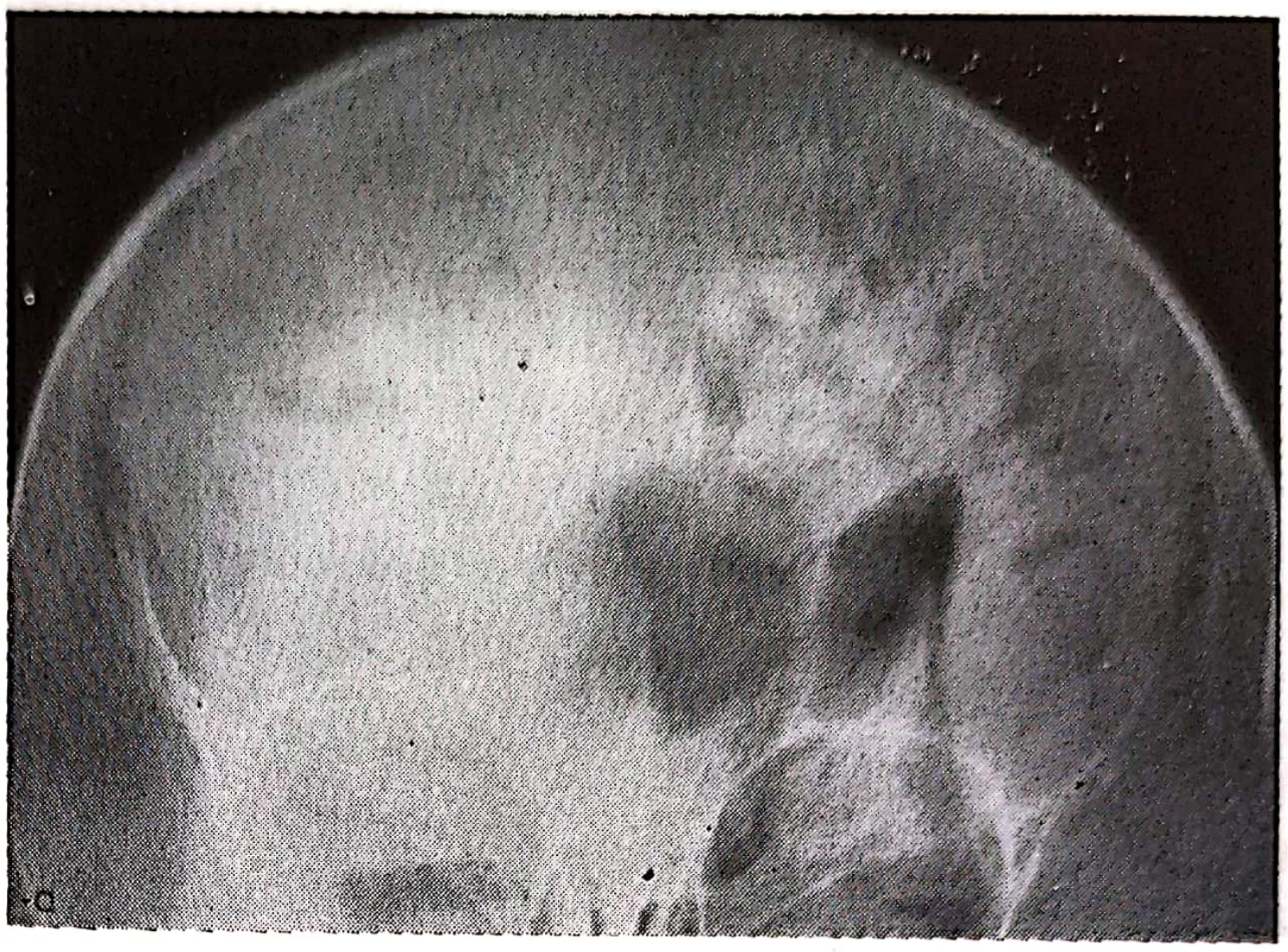

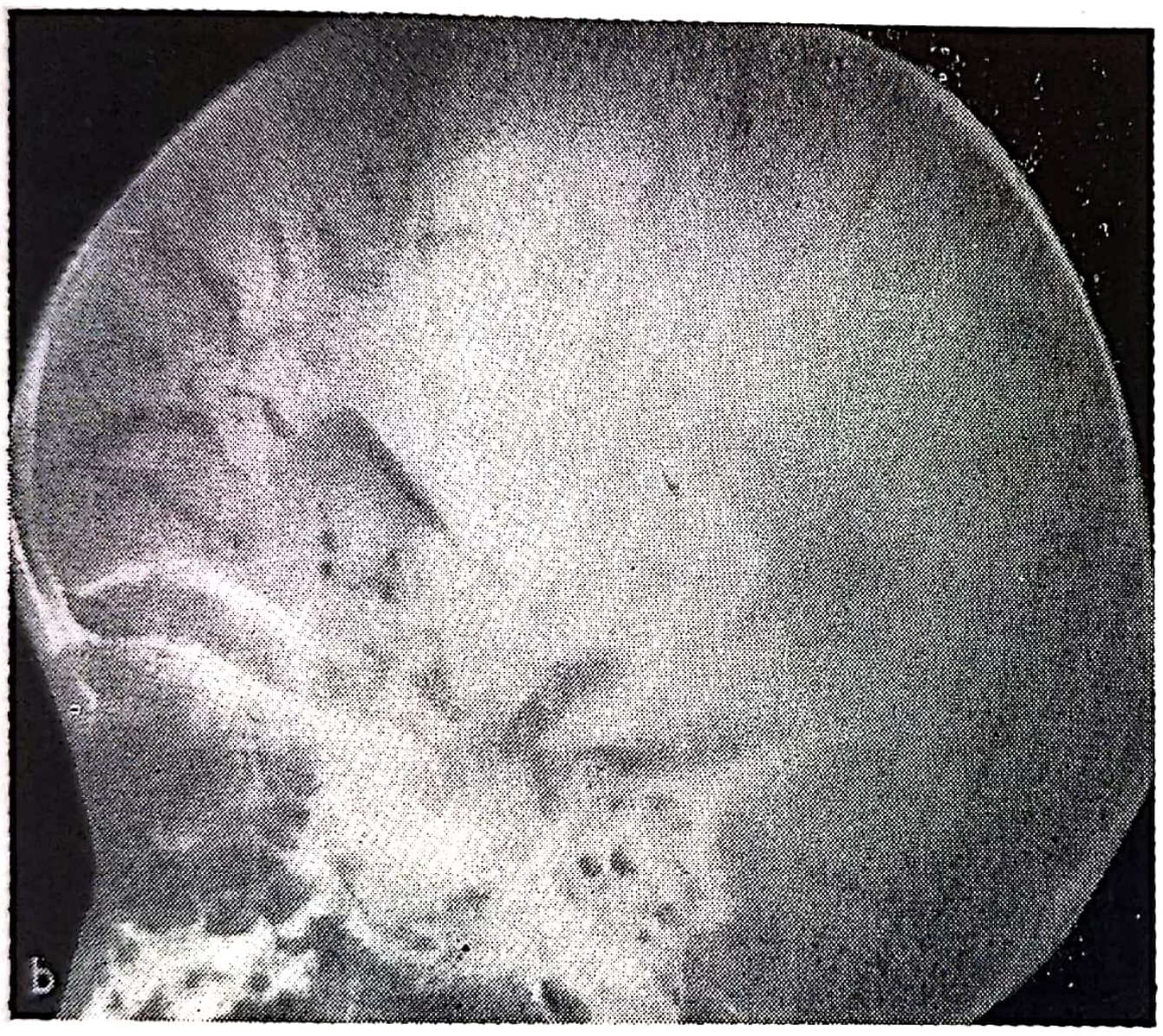

a (față), asimetrie craniană, hemicraniul drept bombat, predominant parietotemporal; hidrocefalie internă predominant în dreapta; sistemul ventricular deformat și deplasat spre stînga; spațiile subarahnoidiene de partea dreaptă absente; *b* (profil), ventriculul lateral de partea dreaptă denivelat fronto-parieto-temporal.

cranian poate constitui primul timp operator, urmînd ca după rezolvarea hipertensiunii intracraniene să se efectueze exereza tumorii.

— *Revărsatele subdurale* ale sugarului se însoțesc și ele de o mărire a perimetrului cranian și prezintă de obicei o evoluție ceva mai lentă decît hidrocefalia primară, radiografia craniului arătînd mai deseori dehiscența și alungirea crenelurilor suturilor. Puncția subdurală bilaterală transbregmatică lămurește problema. Dealtfel această manevră este obligatorie în diagnosticul oricărei măriri patologice a perimetrului cranian la sugar.

— În cazul vomismentelor trebuie eliminat diagnosticul de *dispepsie primară*, *intoxicație alimentară*, *apendicită*, *verminoză intestinală* sau *colică ombilicală*; în cazul absenței unei măriri patologice a perimetrului cranian acest diagnostic este uneori mai greu de infirmat.

— În cazul în care pe primul plan apar o ascensiune termică și redoarea cefei, diagnosticul diferențial trebuie făcut cu *meningitele*, care se clarifică prin examenul LCR.

Trebuie să subliniem deci că în diagnosticul diferenţial al unei măriri patologice a craniului, al unor vomismente care nu cedează la medicaţie prelungită, sau al apariţiei unor semne neuropsihice deficitare la sugar, trebuie să luăm în considerare şi posibilitatea existenţei unei tumori cerebrale.

Tratamentul tumorilor intracraniene congenitale este chirurgical. Aplicarea acestui tratament este îngreunată în primul rînd de diagnosticul de multe ori tardiv al tumorilor la sugar şi la copilul mic. Nu rareori se internează copii cu hipotrofie marcată şi în stare de atrepsie, nemaivorbind de mărimea tumorii. În fine, există localizări ale tumorii ce nu pot fi supuse intervenţiei chirurgicale, ca de exemplu tumorile de trunchi cerebral şi care trebuie să fie considerate de la început inoperabile datorită relaţiei lor cu centrii vitali. În aceste cazuri se poate aplica numai o intervenţie paleativă, dacă există fenomene de HIC, în sensul unui drenaj ventriculocardiac, respectiv ventriculoperitoneal. Trebuie subliniat şi faptul că vîrsta pacientului şi mărimea tumorii nu trebuie să fie un impediment în aplicarea intervenţiei chirurgicale. Trebuie să avem întotdeauna în vedere că fără intervenţie aceşti copii vor deceda sigur, în vreme ce tentativa unei intervenţii chirurgicale îi poate eventual salva, mai ales dacă ţinem seama că papiloamele de plex coroid la aceşti copii stau pe primele locuri. Azi, metodele de anestezie şi reanimare permit la sugar unele abordări şi intervenţii mari care în trecut erau considerate de la început ca eşuate. Astfel deja Matson (1960) publică cazul unui copil născut prematur cu perimetrul cranian mărit, care a avut un papilom de plex coroid extirpat înainte ca acest copil să ajungă la vîrsta de termen. În cazurile de HIC mare, cu hidrocefalie mare se va tenta un prim timp operator de drenaj extracranian al LCR cu valvă automată şi abia într-un al doilea timp se va trece la ablaţia tumorii.

Particularităţile tumorilor intracraniene congenitale sigure

1. *Predominanţa sediului supratentorial* al acestor tumori care contrastează cu frecvenţa mai mare a localizării infratentoriale la toate grupele de vîrstă la copii.

2. *Frecvenţa tumorilor ventriculare la sugar*, în special a celor supratentoriale, cu precădere în ventriculul lateral. Dintre acestea predomină papilomul de plex coroid şi ependimomul, ele formînd cel puţin 1/3 din totalul tumorilor la sugar (Jänisch şi Schreiber, 1970).

3. *Imposibilitatea practică de a stabili exact debutul simptomatic* al bolii. Ca urmare, anamneza luată de la părinţii copilului trebuie să vizeze atît date referitoare la copil direct, cît şi date privind graviditatea mamei. Astfel, nu rareori întîlnim sarcină disgravidică sau naşteri cu asfixie albastră a nou-născutului. În aceste cazuri, aceasta din urmă este datorată de cele mai multe ori dimensiunilor mari ale capului fătului prin hidrocefalia congenitală, care denotă evidenţa hipertensiunii intracraniene existente deja prenatal.

4. *Raritatea modificărilor de fund de ochi de tip HIC* datorită posibilităţilor de compensare a hipertensiunii intracraniene la sugar prin hidrocefalia dezvoltată pe seama desfacerii suturilor şi măririi fontanelelor, cu bombarea în special a fontanelei bregmatice.

5. *Prezenţa unei hidrocefalii secundare*, cel mai frecvent semn în simptomatologia tumorilor congenitale.

6. *Prezenţa deficitului motor de tipul hemiparezei sau tetraparezei cu aspect hiperton* care poate fi intermitent la început (ca rezultat al unui deficit motor postcritic), dar care se instalează apoi permanent şi are un caracter progresiv. Tocmai acest caracter evolutiv al deficitului motor însoţit sau nu de convulsii este expresia unei leziuni de focar. Se ştie că la sugari apar deseori hemiconvulsii şi hemiplegii în diferite procese craniocerebrale de origine traumatică, infecţioasă, vasculară, tumorală etc. Dar *numai caracterul progresiv* al deficitului motor denotă o leziune de focar prin proces expansiv intracranian. În cazurile avansate ale bolii se pot întîlni tetrapareze spastice nu numai în localizări infratentoriale, dar şi în cele supratentoriale, ca de exemplu într-un papilom de plex coroid de ventricul lateral.

7. *Întîrzierea în dezvoltarea neuropsihică*, oprirea în dezvoltare sau chiar regresul dezvoltării neuropsihice a sugarului. Sugarul prezintă fie de la început deficite în dezvoltarea funcţiilor fiziologice neuropsihice (nu ţine capul, nu şade sau nu stă în picioare, nu articulează cuvinte), fie după o perioadă de dezvoltare fiziologică a funcţiilor neuropsihice, cînd apare o stagnare, nu mai achiziţionează cunoştinţe noi sau, şi mai grav, după o perioadă de dezvoltare neuropsihică relativ normală, apare un regres neuropsihic (dacă a apucat să păşească nu mai păşeşte, apoi nu mai stă în picioare, apoi nu mai şade şi, în fine, nu mai poate menţine capul).

Dificultăţi şi erori de diagnostic în tumorile intracraniene

Diagnosticul tumorilor cerebrale la copii, datorită particularităţilor anatomofiziologice şi patologice ale acestora din urmă, pune deseori o serie de probleme dificile. Acest diagnostic constituie o urgenţă, deoarece perioada scursă între debut, primele investigaţii şi actul terapeutic chirurgical favorizează apariţia unor simptome grave, care fac operaţia mult mai puţin eficientă. În practica noastră am întîlnit destule cazuri de tumori cerebrale care se prezintă tardiv cu leziuni ireversibile (atrofie optică poststază), ori cu fenomene de angajare cerebeloasă, deci cu urmări grave pentru copil. Unele semne speciale : tabloul clinic paucisimptomatic pentru o îndelungată perioadă de timp, alteori simptomatologia este complexă dar mai greu de interpretat şi de sistematizat, ajungîndu-se astfel la întîrzieri în îndrumarea copiilor cu tumori cerebrale spre serviciile de specialitate. Tumorile cerebrale la copii pot fi confundate cu multe maladii somatice. Dacă la pacienţii în vîrstă tumorile cerebrale se confundă cel mai frecvent cu sindroame vasculare, la copii problemele diagnosticului diferențial sînt constituite de afecțiunile digestive (apendicită, parazitoză intestinală, vomismente acetonemice, dispepsie etc.) și de bolile infecto-contagioase (stări gripale, boli eruptive în faza de invazie, meningite, meningoencefalite, poliomielită etc.). De remarcat că la copii evoluția tumorii cerebrale poate fi asimptomatică chiar mult timp, iar existența unor cauze declanșatoare (stare febrilă, traumatism craniocerebral minor) poate duce la apariția primelor semne clinice.

Principalele dificultăți și erori de diagnostic în tumorile cerebrale la copii sînt legate de *elementele sindromului de hipertensiune intracraniană* — cefalee, vomismente, hidrocefalie la sugari — sau de *agravarea fenomenelor de HIC*, ca sindromul de angajare a amigdalelor cerebeloase în gaura occipitală, manifestat clinic prin sindromul meningian (Horvath și Ciurea, 1977).

În afară de acestea, dificultățile de diagnostic survin legate des de *epilepsia* apărută în mod izolat și de *aspectul normal al fundului de ochi*.

Cefaleea, ca sindrom însoțitor, deci cefaleea simptomatică, este foarte frecvent întîlnită în diferite afecțiuni la copil. Afară de procesele expansive intracraniene, unde constituie un simptom principal, o întîlnim în meningoencefalite, encefalite, afecțiuni vasculare cerebrale (de tip hemoragic în angioame și anevrisme; de tip ischemic în trombozele arterei carotide interne și ale ramurilor sale; de tip inflamator septic în trombozele sinusurilor durale). De asemenea, în traumatismele craniocerebrale, în hiper- sau hipotensiunea intracraniană, în edem cerebral, anemie, hipoxia din maladiile cianogene congenitale ale cordului. La fel, cefaleea este semnalată în bolile gastrointestinale sau hepatice, renale, în unele afecțiuni oculare, otice, dentare, precum și în afecțiuni psihice. Frecvent, cefaleea la copil este întîlnită în cazul unor boli infecțioase acute, cînd însă nu constituie simptomul principal.

Cefaleea este însă un *simptom principal cu caracter paroxismal* numai în două eventualități: în procesele expansive intracraniene și în migrenă. În ambele deci, cefaleea are un caracter paroxismal și este însoțită de vomismente și uneori de grețuri. În *migrenă*, cefaleea este însoțită de criza neurovegetativă (paloare, tulburări digestive, astenie, uneori chiar senzația de straniu), iar între crize cefaleea este absentă. Copiii migrenoși prezintă și un element permanent, care este neurodistonia migrenoasă, adică terenul migrenos (instabilitate neurovegetativă), anxietate, hiperemotivitate, astenie, hipersensibilitatea diverselor puncte zise „migrenoase". În *tumorile cerebrale*, cefaleea are caracter paroxismal și se ameliorează sau dispare după vomismente. Odată cu evoluția tumorii cerebrale, cefaleea devine cvasipermanentă, pe care fond se grefează crize puternice, însoțite de vomismente, care ameliorează momentan cefaleea. Cefaleea la copiii foarte mici nu poate fi exprimată decît prin plîns și irascibilitate. La copiii mai mari este semnalul cel mai frecvent în tumorile intracraniene. Ea poate fi singura manifestare clinică a HIC și deseori este interpretată ca expresia unei parazitoze intestinale, unor tulburări de refracție sau a altor afecțiuni somatice ale copilului. Uneori, examenul fundului de ochi, efectuat de oftalmolog pentru o tulburare de refracţie, la un copil care prezintă cefalee, descoperă un edem papilar, care face parte de fapt din tabloul de HIC.

Cefalee şi vomismente. Cefaleea, alături de vomismente, ca semne de suferinţă a sistemului nervos, se interpretează deseori drept o apendicită. În observaţiile noastre s-au găsit 10% din tumorile cerebrale, la care se practicase — în perioada de evoluţie a tumorii — apendicectomia. Printre acestea erau craniofaringioame, tumori de ventricul III şi mai ales tumori de fosă posterioară. Adesea, cefaleea apare însoţită de vomismente, mai ales dimineaţa, după ce copilul se ridică din pat. Caracteristice pentru cefalee, în tumorile cerebrale, sînt cedarea sau ameliorarea ei după vomismente şi apariţia vomismentelor cînd cefaleea atinge maximum de intensitate.

Vomismentele constituie un semn foarte frecvent în tumorile intracraniene la copii. Survin, indiferent de localizare şi tipul tumorii, în 70—80% din cazuri. Vomismentele se pot asocia cu dureri abdominale şi astfel pot stimula o afecţiune digestivă, ca apendicita, parazitoza intestinală, hepatita epidemică etc. Prin deshidratarea pe care o produc, vomismentele determină o ameliorare temporară a sindromului de HIC, deşi tumoarea evoluează. Aşa îşi găsesc explicaţie caracterul ondulatoriu al evoluţiei clinice a tumorilor intracrâniene la copil. Dar tocmai acest caracter ondulatoriu pretează la erori, în sensul de abatere de la diagnosticul corect, prin ameliorarea şi chiar dispariţia temporară a fenomenelor subiective de HIC. Vomismentele, în tumorile cerebrale, sînt interpretate nu rareori ca vomismente acetonemice şi tratate astfel, cînd de fapt ele sînt secundare deshidratării. Astfel, am întîlnit un caz, o fetiţă în vîrstă de 8 ani, cu craniofaringiom, tratată timp de 2 ani pentru vomismente acetonemice, pînă la apariţia altor semne, şi la care o simplă radiografie a craniului ar fi diagnosticat boala, întrucît avea calcificări intra- şi supraselare specifice.

Vomismentele, cînd constituie semnul de debut *pseudodigestiv al tumorilor cerebrale*, au valoare localizatoare, şi anume denotă o suferinţă a planşeului ventriculului IV (deci o iritare directă a nucleului vagului). La copilul mic, vărsăturile pot fi unica manifestare subiectivă a HIC. În seria noastră de cazuri, 75% din tumorile de fosă cerebrală posterioară au debutat prin fenomene subiective de HIC şi, dintre acestea, 1/2 numai prin vărsături.

Greţurile, contrar descrierii clasice a HIC, au însoţit vomismentele în 20% din cazuri şi desigur că ele sînt mult mai frecvente, dar copilul mic nu le poate descrie.

Hidrocefalia. Tumorile cerebrale la sugar se manifestă prin hidrocefalie secundară, cu sau fără convulsii. Hidrocefalia va fi suspectată drept manifestare a unui proces înlocuitor de spaţiu, mai ales cînd apare la un sugar, care pînă la un moment dat avea o dezvoltare psihomotorie normală şi la care intervine fie o stagnare, fie un regres psihomotor. Se va deosebi hidrocefalia congenitală netumorală, de hidrocefalia secundară datorită unei tumori congenitale (care se poate manifesta şi după naştere, cu sau fără fenomene neurologice) numai prin investigaţii radiologice de contrast sau scintigrafie.

Epilepsia este un simptom mai puțin frecvent la copiii cu tumori cerebrale (16,9%) decît la adulți, datorită faptului că majoritatea tumorilor la copii sînt localizate în fosa cerebrală posterioară. Epilepsia apare în 30% din cazuri, dacă ne referim numai la tumorile de emisferă cerebrală (Arseni și Horvath, 1971). Totuși, subliniem ușurința cu care se neglijează investigarea copiilor și sugarilor cu epilepsie și etichetarea lor tot cu ușurință drept comițialitate perinatală, postencefalitică etc. (Arseni și colab., 1974 și 1976).

Sindromul meningian în debutul tumorilor cerebrale este destul de frecvent întîlnit. Astfel, apariția cefaleei sau a vomismentelor în cursul unei stări febrile, pentru un copil pînă atunci sănătos, duce la prezumția unei stări gripale, rinofaringite acute și, eventual, la suspectarea unei boli eruptive. În cazul cînd, timp de cîteva zile, simptomele inițiale se mențin și există o discretă redoare a cefei, diagnosticul înclină spre o afecțiune meningiană. Pentru precizarea diagnosticului prezumtiv, se face de obicei *o puncție lombară*. Această manevră, periculoasă mai ales în tumorile cerebrale însoțite de redoare de ceafă (ceea ce înseamnă un fenomen de angajare în gaura occipitală), infirmă diagnosticul de meningită, dar în același timp agravează semnele clinice și numai acest fapt determină trimiterea spre o secție de neurochirurgie.

Sindromul meningian în debutul tumorilor cerebrale se poate prezenta sub două aspecte: a) *debutul pseudomeningitic*, care este datorat fie angajării amigdalelor cerebeloase care comprimă și irită nervii IX, X, XI și rădăcinile posterioare ale nervilor cervicali superiori, fie pătrunderii tumorii în cisterna mare, cu infiltrarea locală a meningelui. Intervin astfel tulburări de circulație a LCR. Tendința copiilor de a ține capul aplecat într-o parte (*laterocolis*) în asemenea cazuri este considerată ca fiind o redoare unilaterală a cefei; b) *debutul meningitic*, care se datorează unei meningite secundare, fisurării chistului tumoral, cu semne clinice și biologice.

Sindromul meningian în tumorile cerebrale este mai frecvent la copii decît la adulți (Ferrey-Hanin, 1968). Apare relativ precoce, de la cîteva zile la 1—2 luni, de la primele semne clinice ale procesului tumoral. Intensitatea lui este direct proporțională cu gravitatea tumorii (Rougerie, 1965). În Clinica de neurochirurgie din București am găsit practicată puncția lombară înainte de internare în peste 20% din cazurile de tumori cerebrale la copii. În principal, debutul meningitic este constatat la copiii cu tumori de fosă posterioară și la cei cu craniofaringioame (meningite secundare repetate prin fisurarea chistului tumoral) (Patrick și colab., 1974).

Distincția între meningitele propriu-zise și sindromul meningitic din debutul tumorilor cerebrale este dificil de efectuat. Este necesar un examen neurologic atent, completat cu investigații paraclinice. Insistăm asupra faptului că, spre deosebire de meningite, în tumorile cerebrale nu există un sindrom infecțios general.

Aspectul normal al fundului de ochi poate duce la grave erori de diagnostic. Cînd bănuim o tumoare cerebrală, nu vom face puncția lombară, chiar dacă fundul de ochi este normal, deoarece există la copii, în 20% din cazuri, un aspect normal al FO. Acest procentaj tinde să crească în ultima vreme, datorită diagnosticării mai precoce a tumorilor cerebrale. În condiţiile existenţei unui sindrom de hipertensiune intracraniană incomplet (cefalee, vărsături, cu FO normal), ruperea echilibrului între presiunea LCR supra- şi subiacentă tumorii, produsă de către o puncţie lombară, poate determina uneori hernia de lob temporal sau de amigdale cerebeloase — care pot duce la stări grave, pînă la exitus. De aceea, este necesar un examen atent al copilului, pentru a decela cele mai mici semne : aplecarea discretă a capului într-o parte, paralizii de nervi oculomotori, schimbarea comportamentului şcolar, irascibilitate, tendinţa la somnolenţă etc. Dar, mai ales, important este să ne gîndim şi la posibilităţile existenţei unei tumori cerebrale cu FO normal.

Modificările de fund de ochi de tip edem papilar. Uneori existenţa unor semne nete de hipertensiune intracraniană, dar fără localizare, scapă diagnosticului, întrucît nu se efectuează în mod curent un examen de fund de ochi. Aceasta face ca fie să se întîrzie diagnosticul, fie să se practice investigaţii dăunătoare, ca puncţie lombară în scop diagnostic sau pentru rahianestezie, în eventualitatea unui diagnostic eronat de apendicită. Cu cît edemul papilar este mai accentuat, cu atît evoluţia postoperatorie este mai gravă, iar prognosticul vizual este mai sumbru. Copiii prezentaţi în serviciul de neurochirurgie cu scădere marcată a acuităţii vizuale sau cu cecitate au fost în proporţie de 10% (tumori de fosă posterioară, craniofaringioame, tumori de ventricul III), cu distanţa între debutul bolii şi internare variind de la 2 luni la 1 an.

În prezent asistăm la o serie de cazuri de *encefalite pseudotumorale* la copii, necunoscute în trecut la noi, care se suprapun simptomatologiei clasice a tumorilor cerebrale şi al căror diagnostic poate fi făcut clinic numai prezumtiv. Unele au debut acut, cu sau fără modificări de FO şi diagnosticul poate fi precizat numai prin investigaţii paraclinice. Desigur că este de dorit trimiterea acestor cazuri la neurochirurgie, căci numai aici pot fi cert diagnosticate.

Concluzii. 1. Dificultăţile şi greşelile de diagnostic în tumorile cerebrale la copii se datoresc în primul rînd particularităţilor de dezvoltare a procesului tumoral : a) plasticitatea sistemului nervos care maschează, pe de o parte, semnele de localizare şi, pe de altă parte, face ca reacţiile faţă de tumoare să fie mai generale, simulînd bolile somatice ; b) configuraţia craniului, cu suturile încă nesudate, mai ales la copiii mici, determină apariţia mai tardivă a primelor simptome, permiţînd o toleranţă îndelungată a procesului expansiv ; c) lipsa de exprimare a simptomatologiei, care duce la neobservarea semnelor discrete de debut ; d) lipsa de cooperare a pacienţilor pentru un examen neurologic complet.

2. Va fi suspectată o tumoare cerebrală ori de cîte ori un copil prezintă vomismente, provocate sau accentuate în special de mobilizarea capului şi însoţite sau nu de alte semne discrete, ca ameţeli, devierea capului într-o parte sau tulburări de mers şi statică.

3. Pentru a evita puncţia lombară în sindroamele meningiene secundare unei tumori cerebrale la copii, se vor efectua examene neurologice şi oftalmologice. În orice P.L. care agravează starea bolnavului, este necesar transferul urgent al bolnavului la neurochirurgie.

4. Necesitatea investigării complete și, eventual, repetate în timp a copiilor cu epilepsie.

5. Dintre examenele paraclinice necesare în diagnosticul corect, radiografia craniană simplă, eventual examenul EEG și ECHO se pot efectua în orice serviciu de pediatrie, rămînînd ca examenele radiografice de contrast și scintigrafia cerebrală să se practice în secțiile de neurologie sau neurochirurgie.

6. Este utilă cunoașterea de către pediatri a particularităților evoluției clinice a tumorilor cerebrale la copii și executarea de rutină a examenului fundului de ochi.

7. Este necesară includerea în cursurile de perfecționare a pediatrilor a unui stagiu la neurologie și chiar la neurochirurgia infantilă.

Medicul pediatru constituie elementul principal în depistarea cît mai precoce a tumorilor cerebrale la copii și în dirijarea lor corectă spre serviciul de neurochirurgie infantilă. Diagnosticul de tumoare cerebrală se face în ultimii ani mult mai precoce decît în anii precedenți, datorită îmbunătățirii nivelului de pregătire a medicilor neuropsihiatri de copii și pediatri. Diagnosticul cît mai precoce al tumorilor cerebrale constituie o condiție esențială și necesară pentru un tratament eficace.

Tumorile orbitare

Tumorile orbitare cuprind neoformațiile dezvoltate în cavitatea orbitară sau cele care se dezvoltă din formațiile învecinate și pătrund secundar în orbită sau ele pot reprezenta o localizare orbitară a unei boli generalizate. Nu sînt cuprinse aici tumorile globului ocular (care aparțin strict specialității oftalmologice) care numai în măsura în care invadează orbita și regiunile învecinate după perforarea globului ocular intră în domeniul tumorilor orbitare. Tumorile orbitare la copil aparțin patologiei neurochirurgicale infantile, deoarece fie că majoritatea lor necesită la operație un abord transcranian, fie că unele din ele invadează cavitatea craniană, devenind tumori intracraniene secundare; în fine, o serie de afecțiuni neurochirurgicale produc exoftalmie, ceea ce necesită un diagnostic diferențial neurochirurgical.

Frecvență. Tumorile orbitare sînt destul de frecvente la copii. În seria Clinicii de neurochirurgie din București acoperind anii 1936—1978, din 505 tumori orbitare privind toate vîrstele, 111 (22%) au fost găsite la copii. Față de totalul de 1094 de tumori intracraniene la copii, tumorile orbitare au o frecvență de 10 ori mai mică. Ținînd cont însă de marea varietate a tumorilor intracraniene, incidența tumorilor orbitare este destul de mare la copii. Pe sexe, repartiția a fost de 62 de tumori la băieți și 49 la fete.

Tabloul clinic. Întrucît prezența tumorii în orbită acționează ca un proces micșorător de spațiu intraorbitar, tumoarea împinge globul ocular din orbită, ceea ce duce la exoftalmie, simptomul cardinal al tumorilor orbitare. Gradul exoftalmiei depinde deci de mărimea tumorii. Exoftalmia este axială sau excentrică, după cum tumoarea este retrobulbară sau laterală, în ultimul caz globul fiind nu numai protruzionat, ci și împins lateral. În asemenea cazuri se poate uneori palpa tumoarea. Tumoarea, acționînd prin compresiune asupra mușchilor globului ocular, asupra nervilor motilității oculare și asupra nervului optic, poate duce la *tulburări ale motilității oculare* fie pe cale mecanică, fie prin pareza mușchilor sau să dea *tulburări de vedere*. Unele tumori maligne infiltrează chiar mușchii și nervii motilității oculare, ducînd la fixitatea globului ocular. Alte tumori își au originea în nervii motilității oculare sau nervul optic și mușchii globului ocular. Compresiunea tumorii asupra venelor duce fie la o *circulație colaterală*, fie la o stază venoasă în conjunctivă și pata oarbă, uneori manifestîndu-se ca o *stază papilară*. Unele compresiuni intraorbitare sînt însoțite de edem palpebral. Compresiunea nervului optic poate duce la *atrofie optică* fie datorită comprimării nervului, fie a arterelor sale. Unele tumori orbitare care se dezvoltă anterior și medial — în majoritate tumori congenitale — nu influențează motilitatea sau acuitatea vizuală.

Natura histopatologică

Tumori primare

Printre tumorile congenitale intraorbitare cel mai frecvent este *hemangiomul*, care se localizează cel mai deseori anterior în cvadrantul superonazal al orbitei. După MacCarty și Brown (1964), 15,4% din hemangioamele orbitare se întîlnesc la copii sub 15 ani. În seria noastră sau găsit 19 hemangioame din 111 tumori orbitare (17%). Tegumentele pot prezenta în regiunea respectivă un desen vascular. Formațiunea este moale, depresibilă, crește la efort și mai ales la aplecarea capului. Clinic, pe lîngă deformarea tumorală, se produce o ptoză parțială a pleoapei (fig. 263). Tumorile posterioare produc exoftalmie care este reductibilă și totodată variabilă (fig. 264). Este o exoftalmie care pune uneori probleme de diagnostic diferențial cu *meningoencefalocelele naso-orbitare* anterioare și posterioare. Diagnosticul se precizează prin absența defectului osos caracteristic meningoencefalocelelor. Uneori debutul este marcat de un traumatism minor. Astfel, în seria studiată de noi, o fetiță fiind lovită la ochi cu un sîmbure de cireașă aruncat de alt copil a dezvoltat imediat o echimoză cu tumefacție dură în jumătatea internă a pleoapei superioare stîngi. Acest debut a fost marcat de fapt de hemoragia apărută în hemangiom. În asemenea cazuri, diagnosticul diferențial trebuie făcut cu un *hematom orbitar* care poate apărea fie în urma unui traumatism, fie în urma unei discrazii sanguine.

O altă tumoare orbitară congenitală frecventă este *tumoarea epidermoidă* sau *dermoidă*. Acestea sînt tumori mici, bine delimitate, solide sau chistice, localizate de obicei tot în cvadrantul superonazal al orbitei și care produc de obicei un godeu osos vizibil la radiografie. Se recomandă ablația tumorii în bloc. În cazul în care intraoperator se rupe capsula tumorii, este necesară ablația totală a capsulei, altfel tumoarea poate recidiva (fig. 265).

Neurofibromul orbitar este o tumoare care ține de unul din nervii motilității oculare. Poate fi de dimensiune mică și formă rotundă sau poate fi extins (nevrom plexiform). Apare fie izolat, fie în cadrul neurofibromatozei generalizate. De aceea, se indică a se căuta și alte stigmate ale

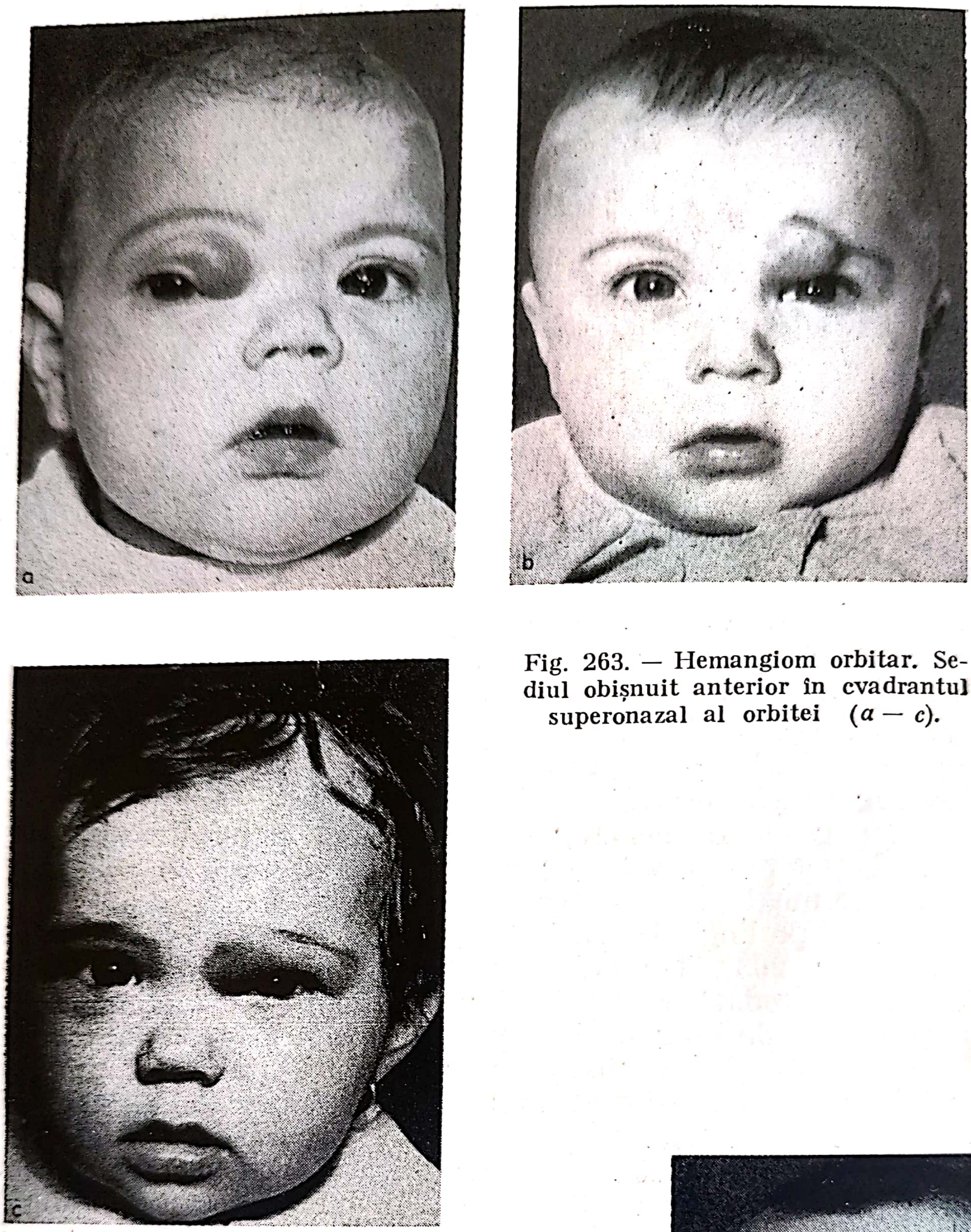

Fig. 263. — Hemangiom orbitar. Sediul obișnuit anterior în cvadrantul superonazal al orbitei (*a* — *c*).

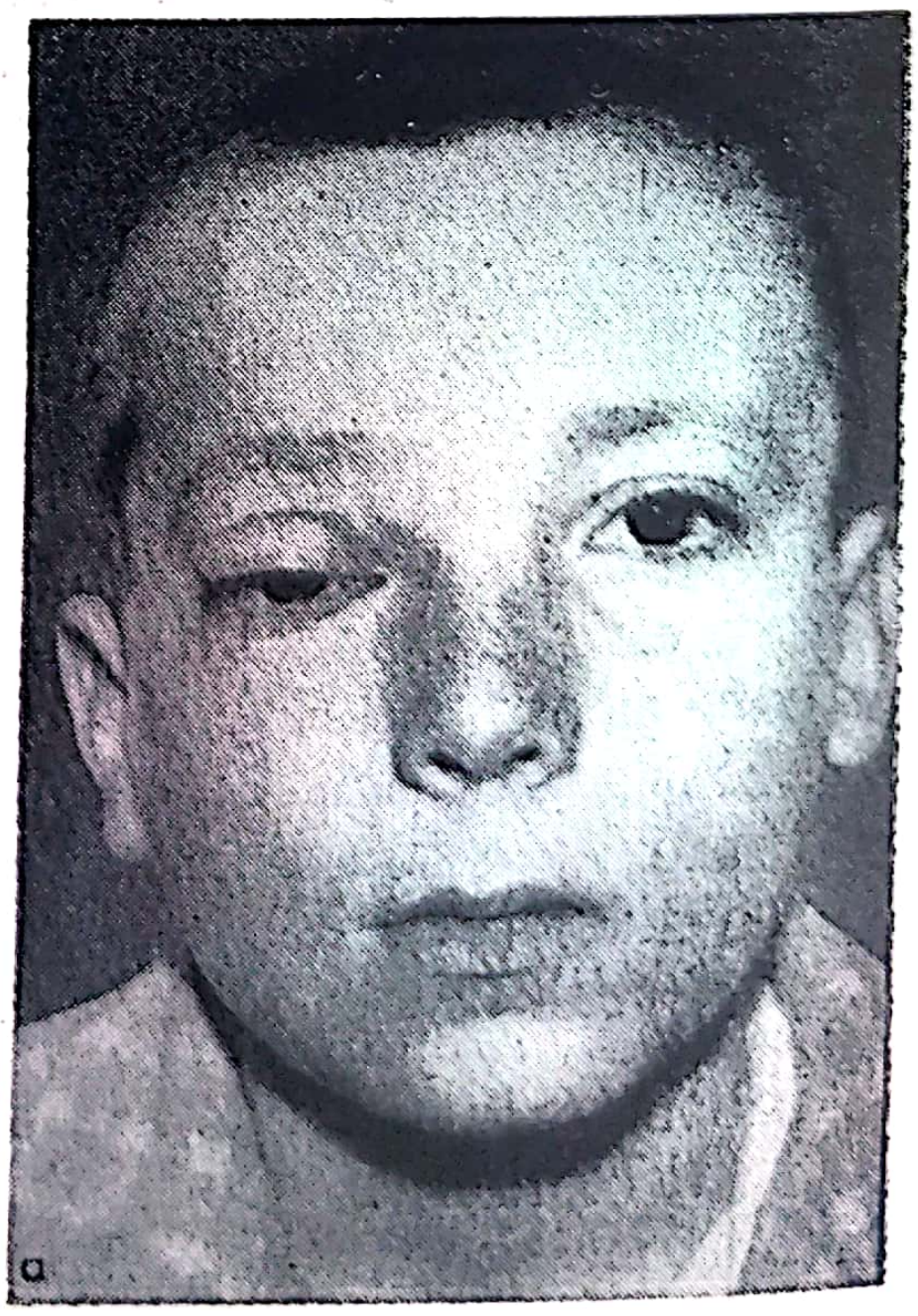

Fig. 264. — Hemangiom orbitar. Sediul posterior cu exoftalmie reductibilă și variabilă ca intensitate, exacerbată după aplecarea capului (*a* și *b*).

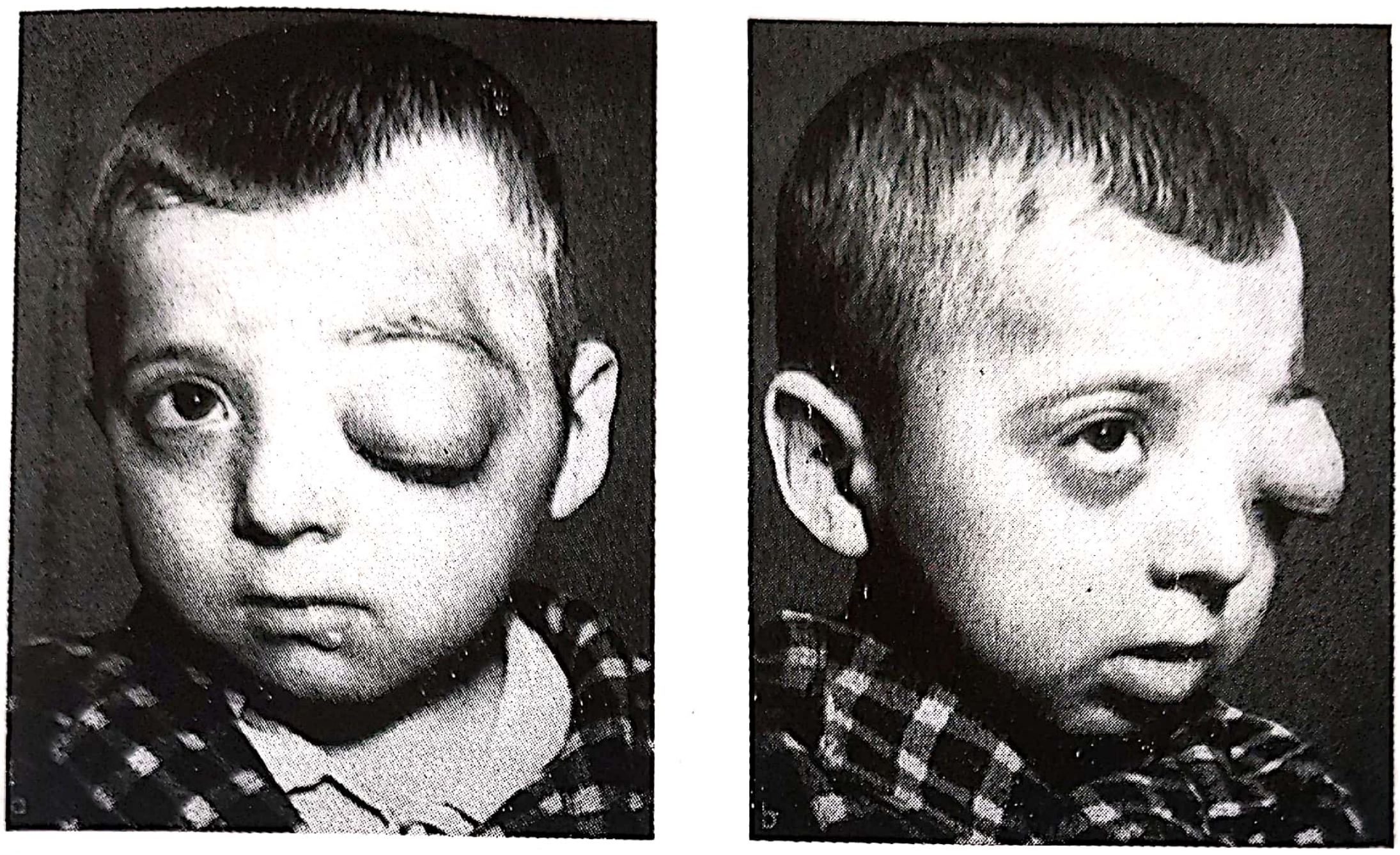

Fig. 266. — Copil cu tumoare orbitară în cadrul neurofibromatozei Recklinghausen. Tumoreta cutanată la nivelul buzei inferioare (*a* și *b*).

Fig. 265. — Copil cu tumoare epidermoidă cu sediul obișnuit în unghiul superointern al orbitei.

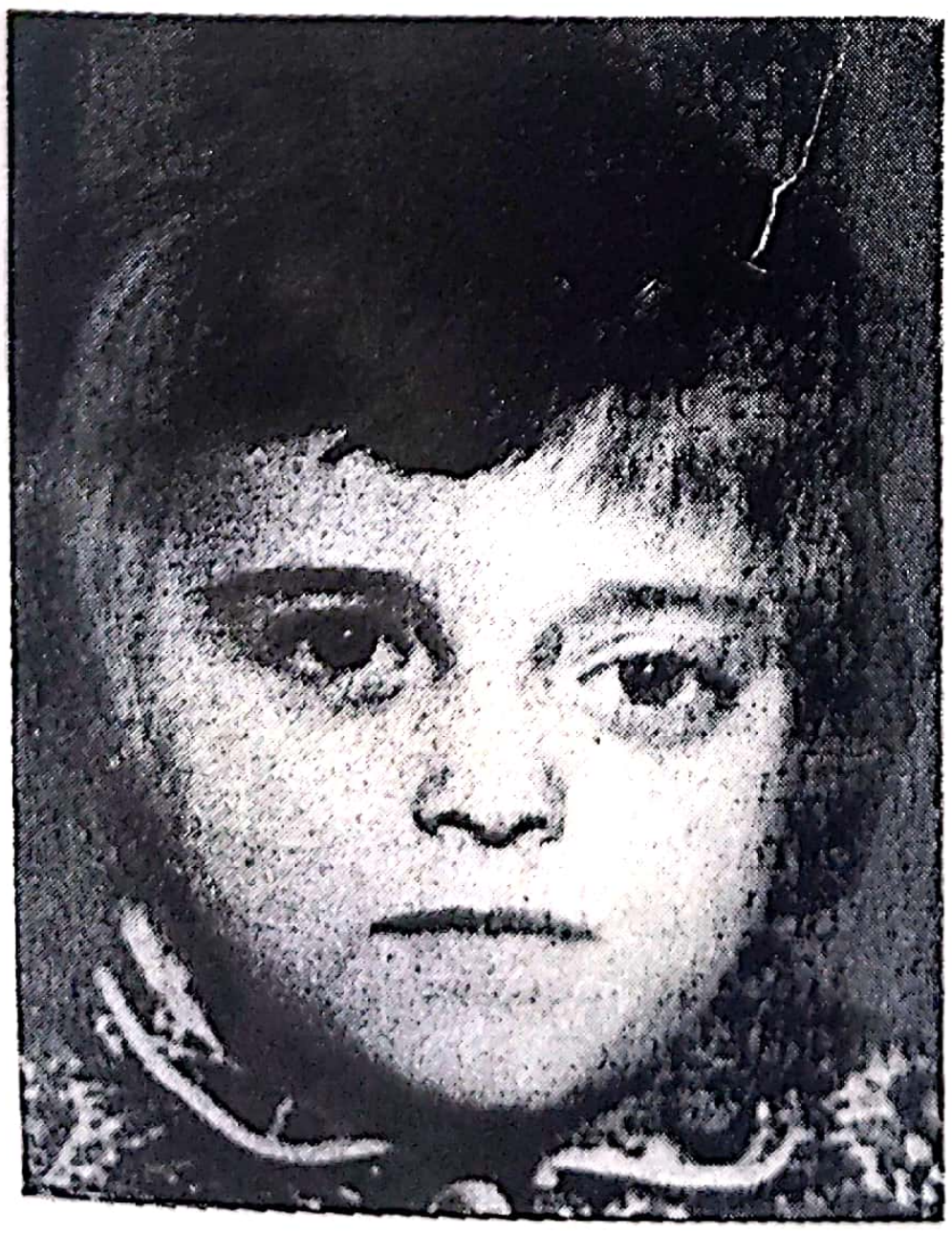

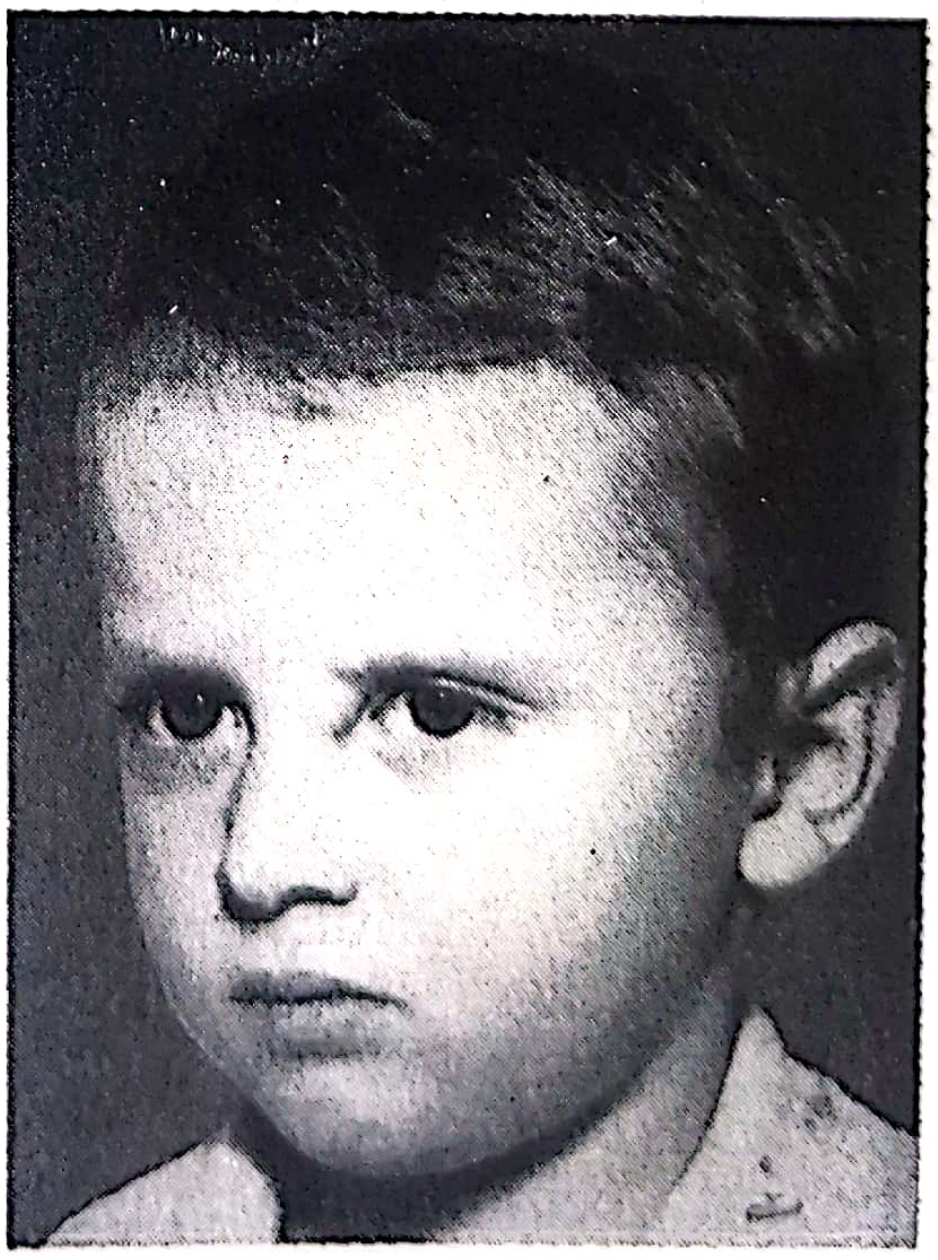

neurofibromatozei generalizate și în special petele de culoarea cafelei cu lapte (fig. 266).

Neurinomul (schwannomul) este o tumoare bine delimitată, incapsulată, care își are originea în țesutul de susținere al nervilor motilității oculare și se poate întîlni la copii de toate vîrstele. Are o dezvoltare lentă, ducînd la modificări orbitare de tipul lizei prin uzură. Rezecția totală a tumorii duce la vindecare definitivă, în timp ce ablația subtotală duce la dezvoltarea progresivă a fragmentului neridicat. Tumoarea este insensibilă la radioterapie (fig. 267).

Gliomul de nerv optic — forma intraorbitară — este mai frecvent decît cel intracranian. Are o dezvoltare lentă și produce exoftalmie axială cu tulburări ale vederii timpurii. Tumoarea poate pătrunde intracranian pe calea nervului optic, dar poate fi găsită și intraorbitar, fiind secundară unei tumori de nerv sau chiasmă optică cu extensie intraorbitară.

Meningiomul, mai frecvent la fete decît băieți, este rar întîlnit la copii. În seria noastră au fost găsite trei meningioame din 111 tumori intraorbitare, două la fete și unul la un băiat. Vîrsta copiilor a fost de 6, 7 și respectiv 13 ani. Se dezvoltă din teaca lui Schwalbe și are o evoluție lentă. Ablația lui totală duce la vindecare (fig. 268).

Osteomul orbitar este o tumoare a adulților. Mai rareori apare la copil și mai ales la cei mai mari. Din 111 tumori intraorbitare am găsit șase asemenea osteoame, două la fete, patru la băieți; vîrsta acestora era cuprinsă între 9 și 15 ani. Simptomatologia este dominată de exoftalmie cu deformarea regiunii orbitare. Diagnosticul se pune radiologic. Tratamentul constă în ablația tumorii.

Printre tumorile *maligne* primare citǎm : *sarcoamele orbitare*, care după aspectul histologic pot fi sarcoame cu celule rotunde ce apar la sugar și la copilul mic (fig. 269); *rabdomiosarcomul*, cu malignitate mare, care este mai frecvent la copil decît la adult, este sensibil la radioterapie, dar recidivează; *angiosarcomul*, o tumoare mai rară la copii și mai frecventă la adulți (Iliff și Ossofsky, 1962). Tratamentul lor constă în exenterație cît mai precoce urmată de radioterapie. Jones și colab. (1966), Babel și Ricci (1970) susțin că exenterația timpurie poate da rezultate superioare radioterapiei.

Reticulosarcomul a fost reprezentat de două ori din cele 111 tumori orbitare. Este foarte malignă, sensibilă la radioterapie, dar recidivează. Durata bolii este în medie de 6 luni.

Retinoblastomul. Dintre tumorile intraorbitare, retinoblastoamele ocupă un loc deosebit datorită malignității lor excesive, infiltrînd regiunile învecinate după perforarea globului ocular și dînd metastaze la distanță. Retinoblastomul — spre deosebire de celelalte tumori nervoase — are o putere metastatică incontestabilă. Retinoblastoamele, tumori specifice sugarului și copilului mic, reprezintă practic tumorile maligne ale ochiului la copil, cu atît mai mult cu cît pînă la 3 ani sînt foarte frecvent bilaterale (30%). Preferăm să întrebuințăm termenul de retinoblastom al lui Verhoeff în locul celui de gliom retinian al lui Virchow, deoarece majoritatea autorilor acceptă originea lui neuroepitelială din retinoblaste.

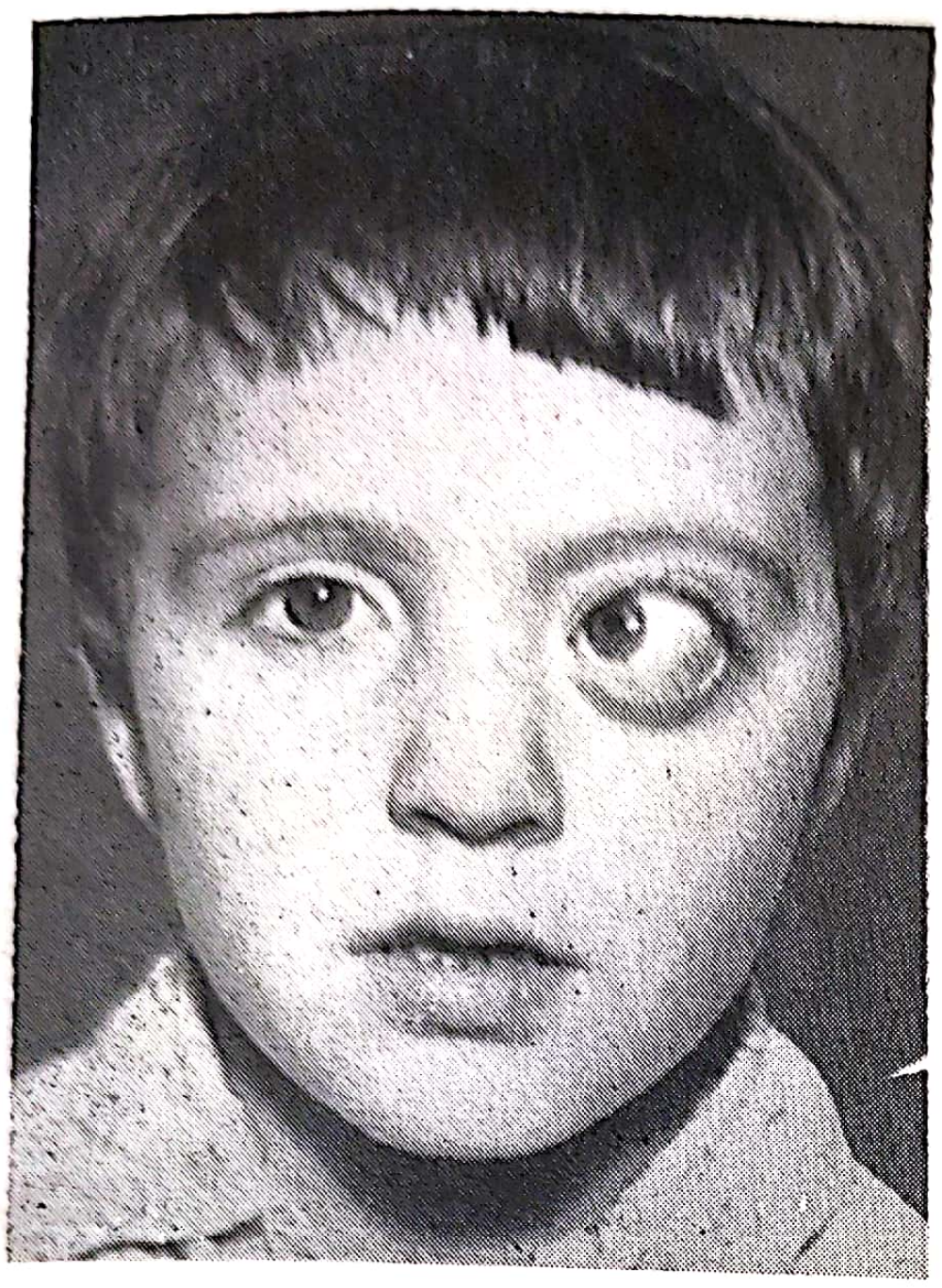

Fig. 267. — Copil cu tumoare orbitară stîngă (neurinom). Se observă exoftalmie neaxială (ireductibilă), cu devierea globului ocular înăuntru.

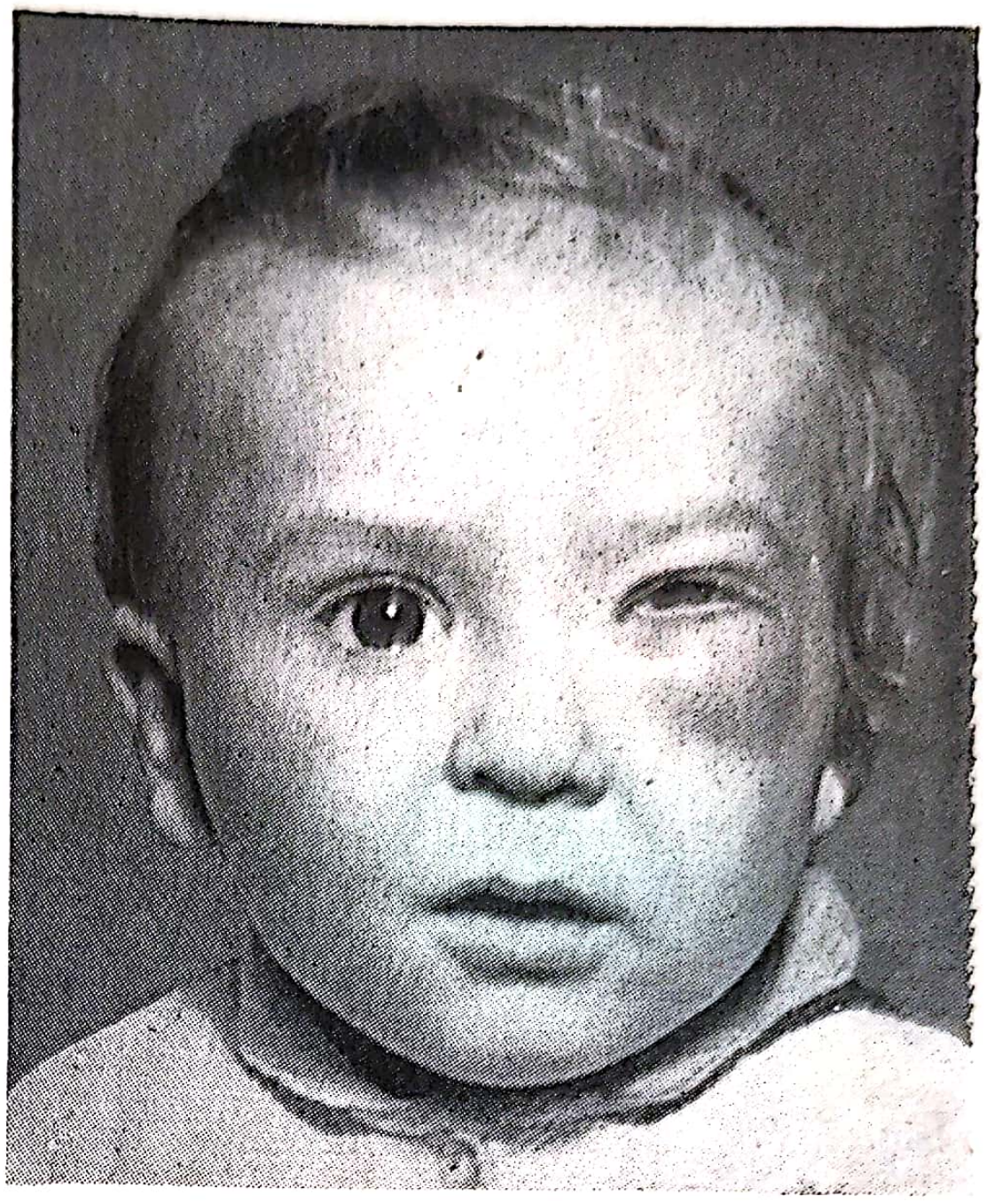

Fig. 269. — Copil cu sarcom orbitar (O.S.).

Fig. 268. — Copil cu tumoare orbitară dreaptă (meningiom): *a*, preoperator; *b*, postoperator a 5-a zi: midriaza O.D. diminuată și acuitatea vizuală bună.

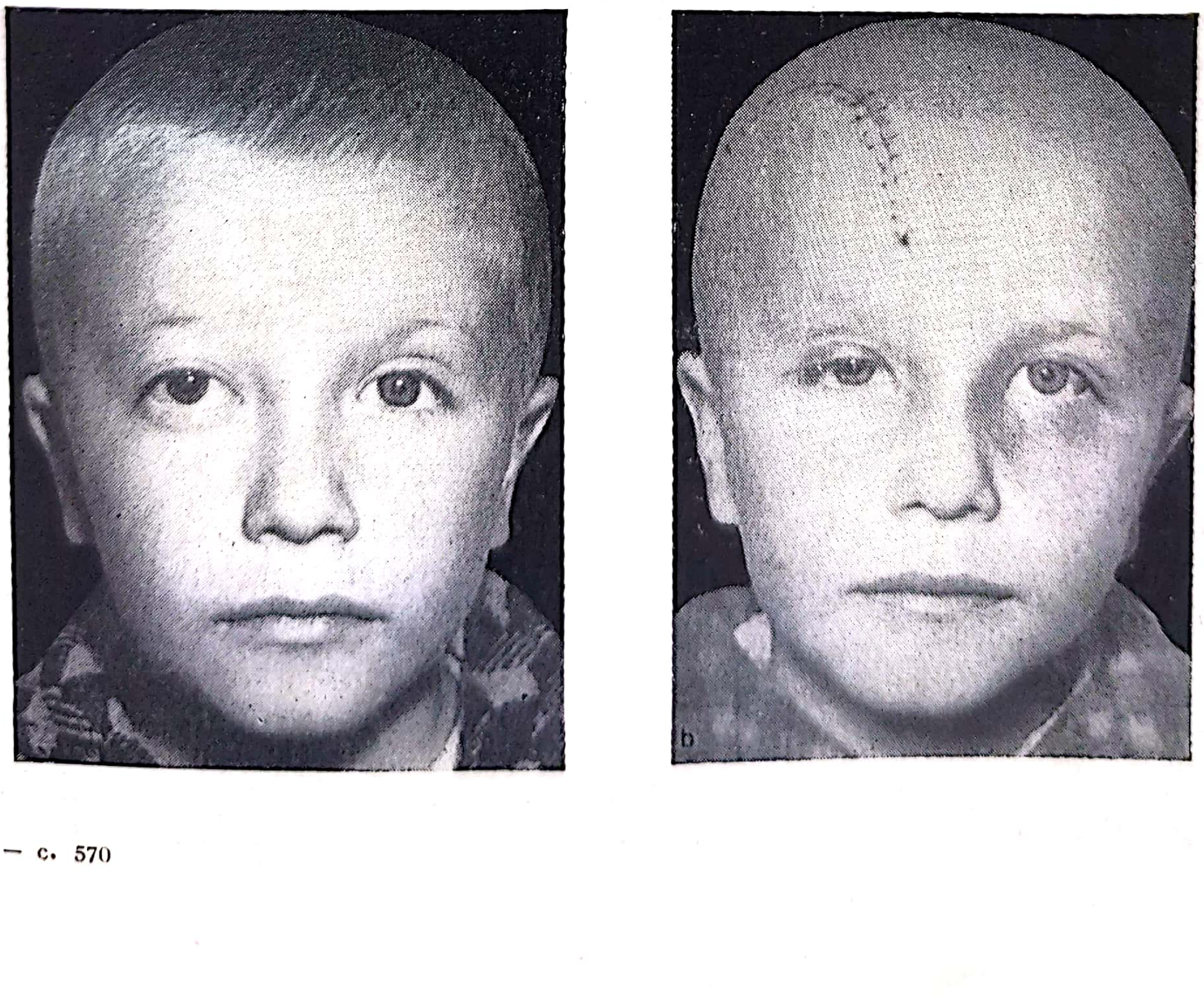

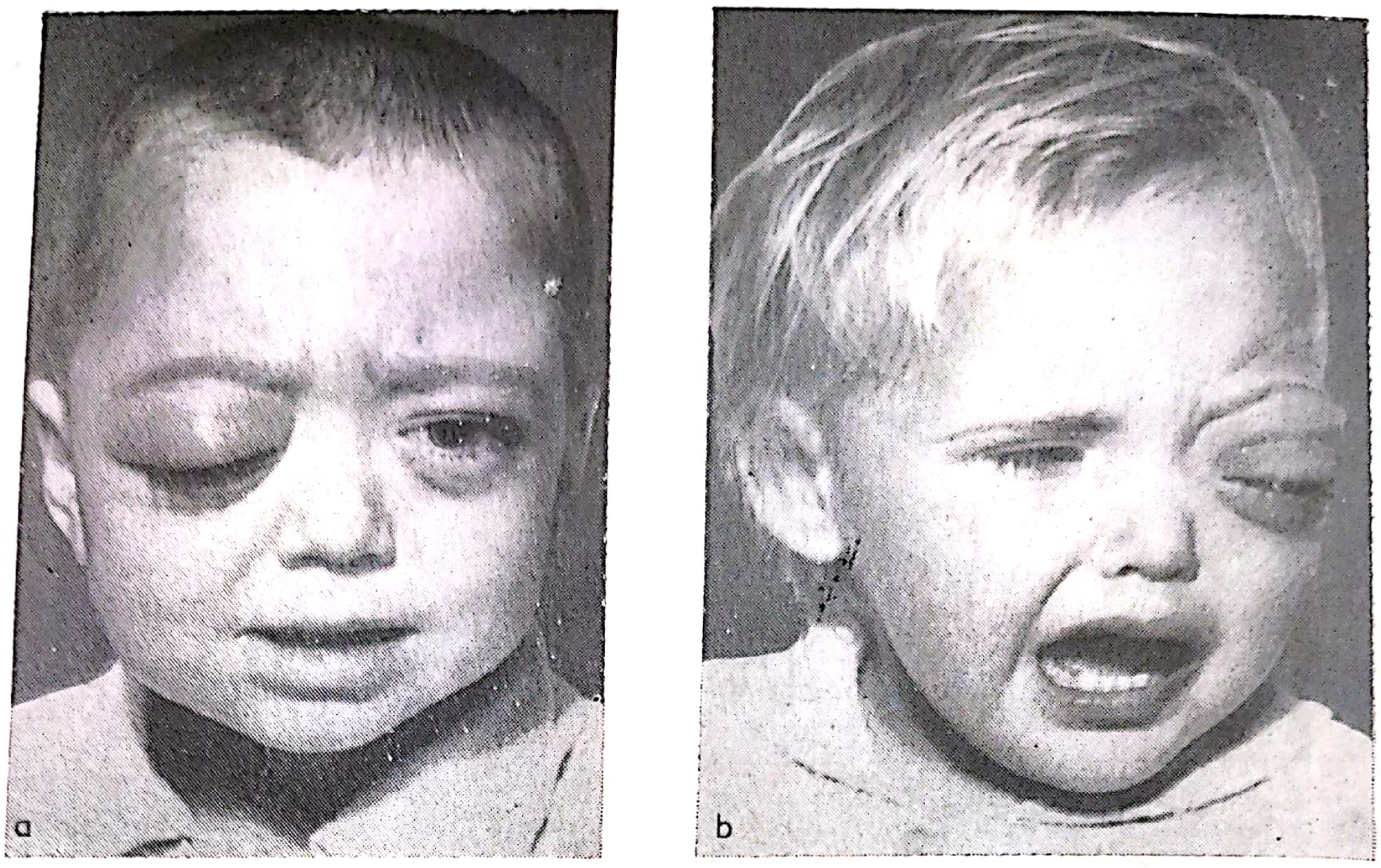

Fig. 270.

Frecvenţa retinoblastomului a fost relatată de Willis (1953) şi este de 123 de cazuri la 1 249 492 de consultaţii de oftalmologie, în timp ce Miron şi colab. (1967) găsesc 18 retinoblastoame la 26 000 de internări oftalmologice, ceea ce reprezintă aproximativ 0,06%. Retinoblastoamele apar mult mai rareori în secţiile de neurochirurgie, întrucît numai cazurile avansate de boală care au depăşit stadiul intraocular şi sînt de multe ori deja şi intracraniene ajung aici. Ingalis (1953) apreciază că retinoblastoamele reprezintă 5,6% din totalul tumorilor intraorbitare. Din cele 111 tumori orbitare operate ale seriei Clinicii de neurochirurgie din Bucureşti, 14 (12,6%) au fost retinoblastoame. Sînt tumori specifice ale copilului mic, la adulţi şi în special la vîrstnici apariţia lor fiind excepţională (Arseni şi Oprescu, 1959). Media de vîrstă este de 2 ani. Nu se semnalează afectare electivă după sex (fig. 270). Este recunoscută existenţa de cazuri ereditare în retinoblastom. Din punct de vedere anatomopatologic azi este acceptată clasificarea lui Nawas în : retinoblastom pentru tumoarea fără rozete şi retinocitom pentru cea cu rozete sau stefanocite. Această clasificare are şi valoare prognostică. Retinoblastomul fără rozete are un prognostic mai întunecat, în timp ce retinocitomul are un prognostic ceva mai bun. Rozetele reprezintă un semn de diferenţiere celulară. Retinoblastomul se extinde intraocular, ocupînd toată cavitatea oculară, extraocular — în orbită şi intracranian —, precum şi la globul ocular opus, bilateralizarea făcîndu-se pe calea nervului optic şi a chiasmei. Dă metastaze osoase mai ales craniene şi viscerale (Horvath şi colab., 1962). Diagnosticul în stadiul incipient se bazează pe reflexul gălbui al pupilei sau „ochiul de pisică amaurotic''. În stadii mai avansate, adică în cazurile neurochirurgicale, diagnosticul se bazează pe aspectul tumorii la copilul mic pînă la 3 ani. Tratamentul constă în enuclearea precoce a globului ocular şi uneori exenteraţia. Retinoblastomul este sensibil la radioterapie, dar în cazul tumorilor unilaterale tratamentul cel mai sigur este enuclearea. Reiese deci :

a) Necesitatea depistării afecţiunii în stadiul incipient (stadiul I al lui Knapp), în stadiul strict intraocular, ştiind că atîta timp cît tumoarea

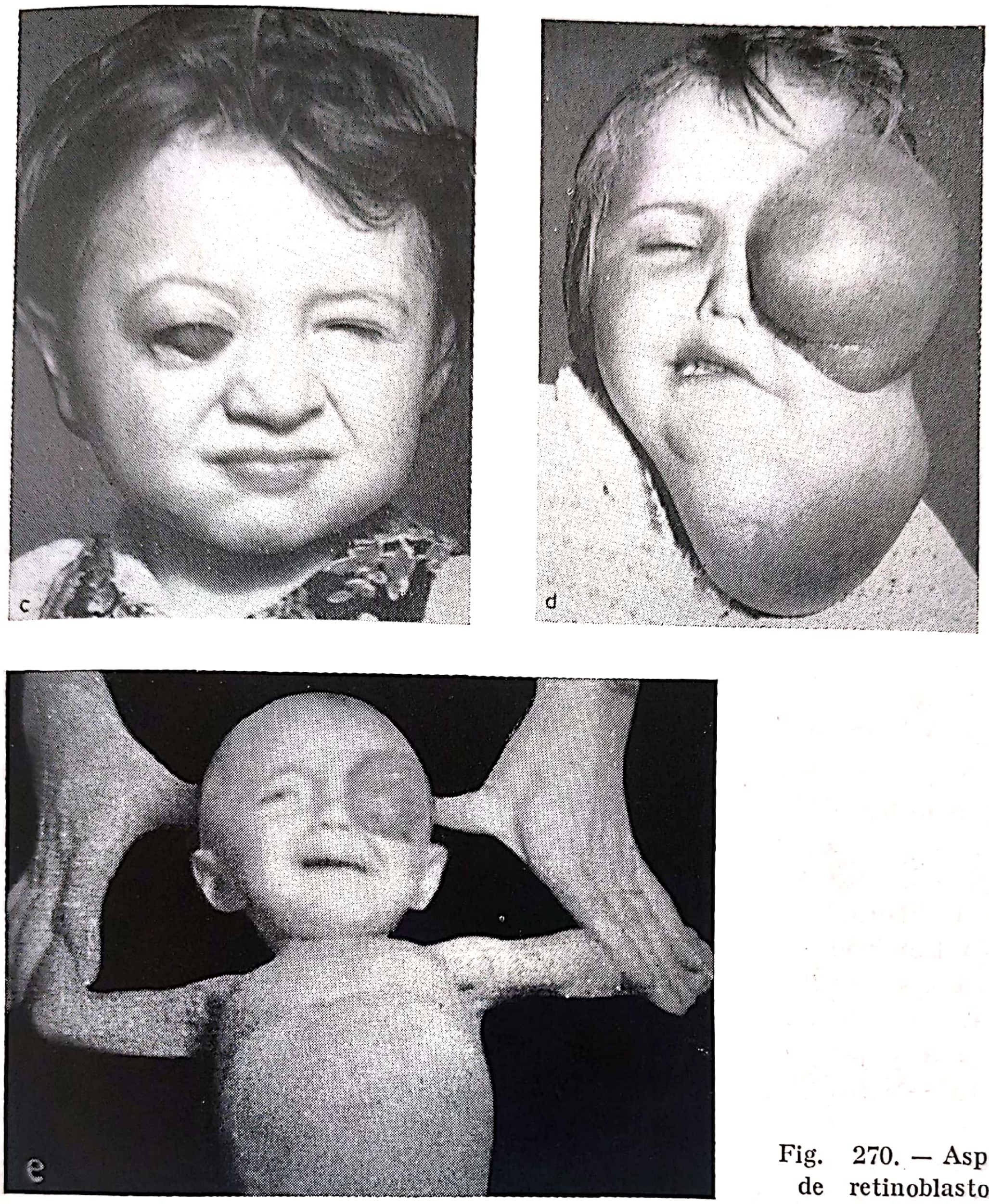

Fig. 270. — Aspecte diferite de retinoblastom (*a* — *e*).

rămîne pur retiniană, riscul localizării secundare, mai ales pe cale sanguină, este extrem de slab, iar vindecările după enucleări precoce la cazurile unilaterale se ridică pînă la 74% (Dollfus și Auvert, 1953). Revine deci medicilor de circumscripție sarcina de a recunoaște în primul rînd stadiul incipient al retinoblastomului (fenomenul „ochi de pisică amaurotic" al lui Ber) și să îndrume de urgență copilul la oftalmolog, orice temporizare întunecînd prognosticul acestei afecțiuni grave; acest fenomen pune și problema diagnosticului diferențial cu pseudogliomul retinian.

b) În cazurile mai avansate, începînd din stadiile II—III, deși intervențiile chirurgicale nu sînt prea încurajatoare, trebuie să se facă exenterație și eventual operație combinată, orbitară și intracraniană, într-un singur timp, cum au propus Pinto și Pinto (1959), pentru a ridica și nervul optic respectiv, cel mai frecvent invadat în aceste stadii, urmată de radioterapie și curieterapie, aceste tumori fiind radiosensibile cu condiția ca ele să nu fi trecut la metastazare.

Printre tumorile maligne orbitare se numără și *melanoamele orbitare*. Acestea sînt mai rareori primare (melanosarcomul). Majoritatea melanoamelor orbitare sînt secundare prin extensia unui melanom ocular. În seria noastră au fost găsite un melanosarcom și un melanoblastom. Vîrsta copiilor a fost de 1, respectiv de 3 ani. Melanomul primitiv se poate diagnostica numai intraoperator și verificarea histologică întărește acest diagnostic. Evoluția acestor tumori este lentă dar tentativa de exereză chirurgicală accelerează evoluția.

Tumori secundare

În cadrul acestor tumori se înscriu *metastazele intraorbitare*, care sînt mai rare decît tumorile metastatice intracraniene. În seria noastră au fost semnalate o metastază de origine renală și una de origine pulmonară.

Leucemia dă rareori localizări intraorbitare. Astfel, în seria noastră de 111 tumori intraorbitare s-au găsit numai două asemenea localizări. Numai rareori infiltrația intraorbitară marchează debutul clinic al leucemiei. De subliniat este faptul că leziunea orbitară răspunde mai prompt la iradierea locală decît la medicamentele antileucemice (Iliff și Ossofsky, 1962). În ambele cazuri a fost vorba de o leucemie limfoidă. Vîrsta copiilor era de 6, respectiv de 8 ani.

Dintre bolile de sistem, histiocitoza „X" (reticuloendotelioza) a dat în șase cazuri (5 băieți și o fată) „tumori orbitare" cu exoftalmie în cadrul bolii Hand—Schüller—Christian (5 cazuri) și al bolii Letterer—Siwe cu exoftalmie bilaterală (un caz) (fig. 271). Dintre acestea, prognosticul grav îl are boala Letterer—Siwe, cu histiocitoza diseminată în piele, ficat, splină, măduva osoasă și schelet. Este dealtfel forma cea mai rară a histiocitozei și din cauza manifestărilor sistemice severe, copilul este mai degrabă în atenția pediatrului decît a oftalmologului sau neurochirurgului. Boala Hand—Schüller—Christian răspunde la corticoterapie și radioterapie.

Diagnosticul tumorilor orbitare se bazează mai ales pe diagnosticul exoftalmiei, aceasta fiind de cele mai multe ori simptomul timpuriu, motivul pentru care copilul este adus la medic. Tulburările de motilitate oculară, ca și tulburările de vedere, apar mai tîrziu și chiar rămîn neobservate mult timp la copilul mic. Pentru precizarea diagnosticului se utilizează ca mijloace paraclinice *exoftalmometria*, *oftalmoscopia*, *radiografia orbitelor simplă*, *tomografia*, *angiografia orbitară*, care se efectuează ca și angiografia cerebrală, doar că serioangiograma se execută mai rapid și centrată pe orbită. Ea va putea reprezenta artera oftalmică și ramurile sale, decelînd o tumoare foarte vascularizată sau malformații vasculare, precum și delimitarea tumorii prin rețeaua vasculară marginală. *Orbitoflebografia* poate demonstra existența unei neoformații orbitare, dar pentru efectuarea ei este necesară descoperirea chirurgicală a venei angulare, care, pe lîngă că lasă o cicatrice pe față, este de multe ori neconcludentă, dat fiind că vascularizația venoasă prezintă variații fiziologice destul de mari. *Scintigrafia orbitară* reușește mai ales să diferențieze o tumoare malignă de una benignă prin vascularizația accentuată a primei. O metodă utilă este *echografia*. Diagnosticul ultrasonografic al orbitei reușește să

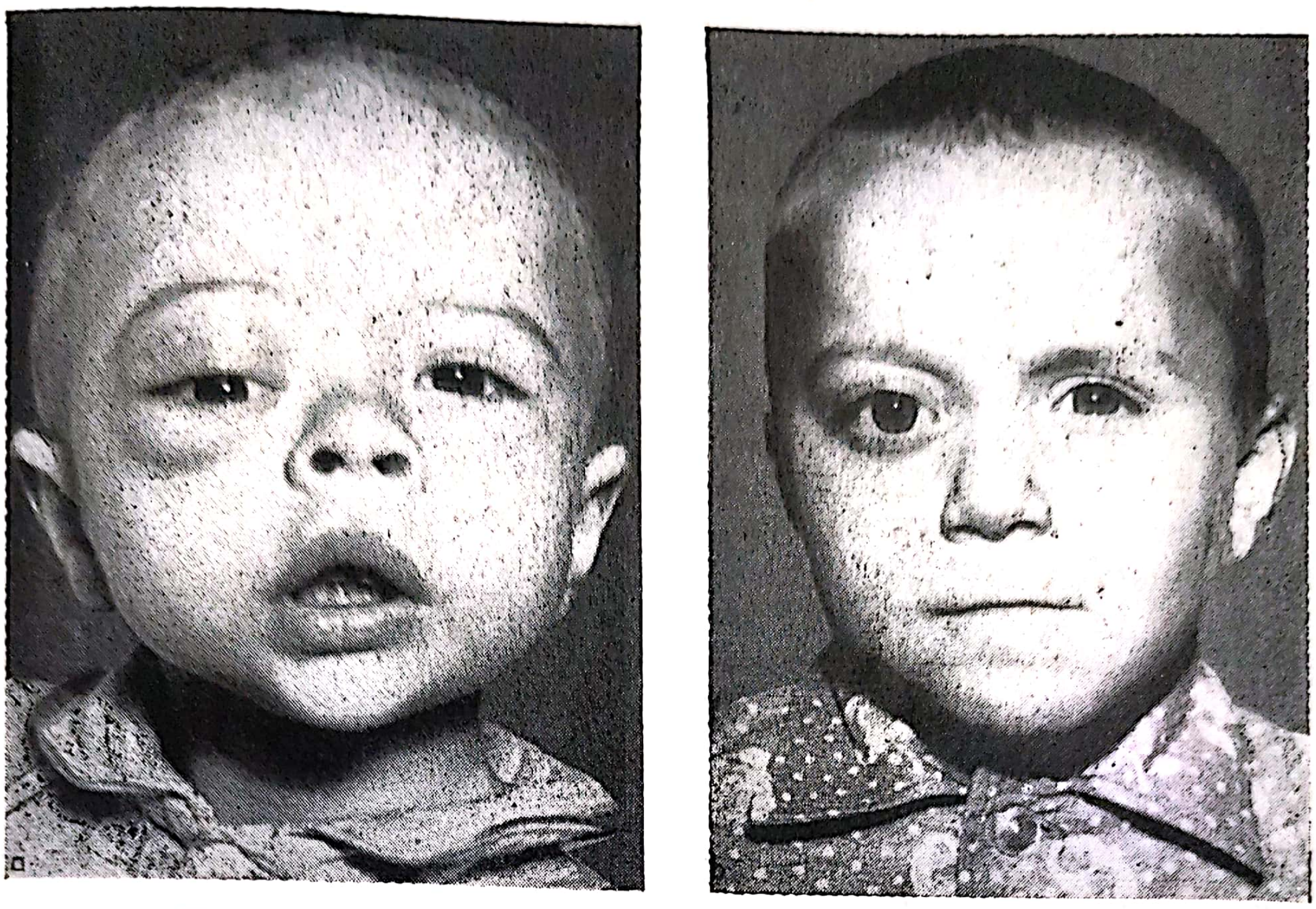

Fig. 271. — Histiocitoza X cu localizare orbitară în caz de: *a*, boala Letterer-Siwe; *b*, boala Hand-Schüller Christian.

dea diagnostice corecte de tumoare orbitară în caz de exoftalmie cu o eroare doar de 2% (Ossoinig și colab., 1970).

Diagnosticul diferențial al tumorilor orbitare va trebui făcut în primul rînd cu o serie de afecțiuni care dau exoftalmie. Printre acestea amintim procesele inflamatorii, ca *celulita orbitară*, *abcesul metastatic orbitar*, *tromboflebita de sinus cavernos*. *Celulita orbitară* are un debut acut cu febră și alte manifestări de infecție. Leziunea este unilaterală, cu tumefacție dureroasă și eritem al pleoapelor. Proptozisul este minim, dar din cauza tumefacției marcate a pleoapelor, acestea nu se pot deschide. Conjunctiva este roșie cu chemozis, dar corneea și mediile rămîn clare. Vederea nu este afectată. Cauza infecției este de cele mai multe ori stafilococul auriu din nas, gît sau curentul sanguin. Tratamentul constă în antibiotice cu spectru larg. Complicațiile celulitei orbitare sînt abcesul intraorbitar, meningita, abcesul cerebral sau tromboflebita de sinus cavernos, complicații care, însă, în ultimul timp, datorită antibioterapiei, sînt extrem de rare. Orbita este deseori sediul *abcesului metastatic* stafilococic mai ales la sugar, dar el cedează după antibioterapie. Cînd este colectat trebuie incizat. *Tromboflebita de sinus cavernos* este de obicei bilaterală dar predomină de o parte proptozis, chemozis, oftalmoplegie, stare septică. Apare de obicei după infecții paranazale sau furuncule ale buzei superioare și ale obrazului. Necesită antibioterapie intensă cu anticoagulante.

Cel mai dificil diagnostic al tumorilor orbitare este cu *pseudotumoarea orbitară*. Aceasta — așa cum îi spune și numele — nu este o tumoare adevărată, dar se manifestă clinic prin exoftalmie unilaterală de origine necunoscută. Tratamentul pseudotumorilor orbitare este simptomatic, antiinfecțios, antiinflamator.

Tratamentul tumorilor orbitare este chirurgical, urmat sau nu de radioterapie, după natura tumorii.

Particularităţile tumorilor orbitare

— La copil, tumorile orbitare benigne sînt mai frecvente decît cele maligne.

— Cele mai frecvente tumori orbitare la copii sînt hemangioamele şi tumorile disembrioplazice (epidermoide şi dermoide).

— Retinoblastoamele sînt tumori specifice sugarului mare şi copilului mic, au punct de plecare intraocular de unde prin invazie ocupă orbita, ajung intracranian pe calea nervului optic şi a chiasmei, bilateralizîndu-se.

— Tumorile orbitare primare maligne la copil sînt sarcoamele de diferite tipuri.

Tumorile vertebrale

Tumorile vertebrale aparţin domeniului neurochirurgiei numai în măsura în care ele ajung să comprime formaţiunile nervoase intrarahidiene, producînd fenomene de compresiune radiculomedulară.

Frecvenţă. Tumorile vertebrale la copii sînt rare. În seria Clinicii de neurochirurgie din Bucureşti (1936—1978) din totalul de 710 tumori vertebrale privind toate vîrstele, 32 (4,5%) au fost găsite la copii pînă la 16 ani. Cel mai mic copil în seria noastră a fost în vîrstă de 1 an şi 8 luni şi a prezentat o metastază vertebrală de origine renală. Nu pare să existe diferenţe de sex privind global tumorile vertebrale la copil, întrucît în cele 32 de cazuri a existat o repartiţie egală, 16 băieţi şi 16 fete.

Tabloul clinic. Spre deosebire de adulţi, la care tumorile vertebrale se manifestă iniţial clinic prin dureri (Arseni şi colab., 1959), la copil, mai ales la cel mic, deficitele motorii sau apariţia unei deformări a coloanei sau tumefacţii paravertebrale deschid tabloul clinic. La copiii mai mari, durerile la nivelul coloanei sau cele de tip radicular pot marca debutul afecţiunii vertebrale. Sediul durerii este de obicei la nivelul apofizelor spinoase corespunzătoare vertebrei afectate şi sînt deseori însoţite de o rigiditate vertebrală moderată. Durerile pot fi spontane şi exacerbate de mobilizări ale coloanei şi mai ales de tuse, strănut, rîs. Uneori bolnavii nu-şi găsesc o poziţie antalgică (Arseni şi Simionescu, 1968). Durerea, la început intermitentă, devine apoi continuă. Cîteodată copilul se plînge de dureri întinse pe mai multe segmente de coloană. Într-o fază mai avansată, apar fenomene de compresiune medulară care duc la dispariţia durerilor în membre odată cu instalarea paraplegiei, respectiv tetraplegiei. Durerea locală vertebrală însă se menţine. Paraplegia se poate instala lent, progresiv, sau brusc cu sindrom de transsecţiune medulară, cînd este totdeauna de tip flasc, indiferent de nivelul leziunii vertebrale şi este datorată unei fracturi vertebrale patologice.

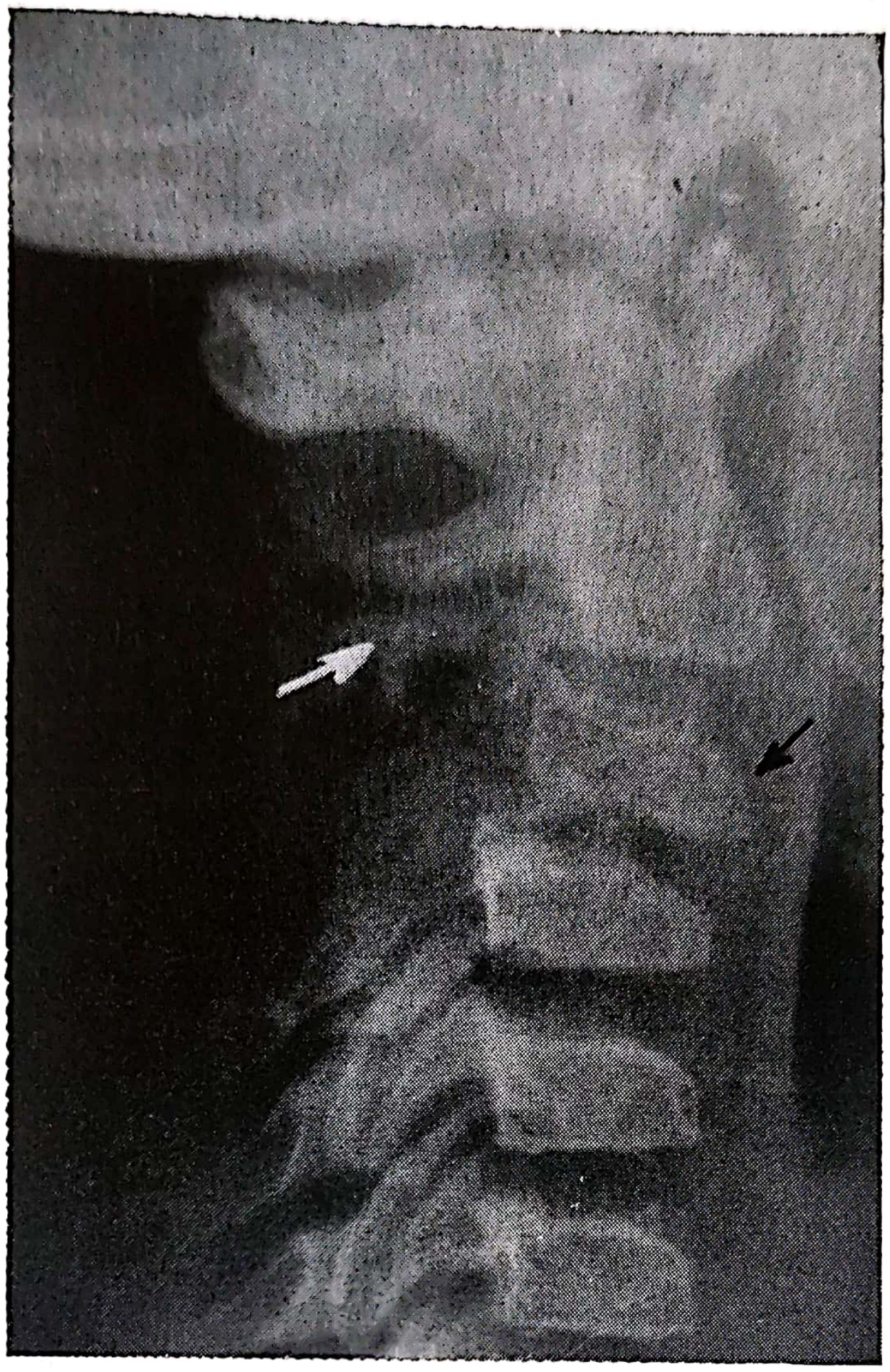

Fig. 272. — Tumoare cu mieloplaxe. Se evidențiază o întinsă zonă de liză osoasă cu caracter de os suflat, interesînd cu precădere arcul posterior și apofiza spinoasă C_2-C_3, precum și corpul vertebral C_3, din care cauză s-a produs și luxația posterioară.

Natura histopatologică. Tumorile vertebrale pot fi primitive sau secundare (fie metastatice de cele mai multe ori, fie prin invazie).

Tumorile vertebrale primitive

Dintre tumorile primitive benigne la copii predomină *tumorile cu mieloplaxe*. Aceste tumori contestate la copii de Poppe (1968) au fost prezente în 9 cazuri din cele 32 de tumori vertebrale ale seriei noastre. Vîrsta copiilor a variat între 4 și 16 ani. În privința repartiției pe sexe, au fost 5 băieți și 4 fete. Localizarea de predilecție a fost regiunea cervicală, urmată de regiunea lombară superioară. Radiografia coloanei vertebrale evidențiază leziunea, care la început poate să scape neobservată pe radiografia simplă, necesitînd tomografie. Modificările vertebrale sînt concludente pentru o tumoare cu mieloplaxe (fig. 272). Ablația lor totală duce la vindecări definitive.

Hemangioamele vertebrale urmează ca frecvență în cadrul tumorilor primitive benigne. Printre cele 32 de tumori vertebrale semnalate în seria

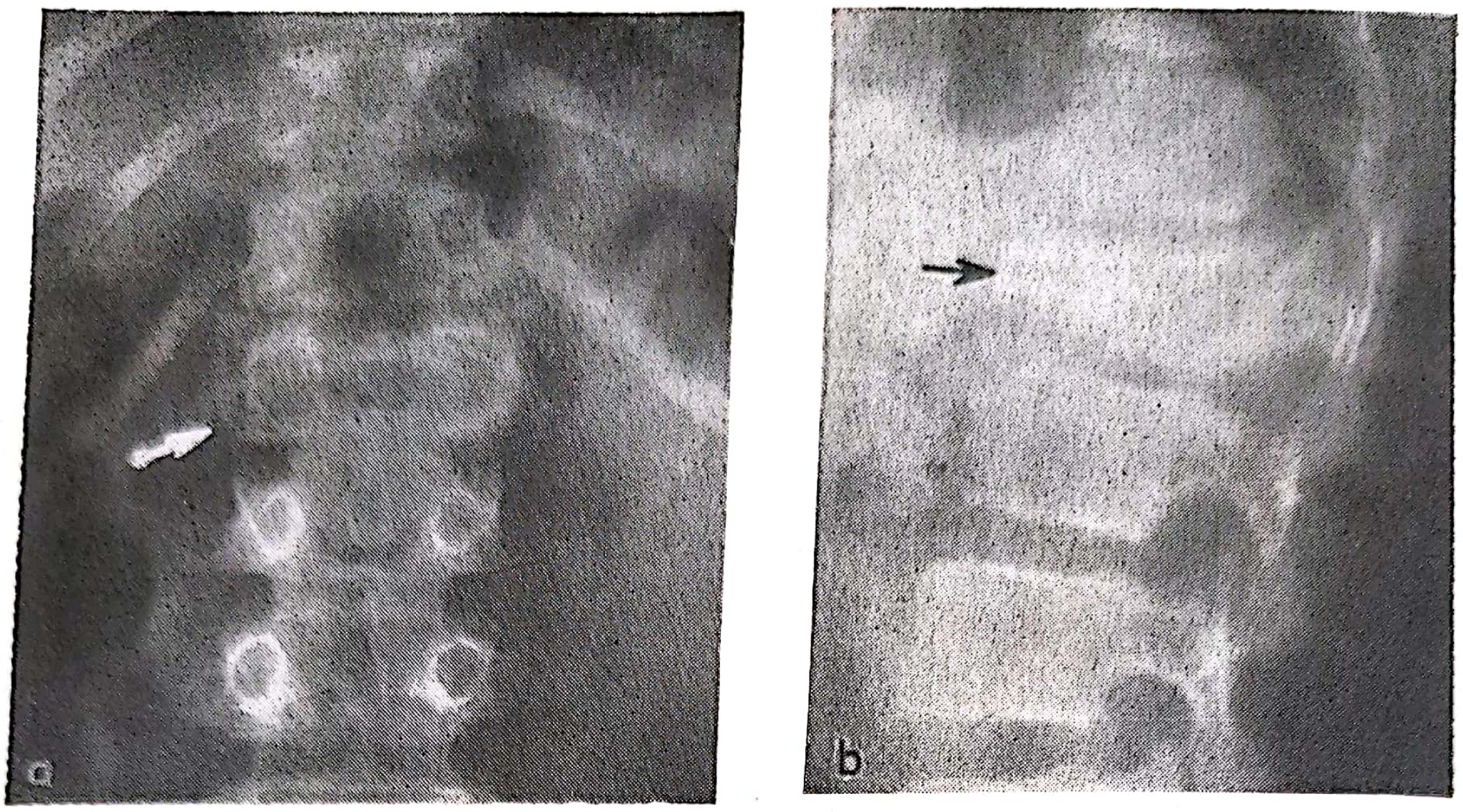

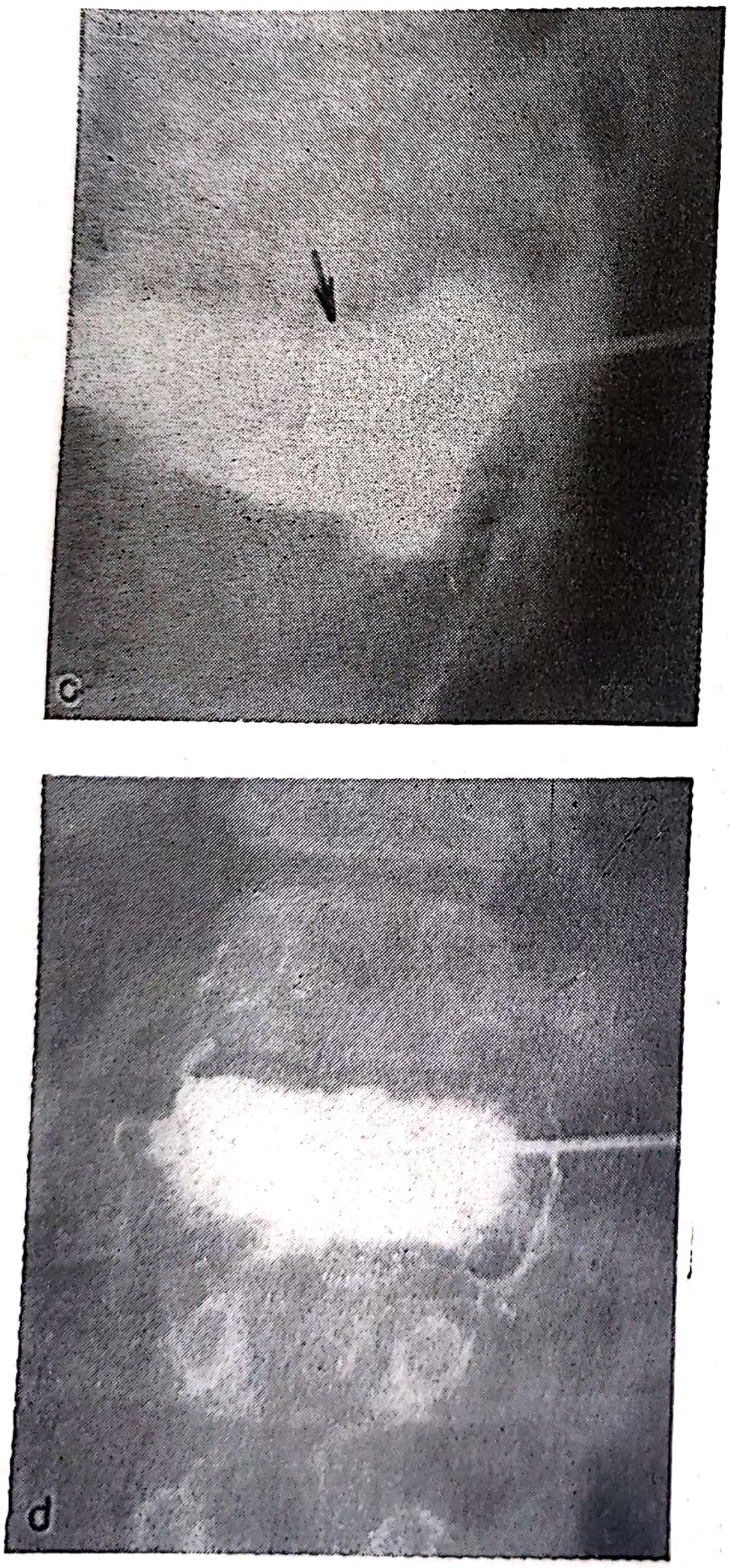

Fig. 273. — Hemangiom vertebral L_1. Radiografia coloanei vertebrale dorsolombare :

a, față ; *b*, profil. Flebografie : *c*, față ; *d*, profil.

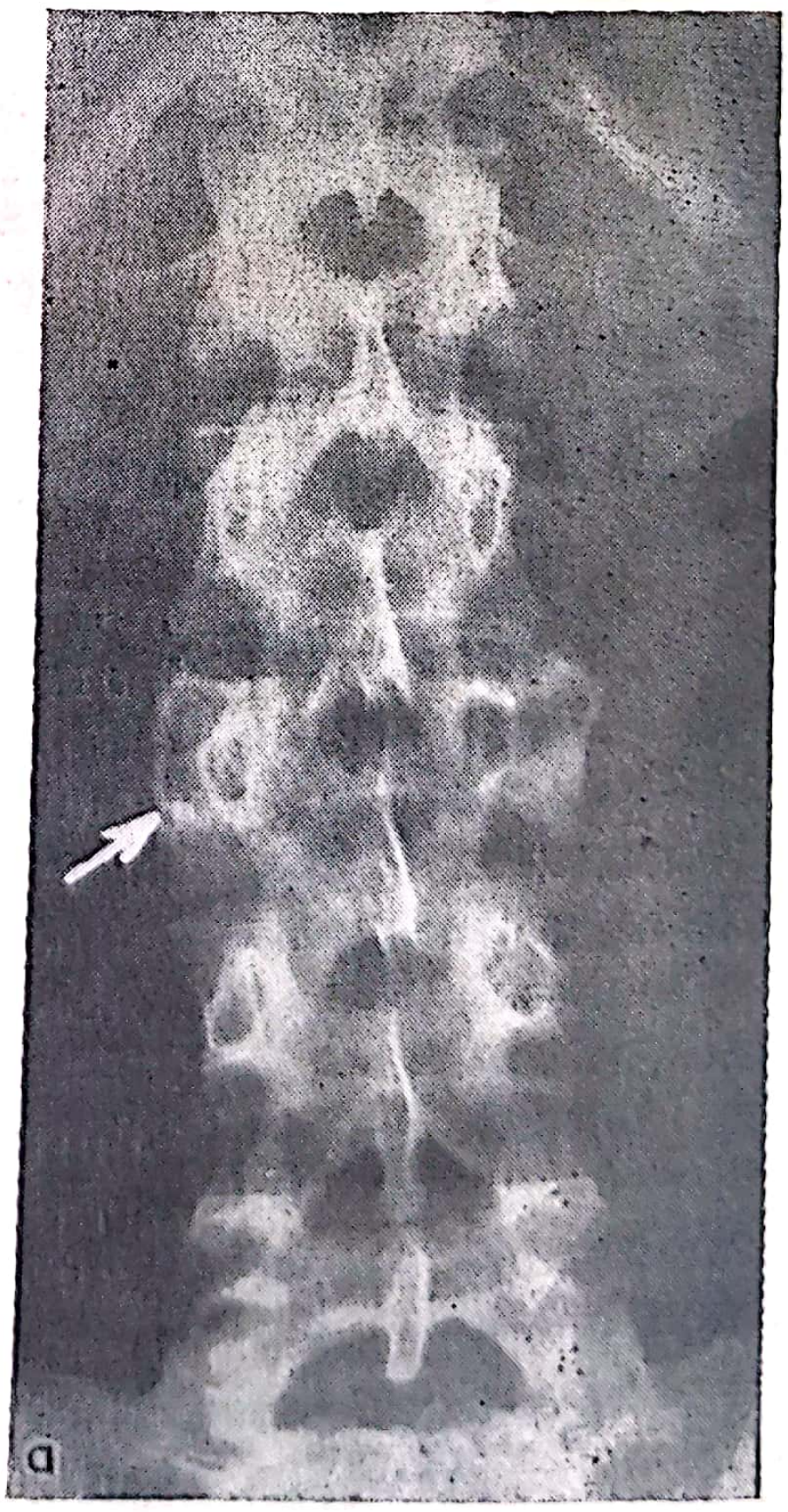

Fig. 274.

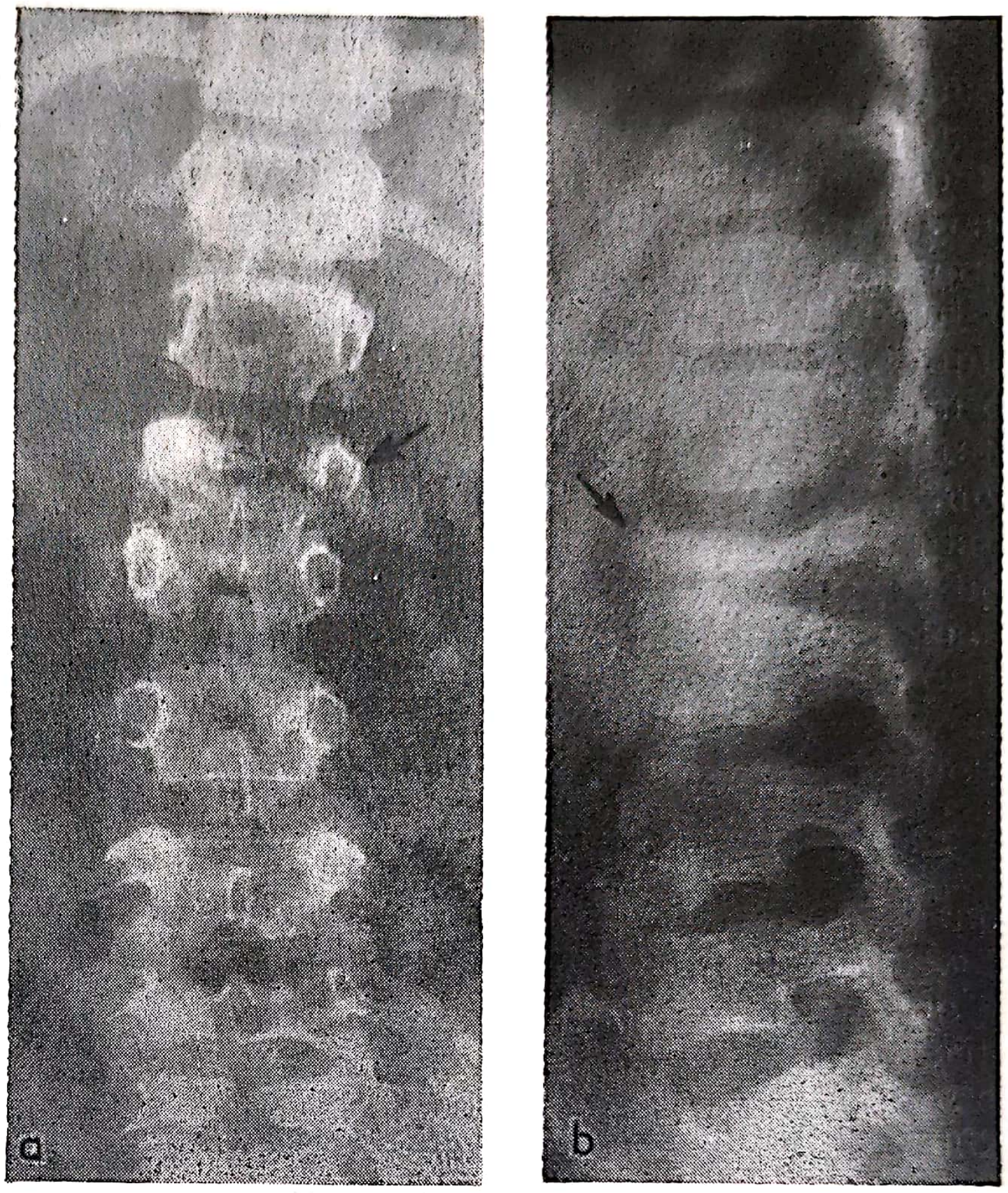

Fig. 275. — Granulom eozinofil vertebral L_2 cu fractură patologică. Se observă lipsa de vizibilitate a apofizei transverse L_1 drepte, precum și hipoplazia arcului costal T_{12} stînga : a, față ; b, profil.

Fig. 274. — Osteoangiom vertebral L_3. Radiografie : a, față ; b, profil ; c, macrografie.

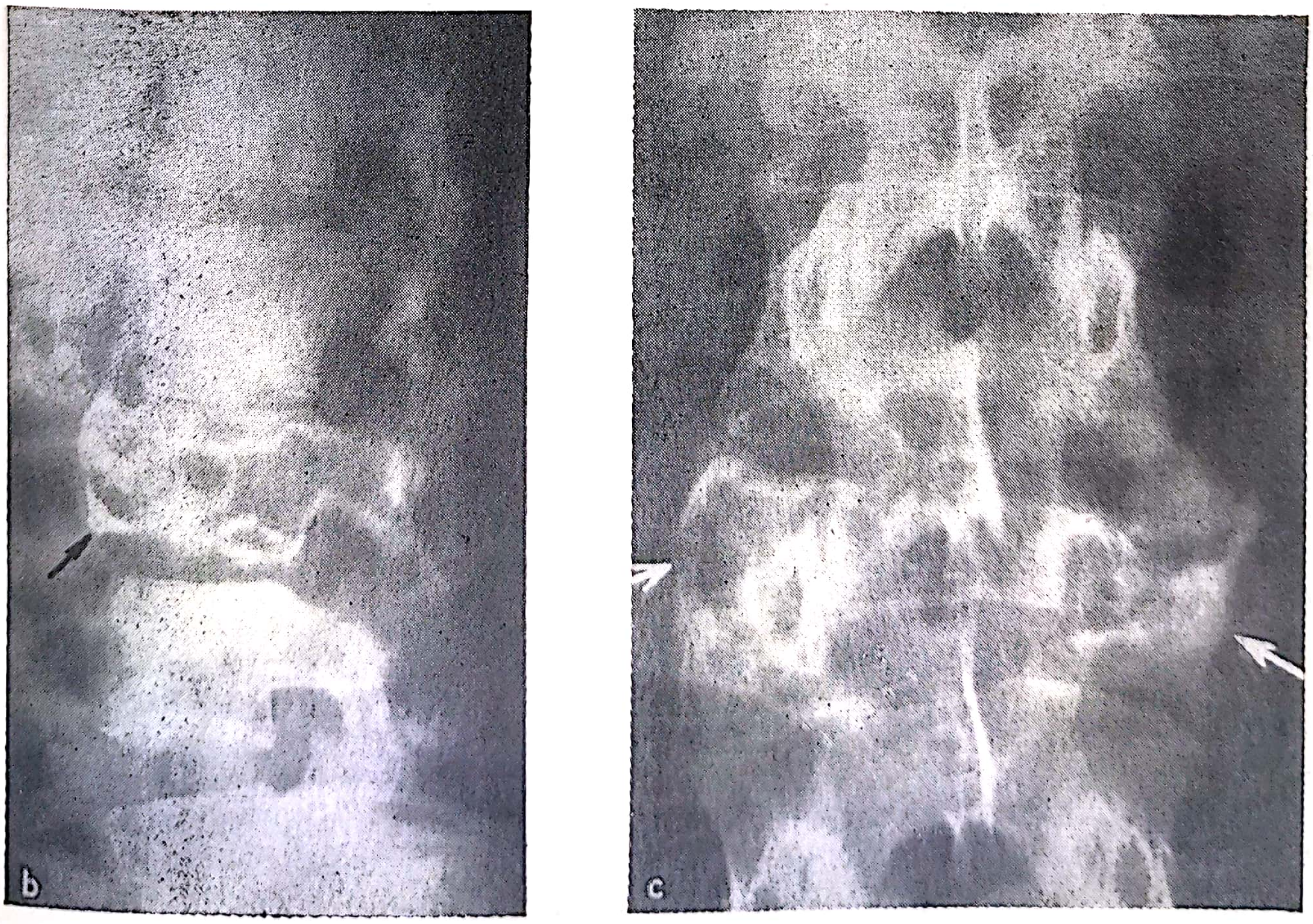

noastră au fost găsite șase hemangioame. Trebuie să subliniem incidența crescută a acestora la fete, și anume 5 fete din 6 copii, ca dealtfel și în localizarea craniană. Sediul tumorii este de obicei corpul vertebral, de unde aceasta invadează apoi elementele arcului vertebral. Clinic se manifestă sub formă de compresiune medulară. Imaginea radiologică este caracteristică cu aspect de fagure de miere sau de spumă de săpun. Aceste imagini corespund unei multitudini de lacune de diferite dimensiuni, care se produc prin ștergerea și dispariția trabeculelor orizontale ale spongioasei și astfel trabeculele verticale apar condensate și dispuse paralel (fig. 273 și 274).

Prognosticul acestor tumori este bun. În cazul hemangioamelor vertebrale însoțite de fenomene de compresiune medulară se va face laminectomie decompresivă urmată de radioterapie. În formele dureroase, radioterapia poate duce la sclerozarea tumorii și poate preveni apariția fenomenelor de compresiune medulară. La copil, în măsură mai mare decît la adult, radioterapia poate duce singură la retrocedarea fenomenelor de compresiune medulară. Printre tumorile benigne rare și reprezentate în seria noastră de unicate se află *condromul* la un băiat în vîrstă de 8 ani, o *tumoare dermoidă* a sacrului la o fetiță în vîrstă de 14 ani, un *teratom* sacrat la un sugar și un *granulom eozinofil* la un băiat în vîrstă de 8 ani cu sediul la L_2, expresie a unei histiocitoze X (fig. 275).

Dintre tumorile primitive maligne fac parte în primul rînd *osteosarcoamele*, 8 din 32 de cazuri, printre ele aflîndu-se și un osteocondrosarcom. Vîrsta copiilor a fost între 11 și 16 ani și numai la un caz în vîrstă de 3 ani a fost semnalată o varietate de *sarcom Ewing*.

Tumorile metastatice

Acestea sînt foarte rare la copii (doar 2 cazuri din 32), spre deosebire de adulți, unde metastazele vertebrale formează majoritatea tumorilor vertebrale. Originea acestor metastaze a fost un neoplasm renal într-un caz și un sarcom de gambă în alt caz. Tot aici amintim și un caz de limfogranulomatoză malignă cu afectarea coloanei vertebrale la un băiat în vîrstă de 16 ani (fig. 276). Printre tumorile maligne invadante cu punct de plecare în vecinătatea coloanei vertebrale citàm *limfosarcoamele* și *miosarcoamele* (2 cazuri și respectiv un caz în seria noastră). Alte tumori vertebrale sînt excepționale la copii. Menționăm că nu am înglobat printre tumorile vertebrale tumorile în bisac mediastinospinale sau abdominospinale, care invadează secundar canalul rahidian fără a infiltra coloana vertebrală.

Diagnosticul tumorilor vertebrale se face pe baza radiografiei simple a coloanei vertebrale, completată uneori de un examen tomografic.

Diagnosticul diferențial se va face la copii în primul rînd cu morbul lui Pott, unde radiografia coloanei vertebrale, ca și alte stigmate bacilare vor clarifica diagnosticul. De asemenea se va face cu osteomielita vertebrală, ca și cu alte compresiuni medulare datorate unor procese înlocuitoare de spațiu intrarahidian, dintre care tumorile intrarahidiene sînt pe prim plan. Dar aceste diagnostice diferențiale, care pun uneori probleme clinice, vor fi clarificate la examenul radiologic al coloanei vertebrale.

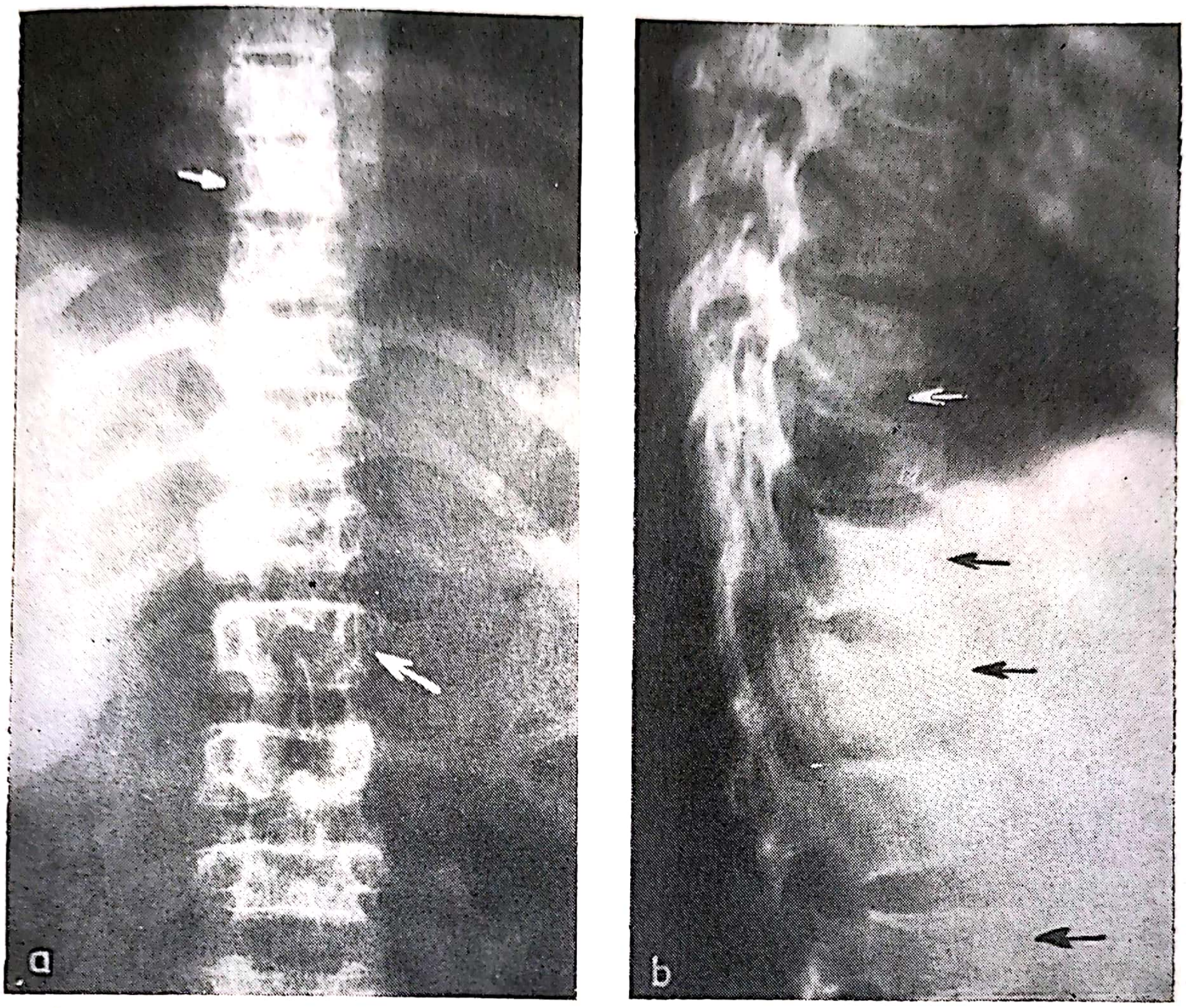

Fig. 276. — Tumori vertebrale metastatice. Radiografia coloanei toracolombare arată metastaze vertebrale multiple cu modificări întinse ale corpilor vertebrali T_8, T_{10}, L_1, L_4 și L_5; opacitate paravertebrală T_{10} predominant în dreapta: *a*, față; *b*, profil.

Prognosticul tumorilor vertebrale depinde de natura tumorii și de întinderea sa, ca și de gradul și vechimea compresiunii medulare.

Tratamentul tumorilor vertebrale este în principiu chirurgical de decompresiune sau chiar de ablația tumorii, utilizîndu-se în localizările în corpul vertebral abordul anterior al coloanei vertebrale. Rezultatele sînt mult mai bune la copii decît la adult.

Particularitățile tumorilor vertebrale

— Spre deosebire de adulți la care predomină tumorile metastatice, la copii predomină tumorile primitive și dintre acestea tumorile cu mieloplaxe, hemangioamele și osteosarcoamele primare.

— Recuperarea după tratament chirurgical sau radioterapeutic este mult mai evidentă decît la adult.

Tumorile intrarahidiene

În ultimele 2—3 decenii, deși numărul tumorilor medulare la copii semnalate în literatură a crescut mult, totuși ele sînt încă destul de puțin cunoscute. Acest fapt are drept consecință prelungirea suferinței copilului care este tratat în diferite servicii de pediatrie, contagioase, ortopedie sau neurologie, ajungînd în serviciul de neurochirurgie de multe ori în stadiul avansat al bolii. În cadrul tumorilor intrarahidiene deosebim *tumori primare* de origine meningomedulară şi *tumori secundare*, printre care amintim diseminările spinale consecutive unor tumori cerebrale operate sau neoperate (granulocitoamele de fosă cerebrală posterioară destul de frecvente la copii în evoluţia acestor tumori sau sarcoamele şi ependimoamele cu aceeaşi localizare), metastazele carcinomatoase, infiltratele leucemice, precum şi simpatoamele toracoabdominale invadînd secundar canalul rahidian. În capitolul de faţă în statistica Clinicii de neurochirurgie din Bucureşti au fost incluse numai tumorile primare de origine meningomedulară, exceptînd doar simpatoamele din motivul că sînt tumori de origine nervoasă şi specifice copilului. În schimb au fost excluse afecţiunile înlocuitoare de spaţiu intrarahidian de altă natură decît tumorale, cum ar fi angioamele medulare, parazitozele intrarahidiene, tuberculoamele şi abcesele intramedulare, epiduritele, chisturile arahnoidiene, hematomielia, precum şi lipoamele care însoţesc spina bifida.

Frecvenţa din ce în ce mai mare în literatură a tumorilor spinale la copii nu este reflectarea unei creşteri reale a frecvenţei lor, ci se datoreşte lărgirii cunoştinţelor despre afecţiunile neurochirurgicale la copii (Schäfer şi Weber, 1968). Statisticile privind frecvenţa tumorilor medulare variază foarte mult şi în general sînt greu de comparat între ele datorită faptului că unii (Korniansky, 1959; Dereymaeker şi colab., 1962), ca şi noi, fac o strictă delimitare a problemei, aşa cum am arătat mai sus. Majoritatea autorilor însă includ în această grupă pe lîngă tumorile intrarahidiene primare şi tumorile vertebrale (Pásztor şi colab., 1961; Paillas şi colab., 1963), toate tumorile paraspinale cu invadare secundară a canalului rahidian (Ingraham şi Matson, 1954), tumorile metastatice (Rand şi Rand, 1960), tuberculoamele intramedulare (Pásztor şi colab., 1961; Austin, 1959), malformaţiile vasculare medulare (Nittner, 1956; Hamby, 1944; Anderson şi Carson, 1953; Gerlach şi colab., 1967; Svien şi colab., 1954; Kordás şi colab., 1977) etc. Dealtfel, Rand şi Rand (1960), în tratatul lor de tumori intraspinale la copii, arată că, din 72 de „tumori”, numai 64 sînt tumori propriu-zise, opt din ele nefiind tumori ci anomalii vasculare (2), un sinus dermal, hernii de disc (4) şi un chist extradural spinal. Frecvenţa variază după diferite statistici şi datorită variaţiilor limitelor de vîrstă cuprinse. Astfel, Ingraham şi Matson (1954) cuprind în seria lor cazurile pînă la 12 ani, Klein (1960), Pásztor şi colab. (1961) cazurile pînă la 14 ani, Svien şi colab. (1954) pînă la 15 ani, Gallou (1956), Korniansky (1959), Arseni şi colab. (1967) pînă la 16 ani, iar Schäfer şi Weber (1968) cazurile pînă la 18 ani. Frecvenţa variază şi datorită faptului că unele materiale se referă numai la cazuri clinice, altele numai la materialul necroptic, iar altele la tot materialul.

În Clinica de neurochirurgie din Bucureşti, între anii 1936 şi 1965 au fost internate un număr de 42 de cazuri cu tumori intrarahidiene primare la copii faţă de 707 cazuri la adulţi, deci o proporţie de 1 : 7 sau 5,9% din totalul de tumori intrarahidiene (Arseni şi colab., 1967). Numărul tumorilor intrarahidiene primare la copii a crescut pînă în 1972 la 71 faţă de 1 286 la adulţi, iar pînă în 1978 inclusiv 105 faţă de 1 701 la adulţi, deci 6,1%. Datorită criteriilor diferite folosite în alcătuirea statisticilor, există discrepanță în ceea ce privește numărul global al tumorilor intrarahidiene la copii, raportul lor față de totalul tumorilor intrarahidiene (adulți + copii), precum și frecvența tumorilor medulare față de tumorile cerebrale. Astfel, în timp ce Korniansky (1959) publică 53 de cazuri la copii, reprezentînd 7,23% din totalul de 732 de tumori medulare, Dereymaeker și colab. (1962) raportează 16 cazuri de tumori intrarahidiene la copil, reprezentînd 20% din totalul de tumori medulare, Grant și Austin (1956) 30 de tumori medulare la copii din totalul de 409 cazuri, adică 7,3%, iar Nittner (1956) 38 de cazuri din totalul de 250 de tumori medulare, ceea ce echivalează cu 15% etc. După Pásztor și colab. (1961), ele reprezintă 10% din totalul tumorilor medulare. Frecvența tumorilor medulare la copii față de tumorile cerebrale reprezintă, după Korniansky (1959), 4,4% (53 de tumori medulare față de 1 200 de tumori cerebrale), deci un raport de 1 : 23. Ingraham și Matson (1954) publică 63 de tumori medulare față de 313 tumori cerebrale, deci un raport de 1 : 5 sau 20%. În seria noastră (1936–1978), acest raport este de 105 tumori medulare față de 1 094 de tumori cerebrale, adică de 1 : 11 sau 9,6%.

Sexul. Repartiția după sexe pe tot materialul este aproximativ egală, ceea ce concordă cu observațiile diferiților autori (Arseni și colab., 1967; Ingraham și Matson, 1954; Pásztor și colab., 1961; Gallou, 1956; Dodge și colab., 1957 etc.). Cele 105 tumori intrarahidiene au fost găsite la 54 de băieți și 51 de fete.

Vîrsta. Observațiile noastre privesc copii pînă la vîrsta de 16 ani. Maximum de frecvență a fost întîlnit în seria Clinicii de neurochirurgie din București între 14 și 16 ani, și anume 47 de cazuri (45%), și între 0 și 3 ani, 18 cazuri (17%). Cel mai mic copil a fost în vîrstă de 6 luni. Rezultă că tumorile intrarahidiene predomină la copii de vîrstă școlară și dintre aceștia la cei mai mari (Arseni și colab., 1967) și la copii între 0 și 3 ani. Korniansky (1959) găsește la copiii de vîrstă școlară o frecvență de 3 ori mai mare decît la preșcolari. Aceste date sînt în concordanță cu majoritatea autorilor, în afară de Ingraham și Matson (1954), care găsesc o mai mare frecvență a tumorilor intrarahidiene între 1 și 4 ani (33%) datorită incidenței mari a tumorilor congenitale din seria lor. De asemenea, Kordás și colab. (1977) arată în seria lor că proporțional cele mai frecvente tumori spinale la copii sînt între 1 și 3 ani, și anume 23 din 80 de cazuri. Relativ rară este frecvența sub un an. Mosberg (1951) citează din literatură (inclusiv cazul semnalat de el) 24 de tumori spinale la sugar, dintre care doar 11 au fost diagnosticate în timpul vieții, restul de 13 fiind diagnosticate la necropsie. În ultimii 20 de ani, însă, cazurile la sugar nu mai sînt o raritate, simptomele tumorii specifice sugarului și copilului mic fiind diagnosticate mai deseori intravitam (fig. 277).

Anatomie patologică. Tumorile intrarahidiene la copii se pot localiza la orice nivel al canalului rahidian, avînd o oarecare predominanță între D_4 și L_3, maximum fiind la D_{12}. Extinderea tumorii în înălțime este foarte variabilă, unele tumori intramedulare întinzîndu-se pe foarte multe segmente medulare (19 sau chiar 20), altele ocupînd înălțimea cîtorva vertebre, ca tumorile extradurale, şi în fine unele limitîndu-se la înălţimea unei singure vertebre.

În raport cu elementele canalului rahidian deosebim : tumori intramedulare (38%) şi tumori extramedulare (62%), din care subdurale 33,4% (tumori epidermoide, meningioame, neurinoame, sarcoame, ependimoame de coadă de cal), extradurale 19,1% (toate sarcoame) şi tumori în bisac extradural intra- şi extrarahidian 9,5% (Arseni şi colab., 1967).

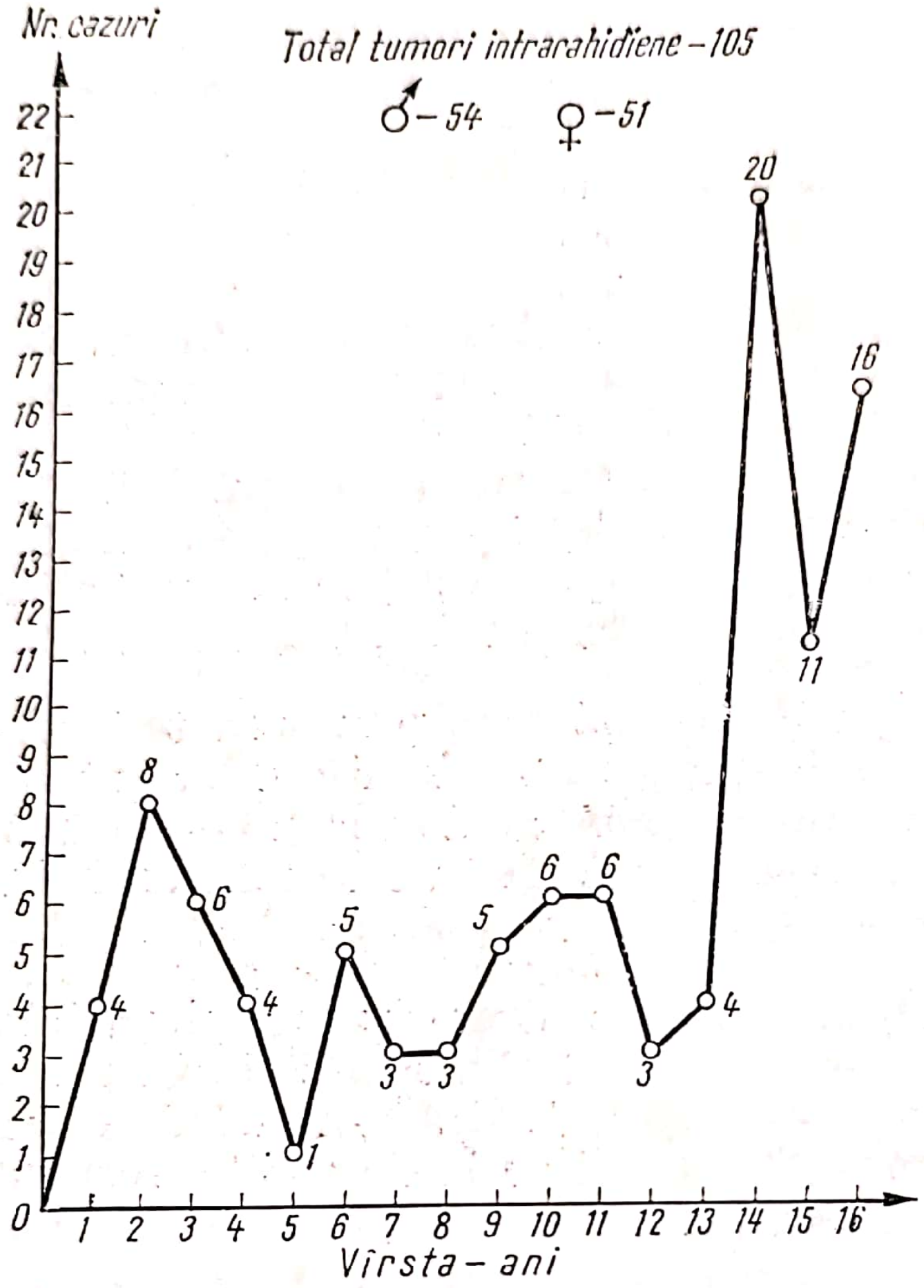

Fig. 277. — Distribuţia tumorilor intrarahidiene după vîrstă.

Tumorile intramedulare

Acestea sînt mai frecvente la copil : 38% (40 de cazuri) (Arseni şi colab., 1967) faţă de 21% din totalul tumorilor medulare găsite la adulţi şi copii (Arseni şi Ionescu, 1958). În majoritatea lor sînt glioame avînd originea în celulele ependimare sau în celulele gliale din substanţa cenuşie (Arseni şi Simionescu, 1968). După natura lor histologică, predomină ependimoamele. După Rand şi Rand (1960), acestea ocupă doar locul al doilea ca frecvenţă după astrocitoame, ependimoamele reprezentînd la ei numai 12,5% din tumorile medulare. În timp ce ependimomul este cea mai frecventă tumoare intramedulară, în creier el reprezintă doar 1,5% din totalul tumorilor intracraniene. Sediul de predilecţie al ependimomului intramedular este la copil regiunea toracală inferioară cu dezvol-

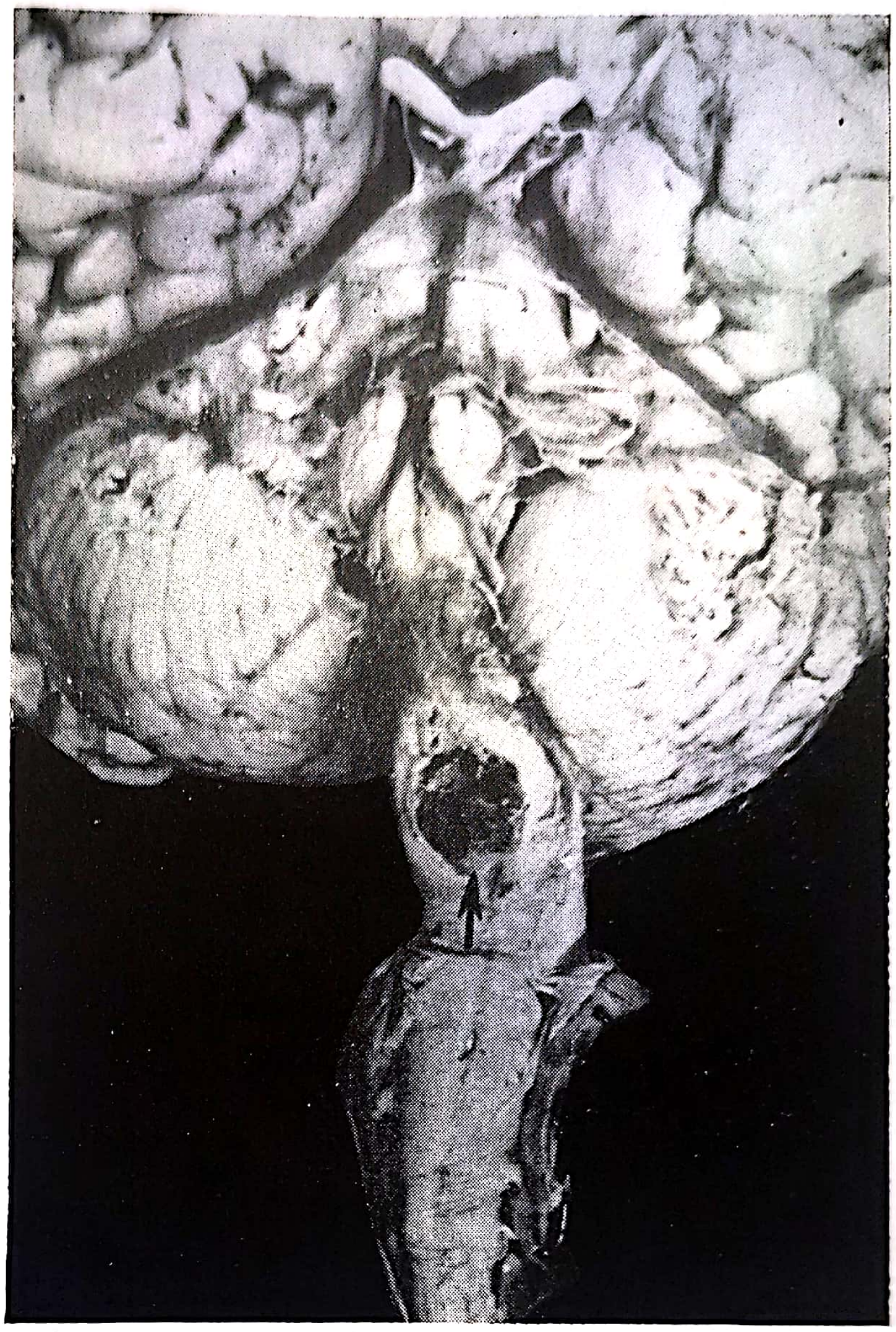

Fig. 278. — Tumoare intramedulară cervicală care se întinde pînă în regiunea toracală medie. Histologic, ependimom papilar. Piesă necroptică a unei fetițe de 12 ani.

tare din celulele ependimare ale ventriculului V al lui Krause, situat la nivelul umflăturii lombare, dar cele mai frecvente ependimoame intrarahidiene se găsesc la nivelul cozii de cal. În această regiune ele se dezvoltă din filum terminale (fig. 278).

Ependimoamele sînt tumori cu evoluție lentă și mai benigne, ajungînd la dimensiuni apreciabile în regiunea cozii de cal și formînd din această cauză majoritatea tumorilor gigante ale cozii de cal (Piganiol și colab., 1964). Ependimomul este o tumoare destul de bine delimitată, ceea ce permite ablația lui în multe cazuri, mai ales la nivelul cozii de cal. În afara ependimomului medular primar există și ependimoame secundare diseminate prin LCR de la un ependimom cerebral (două cazuri în seria clinicii noastre) sau ependimomul multifocal cu sediu independent intramedular și intracerebral, cum a fost cazul unei fetițe la care evoluția ependimomului medular a avut loc cu cîțiva ani înaintea celui cerebral.

Astrocitoamele maligne (glioblastomul multiform al lui Bailey) intramedulare sînt tumori rare dar nu excepționale. Verificarea lor se face în multe cazuri abia necroptic și de aceea cazurile clinice publicate sînt foarte rare. Fortuna și Giuffré (1971) apreciază că totalul astrocitoamelor

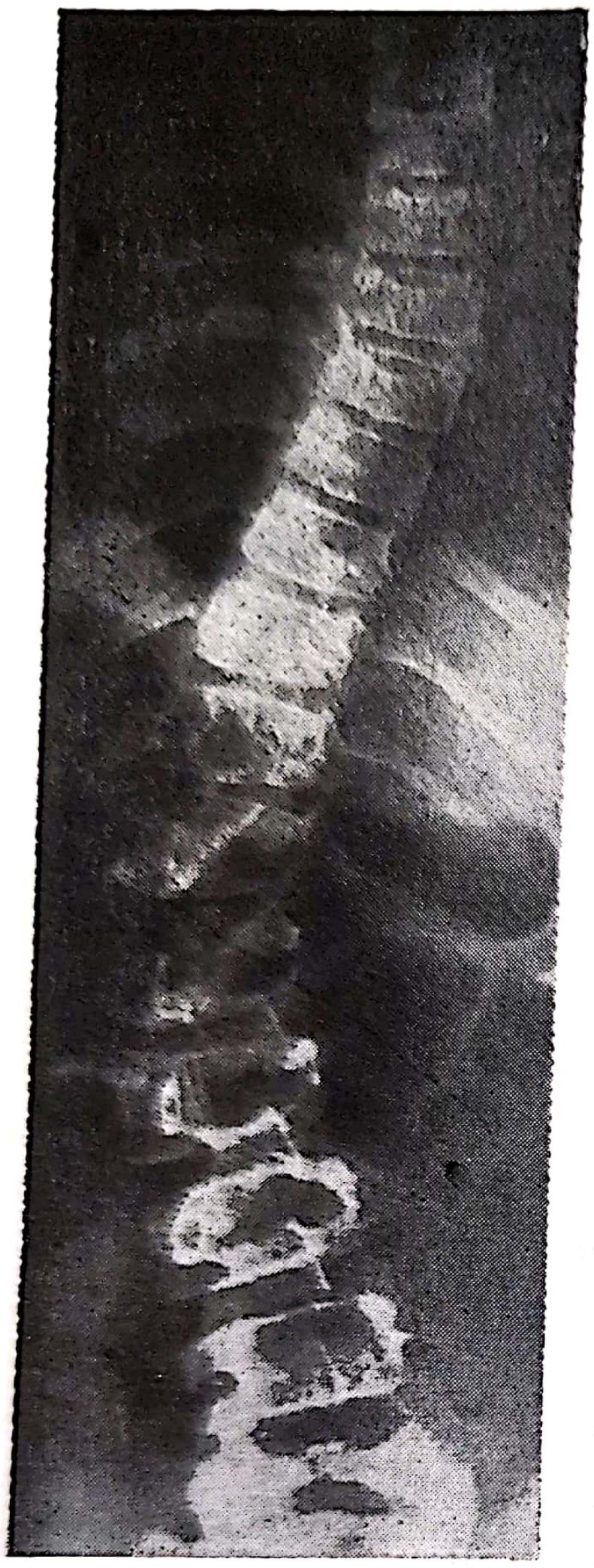

Fig. 279. — Deformări ale coloanei toracolombare într-un caz de glioblastom intramedular la o fetiță de 9 ani. Radiografia (față) arată scolioză a coloanei toraco-lombare.

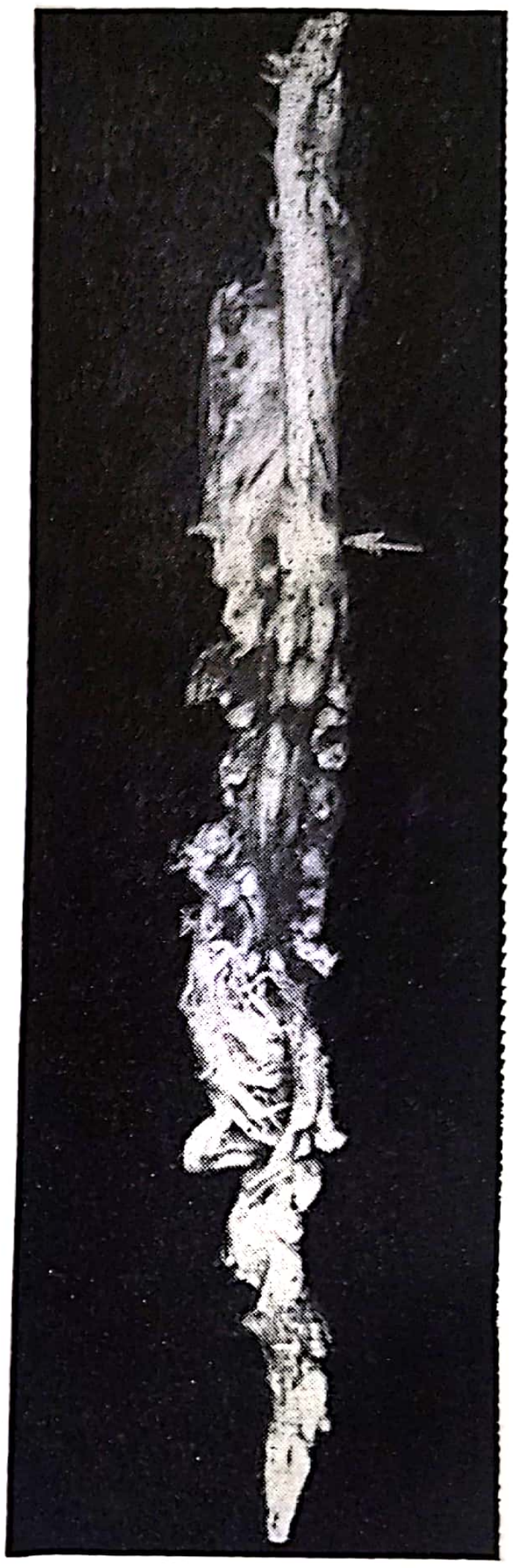

Fig. 280. — Tumoare intramedulară toracală. Histologic, astrocitom. Piesă necroptică a unui copil de 1 an și 7 luni.

maligne intramedulare publicate la copii și adulți este în jur de 60. Ceea ce este însă de remarcat este marea incidență a astrocitoamelor maligne înainte de vîrsta de 14 ani. În timp ce astrocitoamele maligne cerebrale sînt foarte frecvente și marea lor majoritate apare la adulți, fiind foarte rare sub vîrsta de 15 ani, astrocitoamele maligne intramedulare sînt rare la adult avînd o predilecție pentru sugar și copil. O altă caracteristică a astrocitoamelor maligne intramedulare la sugar și copil este frecvența lor mare la sexul feminin, în timp ce la adult, la care, după cum am semnalat anterior, sediul acestor tumori este predominant cerebral, raportul este invers. Astrocitoamele maligne intramedulare sînt asociate cu cavități medulare care provin fie din necroza porțiunii centrale a tumorii, fie din asocierea cu cavități de tip siringomielic sau hidromielic. Asocierea astrocitoamelor maligne intramedulare cu malformații ale coloanei vertebrale și ale măduvei nu este rară, fapt pentru care trebuie să admitem o relație între tumorile medulare — în special astrocitoamele maligne — și malformațiile coloanei și ale măduvei, în sensul unei predispoziții pe care aceste defecte de dezvoltare și aceste anomalii o au pentru dezvoltarea de tumoare (fig. 279). Nivelul medular preferat este cel cervicodorsal. Evoluția astrocitoamelor maligne este în medie de 6 luni pînă la exitus. Pe lîngă astrocitoamele maligne intramedulare primare există și astrocitoame maligne diseminate prin LCR de la un astrocitom malign cerebral, precum și astrocitoame maligne multifocale, care, la copii, sînt însă cu totul excepționale.

Astrocitomul fusiform deține locul doi ca frecvență în rîndul tumorilor intramedulare. Este o tumoare infiltrantă difuză, se întinde pe mai multe segmente, puțin vascularizată și are o culoare albicioasă; nu se poate extirpa în totalitate.

Astrocitomul fibrilar și protoplasmatic intramedular sînt tumori destul de rare, și totuși în literatura anglosaxonă sînt citate printre tumorile mai frecvente, datorită înglobării sub acest nume și a astrocitomului fusiform, așa cum o fac și Rand și Rand (1960). Tumori de consistență mai dură infiltrantă, deși natura lor histologică este benignă, astrocitomul fibrilar și protoplasmatic intramedular nu se pot extirpa în totalitate și nici nu pot beneficia prea mult de radioterapie (fig. 280).

Oligodendrogliomul este o tumoare rară (în seria noastră am avut doar un caz).

Hemangioblastomul, cunoscut sub numele de maladia lui Lindau, este o tumoare foarte frecventă în cerebel, dar se găsește numai rareori în măduvă și în retină, precum a descris-o Lindau. Noi nu am întîlnit nici un caz de hemangioblastom medular la copii în seria Clinicii de neurochirurgie din București.

Granulocitomul apare frecvent la copil ca o tumoare diseminată de la un granulocitom de fosă cerebrală posterioară operată. Uneori copiii cu granulocitoame de fosă cerebrală posterioară (cu sediul în ventriculul IV, vermis sau emisferă cerebeloasă) se prezintă deja cu diseminări spinale la internare. Există însă și granulocitoame intramedulare primare cu evoluție ceva mai benignă decît cele de fosă cerebrală posterioară.

Lipomul intramedular pur este o raritate și este localizat mai ales în regiunea cervicală sau dorsală superioară (Slade și Vinas, 1956). Deși prin natura sa histologică este benign, nu poate fi extirpat în totalitate. Este însoțit cel mai adesea de malformații ca splina bifidă, sindrom Klippel-Feil etc. Majoritatea lipoamelor intramedulare sînt situate parțial extra- și parțial intramedular. Iizuka (1971), dintr-un total de 247 de cazuri de spina bifida, semnalează 17 cazuri de lipoame spinale însoțite de spina bifida, toate aflîndu-se în regiunea lombosacrată. Lassmann și James (1967) găsesc printre 100 de cazuri de spina bifida occulta 26 de lipoame lombosacrate. Lipoamele însă însoțind disrafiile neurospinale sînt mult mai frecvente. Emery și Lendon (1969) apreciază frecvența formațiilor lipomatoase însoțind spina bifida occulta la peste 50% din cazuri, în timp ce Giuffré (1966) din 100 lipoame spinale găsește numai de 7 ori o spina bifida verificată radiologic. Taniguchi și Mufson (1950) apreciază că un lipom intraspinal apare aproape exclusiv numai în cadrul unei spine bifide și că un lipom spinal intradural în afara unei spine bifide ar fi o raritate excepțională.

Există deci puncte de vedere diferite în literatură despre frecvența lipoamelor. Aceste diferențe se datoresc și faptului că unii înglobează doar lipoamele subdurale, în timp ce alții le includ și pe cele subcutanate însoțind spina bifida occulta. Lipoamele intradurale fiind aderente de măduvă, respectiv de conul medular și elementele cozii de cal, odată cu evoluția lor lent progresivă ele produc fenomene neurologice sau le agravează pe cele existente; de aceea pun probleme de indicație operatorie cît mai timpurie și în același timp și dificile, constatare care i-a făcut pe unii autori să recomande doar operații decompresive (Slade și Vinas, 1956). Dar păreri divergente există și în privința localizării. În timp ce lipoamele pure neînsoțite de malformații disrafice au sediul de predilecție în regiunea cervicală sau toracală superioară, cele însoțind malformațiile disrafice au sediul de predilecție, ca și malformațiile disrafice ale coloanei, în regiunea lombosacrată.

Tumorile extramedulare

Reprezintă 62% din totalul tumorilor intrarahidiene la copii. Între ele deosebim tumori subdurale 33,4%, tumori extradurale 19,1% și tumori „în bisac" (în „ceas de nisip") 9,5% (Arseni și colab., 1967).

Tumori extramedulare subdurale. Neurinoamele (16,7% din totalul tumorilor medulare la copii) au mai ales sediul subdural, și mai rar în bisac cu sediu intra- și extrarahidian. Neurinoamele intrarahidiene sînt la copii mai frecvente decît cele intracraniene. Apar mai ales la copiii școlari. Ele se dezvoltă de cele mai multe ori din rădăcinile posterioare și sînt localizate subdural pe fața posterioară sau posterolaterală a măduvei. Forma lor caracteristică este reprezentată de tipurile de tumoare „în bisac" (în „ceas de nisip"), care se dezvoltă dintr-o rădăcină în spațiul intra- sau extradural, și se extind în afara canalului rahidian prin gaura de conjugare respectivă. Uneori sînt o manifestare a unei neurofibromatoze (boala lui Recklinghausen). În acest caz sînt însoțite și de alte semne ale bolii (ca pete de culoarea cafelei cu lapte pe piele sau noduli în țesutul subcutanat). Aceste neurinoame pot fi multiple și simultane (mai ales în coadă de cal) sau pot apărea cu localizare la nivel diferit. Neurinoamele fiind tumori bine delimitate, neinvadante, se pretează la ablația totală și fiind tumori benigne au un prognostic excelent dacă au fost operate la timp.

Meningioamele, mai rare la copii decît la adulți, au avut sediul subdural într-un procent de 4,8% în seria noastră și de 3,1% în seria lui Rand și Rand (1960). Ele se întîlnesc la copii de 4 ori mai rar decît la adult (Korniansky, 1959). Frecvența de 16,6% în seria lui Grant și Austin (1956) este o excepție. Apar după vîrsta de 10 ani. Meningiomul intrarahidian se dezvoltă mai ales subdural (extradural numai excepțional), avînd originea la nivelul inserției ligamentului dințat, fie din dura mater, fie din arahnoidă. Aceasta este explicația faptului că această tumoare nu apare sub nivelul vertebrei D_{12} (unde ligamentul dințat se termină) și de ce se dezvoltă cu precădere pe partea laterală a măduvei. Meningiomul este o tumoare benignă, bine delimitată, de culoare roz-cenușie. Se pretează la extirpare totală, necesitînd însă și ablația durei mater la locul ei de inserție pentru a preveni o recidivă.

Tumorile disembrioplazice au fost mult timp socotite la copil curiozități anatomoclinice. În seria Clinicii de neurochirurgie ele reprezintă 11,9% (Arseni și colab., 1967) din totalul tumorilor intrarahidiene la copil și 15% (Arseni și colab., 1968), respectiv 1 din 6 tumori medulare primare la copil este disembrioplazică Printre tumorile disembrioplazice intrarahidiene deosebim : tumori epidermoide, tumori dermoide și teratoame. Dintre ele, teratoamele sînt cele mai rare.

Este acceptată ideea că aceste tumori ar proveni din incluzii embrionare, deci că ar fi congenitale. Dar factorul care determină dezvoltarea lor spre un epidermoid sau spre un dermoid este vîrsta vieții embrionului la care apare incluziunea și care determină poziția și structura tumorii rezultate. O incluzie în viața embrionară timpurie cauzează izolarea de celule ectodermale multipotențiale, capabile să formeze păr, elemente glandulare și produse ale acestora. La o epocă mai tardivă, incluziunile au celule care sînt deja diferențiate și astfel dezvoltarea tumorală este limitată la un epiteliu simplu scuamos.

Dar pe lîngă aceste tumori congenitale există și tumori epidermoide necongenitale, cîștigate. Este vorba de observația princeps a lui Choremis și colab. (1956) care publică primele șase cazuri de tumori epidermoide intraspinale la copii tratați anterior pentru meningite TBC etc. Toți acești copii au fost tratați cu streptomicină intratecal prin puncții lombare multiple. Acești autori emit ipoteza, azi acceptată și de alți cercetători, ca Khandrikova-Mareeva (1959), Manno și colab. (1962) etc., că absența mandrinului la acele de puncție lombară a mărit posibilitatea introducerii de fragmente epidermice în ac și, prin injectarea streptomicinei, introducerea acestora în canalul spinal. La aceste cazuri, după 3—6 ani de la vindecarea meningitei TBC, a apărut o rigiditate spinală și au fost găsite intraoperator tumori epidermoide, de obicei multiple (Oeconomos și Caracalos, 1957 ; Mareeva, 1962). Acești autori susțin că, deși este general acceptată teoria potrivit căreia aceste formații se nasc și provin din incluziuni de celule cutaneoectodermale deplasate (Boestrom, 1897), la pacienții cu meningită TBC este mai probabil ca celulele epiteliale să se fi implantat prin puncție lombară decît ca ele să reprezinte incluziuni celulare (deja prezente în timpul dezvoltării embrionare) care să fi fost activate prin stimularea locală cu puncții lombare și injecții intratecale. Cercetări experimentale efectuate pe cîini au demonstrat posibilitatea transformării fragmentelor dermoepidermice introduse accidental în spațiul subarahnoidian în chisturi epidermoide (Oblu și colab., 1967). Reiese deci că este o tendință în a admite existența tumorilor epidermoide congenitale prin incluziuni embrionare și existența tumorilor epidermoide necongenitale, cîștigate prin implantări de epidermă. Sediul tumorilor disembrioplazice semnalate în seria noastră a fost dorsal inferior și lombar. Nivelul cel mai înalt atins a fost T_7. În toate cazurile noastre, aceste tumori au fost subdurale extramedulare, dar există rareori și localizări intramedulare. Sînt tumori benigne și fiind bine delimitate și incapsulate se pretează la o ablație totală.

Tumorile extradurale intrarahidiene primare găsite în seria noastră au fost în totalitate sarcoame, ele reprezentînd 21,9% (1978) din tumorile intrarahidiene raportate la copii față de procentul de 15,6% dat de Rand și Rand (1960). Ele sînt de două ori mai frecvente la copii decît la adulți. Sediul lor este în regiunile dorsală și lombară. Sînt tumori bine delimitate și se pot extirpa în totalitate, dar recidivează. Excepțional sarcomul poate fi dependent de fața internă a durei (un caz din seria noastră).

Simpatoamele

Printre tumorile în „bisac” (în „clepsidră”), specifice sugarului și copilului mic, se numără și tumorile neurogene intratoracice și intraabdominale, care pătrund secundar în canalul rahidian printr-una sau mai multe găuri de conjugare. Este vorba de tumori originare fie din țesutul nervos simpatic, fie din ganglionii simpatici paravertebrali, fie din medulara suprarenalei care are o origine embrionară similară. Într-adevăr, din creasta neurală a embrionului se dezvoltă tubul neural și creasta ganglionară cu celule nediferențiate, care sînt celule simpatice embrionare numite simpatogonii. Acestea din urmă se diferențiază, pe de o parte, în celule ganglionare, simpatoblaști, care vor da celula ganglionară simpatică adultă, deci țesutul simpatic, și pe de altă parte în celule cromafine, feocromoblaști, care prin maturare vor da feocromocitul, deci țesutul cromafin al medularei suprarenale. De aci, după gradul de maturitate celulară a tumorilor cu această origine deosebim : simpatogoniomul, simpatoblastomul și ganglioneuromul din seria ganglionului simpatic și feocromoblastomul, respectiv feocromocitomul originar din celula cromafină a medularei suprarenale care are și acțiune hormonală, motiv pentru care aceste tumori se mai numesc și simpatoame „secretante”, întrucît ar produce amine presive. Ele se însoțesc clinic de hipertensiune arterială, tulburări digestive, hipersudație și biologic de creșterea excreției urinare a derivaților adrenalinei și noradrenalinei (Christiaens și colab., 1964). Feocromocitoamele nu intră în studiul capitolului nostru, întrucît nu invadează canalul rahidian.

Denumiri. Tumorile originare din celulele ganglionare simpatice sînt cunoscute în literatură sub diferite denumiri, ca neurocitoame, neuroblastoame, neuroblastoame simpatice, simpatogonii, simpatoame embrionare, simpaticoblastoame, simpatoblastoame, gangliosimpaticoblastoame, ganglioneuroame, simpatoame. Unii utilizează încă și azi numele de neuroblastoame pentru aceste grupe de tumori, deși încă din 1926 Bailey și Cushing au sugerat termenul de simpaticoblastom, pentru a evita confuzia cu neuroblastoamele intracerebrale. Willis (1953) preferă termenul de neuroblastom pentru toate formele maligne ale acestor tumori. Aceeași nomenclatură o folosesc și Sutow (1956), Gross și colab. (1959), Rand și Rand (1960), Bodian (1959). Adesea însă este greu de precizat gradul de diferențiere a acestor tumori, deoarece există, în majoritatea cazurilor, în cadrul aceleiași tumori, celule ajunse la diferite grade de maturitate (fig. 281).

Clasificare. Blacklock (1934) prezintă o clasificare a acestor tumori bazîndu-se pe tipul dominant de celule :

I. *Simpatoblastoame* (maligne în totalitate) : nediferențiate (simpatogonioame) ; diferențiate (simpaticoblastoame ; gangliosimpaticoblastoame).

II. *Ganglioneuroame* provenite numai din celule mature.

Fig. 281. — Aspecte microscopice de simpatoblastom:

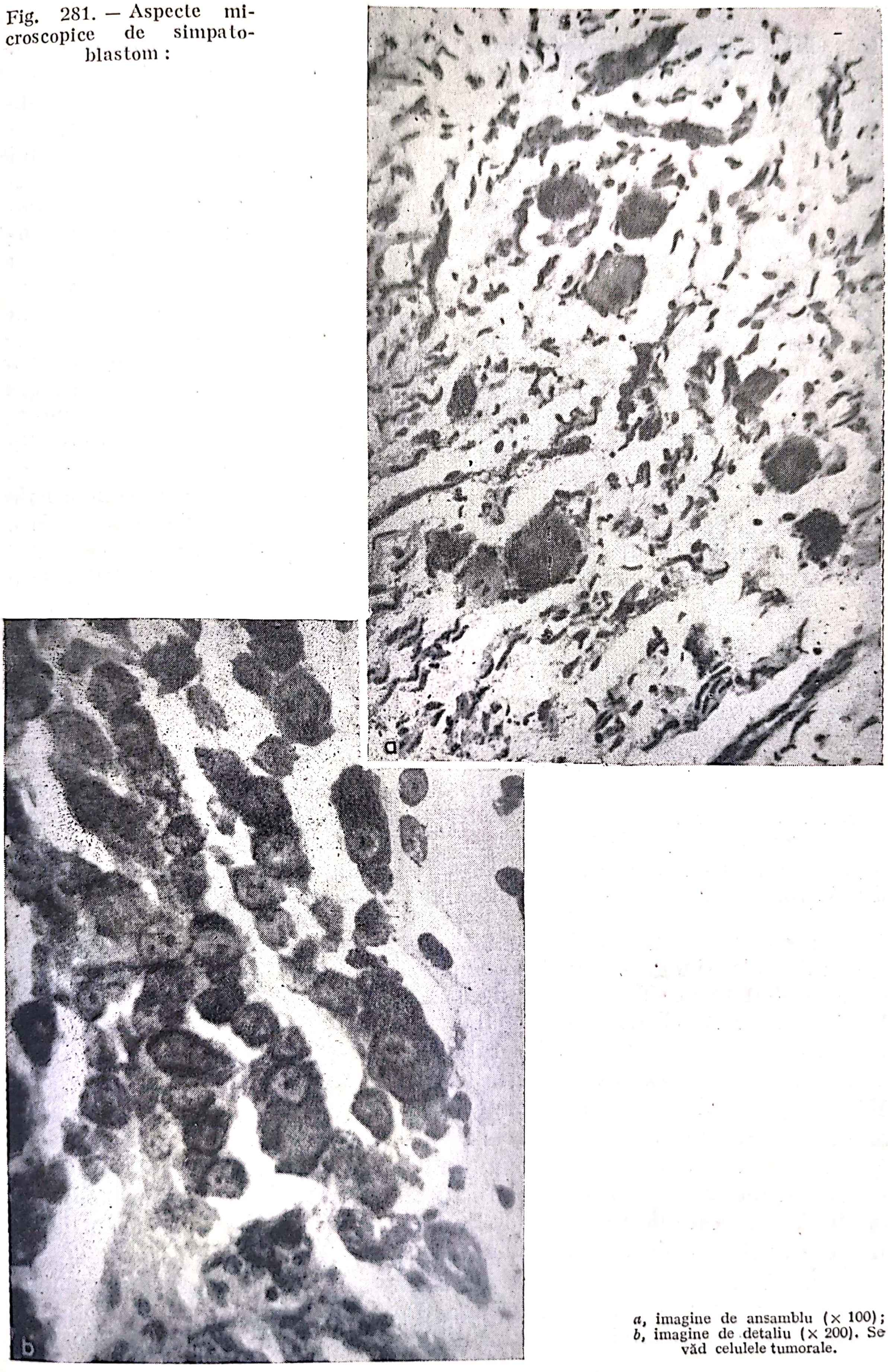

a, imagine de ansamblu (× 100); *b*, imagine de detaliu (× 200). Se văd celulele tumorale.

III. *Paraganglioame* (compuse din feocromoblaşti şi feocromociţi).

Deci, pentru seria ganglionară: simpatogoniom, simpaticoblastom, gangliosimpaticoblastom şi ganglioneurom. Noi am adoptat termenul de simpatoame pentru acest grup de tumori cu subdiviziunile sale (simpatogoniom, simpatoblastom şi ganglioneurom), aceste denumiri reflectînd de fapt diferite grade de malignitate legate de gradul de maturitate celulară, de la simpatogoniomul cel mai malign pînă la ganglioneuronul provenit din celule adulte, deci benign ca structură. Simpatoamele sînt tumori ale vîrstei timpurii; 76% din cazurile lui Gross şi colab. (1959) au avut vîrsta sub 5 ani; în seria lui Bodian (1959), marea majoritate a pacienţilor au avut sub 4 ani; la 40% din aceştia, tumorile au apărut la vîrsta de sugar. Există şi cazuri de simpatoame congenitale. Astfel, Christiaens şi colab. (1964) citează un caz raportat de Hagstrom, care a observat o asemenea tumoare chiar la un făt, iar în seria noastră a existat un copil în vîrstă de 6 luni născut paraplegic, care avea o tumoare paravertebrală lombară stîngă calcificată. Simpatoamele se dezvoltă cel mai adesea din lanţul simpatic paravertebral, dar se pot naşte din orice punct al corpului conţinînd ţesut simpatic. Există o predominanţă a formelor abdominale şi intratoracice, aşa după cum atestă marile statistici ale lui Gross şi colab. (1959) şi Bodian (1959). Tumorile simpatice abdominale sînt cele mai frecvente, dar cele intratoracice invadează mai frecvent canalul rahidian decît cele abdominale. Tumorile intraabdominale prezintă în 50% din cazuri calcificări (ele sînt descoperite mai tardiv decît cele toracice). De aceea, o tumoare abdominală cu calcificări intratumorale la sugar, proiectată paravertebral — vizibilă la radiografie simplă —, este cu mare probabilitate o tumoare simpatică. Dimensiunile neobişnuit de mari ale tumorilor intratoracice (fig. 282) şi intraabdominale (fig. 283) rămîn multă vreme asimptomatice sau oligosimptomatice. Din cele şapte cazuri din seria noastră pînă în 1978, care s-au internat cu fenomene de compresiune medulară, la numai două din ele fusese diagnosticată anterior o tumoare intratoracică; în celelalte 5 cazuri, trei tumori intratoracice, respectiv două intraabdominale, au fost descoperite abia după internare în Clinica de neurochirurgie. Invadarea canalului rahidian se face extradural.

Frecvenţa acestor tumori este mare, dar numai un număr restrîns din ele ajung să invadeze canalul rahidian. Astfel, conform statisticii lui Bodian (1959), din 129 de cazuri de tumori simpatice cu diferite localizări, numai 17 au prezentat fenomene de compresiune medulară prin invadare epidurală a canalului rahidian. În cadrul tumorilor medulare, simpatoamele reprezintă procente foarte variate după unii autori. Astfel Klein (1960) găseşte 42,5% simpatoblastoame în seria lui, şi anume 17 asemenea cazuri din 40 de tumori medulare. Rand şi Rand (1960) întîlnesc 5 simpatoame din 72 de procese expansive intrarahidiene sau 5 din 64 de tumori medulare. Lepintre şi colab. (1973) în seria lor au avut o incidenţă de 30% din tumorile medulare la copii. Kordás şi colab. (1977) întîlnesc trei cazuri din 80 de tumori spinale la copii.

În Clinica de neurochirurgie din Bucureşti, între 1936 şi 1978 au fost internate şapte cazuri cu simpatoame din totalul de 105 tumori medulare la copii (6,66%), invazia canalului rahidian făcîndu-se în 5 cazuri de la o

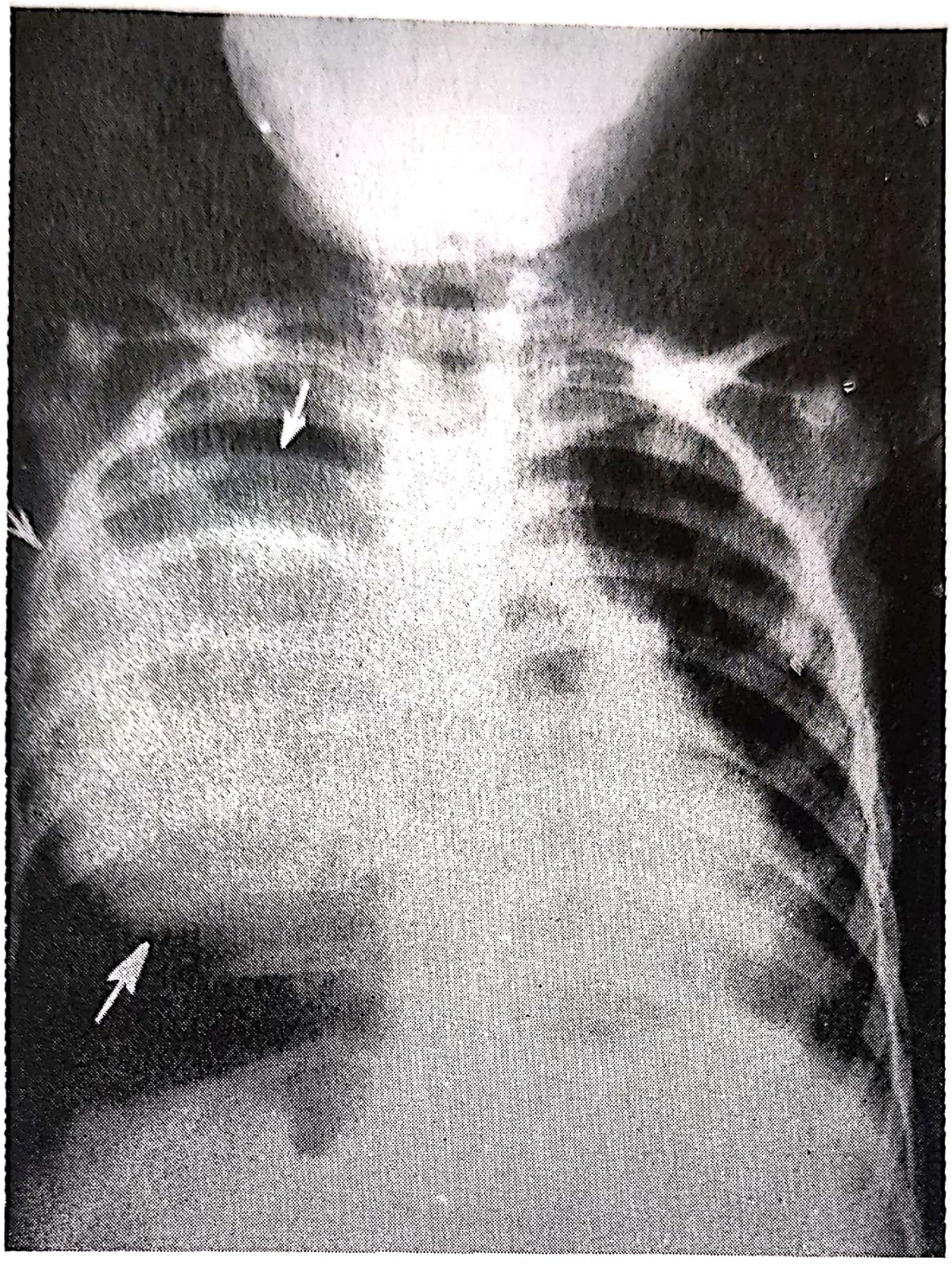

Fig. 282. — Radiografia toracelui la un copil de 1 an și jumătate cu simpatom. Se observă o opacitate tumorală (simpatoblastom), rotundă, neomogenă, de tonalitate subcorticală, care ocupă cele 2/3 inferioare ale hemitoracelui drept în strîns contact cu mediastinul; neoformația îndepărtează și lărgește spațiile intercostale 4, 5 și 6 de partea dreaptă, deplasînd mediastinul și pediculul vascular spre stînga.

tumoare intratoracică, iar în două cazuri de la o tumoare intraabdominală (paravertebrală). Dintre aceștia, 6 au avut vîrsta sub 3 ani. Potrivit statisticilor mari, evoluția acestor tumori arată că 60% decedează în primele șase luni și 90% după o evoluție clinică de un an. Mai bun este prognosticul la sugar. În seria noastră de șapte copii, patru au prezentat ganglioneuroame operate cu evoluție favorabilă și vindecare; unul, neoperat (familia a refuzat operația), a evoluat cu regresia spontană a tumorii pulmonare, dar a rămas paraplegic; la un al șaselea caz, în vîrstă de 1 $^1/_2$ an, care prezenta un simpatoblastom toracic, s-a făcut ablația tumorii intrarahidiene, fenomenele neurologice au regresat rapid, dar copilul a decedat în decurs de 6 luni prin metastaze multiple. Al șaptelea copil, în vîrstă de 6 luni, la care s-a făcut ablația tumorii intrarahidiene, era încă în viață după 3 ani de la intervenție, dar era tot paraplegic, starea generală fiind însă foarte bună.

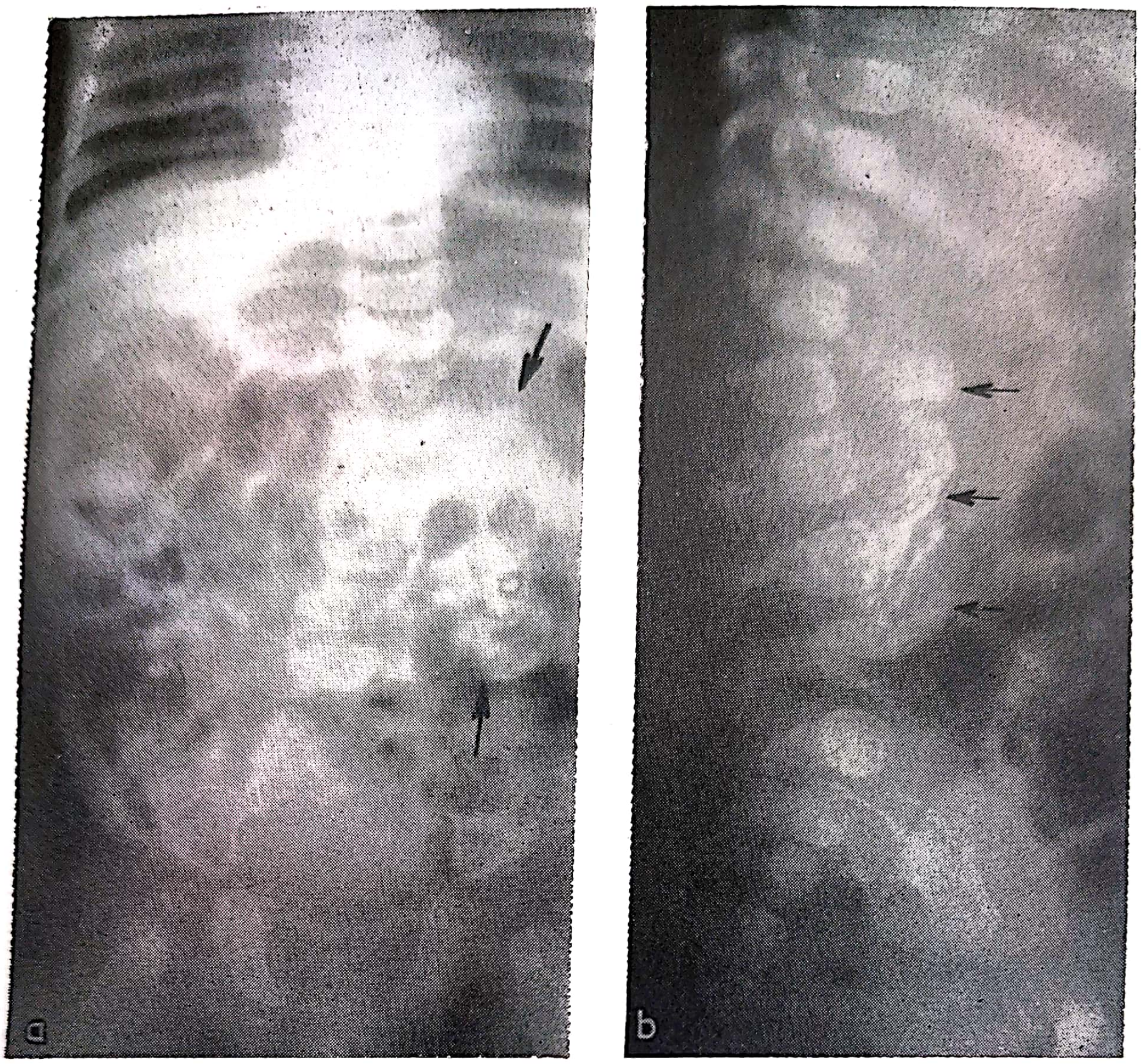

Fig. 283. — Radiografia coloanei dorsolombare la un copil de 6 luni cu simpatoblastom abdominal paravertebral calcificat (↑) și invadare secundară a canalului spinal lombar. Se constată atrofia prin compresiune a arcurilor vertebrale, a pediculilor și a corpilor vertebrali în dreptul vertebrelor L_1, L_2, L_3, L_4 :
a, față ; *b*, profil.

Particularitățile simpatoamelor rezultă din comportamentul biologic particular al acestor tumori, a căror cauză încă nu este elucidată. Aceste particularități sînt :

— *Posibilitatea maturației histologice în decursul vremii.* Unele tumori cu caractere nete de malignitate (de ex. simpatoblastom) se pot matura devenind tumori benigne (de ex. ganglioneurom), în timp ce altele au o evoluție fatală rapidă. Stout (1947) crede că în asemenea cazuri este vorba probabil de simpatoblastoame cu celule mixte, mai ales cele care conțin mai multe celule diferențiate, inclusiv celule ganglionare, și că aceste cazuri ar reprezenta tipul de pacienți care au fost declarați vindecați. De aceea se recomandă a se recolta pentru examenul histologic mai multe fragmente și a se examina secțiuni seriate (Rand și Rand, 1960), unele lame putînd prezenta cîmpuri benigne, cu zone de celule ganglionare. În acest sens este de citat observația făcută de Cushing și Wollbach (1927), care au operat un sugar cu compresiune medulară ce prezenta o tumoare paravertebrală de la naștere. Ei au făcut ablație parțială a tumorii și examenul histologic a arătat o tumoare malignă etichetată atunci drept sarcom, care, revăzut, a fost identificat ca simpaticoblastom. După 10 ani, copilul este reoperat. Se face ablaţia totală a tumorii, iar examenul histologic verifică de această dată un ganglioneurom. Deci, în decurs de 10 ani, simpaticoblastomul (malign) s-a transformat în ganglioneurom (benign).

— *Posibilitatea vindecării spontane, a regresiei spontane şi a reapariţiei tumorii primare.* Dimensiunile neobşinuit de mari ale tumorii intratoracice sau intraabdominale a făcut ca în multe cazuri tumoarea să fie etichetată ca inoperabilă mai ales la copiii mici şi sugari, motiv pentru care aceştia sînt deseori externaţi. Majoritatea lor decedează, dar unii din ei se reîntorc la control şi se constată fie că tumoarea a dispărut miraculos, fie că a regresat. Alteori, tumoarea primară dispare pentru un timp şi reapare la controalele viitoare (Saito şi colab., 1978).

— *Posibilitatea multifocalităţii tumorii.* Existenţa simpatoblastoamelor multiple a fost semnalată la necropsie de Gross şi colab. (1959) în patru cazuri.

— *Particularităţile diseminării metastatice.* Simpatoblastoamele, avînd o creştere rapidă, sînt invadante, infiltrează ţesuturile din jur şi dau repede metastaze. În 70% din cazurile citate de Gross şi colab. (1959), copiii au prezentat deja metastaze în cursul primei spitalizări. Metastazarea care se face pe cale limfatică şi sanguină duce la metastaze osoase, cerebrale, orbitare, hepatice, ficatul putînd fi masiv invadat. Ca o particularitate a diseminărilor în ficat se citează cazuri cu regresie uneori spontană a acestora. Caracteristic acestor tumori este faptul că nu dau metastaze în plămîn. Sugarii nu prezintă de obicei metastaze scheletice (Sutow, 1956).

— *Influenţa favorabilă a agresiunii chirurgicale în evoluţia acestor tumori* a fost sugerată de Koop (1960), care a observat vindecări după simple biopsii sau exereze parţiale. Dealtfel, influenţa agresiunii chirurgicale a fost observată şi în unele peritonite TBC (înaintea perioadei tuberculostaticelor) cînd se practicau laparotomii exploratoare pentru tratamentul acestora.

— *Posibilitatea diagnosticului* de origine simpatică a tumorii *prin dozarea catecolaminelor urinare.* În majoritatea cazurilor, dozarea catecolaminelor urinare arată o creştere a valorii metaboliţilor catecolaminelor (acid vanilmandelic, acid homovanilic, dopamină) în urină.

— *Elementele de prognostic ale simpatoamelor*, după Sutow (1956), Gross şi colab. (1959), Bodian (1959), Koop (1960), Christiaens şi colab. (1964). Reputate ca tumori de malignitate excesivă, majoritatea lor fiind din seria cu celule tinere cu tendinţa la invadare şi metastazare, simpatoamele au un prognostic care depinde de :

— *vîrsta copilului :* prognosticul e mai puţin favorabil peste 1 an şi mai ales peste 2 ani şi mai favorabil sub vîrsta de 1 an ;

— *localizarea tumorii :* localizarea abdominală este mai puţin favorabilă decît cea intratoracică ;

— *diseminarea tumorii :* prognostic extrem de grav au metastazele osoase, celelalte putînd regresa ;

— *aspectul histologic :* ganglioneuromul este benign, nu dă metastaze, nu recidivează, în timp ce simpatogoniomul este cel mai malign ;

— *dozarea sistematică a catecolaminelor urinare* poate detecta un eventual puseu evolutiv în perioada postoperatorie şi să constituie un element de prognostic prin concentraţia metaboliţilor catecolaminei urinare în faza iniţială (Laug şi colab., 1978);

— *tratamentul aplicat:* cele mai bune rezultate s-au obţinut cu exereza totală + radioterapia + vitamina B_{12}. În ganglioneurom exereza totală se face de obicei în doi timpi operatori, avînd prioritate abordul rahidian pentru a obţine un rezultat funcţional favorabil (Arseni şi colab., 1966).

Tabloul clinic. Debutul real al tumorilor intrarahidiene la copii este greu de determinat, în primul rînd din cauza particularităţilor anatomoclinice ale copilului în creştere, şi anume a maleabilităţii coloanei vertebrale, care este mult mai mare decît la adult, şi a plasticităţii măduvei şi rădăcinilor ei, ceea ce permite mult timp dezvoltarea unui proces înlocuitor de spaţiu intrarahidian în mod asimptomatic; şi în al doilea rînd, din cauză că copiii exprimă tîrziu sau neprecis suferinţa lor. Durata de la apariţia primului simptom pînă la internare — în seria Clinicii de neurochirurgie din Bucureşti — a variat între o zi, cîteva săptămîni şi chiar 8 ani. Durerea a fost simptomul iniţial cel mai frecvent întîlnit în seria noastră, fiind prezentă la 73% din cazuri. Ea s-a manifestat în 38% din cazuri sub formă de rigiditate dureroasă a coloanei vertebrale, în 16% din cazuri sub formă de dureri radiculare şi în alte 19% din cazuri au coexistat dureri ale coloanei cu dureri radiculare. Durerile erau exacerbate în decubit şi din această cauză aveau caracter nocturn. Debutul a fost marcat de deficit motor în 16% din cazuri. Alte simptome de debut mai rare au fost, apărînd la cîte un pacient, un sindrom mixt algomotor, tumoare paravertebrală intercostală, tumoare intratoracică sau intraabdominală în unele tumori în bisac, poziţie vicioasă a capului şi, în fine, sindrom de hipertensiune intracraniană. În 26% din cazuri boala a fost declanşată de un traumatism vertebromedular prin cădere de la înălţime sau pe spate. În 16% din cazuri semnele clinice au apărut după o boală infecţioasă, ca rujeolă, varicelă sau alte stări febrile.

La internare, majoritatea bolnavilor (71%) prezentau semne de compresiune medulară în care predominau tulburările motorii de tip spastic mai puţin flasc sau flascospasmodic. Tulburările de sensibilitate, chiar dacă există, se pun mai greu în evidenţă la copil, mai ales la cel mic sau la sugar. Atunci cînd răspunsurile sînt concludente, nu întotdeauna nivelul de sensibilitate corespunde nivelului leziunii. Aceasta datorită faptului că la copii tulburările de sensibilitate tactilă sînt mult mai greu de determinat decît cele de sensibilitate dureroasă, aceasta din urmă putînd avea un nivel mai coborît decît cea tactilă. Trebuie să subliniem faptul că durerea constituie un element important al tabloului clinic şi în momentul internării. Ea se prezintă sub formă de dureri radiculare, rahialgii, dureri de elongaţie, rigiditate spinală dureroasă. Tulburări sfincteriene sînt prezente la internare la peste jumătate din copiii cu tumori intrarahidiene (57%). De asemenea sînt prezente tulburări trofice de tipul amiotrofiilor (43%), precum şi deformări ale coloanei vertebrale sub formă de scolioză sau cifoscolioză (tot 43% din cazuri).

O subliniere merită cele patru cazuri (toate fetiţe), care la internare au prezentat fenomene de hipertensiune intracraniană cu edem papilar în două din cazuri şi atrofie optică poststază într-un caz. În primele două cazuri, fenomenele de hipertensiune intracraniană au însoţit semnele de compresiune medulară, respectiv radiculară, iar la cea de-a treia fetiţă, fenomenele au apărut după 3 luni de la intervenţia practicată pentru un ependimom intramedular $D_8 - L_1$ şi s-a putut verifica ulterior existenţa aceleiaşi tumori în sistemul ventricular. Nu insistăm asupra simptomatologiei clasice din tumorile medulare, adică asupra dezvoltării lent progresive a unui sindrom de compresiune cu deficit motor, tulburări de sensibilitate şi tulburări sfincteriene, care au fost descrise la capitolul respectiv din partea întîia a cărţii, ci subliniem aici doar caracteristicile şi particularităţile tumorilor medulare la copil, adică acelea care le deosebesc de adult şi a căror necunoaştere îngreunează diagnosticul. Printre aceste particularităţi enumerăm :

1. *O lungă perioadă asimptomatică sau monosimptomatică.* Spre deosebire de adult, la copil tumorile medulare pot evolua multă vreme asimptomatic, iar atunci cînd apar primele manifestări clinice volumul tumorii poate fi deja apreciabil şi modificările osoase rahidiene să fie evidente. În 16% din cazurile seriei Clinicii de neurochirurgie din Bucureşti a existat o astfel de perioadă de evoluţie asimptomatică, iar în peste 70% din cazuri anamneza consemna o lungă perioadă monosimptomatică sub forma de dureri rahidiene, rigiditate dureroasă a coloanei vertebrale etc.

2. *Apariţia frecventă a simptomului iniţial sau a tabloului clinic după un traumatism vertebromedular.* La 26% din cazurile noastre, primele acuze au apărut după un traumatism vertebral minor. Acest lucru îngreunează mult punerea diagnosticului, întrucît copilul se plînge de dureri în coloana vertebrală, de obicei la locul unde s-a lovit. Efectul declanşator al traumatismului în general, la copil, pentru o serie de afecţiuni, ca tuberculoză osoasă, tumoare cerebrală, tumoare medulară etc., este dealtfel un fapt bine cunoscut.

3. *Evoluţia clinică ondulatorie.* În aproape 15% din cazuri, evoluţia clinică are un caracter ondulatoriu. Această modalitate de evoluţie în tumorile medulare la copii este datorată traumelor frecvente sau eforturilor din timpul jocurilor care provoacă congestie temporară a tumorii, producînd o accentuare trecătoare a semnelor clinice (Arseni şi colab., 1967) sau stază venoasă în caz de eforturi prin creşterea bruscă a presiunii intraabdominale şi intratoracice, care la rîndul lor determină stază venoasă în vasele epidurale, ceea ce duce la creşterea tensiunii LCR, cu destinderea sacului dural, avînd ca efect în special apariţia sau accentuarea durerii în teritoriul rădăcinilor bolnave (Arseni şi Simionescu, 1968). Odată cu cedarea edemului sau a stazei venoase apare o ameliorare a semnelor.

4. *Rigiditatea spinală dureroasă.* Dacă la adult rigiditatea spinală dureroasă exclude în principiu prezenţa unei tumori medulare, la copil s-a înrădăcinat ideea că rigiditatea dureroasă a maselor musculare paravertebrale ar fi caracteristică spondilitei TBC. În 40% din cazuri de tumori

medulare rigiditatea spinală a fost simptomul inițial, iar în momentul internării a fost prezentă în 54% din cazuri. Existența unei rigidități dorsolombare la un copil, la care mișcarea de lateralitate și de rotație a coloanei se face bine, dar mișcarea de flexie este extrem de dureroasă (datorită creșterii presiunii intradurale prin această mișcare), trebuie să ducă la suspectarea unei neoformații intrarahidiene (Richardson, 1960; Horvath și Dumitrescu, 1965). În literatură există și alți autori care insistă asupra importanței contracturii dureroase a maselor musculare paravertebrale în tumorile medulare, fie ca simptom inițial, fie ca simptom în perioada de stare (Dodge și colab., 1957; Gallou, 1956; Richardson, 1960; Dereymaeker și colab., 1962).

5. *Frecvența cifoscoliozelor.* În momentul internării, cifoscolioza a fost prezentă la 42,8% din copiii cu tumori medulare, asociată de cele mai multe ori cu contractura paravertebrală. Acest fapt este în contrast cu scolioza adulților, care apare asociată cu contractura paravertebrală, reprezentînd atitudinea antalgică, și face parte din tabloul clinic obișnuit al unei discopatii vertebrale lombare.

6. *Frecvența modificărilor osoase radiologice.* Datorită maleabilității scheletului vertebral, aceste modificări sînt frecvente la copiii cu tumori intrarahidiene, și anume ele au fost găsite în 62% din cazuri.

7. *Frecvența tumorilor intramedulare.* Spre deosebire de adult, la care tumorile intramedulare sînt mai rare (21% din totalul tumorilor medulare), la copil ele reprezintă 38% din tumorile medulare.

8. *Existența unor semne nespecifice tumorilor medulare.* În unele tumori medulare subdurale extra- sau intramedulare se poate constata o stază papilară. Acest semn rar întîlnit în tumorile medulare este totuși mai frecvent la copil decît la adult, fiind în orice caz apanajul vîrstei de copil sau de adult tînăr. Modul de apariție a stazei papilare în tumoarea medulară s-ar explica prin 3 mecanisme: a) tulburarea circulației LCR (reducerea resorbției cu păstrarea normală a secreției, de unde hipertensiunea intracraniană și staza papilară); b) creșterea albuminelor în LCR deasupra leziunii, cît și în lichidul ventricular (datorită tulburărilor de permeabilitate a barierei hematoencefalice prin blocaj subarahnoidian și creșterea secreției LCR la nivelul plexurilor coroide); c) acțiunea hipersecretoare a unor substanțe toxice, rezultate din metabolismul tumorii (Arseni și Maretsis, 1967). Frecvența, cu precădere la copil, a modificărilor de fund de ochi în aceste cazuri s-ar datora tulburărilor neurovegetative specifice copilului.

Examene paraclinice. *Radiografia coloanei vertebrale* la copil prezintă mai deseori modificări decît la adult, datorită maleabilității scheletului copilului. Radiografia simplă la copii cu tumori medulare a pus în evidență:

— lărgirea canalului rahidian prin atrofia feței dorsale a corpurilor vertebrale în 21% din cazuri (fig. 284);

— atrofia pediculilor și mărirea distanței interpediculare (semnul lui Elsberg-Dyke) în 42,8% din cazuri (fig. 285);

— dilatarea unuia sau mai multor găuri de conjugare în 9,5% din cazuri (fig. 286);

— modificări de structură sub formă de liză a corpului vertebral în 2,8% din cazuri (fig. 287), erodarea articulației costotransversare în caz de tumoare „în bisac";

— deformări ale coloanei vertebrale în 50% din cazuri sub formă de: ștergerea curburii fiziologice, scolioză sau cifoscolioză (fig. 288).

Radiografia coloanei vertebrale cu substanțe de contrast se efectuează cu substanțe iodate uleioase fluide sau superfluide de tipul lipiodol sau miodyl (contrast pozitiv) sau cu aer (contrast negativ). Ea este necesară pentru precizarea exactă a nivelului tumorii. Se efectuează de obicei cu o zi înainte sau în aceeași zi cu operația, pentru a menține cît mai puțin lipiodolul subarahnoidian și a menține măduva eventual „angajată" cît mai puțin timp în această stare. Introducerea substanței de contrast se face în mod obișnuit pe cale suboccipitală și numai în anumite cazuri concomitent și pe cale lombară pentru a delimita preoperator întinderea tumorii. De obicei, 2 cm^3 de lipiodol sînt suficienți pentru un examen corect (fig. 289).

Pneumomielografia sau mielografia cu aer este de obicei mai puțin concludentă dar mai puțin nocivă. Reacția bolnavului însă fiind mai mare decît la lipiodol (cefalee, vomismente, redoare a cefei), se efectuează cu cîteva zile înainte de a propune operația. Are însă avantajul că se resoarbe complet și nu provoacă fenomene de arahnoidită.

Examenul LCR se caracterizează printr-un sindrom lichidian de compresiune medulară cu întreruperea circulației LCR și creșterea albuminei sublezionale în LCR, adică blocajul spațiului subarahnoidian și disociația albumino-citologică. Blocajul circulației LCR se evidențiază prin proba Queckenstedt-Stookey. Hiperproteinorahia este mai mare în tumorile subdurale decît în cele extradurale. Aceasta se explică prin produsele de dezintegrare și metabolism ale tumorii care se varsă direct în LCR. Hiperproteinorahia depinde de asemenea de gradul compresiunii și de structura histologică a tumorii. Este mai mare în ependimoame și neurinoame și mai mică în meningioame. La copiii sub un an, hiperproteinorahia, pe lîngă natura tumorii, sediul ei extra- sau subdural și gradul de compresiune, este influențată și de marea permeabilitate a pereților vasculari din regiunea tumorii (Sehanov, 1964). LCR poate fi clar, xantocromic și chiar sanguinolent. Conținutul în albumină al LCR se menține numai în mod excepțional între valori normale; de obicei există o albuminorahie crescută (0,80—20 g‰). Uneori, puncția lombară este negativă, în cazul în care locul puncționat este ocupat de tumoare. Albumina în LCR suboccipital (deci supralezional) este de obicei în limite normale, dar poate fi și ușor crescută. Citologia este de obicei normală sau foarte ușor crescută. Reamintim că puncțiile lombare pot duce la o agravare a sindromului de compresiune radiculomedulară prin „angajarea" tumorii, fenomen declanșat de extragerea LCR și avînd drept consecință accentuarea compresiunii și a tulburărilor circulatorii produse la nivelul măduvei.

Electromiografia (EMG) este un examen util, putînd localiza corect sediul tumorii prin înregistrarea de potențiale iritative sau de denervare

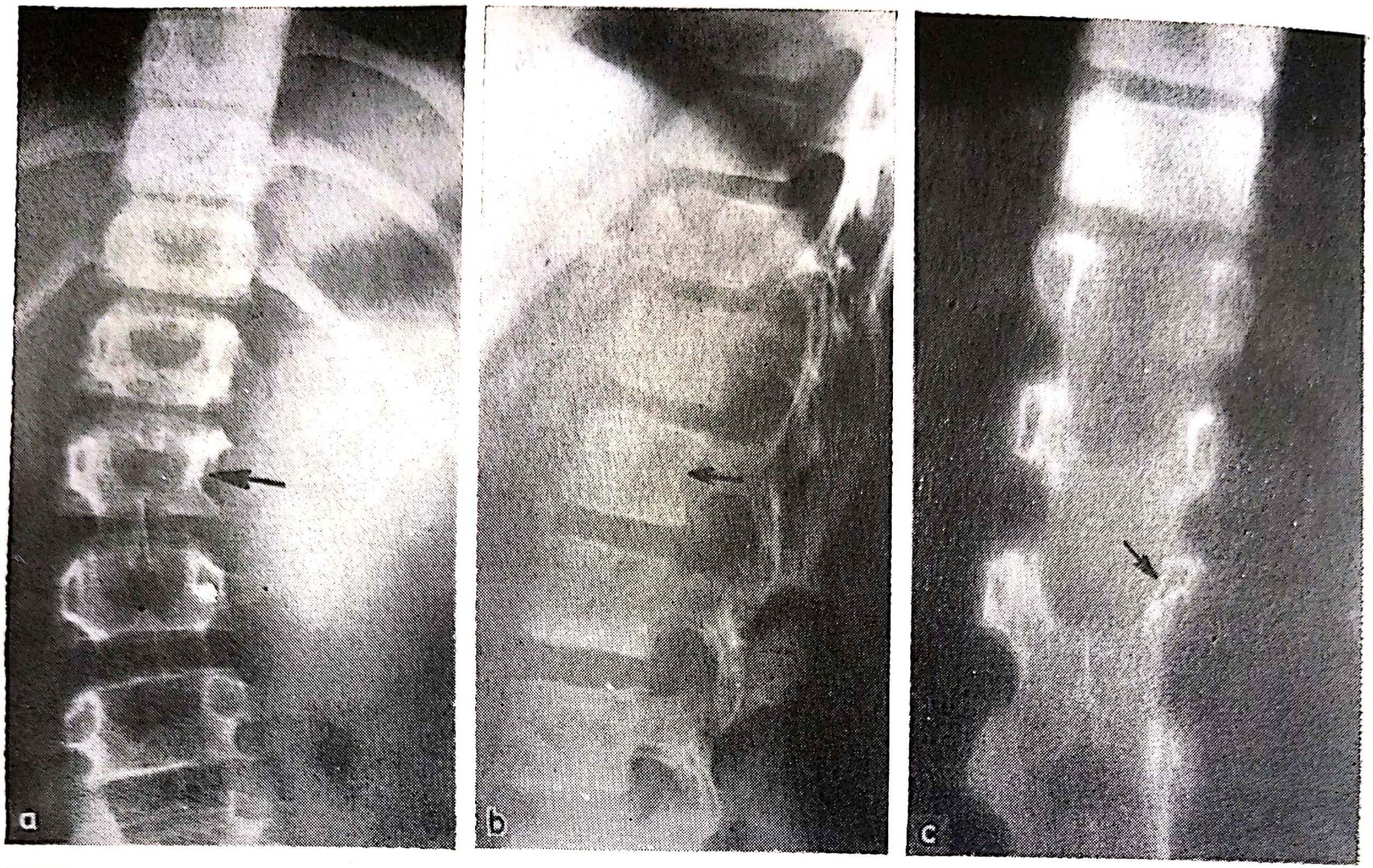

Fig. 284. — Radiografia simplă a coloanei vertebrale dorsolombare:

a și *b* evidențiază lărgirea canalului rahidian datorată atrofiei osoase prin compresiunea feței dorsale a corpilor vertebrali L_1, L_2 și a pediculului vertebrei L_2 de partea stîngă. Tomografie: *c*, anteroposterior; *d*, profil.

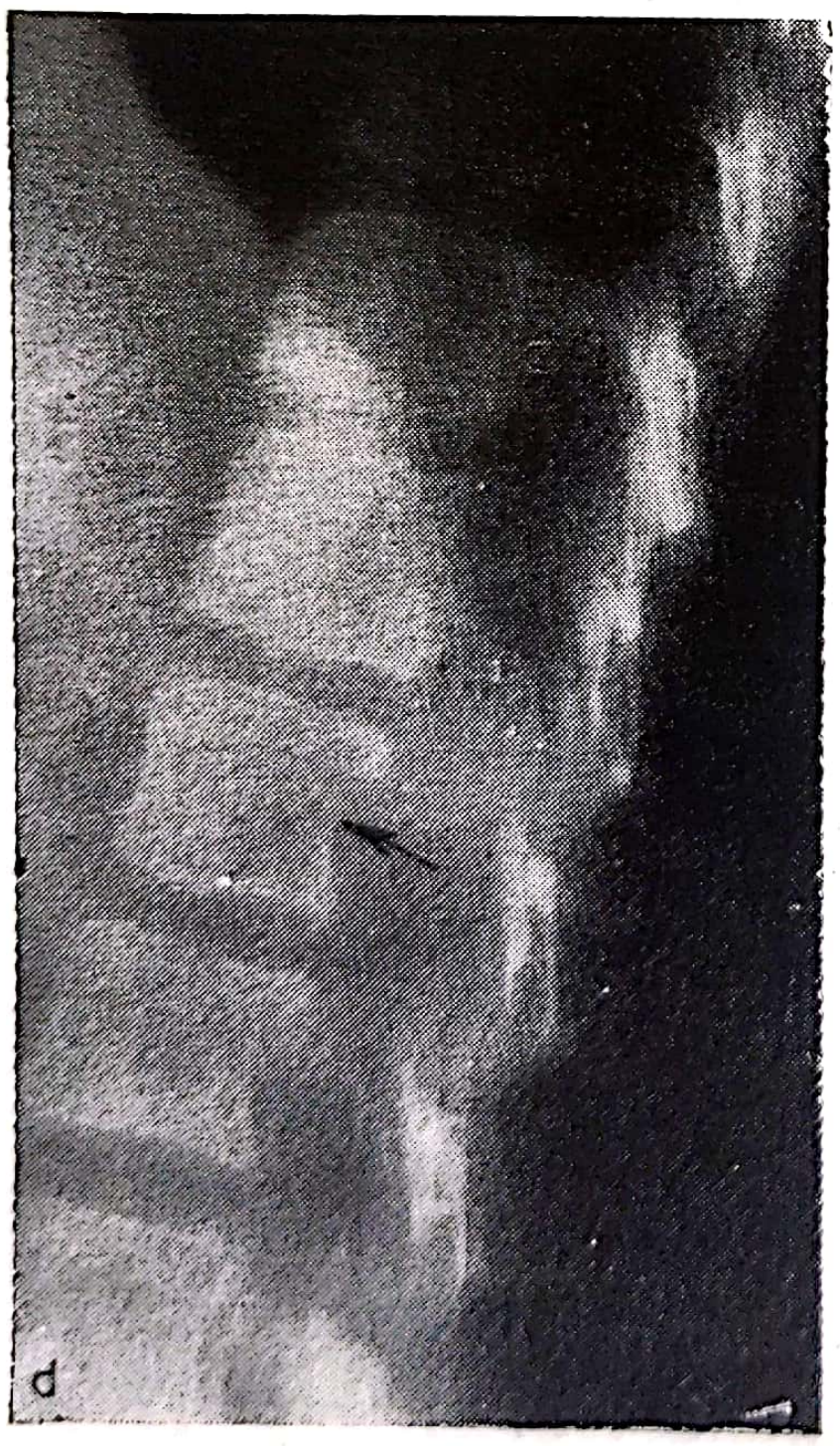

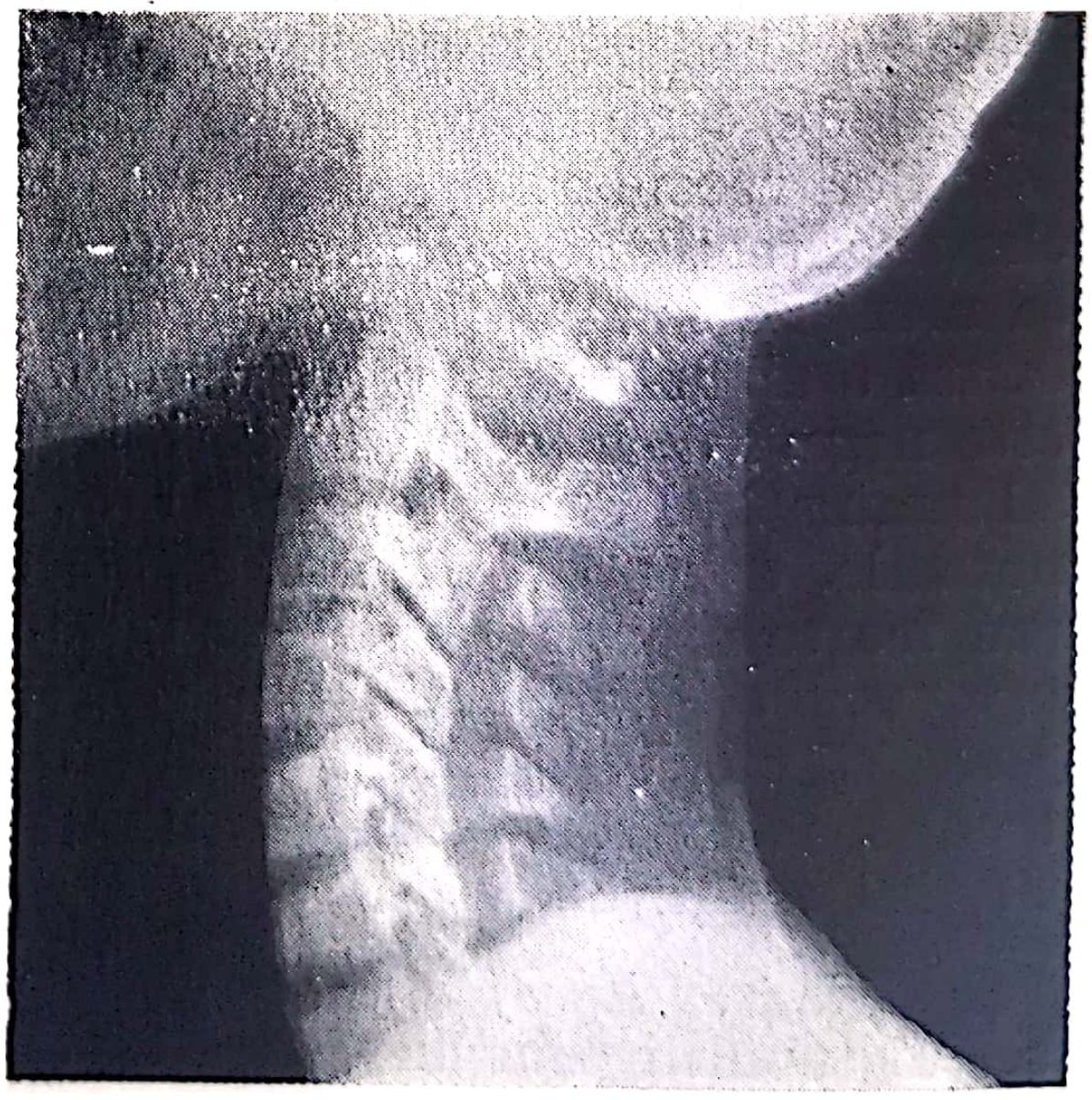

Fig. 286. — Dilatarea unei găuri de conjugare într-un caz de neurinom C_2—C_3.

Fig. 287. — Modificări de structură sub formă de liză prin uzură a corpilor vertebrali toracali 8—9—10 și erodarea articulației costotransversare a X-a de partea dreaptă în caz de neurinom mare în bisac. Se observă conturul tumorii extrarahidiene.

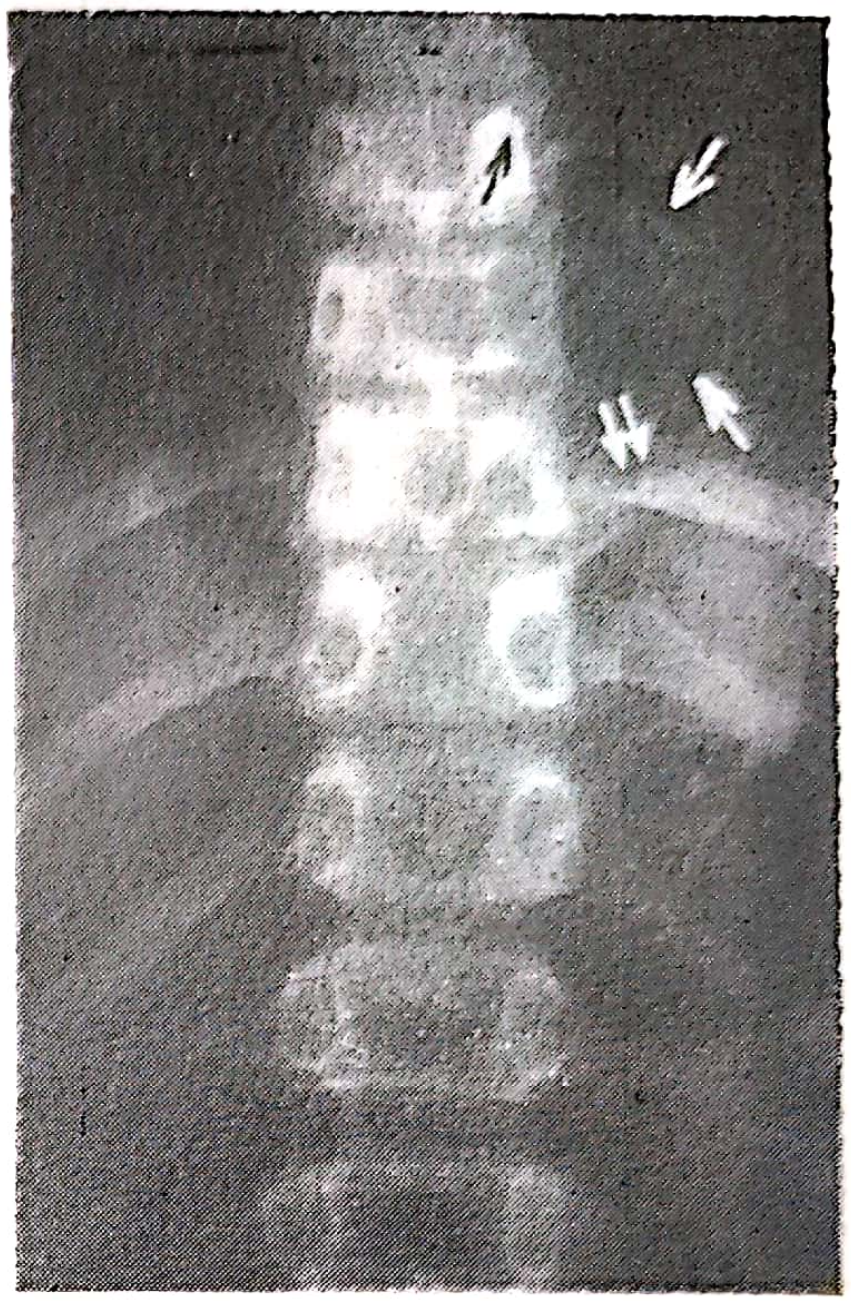

Fig. 285. — Mărirea distanței interpediculare prin evazarea pediculilor în regiunea cervicală într-un caz de tumoare cervicală intramedulară (*a*). Mărirea distanței interpediculare la nivel mediodorsal prin atrofia pediculilor la acest nivel într-un caz de tumoare epidermoidă subdurală extramedulară (*b*).

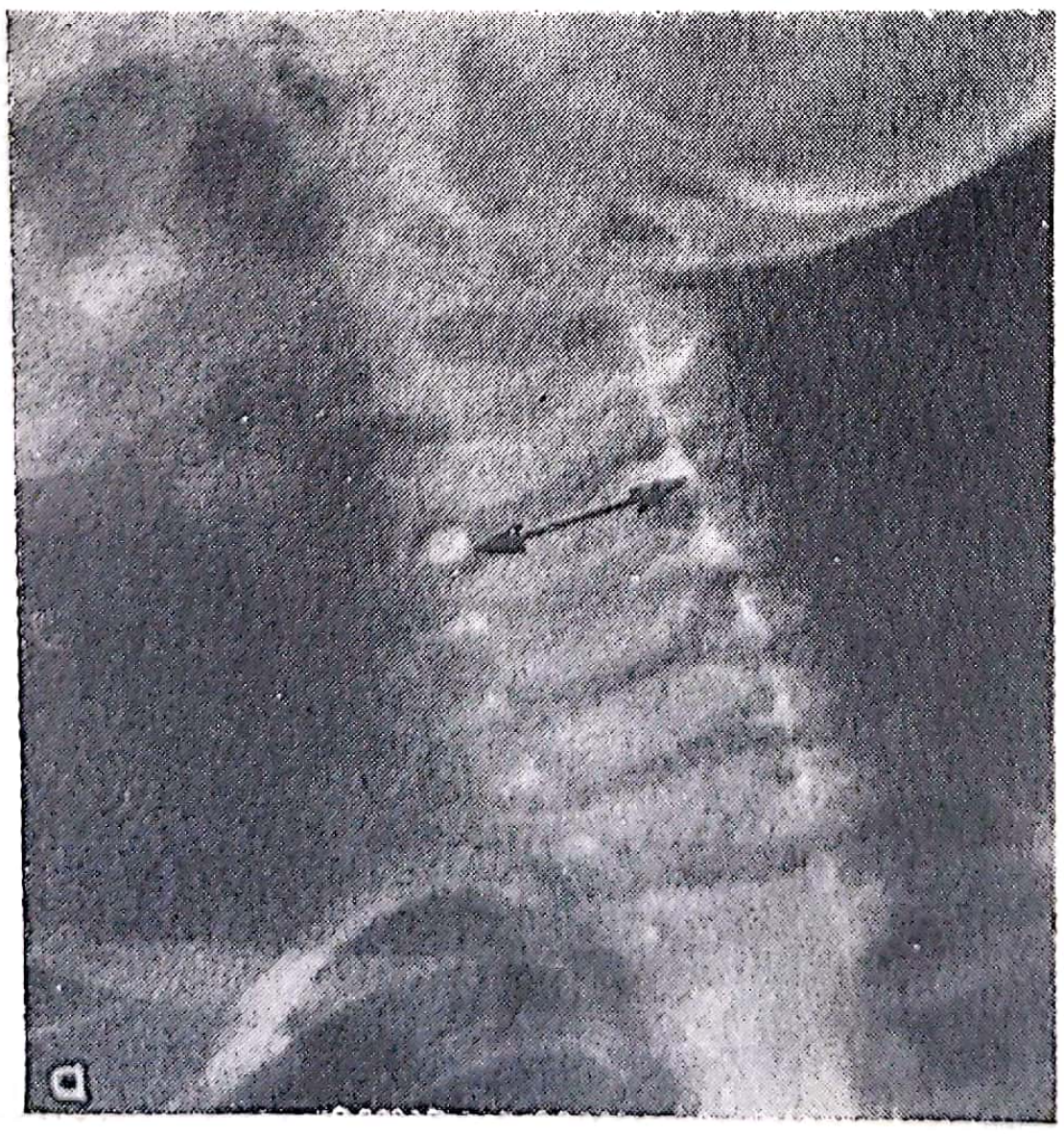

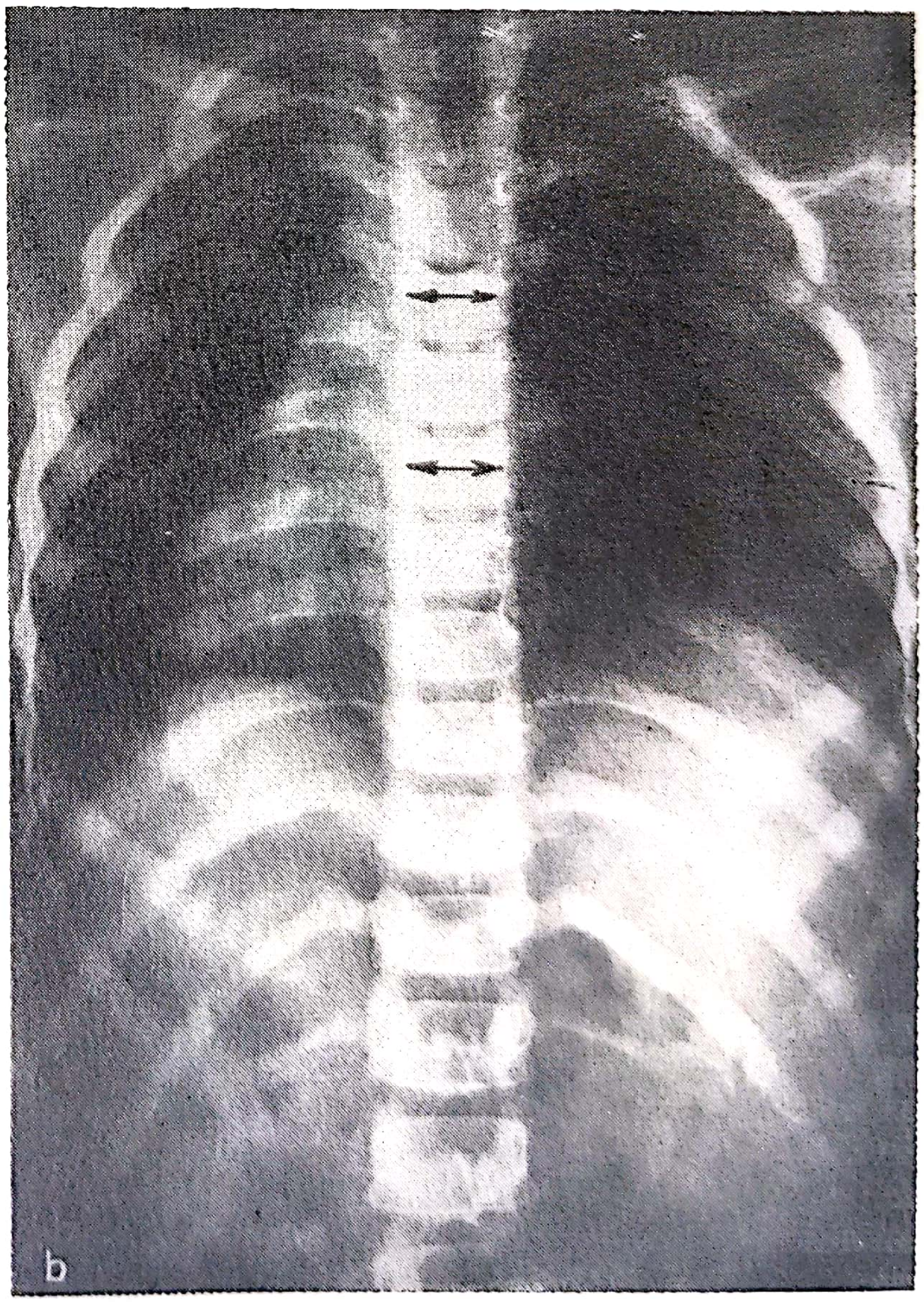

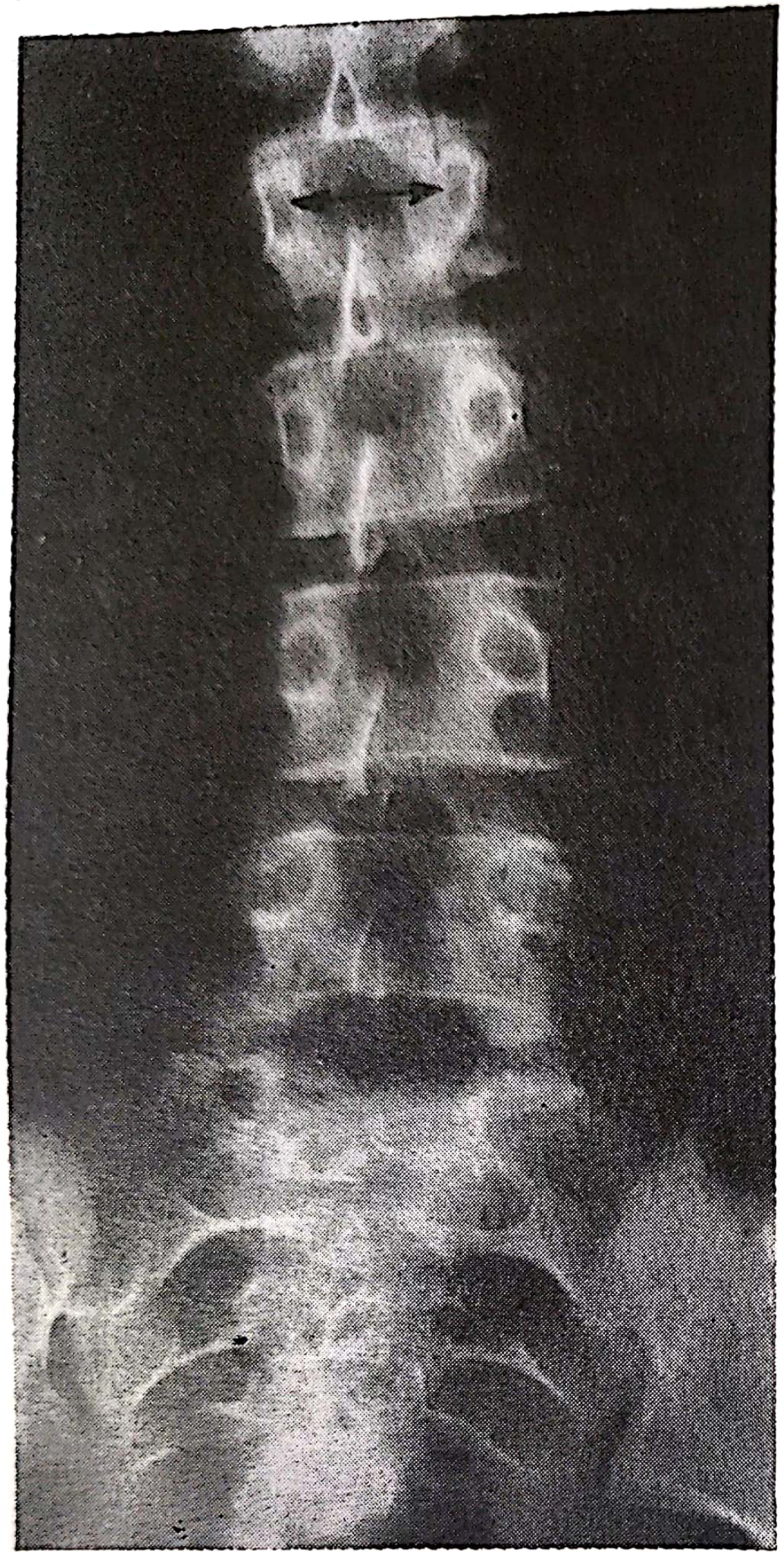

Fig. 288. — Scolioză dextroconcavă lombară cu ușoară mărire a distanței interpediculare la nivel lombar (ependimom de coadă de cal la o fetiță de 14 ani).

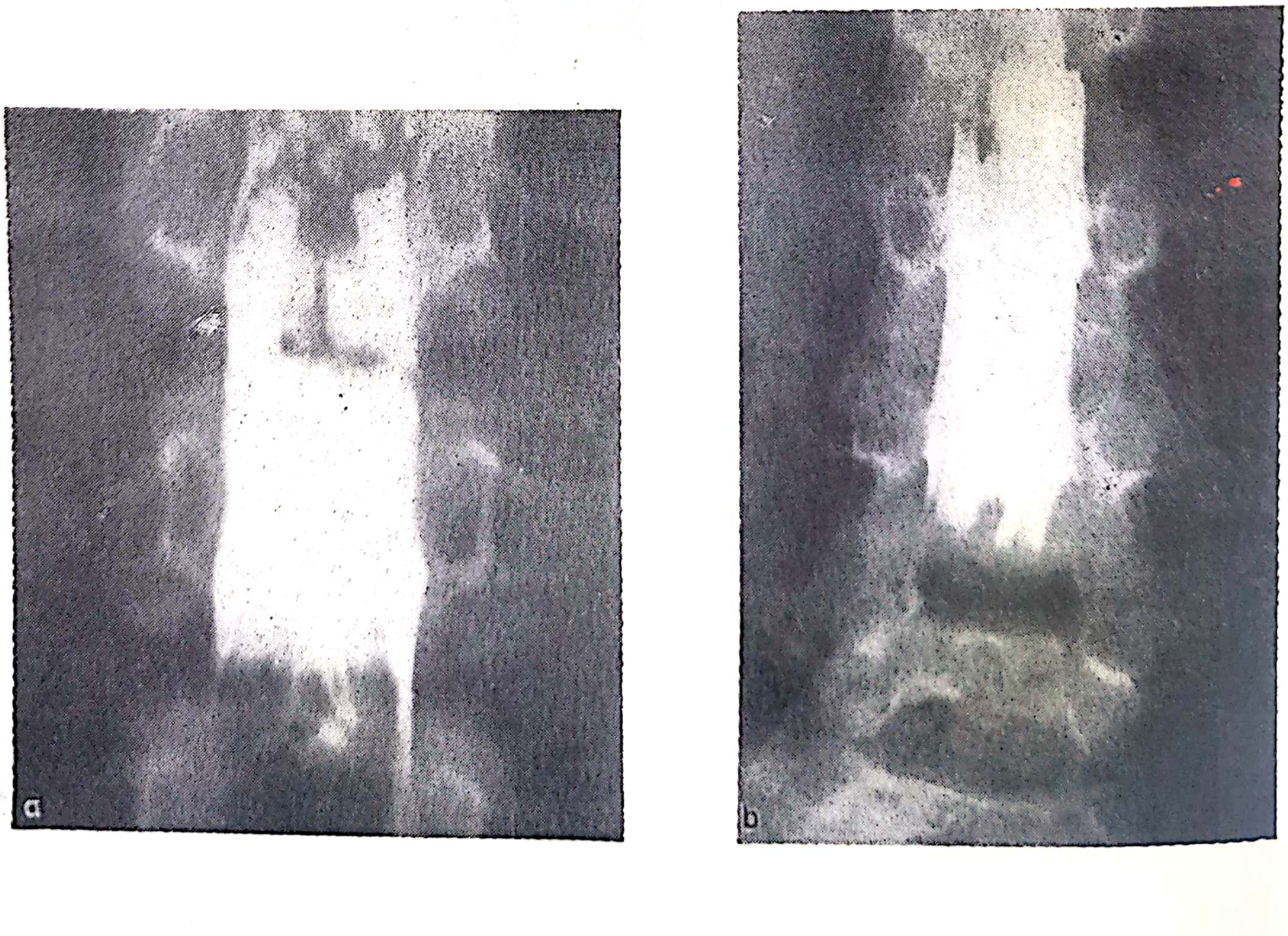

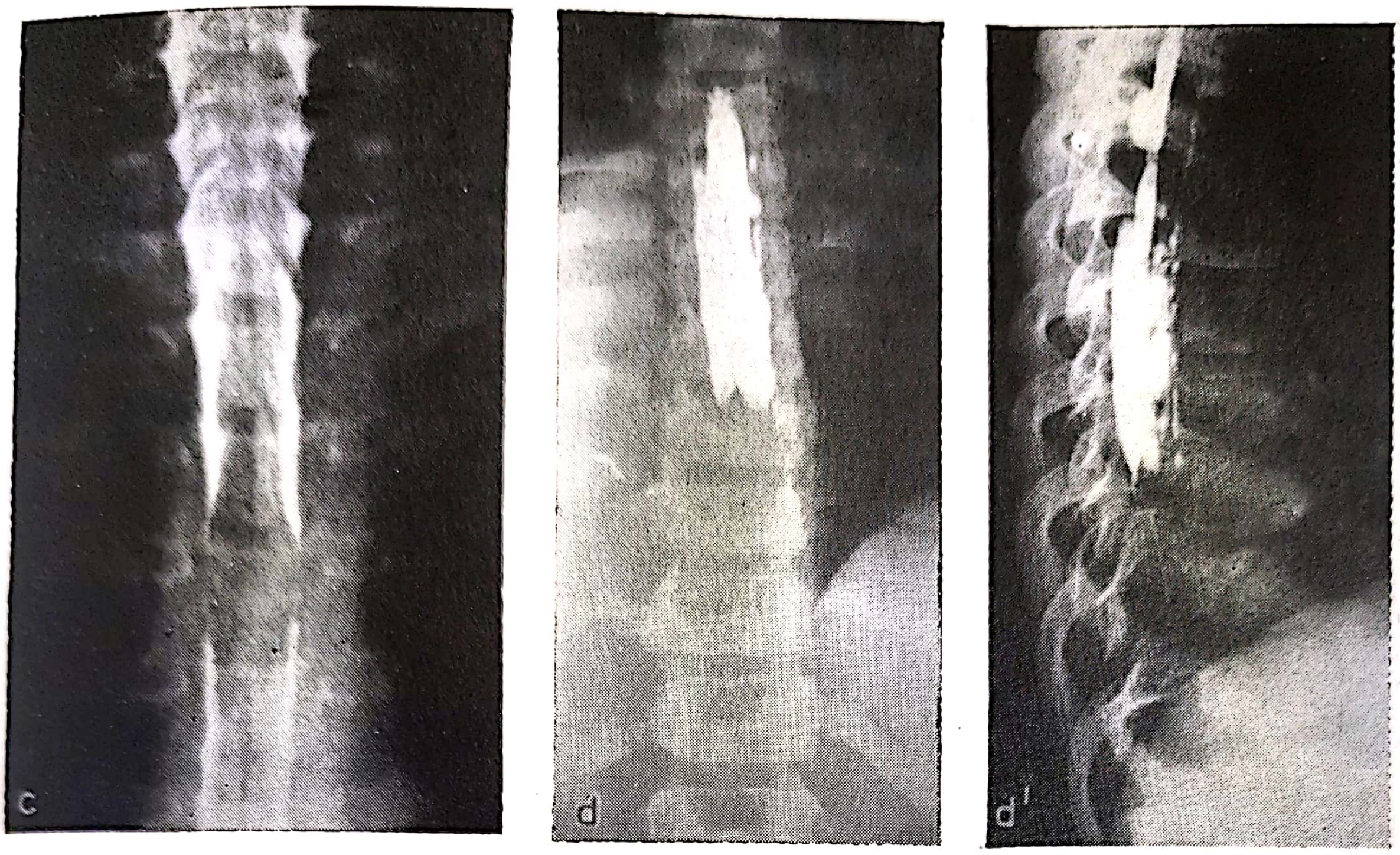

Fig. 289. — Mielografie cu lipiodol suboccipital. Aspecte de stop parţial sau total :

a, stop total în dreptul vertebrei L_1 (ependimom de coadă de cal); *b* (faţă) şi *b'* (profil), stop total în migrare craniocaudală în dreptul vertebrei L_3; *c*, stop parţial în migrare craniocaudală (tumoare intramedulară T_2—T_{12}); *d* (faţă) şi *d'* (profil) stop total în migrare craniocaudală la nivelul corpului vertebrei T_9 : se observă zone de liză a pediculilor vertebrali T_8–T_9 unilateral stînga, T_{10}—T_{11} bilateral şi a extremităţii proximale a coastei 11 dreapta (tumoare în bisac, ganglioneurinom toracal); *e*, stop total în migrare craniocaudală la nivelul regiunii cervicale superioare C_3 (tumoare intramedulară).

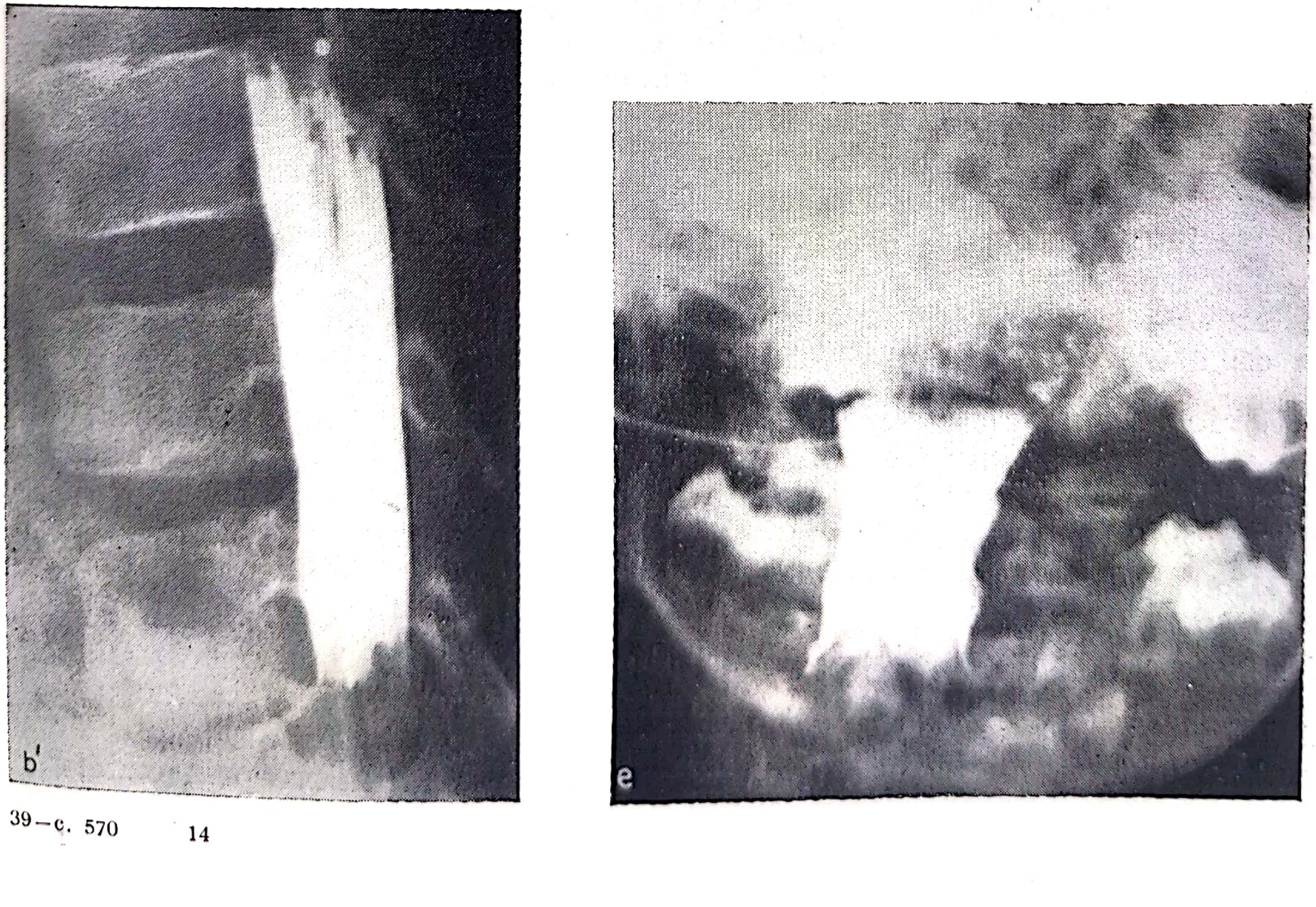

corespunzătoare nivelului leziunii. Rareori potențialele de denervare localizează incorect nivelul lezional.

Diagnostic. Recunoașterea unei tumori intraspinale la un copil care prezintă un sindrom evident de compresiune, cu evoluție lentă și progresivă, se face fără dificultate. Ținînd cont însă că la copil — spre deosebire de adult — tumorile medulare pot evolua multă vreme asimptomatic, iar atunci cînd apar primele manifestări clinice, volumul tumorii poate fi deja apreciabil, diagnosticul tumorii medulare odată cu semnele de debut prezintă o importanță deosebită și în același timp și o dificultate. Pentru punerea diagnosticului unei tumori medulare la copil, așa cum au arătat Ross și Bailey (1953), „primul lucru necesar în recunoașterea unei tumori medulare îl constituie suspectarea existenței sale". De aceea trebuie să ținem cont de caracteristicile și particularitățile evoluției tumorilor medulare la copil și care, completate cu examenele paraclinice, conduc la diagnosticul exact al afecțiunii.

Diagnosticul diferențial, în cazul unei algii „pure", după cum arată Arseni și Samitca (1961), se poate face cu boli neurologice toracice, abdominale sau reumatice, care pot da o durere pseudoradiculară. În asemenea cazuri, o investigație insuficientă poate duce la erori care uneori supun acești copii la intervenții operatorii inutile. Așa a fost cazul cu trei copii din seria noastră care acuzau dureri radiculare unilaterale și au fost operați, pentru aceste simptome, de „apendicită". Caracterul nocturn al durerilor și examenul LCR cu modificări hidrodinamice și disociația albuminocitologică îndrumă la un diagnostic corect.

În cazurile de rigiditate spinală dureroasă, diagnosticul diferențial se impune în primul rînd cu *spondilită TBC*, cea mai frecventă afecțiune a coloanei vertebrale la copil. Ea evoluează cu febră, IDR pentru tuberculină pozitiv și VSH mărit. Dar numai radiografia coloanei vertebrale poate preciza diagnosticul. Dacă un copil după cel mult 2 luni de evoluție nu prezintă semne radiologice de spondilită TBC trebuie să nu se mai insiste asupra acestui diagnostic, chiar dacă există IDR pozitiv, VSH mărit și stare subfebrilă. În aceste cazuri este obligatoriu să ne gîndim la o tumoare medulară, care în ordinea frecvenței ocupă al doilea loc în patologia vertebromedulară a copilului. Erorile de diagnostic în acest sens, pe lîngă faptul că prelungesc și exagerează suferința copilului, îl supun la suferințe inutile, așa cum reiese din seria bolnavilor, dintre care 12% au fost imobilizați în pat gipsat, fiind diagnosticați eronat ca suferind de spondilită TBC.

Și în *epidurita spinală* există o rigiditate spinală, dar în antecedente se găsește de obicei un proces supurativ cu stare febrilă, leucocitoză mare, cu modificări lichidiene de compresiune mai puțin importante, iar prin puncție epidurală se extrage puroi.

În cazul existenței unui traumatism vertebromedular declanșator al simptomatologiei clinice, diagnosticul diferențial este uneori dificil de făcut cu *afecțiuni traumatice ale coloanei vertebrale*, mai ales în acelea fără semne neurologice obiective sau cu semne minime. Aceasta este cu atît mai dificil cu cît la peste 1/4 din cazuri primele manifestări ale tumorilor medulare la copil apar după traumatisme vertebromedulare prin cădere de la înălțime sau pe spate; îngreunarea punerii diagnosticului este cu atît mai mare cu cît rigiditatea coloanei este frecvent întîlnită atît în tumori medulare, cît și în traumatisme vertebromedulare la copil. Diagnosticul se clarifică printr-o simplă radiografie, dacă există modificări vertebrale de tip fractură. În caz contrar numai persistența și evoluția simptomelor asociate cu alte examene paraclinice lămuresc diagnosticul.

Trebuie avută în vedere și *hernia de disc lombară*, care este excepțional de rară la copil și apare numai la copilul mare (14—15 ani); de cele mai multe ori numai mielografia precizează natura fenomenelor de compresiune, fiind uneori chiar o descoperire intraoperatorie.

În cazul unui sindrom algomotor apărut brusc trebuie făcut un diagnostic diferențial cu *sindromul Guillain-Barré*, care prezintă, mai ales în primele două săptămîni de boală, o contractură dureroasă aco loanei vertebrale, dureri musculare, disociație albumino-citologică, care deși în LCR suboccipital are valori mai mici decît în cel lombar, este totuși evidentă în tot segmentul lichidian. Ameliorarea paraliziilor este însoțită de o scădere a albuminorahiei, bolnavul restabilindu-se în aproximativ două luni. Un ajutor pentru diagnosticul diferențial în acest caz îl constituie examenul electroforetic al LCR, care va arăta că proteinorahia este crescută în special pe seama globulinelor, în timp ce în tumorile medulare valoarea ei se ridică pe seama fracțiunii albuminice.

Dat fiind procentul mare de tumori intramedulare la copii, se impune un diagnostic diferențial cu *siringomielia*, mai ales la copiii mari. Aceasta cu atît mai mult cu cît deformările coloanei vertebrale pot fi prezente în ambele cazuri, dar tulburările motorii în siringomielie sînt foarte discrete, iar tulburările trofice sînt o regulă. Uneori diagnosticul nu poate fi pus decît intraoperator sau anatomopatologic.

Prognosticul este în funcție de natura tumorii, de localizarea ei și de momentul intervenției operatorii.

Tratament. Singurul tratament al tumorilor medulare este intervenția operatorie, completată sau nu — după natura tumorii — de radioterapie. Tratamentul chirurgical practicat sub anestezie generală comportă o laminectomie, bine suportată de copii, chiar dacă este executată pe 4—5 segmente, și ablația tumorii ori de cîte ori este posibil. Dacă în tumorile extramedulare subdurale sau extradurale se poate face o extirpare totală a tumorii, în tumorile intramedulare este posibilă doar o ablație subtotală sau numai laminectomie decompresivă. În toate cazurile de sarcoame și glioame intrarahidiene se aplică radioterapie postoperator. În tumorile intramedulare întinse pe 19—20 de segmente și care nu au, datorită extinderii tumorii, indicație operatorie se face numai radioterapie. Întrucît, la copii, laminectomia întinsă efectuată pe mai multe vertebre, mai ales în regiunea toracolombară, regiune cu mobilitate și solicitare funcțională maximă, duce la modificări de statică vertebrală sau accentuează pe cele existente, este necesar ca în asemenea situații, mai ales în cazul tumorilor benigne, să se aplice cît mai curînd postoperator un tratament ortopedic de imobilizare în poziție corectă sau de corectare a deformărilor și, ulterior, dacă va fi necesar, de stabilire prin osteosinteză cu grefon, pentru a împiedica accentuarea deformărilor coloanei.

Rezultate bune cu vindecări durabile se obțin la bolnavii operați de tumori extramedulare benigne (neurinoame, meningioame, tumori disembrioplazice și simpatoame cu evoluție benignă—ganglioneuroame). Uneori, la copiii operați de tumori benigne și extirpabile, rămîn sechele neurologice, deoarece intervenția a fost practicată într-o stare avansată a bolii. Ependimoamele de coadă de cal se pretează la extirpare totală și pot duce la vindecări clinice fără sechele, dacă se operează la timp. Sarcoamele operate duc la ameliorări rapide postoperatorii ale semnelor neurologice, însă recidivele nu întîrzie să apară după intervale de timp variabile între două luni și doi ani. În privința tumorilor intramedulare, după laminectomia decompresivă urmată de radioterapie, se poate constata numai o încetinire a evoluției clinice a tumorii timp de 1—3 ani.

Tumorile sistemului nervos periferic

Această grupă cuprinde tumorile sistemului nervos periferic somatic, adică ale nervilor cranieni și rahidieni, precum și tumorile formațiunilor neurovegetative.

I. **Tumorile nervilor cranieni și rahidieni** derivă din elementele conjunctive și neuroepiteliale ale nervilor. În mod practic, la copii se întîlnesc doar fibroame și neurinoame. Sînt tumori rare și deseori fac parte din cadrul bolii lui Recklinghausen (neurofibromatoza generalizată).

a) **Fibroamele** sau neurofibroamele sînt tumori benigne de origine conjunctivă, dure, bine delimitate, care se găsesc de-a lungul nervilor, putîndu-se cliva de țesuturile înconjurătoare. Au forma sferoidă sau ovoidă, dar uneori pot prezenta forme foarte neregulate, moniliforme, numite neuroame plexiforme. Sînt nedureroase. Microscopic au aspect tipic de fibrom. Prezența colagenului este elementul cel mai important de diagnostic diferențial al fibroamelor față de neurinoame, care pot avea numai reticulină. Nu malignizează.

b) **Neurinoamele** sînt tumori care provin din glia periferică (celulele lui Schwann) și ele pot fi situate *intracranian* (pe ultimele perechi de nervi cranieni și mai ales pe acusticovestibular), *intrarahidian* (la nivelul rădăcinilor) și pe traiectul *nervilor rahidieni*. Primele două grupe au fost descrise la tumorile intracraniene și intrarahidiene. Neurinoamele nervilor rahidieni prezintă aspecte macroscopice similare fibroamelor de nervi. La neurinom, fibrele nervoase trec prin tumoare sau sînt comprimate de ea, situîndu-se la periferia sa. Neurinoamele nervilor rahidieni sînt tumori benigne care nu malignizează. Microscopic se prezintă sub cele două aspecte: tipurile A și B ale lui Antoni. În seria Clinicii de neurochirurgie au existat doar două tumori de nervi rahidieni la copii. Ambii erau băieți în vîrstă de 10, respectiv 14 ani. Sediul tumorii a fost, într-un caz, nervul sciatic la nivelul coapsei și nervul sciatic popliteu extern la nivelul treimii superioare a gambei, în celălalt caz. Aspectul histologic al tumorii a arătat că era vorba de un neurofibrom și de un neurinom.

c) **Neurofibromatoza generalizată** (boala Recklinghausen) se caracterizează prin prezența de multiple tumori la nivelul trunchiurilor nervoase, asociate eventual cu leziuni hiperplazice și cel mai deseori tumorale în sistemul nervos central și în meninge, mergînd de la leziuni discrete pînă la cele mai complexe asocieri tumorale neuroectodermice și mezodermice. În 40 — 60% din cazuri la copii este asociată cu deformări ale coloanei vertebrale datorită infiltrării neurofibromatozei tumorale locale sau prin tulburări endocrine (Crawford, 1978).

Aspect macroscopic. Boala Recklinghausen se poate prezenta sub următoarele trei forme: cutaneo-nervoasă (forma periferică), nervoasă centrală și viscerală. Aceste forme se asociază, ele neexistînd în realitate în mod izolat. Aspectul clasic este cel de boală Recklinghausen cu leziuni cutanate, nervoase și pigmentare, dar există și cazuri fără leziuni cutanate sau cu leziuni fruste (Arseni și Niculescu, 1957).

Forma cutaneonervoasă se caracterizează prin prezența de tumori cutanate, tumori de-a lungul nervilor rahidieni, cu leziuni distrofice și pigmentare (fig. 290). Tumorile cutanate sînt localizate pe tot tegumentul, dar mai ales la nivelul toracelui și abdomenului, cu predilecție pentru linia mediană posterioară; variază numeric de la cîțiva noduli pînă la cîteva sute. Dimensiunile lor sînt de la aceea a unui bob de linte pînă la aceea a unui ou de găină. În cazuri excepționale pot deveni extrem de voluminoase. De obicei, alături de numeroase tumori mai mici, există o tumoare mai mare (tumoare majoră). Tumorile se localizează mai ales în derm și aderă pe planul tegumentelor, la început printr-o bază de implantare largă, dar ulterior, crescînd, se pediculizează. Tegumentul care le acoperă poate fi pigmentat. Consistența lor variază. Cele mici sînt moi, ușor elastice. Tumorile mari și în special cele majore pot da la palpare senzația de pachet de rîme. Ele corespund așa-zișilor „Rankenneuromen" lui Recklinghausen sau nevroamelor plexiforme. Alte tumori sînt situate mai profund, în hipoderm. Ele pot fi percepute numai prin palpare. Pe secțiune, tumorile cutanate dau impresia unui țesut conjunctiv dens, uneori cu imbibiție edematoasă. Pe traiectul trunchiurilor nervoase mari (median, radial, cubital, sciatic) se găsesc tumori unice sau multiple. Ele dau nervilor un aspect moniliform, uneori cu aspectul de nevrom plexiform. Pe secțiune prezintă același aspect ca tumorile cutanate. Tegumentele prezintă variate și inconstante leziuni distrofice. Cele mai frecvente sînt pete pigmentare absolut plane, neregulate ca formă și de întindere variabilă. În cazul tumorilor mai mari, tegumentele pot prezenta o laxitate anormală. Excepțional, la nivelul pielii capului se pot întîlni aspecte de pahidermie vorticelată (cutis verticis gyrata).

Forma nervoasă centrală. Leziuni cutaneonervoase se pot asocia cu leziuni ale sistemului nervos central, de aspect variat (Andler și colab., 1977). Astfel, în cadrul neurofibromatozei generalizate se întîlnesc o serie de leziuni nervoase centrale, ca: neurinoame la nivelul nervului auditiv care pot fi bilaterale, de asemenea și pe alți nervi cranieni. În creier se pot găsi zone de glioză difuză în centrul oval, în protuberanță, glioză chiasmatică și scleroză tuberoasă; Bader și colab. (1978) descriu asocierea neurofibromatozei cu leucemia la copil; uneori se poate ajunge pînă la tumori

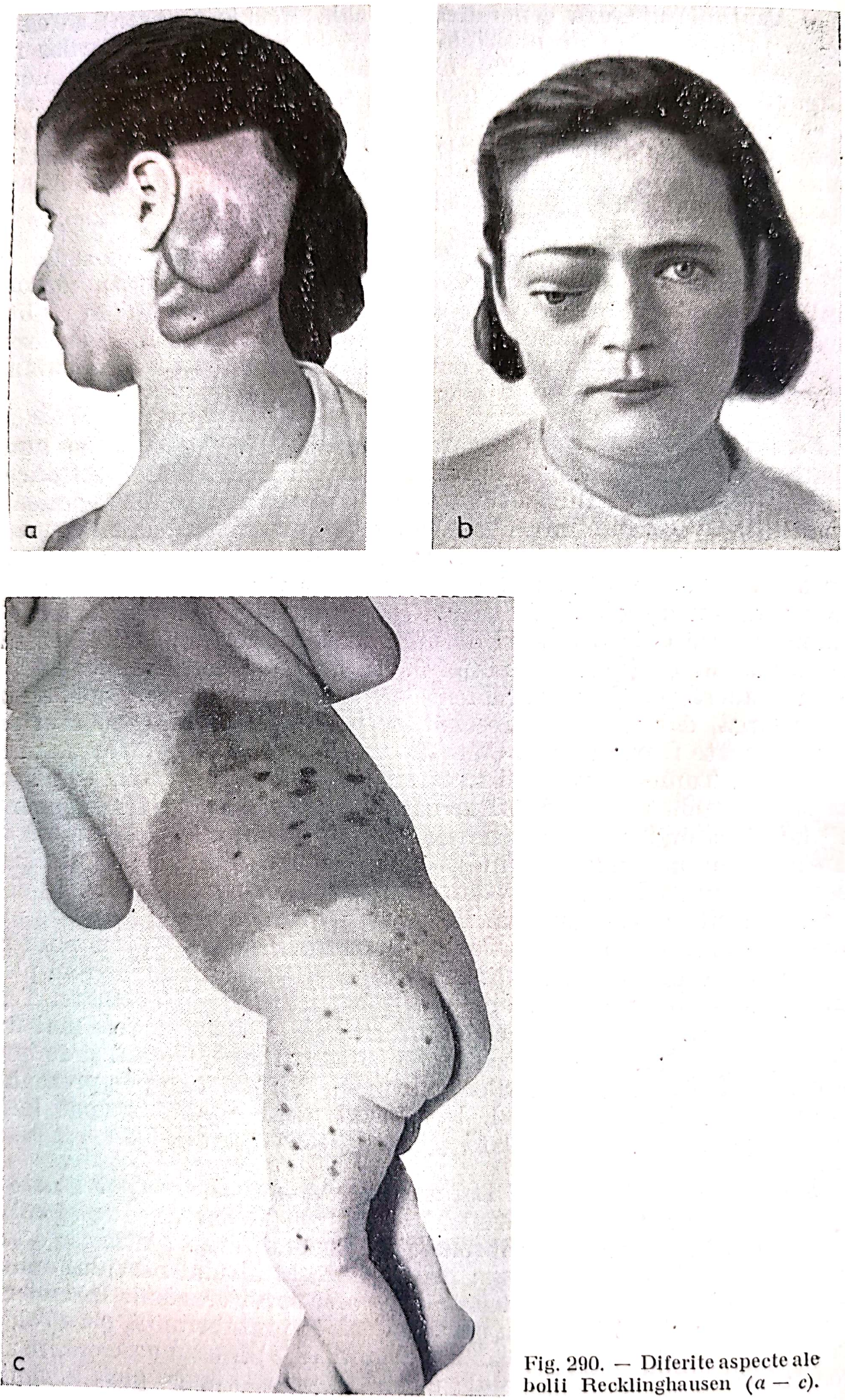

Fig. 290. — Diferite aspecte ale bolii Recklinghausen (*a* — *c*).

adevărate de tipul neurinomului central, al gliomului sau chiar al hemangioblastomului; totodată pot exista meningioame unice sau multiple. La nivelul măduvei, spre deosebire de neurinoamele solitare, există neurinoame multiple, localizate mai ales la nivelul regiunii dorsale și lombare și o glioză medulară centrală și marginală.

Forma viscerală. La nivelul viscerelor se pot găsi diverse localizări ale tumorilor. Acestea se întîlnesc mai frecvent la nivelul tractului gastro-intestinal, ca tumori situate în grosimea peretelui, cel mai deseori în submucoasă. Tumorile submucoase mai mari se pot pediculiza în lumenul intestinal dînd complicații. De asemenea, unele tumori evoluează subseros și atîrnă în cavitatea abdominală. Alte localizări viscerale sînt intrapulmonare sau la nivelul domului pleural. În fine, se descriu leziuni distructive osoase și leziuni endocrine. În tabloul clinic al copilului, modificările cutanate se înmulțesc progresiv pînă la terminarea vîrstei de copil. Aspectul microscopic al tumorilor cutanate și nervoase este destul de variat. Unele tumori au aspectul de fibrom, altele de neurinom. La aceste tumori se constată o colagenizare mai abundentă decît cea întîlnită în neurinoame.

II. **Tumorile formațiunilor neurovegetative periferice** cuprind tumorile originare din țesutul nervos simpatic, fie din ganglionii simpatici paravertebrali, fie din medulara suprarenală, care au o origine embrionară similară. Toate aceste formațiuni provin din elemente neuroepiteliale de la nivelul porțiunii laterale a tubului neural, migrate în mezenchim, unde dau diversele formațiuni neurovegetative și paraganglionare. Celulele nediferențiate ale crestei ganglionare — numite simpatogonii — se diferențiază pe de o parte în celule ganglionare, și anume în simpatoblaști ce vor da celula ganglionară simpatică adultă, deci țesutul simpatic, și pe de altă parte în celule cromafine, feocromoblaști, care prin maturare vor da feocromocitul, deci țesutul cromafin al medularei suprarenale. De aci, după gradul de maturare celulară a tumorilor cu această origine, deosebim simpatogoniomul, simpatoblastomul și ganglioneuromul din seria ganglionului simpatic și feocromoblastomul respectiv originar din celulele cromafine ale medularei suprarenale, care are și acțiune hormonală, numită de aceea și simpatom „secretant'', întrucît ar produce amine presive. Ele se însoțesc clinic de hipertensiune arterială, tulburări digestive, hipersudație și biologic de creștere exagerată a derivatelor adrenalinei și noradrenalinei (Christiaens și colab., 1964). Tumorile din seria ganglionului simpatic sînt tumori intratoracice și intraabdominale specifice copilului, care invadează secundar canalul spinal, dînd fenomene de compresiune medulară (vezi „Tumorile intrarahidiene'').

Particularitățile tumorilor sistemului nervos periferic

— În timp ce tumorile sistemului nervos periferic somatic sînt foarte rare, tumorile formațiunilor neurovegetative periferice sînt afecțiuni predominante ale copilului mic.

— Neurofibromatoza Recklinghausen la copil dă mai degrabă tumori intraorbitare și de nerv auditiv și mai rar manifestări cutanate.

— În tabloul clinic al neurofibromatozei generalizate la copil, manifestările cutanate apar tardiv și au caracter evolutiv pînă la sfîrșitul copilăriei.

— Leziunile de nerv auditiv bilateral de tip central la copil ridică suspiciunea de neurofibromatoză Recklinghausen.

Bibliografie

Abbott M., Namiki H., J. Neurosurg., 1968, **28**, 162.

Abraham J., Chandy Y., J. Neurosurg., 1963, **20**, 252.

Air R. B., Med. Clin. N. Amer., 1963, **47**, 1675.

Anderson F.M., Carson M.J., J. Pediat., 1953, **43**, 190.

Andler W., Roosen K., Klin. Pädiat., 1977, **181**, 463.

Aquaviva R., Charbit E., Benkiran-Malbos D., Lebascle J., J. Méd., Maroc, 1966, **2**, 277.

Arendt A. A., *Histologisch-diagnostischer Atlas der Geschwülste des zentral Nervensystems und seiner Anhangsgebilde*, G. Fischer, Jena, 1964.

Arendt A.A., Nersesyants S.I., Vopr. neirohir., 1961, **21**, 5.

Arendt A.A., Nersesyants S.I., Vopr. neirohir., 1962, **26**, 25.

Arendt A.A., Nersesyants S.I., *Osnovi neirohirurghii detskovo vozrasta*, Izd. ,,Medițina", Moscova, 1968.

Arseni C., *Epilepsia in tumorile cerebrale*, Edit. Acad. R.P.R., București, 1950.

Arseni C., Rev. neurol., 1957, **96**, 409.

Arseni C., Arch. Neurol. Psychiat. (Chicago), 1958, **80**, 18.

Arseni C., Niculescu Șt., *Morfopatologia tumorilor sistemului nervos*, în *Morfopatologia sistemului nervos*, sub red. I. Niculescu, Edit. medicală, București, 1957.

Arseni C., Ionescu A., Acta chir. belg., 1958, **2**, 150.

Arseni C., Ionescu S., J. Chir. (Paris), 1958, **75**, 582.

Arseni C., Samitca D.C., *Elemente de diagnostic neurochirurgical*, Edit. medicală, București, 1958.

Arseni C., Nash F., Samitca D., Psychiat. Neurol. (Basel), 1959, **137**, 230.

Arseni C., Oprescu I., Ann. Path., 1959, **4**, 129.

Arseni C., Simionescu M., Horvath Lenke, Acta psychiat. neurol. scand., 1959, **34**, 398.

Arseni C., Samitca D. C., J. Neurosurg., 1961, **18**, 135.

Arseni C., Horvath L., Dumitrescu L., St. cerc. neurol., 1964, **9**, 437.

Arseni C., Cărpinișan C., Horvath Lenke, Constantinescu C., comunicare Soc. chirurgie, București, 18 mai 1966.

Arseni C., Cristian K., Terzi A., Roman I., Gagea A., Neurologie, Psihiatrie, Neurochirurgie, 1967, **12**, 385.

Arseni C., Horvath Lenke, Iliescu D., Psychiat. Neurol. Neurochir., (Amsterdam), 1967, **70**, 123.

Arseni C., Maretsis M., J. Neurosurg., 1967, **27**, 105.

Arseni C., Roman I., Cristian K., Tudor D., Terzi A., Pediatria, 1967, **16**, 193.

Arseni C., Horvath Lenke, Carp N., Neurologie, Psihiatrie, Neurochirurgie, 1968, **13**, 203.

Arseni C., Simionescu M., *Patologia vertebro-medulară neurochirurgicală*, Edit. medicală, București, 1968.

Arseni C., Horvath Lenke, Pediatria, 1971, **20**, 409.

Arseni C., Horvath L., Dumitrescu L., Europ. Neurol., 1972, **7**, 169.

Arseni C., Maretsis M., Neurochirurgia, 1972, **15**, 25.

Arseni C., Constantinescu A., Neurologie, Psihiatrie, Neurochirurgie, 1973, **18**, 139.

Arseni C., Constantinescu A., Neurologie, Psihiatrie, Neurochirurgie, 1973, **18**, 337.

Arseni C., Dănăilă L., Constantinescu A., Neurologie, Psihiatrie, Neurochirurgie, 1973, **18**, 203.

Arseni C., Stanciu M., Constantinescu A., Neurologie, Psihiatrie, Neurochirurgie, 1973, **18**, 1.

Arseni C., Constantinescu Al., Dănăilă L., Istrate C., Neurochirurgia (Stuttg.), 1974, **17**, 121.

Afecţiunile vasculare neurochirurgicale

Afecţiunile vasculare constituie un capitol important, şi de o deosebită actualitate, al patologiei neurochirurgicale infantile. Perfecţionarea angiografiei cerebrale şi introducerea ei ca metodă de investigaţie curentă la copiii de toate vîrstele au dus la depistarea, şi deci la creşterea marcată, a numărului acestor afecţiuni în ultimii ani.

Deşi în majoritatea cazurilor sînt afecţiuni congenitale, ele se manifestă clinic tardiv, de obicei la vîrsta adultă (Wertheimer şi colab., 1961 ; Matson, 1969 ; Sano şi colab., 1978). Aceasta se datoreşte pe de o parte faptului că la vîrsta adultă posibilitatea de compensare a capilarelor şi a arterelor mici diminuează, iar circulaţia colaterală nu poate să se menţină la nivelul anterior. Din această cauză, mai ales cînd survin variaţii hemodinamice neprevăzute, apar leziuni ischemice (Tönnis, 1957 ; Wertheimer şi colab., 1961). Pe de altă parte, cu toate că sînt malformaţii congenitale (angioame şi anevrisme), ele rămîn infraclinice, devenind simptomatice odată cu mărirea lor. Creşterea lor are loc progresiv, în strînsă legătură cu presiunea sistolică care se accentuează odată cu vîrsta. Mărirea acestor malformaţii vasculare va duce la apariţia de simptome locale şi la posibilitatea frecventă a accidentelor hemoragice. De aici rezultă şi importanţa afecţiunilor vasculare la copil atît din punct de vedere diagnostic, cît şi terapeutic. Cu cît vor fi depistate şi operate mai timpuriu, atunci cînd ele au încă dimensiuni mici, semne neurologice minime sau la primul accident hemoragic, cu atît sechelele postoperatorii vor fi mai reduse. La aceasta se mai adaugă posibilităţile de recuperare care sînt mai mari şi mai rapide la copil faţă de adult şi care duc la rezultate excelente postoperatorii, aşa cum rezultă şi din experienţa noastră.

Date statistice. Seria noastră se bazează pe un număr de 204 copii cu afecţiuni vasculare neurochirurgicale, internaţi în Clinica de neurochirurgie din Bucureşti, în perioada 1960 — 1978. Repartiţia cazurilor pe afecţiuni a fost următoarea : 43 malformaţii arteriovenoase (angioame) ; 11 anevrisme ; 17 hematoame intracerebrale primare ; 16 tromboze de arteră carotidă internă şi ale ramurilor sale ; 3 fistule carotido-cavernoase ; 8 cazuri de boală Sturge-Weber ; 112 cazuri de hemoragii subarahnoidiene. Nu au fost incluse cazurile de hemoragii cerebromeningiene din perioada neonatală, hematoamele subdurale ale sugarului şi hematoamele intracraniene de origine traumatică ale copilului (aceste afecţiuni sînt descrise în alte capitole). În cele ce urmează vom descrie etiopatogenia, tabloul clinic şi terapeutica principalelor afecţiuni vasculare la copil, cu evidenţierea particularităţilor la această vîrstă. Vom începe cu prezentarea hemoragiei subarahnoidiene, manifestare majoră a celor mai multe afecţiuni din acest grup.

Hemoragia subarahnoidiană

Clasic, se admite că apariţia de sînge în LCR în afara unui factor traumatic constituie sindromul hemoragiei subarahnoidiene „spontane". Termenul de „spontan" dat iniţial acestui sindrom hemoragic reflectă imposibilitatea furnizării unei explicaţii etiopatogenice adecvate (Ingvar, 1916—1918). Cercetările anatomoclinice şi angiografice efectuate pe cazuistici mari au avut un rol hotărîtor în determinarea etiologiei hemoragiei subarahnoidiene.

Etiopatogenie. Frecvenţa hemoragiei subarahnoidiene (HSA) este estimată la 7—8% din totalul accidentelor vasculare cerebrale pentru toate vîrstele (Merritt, 1955; Pakarinen, 1967). Aceste date nu includ cazurile de hemoragie cerebromeningiană din perioada neonatală, hematoamele subdurale ale sugarului şi hematoamele intracraniene traumatice ale copilului cu HSA secundară. De asemenea, nu au fost încadraţi în aceste statistici prematurii, la care se raportează un procent important de HSA secundare hemoragiilor cerebromeningiene (Lacroix, 1963). HSA are o incidenţă scăzută sub 16 ani. Astfel, Laitinen (1964) găseşte la copii o incidenţă de aproximativ 3% din numărul total de HSA studiate, Sahs şi colab. (1969) tot de 3%, iar Heidrich (1972) de 4,3%. Într-un studiu recent, Sano şi colab. (1978) constată 85 de cazuri de afecţiuni vasculare cerebrale la copii, dintr-o serie de 1 234 de observaţii clinice la toate vîrstele. Hemoragia subarahnoidiană, după aceşti autori, a fost întîlnită doar în 45 de cazuri.

Actualmente, în conformitate cu datele angiografiei cerebrale, deosebim trei mari grupe etiologice ale sindromului de hemoragie subarahnoidiană (Arseni şi colab., 1965).

1) **Malformaţiile vasculare cerebrale** sînt cele mai frecvente cauze ale hemoragiei subarahnoidiene la adult (Hamby, 1952). La copil, pe primul plan ca frecvenţă în producerea de hemoragii subarahnoidiene sînt malformaţiile arteriovenoase (angioamele). Microangioamele se manifestă clinic doar prin HSA, în timp ce angioamele propriu-zise sînt relevate de crize convulsive şi numai ulterior de HSA. Desigur că proporţia diagnosticului de malformaţii vasculare cerebrale depinde de profilul serviciului şi de perfecţionarea tehnicii radiologice. Astfel, există observaţii izolate de anevrisme diagnosticate chiar la sugar (Morelli şi Laubscher, 1977). Orozco şi colab. (1978) adună şi studiază 27 de anevrisme la copii sub 2 ani raportate incidental în literatură. În afara HSA prin malformaţii vasculare cerebrale, s-au mai descris la copii HSA secundare

unor malformații arteriovenoase sau tumori medulare (Djindjian, 1976, 1978). Cel mai tînăr caz cunoscut cu HSA prin tumoare medulară este un copil de 3 ani și 6 luni (Bhandari, 1969).

2) **Afecțiuni sistemice.** HSA a fost constatată într-un număr important de afecțiuni sistemice ale copilului:

a) *maladii infectocontagioase* — febrele eruptive, tusea convulsivă, bruceloza, leptospiroza, meningitele acute bacteriene, encefalita gripală și herpetică etc.; b) *maladii cardiovasculare* — endocardita acută și lentă, arteritele infecțioase din cursul septicemiei, encefalopatia hipertensivă, tromboflebitele corticale și ale sinusurilor durei mater; c) *sindroame hemoragipare* și *afecțiuni ale sîngelui* — hemofilia, anemia pernicioasă, anemia aplastică, policitemia vera, leucemia, agranulocitoza, purpura trombocitopenică (Humphreys și colab., 1976), hipovitaminoza K, medicația anticoagulantă supradozată (Snyder și Renaudin, 1977); d) *afecțiuni imunoalergice cu afectare vasculară difuză:* lupusul eritematos diseminat, periarterita nodoasă; e) *cauze diverse* — expuneri prelungite la soare, status postcritic grand mal (fără traumatism craniocerebral), intoxicații exogene (alcool, oxid de carbon), accidente hemoragice ale tumorilor cerebrale (glioame cerebrale, hemangioblastoame, papiloame de plex coroid) (Wyler și colab., 1973).

3) **Hemoragia subarahnoidiană de origine nedeterminată.** În această grupă sînt cuprinse toate sindroamele hemoragiilor subarahnoidiene a căror sursă nu este evidențiată de examenul angiografic și care nu sînt secundare unor afecțiuni generale. La copii, etiologia HSA în aceste cazuri se presupune a fi datorată microangioamelor sau, mai rar, microanevrismelor intracraniene neevidențiate arteriografic (Dilworth și colab., 1977). De asemenea se admite și rolul unor soluții de continuitate ale tunicii medii a arterelor cerebrale ce ar putea genera hemoragii subarahnoidiene nedepistate angiografic. Proporția acestor HSA este în limite foarte largi — de la 17% (Pecker și Javalet, 1962) la 73% (Walton, 1956) pentru toate vîrstele. La copil, Sano și colab. (1978) raportează doar 2 cazuri de HSA de origine nedeterminată din 45 de observații (deci 4,4%). Oricum, HSA de origine nedeterminată este recunoscută de către toți autorii. Perfecționarea investigației serioangiografice pe sistemul carotidian și mai ales pe sistemul vertebrobazilar a dus la scăderea numărului de HSA de origine nedeterminată.

În seria Clinicii de neurochirurgie din București, în perioada 1960—1978, au fost internate și diagnosticate 112 cazuri de HSA la copil. Distribuția etiologică constatată este: malformații vasculare cerebrale 52 de cazuri (46,4%); afecțiuni sistemice 43 de cazuri (38,3%); HSA de origine nedeterminată 17 cazuri (15,1%).

Tabloul clinic. Debutul a fost în majoritatea cazurilor brutal, cu cefalee, vomismente și obnubilare. Într-un singur caz am întîlnit, ca semne prodromale, cu două zile înaintea debutului, crize cefalalgice de scurtă durată. Dintre semnele de debut, cefaleea este cea mai constantă, de obicei intensă, fiind situată frontal. Într-un caz am constatat în debut crize epileptice de tip generalizat. Uneori debutul poate fi mai puțin brutal, cu cefalee în cască și vărsături, dar cu păstrarea stării de conștiență. În perioada de stare, tabloul clinic a constat din sindrom meningian, tulburări ale stării de conștiență, crize comițiale, semne neurologice și vegetative. *Sindromul de iritație meningiană* nu prezintă elemente caracteristice, dar este deosebit de intens, dominînd tabloul clinic.

Modificările stării de conștiență pot trece prin toate aspectele de la somnolență, obnubilare pînă la comă profundă, cu instalare bruscă sau progresivă. Uneori copiii prezintă o marcată agitație psihomotorie. Tulburările psihice neînsoțite de deficite focale importante au în general un prognostic bun. *Crizele comițiale* focale sau generalizate pot fi întîlnite deseori. *Semnele neurologice* constau în areflexie osteotendinoasă pasageră (datorită sîngelui acumulat în fundul de sac și în tecile radiculare), după o perioadă scurtă în care reflexele au fost exagerate; semnul Babinski prezent bilateral; reflexele abdominale diminuate sau absente. Uneori putem constata prezența unui deficit motor de tip pareză sau interesarea nervilor cranieni (în special nervii oculomotori). La examenul *fundului de ochi* se observă creșterea tensiunii arterei centrale a retinei, congestie venoasă și, caracteristic, hemoragii subarahnoidiene. Manschot (1954) explică aceste hemoragii subhialoidiene prin presiunea exercitată de sîngele împins, în urma hemoragiei subarahnoidiene, de-a lungul tecii nervului optic, cu strangularea venei centrale a retinei. *Semnele vegetative* constau în hipertermie, transpirații profuze, tahicardie, tulburări de ritm respirator, care sînt accentuate în special în primele zile.

Examene paraclinice. *Examenul LCR* este esențial pentru că aduce confirmarea absolută a diagnosticului de hemoragie subarahnoidiană. LCR este hemoragic cu tensiune crescută. Pentru a deosebi LCR sanguinolent dintr-o hemoragie subarahnoidiană de cel rezultat prin puncționarea accidentală a unui vas, recoltarea se face în trei eprubete: în caz de hemoragie subarahnoidiană în toate eprubetele LCR va avea aceeași colorație, în timp ce, în cealaltă situație, LCR are tendință de clarificare. În formula citologică apare încă din prima zi o reacție polinucleară, apoi după trei zile limfocitoză. Reacția meningiană este provocată clinic de prezența în LCR a hemoglobinei și a produșilor de degradare metabolică a acesteia. Albuminorahia este crescută, iar glicorahia are valori scăzute, deoarece prezența sîngelui împiedică difuziunea glucozei în LCR.

Angiografia cerebrală constituie metoda esențială de diagnostic. Angiografia trebuie efectuată pe cele două sisteme carotidiene și pe cel vertebrobazilar, în condiții de vizualizare perfectă a timpilor vasculari cerebrali (serioangiograf). În conformitate cu experiența proprie și cu datele majorității autorilor (Matson, 1969), evităm efectuarea angiografiei în faza acută sau supraacută, deoarece poate agrava starea copilului. Odată cu liniștirea fenomenelor intense ale hemoragiei subarahnoidiene, se va efectua angiografia cerebrală sub anestezie generală, în primul timp angiografia carotidiană bilaterală, iar în timpul doi cea vertebrală (Thorale și Sundt, 1975). De asemenea, angiografia trebuie efectuată după cîteva zile de la producerea accidentului hemoragic pentru a aștepta dispariția vasospasmului arterial (Weir și colab., 1978).

Pentru diagnosticul continuării hemoragiei subarahnoidiene, Rothemberg și colab. (1958) au propus metoda utilizării hematiilor cu atomi marcați cu crom radioactiv (^{51}Cr).

Diagnosticul hemoragiei subarahnoidiene de origine nedeterminată se face prin excluderea tuturor cauzelor producerii acestui sindrom hemoragic prin afecțiuni generale ale copilului sau prin malformații vasculare cerebrale. De asemenea vom avea în evidență și posibilitatea, rară totuși, a unor accidente hemoragice datorate tumorilor cerebrale. Formularea unui asemenea diagnostic implică obligatoriu o investigare minuțioasă generală și vasculară cerebrală (Forster și colab., 1978). Dealtfel, Sano și colab. (1978), într-o serie de 45 de cazuri de HSA la copil, găsesc doar două observații în care s-a stabilit diagnosticul de HSA de origine necunoscută.

Evoluție și prognostic. Evoluția cazurilor de hemoragie subarahnoidiană nedeterminată este benignă la copii (Horvath și Ciurea, 1979). Chiar în cazurile de hemoragie subarahnoidiană cu marcante tulburări a stării de conștiență (comă) s-au putut constata ameliorări spectaculare.

Prognosticul imediat depinde de intensitatea sindromului clinic produs de hemoragia subarahnoidiană. Prognosticul tardiv este favorabil, copiii beneficiind în general de *restitutio ad integrum*. Rareori constatăm cefalee reziduală.

Tratamentul. Măsura terapeutică cea mai utilă este repausul absolut la pat ce trebuie prelungit pînă la 3 săptămîni (cel puțin 10 zile după dispariția sindromului de iritație meningiană). Obiectivele tratamentului sînt : combaterea edemului cerebral și a hipertensiunii intracraniene ; manitol 20% ; corticoterapie ; diuretice de tip furosemid ; combaterea simptomatică a cefaleei (algocalmin) ; asigurarea unui bilanț hidroelectrolitic și metabolic adecvat ; vitaminoterapie (vitamine din grupul B și C) ; preparate de calciu și fosfobion ; medicație hemostatică (acid epsilon-amino-caproic 0,25 g/kg corp/24 ore injectabil sau *per os*) ; prevenirea complicațiilor pulmonare și a infecțiilor urinare. Odată cu remiterea fenomenelor clinice se va urmări în continuare, între 6 luni și 2 ani, starea copilului, cu restricții privitoare la expunerile la soare și jocurile sportive dificile.

Anevrismele intracraniene

Anevrismele intracraniene sînt malformații segmentare ale arterelor de tipul dilatației saculare sau fusiforme, cu alterarea structurii peretelui vascular. Ele reprezintă o urgență neurochirurgicală, pentru că fisurarea sau ruperea sacului anevrismal determină o suferință cerebrală brutală, punînd uneori în joc viața copilului. De fapt, aceste afecțiuni își pot face simțită prezența fie prin semne de ruptură, cu aspect clinic de hemoragie subarahnoidiană sau hematom intracerebral, fie prin semne de compresiune, cu aspect de paralizie de nervi oculomotori sau chiar sindrom pseudotumoral. Această ultimă situaţie este extrem de rar întîlnită la copil. Incidenţa anevrismelor intracraniene la copil este deosebit de scăzută. Primul raport complet asupra unei rupturi de anevrism cerebral la un copil ce avea şi o coarctaţie de aortă a fost făcut de Eppinger (1871). Într-o comunicare ulterioară, Eppinger (1887) descrie anevrismul copilului din punct de vedere anatomic şi manifestările principale de hemoragie subarahnoidiană, făcînd legătura cu tabloul clinic prezentat de pacient. După această primă publicaţie, în literatura medicală sînt amintite sporadic cazuri de anevrism intracranian la copii (Dial şi Maurer, 1937). Odată cu introducerea examenului angiografic ca metodă curentă de explorare în neurochirurgie, publicaţiile privitoare la anevrismele intracraniene la copii se înmulţesc. Cu toate acestea, autorii raportează în general cazuri izolate (Ingraham şi Cobb, 1947; Mount, 1959; Jones şi Sheaburn, 1961; Wertheimer şi colab., 1961; Arseni şi colab., 1966 şi 1967; Lapras şi colab., 1968). Actualmente, chiar pe serii largi, cazurile de anevrisme la copil rămîn rare (Mullan şi colab., 1978; Suzuki şi Ohara, 1978). Matson (1965) este singurul autor care prezintă o statistică mai vastă asupra anevrismelor intracraniene la copii (13 cazuri), pe care apoi o completează cu încă două cazuri în 1969. Această penurie de cazuri de anevrisme intracraniene la copii este dealtfel confirmată de marile statistici anatomopatologice. Astfel, McDonald şi Korb (1939), efectuînd studii pe 1 125 de anevrisme intracraniene de toate vîrstele, constată la copil 31 (dintre care doar trei la copii sub 5 ani), iar Laitinen (1964), studiind necroptic 1 175 hemoragii subarahnoidiene, găseşte doar 35 de asemenea situaţii la copii, dintre care doar 9 aveau anevrisme intracraniene (1,3%).

În ultimul deceniu, datorită introducerii în practica curentă a seriOangiografiei cu explorarea atît a sistemului carotidian, cît şi a celui vertebrobazilar în HSA, numărul cazurilor cu anevrisme intracraniene raportate la copii şi chiar la grupa de vîrstă 0 — 3 ani este din ce în ce mai mare (Morelli şi Laubscher, 1977; Grode şi colab., 1978; Lee şi colab., 1978; Lipper şi colab., 1978; Orozco şi colab., 1978). Dealtfel, Orozco şi colab. (1978), revăzînd literatura, adună un număr de 27 cazuri de anevrisme la copilul sub 2 ani, iar Lipper şi colab. (1978) grupează 19 cazuri de anevrisme în primul an de viaţă.

În Clinica de neurochirurgie din Bucureşti nu am diagnosticat nici un caz de anevrism intracranian la grupa de vîrstă 0 — 3 ani, în timp ce la grupa de vîrstă 3 — 16 ani au fost diagnosticate 11 asemenea cazuri, în intervalul 1960 — 1978. Afecţiunile malformative vasculare cerebrale la copil, deşi rare faţă de adult, nu sînt excepţionale. Dintre ele, la copil predomină malformaţiile arteriovenoase (angioame). În seria Clinicii de neurochirurgie, pe aceeaşi perioadă studiată, am constatat 43 de angioame şi 11 anevrisme, deci o proporţie de 4 : 1.

Etiopatogenie. Vîrsta de diagnosticare a copiilor cu anevrisme intracraniene se situează între 10 şi 15 ani (Yoshimoto şi colab., 1978); sub 5 ani cazurile sînt foarte rare. Amintim cazul diagnosticat de Jones şi Sheaburn (1961), la un sugar de 28 de zile care a fost rezolvat chirurgical prin cliparea coletului anevrismal. În statistica noastră nu am întîlnit nici un caz sub 10 ani. După Matson (1965), sexul masculin este afectat în mod preponderent (din 13 cazuri, 12 au fost la băieţi şi unul la o fată). Celelalte cazuri publicate în literatură nu sînt convingătoare în acest sens. Statistica personală consemnează opt anevrisme la băieți și trei la fete.

Patogenia anevrismelor este încă foarte discutată, recunoscîndu-se în general trei tipuri :

1) **Anevrismele micotice** sînt determinate de embolusuri infectate ce se opresc în *vasa vasorum* ale arterelor cerebrale mari, de obicei în cadrul bacteriemiei din cursul endocarditelor lente (Bohm-Falk și colab., 1978). Ele sînt rezultatul degenerării pereților vasculari arteriali. Aceste anevrisme pot fi multiple, cu localizare de predilecție la nivelul teritoriului arterei cerebrale medii. Anevrismele micotice, rare în general, sînt de tip sacular. Matson (1969) raportează un singur caz din 15 copii.

2) **Anevrismele congenitale** reprezintă practic la copii marea majoritate a acestor malformații (95%). Sînt de tip sacular, cu aspect de vezicule așezate de obicei la locul de bifurcație al arterelor cerebrale. Dimensiunile lor sînt foarte variabile. Sacul anevrismal prezintă de obicei la inserția sa o porțiune cu diametrul redus denumită colet. Opus coletului se află fundul sacului, unde de cele mai multe ori se produce ruptura. În interiorul cavității anevrismale sîngele se poate coagula, observîndu-se aspecte care variază de la mici trombi murali pînă la umplerea completă a cavității cu cheaguri.

Modul de formare a anevrismelor congenitale a fost explicat în mai multe feluri. Forbus (1930) a emis teoria conform căreia anevrismele congenitale se dezvoltă în unghiurile de bifurcație ale arterelor cerebrale, adevărate locuri de minoră rezistență, prin absența tunicii medii. După părerea sa, numai defectele tunicii medii ar fi congenitale, formarea sacului anevrismal producîndu-se în timpul vieții extrauterine ca rezultat al efectului hemodinamic. Bremer (1943) atrage atenția asupra rolului pe care-l pot juca unele elemente persistente ale plexului embrionar din care derivă arterele cerebrale. În fine, Padget (1956), pe baza datelor embriologice, conchide că involuția incompletă a arterelor embrionare contribuie la formarea anevrismelor congenitale. Această ipoteză este susținută de faptul că anevrismele intracraniene coexistă cu malformații ale poligonului lui Willis. Totodată amintim posibilitatea anevrismelor intracraniene familiale (Hashimoto, 1977).

3) **Anevrismele aterosclerotice** sînt de tip fusiform și au fost observate la persoanele în vîrstă. Dilatația arteriolară este consecința distrugerii tunicii elastice și a infiltrației ateromatoase a mediei. Matson (1965) a descris un asemenea tip de anevrism la un copil de 4 ani.

Situația anatomică predilectă a anevrismelor intracraniene la copii este dificil de apreciat din cauza numărului insuficient de publicații pe această temă. Totuși, în conformitate cu Matson (1965), Lapras și colab. (1968) și cu datele proprii, apreciem ca sediu frecvent al acestor malformații la copii sistemul arterei cerebrale anterioare (desigur și cu comunicanta anterioară). Sediul de predilecție al anevrismelor intracraniene la sugar și copilul mic este artera cerebrală medie și sistemul vertebrobazilar (Lipper și colab., 1978; Orozco și colab., 1978).

Anatomie patologică. Anevrismele intracraniene au macroscopic un aspect sacular (dilataţia arterială comunică cu lumenul vasului printr-un colet) sau fusiform (dilataţie circumscrisă a peretelui arterial). Anevrismele saculare sînt cele care se fisurează şi se rup cel mai frecvent. Precum am arătat, ele sînt cele pe care le constatăm de obicei la copii.

Microscopic se constată remanieri importante ale peretelui arterial la nivelul anevrismului: intima este hipertrofiată cu infiltrate limfoplasmocitare; tunica elastică se fragmentează pînă la dispariţie; stratul muscular din tunica medie prezintă leziuni degenerative cu metaplazie conjunctiv-hialină. Odată cu creşterea sacului anevrismal mediu, şi cu elastica internă se termină brusc la nivelul coletului. Fisurarea unui anevrism este uneori obliterată cu fibrină. În jurul anevrismului fisurat sau rupt se poate produce un hematom intracerebral sau numai hemoragie subarahnoidiană.

Tabloul clinic. O parte din anevrismele intracraniene la copil sînt asimptomatice, putînd fi descoperite incidental la necropsie. Marea majoritate a anevrismelor intracraniene la copii au drept manifestare clinică un *accident de tip hemoragic*, cu această ocazie fiind diagnosticată şi malformaţia. Rareori înaintea fisurării sau ruperii anevrismului, copilul poate prezenta fenomene cefalalgice rebele la tratament. De obicei debutul este brutal, în plină sănătate aparentă, caracterizat prin cefalee intensă, crize comiţiale focale sau generalizate, instalarea rapidă a unui sindrom meningian cu alterarea stării de conştienţă (Arseni şi colab., 1974). În toate cele 11 cazuri a fost constatat acest tablou de debut. Crizele comiţiale au fost prezente în opt cazuri.

În perioada de stare, copiii prezintă tabloul grav al hemoragiei subarahnoidiene: alterare profundă a stării de conştienţă (pînă la comă), sindrom meningian intens, crize comiţiale, importante tulburări vegetative. În perioada de stare constatăm frecvent existenţa unui deficit neurologic (de obicei deficit motor) bine evidenţiat, datorită hematomului intracerebral perianevrismal. Nu am observat afectarea nervilor oculomotori, fapt subliniat şi de alţi autori (Wertheimer şi colab., 1961). După aproximativ 7—10 zile, fenomenele hemoragiei subarahnoidiene se remit parţial, starea generală şi neurologică fiind mult ameliorată. Acesta este momentul efectuării examenelor paraclinice (angiografie) şi al intervenţiei operatorii. Oricînd un anevrism fisurat poate da un nou accident hemoragic.

Evoluţia descrisă este cea favorabilă, căci uneori copilul nu-şi mai revine din starea de comă, primul accident hemoragic putînd să fie fatal. Acest accident fatal este extrem de rar întîlnit faţă de adult.

Două grupe de complicaţii domină tabloul clinic, fiind în strînsă legătură cu evoluţia posibilă a anevrismului intracranian. În primul rînd, *complicaţiile hemoragice*, de tipul hemoragiei subarahnoidiene, care pot surveni oricînd. Ruptura anevrismului poate duce şi la crearea unui hematom intracerebral ce poate pune în pericol viaţa copilului. În al doilea rînd sînt *complicaţiile ischemice*. Astfel, trunchiul arterial pe care este inserat anevrismul cerebral se poate tromboza în urma sîngerării, ducînd la infarctizarea teritoriului cerebral dependent (în anevrismele de arteră comunicantă anterioară se poate produce un ramolisment în regiunea hipotalamică). În afara trombozei, un alt mecanism de producere a leziunilor ischemice este spasmul arterial juxtaanevrismal. Acest spasm arterial este uneori răspunzător pentru nevizualizarea unor anevrisme intracraniene pe angiografiile executate imediat după accidentul hemoragic. Aproximativ la două săptămîni de la accidentul hemoragic sau după excluderea din circulaţie a anevrismului spasmul cedează.

În afara modalităţii clasice de apariţie şi evoluţie a anevrismelor intracraniene la copii, descrisă mai sus, există şi posibilitatea, foarte rară, de aspect pseudotumoral, explicată prin mărimea malformaţiei (Jane, 1961; Thompson, 1969; Arai şi colab., 1972; Duff şi Gossmann, 1975). Orozco şi colab. (1978) consideră chiar că evoluţia clinică de aspect pseudotumoral este caracteristică anevrismelor intracraniene la grupa de vîrstă 0—3 ani.

Examene paraclinice. La puncţia lombară *lichidul cefalorahidian* apare sanguinolent, confirmînd hemoragia subarahnoidiană.

EEG evidenţiază, pe lîngă semnele de suferinţă cerebrală difuză, semne de focar, indicînd astfel sediul orientativ al anevrismului.

ECHO poate prezenta deplasări datorate hematomului intracerebral produs prin ruptura anevrismului.

Angiografia cerebrală pune cu certitudine diagnosticul de anevrism intracerebral (fig. 291). Este metoda de elecţie pentru diagnosticul de existenţă, sediu, mărime, tip şi chiar de operativitate al malformaţiei. Această metodă ne dă informaţii asupra circulaţiei colaterale şi a stării funcţionale a arterei, precum şi despre asocierea cu alte modificări vasculare şi evidenţierea de anevrisme multiple (Arai şi colab., 1972). De asemenea, angiografia cerebrală este metoda optimă pentru verificarea tratamentului chirurgical efectuat.

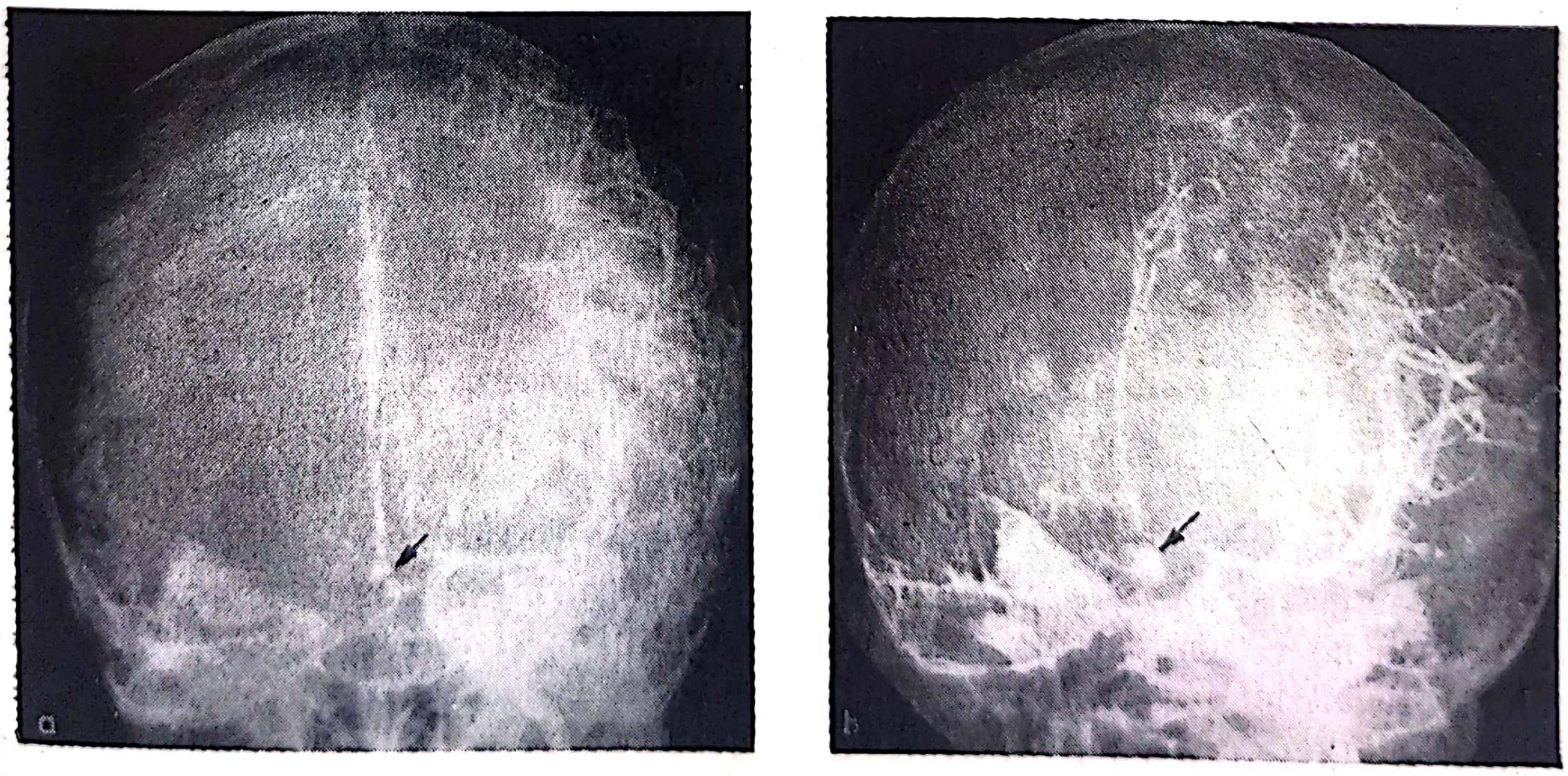

Fig. 291. — Angiografia carotidiană stîngă evidenţiază un anevrism sacciform de arteră comunicantă anterioară:
a, faţă; *b*, poziţie oblică (3/4).

Pentru efectuarea angiografiei cerebrale în condiţii eficiente de diagnostic se impun următoarele reguli : angiografia trebuie făcută în condiţiile folosirii unui serioangiograf ; în afară de cele două poziţii standard, diagnosticarea anevrismelor necesită o a treia poziţie, oblică (3/4) ; se vor efectua obligatoriu angiografia carotidiană bilaterală şi cea a sistemului vertebrobazilar, chiar dacă există semne de lateralizare ; procedura se efectuează sub anestezie generală. Momentul executării angiografiei este foarte controversat. Unii autori (McKissock şi colab., 1960) indică efectuarea angiografiei imediat după ce s-a examinat bolnavul. Arseni şi colab. (1974) efectuează examenul angiografic la copii după 7—10 zile de la fisurarea anevrismală. Această temporizare se face deoarece s-a constatat că în perioada imediat consecutivă rupturii anevrismale, angiografia agravează starea generală şi neurologică a copilului, pentru că accentuează spasmul juxtaanevrismal existent şi produce în acelaşi timp o scădere a tensiunii arteriale sistemice. Într-adevăr, un spasm compensat la un anumit nivel al tensiunii arteriale, se poate decompensa cu ocazia unei scăderi bruşte a acestei tensiuni. Fidelitatea cu care metoda angiografică pune în evidenţă prezenţa unui anevrism cerebral poate fi ridicată în condiţii optime pînă la 96% (Perrett şi Bull, 1959).

Evoluţie şi prognostic. Evoluţia anevrismelor intracraniene depinde de posibilitatea lor de a sîngera (cele carotidiene se rup cel mai rar) şi de recidivele accidentelor de tip hemoragic. Odată cu creşterea în dimensiuni a anevrismelor, acestea pot oricînd să se fisureze. Dacă copilul a suportat primul accident hemoragic datorat fisurării anevrismale şi apoi a fost operat, evoluţia postoperatorie este în general bună. Toţi autorii subliniază evoluţia favorabilă a anevrismelor intracraniene operate la copii, spre deosebire de adult.

Prognosticul aceste malformaţii este în legătură cu accidentele de tip hemoragic şi ischemic pe care le provoacă. Astfel, cea mai mare gravitate prognostică o prezintă anevrismele arterei comunicante anterioare şi anevrismele multiple.

Tratament. Dacă angiografia a localizat anevrismul, indicaţia terapeutică este cea chirurgicală. Acest principiu este valabil pentru toate anevrismele intracraniene, existînd două contraindicaţii : starea comatoasă a copilului şi unele localizări socotite inabordabile chirurgical (unele anevrisme din sistemul vertebrobazilar). În tratamentul chirurgical avem de rezolvat următoarele probleme :

1. *Alegerea momentului operator.* Opinia noastră, ca şi a majorităţii autorilor este ca în situaţia anevrismelor cerebrale în care copilul este în comă să se efectueze tratament medicamentos şi de reechilibrare hidroelectrolitică şi metabolică. Numai după ameliorarea stării de conştienţă şi a stării generale a copilului să se intervină operator. Doar în caz de hematom intracerebral cu fenomene neurologice grave se intervine operator de urgenţă, efectuîndu-se evacuarea revărsatului sanguin şi, eventual în acelaşi timp operator, cliparea anevrismului.

2. *Anestezia generală* poate fi asociată cu metode auxiliare de tipul hipotermiei moderate, hipotensiunii controlate sau a micşorării volumului cerebral (perfuzii intravenoase cu soluţii macromoleculare, hiperventilaţie). Nu am folosit nici una din aceste metode în cazurile operate. Matson (1965) a efectuat hipotermia moderată în trei cazuri de copii mari, fără ca să constate o uşurare evidentă a actului operator.

3. *Alegerea metodei operatorii.* Există două tipuri principale de intervenţii chirurgicale pentru anevrismele intracraniene : întreruperea fluxului arterei carotide şi intervenţia directă pe anevrism. *Intervenţiile chirurgicale pe artera carotidă* au indicaţii limitate, aplicîndu-se doar în anevrismele carotidiene subclinoidiene. Actualmente se preferă în aceste cazuri clampajul controlat al arterei carotide interne şi în al doilea timp se efectuează abordarea intracraniană a malformaţiei. Desigur că aceste intervenţii pot fi efectuate doar la copilul mare. *Ligatura sacului anevrismal* este metoda de elecţie pentru excluderea din circulaţie a anevrismului, respectînd astfel fluxul arterial (Mount şi Antunes, 1975). Pentru aceasta se disecă coletul şi se aplică 1 — 2 clipuri perpendicular pe colet, destul de departe de trunchiul arterial pentru a nu produce îngustarea acestuia. Actualmente, pentru disecţia coletului anevrismal se folosesc tehnicile de abord microchirurgicale (Yasargil şi Fox, 1975). Metoda de clipare directă a sacului anevrismal am aplicat-o în 10 din cazurile diagnosticate. Într-un caz a fost necesară şi cliparea de necesitate a arterei anevrismului, dar şi în această eventualitate evoluţia a fost favorabilă (fig. 292). În anevrismele fusiforme sau sesile, intervenţia are drept obiectiv prevenirea unei noi rupturi prin întărirea sacului anevrismal. Metoda constă în învelirea anevrismului cu fragment muscular (,,Wrapping''). Arai şi colab. (1972) raportează rezolvarea cu succes a unui caz sub vîrsta de 3 ani.

Privitor la *tratamentul medicamentos*, acesta constă în : reechilibrarea hidroelectrolitică şi metabolică a copilului în perioada pre- şi postoperatorie, vitaminoterapie, calciu şi tratament hemostatic (acid epsilon-amino-caproic 0,25 g/kg corp/24 ore, injectabil sau *per os*), (Scott şi Garrido, 1977). În perioada preoperatorie vom efectua în fond tratamentul hemoragiei subarahnoidiene. În perioada postoperatorie, tratamentul medicamentos trebuie susţinut cu măsuri de reeducare motorie şi cu tonice nervoase.

Rezultate. Din cele 11 cazuri de anevrisme diagnosticate, unul a decedat neoperat, în urma accidentului hemoragic iniţial; ceilalţi 10 au fost operaţi, cu evoluţie postoperatorie bună. Deficitele neurologice (în special motorii) şi tulburările psihice s-au remis treptat (urmărire 1 — 8 ani). De fapt, toţi autorii sînt de acord cu prognosticul favorabil tardiv al copiilor operaţi cu anevrisme intracraniene, punînd aceasta pe seama compensării vasculare superioare la această vîrstă (Cambria şi colab., 1976).

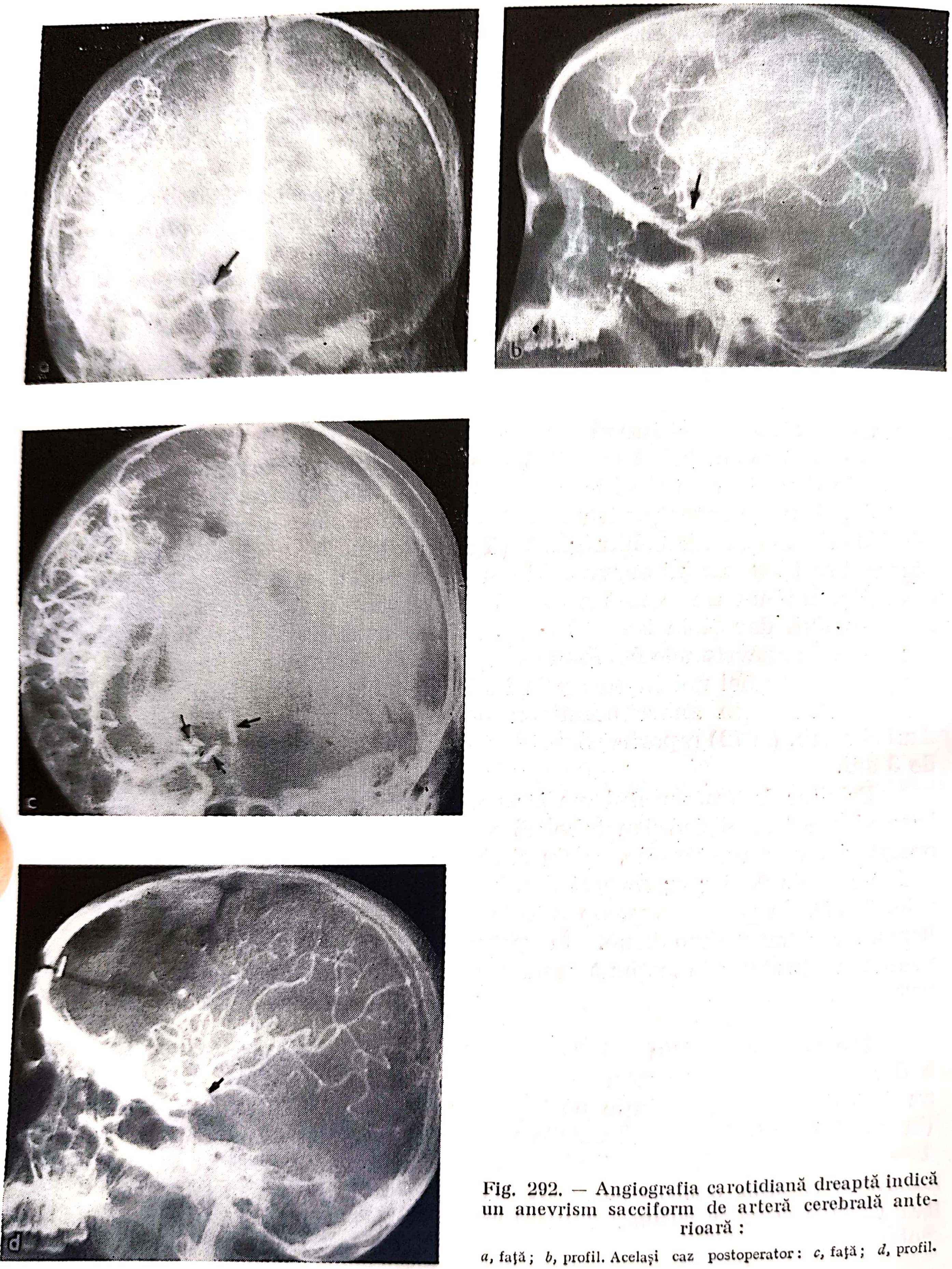

Fig. 292. — Angiografia carotidiană dreaptă indică un anevrism sacciform de arteră cerebrală anterioară:

a, față; *b*, profil. Același caz postoperator: *c*, față; *d*, profil.

Malformaţiile arteriovenoase cerebrale (angioamele)

Procesele patologice de tip expansiv care iau naştere din vasele sanguine ale creierului sînt clasificate de către Cushing şi Bailey (1928) în angioblastoame şi malformaţii angiomatoase. Primele sînt considerate de către aceşti autori drept tumori adevărate, fiind constituite din angioblaste, iar celelalte sînt în esenţă malformaţii vasculare. Această despărţire netă a angioamelor de tumori a fost de mare importanţă în simplificarea nomenclaturii şi în delimitarea celor două grupe mari de afecţiuni. Termenul de angiom ce caracteriza afecţiunea ,,prin prezenţa într-o regiune dată a unei cantităţi anormale de vase'' nu mai corespunde actualmente. Denumirea de angiom atribuie afecţiunii un potenţial tumoral, care nu există în realitate. Cu toate acestea termenul de angiom cerebral se foloseşte încă frecvent în practică. Pentru încadrarea corectă a acestor afecţiuni, considerăm logice concluziile Reuniunii Societăţii ,,Harvey Cushing'' din aprilie 1961, care fixează denumirea de *malformaţie arteriovenoasă*. Această denumire precizează caracterul disembriogenetic şi netumoral al afecţiunii şi totodată subliniază participarea în malformaţie atît a arterelor, cît şi a venelor. Malformaţiile arteriovenoase pot constitui o urgenţă neurochirurgicală, diagnostică şi terapeutică, prin producerea de accidente de tip hemoragic, prin fenomene de tip comiţial sau prin semne de HIC.

Angioamele cerebrale sînt împărţite, clasic, în două mari categorii: angioame cavernoase şi angioame racemoase.

A. *Angioamele cavernoase* constau în cavităţi umplute cu sînge, separate de pereţi foarte subţiri, adevărate septuri, iar între vasele malformate nu există parenchim cerebral (element caracteristic). Sînt foarte rare, putînd interesa nu numai creierul, dar şi meningele, craniul, părţile moi epicraniene. Examenul angiografic este edificator, arătînd un ghem arterial fin, cu deplasarea arterelor mari, fără continuitate directă arteriovenoasă. Pot determina accidente vasculare de tip hemoragic, în special angioamele cavernoase mici (denumite ,,criptic hamartomas'' de către Crawford şi Russel, 1956).

B. *Angioamele racemoase* sînt caracterizate prin prezenţa de substanţă cerebrală între vasele modificate, malformate. Adesea substanţa nervoasă este modificată, prezentînd un grad de glioză, care nu are însă niciodată un caracter tumoral. Vasele malformate pot prezenta aspecte diferite. 1) Cînd peretele vaselor din malformaţie este foarte subţire, avînd o structură capilară, se pot deosebi ca entităţi: teleangiectaziile (angioma capillare ectaticum) şi boala Sturge-Weber (angioma capillare et venosum calcificans). 2) Existenţa vaselor din malformaţie, cu pereţi mai groşi, care histologic nu pot fi identificaţi nici ca arteriali, nici ca venoşi, constituie malformaţia arteriovenoasă propriu-zisă, adică obiectul studiului nostru. Malformaţia arteriovenoasă propriu-zisă (angiom racemos arteriovenos) este de departe cea mai frecventă afecţiune din grupul angioamelor cerebrale. Aspectul general este definit plastic de către McCormick (1966) ca „bag of worms'' (grămadă de rîme). Odată cu punerea la punct a metodelor serioangiografice, tabloul radiologic exact și detaliat al acestor malformații a putut fi bine evidențiat.

Deși aceste malformații sînt congenitale, ele sînt asimptomatice în multe cazuri, din cauza volumului lor redus. Creșterea angioamelor se face progresiv cu vîrsta și odată cu aceasta pericolul accidentelor hemoragice crește. Aceste malformații devin simptomatice sub vîrsta de 20 de ani în 35% din cazuri (Mount, 1959) și mai puțin de 5% din cazuri ar surveni înainte de vîrsta de 7 ani (Olivecrona și Ladenheim, 1957).

În seria Clinicii de neurochirurgie din București au fost diagnosticate 43 de angioame la copil în perioada 1960 — 1978. Frecvența la copil a acestor malformații vasculare este în concordanță cu datele tuturor autorilor (Giraud și colab., 1962; Sano și colab., 1978; Vigouroux și colab., 1978).

Etiopatogenie. Malformațiile arteriovenoase se întîlnesc cu o relativă predominanță la sexul masculin. Astfel, Matson (1969) din 34 de angioame găsește 18 la băieți și 16 la fete. În seria noastră, din 43 de angioame la copil am constatat 24 la băieți și 19 la fete. Vîrsta la care malformația a fost diagnosticată este între 11 și 16 ani. La vîrsta de sugar și copil mic, malformațiile arteriovenoase cerebrale sînt menționate foarte rar (Houdart și Besnerais, 1963; Pool și Potts, 1965). De asemenea, în statistica lui Giraud și colab. (1962) privind malformațiile arteriovenoase cerebrale la copil, cel mai tînăr caz a avut 5 ani, iar Matson (1969), la un număr de 34 de cazuri raportează doar 4 cazuri la copilul sub 3 ani. Cazuri izolate sînt comunicate de Seljeskog și colab. (1968), Long și colab. (1974), Mabe și Furuse (1977), Sundaresan și colab. (1979). În seria Clinicii de neurochirurgie din București am găsit trei cazuri între 0 și 3 ani.

Originea congenitală a malformației arteriovenoase este astăzi unanim admisă. Pentru explicarea genezei acestei malformații, autorii (Kaplan și colab., 1961) se referă la cele cinci stadii de dezvoltare embrionară a vaselor cerebrale.

Stadiul I este perioada angioblastică, în care sistemul circulator primordial este alcătuit din angioblaste dispuse sub formă de rețea plexiformă nediferențiată. Stadiul II, în care se diferențiază sistemul primordial în artere, vene și capilare, circulația prin acestea devenind orientată. În acest stadiu există, între viitoarele trunchiuri arteriale și venoase, anastomoze plexiforme (denumite rețele primitive) ce se vor resorbi ulterior. Stadiul III este caracterizat prin organizarea vaselor în trei straturi: superficial (tegumentar), intermediar (dural) și profund (cerebral). Stadiul IV este caracterizat prin dispunerea vaselor în formă definitivă și existența poligonului lui Willis. În stadiul V, vasele cerebrale capătă structura histologică normală.

După Olivecrona și Ladenheim (1957), malformațiile arteriovenoase apar ca persistența anormală a unei rețele de vase embrionare între două trunchiuri vasculare cu diferențiere normală. Deci ele rezultă dintr-o oprire în dezvoltare (în stadiul II embrionar) a vascularizației craniocerebrale într-un anumit teritoriu. Cauza acestei opriri regionale în dezvoltarea vascularizației craniocerebrale (traumatică, metabolică, congenitală etc.) nu este precis lămurită (Houdart și Besnerais, 1963).

Anatomie patologică. Malformația arteriovenoasă constă în unul sau mai mulți pediculi aferenți — un ghem de vase patologice, care structural nu sînt nici artere, nici vene — și mai mulți pediculi eferenți. Arterele aferente sînt dilatate și cu un traiect plin de sinuozități. Venele eferente sînt mult îngroșate și se varsă direct în sinusurile durale. Prin intermediul ghemului de vase patologice, arterele comunică direct cu venele, fără interpunerea unui pat capilar (șunt arteriovenos), ceea ce duce la formarea unui scurtcircuit.

Microscopic, complexitatea leziunilor malformației este foarte mare, vasele cerebrale variind de la artere și vene delimitate la vase ce nu pot fi clasate anatomic, cu pereții subțiri, neregulați și hialinizați (fig. 293). Aceste modificări determină predispoziția vaselor la ruptură. Uneori, examinarea preparatelor lasă impresia unei comunicări directe între sistemul arterial și cel venos. Vasele angiomatoase pot suferi o transformare fibroasă a peretelui, ceea ce va duce la trombozarea lumenului. Țesutul fibros poate fi impregnat cu săruri de calciu. Depozitele calcare pot apărea în peretele vaselor sau în țesutul interstițial al malformației. Malformația arteriovenoasă duce la importante modificări ale parenchimului cerebral,



Fig. 293. — Angiom. Aspect microscopic (×400). Se văd vase și hematii.

care constau în leziuni degenerative cu intensă glioză reacțională între ansele vasculare, cavități porencefalice rezultate din vechi focare lezionale hemoragice cicatrizate. Leptomeningele este îngroșat.

Fiziopatologie. Prezența unei malformații arteriovenoase determină importante modificări în circulația cerebrală. Cauza principală a acestor tulburări este tocmai scurtcircuitarea între sistemul arterial și cel venos (*șunt arteriovenos*) la nivelul malformației. Lipsa rezistenței patului capilar determină o creștere a debitului circulator prin malformație cu spolierea vascularizației din teritoriul cerebral normal. Se produce o redistribuire a sîngelui, determinată de acțiunea de *pompă aspiratoare* a șuntului malformației asupra circulației cerebrale normale. Această acțiune de aspirare afectează emisfera ipsilaterală și uneori chiar circulația emisferei contralaterale. În unele cazuri, circulația normală în cele două emisfere cerebrale este de-abia schițată pe clișeele angiografice (Arseni și colab., 1974). Hipoxia cerebrală cronică determină leziuni parenchimatoase de tipul atrofiei neuronale difuze și proliferare glială, responsabile de manifestările convulsive și deficitele motorii. Tulburările hemodinamicii cerebrale induc modificări structurale vasculare. Astfel, venele, neprotejate de un pat capilar, se dilată și devin sinuoase. Staza venoasă importantă din șunturile cu debit mare poate determina chiar instalarea unei insuficiențe cardiace congestive (Cronqvist și colab., 1972). Aceasta poate fi uneori chiar simptomul revelator al malformației cerebrale (Carroll și Jakoby, 1966). Presiunea crescută în circulația venoasă accentuează hipoxia cerebrală și poate crea obstacole pe căile de scurgere a LCR cu hidrocefalie secundară și fenomene de hipertensiune intracraniană (Cronqvist și colab., 1972).

În concluzie, malformațiile arteriovenoase produc asupra creierului o importantă suferință de tip hipoxic manifestată prin atrofie neuronală difuză și glioză consecutivă (se explică epilepsia și deficitele neurologice). Asupra vaselor, ele produc modificări ce predispun la accidente de tip hemoragic prin ruptură (se explică hemoragia subarahnoidiană și hematomul intraparenchimatos). Tulburările din circulația sanguină și lichidiană alcătuiesc în final un cerc vicios cu un prognostic deosebit de grav.

Tabloul clinic. Ca simptome de debut figurează accidentele hemoragice (simptomatologie de hemoragie subarahnoidiană) sau crizele epileptice. După localizare, primul semn al malformațiilor frontale este de obicei hemoragia, iar al celor parietale epilepsia. În general angioamele mari provoacă tulburări importante în circulația cerebrală, fiind astfel epileptogene, iar cele mici sînt mai adesea expuse rupturilor.

Tabloul clinic în perioada de stare poate fi prezent în general sub forma a trei mari sindroame: hemoragic, comițial, pseudotumoral.

1) *Sindromul de hemoragie cerebro-meningiană* reprezintă o modalitate frecventă de evidențiere a existenței angioamelor. Aceasta se poate prezenta fie sub formă de hemoragie subarahnoidiană, fie sub formă de hematom intracerebral. Hemoragia subarahnoidiană debutează brutal, cu alterarea rapidă a stării de conștiență, cu sindrom meningian intens și deficite neurologice. Hemoragiile subarahnoidiene pot fi repetitive. Privitor la hematoamele intraparenchimatoase, acestea sînt determinate

de ruptura micilor malformaţii, cu alterarea rapidă a stării de conştienţă, fenomene de hipertensiune intracraniană şi deficite neurologice. Hematoamele intracerebrale pot evolua în doi timpi, la debut avînd loc fisurarea malformaţiei, iar în timpul doi, instalîndu-se aspectele neurologice de revărsat intracerebral.

2) *Sindromul comiţial* reprezintă al doilea simptom ca frecvenţă al malformaţiilor arteriovenoase. Zona cea mai epileptogenă este considerată cea irigată de artera cerebrală medie, iar localizările parietale debutează frecvent prin crize comiţiale. Manifestările epileptice sînt polimorfe, fie de tip generalizat (grand mal), fie de tip focal (predomină ca frecvenţă). Nu am întîlnit fenomene de crize comiţiale în salve sau de mal epileptic. În fine, în unele cazuri epilepsia a marcat însuşi momentul producerii accidentului hemoragic. S-a putut constata o relaţie între mărimea malformaţiei şi manifestarea epileptogenă, fapt explicat prin modificările iritative de glioză corticală produse de vascularizaţia patologică. La copiii examinaţi, la repetarea crizelor comiţiale am constatat acelaşi tip de manifestare epileptică, ceea ce constituie o caracteristică a angioamelor cerebrale. De asemenea, manifestările comiţiale din angioame au o mare rezistenţă la tratament (Arseni şi colab., 1974).

3) *Sindromul pseudotumoral*, rar întîlnit la copil, este caracteristic malformaţiilor arteriovenoase mari şi se manifestă clinic prin semne subiective şi obiective de hipertensiune intracraniană (Long şi colab., 1974; Antunes şi colab., 1977). Acest sindrom se întîlneşte mult mai frecvent în malformaţiile cu sediul subtentorial.

În afară de cele trei sindroame descrise în cadrul malformaţiilor arteriovenoase cerebrale, la copii am mai întîlnit următoarele semne clinice: a) *Zgomote craniene* (7 cazuri), sub formă de sufluri, ce traduceau în special prezenţa unor mari malformaţii cu importante tulburări hemodinamice. La compresiunea carotidiană s-a constatat dispariţia suflului cranian. De aceea, auscultaţia craniană nu trebuie neglijată în examenul neurologic al copilului suspectat de malformaţie vasculară cerebrală. b) *Deficite neurologice focale*, dintre care cele mai frecvente sînt de tip motor, apărute fie postaccidente hemoragice, fie mai ales postcritic. Celelalte deficite neurologice focale sînt mai rar întîlnite, iar ordinea lor de incidenţă în seria noastră este: tulburări de vorbire, tulburări de sensibilitate, pareze de nervi cranieni. c) *Tulburările psihice* sînt constatate frecvent în perioada de stare a angioamelor cerebrale. Ele sînt considerate secundare crizelor de epilepsie sau hemoragiilor repetate. Aspectul psihic este cel asemănător copiilor epileptici în general: iritabilitate, nervozitate exagerată, tulburări de afectivitate. Există un grup de tulburări psihice ce realizează tabloul unei marcate regresiuni psihomotorii, chiar pînă la aspectul pseudodemenţial. Acest tablou este determinat de importanţa şuntului arteriovenos, deci în strînsă legătură cu gradul de anoxie cerebrală. Prezentăm în acest sens aspectul angiografic al unui copil cu angiom gigant cuprinzînd întreg lobul frontal stîng, a cărui simptomatologie constă în marcate tulburări psihice (oligofrenie) şi crize comiţiale generalizate (fig. 294). Angiografia carotidiană dreaptă injectează rapid angiomul frontal stîng, datorită fenomenului de aspiraţie sanguină al şuntului arteriovenos (fig. 295).

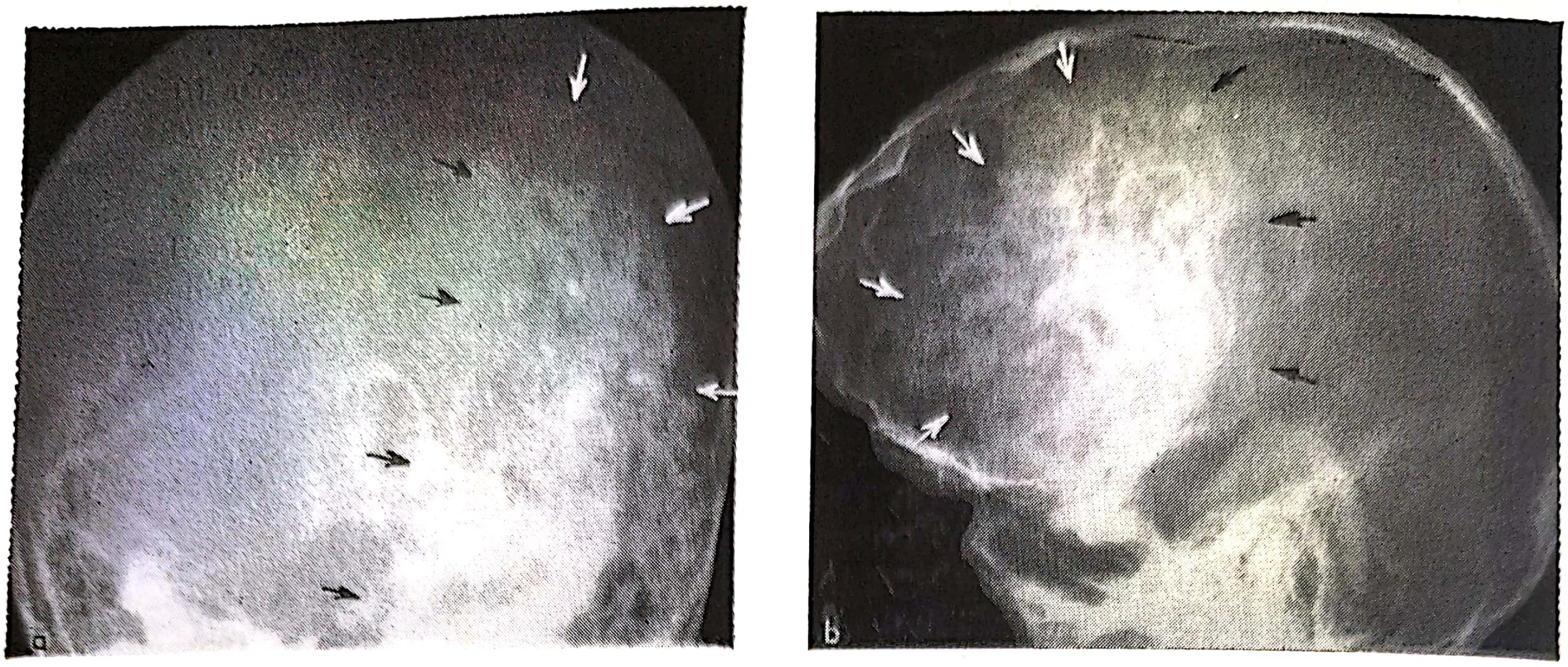

Fig. 294. — Angiografie carotidiană stîngă cu injectarea unui angiom gigant frontal stîng : *a*, față ; *b*, profil.

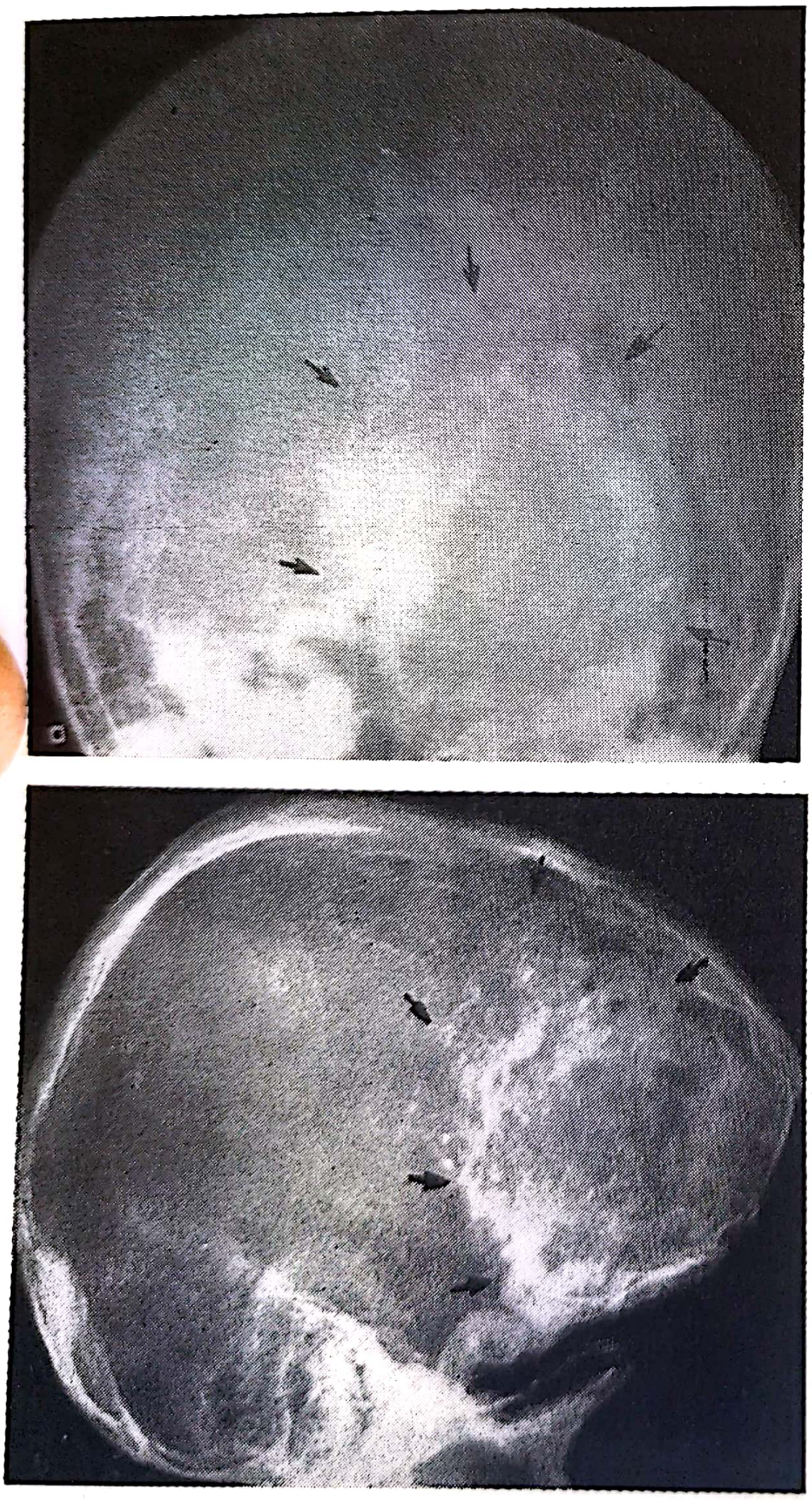

Fig. 295. — Angiografie carotidiană dreaptă cu injectarea angiomului frontal stîng datorită fenomenului de aspirație a malformației : *a*, față ; *b*, profil (același caz prezentat în fig. 294).

Aceste simptome, descrise în general în cadrul malformaţiilor arteriovenoase la copil, prezintă particularităţi în funcţie de localizare, de aceea materialul clinic l-am grupat astfel: malformaţii arteriovenoase supratentoriale superficiale, supratentoriale profunde şi subtentoriale.

A. **Malformaţiile arteriovenoase supratentoriale superficiale** (corticale şi subcorticale) sînt cele mai frecvente malformaţii arteriovenoase (32 de cazuri). Privitor la simptomatologie, în ordinea frecvenţei am întîlnit sindromul hemoragic, sindromul comiţial şi cel pseudotumoral. Localizarea a fost cu frecvenţă egală în ambele emisfere, lobul parietal fiind cel mai des afectat (fig. 296) (14 cazuri). Vascularizaţia aferentă provine în general din artera cerebrală medie, iar drenajul venos se face către sinusul longitudinal superior.

B. **Malformaţiile arteriovenoase supratentoriale profunde şi mediane** sînt pe locul doi ca frecvenţă din grupul angioamelor la copil (Matson, 1969). Numărul cazurilor în seria studiată este de 6. Tabloul clinic constatat a fost în special cel al accidentelor hemoragice şi mult mai rar cel pseudotumoral. Accidentele hemoragice pot să fie de tip subarahnoidian, intraparenchimatos şi rar intraventricular. Angiografic ele se pun în evidenţă cu relativă dificultate, iar exereza lor chirurgicală este deosebit de laborioasă. Aceste malformaţii sînt clasificate după Houdart şi Besnerais (1963) în: intraemisferice şi interemisferice. *Angioamele intraemisferice* sînt irigate aferent din artera cerebrală medie sau din artera coroidiană anterioară, iar drenajul venos se face spre sistemul venei Galen. Aceste malformaţii interesează regiunea nucleilor bazali (fig. 297). *Angioamele interemisferice* pot fi în regiunea corpului calos sau în regiunea pineală (fig. 298, 299). Am întîlnit un caz de angiom în regiunea corpului calos asociat cu o altă malformaţie congenitală — lipom de corp calos. Irigaţia aferentă este asigurată de arterele pericaloase, iar cea eferentă se face către venele profunde. Aceste malformaţii pot atinge dimensiuni considerabile, determinînd perturbaţii importante în drenajul venos profund al emisferelor cerebrale.

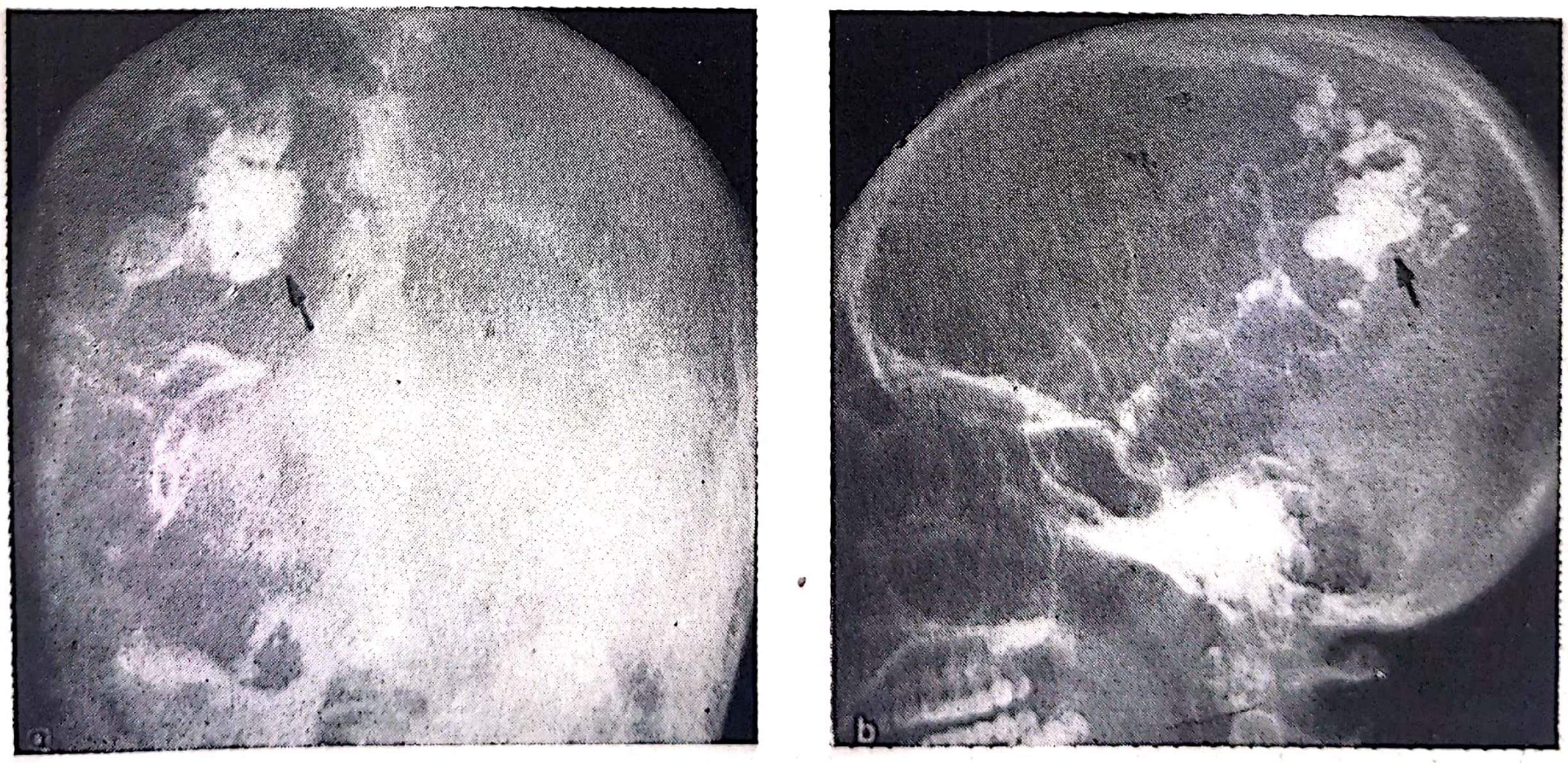

Fig. 296. — Angiografie carotidiană dreaptă cu injectarea unui angiom parietal drept: *a*, faţă; *b*, profil.

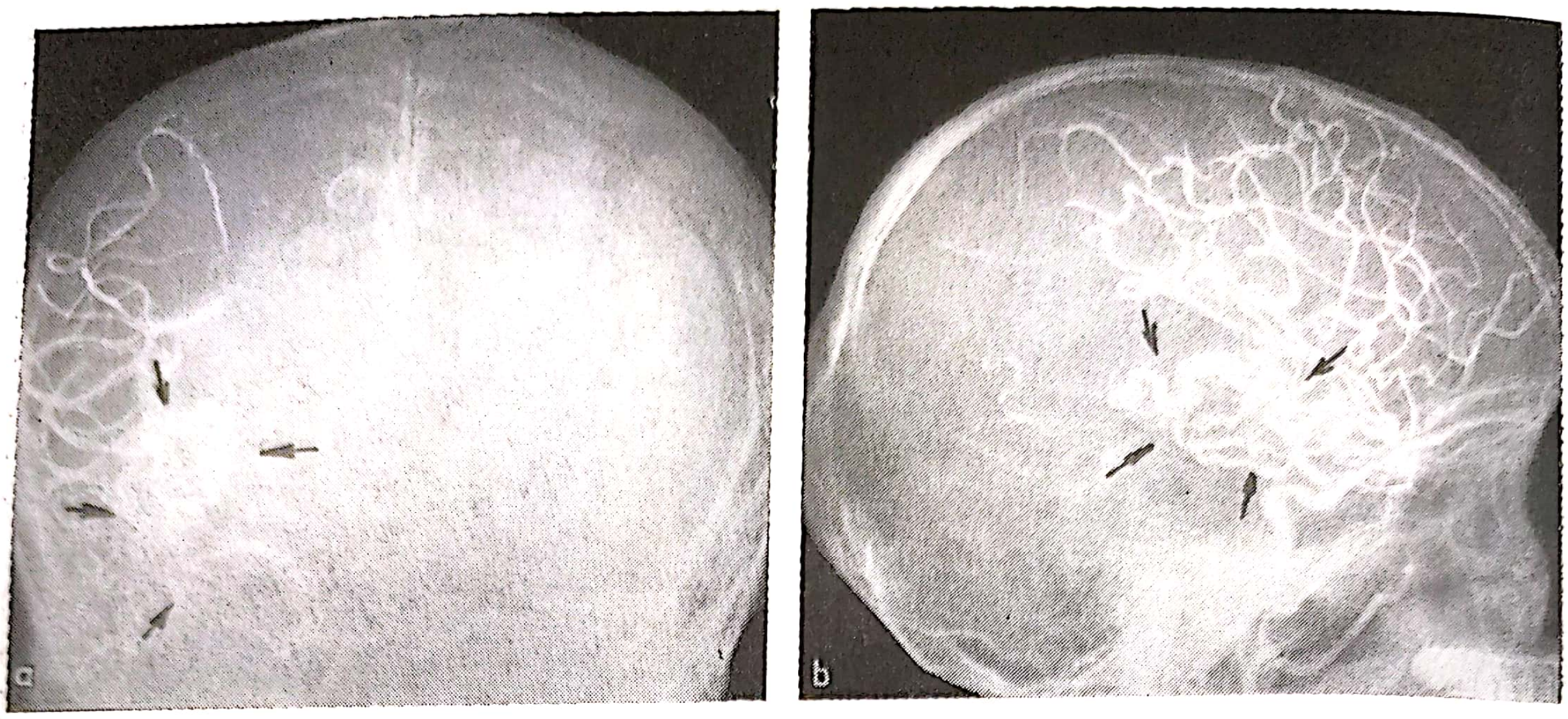

Fig. 297. — Angiografie carotidiană stîngă cu injectarea unui angiom profund în regiunea nucleilor bazali :
a, față ; *b*, profil.

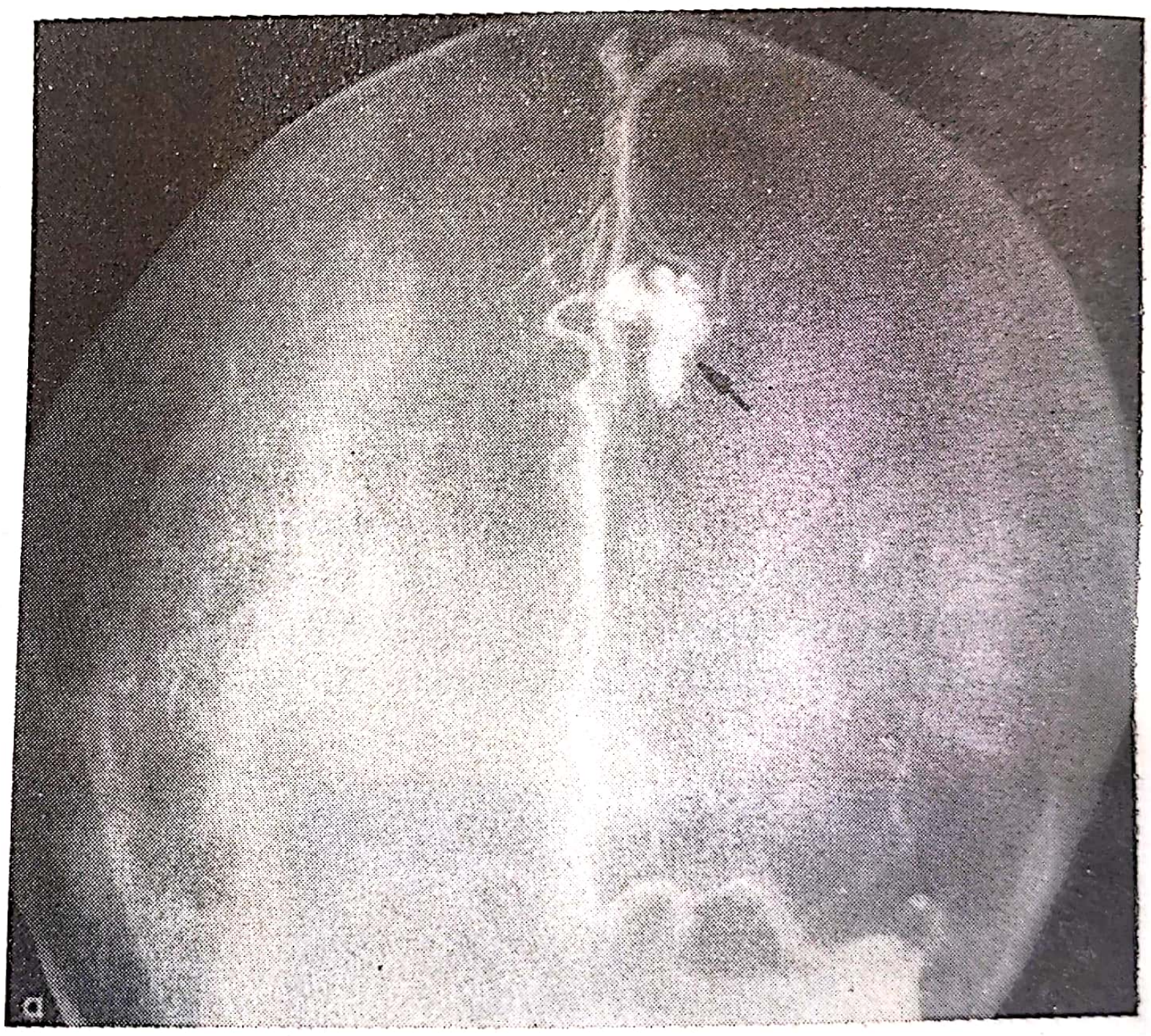

Fig. 298. — Angiografie carotidiană dreaptă cu injectarea unui angiom interemisferic în regiunea corpului calos :
a, față ; *b*, profil.

O varietate cu interes deosebit din acest grup la copil este *malformația arteriovenoasă a venei Galen*. În cadrul acestor malformații profunde și mediane are loc scurtcircuitarea circulației din sistemul cerebral arterial înspre regiunea posterioară mediană, adică spre vena Galen și sinusul drept. Acestea au fost observate la toate vîrstele, dar marea lor majoritate sînt raportate la copii în special în perioada de nou-născut și în prima decadă de viață (Matson, 1969). Cruveiller și colab. (1967) au adunat din literatură 48 de cazuri de asemenea malformații rare la copiii între 0 și 16 ani. Dilatația venei Galen cu aferențe arteriale anormale din sistemul carotidian sau vertebrobazilar a căpătat diferite denumiri (anevrism al venei Galen, fistulă arteriovenoasă a venei Galen, anevrism arteriovenos al venei Galen etc.). Termenul corect este cel de malformație arterio-

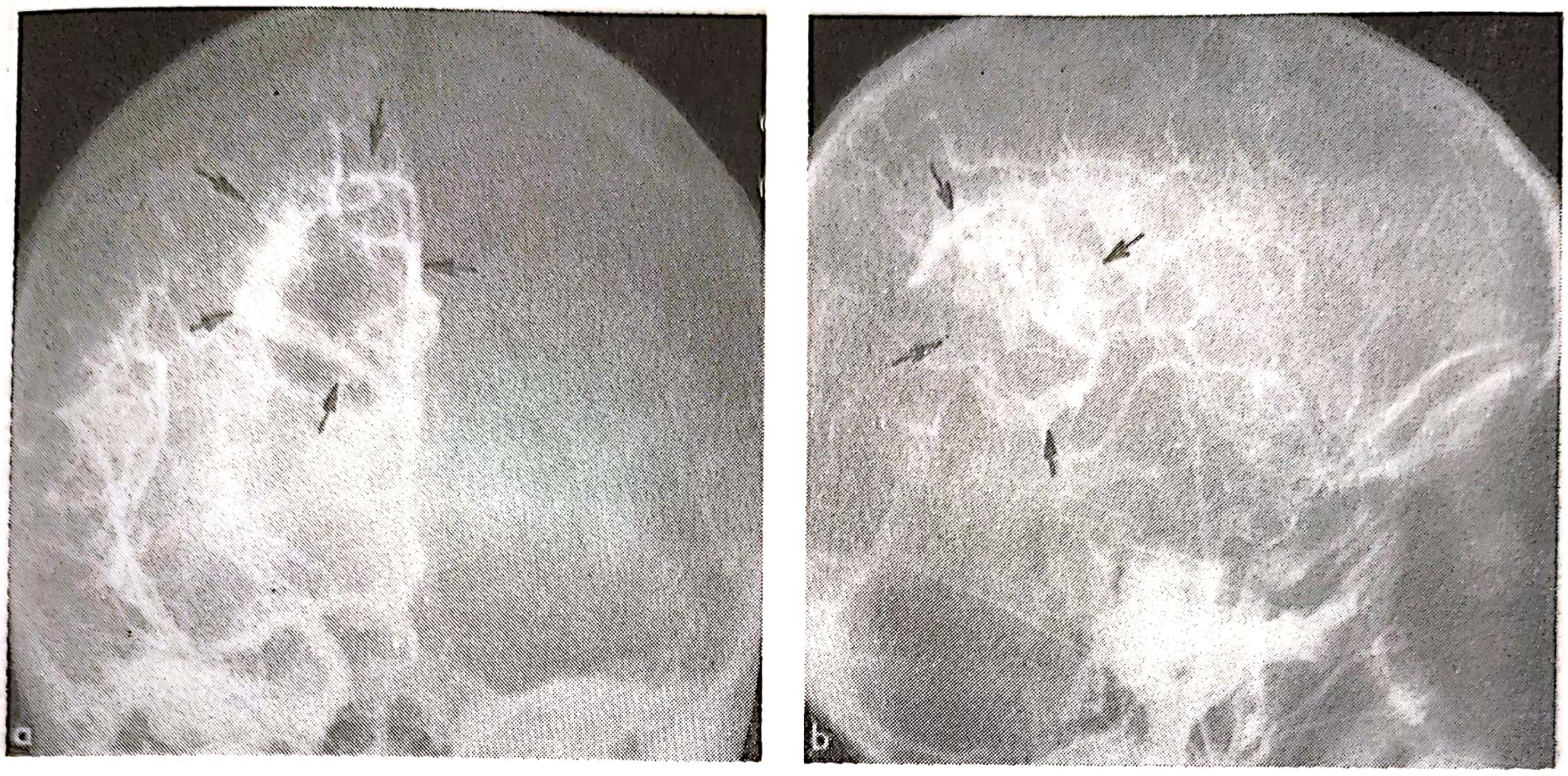

Fig. 299. — Angiografie carotidiană dreaptă cu injectarea unui angiom profund în regiunea glandei pineale cu drenaj în vena Galen:
a, față; *b*, profil.

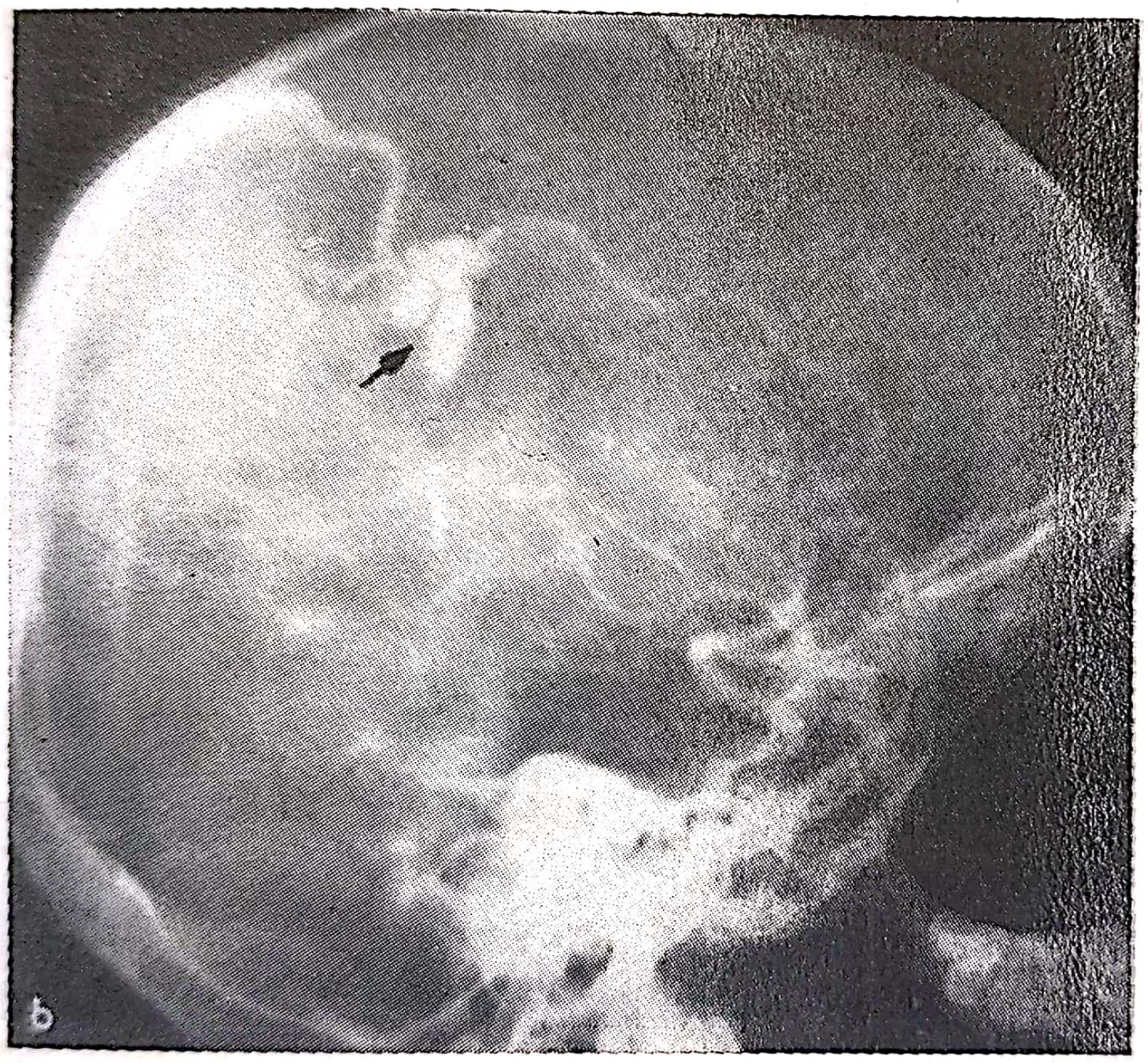

Fig. 298

venoasă a venei Galen (Cohen și colab., 1954) pe care l-am adoptat și noi (Arseni și Dănăilă, 1970). Malformația este situată median, profund, în regiunea pineală. Arterele afectate sînt cel mai adesea din cerebralele posterioare, comunicantele posterioare și cerebralele anterioare. Drenajul venos se face spre vena Galen și sinusul drept mult dilatate.

După vîrstă, Gold și colab. (1964) au individualizat trei grupe cu tablouri simptomatologice caracteristice. La *nou-născut*, tabloul clinic dominant este cel al unei decompensări cardiace cu cardiomegalie. Insuficiența cardiacă este cu atît mai importantă cu cît calibrul comunicării și volumul leziunii sînt mai crescute. Evoluția este de obicei fatală, diagnosticul fiind descoperit la necropsie (Norman și Becker, 1974). *La sugar și copilul mic*, tabloul clinic este impresionant, constînd în hidrocefalie progresivă, circulație venoasă proeminentă a scalpului, suflu cranian cu accentuare sistolică, întîrziere în dezvoltarea psihomotorie, insuficiență cardiacă și, uneori, exoftalmie. Malformația arteriovenoasă determină o compresiune asupra apeductului Silvius și a porțiunii posterioare a ventriculului III, realizînd hidrocefalia obstructivă a sugarului. Compresiunea structurilor neurologice vecine este responsabilă de deficitele motorii, fenomene paroxistice și tulburări de tonus (Montoya și colab., 1971; Berant și colab., 1977). *La copilul preșcolar și școlar* (peste 3 ani) tabloul clinic ia aspectul unui sindrom pseudotumoral. Am întîlnit un asemenea caz în vîrstă de 4 ani, care a debutat printr-o hemoragie subarahnoidiană; tabloul neurologic era de hipertensiune intracraniană. La auscultația craniului se percepea un suflu intens de partea stîngă. Cazul observat prezenta de asemenea fenomene de insuficiență cardiacă.

C. **Malformații arteriovenoase subtentoriale.** Angioamele localizate în fosa cerebrală posterioară sînt mult mai rare (fig. 300) (5 cazuri). Semnele de debut sînt multiple și necaracteristice. Cel mai frecvent, hemoragia subarahnoidiană deschide tabloul simptomatologic. De asemenea, am constatat incidența crescută a fenomenelor de HIC. În perioada de stare se pot descrie două forme clinice: *forma acută — hemoragică*, manifestată prin hemoragie subarahnoidiană (2 cazuri) sau hematom intracerebelos (1 caz), și *forma cronică — pseudotumorală*, cu evoluție lentă, ce îmbracă aspectul unui proces expansiv în trunchiul cerebral sau în emisfera cerebeloasă (2 cazuri). Clinic, angioamele fosei posterioare, în afara semnelor hemoragice sau de HIC, se caracterizează prin suferința formațiunilor nevraxiale situate subtentorial (trunchi cerebral, cerebel, nervi cranieni) (Drake, 1975).

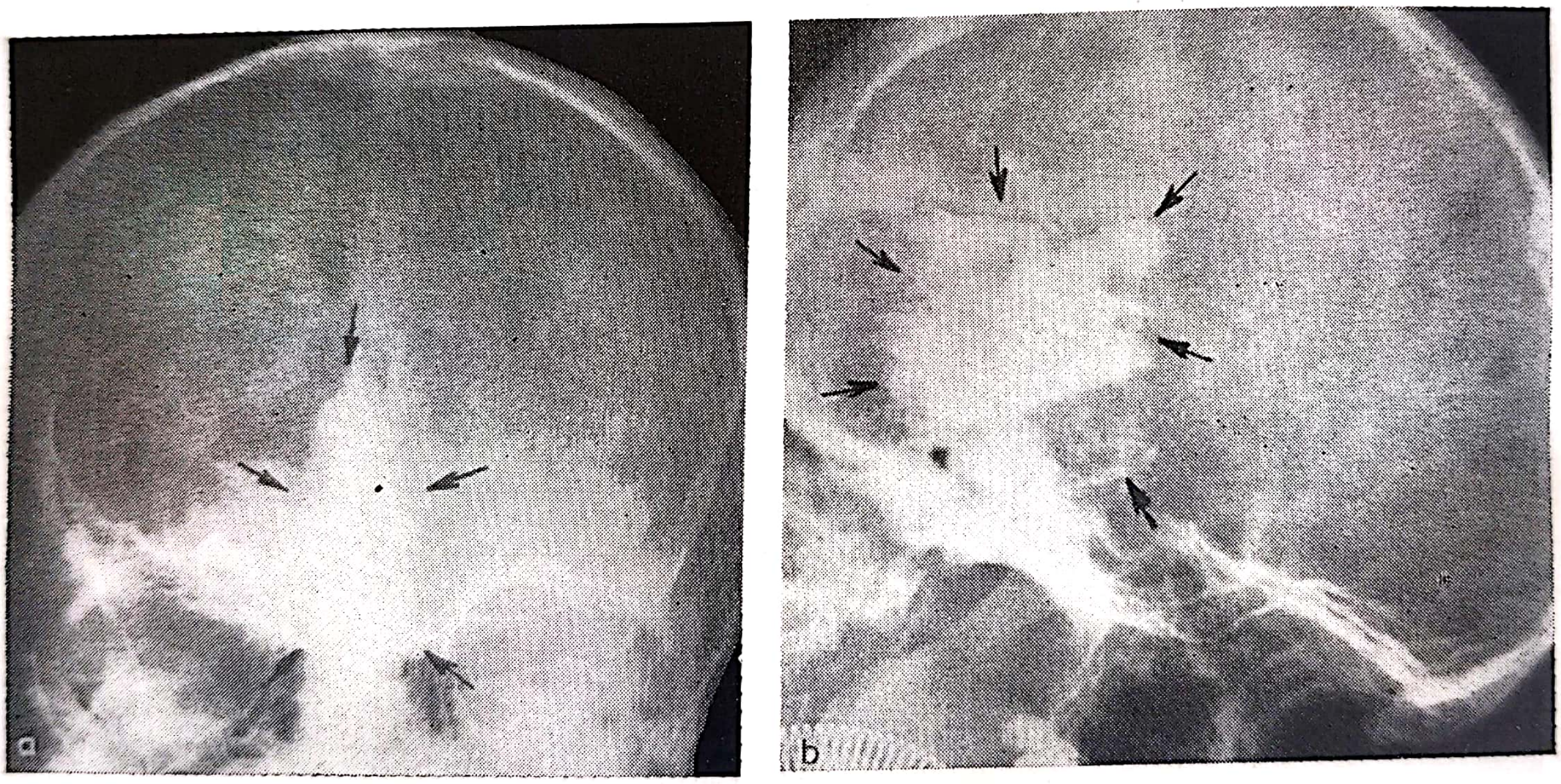

Fig. 300. — Angiografie vertebrală dreaptă cu injectarea unui angiom în trunchiul cerebral: *a*, față; *b*, profil.

Diagnosticul de angiom cerebral poate fi suspectat în orice accident hemoragic la copil. Totodată, crizele comițiale focalizate, păstrînd același aspect clinic și fiind rezistente la tratament, impun aceeași suspiciune. Diagnosticul corect de malformaţie arteriovenoasă cerebrală poate fi pus numai pe baza angiografiei cerebrale (Fierstein şi colab., 1979).

Examene paraclinice. *Electroencefalografia* nu furnizează date patognomonice pentru malformaţiile arteriovenoase, uneori traseele putînd fi chiar normale. De obicei, EEG ne informează asupra sediului malformaţiei, dar nu poate preciza natura leziunii. Undele delta polimorfe focalizate, pe un fond de ritm de bază hipovoltat traduc existenţa focarului lezional. Tocmai slaba exprimare a ritmului de bază arată suferinţa cerebrală difuză de natură ischemică. În cazul existenţei sindromului comiţial, bioelectric, constatăm prezenţa de elemente paroxistice focalizate, datorită angiomului.

ECHO (*USEG*) ne poate evidenţia o deplasare a formaţiunilor liniei mediane în caz de existenţă a unui hematom în parenchim.

Examenul LCR este important în decelarea accidentelor hemoragice.

Radiografia craniană simplă poate evidenţia aspecte de liză osoasă, sindrom radiografic de HIC, asimetrie craniană sau chiar calcificări intracraniene. Calcificările sînt localizate la nivelul vaselor malformate, uneori cu aspect de lizereu policiclic, cu dublu contur, considerat de Olivecrona şi Ladenheim (1957) ca aspect patognomonic.

Scintigrafia cerebrală dă informaţii asupra localizării şi întinderii malformaţiei. Cu ajutorul radioizotopilor a fost posibilă şi determinarea fenomenelor ischemice cerebrale datorită scurtcircuitării angiomatoase. Metoda constă în injectarea intracarotidiană de xenon radioactiv în soluţie salină şi determinarea distribuţiei izotopului în diversele regiuni ale creierului (Sanchez şi colab., 1969).

Pneumoencefalografia nu este necesară diagnosticului, iar *ventriculografia* este contraindicată din cauza pericolului înţepării vaselor malformate.

Tomografia computerizată (CT) are valoare informaţională doar în angioamele mari, evidenţiind existenţa unei leziuni intracraniene. CT nu poate preciza natura leziunii descoperite, ci doar localizarea sa (Fierstein şi colab., 1979).

Angiografia cerebrală reprezintă metoda cea mai adecvată pentru precizarea localizării, mărimii, sursei aferente şi a căilor de drenaj a malformaţiilor arteriovenoase. De asemenea este metoda de elecţie, în stabilirea tacticii chirurgicale de abord şi în verificarea postoperatorie. Volumul informaţional complet este obţinut numai prin folosirea serioangiografiilor cu secvenţe rapide şi precoce. Trebuie desigur explorate obligatoriu cele două sisteme carotidiene şi sistemul vertebrobazilar. De asemenea, serioangiografia va evidenţia întregul tablou al circulaţiei cerebrale. Eficacitatea tratamentului chirurgical poate fi probată serioangiografic postoperator nu numai morfologic, prin dispariţia malformaţiei, dar şi funcţional, prin ameliorarea circulaţiei cerebrale. Diagnosticul diferenţial angiografic se impune uneori cu tumorile intens vascularizate (glioblastom, angiogliom, papilom de plex coroid).

Evoluție și prognostic. Odată cu creșterea copilului, deci cu modificarea condițiilor hemodinamice, aceste malformații își fac simțită prezența. Astfel, cu vîrsta, pericolul accidentelor vasculare crește. Hemoragiile subarahnoidiene se pot repeta, întîlnind într-un caz trei asemenea recidive pînă la diagnosticarea angiomului. Ruptura malformației poate da un hematom intraparenchimatos ce necesită o intervenție neurochirurgicală de urgență. Evoluția copiilor cu sindrom comițial datorat angioamelor cerebrale va duce, în caz de nediagnosticare a malformației, la degradarea lor psihică treptată. Privitor la copiii cu suferințe de HIC, aceștia sînt de obicei îndreptați direct spre clinicile de neurochirurgie, unde astfel poate fi diagnosticată malformația.

Prognosticul malformației arteriovenoase este deosebit de grav, căci copilul poate oricînd deceda în urma unui accident hemoragic. Prognosticul funcțional este în strînsă legătură cu situația malformației și cu fenomene de tip ischemic cerebral. Trebuie să avem în vedere faptul că malformațiile arteriovenoase cresc treptat, avînd un caracter evolutiv, prin înglobarea de noi vase din grupul celor eferente, astfel că diagnosticul precis neurochirurgical se impune cît mai precoce.

Tratament. Singurul tratament eficient în caz de malformație arteriovenoasă este *intervenția chirurgicală*. Indicația operatorie se pune ținînd seama de o serie de factori : volumul malformației (nu contraindică intervenția), situația malformației (angioamele de nuclei bazali, precum și cele de trunchi cerebral sînt inabordabile), semne neurologice minime sau regresive (nu contraindică intervenția, căci oricînd este posibilă o nouă agravare), studiul serioangiografic (irigația malformației și a creierului trebuie amănunțit evidențiate) și existența hematomului intraparenchimatos (urgență chirurgicală absolută). Tratamentul chirurgical a trecut prin mai multe faze, folosindu-se diverse metode : craniectomie decompresivă, ligatura arterei carotide la gît, abordul doar al hematomului intracerebral și evacuare, atacul direct al malformației cu cliparea pediculilor, ablația parțială a malformației, ablația totală sau chiar lobectomii diverse (Olivecrona și Ladenheim, 1957).

Extirparea malformației în totalitate este singura metodă efectivă de tratament chirurgical și cea mai uzitată astăzi. Aceasta se efectuează după descoperirea pediculilor aferenți, ligaturarea lor, ligaturarea venelor de drenaj după ce malformația și-a pierdut turgescența și în fine extirparea în bloc. Exereza totală expusă abolește riscul major, acela al rupturii malformației, ameliorează circulația cerebrală și suprimă masa pseudotumorală a vaselor anormale. Intervenția chirurgicală pe malformația arteriovenoasă este ușurată astăzi grație metodelor de anestezie și reanimare moderne. Hipotermia moderată, recomandată larg la un moment dat, nu este indispensabilă, în schimb de un mare ajutor este hipotensiunea controlată și scăderea edemului cerebral prin hiperventilație și soluții hipertonice. În această situație se ușurează disecția malformației și traumatizarea operatorie a encefalului. În aceste condiții, rezultatele operatorii au devenit în ultimii ani din ce în ce mai bune (Antunes și colab. 1977).

Tratamentul roentgenterapic a fost indicat cu scopul de a urmări trombozarea în bloc a malformației. Olivecrona și Ladenheim (1957) contraindică acest tratament, considerîndu-l ineficient. Noi am efectuat roentgenterapia în malformații arteriovenoase cu situație profundă și mediană.

Dintre metodele actuale încercate în tratamentul malformațiilor arteriovenoase cerebrale trebuie să amintim cele cu „balloon-catheter" și cele de embolizare. Procedeele de ocluzie a malformațiilor arteriovenoase prin „balloon-catheter" urmăresc blocarea lor mecanică cu un balon de latex sub control angiografic, introdus prin cateterizare carotidiană (Serbinenko, 1974; Debrun și colab., 1978). Procedeele de embolizare își au justificarea terapeutică doar în malformațiile arteriovenoase inabordabile chirurgical (Philip și colab., 1978).

Rezultate. Din cele 43 de malformații arteriovenoase diagnosticate în Clinica de neurochirurgie din București au fost operate 35 de cazuri. În seria urmărită au existat două decese în perioada postoperatorie imediată, prin accidente hemoragice. Cazurile operate au fost urmărite între doi ani și șase ani, prin controale repetate la șase luni. Vindecarea completă cu integrare școlară bună a putut să fie constatată în 14 cazuri. Sechelele neurologice constatate (19 cazuri) sînt crizele comițiale controlabile terapeutic și deficitele motorii în regres sub kineziterapie. Din aceasta reiese prognosticul postoperator extrem de favorabil al angioamelor, în special supratentoriale superficiale, în caz de diagnosticare și intervenție operatorie cît mai timpurie. Astfel evităm mărirea malformației, riscul accidentelor hemoragice repetate și degradarea psihică prin crize comițiale.

Hematoamele intracerebrale primare

Hematoamele intracerebrale primare reprezintă colecții hematice situate în parenchim, bine delimitate, care evoluează ca un proces expansiv intracranian și totodată nu au o cauză aparent decelabilă anatomoclinică. Hematoamele intracerebrale consecutive traumatismelor craniocerebrale sau fisurării unor malformații vasculare cerebrale (anevrism, angiom) sînt încadrate sub termenul de *hematoame intraparenchimatoase secundare*, de acompaniament al leziunii primitive, și deci nu fac parte din prezentul studiu. Denumirea de hematom intracerebral primar are menirea pe de o parte de a separa hematomul propriu-zis de cel secundar, iar pe de altă parte de a înlocui vechea terminologie improprie de „hematom spontan" prin care s-ar deduce că această colecție hematică apare de la sine, fără vreo cauză (Arseni, 1970). Actualmente, hematomul intracerebral primar este o entitate nosologică bine definită din punct de vedere etiopatogenic, topografic, anatomic și clinic în patologia neurochirurgicală infantilă.

Etiopatogenie. Hematoamele intracerebrale primare la copil sînt destul de rare comparativ cu adulții (Wertheimer și colab., 1961). Acești autori au constatat doar cinci asemenea observații la copii în decurs de 15 ani. Richtie și Haines (1953), trecînd în revistă literatura medicală privitoare la hematoamele cerebrale la copil, au colectat 81 de cazuri, dintre care 25 erau de cauză necunoscută, 39 prin fisurarea unui angiom și 17 prin ruperea unui anevrism. La fel, Segal (1966) insistă asupra rarității hematoamelor intracerebrale primare la copil. În literatură sînt publicate doar observații sporadice la sugar și copilul mic (Duplay și colab., 1956; MacGee, 1969; Matsuda și colab., 1977). În perioada 1960 — 1978, în Clinica de neurochirurgie din București, au fost constatate 17 hematoame intracerebrale primare la copii între 0 și 16 ani. Aceste observații pot fi încadrate sub diagnosticul de hematom intracerebral primar, căci nu a fost constatată nici o cauză traumatică craniocerebrală sau vreo cauză malformativă vasculară intracerebrală.

Sexul masculin la copii este afectat cu ușoară predominanță (Segal, 1966). Privitor la *vîrstă*, toți autorii pledează pentru incidența crescută a hematoamelor intracerebrale primare la copii între 10 și 16 ani. În seria studiată am constatat din cele 17 cazuri, 11 băieți și 6 fete; 2 cazuri sub 10 ani, iar restul între 11 și 16 ani (cel mai tînăr pacient a avut 1 an și 9 luni).

Următorii factori sînt considerați favorizanți în producerea de hematoame intracerebrale primare: hipertensiunea arterială continuă sau paroxistică, leziunile inflamatorii vasculare (flebite, arterite), stări infecțioase, afecțiuni hemoragipare (purpura, hemofilia, leucemiile). Dintre acestea, hemofilia A este cel mai frecvent incriminată (Jones și Knighton 1956; Fuerth și colab., 1961; Singer și Schneider, 1962; Travis și colab., 1968; Matsuda și colab., 1977).

Ca factori etiologici favorizanți rari se citează endocardita bacteriană subacută și lentă, maladia mitrală, insolația (Arseni și colab., 1967). În cazurile seriei studiate am întîlnit ca factori favorizanți hipertensiunea arterială (3 cazuri), tulburări de coagulare (4 cazuri), insolația (1 caz), maladia mitrală (1 caz), tromboflebitele corticale (3 cazuri), endocardita lentă (2 cazuri), iar în trei cazuri nu am putut decela nici un agent cauzal. Un rol important în etiologia formării hematoamelor intracerebrale primare la copii îl joacă tromboflebitele cerebrale, care prin jenarea circulației de întoarcere pot da hemoragii masive, difuze, intracerebrale, ce duc la formarea de revărsate sanguine intracerebrale (Duplay și colab., 1956). Privitor la rolul malformațiilor vasculare microscopice, în special la rolul microangioamelor, nedecelabile angiografic sau chiar operator, acestea sînt des responsabile de producerea de hematoame intracerebrale la copii. Mulți autori, printre care Wertheimer și colab. (1961), Segal (1966), Arseni și colab. (1965 și 1967), susțin că cea mai mare parte din hematoamele intracerebrale la copii ar avea această etiologie, deci ar fi de origine secundară. De aceea se impune explorarea angiografică și operatorie cu multă atenție pentru decelarea microangioamelor producătoare de hematoame. Acest fapt este valabil nu numai pentru hematoamele supratentoriale, ci și pentru hematoamele subtentoriale, care pot fi cauzate des la copil de ruperea microangioamelor intracerebeloase (Erenberg și colab., 1972).

Anatomie patologică. Hematoamele intracerebrale primare sînt localizate în emisfera cerebrală, în substanța albă, profund în apropierea peretelui ventricular, ceea ce explică posibilitatea de comunicare cu ventriculii. În localizările subcorticale, mai rare, se poate stabili prin dilacerarea cortexului o comunicare cu spațiile subarahnoidiene. Situația anatomică frecventă este cea cu afectarea răspîntiei temporo-parieto-occipitale (7 cazuri), apoi, în ordine, hematoamele intracerebrale primare sînt localizate în lobul parietal (3 cazuri), lobul temporal (4 cazuri), lobul frontal (1 caz) și în regiunea fosei posterioare (2 cazuri). Hematomul este unic, cu un volum foarte variabil între 25 și 150 ml, bine delimitat, împingînd și comprimînd parenchimul nervos înconjurător. Aspectul hematomului variază cu vechimea lui. În cele recente se găsește de obicei o masă de cheaguri și sînge lacat, limitată la periferie de o zonă lamelară de fibrină. În cele vechi există o cavitate circumscrisă chistică, conținînd un lichid brun-șocolatiu sau xantocromic, delimitat de o membrană. Peretele hematomului este format dintr-o proliferare conjunctivo-glială, tapetată cu un strat de fibrină, celulele fiind încărcate cu pigment hematic. Parenchimul nervos din jur prezintă constant o zonă de edem cerebral. Între conținutul colecției hematice și zona de edem perifocală se produc fenomene de membrană, care pot explica creșterea de volum și comportamentul de proces expansiv (pseudotumoral).

Tabloul clinic. Aspectul simptomatologic este în funcție de mecanismul de formare și de localizarea hematomului. În mod obișnuit *evoluția se desfășoară în doi timpi*: debutul, fiind de cele mai multe ori brutal, urmat de o perioadă de acalmie, ca apoi să survină perioada de stare, adică de reagravare a simptomatologiei. Debutul brusc a fost întîlnit în patru cazuri: copilul în plină sănătate aparentă, fără prodroame, prezintă cefalee, vărsături, crize comițiale de tip focal și chiar alterarea stării de conștiență (obnubilare). În alte cinci cazuri debutul a fost cu adevărat apoplectiform, copilul intrînd rapid în stare de comă. Coma a fost de scurtă durată (1 — 3 zile). În perioada de ameliorare, starea de conștiență este păstrată, dar întîlnim semne neurologice focale (deficit motor, afazie, hemianopsie). Perioada de reagravare, care a survenit de obicei după 10 — 14 zile, este marcată prin semne de hipertensiune intracraniană, accentuarea fenomenelor neurologice focale, sindrom de iritație meningiană și alterarea treptată a stării de conștiență.

În afară de tabloul clinic descris, am întîlnit în alte șase cazuri un *debut lent progresiv*, marcat prin cefalee, amețeli, apoi, fără vreun interval liber, apar semnele neurologice focale și mai ales fenomenele de HIC cu evoluție lentă, dar constantă. În toate aceste cazuri, diagnosticul de trimitere a fost de proces expansiv intracerebral, sindromul de HIC fiind complet (cefalee, vărsături, edem papilar). La aceste cazuri, tabloul clinic în perioada de stare este dominat de sindromul de HIC, semnele neurologice focale au o evoluție progresivă, iar starea de conștiență este păstrată sau puțin alterată (somnolență).

În hematoamele intracerebeloase spontane (2 cazuri), debutul a fost brutal prin cefalee occipitală, vărsături, vertij. După cîteva zile de acalmie, s-a constatat instalarea treptată a unui sindrom de iritație meningiană, sindrom arhicerebelos și neocerebelos, sindrom bipiramidal și semne de HIC. În afară de acest aspect, există și posibilitatea debutului lent, progresiv, cu evoluție pseudotumorală (aspect de tumoră de emisferă cerebeloasă) în care fenomenele de HIC domină tabloul clinic.

Forme clinice. Există trei forme clinice ale hematoamelor intracerebrale primare după timpul scurs de la debut și pînă la internarea în clinică : acută, subacută și cronică (Arseni, 1970).

După tabloul clinic pe care l-au prezentat în timpul evoluției afecțiunii, formele acute și subacute pot îmbrăca următoarele aspecte : evoluție în doi timpi, evoluție progresivă și evoluție staționară. Forma cronică este întotdeauna caracterizată printr-o evoluție cu aspect pseudotumoral. Din cazurile noastre, ca dealtfel în conformitate cu datele din literatură, la copil formele clinice predominante sînt cele subacute, cu evoluție în doi timpi, și cele cronice, cu evoluție pseudotumorală. Aceasta constituie o particularitate a hematoamelor intracerebrale primare la copil față de adult, ceea ce influențează desigur prognosticul și rezultatele terapeutice.

Diagnosticul pozitiv se pune pe baza datelor de anamneză, pe examenul clinic și pe investigațiile paraclinice neurochirurgicale. Practic, la copil, după ce am pus diagnosticul de hematom intracerebral, calificativul de „primar" trebuie atribuit numai după ce putem exclude un traumatism craniocerebral sau o malformație vasculară cerebrală, oricînd cauzatoare de revărsate sanguine intracerebrale. Diagnosticul diferențial se face cu toate procesele expansive cerebrale.

Examene paraclinice. *EEG* decelează de obicei un focar lezional delimitat, mai mult sau mai puțin precis, în zona revărsatului sanguin. În cazul hematoamelor superficiale se constată o depresiune electrică netă în mijlocul focarului de unde delta. În hematoamele juxtaventriculare se decelează un focar profund de unde lente delta. În toate cazurile de hematoame intracerebrale primare supratentoriale, EEG a localizat leziunea de emisferă. Postoperator, chiar cînd evoluția clinică a fost favorabilă, EEG continuă să arate, după 3 luni — 1 an, persistența focarului de unde delta, în timp ce ritmul de fond revine la normal. Această persistență este datorată modificărilor din țesutul cerebral care înconjură hematomul.

ECHO (*USEG*), care a fost practicată în 11 cazuri, a evidențiat întotdeauna deplasarea formațiunilor liniei mediane.

Pneumoencefalografia a fost practicată în 4 cazuri, arătînd deplasarea sistemului ventricular. Rămîne o metodă periculoasă în hematoamele intracerebrale primare la copil.

Ventriculografia (practicată în 6 cazuri) poate evidenția următoarele aspecte : imagine de chist aeric, fin marmorat (cînd hematomul comunică cu sistemul ventricular); imagine aerică areolară (cînd se puncționează hematomul, se aspiră sînge lacat și se introduce aer); imagine de proces expansiv intracranian (cînd se puncționează numai sistemul ventricular care nu comunică cu hematomul).

Angiografia cerebrală este metoda de elecție în diagnosticul hematoamelor intracerebrale la copil. În afară de valoarea localizatoare se

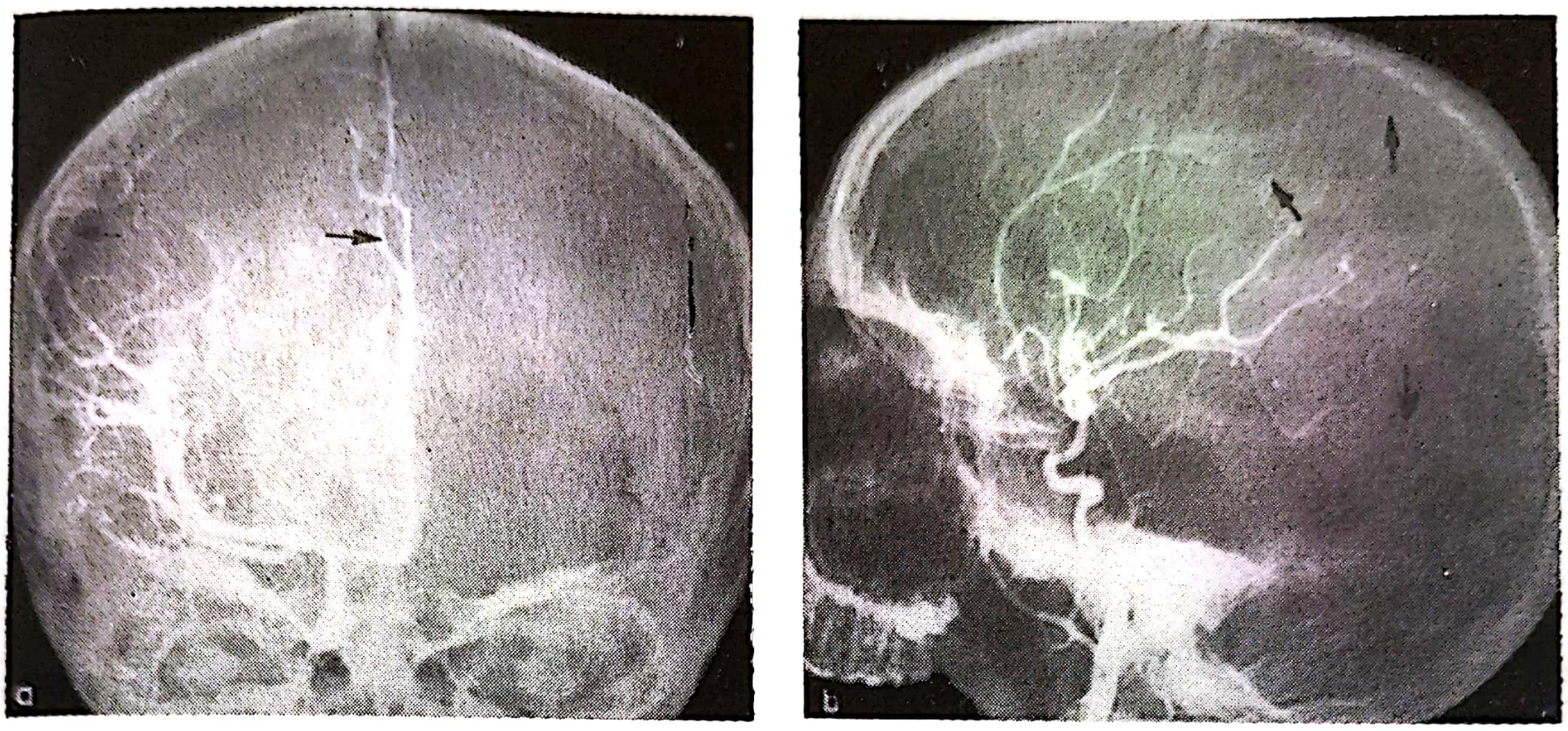

Fig. 301. — Angiografie carotidiană dreaptă cu evidenţierea unui spaţiu avascular temporo-parieto-occipital drept (hematom intracerebral):
a, faţă; *b*, profil.

poate preciza şi etiologia acestuia, în eventualitatea evidenţierii unei malformaţii vasculare sau chiar a unei tumori cerebrale. Aspectul imaginii angiografice este cel al unui proces expansiv avascular cu dislocări ale vaselor cerebrale, fără particularităţi proprii (fig. 301).

În ultimii ani s-a impus ca metodă diagnostică de mare precizie a hematoamelor cerebrale şi mai ales cerebeloase la copil, *tomografia axială computerizată* (CAT) (Mauersberger şi colab., 1977).

Evoluţie şi prognostic. Hematoamele intracerebrale primare la copil pot avea o evoluţie gravă în caz de nediagnosticare a revărsatului sanguin intracerebral. Indiferent dacă evoluţia este în doi timpi, progresivă sau pseudotumorală, aceasta capătă treptat un aspect deosebit de grav datorită fenomenelor de angajare pe care le determină colecţia hematică.

Prognosticul acestor afecţiuni este în strînsă legătură cu forma clinică, precocitatea diagnosticului şi a tratamentului.

Tratament. Singura terapeutică în hematoamele intracerebrale primare este cea chirurgicală. Diagnosticul de hematom intraparenchimatos impune o *terapie chirurgicală* absolută şi imediată (Arseni, 1970). Alegerea momentului operator este elementul principal în determinarea prognosticului micului pacient, datorită faptului că pînă la un anumit timp ţesutul cerebral comprimat îşi conservă potenţialitatea funcţională. S-a susţinut că intervenţia operatorie precoce nu este indicată întrucît starea copilului este gravă, hematomul nu este destul de lichefiat şi extirparea lui ar predispune la noi hemoragii. Considerăm, pe baza experienţei Clinicii de neurochirurgie din Bucureşti (Arseni şi colab., 1965, 1974), că operaţia trebuie făcută imediat după punerea diagnosticului. Această atitudine este justificată de faptul că o nouă hemoragie este oricînd posibilă, şansele de recuperare sînt mari şi se evită apariţia fenomenelor de angajare. Atitudinea chirurgicală constă în ablaţia hematomului prin volet osteoplastic (nu prin trepanopuncție) și respectiv în hematoamele subtentoriale prin craniectomie suboccipitală. După aspirarea colecției hematice se recoltează cu atenție un fragment din perete pentru posibila decelare a unui microangiom sau anevrism miliar nedepistat angiografic.

Rezultatele terapeutice depind de precocitatea intervenției și de importanța leziunii parenchimatoase. Din cele 17 cazuri, doi au decedat în preoperator (un hematon intracerebelos și un hematom temporal), copiii fiind aduși în stare de comă cu fenomene de angajare. Celelalte 15 cazuri operate au evoluat astfel: un caz decedat în postoperator (la două zile), iar restul de 14 cazuri au avut o evoluție bună postoperatorie. Vindecare completă, fără sechele neurologice, s-a putut constata în 11 cazuri, copiii fiind revăzuți între 6 luni și 9 ani la controale repetate.

Trombozele arterei carotide interne și ale ramurilor sale

Tromboza arterei carotide interne și a ramurilor sale la copii este rară, spre deosebire de adulții de vîrstă medie și înaintată, unde această afecțiune este destul de des întîlnită. Trebuie să arătăm de la început că ne referim *numai* la tromboza de arteră carotidă internă și a ramurilor sale apărută la copii în plină sănătate aparentă, fără antecedente traumatice sau boli infectocontagioase. Această incidență scăzută la copil reiese dealtfel din toate publicațiile de specialitate. Astfel, Teng și Goldenberg (1960) adună 7 cazuri din literatură la copii sub 10 ani, adăugînd unul personal; Wisoff și Rothballer (1961) culeg 27 de cazuri din literatura medicală plus 2 cazuri personale; Wertheimer și colab. (1961) publică 3 cazuri personale dintr-o perioadă de 15 ani. În ceea ce privește incidența acestei afecțiuni la sugar și copilul mic, este foarte redusă, în literatură întîlnindu-se doar cazuri sporadice, diagnosticate angiografic sau necroptic. Astfel, Wyllie (1948) raportează un caz sub 3 ani; Duffy și colab. (1957) prezintă un copil în vîrstă de 16 luni cu tromboză de arteră carotidă; Stevens (1959) și Wolman (1959) descriu cîte un caz la vîrsta de sugar; Mymin (1960) descrie necroptic o tromboză a arterei carotide interne la un copil de 2 ani și 6 luni, fără a preciza cauza, iar Shillito (1964) observă 6 cazuri, dintre care trei la sugar și copilul mic. Davie și Coxe (1967) raportează un caz cu tromboză de arteră carotidă stîngă în vîrstă de 2 ani, cu afazie și hemiplegie, operat (trombectomie), cu evoluție postoperatorie foarte bună.

Matson (1969) prezintă cea mai largă serie (25 de cazuri) de tromboze ale arterei carotide interne și ale ramurilor sale, constatînd două cazuri la grupa de vîrstă 0 — 3 ani. În seria Clinicii de neurochirurgie din București, în perioada 1960 — 1978, au fost diagnosticate 16 cazuri de tromboză a arterei carotide interne și a ramurilor sale la copil. Sub 3 ani există o singură observație necroptică de tromboză de arteră carotidă internă dreaptă, cu nivel cervical, produsă prin cădere de la un nivel la altul.

Raritatea trombozei arterei carotide interne şi a ramurilor sale iese şi mai mult în evidenţă dacă o comparăm cu alte afecţiuni ocluzive ale vaselor cerebrale — binecunoscute la copii — ca trombozele venoase sau emboliile cerebrale, care sînt de obicei secundare altor boli, apărînd ca o complicaţie în cursul evoluţiei acestora.

Este foarte probabil ca o serie de encefalopatii infantile să fie de fapt tromboze nediagnosticate de arteră carotidă internă sau ale ramurilor sale. Această idee este semnalată pentru prima dată de Taylor (1905), care însă credea că tromboza cerebrală — drept cauză a hemiplegiei infantile — ar fi limitată doar la vasele mici. Ford (1960) arată şi posibilitatea trombozei arterelor mari ca etiologie în numeroase cazuri de hemiplegie infantilă la sugar şi la copil. Cu ajutorul arteriografiei se poate separa tromboza arterelor cerebrale de aşa-numita hemiplegie infantilă.

Etiopatogenie. Nu există vreo preponderenţă pentru *vîrstă* la copii, tromboza putînd apare de la sugar pînă la adolescent. La cazurile seriei noastre, vîrsta copiilor a fost cuprinsă între 2 şi 16 ani, dintre care doar în şase cazuri tromboza s-a produs la pacienţi peste 10 ani. Această incidenţă crescută la copiii sub 10 ani este subliniată şi de alţi autori (Wisoff şi Rothballer, 1961; Shillito, 1964).

Privitor la *sex*, în literatură se semnalează o preponderenţă marcată la băieţi, fără a se găsi vreo explicaţie acceptabilă (Teng şi Goldenberg, 1960). Această preponderenţă de afectare a sexului masculin este valabilă şi pentru adulţi. În seria studiată am întîlnit 10 băieţi şi 6 fete.

Studiul multiplelor observaţii adunate în literatura de specialitate demonstrează complexitatea aspectelor etiopatogenice ale trombozei arterei carotide interne la copil. Sintetizînd aceste observaţii, Davie şi Coxe (1967) grupează *agenţii etiologici* ai trombozei carotidiene astfel:

1. Modificări structurale ale pereţilor arteriali: a) calcificări şi modificări arteriosclerotice parietale (Prior şi Bergstrom, 1948); b) medionecroza arteriolară (Wisoff şi Rothballer, 1961).
2. Boli infecţioase: a) arterite (Banker, 1959; Shillito, 1964); b) infecţii micotice (mucormycosis).
3. Traumatisme: a) directe asupra regiunii carotidiene; b) traumatisme craniocerebrale şi vertebromedulare cervicale (Frantzen şi colab., 1961; Dharker şi Dharker, 1978).
4. Afecţiuni tromboembolice: a) unele cardiopatii congenitale (există şi posibilitatea emboliei paradoxale în aceste cazuri) (Gross, 1945); b) septicemii cu punct de plecare respirator (Banker, 1959).
5. Există o serie de tromboze ale arterei carotide interne de cauză necunoscută, în care nu s-a izolat nici un agent etiologic.

Referindu-ne la cazurile noastre, la toţi copiii, tulburările neurologice au apărut relativ brusc, în plină sănătate aparentă. Copiii nu au avut anamnestic traumatisme craniocervicale acute sau recente, reacţia Bordet-Wasserman a fost negativă şi examenele serologice pentru rickettsii au rămas de asemenea negative. Pe baza experienţei cazurilor din seria studiată, credem că la copii factorul infecţios este cauza cea mai frecventă a trombozelor carotidiene şi ale ramurilor sale. Pentru aceasta pledează existenţa în antecedente a unei afecţiuni ca: episod infecţios care a precedat tromboza (6 cazuri), abces dentar cu două săptămîni înainte (1 caz), amigdalectomie precedînd cu 10 zile instalarea trombozei (2 cazuri), cardiopatii congenitale cianogene (1 caz), miocardită cu insuficienţă cardiacă (1 caz). Aceste fapte sînt de acord cu datele lui Davie și Coxe (1967) care susțin importanța factorilor infecțioși, adiacenți (căi respiratorii, ureche medie și mai ales regiune amigdaliană) și generali în legătură cu sistemul circulator (miocardite, endocardite bacteriene, maladii cianogene congenitale, septicemii), în producerea afecțiunilor ocluzive arteriale la copii.

În ceea ce privește *sediul* trombozei arterelor cerebrale la copii, majoritatea cazurilor publicate în literatură arată că localizarea cea mai frecventă este artera carotidă internă și apoi artera silviană. Nivelul trombozei pe artera carotidă internă a fost găsit cu incidență crescută deasupra bifurcației carotidei primitive și apoi în regiunea sifonului carotidian. Privitor la partea lezată, toți autorii constată predominanța trombozei de partea stîngă (Shillito, 1964; Davie și Coxe, 1967). În cazurile seriei observate repartiția a fost: 11 tromboze de partea stîngă și 5 de partea dreaptă.

Tabloul clinic. Boala apare la copii în plină sănătate aparentă, în timpul jocului sau unei alte activități obișnuite, de cele mai multe ori brusc, apoplectiform. În seria observată, patru copii au avut acest debut brusc, marcat printr-o criză de pierdere de cunoștință, urmată de convulsii generalizate sau focalizate. În celelalte cazuri, debutul a fost numai relativ brusc. Instalarea afecțiunii a fost destul de treptată de la 24 de ore la 8 zile, prin obnubilare trecătoare, apoi a urmat instalarea deficitului motor relativ progresiv și apariția tulburărilor de vorbire (în caz de leziune de partea stîngă). Într-un singur caz debutul a fost marcat prin hemicranie stîngă (de aceeași parte cu leziunea), vomismente și apoi treptat instalarea deficitelor neurologice. În caz de tromboză de arteră carotidă internă, tabloul neurologic este total: deficit motor de tip hemiplegic, afazie și sindrom de iritație meningiană. Cînd tromboza se produce pe artera silviană, deficitul motor este mult mai puțin intens și parcelar (faciobrahial), afazia de tip senzitiv sau de tip disfazic, în plus constatîndu-se hemianopsie omonimă. În literatură, pe lîngă debutul apoplectiform și progresiv, se descrie și un debut pseudotumoral cu evoluție lentă.

Diagnosticul se precizează cu ajutorul *angiografiei carotidiene*. Aspectele patognomonice ale unei ocluzii complete sînt de două tipuri: lipsă de umplere sau amputare a arterei carotide interne și respectiv a arterei silviene (fig. 302 și 303). Dintre celelalte examene paraclinice, *EEG* arată clar unde lente de tip delta polimorf în derivațiile emisferei afectate. În cazurile seriei noastre, la prima tromboză internată s-a suspectat inițial un hematom intracerebral. După experiența primului caz, diagnosticul clinic preangiografic de tromboză a fost pus în toate celelalte situații clinice. De real folos a fost pentru diagnostic *palparea directă a arterei carotide*, care ne-a relevat absența pulsațiilor în cazuri de obstrucții proximale. *Semnul carotidei* (testul Matas) efectuat prin compresiune a arterei carotide nelezate (apariția de crize convulsive produse printr-un mecanism de ischemie cerebrală acută), a fost prezent în cinci din cele șase ocluzii carotidiene studiate.

Evoluție și prognostic. Wisoff și Rothballer (1961) arată că din cele 29 cazuri de boli ocluzive la copii (27 din literatură și 2 personale), opt au decedat (deci o mortalitate de aproape 28%), iar

Fig. 302. — Angiografie carotidiană stîngă cu evidenţierea unei tromboze proximale de arteră carotidă internă (profil).

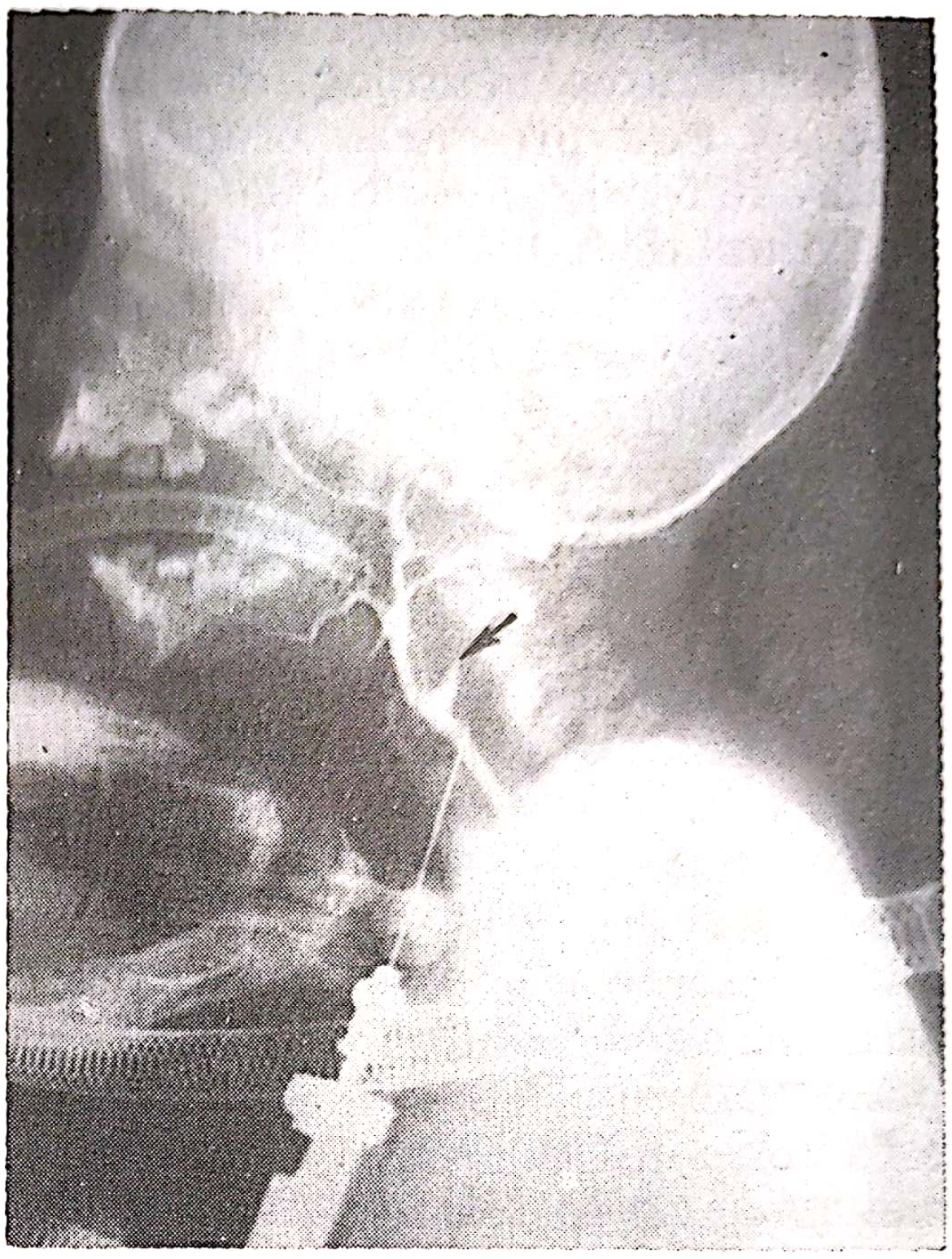

Fig. 303. — Angiografie carotidiană stîngă cu evidenţierea unei tromboze de arteră silviană stîngă :
a, faţă; *b*, profil.

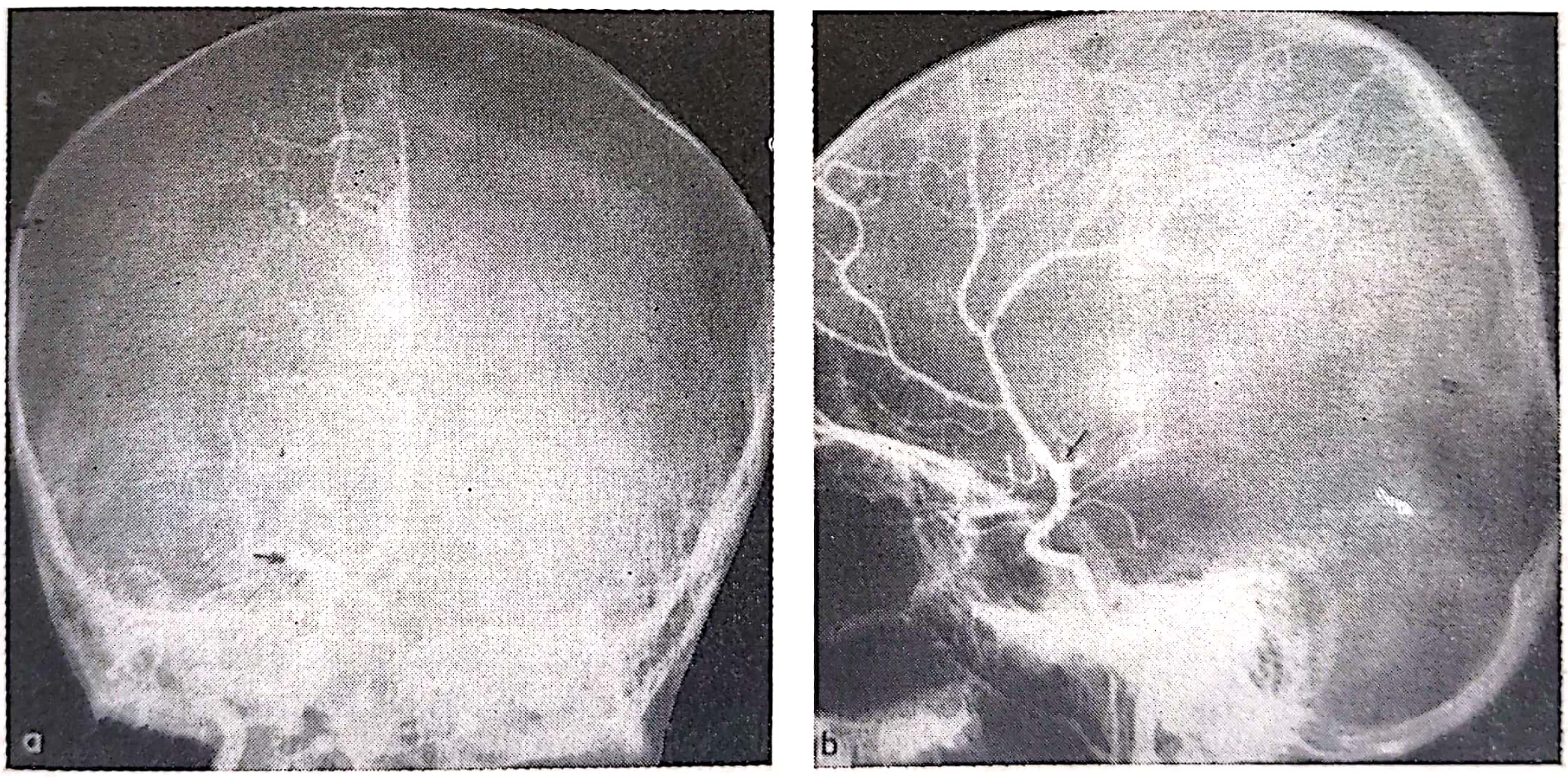

din cei care au supravieţuit peste jumătate au rămas sechelari cu deficit motor sau crize comiţiale. Alţi autori constată un prognostic şi mai grav.

După experienţa noastră, prognosticul „quo ad vitam" este favorabil. În general considerăm că mortalitatea este mică în aceste afecţiuni la copii, deoarece multe cazuri nu sînt diagnosticate niciodată, existînd şi posibilitatea chiar de cazuri asimptomatice (Waltimo şi colab., 1976). Prognosticul „quo ad restitutio" este însă diferit, după sediul trombozei; astfel, la nivelul carotidei interne este mult mai bun datorită posibilităţilor mari de refacere a circulaţiei colaterale. Refacerea circulaţiei colaterale este mai lentă în cazul trombozei situate pe artera silviană, astfel că și recuperarea neurologică este mult mai dificilă. Cu cît tromboza este situată mai proximal, cruțînd ramurile perforante și făcînd accesibile arterele cerebrale anterioară și medie la circulația colaterală din restul poligonului Willis, cu atît prognosticul vital și funcțional este mai bun. În cazurile în care evoluția este favorabilă, semnele neurologice se ameliorează progresiv, dar majoritatea copiilor rămîn cu sechele de tip hemipareză, crize comițiale și deficite intelectuale. În cazul observațiilor studiate, evoluția a fost în general favorabilă, cu ameliorare clinică, neurologică, EEG și rheoencefalografică.

Tratament. Valoarea *terapiei anticoagulante* la copii încă nu a fost demonstrată, deoarece pe cazurile de pînă acum există remisiuni fără anticoagulante și stări staționare sau sechele mari cu terapie anticoagulantă (Cerrato și colab., 1978). Numai după o statistică mai mare se va putea trage o concluzie demonstrativă (Shillito, 1964). Trebuie să arătăm dealtfel și posibilitatea acțiunii dăunătoare a anticoagulantelor în cazul existenței de anevrisme disecante. În observațiile urmărite am administrat anticoagulante la 9 copii, dar arteriografiile de control au arătat persistența obstrucției arteriale. Credem că utilitatea anticoagulantelor este mai mult preventivă pentru noi tromboze și nu are efect asupra ocluziei arteriale instalate (Arseni și colab., 1964). În rest, tratamentul aplicat a constat în vasodilatatoare (papaverină, vitamina PP, complamin), vitaminoterapie, gimnastică medicală pentru deficitul motor și anticonvulsivante în caz de crize comițiale. În ceea ce privește criteriul pentru *tratamentul chirurgical* al trombozelor arterei carotide interne la copii, acesta este același ca și la adulți. Copiii cu sindrom de insuficiență circulatorie instalat brusc datorită unei stenoze localizate reprezintă cea mai bună indicație pentru tromboendarterectomie după Denny-Brown (1960), dar tot el contraargumentează, susținînd că procesul compensator la copil este cel mai prompt. În nici unul din cazurile noastre nu s-a aplicat tratamentul chirurgical. În literatura medicală se citează cazuri de intervenție chirurgicală și rezultatele obținute sînt cu atît mai bune cu cît explorarea este făcută mai devreme. În această direcție amintim cazul operat cu succes de Davie și Coxe (1967) la un copil de 2 ani, intervenția efectuîndu-se în primele 48 de ore de la debutul bolii ocluzive.

Rezultate. Cele 16 observații de tromboză a arterei carotide interne și a arterei silviene au evoluat astfel : 1 deces, 2 cazuri cu importante sechele neurologice și intelectuale (cu tromboză de arteră silviană), iar restul mult ameliorate. Evoluția clinică în aceste 13 cazuri a fost favorabilă cu posibilități mari de recuperabilitate a deficitelor motorii, tulburărilor de vorbire și deficitelor intelectuale. Paralel, evoluția bioelectrică a arătat la trei luni ameliorarea anomaliilor constatate la internare și instalarea treptată a ritmului alfa în ambele emisfere. Arteriografiile de control efectuate la cel puțin șase luni de la externare au pus în evidență persistența obstrucțiilor arteriale, cu excepția unui singur caz de tromboză de arteră silviană. Angiografia de control efectuată la un an a constatat o repermeabilizare a trunchiului arterial. La nici unul din cazurile noastre nu a mai apărut vreun accident vascular obstructiv.

Boala Sturge-Weber

În cadrul angioamelor racemoase, care sînt caracterizate prin prezența de substanță nervoasă modificată între vasele malformate, pot fi deosebite, după aspectul pereților vasculari, două categorii : a) angioame racemoase cu perete vascular foarte subțire, cu structură capilară, în care se pot deosebi ca entități : telangiectaziile (angioma capillare ectaticum) și boala Sturge-Weber (angioma capillare et venosum calcificans); b) angioame racemoase cu pereții vasculari mai groși, care nu pot fi identificați histologic ca arteriali sau venoși (malformațiile arteriovenoase propriu-zise).

Boala Sturge-Weber este o malformație congenitală rară, cu o pluralitate de forme clinice și cu tendință evolutivă marcată. Primul caz este raportat de către Sturge (1879) — fetiță, în vîrstă de 6 ani, ce prezenta un angiom cutanat al hemifeței drepte și crize convulsive în hemicorpul stîng de la vîrsta de 6 luni. Sturge (1879) a presupus drept cauză a crizelor epileptice o formațiune angiomatoasă situată intracerebral, cu același aspect ca cea facială. Încadrarea completă a sindromului este făcută de Weber în 1929. Numeroase alte publicații aduc date privitoare la această afecțiune (Krabbe, 1934 ; Greenwald și Koota, 1936 ; Cohen și Kay, 1941 ; Green, 1945). Studii aprofundate sînt efectuate apoi de Peterman și colab. (1958) (35 de cazuri), Alexander și Norman (1960), Gilly și colab. (1977). În nici una din aceste publicații nu se constată prezența vreunei predispoziții genetice pentru maladia Sturge-Weber și nici o transmitere familială. Denumirea atribuită acestei afecțiuni, de *angiomatoză encefalo-trigeminală*, sintetizează tocmai asocierea dintre „naevus flammeus" facial și cerebral homolateral.

În Clinica de neurochirurgie din București, în perioada 1960—1978, au fost diagnosticate 8 cazuri de boală Sturge-Weber la copii, vîrsta fiind cuprinsă între 3 ani și jumătate — 7 ani. În literatura medicală nu se menționează vreo preponderență de sex, iar diagnosticarea este făcută pînă la vîrsta de 10 ani.

Tabloul clinic. Simptomatologia acestei afecțiuni este încadrată în mod schematic în tetrada : semne cutanate, modificări oculare, semne neurologice și tulburări psihice.

1. *Semnele cutanate* constau în angiomul plan „naevus flammeus", congenital, de mărimi diferite, cu contur policiclic, de culoare roșie-vișinie, de obicei unilateral sau cantonat pe teritoriul cutanat al uneia din ramurile trigemenului (fig. 304). Angiomul poate interesa și alte regiuni ca regiunea cervicală, toracele, abdomenul sau chiar mucoasa jugulară.

2. *Modificările oculare* sînt caracterizate prin prezența buftalmiei (glaucom congenital). Globul ocular este mărit de volum, tensiunea oculară crescută, corneea aplatizată, pupila dilatată, irisul estompat și acuitatea vizuală scăzută. La examenul fundului de ochi se constată atrofie optică și uneori, rar, angiomatoză coroidiană. Examenul fundului de ochi este rareori posibil din cauza opacității mediilor transparente. Uneori în locul glaucomului congenital întîlnim doar o exoftalmie de intensitate variabilă.

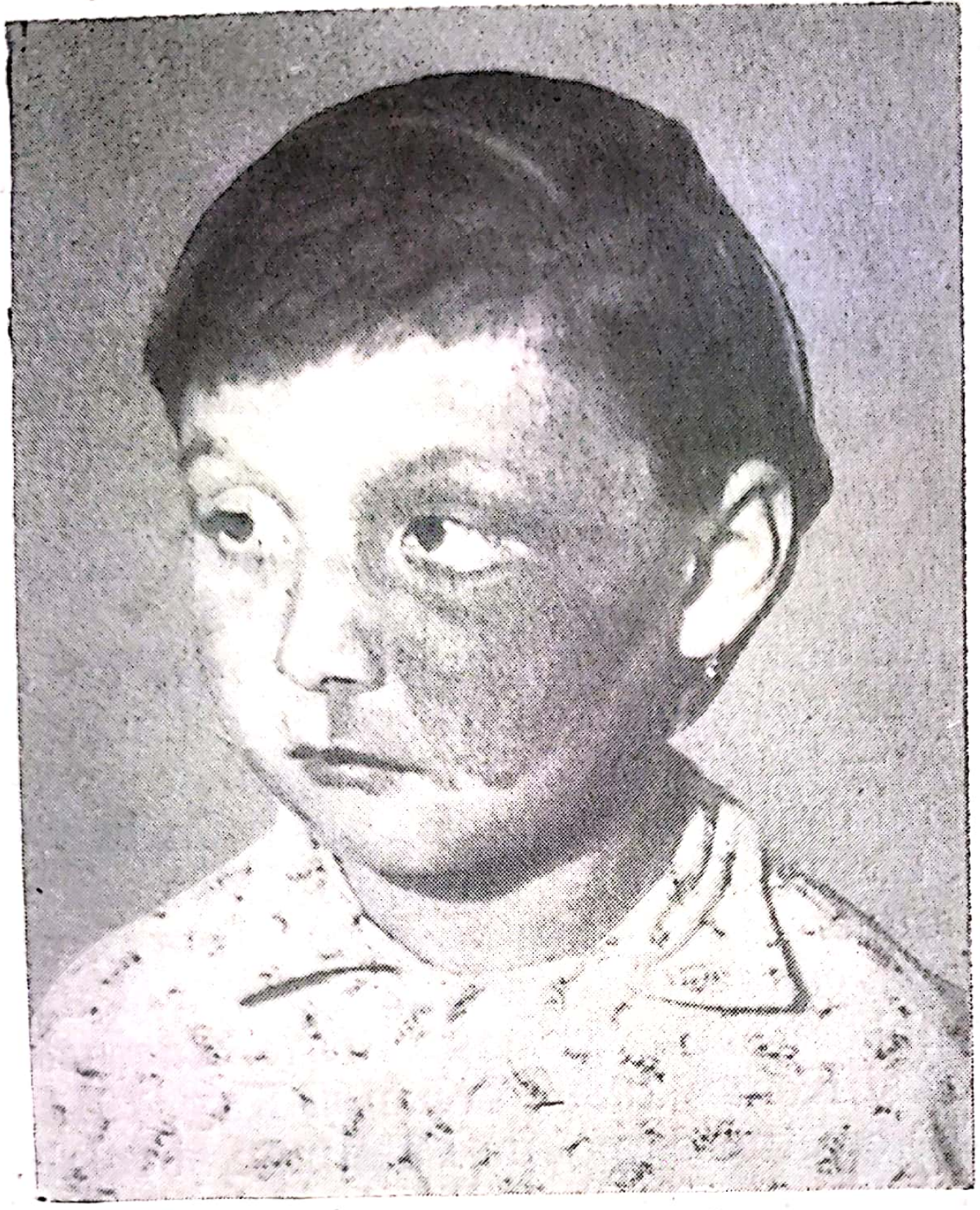

Fig. 304. — Aspectul unui copil cu boala Sturge-Weber. Se observă angiomul cutanat al hemifeței stingi.

3. *Semnele neurologice* constau în modificări iritative și deficitare. Modificările iritative sînt reprezentate de *crizele comițiale*, care apar precoce și sînt cea mai frecventă manifestare a bolii. De fapt, ele reprezintă problema princeps care determină adresarea către medicul neurolog. Crizele apar de obicei de la vîrsta de 1—2 ani și au un caracter localizat în hemicorpul opus leziunii (mai rar sînt de tip generalizat). Caracteristice sînt creșterea frecvenței și intensității fenomenelor paroxistice odată cu creșterea copilului, fenomene în general greu de controlat cu tratamentul anticonvulsivant. Modificările deficitare constau în *deficite neurologice*. Deficitele motorii (de tip pareză) se instalează de obicei postcritic și se accentuează odată cu creșterea frecvenței crizelor epileptice. Mai putem constata hemianopsie omonimă contralaterală față de emisfera afectată.

4. *Tulburările psihice* sînt reprezentate de diferite grade de oligofrenie, de la debilitate mintală pînă la idioție. Tulburările psihice sînt întîlnite la peste 60% din copiii ce suferă de acest sindrom și ele se accentuează odată cu evoluția bolii (Matson, 1969).

Examene paraclinice. Din grupul examenelor paraclinice, *investigația radiologică craniană simplă* ocupă de departe primul loc prin evidențierea calcificărilor circumvoluțiunilor cerebrale (fig. 305). Imaginea radiologică obținută este patognomonică, constînd în aspecte policiclice cu dublu contur sau de „railroad tranck" (șine de cale ferată). Localizarea este caracteristică în principal în lobul occipital sau în regiunea parieto-occipitală. Krabbe și Wissing (1929) au demonstrat că calcificarea nu se produce la nivelul vaselor pialoangiomatoase, ci la nivelul circumvoluțiunilor cerebrale. Straturile II și III ale scoarței, aplazice și sclerozate,

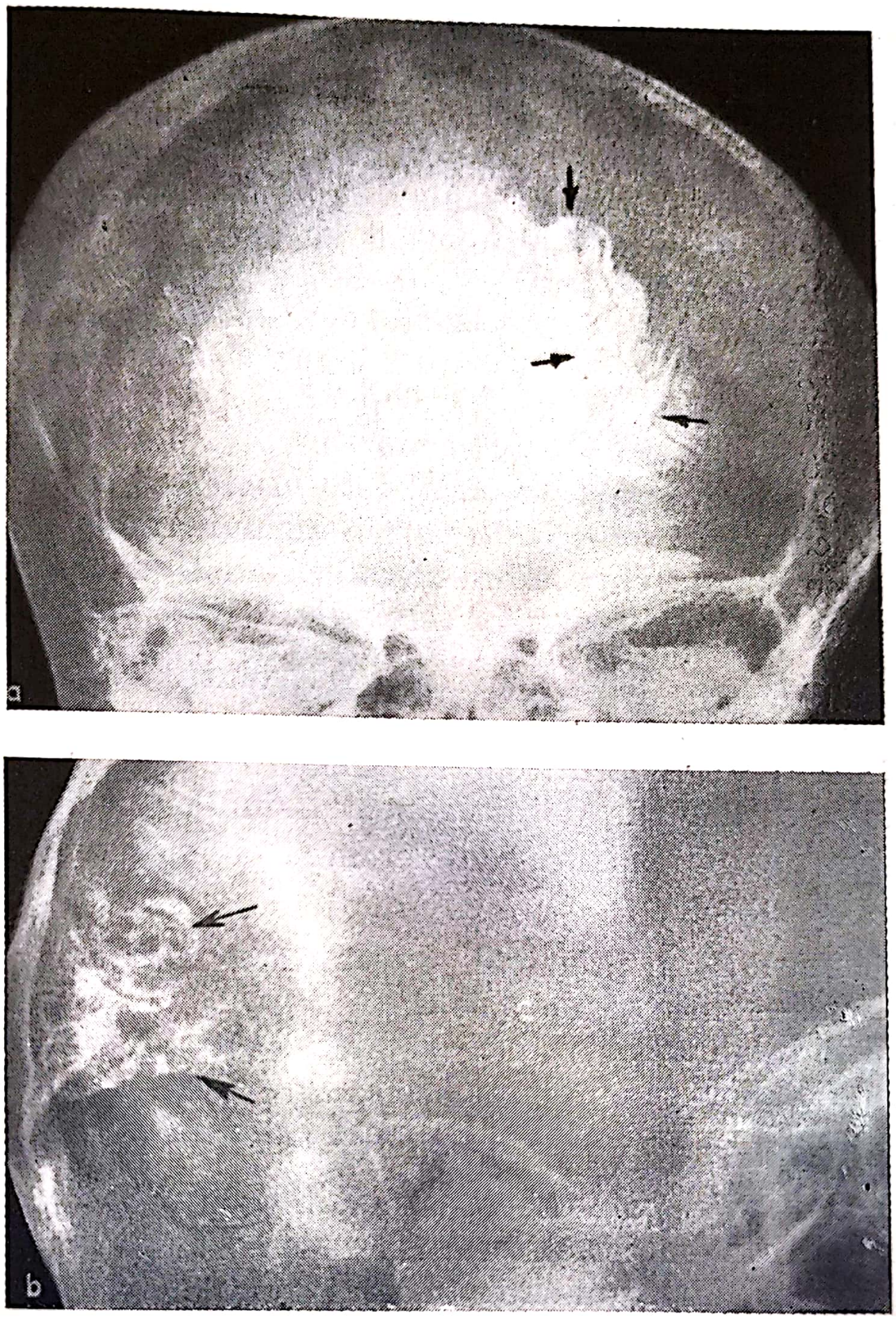

Fig. 305. — Radiografia craniană simplă evidenţiază calcificări parietooccipitale stîngi :
a, faţă ; *b*, profil.

sînt sediul a numeroase calcifieri ce iau naştere prin depuneri repetate de calciu.

Pneumoencefalografia apare de aspect normal sau de hidrocefalie internă simetrică, ventriculul ipsilateral nu este nici dilatat, nici deformat prin tracţiune.

Explorarea angiografică nu are valoare deoarece malformaţia vasculară pială are o textură mult prea fină pentru a putea fi vizualizată.

EEG evidenţiază de obicei anomalii bioelectrice difuze cu apariţia de vîrfuri sau vîrfuri — unde, în speţă în regiunea temporo-parietală ipsilaterală afecţiunii. În porţiunea lobului occipital lezat se constată o marcată depresiune a voltajului pînă la silentium electric.

Forme clinice. Maladia Sturge-Weber prezintă o pluralitate de forme clinice, de la cazuri fruste pînă la cazuri grave. *Cazurile fruste* constau în angioame plane localizate pe teritoriul uneia dintre ramurile trigemenului, fără alte manifestări ale sindromului. *Formele uşoare*, oligo-simptomatice, constau în asociaţia angiom plan facial—glaucom congenital, care este dealtfel şi cea mai frecvent întîlnită. Tot în grupa formelor uşoare pot fi încadrate şi cazurile cu modificări cerebrale strict localizate, suferinţa copilului constînd în asociaţia angiom facial—crize epileptice, neîntîlnindu-se semne oculare (un caz în seria noastră). *Formele grave* sînt caracterizate prin pareze severe, epilepsie, cecitate unilaterală, grade avansate de oligofrenie şi tulburări endocrine de tip criptorhidie şi obezitate. În aceste cazuri, angiomul facial este foarte extins, putînd fi chiar bilateral, dar cu predominanţă de partea leziunii cerebrale. Acestor cazuri grave le corespund importante modificări de tipul calcificării şi hipoplaziei extinse a circumvoluţiunilor cerebrale.

Evoluţie şi prognostic. Evolutiv, copiii cu maladie Sturge-Weber prezintă o agravare treptată datorită repetării crizelor epileptice şi deci a degradării treptate psihice. De fapt, gravitatea tulburărilor neurologice depinde de extinderea leziunilor cerebrale.

Ţinînd seama de aceste considerente, prognosticul funcţional al acestor copii este grav.

Tratament. În principal, tratamentul maladiei Sturge-Weber este *simptomatic* — anticonvulsivant. Prin aceasta se realizează şi prevenirea agravării tulburărilor psihice şi degradării intelectuale. La copil, datorită modificărilor cerebrale strict localizate, în fazele timpurii ale afecţiunii se indică tratamentul chirurgical (Alexander şi Norman, 1960)

Tratamentul chirurgical a constat iniţial în lobectomie occipitală practicată cu oarecare succes. Actualmente se recomandă excizia focarului epileptogen cortical după punerea în evidenţă prin electrocorticografie. Desigur că rezultatele operatorii depind de extinderea leziunilor cerebrale (Norlen, 1959; Matson, 1969).

Rezultate. Cei opt copii, internaţi în Clinica de neurochirurgie din Bucureşti prezentau tetrada caracteristică, astfel că diagnosticul de boală Sturge-Weber a fost relativ uşor. La patru cazuri s-a intervenit operator, efectuîndu-se excizia focarului epileptogen. Evoluţia postoperatorie a fost favorabilă. Cazurile au fost urmărite între 2 şi 4 ani, constatîndu-se o ameliorare clinică evidentă (crizele comiţiale au putut fi controlate terapeutic, iar deficitele neurologice de tip pareză s-au remis treptat). Într-un caz cu formă clinică oligosimptomatică (angiom cutanat + crize epileptice), la un băiat de 3 ani şi jumătate, după excizia focarului epileptogen evoluţia a fost extrem de favorabilă (nu mai are deficit motor, nu mai prezintă crize, nu mai necesită tratament anticonvulsivant, iar psihic poate urma mediocru şcoala).

Fistula carotido-cavernoasă

Fistula carotido-cavernoasă reprezintă o soluţie de continuitate ce ia naştere la nivelul traiectului intracavernos al arterei carotide interne. În acest mod sîngele arterial carotidian trece direct în sistemul venos al lojei cavernoase. Astfel are loc realizarea elementului fiziopatologic princeps al afecţiunii prin care sîngele arterial pătrunde în sinusul cavernos şi apoi prin venele jugulare ajunge în cord. În urma realizării acestui scurtcircuit, creierul este privat de o sursă importantă de aport sanguin. Leziunea este cunoscută în literatură şi sub denumirea de anevrism carotido-cavernos (Pool şi Potts, 1965).

Etiopatogenie. Fistula carotido-cavernoasă este considerată o afecţiune rară chiar la adult. Într-un studiu recent, Arseni şi colab. (1977) notează că în perioada 1951—1975 au fost diagnosticate 40 de fistule carotido-cavernoase la adult (34 traumatice; 6 spontane). Această afecţiune este semnalată la copil cu totul excepţional. Seria Clinicii de neurochirurgie din Bucureşti, în perioada 1960—1978, prezintă 3 cazuri de comunicare carotido-cavernoasă traumatică la băieţi.

Etiologic există două feluri de fistule carotido-cavernoase: traumatice şi spontane. La copii se cunoaşte doar posibilitatea factorului cauzal traumatic — traumatism craniocerebral închis. Cele trei cazuri ale seriei noastre se încadrează în acest determinism traumatic. În ambele cazuri intensitatea traumatismului a fost puternică, deci este de presupus că acesta a avut rolul de factor declanşator. Sexul afectat este cel masculin, iar vîrsta în două observaţii a fost de 13 şi respectiv 15 ani. Al treilea caz (obiectul unei publicaţii) (Arseni şi colab., 1978) se referă la un pacient în vîrstă de 7 ani, cel mai tînăr caz cunoscut în literatura de specialitate.

Pentru înţelegerea *mecanismului patogenic* este necesară reconsiderarea anatomică a lojei cavernoase. Artera carotidă internă trece prin sistemul venos al lojei cavernoase, care este constituit după tipul de reţea plexiformă ce înconjură artera. Important în patogenia sindromului este mai ales sistemul venos de drenaj al sinusului cavernos. Astfel, anterior sinusul cavernos primeşte venele oftalmice şi sinusul sfenoparietal al lui Bréchet; inferior — venele pterigoidiene; posterior — sinusul pietros superior; medial — în legătură cu sinusul cavernos de partea opusă prin sinusul coronar. După modul în care se face comunicarea patologică arteriovenoasă au fost descrise mai multe tipuri de fistule, dintre care cea mai frecventă este *fistula anterioară carotido-oftalmică*. Mecanismul intim lezional de producere a fistulei este complex. Se admite că energia cinetică de impact este aptă să producă o leziune a peretelui arterial carotidian.

Considerăm instalarea unei comunicări carotido-cavernoase posttraumatice drept un fenomen complex cauzat de o serie de factori ce acţionează pe baza energiei cinetice transmise de agentul vulnerant, în condiţiile existenţei unei structuri anatomice cu anumite caracteristici morfofuncţionale. Pornind de la concepţia modernă asupra structurii lojei cavernoase (Taptas, 1962), se poate spune că artera carotidă, în traiectul său intracavernos, este limitată la extremităţi de două zone de mobilitate diferită: capătul proximal — la ieşirea din canalul carotid — poate fi considerat ca extremitate fixă, iar capătul distal — la trecerea din manşonul peridural în porţiunea intradurală — ca fiind de o fixitate relativă.

În timpul traumatismului craniocerebral, creierul şi craniul se deplasează inegal, datorită acceleraţiilor diferite imprimate craniului şi conţinutului său. Porţiunea intradurală a sistemului carotidian este solidară în deplasări cu masa encefalică, pe cînd vasele mari de la bază, inclusiv segmentul intracavernos al arterei carotide, solidare cu creierul, se vor deplasa cu acceleraţia acestuia din urmă. Se formează o undă de şoc în sens distal în segmentul intracavernos al carotidei. Creșterea presiunii intracraniene în momentul impactului se repercutează și asupra sistemului vascular intracranian cu conținut lichidian incompresibil, determinînd secundar atît creșterea marcată a presiunii intravasculare comparativ cu cea din carotida intracraniană, cît și propagarea undei de șoc în sens proximal, pe cale parietală și prin coloana de lichid. Rezultă că la nivelul segmentului carotidian intracavernos are loc convergența acestor forțe, rezultanta fiind contuzia peretelui arterial, singurul apt de a suporta efectul lor (coloana lichidiană fiind incompresibilă). Concomitent, modificări identice au loc și în sistemul venos plexiform cavernos, modificări mai intense avînd loc în special în venele în legătură directă cu focarul de convergență al energiei agentului vulnerant, precum și cu diametrul mai mare (ex. venele oftalmice). Prin jocul de forțe ce acționează atît asupra peretelui arterial, cît și asupra sistemului venos, prin diferențele de presiuni la nivelul celor două sisteme (precum și prin evoluția în timp variabil a leziunilor) rezultă o serie de modalități de evoluție în cadrul comunicărilor carotido-cavernoase. Pe baza acestei interpretări fiziopatologice putem să împărțim fistulele carotido-cavernoase în două categorii, avînd în vedere intervalul dintre momentul impactului și al constituirii comunicației carotido-cavernoase : *acute*, în care debutul brutal imediat sau în primele ore cu traumatismul se datorește stabilirii rapide a comunicației prin lezarea concomitentă a celor două sisteme ; *tardive*, cînd fistulele carotido-cavernoase sînt separate în momentul impactului printr-un interval de timp variabil (zile, săptămîni sau luni). Anatomic, constatăm artera carotidă internă dilatată în amonte și mult îngustată în aval de orificiul fistulos, cu o soluție de continuitate de la aspect punctiform pînă la 3—4 mm. Comunicarea are semnificația unei false pungi anevrismale, iar vena oftalmică superioară, în care se face frecvent fistulizarea este mult dilatată și sinuoasă (Arseni și colab., 1965).

Tabloul clinic. Elementele sindromului clinic sînt multiple și destul de caracteristice, pentru a se putea pune un diagnostic de mare probabilitate. Debutul afecțiunii poate să fie imediat după producerea traumatismului craniocerebral. În numeroase cazuri, între traumatismul craniocerebral și apariția semnelor caracteristice se interpune o perioadă liberă de la cîteva zile pînă la cîteva luni. Fistulele seriei clinicii au apărut recent, la cîteva zile de la producerea traumatismelor cranio-cerebrale închise cu fenomene de contuzie cerebrală. Simptomatologic debutul a fost marcat astfel : hemicranie stîngă cu scăderea acuității vizuale la ochiul stîng (1 caz) ; cefalee frontală cu exoftalmie pulsatilă la ochiul drept (1 caz) ; exoftalmie, edem palpebral la ochiul drept cu zgomot în unghiul intern al orbitei drepte (pacientul în vîrstă de 7 ani).

În perioada de stare, caracteristicile simptomatologice ale sindromului sînt :

1) *Exoftalmia* este considerată ca simptom constant și dominant. Caracterele sale sînt : pulsatilă, reductibilă și ipsilaterală leziunii. Este în raport cu dimensiunile comunicării arteriovenoase. Pleoapele sînt edemațiate, venele sclerale turgescente, iar chemozisul conjunctival este frecvent. Exoftalmia are la început un caracter progresiv, după care se stabilizează la un anumit grad.

2) *Modificările oculare* sînt multiple : tensiunea arterei centrale a retinei, în special cea sistolică, scade mult ; tensiunea intraoculară atinge valori înalte, ca în glaucom ; acuitatea vizuală este mult scăzută datorită leziunilor de pol anterior și a afectării nervului optic ; fundul de ochi prezintă un aspect de stază papilară.

3) *Suflul endocranian* este sincron cu ritmul cardiac, fiind atît subiectiv, perceput de pacient, cît și obiectiv, perceput de examinator. Suflul este întotdeauna sistolic cu localizare fronto-orbitară sau temporală, iar la comprimarea arterei lezate dispare.

4) *Cefaleea*, semne în special de debut de partea leziunii, diminuă odată cu adaptarea venelor la noile condiţii hemodinamice.

5) *Afectarea nervilor cranieni* oculomotor şi trigemen datorită traiectului lor prin loja cavernoasă. Nervul abducens este cel mai frecvent implicat, iar dintre ramurile trigemenului este lezat des nervul oftalmic. Se realizează astfel o posibilă anestezie corneeană ce poate duce la o keratită neuroparalitică, deosebit de periculoasă. Asigurarea unei protecţii antibiotice este necesară pentru a evita pericolul panoftalmiei.

6) *Modificările aparatului cardiovascular* nu sînt constante. Carotida ipsilaterală este mult dilatată, dar hipertrofia cardiacă, hipervolemia şi creşterea vitezei de circulaţie sînt excepţionale, dat fiind dimensiunile mici ale şuntului.

Examene paraclinice. Cu toate că diagnosticul clinic nu întîmpină mari dificultăţi, investigaţiile paraclinice sînt necesare pentru determinarea sediului leziunii, evidenţierea căilor de drenaj şi a leziunilor asociate posibile. Din cadrul investigaţiilor paraclinice, cele mai uzitate sînt :

1) *Compresiunea carotidiană* ipsilaterală în segmentul cervical (testul Matas), manevra suprimînd zgomotele craniene subiective şi obiective, iar caracterul pulsatil al exoftalmiei diminuă.

2) *Radiografia craniană simplă* dă informaţii în legătură cu eventualele modificări traumatice (fisuri craniene).

3) *Serioangiografia cerebrală* este metoda de elecţie, deoarece arată sediul leziunii, căile venoase de drenaj şi circulaţie colaterală. Metoda sustracţiei poate releva mai clar detaliile angiografice. Imaginea patognomonică o constituie pata lateroşelară cu contur neregulat sau cu aspect de plex venos (fig. 306). Vena orbitară superioară dilatată apare injectată pe timpii arteriali precoce. Vascularizaţia arterială a emisferei ipsilaterale este extrem de săracă. Pentru evidenţierea circulaţiei colaterale se practică şi serioangiografia carotidiană de partea opusă leziunii, cu compresiune pe carotida ipsilaterală.

Diagnostic. Datele de anamneză şi examenul clinic, completate cu datele informaţionale angiografice, sînt suficiente în punerea unui diagnostic pozitiv fără dificultăţi deosebite. Două elemente pun probleme de diagnostic diferenţial : exoftalmia pulsatilă (realizată şi de tumori intraorbitare, angioame orbitare, anevrisme intracraniene) şi suflul cranian (produs doar de comunicările arteriovenoase endocraniene). În ambele cazuri, diagnosticul diferenţial este tranşat pe baza angiografiei.

Evoluţie şi prognostic. Evoluţia fistulei carotido-cavernoase este deosebit de variată. S-a discutat posibilitatea rară de închidere spontană a fistulei (Arseni şi colab., 1977). Uneori pot surveni accidente vasculare acute fatale. Astfel, într-unul din cazurile Clinicii, după un efort, copilul a prezentat brusc hemoragie masivă rinofaringiană cu comă şi exitus, în decurs de cîteva minute, fără a se mai putea interveni.

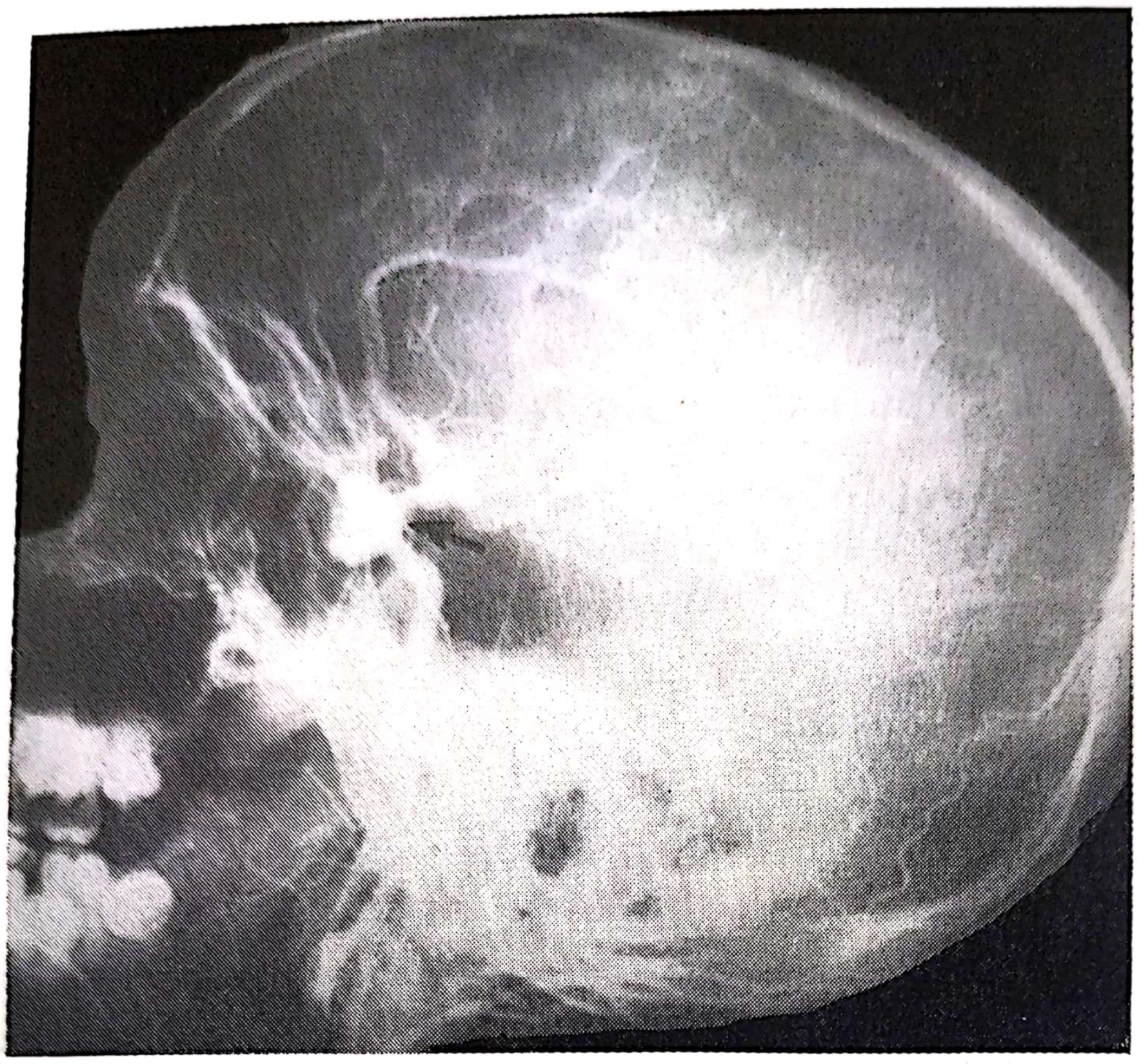

Fig. 306. — Angiografia carotidiană stîngă indică o fistulă carotido-cavernoasă (profil).

Prognosticul funcţional este întunecat de afectarea globului ocular ipsilateral, în special prin keratină neuroparalitică şi prin hemoragii retiniene.

Tratament. Tratamentul fistulei carotido-cavernoase este *numai chirurgical* constînd în suprimarea fluxului arterial spre fistulă, obliterarea mecanică a comunicării şi asigurarea unei circulaţii cerebrale eficiente. Metodele chirurgicale încercate în fistula carotido-cavernoasă sînt multiple : ligatura arterei carotide în regiunea cervicală, „trepping"-ul (completarea ligaturii cervicale cu cliparea intracraniană a arterei) şi metodele de obliterare directă a fistulei.

În Clinica de neurochirurgie din Bucureşti se aplică metoda „trepping"-ului efectuată în doi timpi : timpul I, cervical, de ligatură progresivă a arterei carotide comune cu clamp, şi timpul II, cliparea arterei oftalmice. Această metodă împiedică recidivele, ca şi absorbţia pe cale retrogradă a sîngelui arterial din poligonul Willis. În două cazuri operate prin această metodă, rezultatul chirurgical a fost bun (suflul şi exoftalmia au dispărut), dar ischemia retiniană a dus la compromiterea definitivă a acuităţii vizuale a ochiului respectiv. În cazul publicat (Arseni şi colab., 1978), simptomatologia fistulei carotido-cavernoase a diminuat după ligatura arterei carotide comune.

De asemenea, menţionăm metodele de obturare a comunicării carotido-cavernoase prin „balloon" detaşabil de latex, introdus pe cale carotidiană şi teledirijat (Serbinenko, 1974 ; Debrun şi colab., 1978).

Particularităţile afecţiunilor vasculare cerebrale neurochirurgicale

Din analiza cazurilor de afecţiuni vasculare neurochirurgicale la copiii internaţi în Clinica de neurochirurgie din Bucureşti reies următoarele particularităţi:

1) Predominanţa malformaţiilor arteriovenoase cerebrale faţă de restul afecţiunilor vasculare neurochirurgicale, spre deosebire de adult unde predomină anevrismele şi obstrucţia arterei carotide interne şi a ramurilor sale.

2) Raritatea anevrismelor la copii faţă de adult, fapt subliniat de toate publicaţiile din literatura medicală.

3) Incidenţa extrem de scăzută a trombozelor de arteră carotidă internă şi a ramurilor sale la copii faţă de adulţi.

4) Malformaţiile arteriovenoase sînt mult mai mici la copii decît cele ale adultului şi în consecinţă rezultatele operatorii vor fi cu atît mai bune cu cît intervenţia este mai timpurie. Nu am constatat angioame bilaterale.

5) Paraliziile oculomotorii sînt excepţionale la copii; la adult ele sînt deosebit de frecvente.

6) Există o preponderenţă a tipului de debut apoplectiform asupra tipului epileptic. Acest tip de debut se întîlneşte în secţiile de neurochirurgie, faţă de cazurile cu debut epileptic care se adresează serviciilor de pediatrie şi de neuropsihiatrie infantilă.

7) Raritatea episoadelor hemoragice anterioare.

8) Caracterul paucisimptomatic al complicaţiilor hemoragice în malformaţiile vasculare cerebrale.

9) Frecvenţa mare a hematoamelor intraparenchimatoase, datorită rupturii malformaţiilor vasculare, care duc la declanşarea simptomatologiei brutale.

10) Cu toate că aceste afecţiuni au un debut brutal, dramatic, prognosticul şi evoluţia lor sînt mult mai bune decît la adult.

11) Suflul intracranian puls-sincron se observă la copii în 10—15% din cazuri fără afecţiuni cerebrale vasculare, spre deosebire de adult la care are întotdeauna o valoare patologică.

12) Nu s-au pus în evidenţă nevi vasculari cutanaţi, anomalii vasculare retiniene, dilatări ale venelor şi arterelor scalpului, megadolicocarotide etc. Toate acestea presupun, după părerea multor autori, existenţa şi de anomalii vasculare intracraniene.

13) Rezultatele sînt excelente la copil faţă de adult, dacă aceste afecţiuni vasculare neurochirurgicale sînt diagnosticate şi îndrumate la timp spre serviciile de neurochirurgie. Am apreciat rezultatele nu numai pe baza recuperării neurologice, ci şi pe baza capacităţii de şcolarizare a acestor copii.

În concluzie, datele de mai sus deschid din ce în ce mai mult orizontul patologiei vasculare neurochirurgicale a copilului, mai puţin cunoscută de către medicii practicieni. O atenţie deosebită se va da copiilor aşa-zişi „epileptici de origine nedeterminată”, pentru depistarea unei eventuale etiologii de malformaţie vasculară cerebrală. Datele expuse au menirea să atragă atenţia în special medicilor pediatri asupra eventualităţii unei afecțiuni vasculare cerebrale în situațiile clinice descrise. De asemenea, se remarcă necesitatea diagnosticării cît mai precoce a oricărei afecțiuni cerebrale neurochirurgicale, știind că acestea au un caracter evolutiv și rezolvarea lor chirurgicală devine din ce în ce mai dificilă cu vîrsta. Dealtfel, și sechelele neuropsihice sînt mult mai mari odată cu creșterea în vîrstă.

Bibliografie

Alexander G.L., Norman R.M., *The Sturge-Weber syndrome,* John Wright and Sons Ltd, Bristol, 1960.

Antunes L.J., Di Giacinto G.V., Michelsen W.G., Surg. Neurol., 1977, **7**, *1*, 45–48.

Arai H., Sugyama Y., Kawakami S., Miyazawa N., J. Neurosurg., 1972, **37**, 357–360.

Arai H., Ueki K., Takahara Y., Surg. Neurol., 1973, **1**, 94–96.

Arseni C., Neurologia, Psihiatria, Neurochirurgia, 1970, **15**, *2*, 115–127.

Arseni C., Dănăilă L., St. cerc. neurol., 1970, **15**, *2*, 111–119.

Arseni C., Horvath Lenke, Ciurea A.V., Pediatria, 1974, **23**, *4*, 419–424.

Arseni C., Horvath Lenke, Ciurea A.V., Simionescu N., Revue Roum. Méd. Neurol. Psychiat., 1978, **16**, *1*, 29–32.

Arseni C., Horvath Lenke, Dumitrescu L., Neurologia, Psihiatria, Neurochirurgia, 1964, **9**, *1/2*, 21–32.

Arseni C., Horvath Lenke, Iliescu D., Pediatria, 1967, **16**, 299.

Arseni C., Horvath Lenke, Iliescu D., Dumitrescu L., Neurologia, Psihiatria, Neurochirurgia, 1966, **11**, 1.

Arseni C., Maretsis M., Dumitrescu L., Revue Roum. Méd. Neurol. Psychiat., 1977, **15**, 51.

Arseni C., Oprescu I., *Traumatologia cranio-cerebrală,* Edit. medicală, București, 1972.

Arseni C., Petrovici O., Nash F., Cunescu V., *Bolile vasculare ale creierului și ale măduvei spinării,* Edit. medicală, București, 1965.

Banker B.Q., Trans. Amer. Neurol. Assoc., 1959, **84**, 34–42.

Berant M., Tadmor R., Blieden L., Deutsch V., Neufeld H.N., Angiology, 1977, **28**, 684–686.

Bhandari Y.S., J. Neurosurg., 1969, **30**, *6*, 749–751.

Bohmfalk G.L., Story J.L., Wissinger J.P., Brown jr. W.E., J. Neurosurg., 1978, **48**, *3*, 369–381.

Bremer J.L., Arch. Path., 1943, **35**, 819.

Cambria S., Cardia E., Macri E., Neuro-chirurgie, 1976, **22**, 85–90.

Carroll Ch. Ph., Jakoby R.V., J. Neurosurg., 1966, **25**, 159–163.

Cerrato D., Ariano C., Fiacchino F., J. Neurosurg., 1978, **49**, 378–381.

Cohen M.M., Kristiansen K., Hval E., Neurology, 1954, **4**, 124–127.

Cohen H.J., Kay M.N., Amer. J. Dis. Child., 1941, **62**, 606–612.

Crawford J.V., Russel D.S., J. Neurol. Neurosurg. Psychiat., 1956, **19**, 1.

Cronqvist S., Granholm L., Lundstrom N., J. Neurosurg., 1972, **36**, 349–354.

Cruveiller J., Harpey H., La Fourcade J., Sem. Hôp., Paris, 1967, **43**, 1374.

Cushing H., Bailey P., *Tumors arising from the blood vessels of the brain,* Ch. C. Thomas Publ., Springfield (Illinois), 1928.

Davie J. C., Coxe Q., Arch. Neurol. (Chicago), 1967, **17**, 313–323.

Debrun G., Lacour P., Caron J.P., Hurth M., Comoy J., Keravel Y., J. Neurosurg., 1978, **49**, 635–649.

Denny-Brown D., Arch. Neurol. (Chicago), 1960, **2**, 194–210.

Dharker S.R., Dharker R.S., Surg. Neurol., 1978, **9**, 77–79.

Dial D.L., Maurer G.B., Amer. J. Surg., 1937, **35**, 2.

Dilworth D.T., Garner J.T., Jacques S., Dis. nerv. System., 1977, **72**, 825–829.

Djindjian M., *Les malformations artério-veineuses de la moelle épinière et leur traitement à propos de 150 cas,* Thèse médecin, Paris, 1976.

Djindjian M., Djindjian R., Houdart R., Hurth M., Surg. Neurol., 1978, **9**, 223–230.

Drake C.G., J. Neurosurg., 1975, **43**, 661.

Duff A.T., Gossmann H.H., Neurochirurgia (Stuttg.), 1975, **18**, 190–193.

Duffy P.E., Portnoy B., Mauro J., Wehrle P.F., Neurology (Minneap.), 1957, **7**, 664.

Duplay J., Cossa P., Maestracci P., Neuro-chirurgie, 1956, **2**, 58.

Eppinger H., Arch. klin. Chir., 1887, **35** suppl., *1*, 563.

Parazitozele sistemului nervos central

Deși mai rare decît afecțiunile inflamatorii tumorale și vasculare, parazitozele sistemului nervos central ocupă un loc deosebit de important în patologia neurochirurgicală infantilă. Aceste afecțiuni pun probleme dificile de diagnostic și tratament. În cele ce urmează ne vom ocupa de aspectele neurochirurgicale ale parazitozelor cu răspîndire frecventă în țara noastră. De fapt, în țară se întîlnesc aproape exclusiv hidatidoza și cisticercoza sistemului nervos central. Toxoplasmoza are o distribuție geografică difuză, fiind întîlnită și la noi, dar cazurile sînt destul de rare. În fine, paragonimiaza, deși este răspîndită numai în Orientul Îndepărtat, va fi prezentată totuși pentru aspectele deosebite neurochirurgicale. Seria Clinicii de neurochirurgie din București, în perioada 1936—1978, se referă la un număr total de 68 de cazuri de parazitoze ale sistemului nervos central (49 de cazuri de hidatidoză; 17 cazuri de cisticercoză; 2 cazuri de paragonimiază), la copii între 0 și 16 ani.

Hidatidoza

Hidatidoza sistemului nervos central reprezintă localizarea larvei de *Taenia echinococcus* la nivelul encefalului și cel vertebromedular, sub formă de chisturi solitare sau multiple, de dimensiuni variabile. Hidatidoza este o parazitoză răspîndită atît la animale, cît și la om (antropozoonoză), întîlnită în toate părțile lumii. Etimologic, rădăcina cuvîntului vine din limba greacă „hydorhydatos'', care desemnează culoarea apei. Această denumire dată afecțiunii se referă la conținutul asemănător cu apa al veziculelor hidatice. Ca distribuție geografică, hidatidoza este prevalentă în țările unde creșterea oilor și vitelor se face în mod intensiv. După datele existente, afecțiunea se întîlnește cel mai frecvent în America de Sud, Australia, Islanda, Africa de nord și cu o incidență ceva mai mică în Europa și Orientul Mijlociu.

Boala este cunoscută din antichitate (Hipocrate, Galenus, Areteus), însă abia în 1684 Francesco Redi a bănuit originea ei parazitară. A urmat un lung șir de cercetări care, în mod gradat, au lămurit proveniența hidatidozei și au demonstrat ciclul vital al *T. echinococcus*. Fondatorul hidatidologiei ca disciplină științifică este Dévé (1911, 1918), care a lămurit principalele aspecte etiopatogenice ale afecțiunii. Inițiatorul și organizatorul activității științifice de luptă antihidatică pe plan internațional este Perez Fontana (1941, 1957, 1961).

Date de parazitologie. Din punct de vedere taxonomic, parazitul (*Taenia echinococcus*) aparține subîncrengăturii *Plathelmintes*, ordinul *Cyclophyllidea*, clasa *Cestoda*, familia *Taeniidae*.

Această tenie este de dimensiuni extrem de mici (3—6 mm), avînd un scolex piriform urmat de 3 proglote. Scolexul este armat, cu un număr variabil de cîrlige, între 28 și 50, și cu 4 ventuze. *T. echinococcus* trăiește în intestinul subțire al canidelor și felidelor, gazde definitive, unde este atașat de vilozitățile intestinale. Ca gazdă intermediară pot servi omul și o serie de mamifere (oi, vite cornute, cămile). Astfel, omul constituie gazda intermediară pentru forma larvară a parazitului, care se dezvoltă sub aspect tumoral-vezicular (chist hidatic). Ingerarea ouălor de către om se face prin alimente sau prin apă, contaminate direct, sau prin intermediul mîinilor murdare. Oncosferele, ajunse în duoden, pun în libertate embrionul hexacant care, cu ajutorul cîrligelor și ventuzelor, se agață de mucoasa intestinală, traversează peretele și pătrunde în circulația sanguină. Embrionii hexacanți sînt opriți, în 70% din cazuri, în rețeaua capilară hepatică, iar apoi un al doilea filtru îl constituie țesutul pulmonar. Trecerea de aceste două filtre — principalele localizări ale hidatidozei — va duce la afectarea posibilă, prin intermediul circulației sanguine, a oricărui organ. Hidatidoza cerebrală, deși rară, este a treia ca frecvență. Embrionul hexacant fixat într-un organ suferă o modificare veziculoasă, care-l transformă într-o hidatidă umplută cu lichid. Această dezvoltare este lentă, trebuind în medie 5 luni pentru ca acest chist să ajungă la diametrul de 1 cm. La 6 — 8 luni, chistul atinge mărimea unei cireșe, fiind în fond un „acefalochist", pentru că scolexurile, elemente fertile, nu apar decît mai tîrziu, cînd hidatida este mai mare și membrana germinativă înmugurește.

Anatomie patologică. Chistul hidatic la dezvoltarea completă, din punct de vedere anatomopatologic, este alcătuit dintr-o membrană cuticulară groasă, anhistă, tapetată intern de membrana proligeră germinativă, ce delimitează cavitatea chistului plin cu lichid hidatic cu scolexuri. Chistul este de mărime variabilă, putînd ajunge la volume considerabile.

Hidatida (chistul hidatic) se compune din următoarele formațiuni proprii: *membrana cuticulară* externă, anhistă, de culoare albă-lăptoasă, asemănătoare albușului de ou; *membrana proligeră-germinativă* cu aspect sincițial, care tapetează partea internă a cuticulei, constituind porțiunea vie a parazitului ce contribuie spre exterior la formarea cuticulei, iar spre interior la apariția veziculelor proligere (prelungirea speciei); *veziculele proligere* formate prin înmugurirea membranei germinative, cu aspect veziculos și care dau naștere în interior la un număr variabil de scolexuri; *lichidul hidatic* cu scolexuri — conținutul chistului reprezintă secreția larvei închistate, cu aspect clar și limpede ca „apa de stîncă", în care găsim o multitudine de scolexuri și vezicule proligere („nisip hidatic"); *veziculele-fiice*, constatate în chisturile proligere care plutesc în lichidul hidatic și provin prin transformarea veziculoasă a unui scolex (Dévé, 1918), pot fi și exogene și au o structură identică cu vezicula-mamă; *membrana adventicială* externă, densă, produsă pe seama țesutului conjunctiv ca o reacție defensivă, izolează organul invadat. Adventicea (perichistul) nu aderă de membrana cuticulară, între ele existînd un spațiu virtual de clivaj. Progresiv, adventicea se transformă într-o capsulă compactă care la chisturile vechi se poate scleroza și chiar calcifica. În mod obișnuit, chistul hidatic este unilocular. În condiții biologice defavorabile, cînd viabilitatea chistului diminuează, acesta poate deveni multilocular. Această situație se întîlnește la nivelul coloanei vertebrale, țesutul osos stînjenind dezvoltarea *in extenso* a hidatidei.

Patogenie. Afectarea sistemului nervos central de către această parazitoză poate fi făcută prin două modalități (Dévé, 1941). Prima, cea expusă, reprezintă marele ciclu echinococic extrauman, cu cele două gazde obligatorii, definitivă și intermediară. Infestarea parazitară a omului în acest caz realizează hidatidoza primară. A doua modalitate este reprezentată de micul ciclu echinococic, asexuat, strict intrauman. Acest ciclu evolutiv, scurtcircuitat, are loc numai în gazda intermediară, prin ruptura unui chist hidatic în mod accidental sau intraoperator, cu invadarea torentului circulator de elemente fertile (vezicule-fiice, scolexuri). În special ruptura unui chist hidatic intracardiac stîng produce această situație. Astfel se realizează hidatidoza secundară sau metastatică.

Hidatidoza cerebrală

Cu toate că hidatidoza este cunoscută încă din antichitate, localizarea cerebrală a parazitului este prezentată în literatură de-abia la sfîrșitul secolului trecut. Cel care se ocupă printre primii de clinica și tratamentul hidatidozei cerebrale este Verdale (1872). În continuare, numărul celor care publică despre hidatidoza cerebrală cu referiri special la copii se înmulțește : Dévé, 1918; Morquio, 1929; Schroeder, 1936; Perez Fontana, 1953; Arseni și Samitca, 1957a; Kaya și colab., 1975; Abada și colab., 1977.

Frecvența hidatidozei cerebrale este în funcție de endemia hidatică. Față de celelalte două mari localizări (hepatică și pulmonară), incidența hidatidozei cerebrale este destul de rară, în medie 1—2% (Marinescu, 1971). Cu toate acestea, localizarea cerebrală a hidatidozei este ca frecvență pe locul trei în organism. Din numărul total al cazurilor de hidatidoză cerebrală, cele întîlnite la copil sînt deosebit de frecvente. Faptul se explică prin contactul mai strîns la această vîrstă cu animalele. Incidența crescută a hidatidozei cerebrale la copil a fost semnalată de toți autorii hidatologi. Dévé (1918) consideră că hidatidoza cerebrală la copil este de 7 ori mai frecventă decît la adult; Morquio (1929) constată că din 8 cazuri 7 erau copii; Arana Iniguez și Lopez Fernandez (1967) găsesc, din 96 de pacienți cu hidatidoză cerebrală, 69 de copii. Preponderența hidatidozei în copilărie este explicată, în afară de posibilitățile de infestare mai mari, prin condițiile favorabile ale circulației hepatice și pulmonare ce oferă drum liber pentru afectarea cerebrală (Morquio, 1929). Dew (1953) consideră că preponderența hidatidozei la copil este strîns legată de dimensiunile relativ largi ale arterei carotide și de creșterea nestînjenită a chistului într-un țesut moale.

Seria Clinicii de neurochirurgie din București cuprinde 46 de cazuri de hidatidoză cerebrală la copil (0—16 ani) internate și diagnosticate în perioada 1936—1978. În același interval de timp, numărul total al cazurilor la adult a fost de 31. Vîrsta afectată a fost predominant peste 5 ani. Distribuția pe grupe de vîrstă, în cele 46 de cazuri, a fost următoarea : 6 cazuri între 0 și 5 ani, 19 cazuri între 6 și 10 ani; 21 cazuri între 11 și 16 ani; cel mai mic copil avea 1 an și 6 luni. Cazurile de hidatidoză cerebrală la sugar și copilul mic sînt rare (Goinard și colab., 1952; Marinescu, 1971). Dealtfel, în seria lui Samiy și Zadeh (1965) cel mai tînăr pacient avea 7 ani, iar în seria recentă a lui Dharker și colab. (1977), 10 ani. Sexul afectat, după majoritatea statisticilor, a fost cel masculin. În cazurile seriei noastre am constatat, din contră, o preponderență a sexului feminin (22 băieți și 24 fete). Toți copiii proveneau din mediul rural.

Anatomie patologică. În general, chistul hidatic intracerebral este unic, localizările multiple sînt de origine cardiacă, constituind hidatidoza metastatică. Pot exista localizări hidatice și în alte organe, concomitent cu cele encefalice. În aceste cazuri este mai mult ca sigur că infestarea inițială a avut loc în etape succesive. Substanța cerebrală oferă condiții favorabile pentru dezvoltarea chistului hidatic, întrucît este un țesut moale și chistul poate crește cu ușurință în dimensiuni.

Localizarea preferențială a chistului hidatic este la nivelul emisferei cerebrale, dezvoltîndu-se în substanța albă, de obicei subcortical și în regiunile bogat vascularizate. Localizarea subcorticală este predominantă pentru că la acest nivel arteriolele corticale dau ramuri colaterale, curentul sanguin fiind mult mai lent. De obicei, chisturile hidatice sînt situate în teritoriul arterei silviene, în speță în regiunea rolandică, pentru că această arteră constituie drumul cel mai ușor pentru embolusul parazitar (fig. 307). Chisturile hidatice intraventriculare sînt rareori întîlnite, iar existența lor primitivă a fost mult discutată. Unii autori socotesc afectarea ventriculară secundară în urma unei localizări juxtaventriculare (Goinard și Descuns, 1952). Există totuși cazuri de chisturi primitiv intraventriculare (Arseni și Samitca, 1960). Localizările hidatice în fosa posterioară sînt extrem de rare, atît la nivelul ventriculului IV, cît și la nivelul emisferei cerebeloase (Diaz și Figueredo, 1973; Arasil și Erdogan, 1978). În seria Clinicii de neurochirurgie din București cele 46 de cazuri au avut următoarele localizări: 42 la nivelul emisferelor cerebrale, trei intraventriculare și un caz subtentorial într-o emisferă cerebeloasă. În literatură sînt constatate numai 31 de cazuri de hidatidoză la nivelul fosei cerebrale posterioare pentru toate vîrstele (Choux și colab., 1977). Dealtfel, Abada și colab. (1977), în seria lor largă (100 de observații), nu întîlnesc această localizare. La nivelul ventriculului IV chistul hidatic este cu totul excepțional. Choux și colab. (1977) descriu un asemenea caz la o fetiță de 6 ani. Din localizările supratentoriale sînt predominante cele parieto-temporo-occipitale (17 cazuri) și cele cu afectarea întregii emisfere (11 cazuri). Nu am întîlnit chisturi multiple supra- și subtentoriale. În privința lateralizării emisferice a chistului hidatic am constatat o predominanță de partea stîngă (25 în emisfera stîngă, 17 în cea dreaptă), fapt explicat prin aportul sanguin mai bogat al emisferei stîngi.

Volumul chistului hidatic poate atinge dimensiuni considerabile, ocupînd în întregime un lob sau chiar toată emisfera cerebrală (fig. 308). Am întîlnit această situație în 9 cazuri. Forma chistului este ovalară sau aproape sferică.

Consecințele dezvoltării chistului hidatic asupra parenchimului cerebral sînt multiple. Țesutul cerebral nu este invadat și nici infiltrat în cazul hidatidozei, ci suferă o deplasare continuă datorită creșterii chistului. Cavitatea formată pe seama țesutului cerebral este separată de hidatidă printr-un spațiu virtual periparazitar, cu aceeași formă ca și chistul, fiind tapetată de o membrană subțire — perichistul. Substanța cerebrală suferă efectul compresiunii și al ischemiei consecutive, datorită dezvoltării expansive a chistului. Toate elementele țesutului nervos, straturi celulare și vase, sînt dispuse paralel față de suprafața chistului. Histopatologic, celulele nervoase apar degenerate, tecile de mielină sînt distruse, fibrele nervoase fragmentate și se constată multiple celule macrofage. Chistul hidatic, prin expansiunea sa, intră în conflict nu numai cu parenchimul cerebral, ci și cu vasele cerebrale și ventriculele cerebrale pe care le deplasează. Meningele, în general, nu suferă modificări, rareori dura mater este erodată și perforată. În chisturile intraventriculare se observă reacții ale arahnoidei.

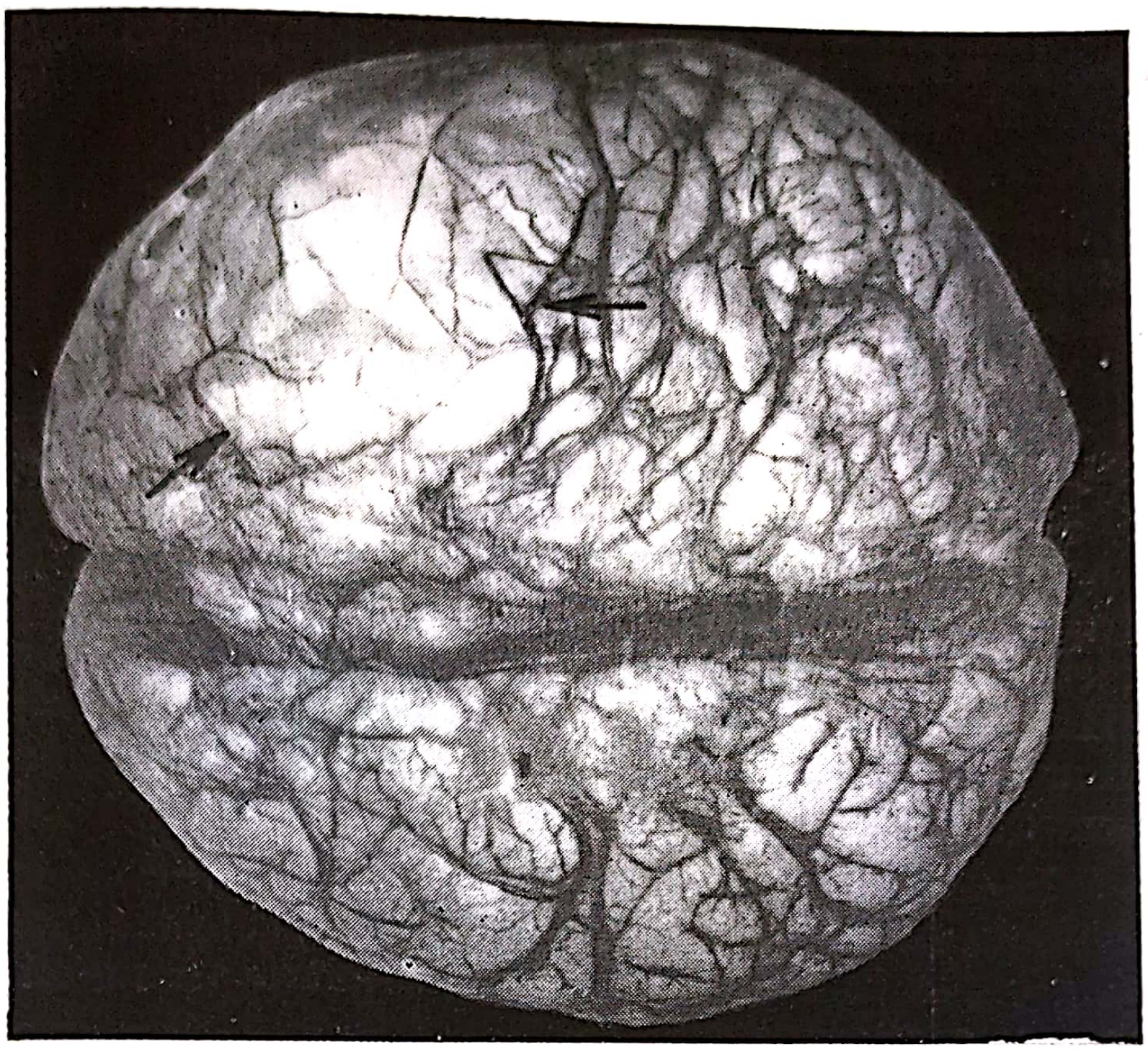

Fig. 307. — Faţa convexă a creierului. În lobul frontal drept se vede prin transparenţă chistul hidatic.

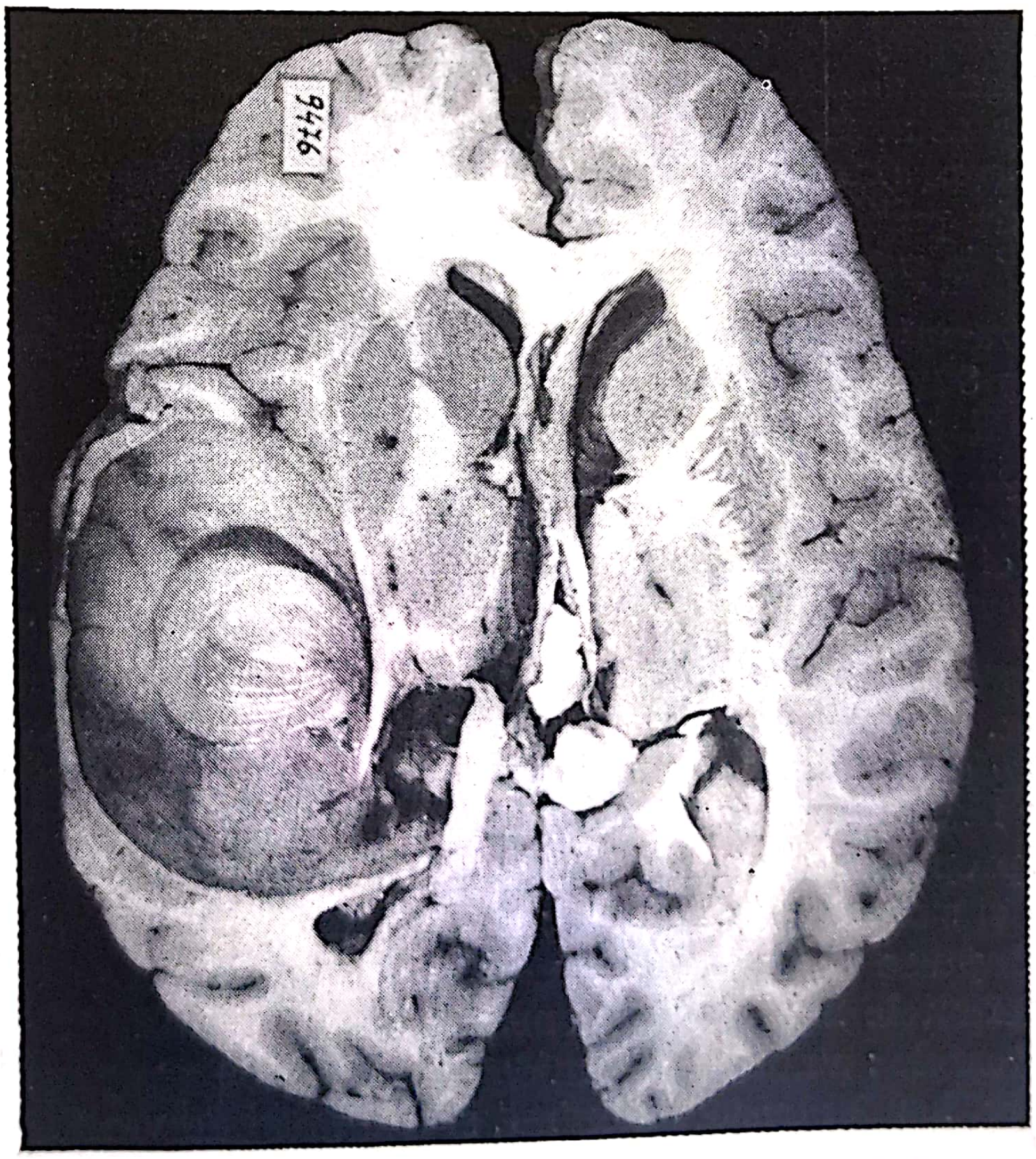

Fig. 308. — Chist hidatic temporo-parieto-occipital drept. Piesă anatomică.

Tabloul clinic. Debutul afecţiunii este de obicei insidios. Toţi autorii sînt de acord că, la copil, debutul are loc în mod lent prin fenomene de HIC (cefalee, vărsături), semnele de localizare fiind sărace. De multe ori, părinţii semnalează, ca prim element, o mărire de volum a craniului. Rareori, în faza de debut există simptome neurologice focale iritative sau deficitare. Epilepsia locală, şi mai rar generalizată, a fost întîlnită în debut în 10 cazuri. Toţi autorii remarcă posibilitatea de debut prin crize jacksoniene faciobrahiale şi mult mai rar prin crize generalizate. Marinescu (1971) întîlneşte epilepsia în debut în 33% din cazuri, procent explicat prin localizarea hidatidozei la nivelul zonei cortico-subcorticale. Debutul prin simptome neurologice lezionale (deficit motor de tip pareză) a fost întîlnit doar în două cazuri. Extrem de rar, debutul poate să aibă aspectul unei encefalite în focar (un caz) — sindrom febril urmat de crize comiţiale şi deficit motor. Ceea ce este caracteristic în debut este disproporţia mare dintre accentuarea fenomenelor de HIC, cu creşterea capului, şi starea generală bună a copilului.

Vechiul tablou clinic descris în perioada de stare de către Goinard şi Descuns (1952) nu mai este întîlnit astăzi. Aceşti autori prezentau copii cu hidrocefalii gigante (peste 50 cm), cu asimetrie craniană şi fenomene de HIC intense, cu cecitate.

Actualmente, simptomatologia *perioadei de stare* cuprinde următoarele manifestări :

1) *Macroencefalia asimetrică*, care constă într-o creştere de volum a cutiei craniene, constantă la copil, cu bombare de partea chistului hidatic. De partea asimetrică se constată o subţiere a calotei craniene. Autorii sud-americani (Morquio, 1929) insistă asupra senzaţiei pergamentoase a craniului de partea leziunii. Disjuncţia suturilor explică zgomotul de „oală spartă" la percuţia craniului.

2) *Sindromul de hipertensiune intracraniană* domină perioada de stare, fiind în peste 80% din cazuri complet (cefalee, vărsături, edem papilar). Numărul copiilor cu fund de ochi normal este mic (7 cazuri); în majoritatea cazurilor, fundul de ochi era modificat, prezentînd diferite grade de edem papilar, pînă la atrofie optică. La un număr restrîns de observaţii, modificările oftalmoscopice sînt predominant unilaterale, de partea leziunii.

3) *Simptomele neurologice focale* iritative sau deficitare se întîlnesc destul de des. Crizele comiţiale sînt frecvent de tip jacksonian şi mult mai rar de tip generalizat. Semnele de localizare neurologice sînt întîlnite frecvent, dar fără o intensitate clinică deosebită. Majoritatea autorilor au remarcat disproporţia dintre chistul hidatic voluminos, cu fenomene de HIC intense, şi simptomele neurologice deficitare minime, graţie posibilităţilor de adaptare ale parenchimului cerebral (Kaya şi colab., 1975). Privitor la deficitele neurologice constatate, am întîlnit, în ordinea frecvenţei, următoarele : sindrom piramidal deficitar de tip pareză, tulburări de sensibilitate, hemianopsie omonimă şi tulburări de vorbire. Remarcăm că tulburările de vorbire au fost constatate doar în 7 cazuri, fără a avea o afectare deosebită a limbajului.

4) *Tulburările psihice* constau în special într-o afectare a intelectului, tulburări de memorie, calcul complex deficitar, atenție spontană diminuată. În general, tulburările intelectuale arată un copil sub nivelul vîrstei respective. Uneori pot fi întîlnite modificări de comportament și afectivitate, copiii devenind indiferenți, apatici sau cu tendință de depresiune. Aceste modificări psihice au fost întîlnite frecvent în grade diferite (19 observații). Dealtfel, Schroeder (1953) le semnalează în peste 55% din cazuri.

5) *Afectarea sistemului hipotalamo-hipofizar* se remarcă sporadic în chisturile hidatice (Goinard și Descuns, 1962; Schroeder, 1953). S-a constatat un infantilism hipofizar care a fost explicat prin inhibiția complexului hipotalamo-hipofizar datorită sindromului intens de HIC.

Sintetizînd tabloul clinic al hidatidozei cerebrale la copil, Herrera Vegas și Cranwell (1901) descriu, clasic, următoarea triadă: cefalalgie, cu dureri localizate la presiune, senzația pergamentoasă a bolții craniene și zgomot de „oală spartă”. Mult mai semnificativă pare a fi sinteza făcută de Schroeder (1953): copil cu mare sindrom de HIC, semne neurologice de localizare rare și neprecise, stare generală bună, proveniență din mediul rural.

Examene paraclinice. Mijloacele de investigație paraclinice au o valoare deosebită în diagnosticul hidatidozei cerebrale.

Examenele biologice sînt neconcludente. Eozinofilia a fost constatată în 10 cazuri la copiii din seria clinicii. Intradermoreacția Casoni și testul de fixare a complementului (Winberg—Pîrvu) au fost rareori pozitive, astfel că indicația lor rămîne relativă.

Puncția lombară este contraindicată, datorită sindromului de HIC.

Electroencefalograma nu arată modificări specifice hidatidozei cerebrale. Valoarea EEG este în lateralizarea leziunii și uneori în indicarea sediului hidatidozei. EEG, efectuat în 28 din cazurile seriei Clinicii, a arătat: în 80% din cazuri lateralizarea leziunii (cu focalizare precisă în 32% observații) și în 20% anomalii bioelectrice difuze.

Echoencefalografia arată evident deplasarea formațiunilor liniei mediane și deci indică lateralizarea leziunii (fig. 309).

Scintigrafia cerebrală nu a arătat modificări concludente (12 cazuri).

Radiografia craniană simplă este un examen deosebit de valoros prin evidențierea unor semne marcate de HIC radiologice și a unor modificări locale caracteristice (asimetrie craniană, subțierea craniului cu aspect papiraceu de partea leziunii, calcificări ale contururilor chistice) (fig. 310, 311).

Pneumoencefalografia este deosebit de periculoasă.

Ventriculografia a constituit mult timp metoda de elecție în diagnosticarea chisturilor hidatice (fig. 312). Ea poate prezenta două aspecte: fie o imagine de deplasare a sistemului ventricular (injectarea aerului în ventriculi), fie o imagine a chistului hidatic — aerochistografia (injectarea aerului în chistul puncționat). În cazurile de aerochistografie se constată în plus un dublu contur al chistului, imagine descrisă de Arseni ca patognomonică (semnul decolării). Apariţia acestei imagini se datoreşte ieşirii unei cantităţi de aer prin orificiul de puncţionare şi insinuării lui în spaţiul dintre chist şi creier. Cu toate avantajele diagnostice oferite de această metodă, actualmente ventriculografia este proscrisă de majoritatea autorilor, deoarece permite, cu ajutorul puncţiei, la răspîndirea conţinutului infestat al chistului.

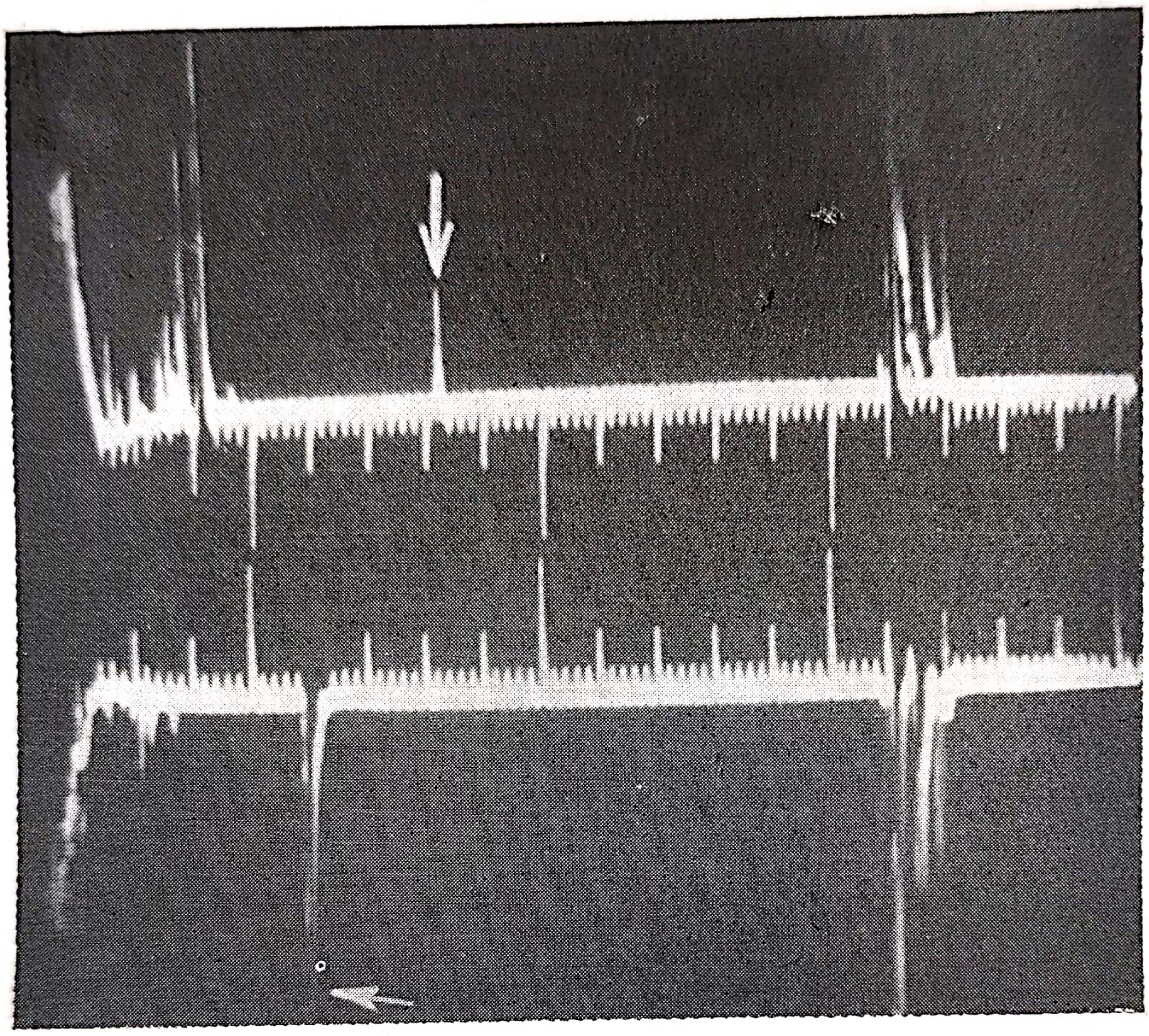

Fig. 309. — ECHO. Deplasarea formaţiunilor liniei mediane de la dreapta la stînga cu 10 mm, într-un caz de chist hidatic din emisfera dreaptă. Săgeata indică linia mediană a encefalului.

Angiografia este o metodă de elecţie actuală. După majoritatea autorilor, este metoda ideală de investigare a chisturilor hidatice cerebrale. Angiografic se constată deplasarea marcată a vaselor cerebrale, cu conturarea unei zone complet avasculare (fig. 313, 314).

Tomografia axială computerizată (*C.A.T.*) constituie o metodă de investigaţie valoroasă în hidatidoza cerebrală. Mai mult chiar, Abbassioun şi colab. (1978) relevă că această investigaţie poate fi patognomonică pentru chistul hidatic cerebral.

Diagnostic. Diagnosticul pozitiv poate fi pus prin înmănuncherea datelor clinice: copil provenit din mediul rural, cu macrocefalie, stare generală bună, fenomene de HIC evidente, cu evoluţie lentă, simptome neurologice focale de intensitate minimă. Examenele paraclinice sînt deosebit de valoroase, în speţă mijloacele de investigaţie neuroradiologică, putînd confirma suspiciunea de hidatidoză cerebrală. Existenţa unui chist hidatic pulmonar sau a unuia hepatic în antecedente nu dă certitudinea

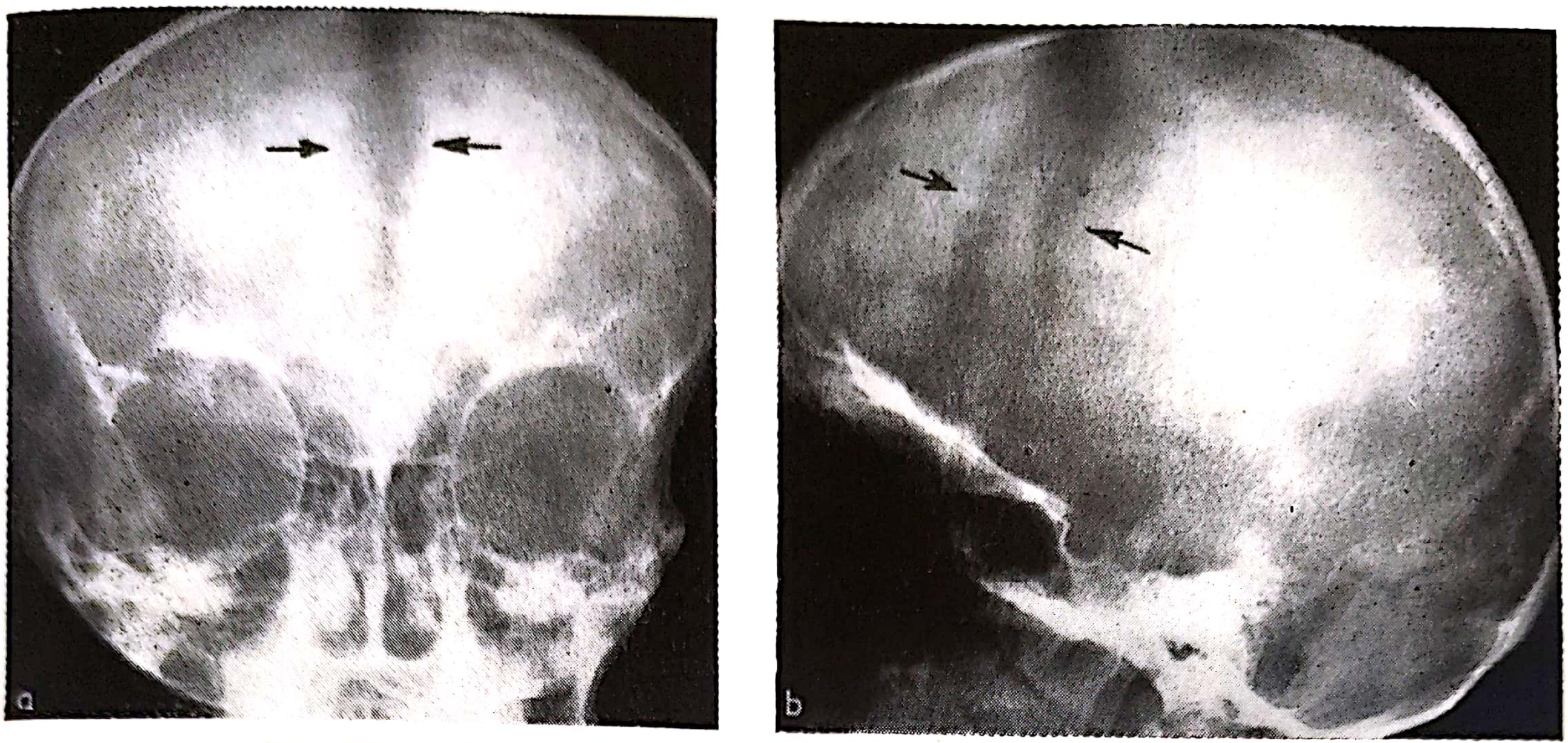

Fig. 310. — Radiografie craniană simplă. Sindrom de HIC marcat :
a față ; *b*, profil.

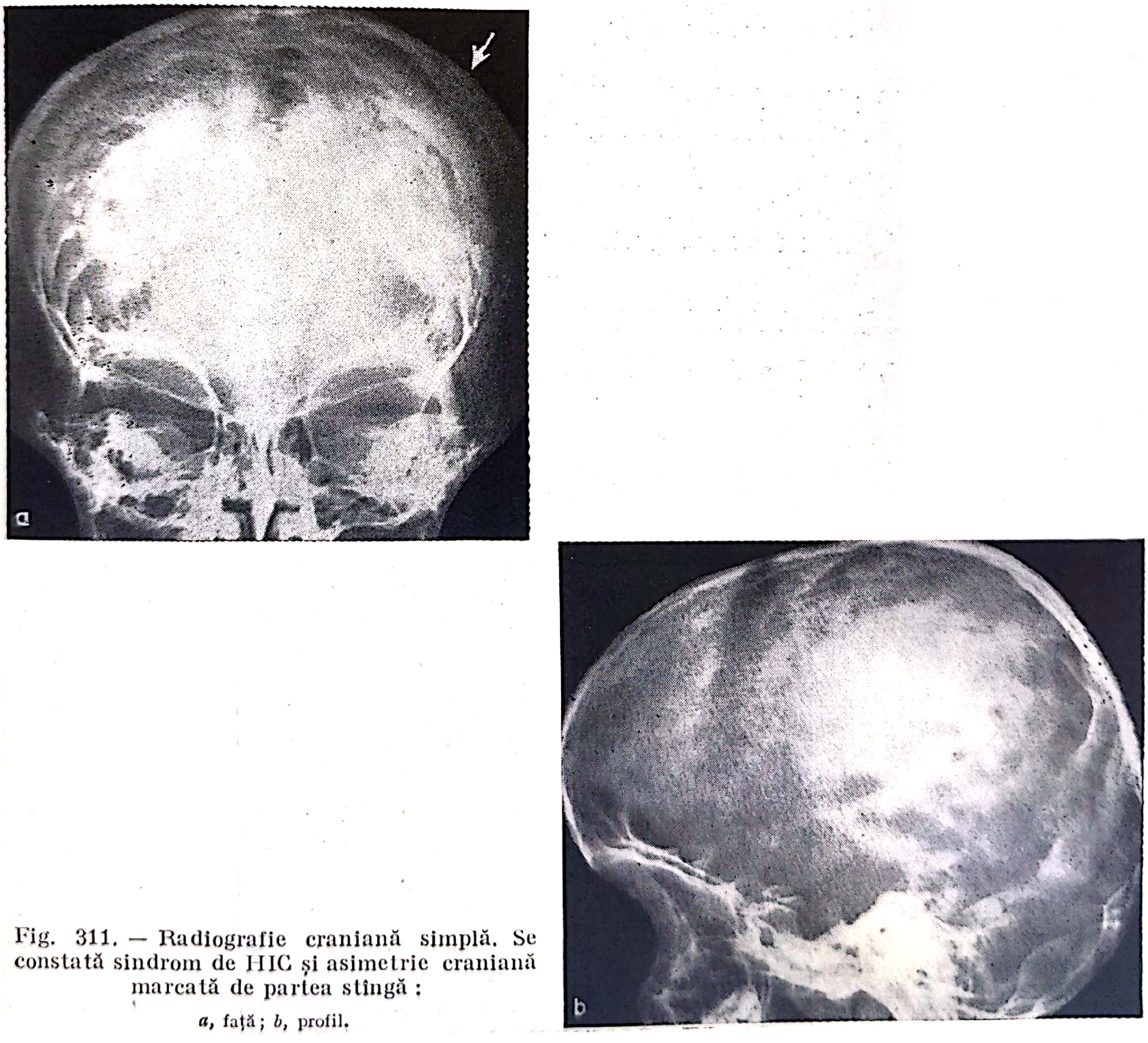

Fig. 311. — Radiografie craniană simplă. Se constată sindrom de HIC și asimetrie craniană marcată de partea stîngă :
a, față ; *b*, profil.

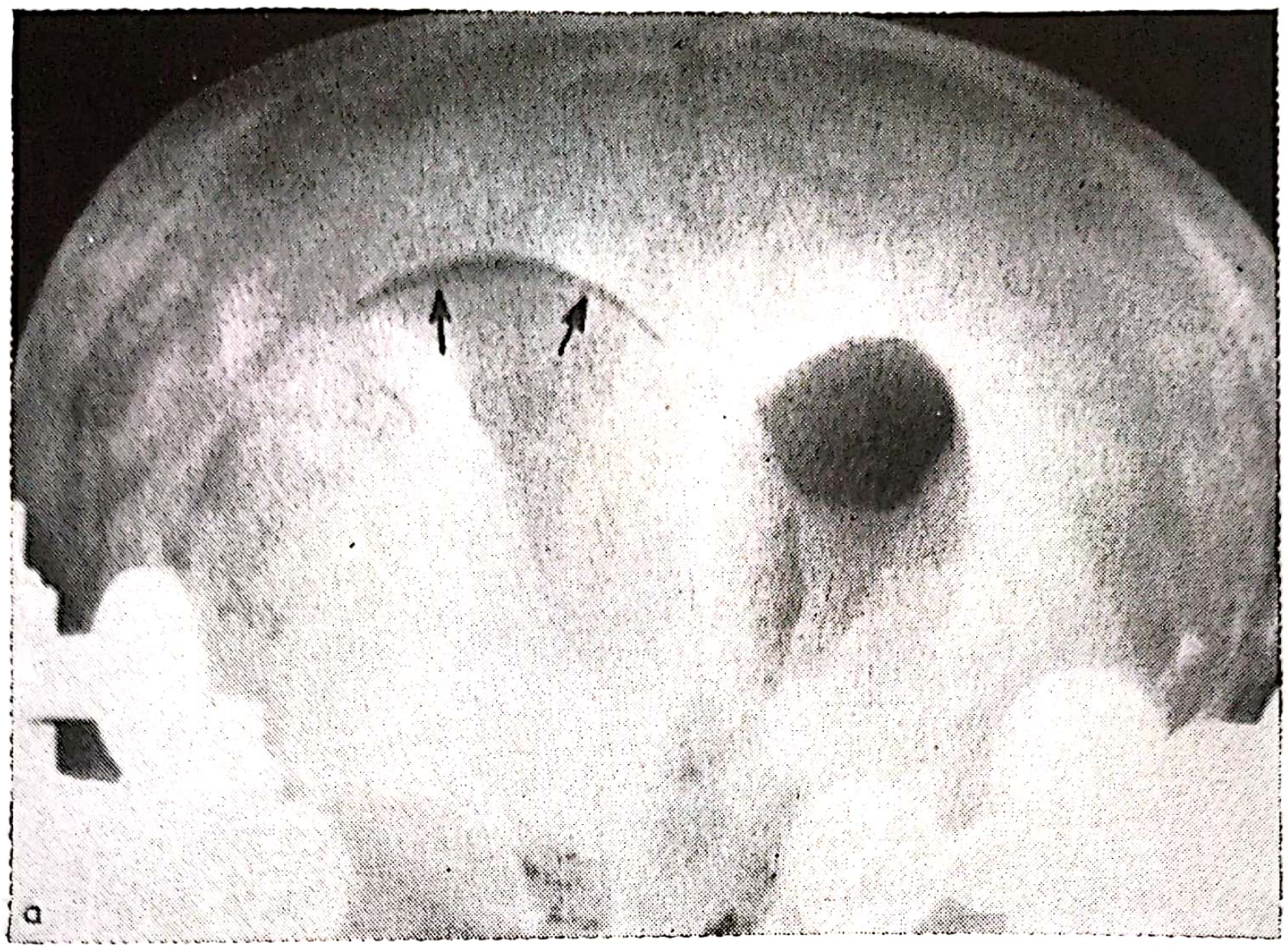
a

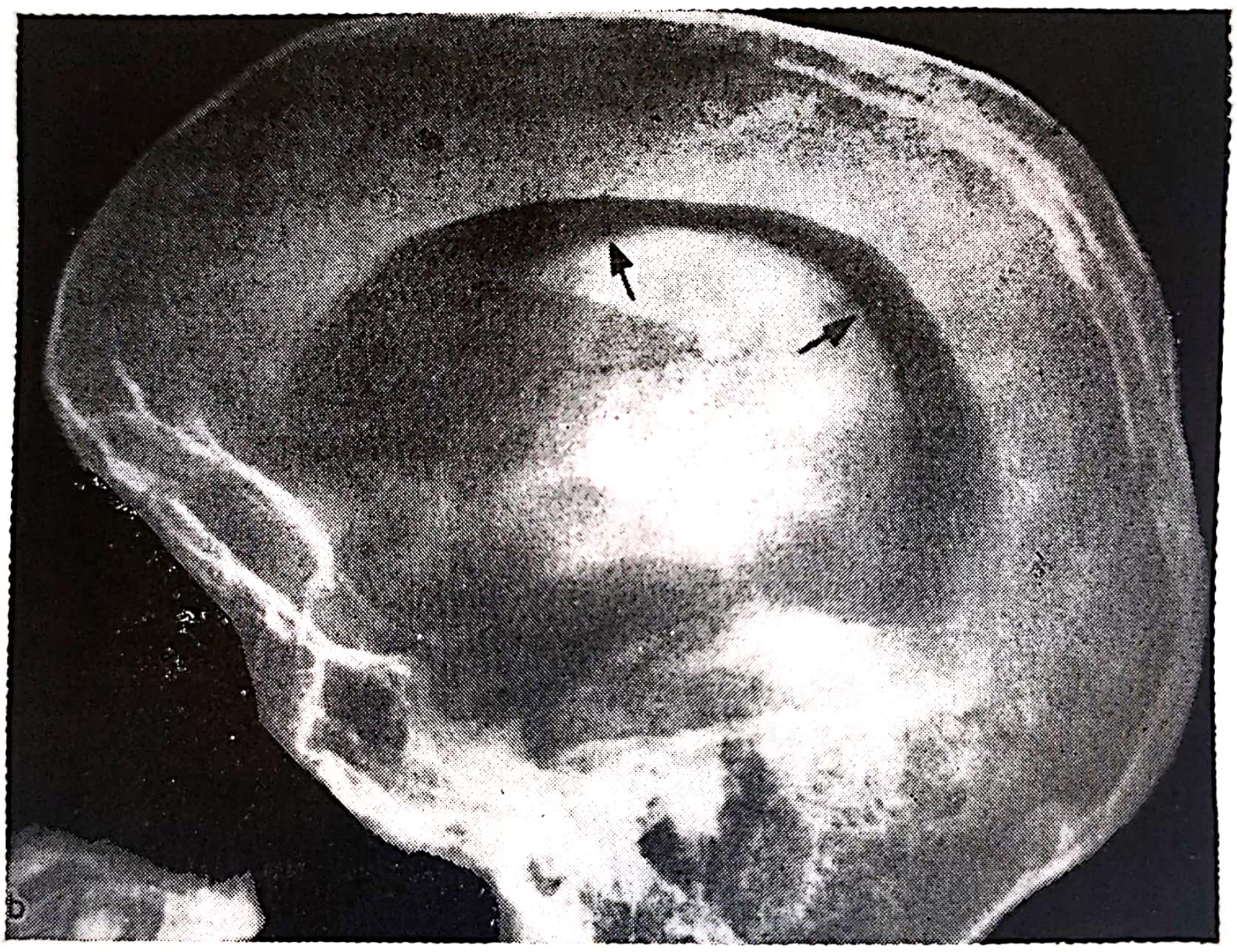
b

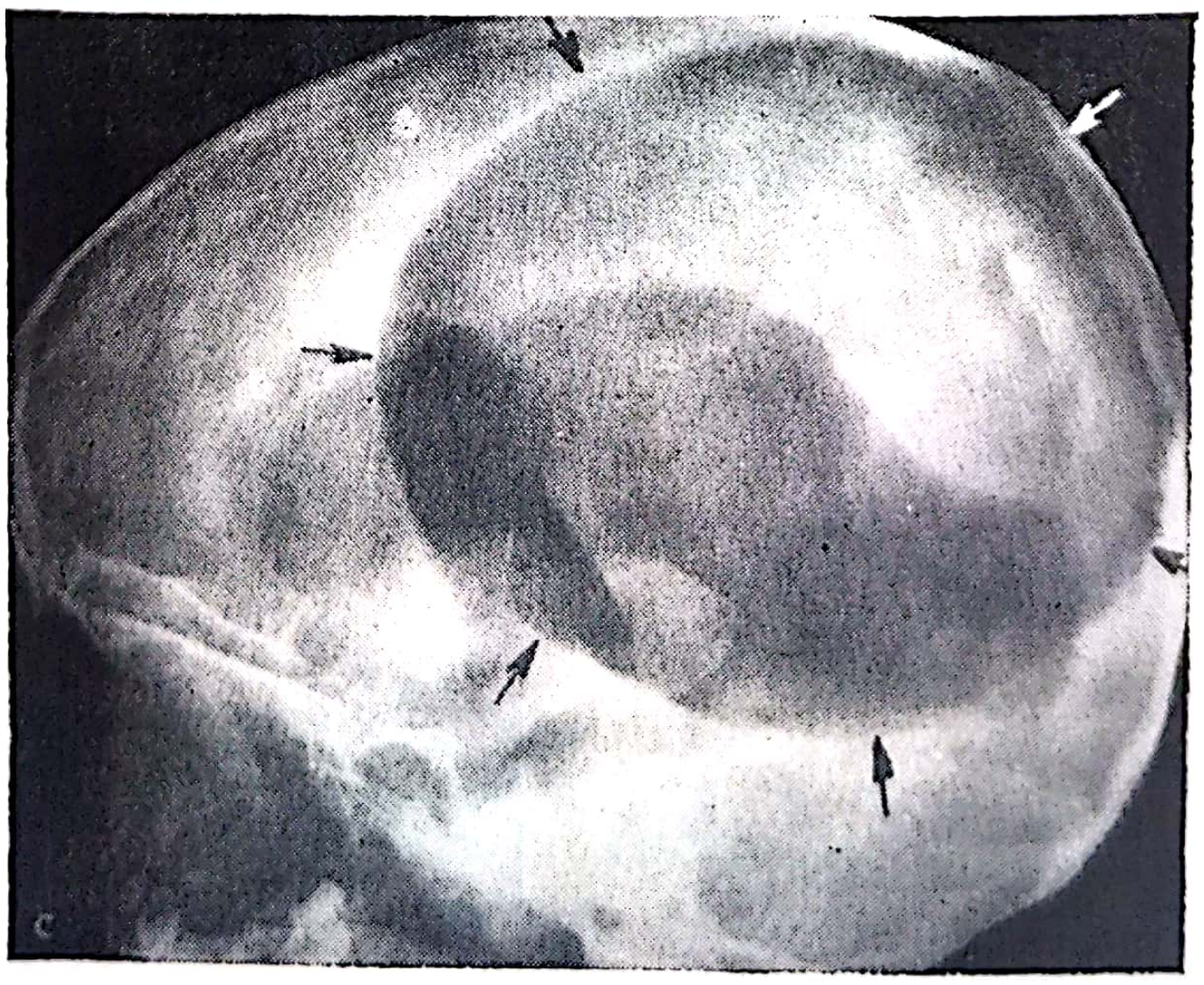
c

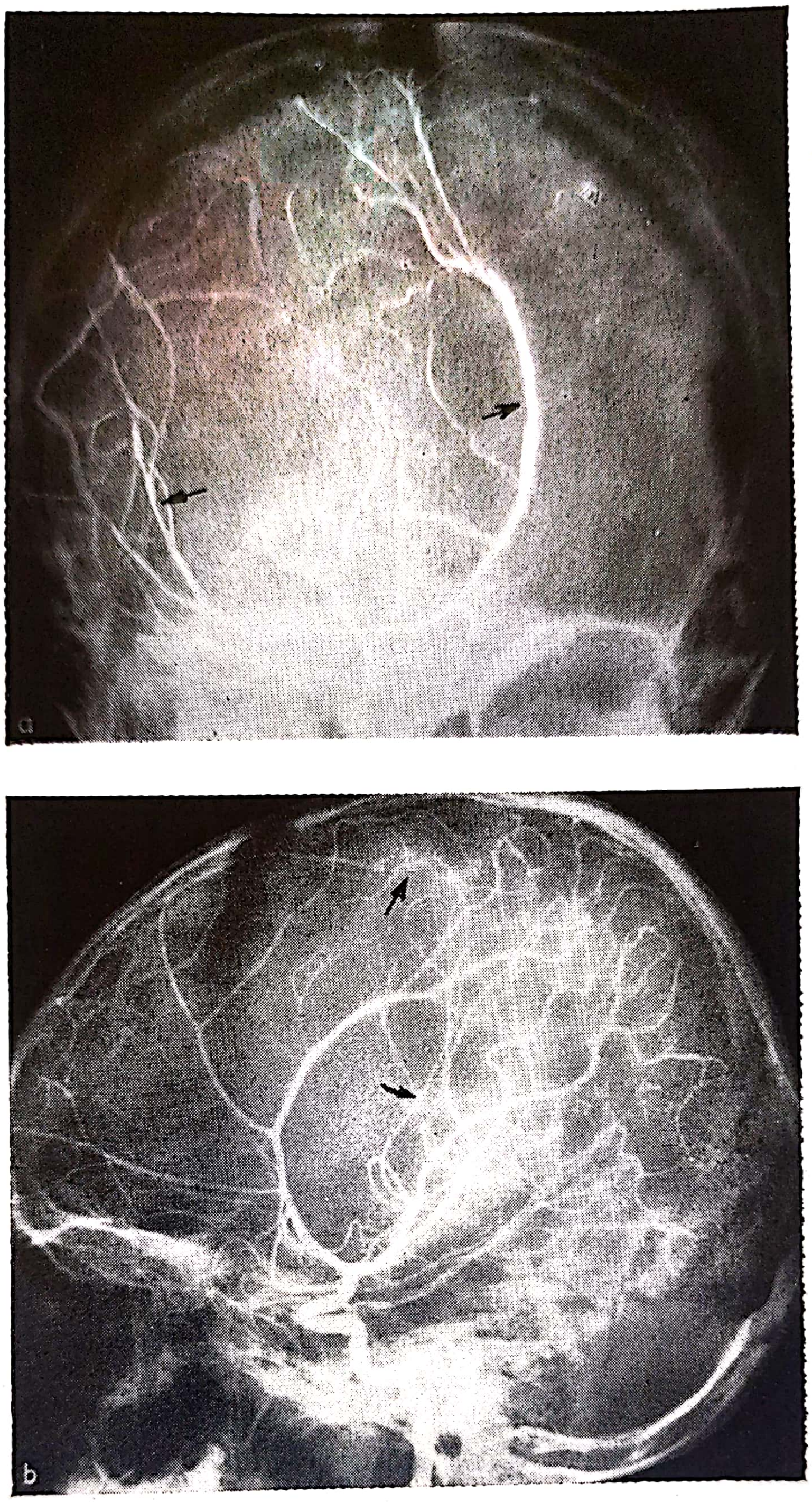

Fig. 313. — Angiografie carotidiană dreaptă cu delimitarea unui proces înlocuitor de spaţiu avascular fronto-temporo-parietal drept (chist hidatic) :

a, faţă; *b*, profil.

Fig. 312. — Ventriculografie. Se evidenţiază imaginea unui chist hidatic gigant, rotund, perfect conturat (aerochistografie) din emisfera dreaptă. Ventriculul stîng este deplasat şi hidrocefal :

a, faţă; *b*, profil; *c* profil, într-un caz de chist hidatic intraventricular.

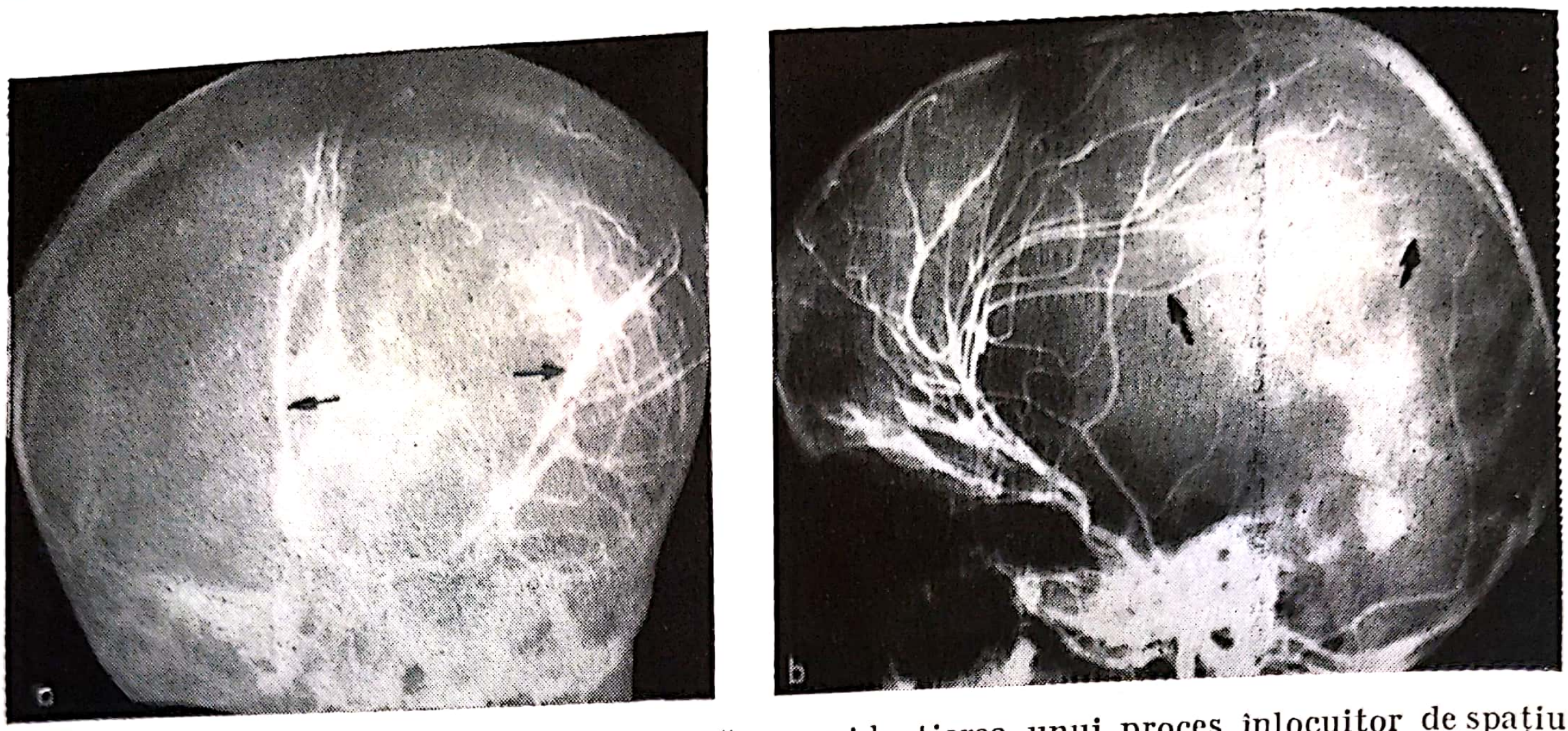

Fig. 314. — Angiografie carotidiană dreaptă cu evidențierea unui proces înlocuitor de spațiu avascular temporo-parieto-occipital drept (chist hidatic) :
a, față; *b* ,profil.

naturii parazitare a suferinței cerebrale. Este posibil ca o hidatidoză pulmonară sau una hepatică să coexiste cu un proces expansiv intracranian de altă natură. Diagnosticul diferențial se face cu toate procesele expansive intracraniene, în special cu tumorile cerebrale cu evoluție lentă. Puncte importante în diagnosticul diferențial sînt evoluția lungă a afecțiunii, starea generală bună, discreția semnelor neurologice și faptul că această afecțiune localizată, predominant în emisfera cerebrală, vine în contradicție cu sediul majorității tumorilor cerebrale la copii pînă la 10 ani, care sînt infratentoriale.

Evoluție și prognostic. Cunoscînd modul lent de dezvoltare a chistului hidatic, evoluția afecțiunii va fi de asemenea extrem de înceată, astfel că chisturile ajung la volume considerabile. La copii, dezvoltarea chistului are o perioadă lungă de latență, practic asimptomatică, în care condițiile anatomice ale cutiei craniene permit compensarea mult timp. Decompensarea apărută și manifestată prin fenomene intense de HIC necesită un tratament neurochirurgical imediat. În caz contrar, afecțiunea decompensată și netratată va duce la exitus prin fenomene de angajare. Există și posibilitatea compensării de lungă durată a dezvoltării intracraniene a chistului, dar aceasta se va reflecta printr-o macrocefalie marcată și printr-o atrofie optică pînă la cecitate (Goinard și Descuns, 1952). Alte situații evolutive, mai rar întîlnite, sînt : involuția și calcificarea, infecția și ruptura chistului.

Prognosticul vital al hidatidozei cerebrale este bun în caz de diagnostic și tratament chirurgical în timp util. Prognosticul funcțional este de asemenea favorabil, căci odată cu îmbunătățirea tehnicilor chirurgicale, numărul copiilor cu sechele neurologice a diminuat mult. Prognosticul vital și cel funcțional sînt grave în chisturile recidivate.

Tratament. Singurul tratament curativ al hidatidozei cerebrale este cel chirurgical — ablația chistului. Diferitele metode imaginate au urmărit în fond același lucru, și anume evitarea ruperii membranei chistului

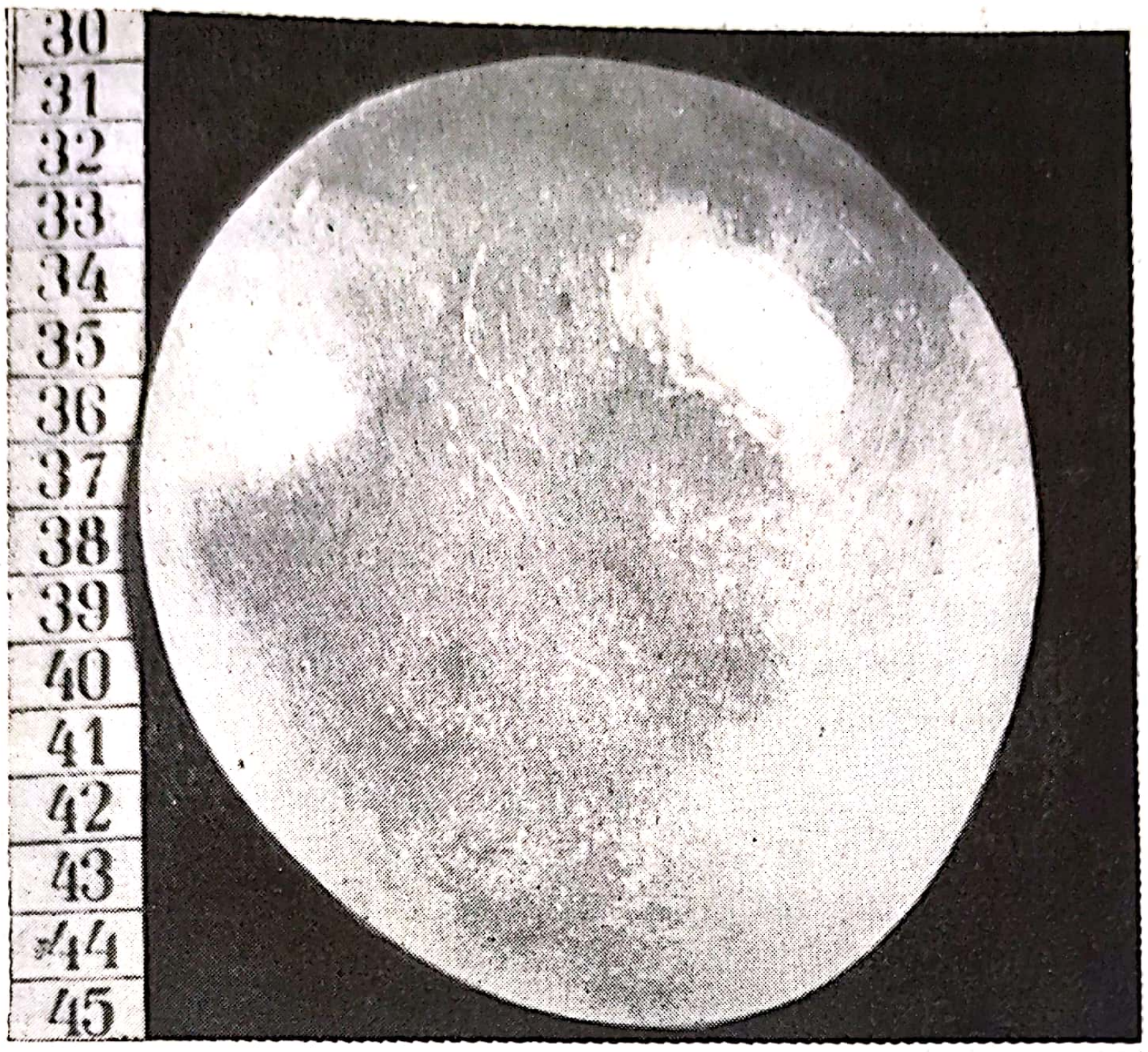
30
31
32
33
34
35
36
37
38
39
40
41
42
43
44
45

Fig. 315. — Chist hidatic unic, fotografiat după ablaţia intraoperatorie.

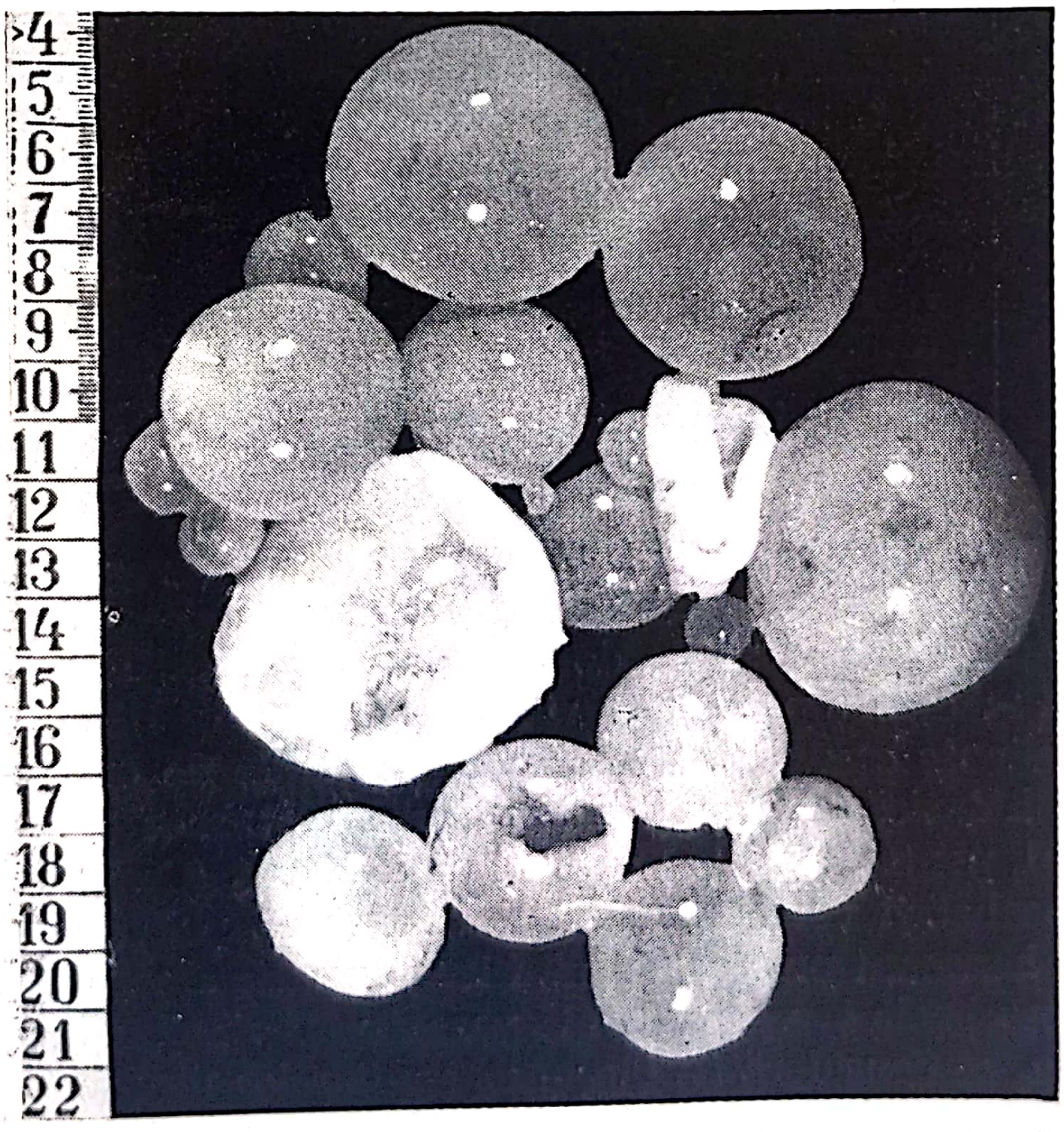
4
5
6
7
8
9
10
11
12
13
14
15
16
17
18
19
20
21
22

Fig. 316. — Vezicule-fiice hidatice evacuate intraoperator la deschiderea unui chist hidatic gigant.

și deci implicit a însămînțării secundare, cu recidivele consecutive. Deci un deziderat important a fost menținerea integrității conținutului chistului hidatic, fapt dificil în condițiile de diagnosticare prin ventriculografie. Intervenția, de asemenea, trebuie să procedeze la exereza chistului pe calea cea mai economică pentru parenchimul cerebral. Actualmente se practică metoda chirurgicală de ablație a chistului *in toto* printr-un volet osteoplastic (fig. 315 și 316). În caz de nereușită și de revărsare a conținutului chistului, acesta se aspiră cît mai rapid posibil și cavitatea se tamponează abundent cu soluție salină hipertonă (soluție cu acțiune foarte bună antiparazitară). Nu sînt întrebuințate alte substanțe paraziticide (formol, alcool), ele fiind foarte dăunătoare pentru substanța cerebrală. Evoluția postoperatorie este bună, observîndu-se doar uneori hipertermie ridicată dată de fenomenele alergice, în urma pătrunderii de lichid hidatic în spațiul subarahnoidian.

Rezultate. Rezultatele operatorii sînt foarte bune. Mortalitatea operatorie este redusă. În seria noastră (46 de cazuri) am constatat următoarele: două cazuri decedate preoperator (fenomene de angajare prin puncții lombare efectuate în alte servicii); trei cazuri decedate în perioada postoperatorie imediată; restul de 41 de cazuri au evoluat favorabil. Doisprezece pacienți au prezentat recidive de chist hidatic, care au necesitat reintervenția operatorie (un deces). Sechelele neurologice au constat în crize comițiale focalizate sau generalizate și în deficite neurologice motorii de tip pareză. Aceste sechele neurologice sînt mult mai frecvente în cazul chisturilor hidatice recidivate și reoperate. Toți autorii sînt de acord că există posibilități mari și rapide de recuperare funcțională (Arseni și colab., 1980). În ultimii 10 ani, datorită mijloacelor de diagnostic angiografic, de folosire a metodelor de anestezie și de reanimare moderne, precum și a tehnicilor chirurgicale îmbunătățite, rezultatele operatorii sînt excelente (nici un deces), recidivele sînt extrem de rare, iar sechelele neurologice minime.

Hidatidoza vertebromedulară

Hidatidoza vertebromedulară este o localizare regională a larvei de *Taenia echinococcus* sub formă microveziculară. Această parazitoză este extrem de rară chiar în țările de endemie hidatică. Incidența exactă a compresiunii medulare prin chisturi hidatice este dificil de evaluat, deoarece un număr de cazuri sînt tratate în serviciile de ortopedie. În țările cu endemie hidatică, frecvența hidatidozei vertebromedulare este apreciată în total, pentru adulți și copii, la 0,8—0,9% (Craig și Faust, 1951). Raritatea localizării vertebromedulare se explică prin trecerea dificilă a embrionului hexacant prin cele două filtre, hepatic și pulmonar, după care localizările cerebrale și viscerale ale parazitului sînt mult mai frecvente. De asemenea, se consideră că lărgimea capilarelor osoase vertebrale, precum și intensa vascularizație sînt defavorabile stagnării și implantării parazitului la acest nivel. Localizarea vertebromedulară a hidatidozei întîmpină dificultăți în dezvoltare și astfel apare forma morfologică caracteristică, microveziculară.

Vîrsta afectată de hidatidoza vertebromedulară este, în general, cea a adultului. Cazurile amintite la copii sînt cu totul excepționale. Astfel, Horvath și Sandor (1956), din 14 cazuri găsesc numai unul la copii, iar Marinescu (1971) din 30 de observații constată 3 cazuri la copii. Aceste date sînt în concordanță cu cele din literatură (Goinard și Descuns, 1952; Acquaviva și Tamic, 1964; Dharker și colab., 1977). În privința sexului, în literatură se constată o egalitate de afectare parazitară (Carta și colab., 1974).

În Clinica de neurochirurgie din București în perioada 1946—1978 au fost diagnosticați și operați 3 copii, între 0 și 16 ani, cu hidatidoză vertebromedulară. Vîrsta afectată este cuprinsă între 11 și 16 ani (doi băieți și o fată).

Anatomie patologică. Hidatidoza vertebromedulară determină leziuni intrarahidiene, rahidiene și extrarahidiene (Arseni și colab., 1960). *Leziunile intrarahidiene* pot fi intramedulare, subarahnoidiene și extradurale. Localizarea intramedulară se întîlnește în mod excepțional la copii, fiind contestată de mulți autori. Dévé (1931) consideră că puținele cazuri cunoscute drept hidatidoză intramedulară sînt de fapt cisticercoze. Localizarea subarahnoidiană este posibilă datorită diseminării unei hidatidoze cerebrale sau a uneia ventriculare. Localizările extradurale sînt cele mai frecvent întîlnite, fie sub forma unei vezicule solitare, fie sub formă microveziculară (Morshed, 1977). Dura mater constituie o barieră importantă în propagarea hidatidozei. În toate cele trei cazuri ale seriei noastre am întîlnit această localizare. Intraoperator au fost găsite doar cîteva vezicule hidatice. *Leziunile rahidiene* se prezintă sub formă de microvezicule dezvoltate în corpul vertebral. Acesta suferă modificări multiple odată cu infiltrația microveziculoasă, pînă la tasare cu angulația axului vertebral. *Leziunile extrarahidiene* pot afecta scheletul paravertebral (coaste, os iliac) sau părțile moi paravertebrale (Apt și colab., 1976).

În privința patogeniei, părerile autorilor sînt încă împărțite, susținîndu-se fie diseminarea hidatidozei din mediastin către regiunea vertebromedulară, fie localizarea primitivă la nivelul corpului vertebral cu invadarea secundară a canalului rahidian. Indiferent de localizarea primitivă a hidatidozei, paravertebral sau vertebral, veziculele se dezvoltă cu tendință de invadare a spațiului extradural, ceea ce duce la o simptomatologie clinică de compresiune medulară extradurală.

Tabloul clinic. Debutul afecțiunii a fost în toate cazurile insidios prin fenomene de compresiune radiculară. Perioada de stare este caracterizată printr-un sindrom de compresiune medulară extradurală, cu toate caracterele clinice: deficit motor, tulburări de sensibilitate cu nivel pentru toate modurile, tulburări sfincteriene și vasomotorii. Simptomatologia clinică variază în funcție de nivelul localizării. Toți autorii pledează pentru localizarea toraco-lombară (Arseni și colab., 1960; Apt și colab., 1976). În cele trei cazuri ale seriei noastre, unul a prezentat o localizare toracală superioară (T_2), iar două localizări lombare superioare. La unul din copii, în antecedente s-a constatat existența unui chist hidatic pulmonar drept, operat anterior.

Examene paraclinice. *Examenele biologice* au fost pozitive în două cazuri, iar eozinofilia a fost în mod constant crescută.

Puncția lombară cu manometrie a contribuit la diagnosticul de compresiune medulară, fără a putea determina cauza acesteia.

Examenul radiografic al coloanei este de real folos. Radiografia simplă pune în evidență modificări patologice, care pot orienta diagnosticul (zone de liză areolară în corpul vertebral, fractură patologică a corpului cu angularea axului coloanei, tasarea corpului vertebral, corpuri osteofitice, opacități rotunde paravertebrale unilaterale). În literatura de specialitate se constată drept caracteristică din punct de vedere radiologic lipsa fenomenelor reparatorii. În unele situații, radiografia simplă a coloanei are aspect normal. În cazul seriei noastre am constatat pe radiografiile efectuate lărgirea canalului vertebral și a găurilor de conjugare, cu depărtarea sau amputarea pediculilor vertebrali. Doar la un singur caz, corpul vertebral prezenta aspecte de liză areolară. Pentru precizarea modificărilor osoase examenul radiografic simplu este completat de tomografia regiunii afectate.

Mielografia cu lipiodol este edificatoare în stabilirea nivelului compresiunii medulare, fără a putea preciza natura leziunii (fig. 317).

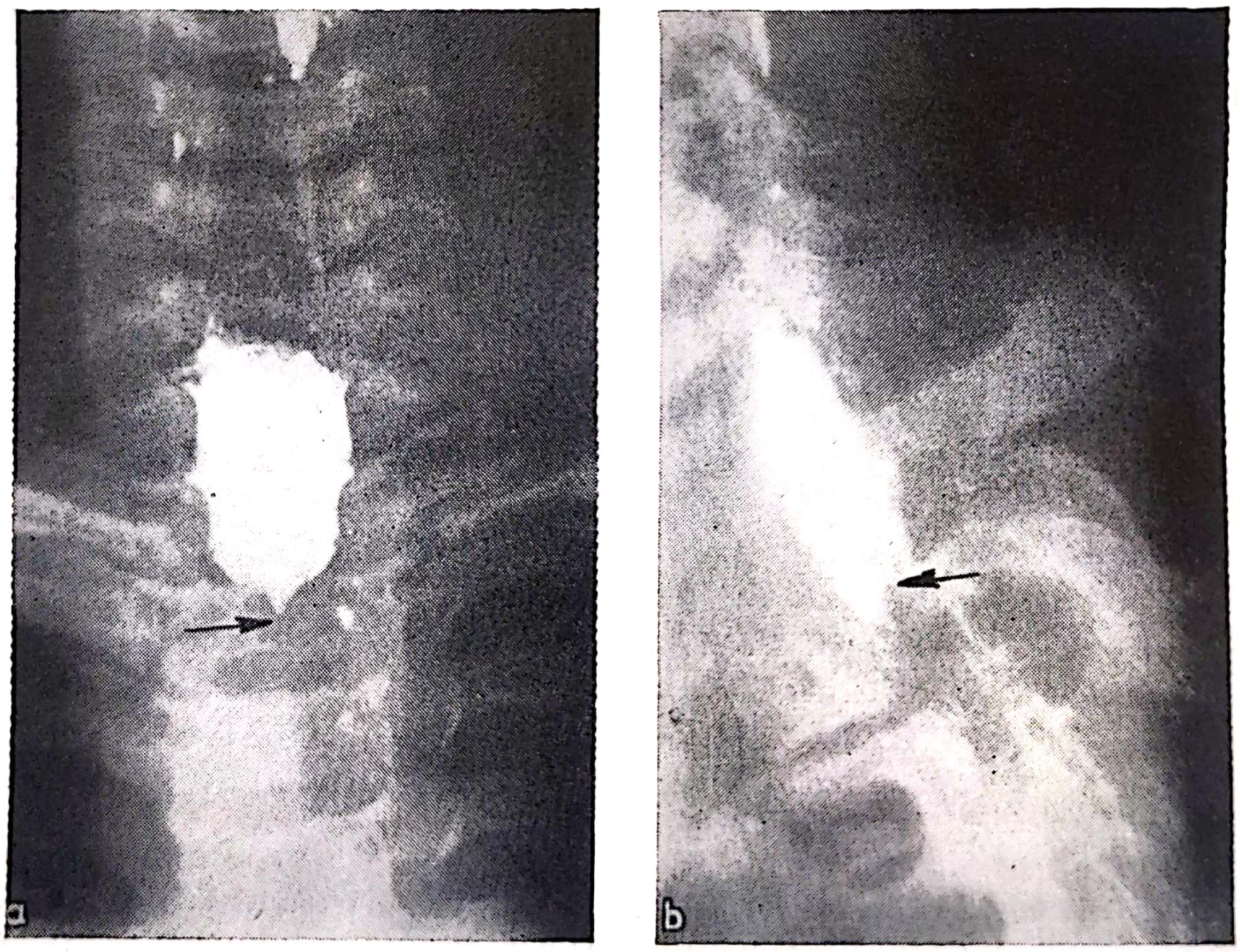

Fig. 317. — Mielografia cu lipiodol arată stop total în dreptul vertebrei T_2 (migrare craniocaudală):

a, față; *b*, profil.

Diagnostic. Diagnosticul clinic poate doar stabili nivelul compresiunii. Imaginile radiologice, asociate cu antecedente pentru alte localizări ale hidatidozei, sînt convingătoare în stabilirea diagnosticului complet (Arseni și colab., 1980). Practic, deseori diagnosticul se pune intraoperator. Diagnosticul diferențial se face cu morbul Pott, tumori vertebrale și medulare, care uneori au o simptomatologie clinică și radiologică asemănătoare.

Evoluție și prognostic. Hidatidoza vertebromedulară are o evoluție lent progresivă de ani de zile, care va duce la compresiunea din ce în ce mai accentuată a măduvei. Starea generală rămîne mult timp bine conservată.

Prognosticul este sumbru în caz de neabordare chirurgicală, deoarece apar complicațiile inerente compresiunii medulare (escare, infecții urinare, hipoproteinemie). Prognosticul cazurilor operate este deosebit de favorabil în cazurile nerecidivate.

Tratament. Singurul tratament eficient este intervenția chirurgicală, care are drept scop eliberarea cît mai rapidă a măduvei comprimate, pentru evitarea leziunilor definitive nervoase. De asemenea, intervenția chirurgicală urmărește eradicarea în totalitate a focarului parazitar și prevenirea recidivelor. Metoda chirurgicală constă în laminectomie centrală în zona afectată, chiuretarea atentă a corpilor vertebrali, decomprimarea măduvei și folosirea de substanțe paraziticide (soluție salină hipertonă). Este necesară evitarea deformării coloanei în urma intervențiilor chirurgicale lărgite (osteosinteză).

Rezultate. Rezultatele operatorii sînt bune. În fond, rezultatele depind de diagnosticarea și tratarea chirurgicală în timp util, adică în perioada reversibilității fenomenelor de compresiune medulară. Toate cele trei cazuri din seria noastră au evoluat favorabil. Controalele repetate au arătat remiterea rapidă a fenomenelor neurologice, rămînînd doar un frust deficit motor la membrele inferioare. Nu am constatat nici o recidivă.

Particularitățile hidatidozei sistemului nervos central

1) Hidatidoza cerebrală este frecvent întîlnită la copil.

2) Fenomenele de HIC și modificările cutiei craniene domină tabloul hidatidozei cerebrale, cu menținerea mult timp a stării generale bune.

3) Existența disproporției dintre volumul mare al chistului hidatic cerebral și simptomele neurologice de localizare minime, datorită posibilităților de adaptare ale parenchimului cerebral.

4) Hidatidoza vertebromedulară este excepțională la copii.

5) Tabloul clinic al hidatidozei vertebromedulare constă într-un sindrom de compresiune medulară cu evoluție lentă și păstrarea mult timp a stării generale bune.

6) Posibilitățile de recuperare sînt deosebit de bune postoperator.

Cisticercoza

Cisticercoza sistemului nervos central reprezintă infestarea creierului și a măduvei spinării cu forma larvară a cestodului *Taenia solium* (*cisticercus celullosae*).

Infestarea creierului cu cisticerci este cunoscută din antichitate. Descrieri clinice și unele măsuri de ordin profilactic sînt menționate încă de Hipocrate și Aristotel. Primele descrieri concludente asupra acestei parazitoze, cu referiri speciale privitoare la cisticercoza cerebrală, apar în secolele al XV-lea și al XVI-lea. Se pare că prima descriere de cisticercoză cerebrală o datorăm lui Rumler (1558). Punerea la punct a datelor de morfologie și parazitologie este realizată abia în secolul al XIX-lea. Concomitent apar și primele studii documentare pe baze anatomoclinice asupra cisticercozei cerebrale. Astfel, Griesinger (1862) consacră un studiu științific competent asupra epilepsiei cauzate de cisticercoza cerebrală. Achiziții anatomice valoroase ne sînt furnizate de Henneberg (1912) și Schmitte (1928). Răspîndirea largă a cisticercozei după cel de-al doilea război mondial readuce în actualitate, prin multiplele sale aspecte anatomoclinice și terapeutice, această parazitoză (Arseni și Samitca, 1957 și 1960; Canelas, 1962; Stepien, 1962; Obrador, 1962; Arseni și colab., 1980).

Aria de răspîndire a cisticercozei nevraxiale corespunde, în general, cu zonele de infestare cu *Taenia solium*, deci se întîlnește în toate țările în care se consumă carne de porc. În ordinea frecvenței, pe primul loc se situează țările Americii Latine; în schimb, în Statele Unite și Canada boala este cu totul incidentală. În țara noastră, incidența teniazei este inegal distribuită, predominînd în Moldova și partea sudică a Banatului (Lupașcu și colab., 1960).

Din literatura de specialitate se desprinde opinia predominantă că această neuroparazitoză afectează în special adulții tineri (20—40 de ani). Lombardo și Matteos (1961) și Obrador (1962) indică o deplasare a limitelor de afectare parazitară nevraxială către vîrsta copilăriei. Deci, cu toate că cisticercoza nevraxială este frecventă, apariția ei este preferențială pentru vîrsta de adult, la copil fiind în general rară (Arseni și Samitca, 1957; Cristescu, 1972). În Clinica de neurochirurgie din București, în perioada 1936—1978, au fost internați 17 copii între 0 și 16 ani cu cisticercoză nevraxială. În aceeași perioadă au fost internați 196 de adulți pentru aceeași afecțiune.

Date de parazitologie. Din punct de vedere taxonomic, parazitul (*Taenia solium*) aparține subîncrengăturii *Plathelminthes*, ordinul *Cyclophyllidea*, clasa *Cestoda*, familia *Taeniidae*.- Ca adult, parazitul are dimensiuni mari (2 — 8 m), prezentînd un cap (scolex), gît și strobila (lanțul de proglote late). Scolexul, de aproximativ 1 mm, este globulos și armat cu 4 ventuze rotunde și un rostru apical, cu dublă coroană de cîrlige. Gîtul este scurt, de 2 — 4 cm, fiind urmat de strobila, reprezentată în genere de cîteva sute de proglote, din ce în ce mai mari spre porțiunea distală. Proglotele mature sînt umplute cu ouă, în interiorul cărora se găsește embrionul hexacant.

Ciclul biologic al *Taeniei solium* este de tip diheteroxen, necesitînd două gazde. Gazda definitivă este omul, în intestinul căruia parazitul trăiește fixat cu ajutorul ventuzelor. Odată cu scaunul se elimină proglotele bătrîne, adevărate rezervoare de ouă. Gazda intermediară este reprezentată în general de porcine, a căror infestare se face prin alimente sau apă contaminate de paraziți. Membranele ouălor sînt digerate de sucurile digestive, iar oncosferele trec prin mucoasa intestinală în circulația generală și se fixează cel mai des în mușchi, unde se transformă în larve (*cisticercus cellullosae*). Odată cu ingerarea cărnii de porc, omul se infestează cu acești cisticerci a căror membrană se dizolvă în sucurile digestive și al căror scolex se fixează în intestin, dînd *Taenia solium*. Acesta este ciclul normal diheteroxen al parazitului. Omul poate deveni și gazdă intermediară, adică se îmbolnăvește de cisticercoză. Aceasta se realizează prin heteroinfestare (care este exogenă — purtătorul de tenie se autocontaminează cu ouăle parazitului — și endogenă, cînd proglotele pline de ouă, fiind libere, ajung prin mișcări antiperistaltice în duoden, unde eliberează ouăle). Ouăle care nu sînt distruse de sucul gastric ajung în duoden, eliberînd oncosferele. Acestea trec prin peretele intestinal în circulația generală, de unde se răspîndesc în tot organismul. Majoritatea autorilor arată ca localizări frecvente, în ordine descrescîndă, țesutul subcutanat, creierul, musculatura, cordul, ficatul, plămînul etc.

Anatomie patologică. Pentru ca oncosfera să devină cisticerc sînt necesare aproximativ două luni. Prezența locală a cisticercului dă naștere la o reacție în jur, tradusă printr-o infiltrare cu celule mici, rotunde, eozinofile și, ocazional, cu celule gigante. Cisticercul matur are o formă rotundă sau ovoidă, cu diametrul de 5 — 10 mm, și este format dintr-o membrană alburie din care se invaginează în cavitate un scolex, armat. De multe ori, cisticercii dau naștere la o marcată reacție leptomeningiană și la modificări peri- sau endarteriale ale vaselor din jur. De obicei, cisticercii nevraxiali sînt multiplii și pot fi asociați cu cisticercii situați în alte regiuni ale corpului (țesut subcutanat, mușchi, ochi). Uneori, dacă parazitul moare, cisticercul se poate calcifica, după ce în prealabil, pentru o perioadă, a devenit deturgescent.

Cisticercoza cerebrală

Dintre formele de cisticercoză umană, cea cerebrală este a doua ca frecvență; de aici rezultă și multiplele studii acordate acestei afecțiuni. Cisticercoza cerebrală afectează preferențial vîrsta activă, cu preponderență asupra sexului masculin. Copiii sînt mai rar infestați decît adulții. Seria Clinicii de neurochirurgie din București, din cele 17 cazuri de cisticercoză nevraxială, cuprinde 16 observații de afectare cerebrală la copii între 0 și 16 ani. Cel mai tînăr pacient a avut 4 ani. Distribuția pe grupe de vîrstă arată o preponderență a cazurilor între 11 și 16 ani (11 cazuri). Sexul masculin este mai des infestat. În seria studiată am întîlnit 10 băieți și 6 fete cu cisticercoză cerebrală. În două cazuri, copiii prezentau și alte localizări extranevraxiale ale cisticercozei (subcutanată). Mediul de proveniență a copiilor este în special cel rural.

Anatomie patologică. Datele actuale asupra biologiei parazitului și studiile de microscopie electronică ale membranei veziculare au demonstrat rolul important al parazitului în determinarea leziunilor inflamatorii și reacționale locale și la distanță în cortex (Canelas, 1962), Pe de altă parte trebuie să luăm în considerație și acțiunile defensive ale parenchimului cerebral. Caracteristicile esențiale ale cisticercozei cerebrale sînt varietatea și multitudinea leziunilor histopatologice, care sînt determinate de parazit (localizare, număr, vîrstă) și de reacția individuală la acțiunea parazitară.

A. *Morfopatologia parazitului localizat intracerebral.* Cisticercii ajunși în encefal se pot plasa oriunde în masa cerebrală și în leptomeninge. Predominanța localizării cortico-meningiene este explicată prin distribuția vasculară abundentă. Localizarea frecventă a cisticercilor este la nivelul zonei cortico-subcorticale. Nucleii bazali sînt rareori invadați. Leptomeningele este frecvent interesat, pe cînd pahimeningele numai excepțional prezintă localizări. Localizarea intraventriculară este frecvent menționată, desigur aceasta datorîndu-se răsunetului clinic grav. La copil, după Obrador (1962), cisticercoza cerebrală afectează des emisferele cerebrale și leptomeningele bazale.

Oncosferele antrenate de curentul sanguin la nivelul creierului se distribuie pe direcția sistem arterial — spații lichidiene. La nivelul de fixare, oncosferele își pierd cîrligele embrionare și se transformă în vezicule (cisticerci). Numărul veziculelor este de la cîteva zeci la sute de mii (fig. 318). Cisticercii solitari pot fi întîlniți în 15—25% din cazuri (Obrador, 1962). Dimensiunile medii sînt de 5—10 mm. Cisticercii adulți apar ca

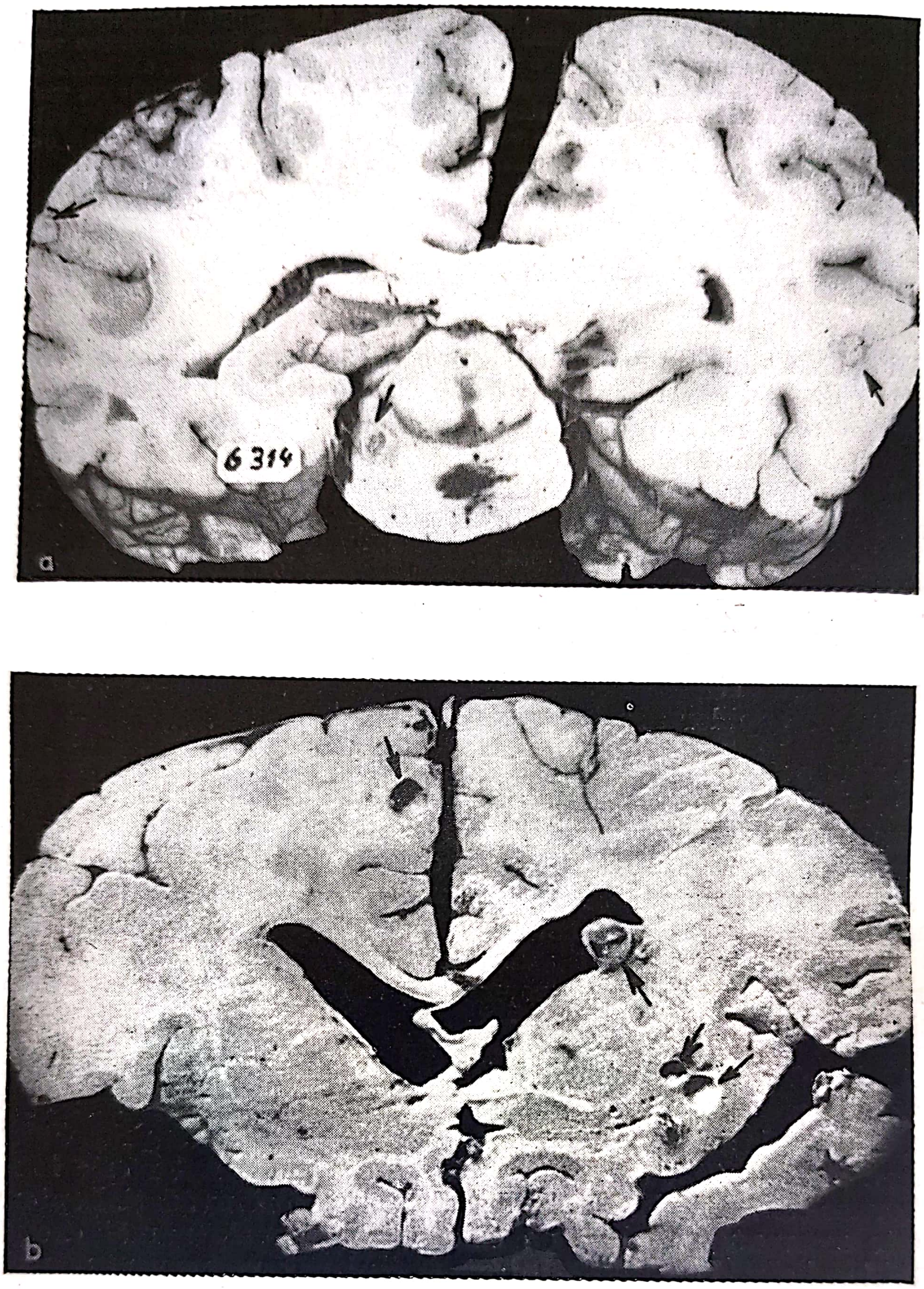

Fig. 318. — Secţiune verticofrontală prin creier. Cisticercoză multiplă (*a* şi *b*); scolexul, aspect microscopic (*c*).



Fig. 318

vezicule cu perete subțire, contur regulat și conținut clar. În interior se constată microscopic scolexul și corpul parazitului invaginate. Peretele vezicular protejează parazitul și realizează nutriția lui, filtrînd produși din exterior spre lichidul vezicular. Microscopic, cisticercii pot apărea de diferite aspecte, în funcție de vîrsta parazitului. Cînd parazitul moare, peretele devine gros, iar conținutul tulbure. Cisticercii morți se pot calcifica. Uneori, la baza creierului se întîlnesc formațiuni veziculare multiple ce caracterizează cisticercul racemos. Acesta este de fapt un conglomerat de vezicule fără scolexuri, dispuse în ciorchine și cuprinse într-o zonă de reacție leptomeningiană.

B. *Morfologia encefalului parazitat.* Alterările encefalice, ca reacție la prezența cisticercului, cuprind: capsula reacțională și modificările cerebrale la distanță. Capsula reprezintă reacția parenchimului printr-o membrană conjunctivocerebrală izolată, cu scopul de a localiza cisticercul. Capsula este o reacție defensivă a creierului. Odată cu moartea parazitului, capsula dispare, fiind înlocuită cu o cicatrice glioconjunctivă sau lipocalcară (Canelas, 1962). În restul parenchimului cerebral, la distanță se pot evidenția leziuni diverse, predominant de tip degenerativ, datorită acțiunii alergizante a cisticercilor. Se realizează tabloul descris sub numele de ,,encefalită cisticercozică''. Astfel, nevroglia suferă alterări degenerative sau proliferative, neuronii pot prezenta alterări grave pînă la distrugerea lor totală, iar vasele sanguine prezintă modificări la nivelul tuturor straturilor. Leziunile meningiene sînt de tipul inflamator cronic, afectînd în special leptomeningele de vecinătate. La nivelul ventriculilor, cisticercii produc leziuni ependimare de tip inflamator (Arseni și Dănăilă, 1970).

Clasificarea formelor multiple de cisticercoză cerebrală este făcută după diferite criterii. Arseni și Samitca (1957) pledează pentru clasificarea cisticercozei cerebrale după criterii topografice (emisferică, ventriculară, bazală și generalizată).

Tabloul clinic. Simptomatologia cisticercozei cerebrale deosebit de eterogenă se datorește, pe de o parte, acțiunii mecanice și toxicoalergice a cisticercilor, iar pe de altă parte polimorfismului leziunilor cerebrale, consecutive și evolutive. Debutul afecțiunii este deseori brusc. Semnele de debut sînt tributare localizării principale a cisticercilor. La copil sînt frecvente două moduri de debut ale cisticercozei cerebrale: crize comițiale (izolate sau asociate cu fenomene de HIC) și sindrom de hipertensiune intracraniană. Rareori în debut se constată deficite motorii izolate, tulburări de echilibru, sindrom meningian sau tulburări psihice.

În *perioada de stare*, simptomatologia cisticercozei cerebrale este dominată de următoarele sindroame:

1) *Sindromul comițial* se află pe primul loc în tabloul clinic al acestei parazitoze la copil. A fost întîlnit în toate cazurile seriei noastre. Manifestările paroxistice își pun amprenta asupra întregului tablou clinic al evoluției și prognosticului copilului. Toți autorii remarcă frecvența și marele polimorfism clinic al manifestărilor epilepsiei cisticercozice. Uneori, epilepsia este simptomul de debut și singurul simptom în evoluția bolii. Crizele comițiale de tip focal sînt mai frecvente decît cele generalizate. Crizele de epilepsie pot apărea în salve, întrerupte de perioade lungi de acalmie. Aceste perioade de acalmie (considerate înainte specifice afecțiunii) sînt explicate astfel: în momentul infestării și în cel al calcificării cisticercului se elaborează o cantitate de toxină ce realizează producerea crizelor comițiale în salve. Între aceste perioade există acalmii lungi, iar o nouă invazie va reactualiza tabloul comițial în salve. Caracteristic este apariția de crize jacksoniene alternante. Această particularitate constituie un prețios sprijin în enunțarea diagnosticului.

2) *Sindromul de HIC* se constată frecvent, fiind în mare majoritate reprezentat de triada clasică (cefalee, vărsături, edem papilar). La copii, fenomenele de HIC urmează imediat ca frecvență celor comițiale. După Obrador (1962), sindromul de HIC se situează pe primul loc ca incidență. Oricare din localizările cisticercozei cerebrale este capabilă în generarea sindromului de HIC, potențialul maxim aparținînd localizărilor bazale și ventriculare (King și Hosobuchi, 1977). În cisticercoza intraventriculară pot apărea fenomene paroxistice de HIC, datorită obstruării bruște a căii de scurgere a LCR (mai ales cînd cisticercul este în ventriculul IV). Patogenia sindromului de HIC rezidă în factori mecanici (blocarea căilor de scurgere a LCR) și în factori toxicoalergici, care duc la apariția edemului cerebral și a encefalitei parazitare. Sindromul complet de HIC a fost întîlnit în 11 din cazurile noastre. Evoluția sindromului de HIC este ondulatorie în funcție de mecanismul patogenic determinant.

3) *Sindromul meningian* este prezent în toate formele anatomo-clinice ale afecțiunii cu o preponderență față de localizările cisticercozice de la nivelul fosei posterioare.

4) *Sindromul neurologic de localizare*, menţionat de toţi autorii, sînt de intensitate diferită, în ordinea frecvenţei întîlnindu-se : sindrom piramidal, afectarea nervilor cranieni, tulburări senzitive, tulburări de echilibru. Sindroamele neurologice deficitare sînt în strînsă legătură cu localizarea intracerebrală a cisticercozei. În general, aceste sindroame nu au o frecvenţă şi o intensitate deosebită.

5) *Sindromul psihic* este deosebit de frecvent la copil, ca şi la adult. Dealtfel, Arseni şi Samitca (1960) deosebesc trei forme clinice ale cisticercozei cerebrale : forma epileptică, forma cu hipertensiune intracraniană şi forma psihică. În cazurile seriei urmărite, tulburările psihice predominante au fost cele de afectare a funcţiilor intelectuale şi cele legate de alterarea stării de conştienţă. Din punct de vedere clinic, majoritatea autorilor au remarcat polimorfismul simptomatic al manifestărilor psihice, fapt care a dus la concluzia nespecificităţii lor (Brinck, 1940). Complexitatea tulburărilor psihice şi dependenţa de alte sindroame neurologice majore (epilepsie şi HIC) constituie argumente în favoarea interpretării lor ca rezultantă a afectării integrale a encefalului prin procesul parazitar (Cristescu, 1972). Factorii patogenici ce stau la originea tulburărilor psihice sînt encefalita cisticercozică, vasopatia parazitară cerebrală şi sindromul de HIC. Tulburările psihice sînt grave din punct de vedere prognostic în cisticercoza generalizată.

Forme clinice după localizare. Sindroamele neurologice dezvoltate de cisticercoza cerebrală sînt în raport cu topografia parazitului, intracerebrală. Deci, formele clinice, în funcţie de localizarea cisticercozei, pot fi : emisferice, ventriculare, bazale şi generalizate (difuze).

1) *Cisticercoza emisferică* este cea mai frecvent întîlnită la copil, dînd simptome în raport cu sediul şi numărul paraziţilor. Manifestarea clinică se produce pe prim plan prin crize comiţiale de tip focal (jacksonian sau alternant) şi pe plan secundar prin fenomene de HIC, tulburări psihice şi deficite neurologice.

2) *Cisticercoza ventriculară* este caracterizată prin existenţa a cîţiva cisticerci într-un ventricul. Aceştia sînt liberi în lichidul ventricular şi dau simptomatologia tumorilor intraventriculare (King şi Hosobuchi, 1977). Obstruînd căile de circulaţie ale LCR, cisticercozele ventriculare produc fenomene intense de HIC (Arseni şi Cristescu, 1974). Această localizare este mai rară la copil decît cea precedentă. Nu am întîlnit cisticercoză de ventricul IV în seria noastră.

3) *Cisticercoza bazală* este foarte rar întîlnită la copil (nici un caz în seria noastră), fiind caracterizată prin prezenţa a numeroşi cisticerci cu volum mai mare. Tabloul clinic este dominat de simptomele focale date de prezenţa directă a cisticercului şi de simptomele la distanţă date de hidrocefalie (blocarea cisternelor bazale). Cisticercoza bazală poate predomina într-un etaj al bazei, ca în fosa cerebrală posterioară (fenomen de HIC şi semne cerebeloase) sau în unghiul pontocerebelos (simptomatologie tipică acestei regiuni). Uneori, cisticercoza bazală poate interesa toate etajele bazei, realizînd o simptomatologie complexă supra- şi subtentorială,

dominată de crize comițiale polimorfe, fenomene de HIC și sindrom meningian.

4) *Cisticercoza generalizată (difuză)* este marcată de prezența a sute de paraziți dispuși intracerebral, ventricular și bazal. Evoluția este rapidă, cu fenomene intense de HIC, crize de epilepsie, tulburări psihice și sindrom meningian. În aceste cazuri, edemul cerebral și meningoencefalita parazitară explică producerea simptomatologiei difuze grave. Această formă clinică este de asemenea rară la copil (două cazuri în seria noastră).

Examene paraclinice. Mijloacele de investigație paraclinice au o valoare deosebită în diagnosticul cisticercozei cerebrale.

Examenele biologice. Eozinofilia a fost găsită crescută la peste jumătate din cazuri. Diferitele reacții serologice efectuate, de fixare sau de deviere a complementului, folosindu-se drept antigen cisticerci porcini, au dat rezultate pozitive în perioadele de invazie a cisticercozei și cînd mor paraziții (eliberează toxine). În rest, aceste reacții rămîn negative. Intradermoreacția la antigen de *cisticercus cellullosae* reprezintă un mijloc prețios și rapid în diagnosticul cisticercozei nevraxiale (Cristescu, 1972). Dintre multiplele teste imunobiologice încercate, singurul caracteristic cisticercozei nevraxiale este reacția de fixare a complementului în LCR (Nieto, 1956).

Examenul coprologic al copilului arată frecvent prezența ouălor de tenie.

Examenul LCR este strict contraindicat în cazurile atît de frecvente ale cisticercozei cerebrale cu HIC. Cînd poate fi practicat, LCR arată: limfocitoză, eozinofilie, hiperalbuminorahie, hipoglicorahie și scăderea clorurilor. De asemenea, curba reacțiilor cu aur coloidal arată un aspect pseudoluetic.

Examenul fundului de ochi poate fi normal sau cu fenomene de edem papilar de diferite grade.

EEG nu furnizează date informaționale deosebite. Poate arăta semne de suferință cerebrală difuză, datorită sindromului de HIC, sau descărcări de tip epileptic. Din cazurile seriei noastre, majoritatea copiilor au prezentat anomalii difuze. Anomaliile focalizate au fost constatate în 5 cazuri.

Radiografia craniană simplă este deosebit de valoroasă în evidențierea sindromului radiologic de HIC și a cisticercilor calcificați (fig. 319). Paraziții calcificați apar de obicei multipli, rotunzi, cu aspect caracteristic macromodular, de mărimea unui bob de orez, cu diseminare difuză. Prezența acestor calcificări multiple intracraniene pune diagnosticul de cisticercoză (fig. 320).

Radiografia părților moi trebuie efectuată, uneori putînd arăta prezența unor cisticerci subcutani sau intramusculari calcificați.

Pneumoencefalografia, posibilă numai în cazurile fără fenomene de HIC, poate arăta fie un aspect normal, fie o hidrocefalie internă, datorită leptomeningitei bazale, o hidrocefalie externă, ca urmare a atrofiei corti-

Fig. 319. — Radiografia craniană simplă evidenţiază calcificare rotundă de dimensiuni mici, situată parietal dreapta :
a, faţă ; *b*, profil.

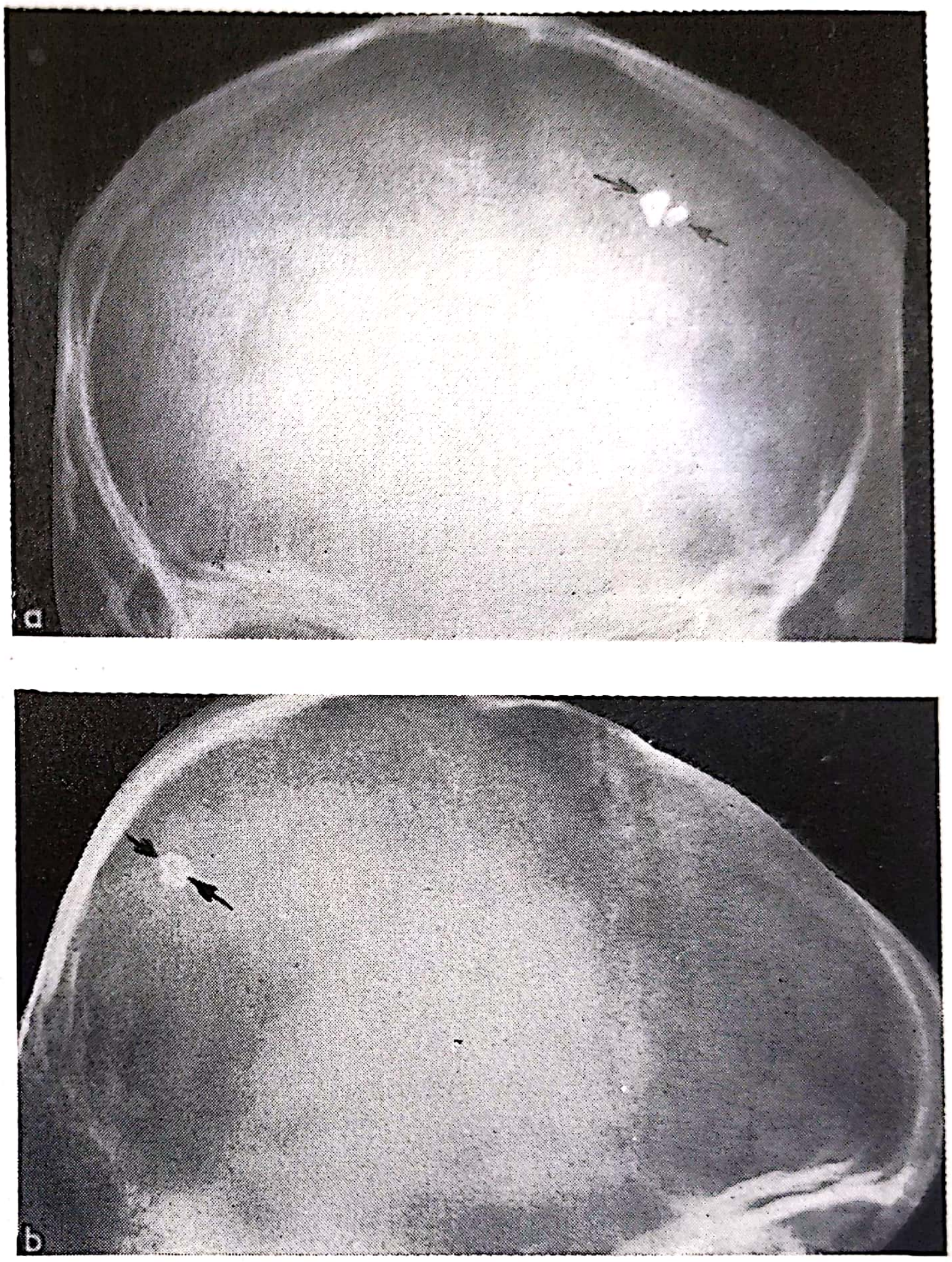

Fig. 320. — Radiografie craniană simplă cu calcificări intracraniene multiple (frontal stînga și parietal dreapta) :
a, faţă ; *b*, profil.

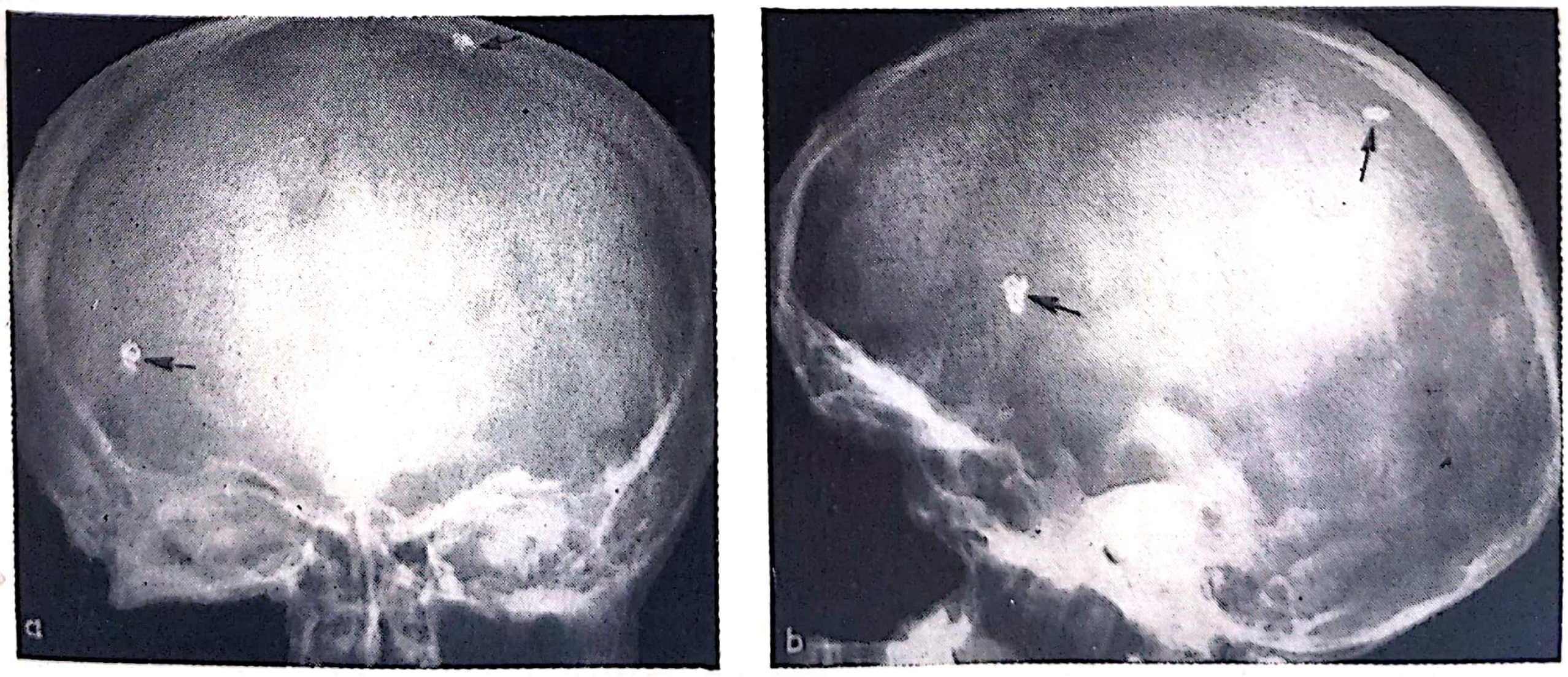

cale (fig. 321). În cisticercoza corticală se poate constata semnul veziculei clare, descris de Filipov (1964). Acest semn constă într-o imagine de veziculă clară, bine delimitată, înconjurată de un halo (fig. 322). Centrul clar corespunde conturului chistului, iar haloul închis este produs de aerul subarahnoidian care delimitează chistul. Autorul îl consideră patognomonic pentru cisticercoza corticomeningiană, în special pentru formele cu evoluție rapidă cînd încă nu s-a instalat leptomeningita bazală. Uneori, la PEG, aerul nu pătrunde suficient în ventriculi, din cauza leptomeningitei bazale.

Ventriculografia este o metodă eficientă în diagnosticul cisticercozei cerebrale. Imaginile obținute diferă după localizarea parazitozei. Astfel, ventriculii cerebrali pot apărea : mici și asimetrici (formele corticale), dilatați cu aspect de hidrocefalie internă (formele bazale), sau cu defecte de umplere, de mici dimensiuni, cu formă rotundă (formele ventriculare). Ependimita secundară parazitozei dă un aspect festonat peretelui ventricular. În fine, sistemul ventricular poate fi deplasat, ca în tumorile cerebrale, datorită infestării parazitare și edemului predominant într-o emisferă.

Angiografia cerebrală este fie normală, fie cu aspect de hidrocefalie internă. Această metodă nu dă imagini concludente în cisticercoza cerebrală.

Diagnostic. În fața unui copil din mediul rural, cu antecedente de infestație cu *Taenia solium*, cu tablou clinic dominat de crize de epilepsie focale (posibil alternante), care uneori survin în salve, cu fenomene de HIC și semne neurologice deficitare minime, putem presupune existența unei cisticercoze cerebrale. Certitudinea diagnostică ne este furnizată de calcificările intracraniene, prezența semnului Filipov, examenele biologice și constatarea de cisticerci în alte regiuni ale organismului. Evoluția în puseuri pledează pentru diagnostic. Diagnosticul diferențial trebuie făcut cu toate procesele expansive intracraniene, ca și cu encefalite. Pentru efectuarea diagnosticului diferențial, datele examenelor paraclinice sînt de real ajutor.

Evoluție și prognostic. Cisticercoza cerebrală este o boală cronică. Evoluția depinde de numărul paraziților, de localizarea lor și de reacția parenchimului nervos în fața infestației. O infestație cu puțini cisticerci se manifestă sub formă de epilepsie ani de zile, fără alte simptome. În cazul unei infestații masive se instalează forme grave de HIC cu crize comițiale. Evoluția este de obicei ondulantă, cu perioade acute, urmate de lungi remisiuni. Primul puseu se datorește invaziei cerebrale cu cisticerci, iar celelalte fie noilor invazii, fie morții parazitului. Evoluția cisticercozei cerebrale la copil este în general lungă, internarea în clinică fiind legată de prezența fenomenelor de HIC și accentuarea crizelor comițiale.

Prognosticul vital este bun, depinzînd doar de tratamentul fenomenelor acute de HIC. Prognosticul funcțional este grav, datorită degradării psihice a acestor copii epileptici și datorită accentuării cu fiecare puseu a deficitelor neurologice. Desigur că prognosticul este sumbru în cisticercoza bazală și generalizată.

Fig. 321. — PEG. Se constată hidrocefalie moderată asimetrică. Calcificare parietală dreaptă (cisticercoză cerebrală) : *a*, faţă ; *b*,profil.

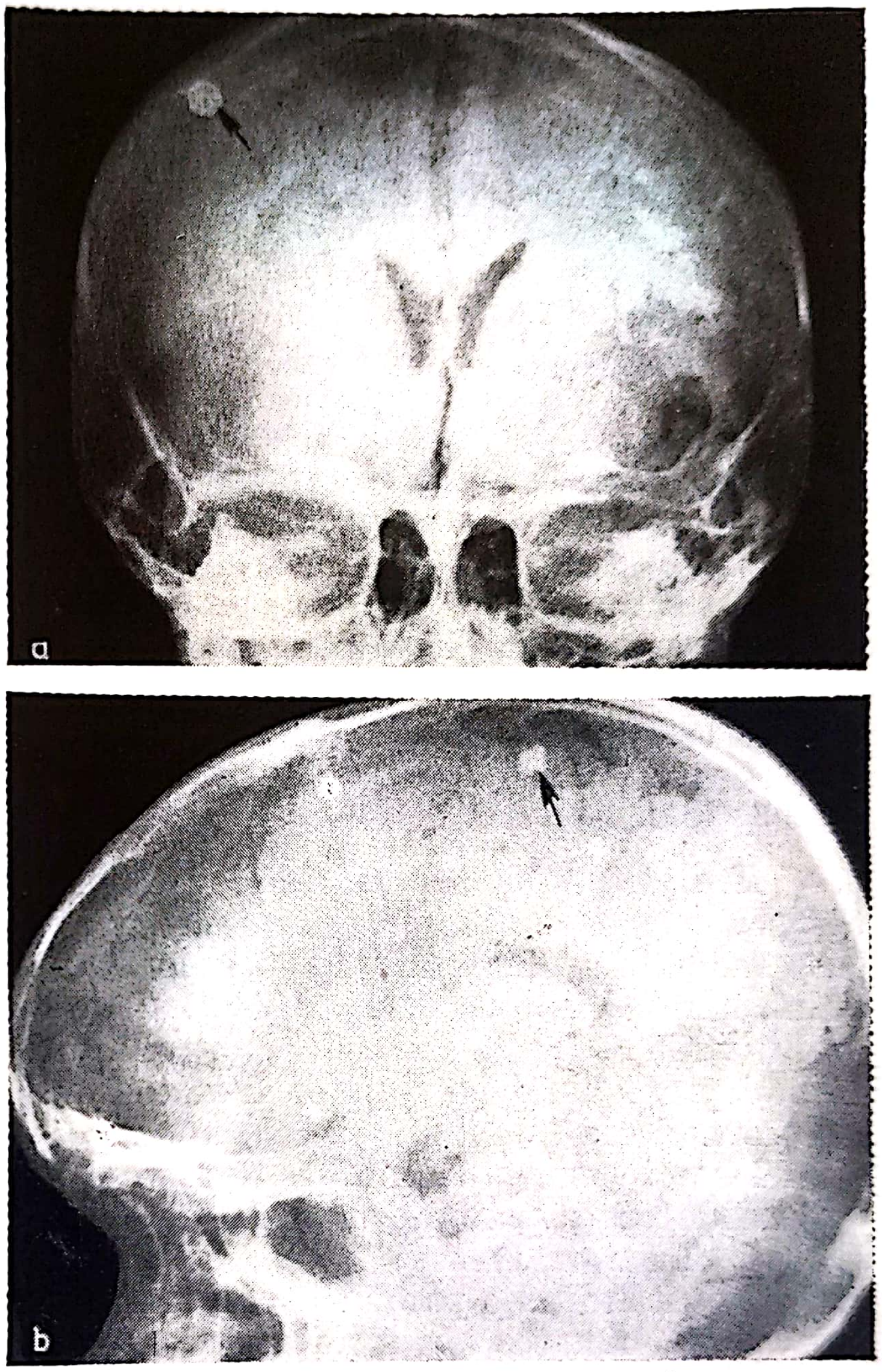

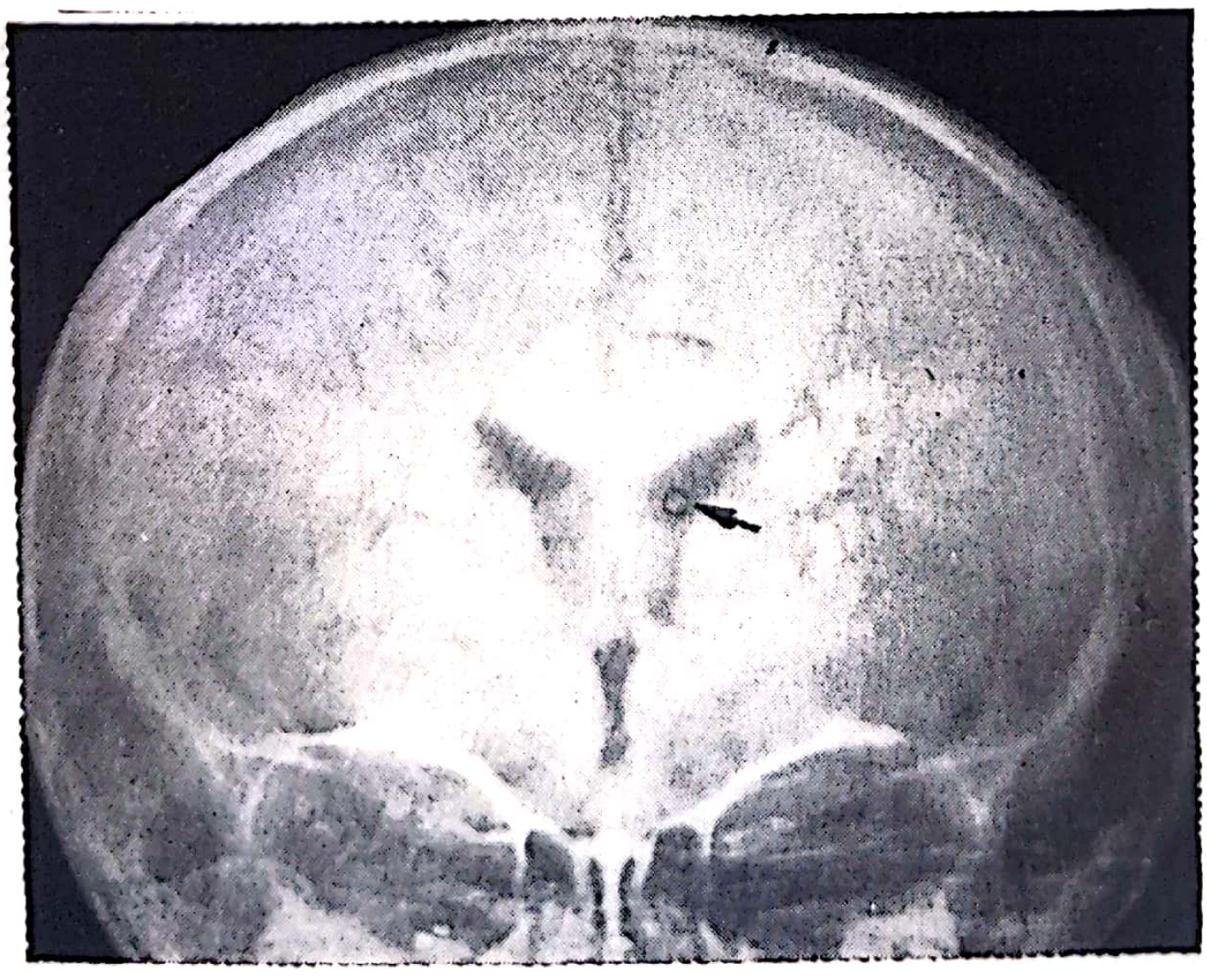

Fig. 322. — PEG. Imagine din faţă, cu evidenţierea semnului Filipov.

Tratament. Tratamentul cisticercozei cerebrale este încă o problemă nerezolvată (Cristescu, 1972). Pînă la ora actuală nu există un tratament etiologic de valoare certă, iar multiplele procedee terapeutice, conservatoare sau chirurgicale, nu reușesc încă să oprească evoluția parazitozei și să ducă la o vindecare totală.

Tratamentul conservator cuprinde terapia etiologică și terapia patogenică. *Tratamentul etiologic* antiparazitar, utilizat pentru formele mature intestinale, nu are nici o influență asupra cisticercozei tisulare. În cisticercoza cerebrală au fost utilizate: notezinul (clorat de 1-dietil-carbamil-5 metil-piperazin) în doză de 6 mg/kg corp, 10 zile, cu repetare peste trei luni, și antimoniul. Aceste tratamente au dat rezultate neconcludente. *Tratamentul patogenic* cuprinde: medicația anticonvulsivantă, corticoterapia, roentgenterapia profundă antiinflamatorie, piretoterapia antiinflamatorie. Dintre acestea, corticoterapia prezintă indicații categorice atît în actul chirurgical, cît și în tratamentul conservator al bolii, grație efectelor sale antiinflamatorii, antialergice, precum și asupra edemului cerebral (Nieto, 1956; Obrador, 1962). Din grupul terapiei nespecifice antiinflamatorii, roentgenterapia poate fi utilizată ca adjuvant în tratamentul cisticercozei cerebrale.

Tratamentul chirurgical este o problemă dificilă din cauza multiplicității cisticercozei. Rareori, tratamentul chirurgical reușește să efectueze cura radicală a afecțiunii, adică ablația tuturor paraziților. Riscul abordului chirurgical este mare, depinzînd de localizarea, numărul și stadiul evolutiv ale bolii. De asemenea, un rol în abordul chirurgical îl au modificările leptomeningiene și parenchimatoase ale encefalului parazitat. Terapia chirurgicală este indicată cel mai frecvent în intervenția asupra mecanismelor patogenice ale bolii, contracarînd efectele nocive ale sindroamelor majore datorate parazitozei (HIC și epilepsia). Deci, sintetizînd, tratamentul chirurgical este: 1) radical (extirparea cisticercilor), indicația majoră constituind-o paraziții solitari sau grupați cu sediul corticomeningian, parenchimatos sau intraventricular; 2) paliativ (combaterea sindromului de HIC) prin intervenții decompresive (volet subtemporal decompresiv, uni- sau bilateral) sau metode de drenaj ale LCR. Indicațiile operatorii în aceste cazuri sînt în funcție directă de forma anatomoclinică a cisticercozei. Tratamentul chirurgical prezintă un risc deosebit în formele generalizate. Principala complicație postoperatorie este meningoencefalita, în etiologia căreia este posibilă reacția toxicoalergică determinată de traumatizarea intraoperatorie a cisticercilor. Posibilitatea recidivelor este foarte frecventă.

Rezultate. Toți autorii prezintă rezultate favorabile ale tratamentului chirurgical. După Obrador (1962), procentul de copii ameliorați sau vindecați este de peste 70. Vindecările și ameliorările frecvente se obțin în formele emisferice și ventriculare. În seria noastră au fost operați 11 copii. La 7 cazuri s-a încercat ablația totală a cisticercilor, iar în celelalte 4 cazuri s-au efectuat volete decompresive. Toate cazurile au evoluat favorabil. Tratamentul conservator a completat terapia chirurgicală. Tratamentul medicamentos singur a fost aplicat doar în formele clinice dominate de epilepsie, fără fenomene de HIC.

Cisticercoza medulară

În cadrul cisticercozei nevraxiale, raritatea localizării paraziților la nivelul măduvei și al învelișurilor sale constituie un factor de dificultate diagnostică și terapeutică deosebită. La copil, cisticercoza medulară este cu totul excepțională. Pînă în prezent, literatura de specialitate cuprinde circa 70 de cazuri de cisticercoză medulară la adult și copii. Din punct de vedere anatomoclinic, în delimitarea cisticercozei medulare se disting următoarele forme (Arseni și colab., 1971):

— *cisticercoza medulară primitivă*, cu sediul intramedular sau subpial; extrem de rară, un singur caz la adult în cazuistica Clinicii de neurochirurgie din București (Arseni și Dănăilă, 1967);

— *cisticercoza medulară secundară*, cu sediul subarahnoidian. Se prezintă, la rîndul său, sub două aspecte, ca: cisticercoza medulară secundară izolată (fără afectare cerebrală) și cisticercoza cerebromedulară (diseminările medulare evoluează într-un raport cauzal determinat de infestarea cerebrală). În seria Clinicii de neurochirurgie din București (1936—1978) a fost constatat un singur caz de cisticercoză cerebromedulară la copii (băiat în vîrstă de 13 ani). În aceeași perioadă au fost diagnosticate 12 cazuri de cisticercoză medulară la adult.

Etiopatogenie. Anatomie patologică. Modalitățile diferite de infestare parazitară a măduvei spinării duc practic la existența celor două mari forme anatomoclinice. Astfel, în infestarea hematogenă se produce localizarea intramedulară sau subpială a cisticercozei, care evoluează ca o leziune perfect independentă. Precaritatea vascularizației medulare creează condiții improprii dezvoltării parazitului adus pe cale hematogenă, fapt ce explică cazurile extrem de rare. De obicei, cisticercoza medulară primitivă este localizată în regiunea toracală inferioară. Diseminarea lichidiană a paraziților va duce la posibila apariție a localizării subarahnoidiene a cisticercozei. În cazurile acestea de cisticercoză medulară secundară, paraziții pot avea teoretic orice localizare, predominînd cervical și în regiunea cozii de cal (Cruz, 1961). Cazul seriei noastre este situat la nivel lombar. Din punct de vedere histopatologic, elementele de bază sînt aceleași ca și în cadrul cisticercozei cerebrale. În formele secundare subarahnoidiene se observă în mod deosebit o reacție intensă leptomeningiană, modificări ale rețelei vasculare și marcate reacții inflamatorii ale rădăcinilor nervoase afectate.

Tabloul clinic. Debutul clinic începe de obicei prin fenomene alergice (radiculalgii) asociate treptat cu deficit motor la membrele inferioare. Deseori (ca și în cazul nostru), simptomatologia radiculomedulară a fost constatată la un interval de timp (cîteva luni — 1 an) de la apariția tabloului clinic cerebral. În perioada de stare, tabloul clinic este determinat de localizarea parazitozei. În cazul seriei noastre, simptomatologia a constat într-un sindrom radicular de coadă de cal. În general, simptomatologia clinică în cisticercoza medulară se caracterizează prin polimorfism și lipsă totală de specificitate. Substratul acestui tablou îl constituie, prin acțiunea mecanică directă a parazitozei, factorul toxicoalergic responsabil de modificări vasculare și arahnoidite intense (Arseni și colab., 1971).

Examene paraclinice. Din multitudinea de investigaţii paraclinice încercate, trei au valoare în diagnosticarea etiologică a compresiunii medulare sau radiculare.

Examenul LCR, cu alterări evidente de tipul hiperalbuminorahiei, glicorahie scăzută, reacţii pentru globuline intens pozitive, testele coloidale de tip parazitic, eozinofilie cu pleiocitoză.

Radiografia simplă a coloanei vertebrale poate evidenţia cisticerci multipli calcificaţi în planurile moi paravertebrale.

Mielografia cu lipiodol indică un blocaj total sau parţial. Uneori se pot obţine defecte de umplere, sferice sau policiclice, în spaţiul subarahnoidian, cu blocajul substanţei de contrast. Examenele biologice au o valoare diagnostică relativă, oricum nespecifică localizării spinale. Desigur sînt necesare şi investigaţiile pentru cisticercoza cerebrală.

Diagnostic. Stabilirea diagnosticului este extrem de dificilă, cu excepţia cazurilor în care cunoaştem localizarea anterioară cerebrală. Tabloul compresiunii medulare sau radiculare, antecedentele parazitare şi examenele paraclinice complete pot orienta diagnosticul cisticercozei medulare. Uneori, diagnosticul se pune de-abia intraoperator cu ocazia evacuării de cisticerci (Roy şi colab., 1976). Diagnosticul diferenţial se impune cu toate celelalte compresiuni radiculomedulare.

Tratament. Din punct de vedere terapeutic tratamentul chirurgical este de elecţie, urmărind cura radicală a parazitozei subarahnoidiene. Tratamentul chirurgical constă în laminectomie cu deschiderea spaţiului subarahnoidian. Intraoperator, aspectul caracteristic constă în vizualizarea cisticercilor şi prezenţa unei reacţii arahnoidiene intense. Prognosticul postoperator este favorabil. În cazul seriei noastre, postoperator s-a constatat o ameliorare neurologică evidentă. Corticoterapia influenţează favorabil evoluţia fenomenelor inflamatorii secundare.

Particularităţile cisticercozei sistemului nervos

1) Cisticercoza cerebrală este o afecţiune cu incidenţă rară la copil faţă de frecvenţa cunoscută la adult.

2) Tabloul clinic este dominat de epilepsie, pe locul secund aflîndu-se fenomene de HIC. Sindroamele neurologice de localizare sînt minime ca intensitate şi incidenţă.

3) Printre formele anatomoclinice, predomină cele parenchimatoase.

4) Deoarece la copil predomină formele monosimptomatice, manifestate numai prin epilepsie, considerăm că este necesară investigarea atentă a copiilor cu epilepsie de origine nedeterminată. În aceste cazuri putem avea surpriza diagnosticării unei cisticercoze cerebrale.

5) Rezultatele terapeutice chirurgicale sînt favorabile, datorită faptului că micii pacienţi se află la primele pusee ale bolii şi forma dominantă este cea parenchimatoasă.

6) Cisticercoza medulară (subarahnoidiană) este cu totul excepţională la copil, fără particularităţi simptomatologice deosebite.

Paragonimiaza

Cu toate că paragonimiaza sistemului nervos central este una din parazitozele cele mai răspîndite, totuşi în Europa şi în ţară este aproape necunoscută. Zona geografică de răspîndire a acestei parazitoze este în Orientul Îndepărtat, în special în Japonia, R.P.D. Coreeană, Coreea de Sud şi R.P. Chineză. Prezentarea acestei parazitoze este făcută, pe de o parte, datorită afectării cu predilecţie a vîrstelor tinere (copil şi adult tînăr), iar pe de altă parte datorită aspectelor deosebite neurochirurgicale. În Clinica de neurochirurgie din Bucureşti, în perioada 1936–1978, s-au diagnosticat două cazuri de paragonimiază cerebrală, cu infestarea în Orientul Îndepărtat.

Date de parazitologie. Agentul patogen este un vierme hermafrodit, distomat, *Paragonimus westermani*. Din punct de vedere taxonomic, parazitul aparţine subîncrengăturii *Plathelminthes*, clasa *Trematoda*, subclasa *Digenea*, familia *Troglotrematidae*, genul *Paragonimius*. Este un vierme plat, avînd o lungime de 7 — 12 mm şi o lăţime de 4 — 6 mm (mărimea unui bob de cafea), cu forma asemănătoare unui romb rotunjit, de culoare brună-roşcată, posedînd două ventuze (distome). Ciclul vital al parazitului este complex, trecînd prin mai multe faze. Omul, ca şi o serie de animale domestice (cîine, pisică) sau sălbatice (lup, vulpe), constituie gazda definitivă a parazitului. Ouăle depuse de parazit sînt eliminate din gazda definitivă prin spută sau, mai rar, prin fecale ; ele se transformă în miriacidii, care înoată în apă şi sînt înghiţite de moluşte (gazda intermediară I). În moluşte are loc ciclul de transformare a miriacidelor în sporochişti, apoi în redii şi în fine în cercari. Aceştia părăsesc gazda şi infestează apoi diferite crustacee de apă dulce (specii de crabi şi raci), în care (gazda intermediară II) se transformă apoi în metacercarii. Omul se infestează fie prin consumarea de raci sau crabi cruzi ori insuficient preparaţi, fie prin ingerarea de apă sau alimente contaminate. Metacercarii ingeraţi de om traversează peretele intestinal şi ajung în cavitatea abdominală, de unde, trecînd prin diafragmă şi pleură, infestează plămînul în care se transformă în parazit adult. Parazitul are un tactism deosebit pentru plămîn, infestaţia acestuia fiind prima şi cea mai importantă (Craig şi Faust, 1951). Modul de pătrundere a parazitului în creier se produce prin ţesutul conjunctiv lax perivascular şi perineural de la nivelul gîtului, de unde parazitul, prin mişcări active, traversează orificiile de la baza craniului. Odată ajuns la suprafaţa creierului, parazitul se îngroapă în parenchimul cerebral, depune ouăle şi se închistează. Este singurul caz cunoscut în care infestarea sistemului nervos de către parazit se face nu pe cale endovasculară, ci perivasculară. Este posibil ca parazitul, în cursul deplasării sale, să secrete substanţe de tip hialuronidazic care să-i faciliteze deplasarea (Horvath, 1969).

Paragonimiaza cerebrală

Dintre localizările extrapulmonare ale paragonimiazei, cea cerebrală este de departe cu incidenţă crescută. Această afecţiune, cunoscută din secolul trecut, este diagnosticată pe scară mai largă abia în ultimul timp. Astfel, pînă în 1952, Mitsuno şi colab. au putut strînge doar 165 de cazuri din literatură. Serii largi de paragonimiază cerebrală sînt publicate de Wang şi Shih (1956), Kim Si Tsang şi colab. (1956). În Europa şi America apar comunicări izolate sau serii mici de paragonimiază cerebrală (Busch şi Cooper, 1952 ; Hopper, 1954 ; Kim şi Walker, 1961 ; Klemme, 1966). În ţară, Horvath (1969) publică prima lucrare vastă, cuprinzînd 153 de cazuri de paragonimiază cerebrală studiate în R.P.D. Coreeană.

Paragonimiaza cerebrală domină ca frecvenţă din numărul total al cazurilor de paragonimiază nevraxială (peste 95%). Afecţiunea se întîlneşte la copii şi tineri, cu frecvenţa maximă la grupa de vîrstă între 11 şi 20 de ani. Cazurile ivite în copilărie sînt deosebit de dese. Astfel, în seria prezentată de Horvath (1969), peste 40% din cazuri au survenit la copii între 0 şi 16 ani (62 de copii din totalul de 153 de cazuri). Infestaţia în prima copilărie este foarte rară, căci copiii nu consumă în primii ani crustacee. De asemenea, incubaţia este de lungă durată, peste doi ani. Sexul afectat este cel masculin. Horvath (1969) găseşte, din 62 de cazuri, 52 de băieţi (85%) şi 9 fete (15%). În multe cazuri, semnele pulmonare de infestaţie au precedat sau au apărut concomitent cu cele cerebrale. Chiar în cazurile în care s-a constatat doar paragonimiaza cerebrală aparent primitivă, nu putem exclude pe baze clinice şi paraclinice o binfestaţie pulmonară.

Anatomie patologică. Localizarea cu predilecţie a focarului de paragonimiază este în regiunea posterioară a emisferelor cerebrale, adică în lobii occipitali (în principal), temporal şi parietal. Nu există vreo predilecţie pentru emisfera dreaptă sau stîngă. Horvath (1969) constată, din 62 de cazuri la copii, 56 de localizări supratentoriale şi 6 subtentoriale. Majoritatea autorilor insistă asupra localizării subtentoriale rare şi existente numai la copil (Mitsuno şi colab., 1952). Din localizările subtentoriale, cinci erau situate în cerebel şi una în trunchiul cerebral.

Macroscopic sînt caracteristice formaţiunile chistice unice sau multiple, grupate sau diseminate, în orice zonă din creier, dar cu preponderenţă bazal, în lobii occipital şi temporal. Chisturile sînt de mărimi diferite, în genere, de 1 — 5 cm în diametru (fig. 323). Se deosebesc două forme de chisturi : chisturi cu pereţi cu contur neregulat, nedelimitate net de

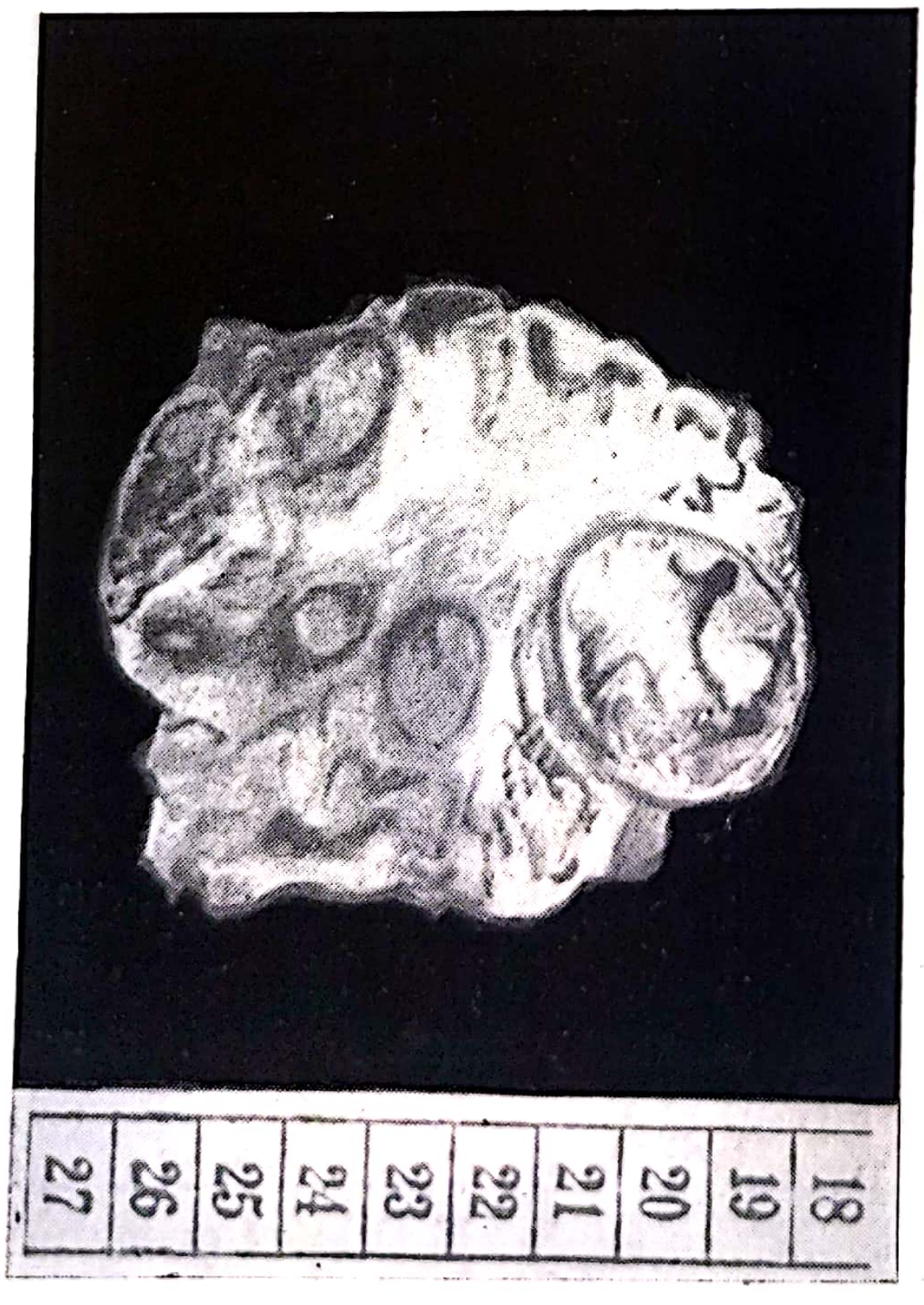

Fig. 323. — Paragonimiază cerebrală : se văd chisturi multiple cerebrale. Piesă operatorie.

Fig. 324. — Paragonimiază cerebrală. Conglomerat de ouă cu început de delimitare fibroasă.

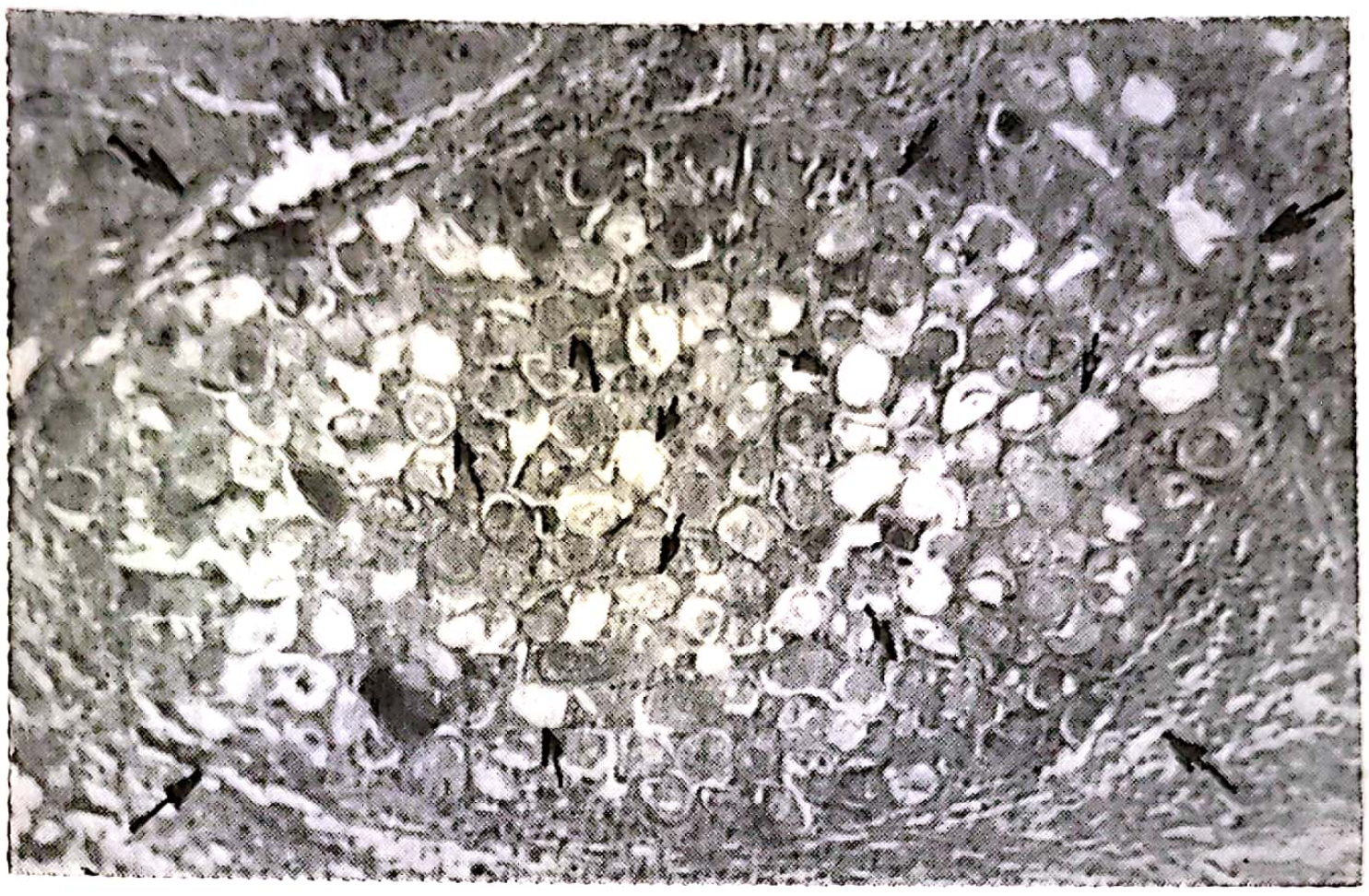

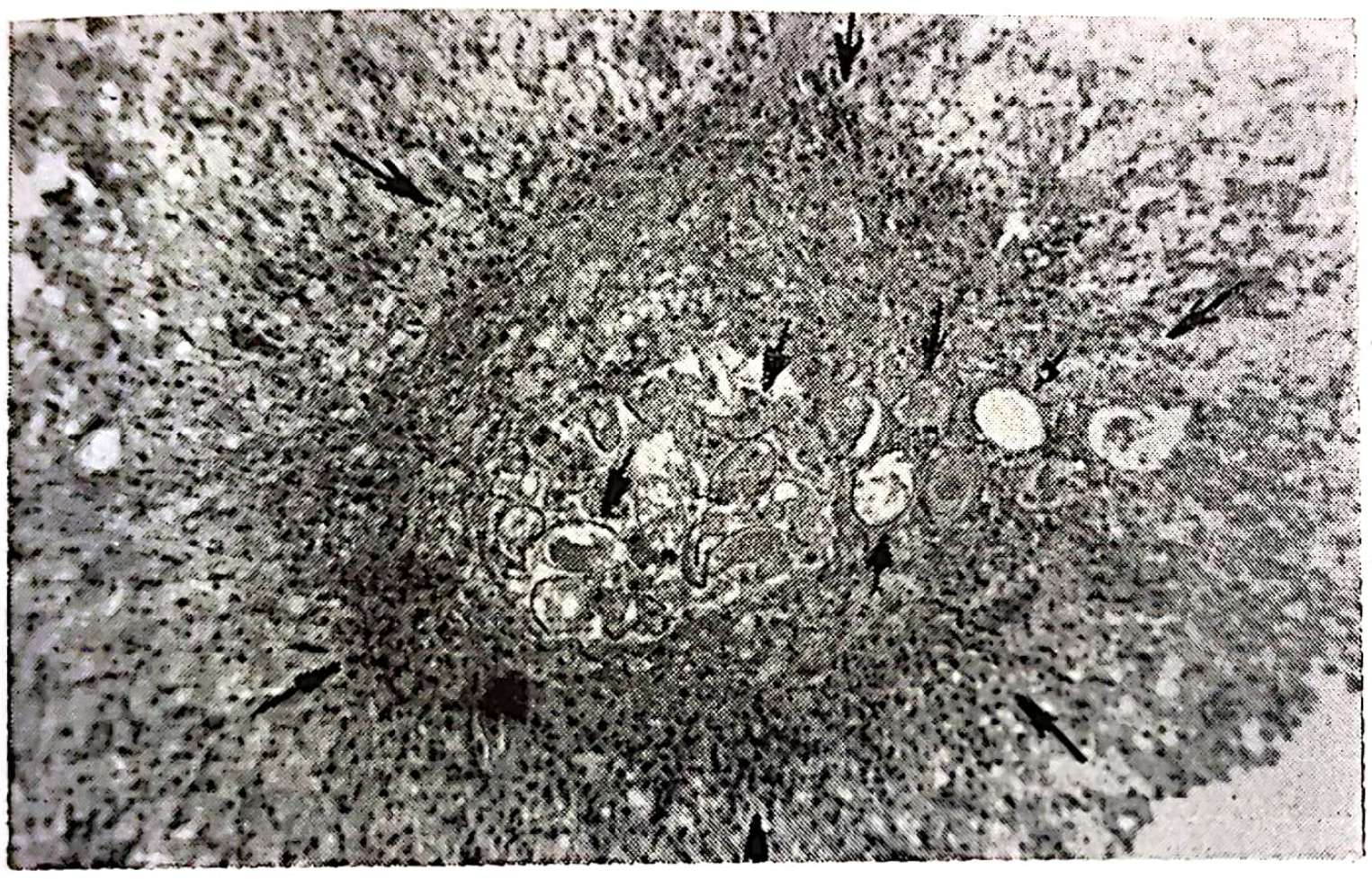

Fig. 325. — Paragonimiază cerebrală. Delimitare fibroasă a unui grup de ouă alterate.

substanța cerebrală, ce au un conținut galben-cenușiu, uneori ciocolatiu, filant; chisturi rotunde, cu pereți perfect regulați, bine delimitate de substanța cerebrală, care au un conținut de culoare albă, bine legat, grunjos. De obicei găsim o intricare a ambelor forme. Prima formă de chisturi voluminoase, de obicei unice, sînt manifestarea inițială lezională cerebrală (abces distomatic). În aceste chisturi putem găsi inconstant parazitul. A doua formă de chisturi este de talie mică, frecvent unite printr-o masă de densificare fibroasă, evidențiind stadiul ultim al bolii, adică de retracție și organizare a chisturilor voluminoase. În afară de formațiunile chistice, se constată leziuni importante leptomeningiene.

Microscopic se evidențiază prezența unui proces inflamator, necrotic, declanșat de parazit, însoțit de o reacție puternică vasculară și celulară, cu abundent infiltrat polimorf. Infiltratul, polimorf la început, este cu predominanță eozinofil, apoi domină elementele plasmocitare și celulele gigante de corp străin. Acțiunea lor fagocitară determină leziuni alternative ale ouălor care sînt golite de conținut. Pe măsura evoluției procesului, în țesutul de granulație, ce înconjură masa de necroză, apar celule spongiocitare și fibre colagene. Treptat, procesul exsudativ diminuează, intensificîndu-se neogeneza fibrilară (fig. 324 și 325). Se constituie astfel un manșon de fibre colagene, iar apoi apar procese de hialinoză și depuneri calcare. Leziunile vasculare constau în procese de hiperplazie endotelială și tromboze leucocitare. Deseori există depuneri calcare la nivelul mediei vaselor. Horvath (1969) conchide că aceste aspecte complexe histopatologice sînt datorate totdeauna prezenței parazitului și a ouălor sale.

Tabloul clinic. Evoluția bolii trece prin trei stadii: stadiul inițial de invazie, stadiul de hipertensiune intracraniană și stadiul tardiv sechelar. Debutul poate fi brusc sau insidios. La copil, în general, debutul este brusc, manifestîndu-se sub aspectul unei meningoencefalite (cefalee, redoare a cefei, febră), care corespunde invaziei cerebrale a parazitului sau reacției creierului la acțiunea toxinelor sale. Uneori, debutul este marcat de crize de epilepsie. Debutul insidios prin cefalee sau deficite motorii se întîlnește rar la copil.

În *perioada de stare*, simptomatologia paragonimiazei este poliformă. Semnele sînt multiple și necaracteristice. În ordinea frecvenței, întîlnim următoarele sindroame:

1) *Epilepsia* — simptom major al afecțiunii — sub diferitele sale forme, paragonimiaza fiind o afecțiune eminamente epileptogenă. Unele paragonimiaze sînt monosimptomatice, manifestîndu-se numai prin epilepsie. În ceea ce privește caracterul epilepsiei, crizele generalizate de tip grand mal sînt cele mai frecvente.

2) *Sindromul de HIC* este al doilea ca frecvență în simptomatologia paragonimiazei cerebrale. Tabloul de HIC este complet, uneori cu evoluție rapidă.

3) *Semnele neurologice deficitare* sînt multiple. În ordinea incidenței lor, după Horvath (1969), sînt: deficit motor de tip hemipareză, hemianopsie omonimă, tulburări de vorbire (în special de tip anomie) și tulburări de sensibilitate.

4) *Tulburările psihice*, care apar în stadiul tardiv al afecțiunii, nu au un caracter patognomonic și sînt în raport cu vîrsta pacienților. Mecanismul lor de producere este multiplu, intervenind infestația parazitară cerebrală, factorul toxicoalergic și efectele secundare comițialității. Rezultă că tulburările psihice sînt frecvente în paragonimiaza cerebrală. La copilul preșcolar, tabloul psihic are aspectul unei opriri sau regresii în dezvoltarea intelectuală. La copilul mare se constată un tablou pseudonevrotic cu modificări de caracter și activitate (adinamie, indiferență afectivă, scăderea inițiativei, pasivitate). La acestea se adaugă tulburările psihice datorate epilepsiei. În afara acestor semne clinice constatăm o încărunțire timpurie, în special la fetele tinere (localizarea bazală a paraziților cu afectarea regiunii hipotalamo-hipofizare).

În raport cu modul de debut și stadiul de evoluție al bolii se pot deosebi *șase forme clinice*. Astfel, în stadiul I pot exista forma meningoencefalitică și forma vasculară pseudoictală cu tabloul unei embolii cerebrale. În stadiul II (perioada de stare) se constată forma de proces înlocuitor de spațiu (pseudotumorală). În stadiul III (sechelar) se pot constata forma epileptică, forma pseudonevrotică și forme mixte.

Examene paraclinice. *Examene biologice.* La mulți copii se constată o hiperleucocitoză cu eozinofilie crescută. VSH, în majoritatea cazurilor, este crescut. Intradermoreacția pentru *Paragonimus* este în 95% din cazuri pozitivă. IDR este astfel o metodă sigură, simplă și promptă în diagnosticarea paragonimiazei. Reacția de fixare a complementului în sînge și mai ales în LCR este valoroasă, în punerea diagnosticului pozitiv. Examenul sputei pune în evidență, la un mare număr de copii, ouă de *Paragonimus* și eozinofilie.

Examenul LCR nu arată modificări caracteristice. De obicei se constată albuminorahie de valori medii, cu pleiocitoză variabilă, în care predomină eozinofilele. Glicorahia și clorurorahia sînt normale. Rar, dar desigur cu aspect patognomonic, se pot găsi în LCR ouă de paraziți.

Radiografia craniană simplă pune în evidență semne de hipertensiune intracraniană, mai ales calcificări caracteristice (fig. 326). Calcificările intracerebrale au aspect circular sau ovoid, redau fidel imaginea chisturilor, căci depunerile de calcar există pe toată întinderea chistului, sînt bine delimitate, multiple. Chisturile calcificate sînt uneori izolate unele de altele, alteori formează conglomerate ce amintesc ciorchinele de struguri. Calcificările sînt rareori solitare, mărimea lor fiind variabilă (de la cîțiva mm la 5 — 6 cm); sînt întîlnite doar supratentorial și arată în fond o evoluție îndelungată a bolii.

Pneumoencefalografia și ventriculografia constată deplasări frecvente ale sistemului ventricular de partea opusă leziunii (cazuri recente) sau ipsilateral leziunii (cazuri vechi). Sistemul ventricular, în genere, este de aspect hidrocefal. În unele cazuri, la ventriculografie se poate obține injectarea cu aer a chisturilor intracerebrale (chistografie — fig. 327). Lichidul din chist are aspect brun-ciocolatiu, cu o posibilă prezență de paraziți vii.

Radiografia pulmonară este obligatorie, arătînd: imagini de tip inflamator diseminat, opacități micronodulare multiple, opacități rotunde mai mari, pahipleurită etc.

Diagnostic. Diagnosticul pozitiv este destul de simplu la un copil de sex masculin, care locuiește sau provine dintr-o regiune endemică distomatică, cu fenomene de meningoencefalită, epilepsie sau sindrom de HIC (Arseni și colab., 1980). De o deosebită valoare în diagnosticul paragonimiazei cerebrale sînt: IDR, reacția de fixare a complementului în sînge și LCR, examenul pulmonar și radiografia craniană. Diagnosticul diferențial se impune cu meningoencefalitele bacteriene sau virotice și cu procesele expansive intracraniene. Dintre afecțiunile parazitare, diagnosticul diferențial trebuie făcut cu cisticercoza cerebrală.

Evoluție și prognostic. Boala, în majoritatea cazurilor are o evoluție cronică. Prognosticul infestației cerebrale este grav, datorită fenomenelor de HIC, epilepsiei și tulburărilor psihice severe.

Prognosticul vital este în strînsă legătură cu fenomenele acute de HIC. Prognosticul funcțional este rezervat, datorită multiplelor sechele (epilepsie, deficite motorii, tulburări psihice). Prognosticul este cu atît mai grav cu cît copilul este mai mic.

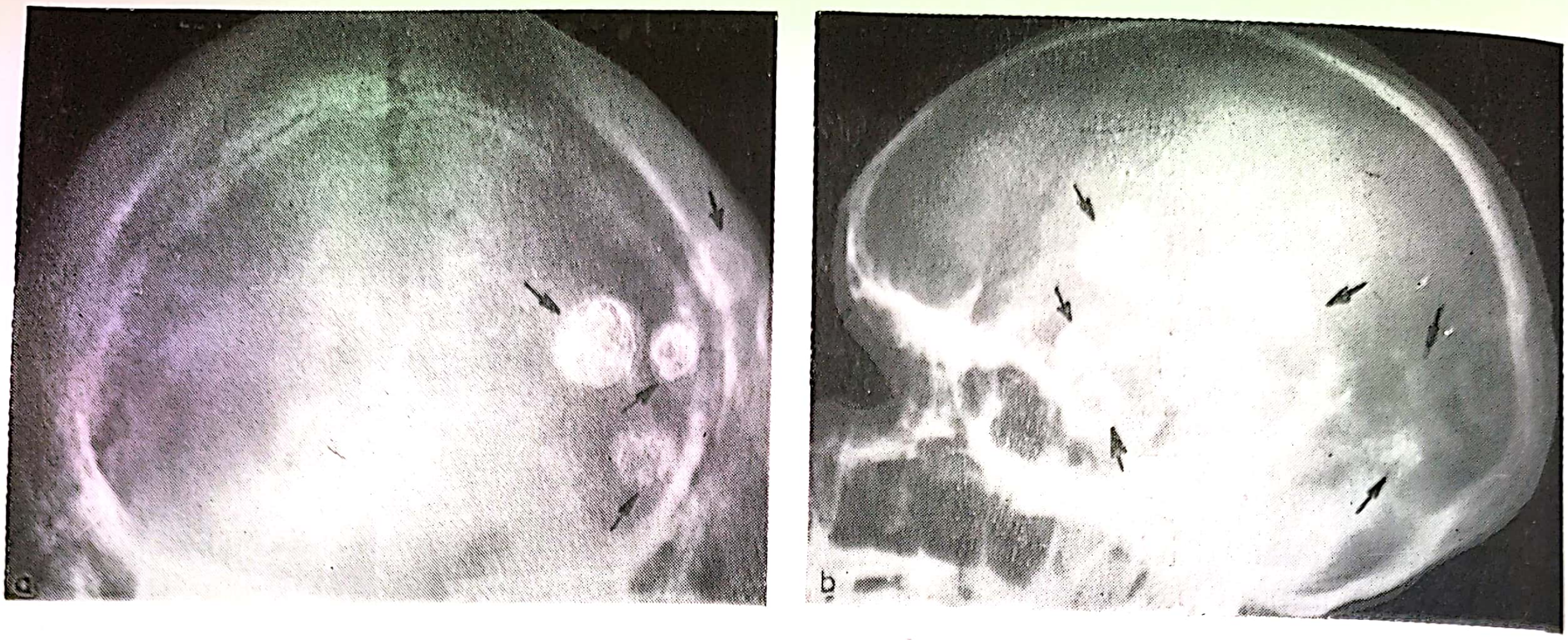

Fig. 326. — Radiografie craniană simplă. Calcificări intracerebrale multiple, rotunde (chisturi), de intensitate omogenă : *a*, față; *b*, profil.

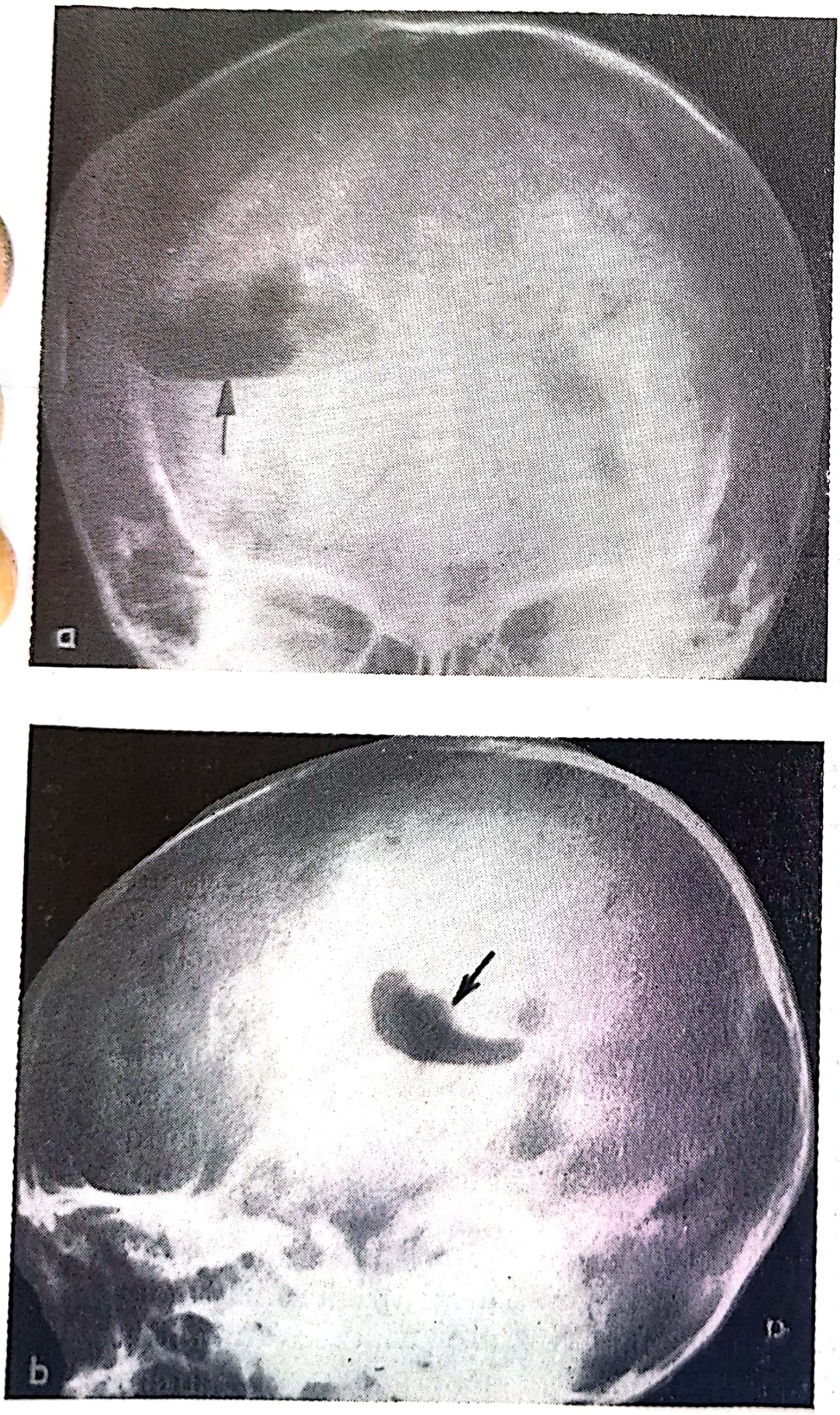

Fig. 327.— Ventriculografie cu chistografie : *a*, față; *b*, profil.

Tratament. Terapeutica paragonimiazei cerebrale este medicamentoasă și chirurgicală, fiind în strînsă legătură cu tratarea localizării pulmonare. *Tratamentul medicamentos* urmărește anihilarea focarului endogen pulmonar de infestație cerebrală și influențează evoluția leziunii encefalice. Au fost experimentate multe medicamente. Eficacitate a dovedit emetina în cure de lungă durată, asociată cu vitamina B_1 (micșorează toxicitatea emetinei). Wang și colab. (1964) sugerează tratamentul cu bithionol (4,6-diclorofenol), în special în formele cerebrale active. *Tratamentul chirurgical* are indicații doar în unele cazuri de paragonimiază cerebrală, și anume : copiii cu sindrom de HIC complet ; copiii cu semne neurologice și radiologice de localizare și evoluție lent progresivă ; copiii cu evoluție în pusee, dar cu semne clinicoradiologice de localizare unică cerebrală ; copiii cu epilepsii focale ; copiii cu arahnoidite optochiasmatice (Horvath, 1969). Metodele chirurgicale nu pot fi standardizate, datorită leziunilor cerebrale deosebit de variate. Se urmărește în principiu ablația chisturilor parazitare. O problemă importantă reprezintă și refacerea căilor de circulație lichidiană, acestea necesitînd de asemenea intervenție chirurgicală. În localizările cerebrale multiple, intervenția nu este justificată.

Rezultate. Rezultatele operatorii sînt favorabile, constatîndu-se ameliorări și chiar vindecări în peste 75% din cazuri.

Paragonimiaza medulară

Localizarea paragonimiazei în canalul rahidian reprezintă un sediu extrapulmonar rar întîlnit în comparație cu localizarea cerebrală. În literatură există puține cazuri cunoscute de paragonimiază medulară. La copii, această localizare este excepțională. Horvath (1969) găsește un singur caz de paragonimiază medulară față de 62 de cazuri de paragonimiază cerebrală. Copiii de sex masculin sînt afectați de obicei între 11 și 16 ani.

Paragonimiaza intrarahidiană este, practic, întotdeauna extradurală. Parazitul pătrunde intrarahidian prin găurile de conjugare periradicular, de obicei din cavitatea abdominală sau din cea toracală (Chang și colab., 1958). Rezultă astfel invadarea spațiului extradural, de obicei dorsal sau lombar. Din cele prezentate reiese modul deosebit de infestație spinală față de cea cerebrală. Cazurile rare de infestație subdurală sînt observate numai la copii cu paragonimiază cerebrală operată. Leziunea macroscopică este formată dintr-o pungă ce conține chisturi de mărimi diferite. În interiorul chisturilor se găsește un lichid tulbure, galben sau ciocolatiu, conținînd ouă, eozinofile și chiar paraziți. Sediul intrarahidian al chisturilor nu le permite o dezvoltare îndelungată, astfel că nu ajung la mărimea și calcificarea celor cerebrale. Manifestarea lor clinică este mult mai rapidă, dînd leziuni medulare grave în scurt timp.

Debutul afecțiunii este de obicei insidios, se manifestă prin fenomene de compresiune medulară sau radiculară. Simptomatologia în perioada de stare este tipică pentru un sindrom de compresiune medulară toracală sau pentru cel al cozii de cal. Examenele biologice au aceeași valoare ca și în paragonimiaza cerebrală. LCR arată în general o creștere a proteinelor și a elementelor cu eozinofilie ridicată. Radiografia simplă a coloanei vertebrale este deseori normală, neconstatîndu-se calcificări sau alte elemente lezionale. Mielografia cu lipiodol arată întotdeauna nivelul compresiunii.

Diagnosticul clinic poate fi efectuat la un copil provenind din zonă de infestație cu paragonimiază, cu alte localizări ale afecțiunii și cu probele biologice pozitive. Examenele paraclinice indică nivelul compresiunii medulare. Rareori, diagnosticul este eronat, datorită existenței concomitente a unei paragonimiaze pulmonare și a unei tumori medulare.

Prognosticul paragonimiazei medulare este grav, datorită sindromului de compresiune medulară, deci este în funcție de precocitatea intervenției operatorii.

Tratamentul este numai chirurgical, cu indicație în toate cazurile, și constă în laminectomie centrată în regiunea compresiunii cu ablația pungii chistice și decomprimarea sacului dural. Rezultatele operatorii sînt excelente, copiii recuperînd în totalitate funcțiile medulare compresive.

Particularitățile paragonimiazei sistemului nervos central

1) Reprezintă o parazitoză cu frecvență deosebită la copil.

2) Infestația cerebrală domină de departe față de cea spinală.

3) Debutul paragonimiazei cerebrale îmbracă aspectul unei meningoencefalite.

4) Tabloul clinic al paragonimiazei cerebrale se manifestă la copil prin fenomene de epilepsie și HIC, în timp ce la adult cazurile sechelare (epileptice, cu deficite neurologice sau psihice) sînt mai frecvente.

5) Sînt întîlnite în special în localizările subtentoriale (fosa posterioară este proporțional mai mare).

6) Chisturile ablate chirurgical au aspectul leziunii cerebrale inițiale — abces distomatic.

7) Rezultatele operatorii sînt favorabile în peste 75% din cazuri în paragonimiaza cerebrală și 100% în paragonimiaza spinală.

Aspecte neurochirurgicale ale toxoplasmozei cerebrale

Toxoplasmoza este o maladie parazitară comună pentru om și vertebrate (antropozoonoză), cu o largă răspîndire. Prin incidența crescută a parazitozei, mai ales la populația feminină, prin gravitatea manifestărilor clinice la nou-născut, prin dificultățile de diagnostic și tratament, toxoplasmoza are o pondere deosebit de importantă în patologia umană, constituind o boală adesea redutabilă.

Agentul patogen este descoperit independent, de către Nicolle și Manceaux (Tunis) și Splendore (Brazilia) în același an (1918). Denumirea de *Toxoplasma gondii* provine de la descoperirea protozoarului la rozătorul tunisian *Ctenodactylus gondii*, folosit ca animal de laborator. Toxoplasmoza, semantic, provine de la grecescul „toxon" (arc), folosit datorită formei arcuate a parazitului. Protozoarul este descoperit ulterior la o serie de mamifere și păsări (iepure, cîine, bovine, pisică, porumbel), ceea ce explică larga sa răspîndire.

Ciclul biologic complet al parazitului presupune pisica drept gazdă definitivă, perioada de dezvoltare pe sol și o gazdă intermediară, care poate fi reprezentată de orice vertebrat homeoterm. Desigur, ciclul se poate desfășura cu excluderea gazdei definitive, parazitul trecînd de la o gazdă intermediară la alta. În acest caz, *Toxoplasma* este cantonată în celulele epiteliului intestinal, unde are loc ciclul asexuat, cu invadarea ganglionilor limfatici, iar apoi a diferitelor țesuturi (mușchi, sistem nervos etc.), unde se închistează.

Modalitățile patogenice diferite diferențiază simptomatologic două forme de toxoplasmoză, *congenitală* și *dobîndită*. Forma dobîndită apare de obicei la copilul mare și îmbracă aspectul clinic al unei encefalite acute. Probleme neurochirurgicale indică doar toxoplasmoza congenitală.

Toxoplasmoza congenitală a suscitat numeroase dispute, atît ca mod de transmitere, cît și ca generatoare de malformații. Modurile de transmitere de la mamă la făt, admise la ora actuală, sînt fie *direct*, prin bariera fetoplacentară, fie *indirect*, prin endometrita toxoplasmică (tulburare trofică a mușchiului uterin, secundară proceselor infectoalergice induse de parazit). Frecvența toxoplasmozei congenitale este apreciată la 2 cazuri la 1 000 de nașteri (Couvreur, 1970).

Rolul parazitului în producerea de malformații este acceptat în literatura medicală (Warkany, 1971). Dintre malformațiile care i se atribuie se citează hidrocefalia și microcefalia. Altschules (1973) raportează o altă varietate de malformație toxoplasmozică, hidranencefalia. Surse de transmitere a toxoplasmozei sînt, pe de o parte, mamele cu primoinfecție contractată în timpul graviditații, iar pe de altă parte, cele cu formă latentă de boală. În ambele situații are loc scăderea rezistenței organismului, care permite infestarea produsului de concepție. După vîrsta de gestație la care se produce infestarea, rezultă embriopatii (în primele 3 luni, frecvent neviabile) sau fetopatii.

Polimorfismul clinic al toxoplasmozei congenitale este deosebit. Desmonts și Couvreur (1974), pe un studiu prospectiv asupra a 378 de sarcini cu titru crescut de anticorpi antitoxoplasmici, au constatat o incidență a avorturilor spontane la 3% din cazuri; din restul cazurilor, 2% au fost născuți morți, 16% sigur infestați, 4% cu infestare probabilă și, în fine, 78% indemni.

După majoritatea autorilor (Eichenwald, 1959; Desmonts și Couvreur, 1974), toxoplasmoza congenitală este sigură cînd infestarea are loc în primele 6 luni de sarcină.

Toxoplasmoza congenitală manifestă clinic prezintă două tipuri bine individualizate: a) cu manifestări predominant neurologice (69% din cazuri — Eichenwald, 1959); b) forme generalizate.

Forma clinică cea mai frecvent întîlnită și cea mai caracteristică este *encefalomielita toxoplasmică congenitală*, caracterizată prin patru simptome cardinale: hidrocefalia, tulburări neurologice, calcificări intracraniene și corioretinita pigmentară. Gruparea semnelor este foarte variată, corioretinita fiind manifestarea cea mai specifică (Feldman, 1958 și 1974).

Histopatologic, leziunile sînt difuze, sînt atît cerebrale, cît și medulare, sub formă de focare necrotice și granulomatoase multiple, de diferite dimensiuni. Localizarea meningiană și în peretele ependimului ventricular a acestor granuloame miliare determină fenomenul de hidrocefalie obstructivă. Infiltrațiile celulare multiple perivasculare realizează aspectul de reacție inflamatorie cronică difuză. Leziuni asemănătoare se mai întîlnesc în ficat, splină, plămîn, globul ocular.

În ceea ce privește frecvența semnelor caracteristice toxoplasmozei congenitale, Couvreur (1970) relevă următoarele: corioretinita se întîlnește la 74% din cazuri, sindromul convulsiv la 51%, calcificările cerebrale la 32%, modificările de volum ale craniului la 26% din cazuri. Deși sugestivă, *această tetradă* nu este suficientă pentru diagnostic, care implică investigații serologice obligatorii.

(a *Hidrocefalia*, moderată în general, este de tip obstructiv și se poate manifesta de la naștere. Asocierea sa cu microftalmia este evocatoare pentru diagnostic. Hidrocefalia toxoplasmică este apreciată de Feldman (1968) la 50% din cazuri. Leziunea anatomică obstructivă se produce la nivelul apeductului Sylvius, cu instalare progresivă. În acest mod se explică diagnosticarea hidrocefaliei abia în lunile IV — V de viață extrauterină. Hidrocefalia are caracter evolutiv și reprezintă unul din motivele cele mai frecvente ale adresabilității la medic. Dealtfel, Couvreur (1970) relevă că primele teste serologice în cazurile de suspiciune de toxoplasmoză congenitală sînt efectuate de obicei abia în lunile IV — V, adică în momentul cînd hidrocefalia devine evidentă clinic.

b) *Tulburările neurologice* sînt polimorfe, cel mai adesea sub formă de somnolență sau comă cu convulsii. Puncția lombară evidențiază în aceste cazuri o albuminorahie importantă, cu pleiocitoză moderată. Întîrzierea în dezvoltarea psihomotorie este recunoscută de toți autorii, un mare număr de encefalopatii cronice fiind atribuite acestei etiologii (Hafström, 1959). Rolul toxoplasmozei congenitale în producerea encefalopatiilor cronice infantile este apreciat de către Thalhammer (1961) la 20% din totalul acestor cazuri. Alți autori nu confirmă aceste date, arătînd că rolul toxoplasmozei congenitale este mult mai redus (Hoejenbos și Stronk, 1966).

c) *Calcificările intracraniene* pot fi diseminate și de formă lineară sau grupate periventricular (Tucker, 1961). Ele au fost considerate încă de Sabin (1941) un simptom cardinal al toxoplasmozei congenitale. Astfel, Bamatter (1971), în studiul său, le constată în proporție de 56%. Pontville și colab. (1965) descriu trei tipuri de imagini radiologice ale calcificărilor intracraniene în toxoplasmoza congenitală: imagini arcuate situate la nivelul nucleilor striați (0,5 — 3 cm); imagini micronodulare difuze; imagini curbilinii periventriculare. În formele grave aceste calcificări sînt atît de evidente, încît conturează sistemul ventricular.

d) *Corioretinita pigmentară*. Toți autorii relevă că modificările oculare din toxoplasmoza congenitală sînt cel mai fidel și mai constant semn pentru diagnostic, putînd să fie uneori singura manifestare a afecțiunii. Corioretinita pigmentară reprezintă semnul ocular cel mai frecvent, incidența sa este raportată de Couvreur (1970) la 74% din totalul cazurilor de toxoplasmoză, de Desmonts (1973) la 90% și de Feldman (1974) la

99%. Ea este rezultatul localizării retiniene a unui granulom toxoplasmic, este cel mai adesea bilaterală și se traduce prin prezența unor zone de edem cu granulații brune la periferie. Sediul de elecție este macula. Corioretinita pigmentară se poate asocia cu tulburări de dezvoltare ale ochiului (microftalmie), uveită posterioară sau chiar panuveită; atrofie oculară; anirie, colohoma; strabism convergent; nistagmus; nevrită optică (Gringolo și colab., 1965; Couvreur, 1978).

Manifestările clinice ale toxoplasmozei congenitale pot fi acute, subacute și cronice. *Formele acute* se manifestă de la naștere prin hidrocefalie, tulburări oculare (microftalmie, corioretinită), convulsii, calcificări intracraniene, tulburări de termoreglare, respiratorii, hepatosplenomegalie, icter, sindrom infecțios sever, erupții cutanate, purpură. Moartea survine în cîteva zile sau luni. *Formele subacute* se manifestă printr-o evoluție mai lentă, cu prezența tetradei simptomatice caracteristice pentru encefalomielita toxoplasmică. În aceste cazuri, moartea survine de obicei în jurul vîrstei de un an. *Formele cronice* se caracterizează prin manifestări clinice discrete. Ele pot deveni evidente clinic la naștere sau mai tardiv în evoluție, sub formă de convulsii, retard psihomotor, hidrocefalie prin stenoza inflamatorie a apeductului Sylvius, corioretinită sau calcificări intracraniene.

Problemele neurochirurgicale impuse de toxoplasmoza congenitală sînt multiple: 1) *Hidrocefalia*, cu caracter evolutiv. Hidrocefalia toxoplasmică necesită investigații atente. Operațiile de drenaj lichidian sînt inutile în cazul acestei etiologii. 2) *Creșterea dimensiunilor capului, sindromul convulsiv și întîrzierea în dezvoltarea psihomotorie*, asociate, pun probleme importante de diagnostic diferențial cu procesele înlocuitoare de spațiu caracteristice acestei vîrste (revărsate subdurale, tumori congenitale). 3) *Sindromul convulsiv* este apreciat ca frecvență, după datele strînse din literatură de Elias și Budiu (1973) la 25—50% din totalul cazurilor de toxoplasmoză congenitală. Electroencefalografia relevă, în cazurile de toxoplasmoză congenitală, anomalii multiple (disritmii lente difuze, asimetrie de emisferă, modificări de tip comițial) (Grossi și colab., 1965). S-a încercat chiar o concordanță între gradul de alterări bioelectrice și leziunile anatomopatologice.

Orice sindrom convulsiv apărut la un nou-născut în afebrilitate, impune investigarea neurochirurgicală (examen de fund de ochi, radiografie craniană, pneumoencefalografie).

Din cele de mai sus rezultă necesitatea **diagnosticului** atent al acestei afecțiuni, care se realizează pe baza semnelor clinice (tetrada caracteristică) și a testelor serologice (testul Sabin-Feldman, reacția de imunofluorescență, reacția de fixare a complementului). De asemenea LCR este important, evidențiind o creștere marcată a proteinorahiei și mai puțin a citologiei (cu predominanța limfocitelor). Desigur că un episod febril în cursul sarcinii, contactul frecvent cu animale potențial purtătoare ale parazitului, nașterea prematură sînt elemente de suspectare a infestării cu toxoplasma.

Prognosticul afecțiunii este grav: peste 10% din copii (15% în studiul lui Desmonts și Couvreur, 1974) decedează în primele luni de viață, iar din cei care supraviețuiesc, un mare număr prezintă sechele rare: tulburări de vedere, mergînd pînă la cecitate (Couchot și colab., 1975), hidrocefalie, crize comițiale sau debilitate mintală (Blattner, 1960). Saxon și colab. (1973) raportează că 80 — 90% din cazurile cu toxoplasmoză congenitală manifeste clinic și diagnosticate serologic prezintă un grad important de retard mintal.

Tratamentul encefalomielitei toxoplasmozice nu este neurochirurgical, ci numai medicamentos, constînd în utilizarea complexelor terapeutice antiparazitare. Cele mai active substanțe antiparazitare sînt unele sulfamide din grupa sulfadiazinelor, pyrimethamina (antifolic care inhibă sinteza nucleotidelor parazitare), antiviroticele de tipul Spiramicinei, Rovamicinei și unele sulfone.

Corticoizii sînt adesea utilizați ca medicație asociată datorită acțiunii lor antiinflamatorii, mai ales în formele generalizate și în cele cu determinare oculară. Protocolul terapeutic implică instituirea cît mai precoce a tratamentului și asocierea a cel puțin două substanțe antiparazitare (sulfadiazinele și pyrimethamina sînt în mod particular sinergice).

În toxoplasmoza congenitală cu manifestări clinice severe, tratamentul este complex, asociind sulfadiazine cu pyrimethamina și cortizonul. Rezultate favorabile au fost obținute de Kaeser și colab. (1977), prin terapeutică susținută cu sulfadiazină-pyrimethamină-spiramicină.

Toxoplasmoza oculară implică aceeași asociație terapeutică, care realizează cicatrizarea rapidă a leziunilor de corioretinită; utilizarea preparatelor corticoide (metylprednison) este indispensabilă, datorită posibilităților crescute de penetrare a acestora în mediile oculare. De remarcat că acest tratament trebuie urmat pe o perioadă lungă, cu urmărirea atentă a cazurilor, întrucît recidivele sînt destul de frecvente (5 — 30% din cazuri) (Greydanus și colab., 1977).

Actualmente, din multiplele date expuse în literatura de specialitate, rezultă importanța deosebită a acestei antropozoonoze cu largi implicații în patologia umană. Întrucît toxoplasmoza congenitală are multiple manifestări redutabile și tratamentul medicamentos este totuși limitat, considerăm că profilaxia constituie principalul element terapeutic care îl avem la dispoziție (Arseni și colab., 1980). Măsurile de prevenire urmăresc întreruperea ciclului parazitar, adresîndu-se igienei alimentației (mai ales a produselor de pe sol), preparării corecte a cărnii și evitării contactului cu gazda definitivă (pisica). Aceste măsuri trebuie intensificate la gravide.

Bibliografie

Abada M., Galli I., Bousallah A., Lehmann G., Neuro-chirurgie, 1977, **23**, 195.

Abbassioun K., Rahmat H., Ameli N.Q., Tafazoli M., J. Neurosurg., 1978, **49**, 408.

Acquaviva R., Tamic M.P., Neuro-chirurgie, 1964, **10**, 649.

Altschuler G., Amer. J. Dis. Child., 1973, **125**, 251.

Apt L.W., Fierro J.L., Caldéron C., Perez C., Mujica P., J. Neurosurg., 1976, **44**, 72.

Arana Iniguez R., Lopez Fernandez R.J., Clin. Neurosurg., 1967, **14**, 123.

Arasil E., Erdogan A., Surg. Neurology, 1978, **9**, 9.

Arseni C., Ciurea A.V., Cristescu A., Horvath L., Marinescu V., *Parazitozele cerebrale*, Edit. științifică și enciclopedică, București, 1980 (sub tipar).

Arseni C., Cristescu A., Neurologie, Psihiatrie, Neurochirurgie, 1974, **19**, 331.

Arseni C., Cristescu A., Ciurea A.V., Neurologie, Psihiatrie, Neurochirurgie, 1971, **16**, 1.

Arseni C., Dănăilă L., Zbl. Neurochir., 1967, **28**, 55.

Arseni C., Dănăilă L., Neurologie, Psihiatrie, Neurochirurgie, 1970, **15**, 193.

Arseni C., Horvath Lenke, Ciurea A.V., *Particularitățile chistului hidatic intracranian la copil*, coraport la „Probleme ale chistului hidatic", USSM, Constanța, octombrie 1979.

Arseni C., Horvath Lenke, Sandor G., Acta neurol. psychiat. scand., 1960, **35**, 1.

Arseni C., Marinescu V., Ciurea A.V., *Hidatidoza vertebromedulară*, coraport la „Probleme ale chistului hidatic", USSM, Constanța, octombrie 1979.

Arseni C., Samitca D.C., Acta neurol. psychiat. scand., 1957 a, **32**, 389.

Arseni C., Samitca D.C., Brit. Med., J., 1957 b, **2**, 494.

Arseni C., Samitca D.C., Neurologie, Psihiatrie, Neurochirurgie, 1960, **5**, 129.

Arseni C., Samitca D.C., Neurologie, Psihiatrie, Neurochirurgie, 1960, **5**, 389.

Bamatter F., Rev. Med. Clinic., 1971, **9**, 463.

Blattner R.J., J. Pediat., 1960, **57**, 946.

Brinck G., *La cisticercosis cerebral. Estudio anatomo-pathologica y clinico*, Tesis, Univ. Chile, 1940.

Busch E., Cooper M., Acta med. scand., 1952, **142 Suppl.**, *266*, 343.

Canelas H.M., Arq. Neurol. Psiqiat. (Sao Paulo), 1962, **20**, 1.

Carta F., Perria C., Davini V., J. Neurosurg., 1974, **18**, 228.

Chang H., Wang C., Yu C., Fang Y., Chin. med. J., 1958, **77**, 3.

Choux M., Pinsard N., Lehmann G., Raybaud C., Vigouroux R.P., Mod. Probl. Paediat., 1977, **18**, 273.

Couchot J., Remy G., Gaillard D., Mesmin F., Méd. Inf., 1975, **82**, 559.

Couvreur J., *La toxoplasmose. Maladies infectieuses de l'enfant*, Flammarion, 1970.

Couvreur J., Méd. et Hyg., 1970, **942**, 1 907.

Couvreur J., Méd. Inf., 1978, **92**, 185.

Craig C., Faust C.E., *Clinical parasitology*, Henry Kimpton, Londra, 1951.

Cristescu A.M., *Cisticercoza sistemului nervos central*, teză, București, 1972.

Cruz O.S., Arq. Neurol. Psiqiat. (Sao Paulo), 1961, **19**, 231.

Desmonts G., Arch. d'Ophtalmol. (Paris), 1973, **33**, 87.

Desmonts G., Couvreur J., N. Engl. J. Med., 1974, **291**, 1 110.

Dévé F., C.R. Soc. Biol., 1911, **70**, 537.

Dévé F., Arch. Méd. Enf., 1918, **21**, 225.

Dévé F., C.R. Soc. Biol., 1931, **108**, 756.

Dévé F., *L'échinococcose secondaire*, Masson, Paris, 1941.

Dew R.H., Arch. int. Hid., 1953, **13**, 132.

Dharker S.R., Dharker R.S., Vaishya N.D., Sharma M.L., Chaurasia B.D., Surg. Neurol. 1977, **8**, 31.

Diaz G., Figueredo A.L., Neurochirurgia (Chile), 1973, **31**, 183.

Eichenwald H.F., *A study of congenital toxoplasmosis with particular emphasis on clinical manifestations, sequelae and therapy*, în *Human Toxoplasmosis*, 1959, SIIM, J. Ch. Copenhagen Munksgdard, vol. 2.

Elias M., Budiu T., *Toxoplasmoza la om și animale*, Edit. Facla, Timișoara, 1973.

Feldman H.A., Pediatrics, 1958, **22**, 559.

Feldman H.A., New Engl. J. Med., 1968, **279**, 1 370, 1 431.

Feldman H.A., Toxoplasmosis, An. Overview. Bull. N.Y., Acad. Med., 1974, **50**, 110

Filipov F.J., Vopr. neirochir., 1964, **28**, 53.

Greydanus D.E., Noble K.G., Hofmann A.D., Pediatrics, 1977, **60**, 884.

Griesinger W., Arch. Kinderkeilk., 1862, **3**, 207.

Gringolo A., Cambiaggi A., Giorn. Mal. Inf. e Parasit., 1965, **17**, 217.

Goinard P., Descuns P., Rev. neurol., 1952, **86**, 369.

Grossi M., Bianchi M.L., Pistone M.F., Giorn. Mal. Inf. a Parasit., 1965, **4**, 208.

Hafström T., Acta neurol. psychiat. scand., 1959, **34**, 311.

Henneberg R., *Die tierischen Parasiten des Zentralnervensystems*, în *Handbuch der Neurologie*, vol. 3, sub red. A. Lewardowsky, Springer, Berlin, 1912, p. 643 — 713.

Herrera Vegas M., Cranwell D.J., Rev. Chir., 1901, **23**, 470.

Hoejenbos E., Stronk M.G., Psychiat. Neurol. Neurochir. (Amsterdam), 1966, **69**, 35.

Hooper S.R., J. Neurosurg., 1954, **11**, 318.

Afecţiunile inflamatorii neurochirurgicale

Afecţiunile inflamatorii ale sistemului nervos central la copil sînt deosebit de numeroase. Dintre acestea vom prezenta pe cele de interes neurochirurgical, adică : abcesele cerebrale şi intramedulare, empiemele subdurale, tuberculoamele cerebrale şi intramedulare, arahnoiditele cerebrale şi spinale. Profilul evolutiv al acestor afecţiuni este mult modificat în era antibiotică. Privitor la encefalitele pseudotumorale, acestea au fost descrise în cadrul capitolului de hipertensiune intracraniană.

Abcesele cerebrale şi intramedulare

Abcesele cerebrale

Abcesele cerebrale reprezintă supuraţii colectate, unice sau multiple, ale encefalului. Aceste afecţiuni sînt cunoscute încă din antichitate, dar încadrarea lor anatomoclinică a fost făcută de-abia la sfîrşitul secolului trecut. Privitor la copii, numeroase publicaţii arată existenţa de abcese cerebrale (Grant, 1932 ; Reid şi Parrott, 1951 ; Baumoel, 1952). În ultimii 15 ani apar publicaţii pe serii din ce în ce mai largi asupra abceselor cerebrale la copil. Astfel, Wertheimer şi colab. (1960) publică 17 observaţii de abcese cerebrale la copil; Klein (1960) 39 de cazuri; Mansuy şi colab. (1960) 32 de cazuri; McGreal (1962) 30 de cazuri; Arseni şi colab. (1966) 81 de cazuri ; Matson (1969) 131 de cazuri; Klinger (1977) 185 de cazuri.

În ceea ce priveşte abcesele cerebrale la grupa de vîrstă 0 — 3 ani, acestea sînt menţionate fie rar, în cadrul seriilor largi urmărite (Morgan şi colab., 1973 ; Le Beau şi colab., 1973); fie sporadic, ca observaţii izolate (Farley, 1949 ; Baigue, 1950 ; Butler şi colab., 1957 ; Munslow şi colab., 1957). Studii aprofundate dedicate numai abceselor cerebrale la sugar aparţin lui Beeckmans (1953) şi apoi lui Philippe (1969), Hoffman şi colab. (1970).

În seria Clinicii de neurochirurgie din Bucureşti, în perioada 1936—1978, au fost diagnosticate 134 de abcese cerebrale la copii între 0 şi 16 ani, din care 9 sub vîrsta de 3 ani. Distribuţia abceselor pe vîrste, raportată la numărul total de 881 de cazuri internate în această perioadă, este de 134 observaţii la copii (15,2%), faţă de 747 la adult (84,8%). Încercînd o apreciere a incidenţei abceselor cerebrale internate în clinică pe perioade de 5 ani, observăm o creştere a numărului de abcese în ultimii 20 de ani (fig. 328). Această creştere a cazurilor la copii este observată şi de alţi autori (Klein, 1960), în timp ce Matson (1969) constată, din contra, o scădere a numărului de abcese cerebrale în ultima perioadă. Considerăm că frecvenţa crescută a abceselor cerebrale la copii, în ultima perioadă, în seria noastră, se datorează, pe de o parte, depistării mai corecte şi îndrumării către serviciile de neurochirurgie, iar pe de altă parte folosirii inadecvate şi apariţiei rezistenţei microbiene la antibiotice.

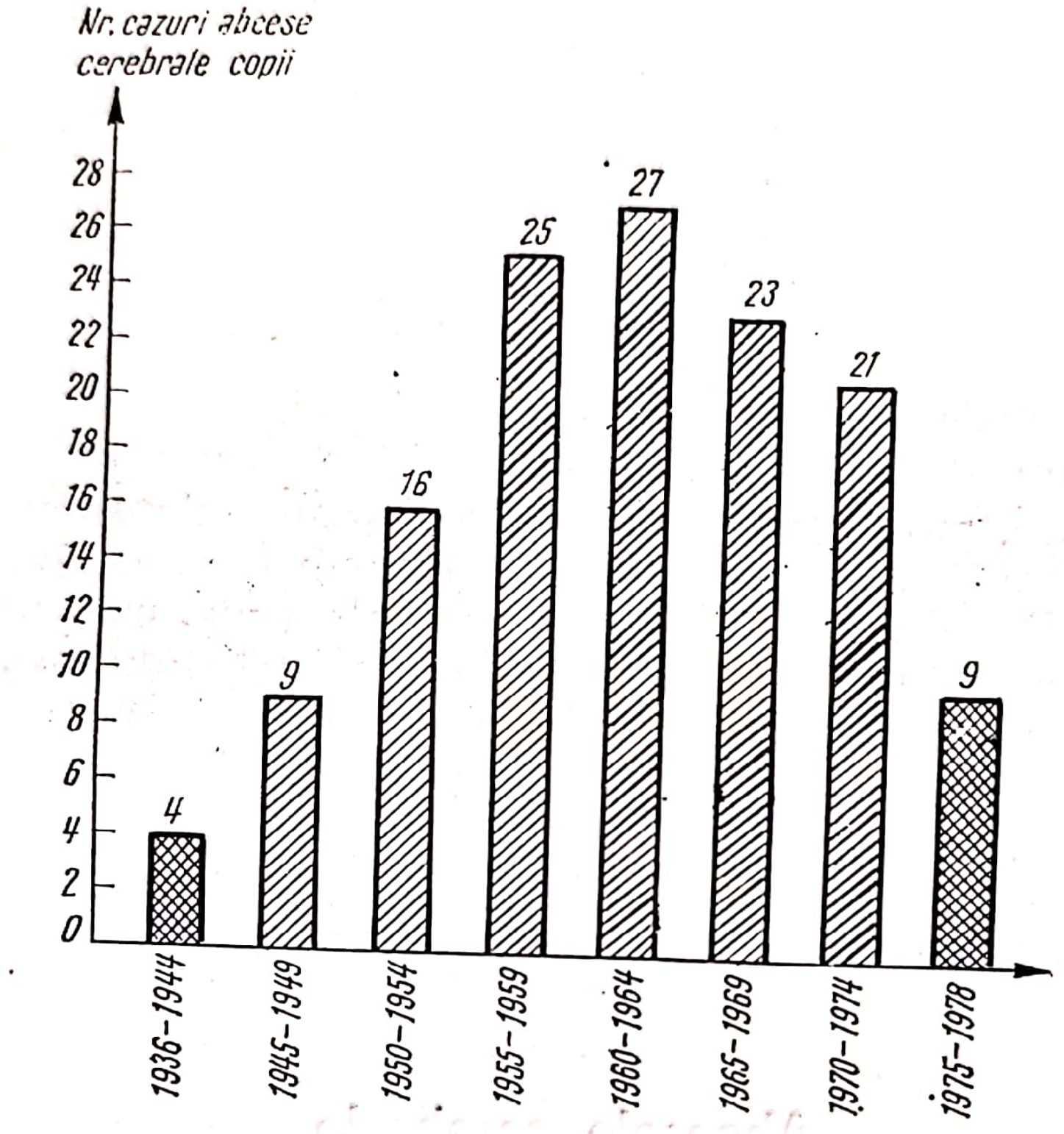

Fig. 328. — Frecvenţa abceselor cerebrale la copii pe perioade de 5 ani.

Privitor la incidenţa abceselor cerebrale pe grupe de vîrstă, am constatat o frecvenţă crescută între 12 şi 16 ani (fig. 329). Toate publicaţiile din literatură arată o predominanţă a abceselor cerebrale la sexul masculin (Klein, 1960; McGreal, 1962; Klinger, 1977). În seria studiată am găsit 83 de băieţi şi 51 de fete.

Etiopatogenie. Din punct de vedere etiopatogenic, abcesele cerebrale se împart în: adiacente (de vecinătate), metastatice, traumatice şi de origine nedeterminată. Distribuţia abceselor în seria studiată, 134 de cazuri, este prezentată în diagrama din figura 330. Datele respective consemnează un număr crescut al abceselor adiacente la copil, fapt ce este în concordanţă şi cu datele din literatură (Jaillard, 1959; Klein, 1960; Shaw şi Russell, 1975).

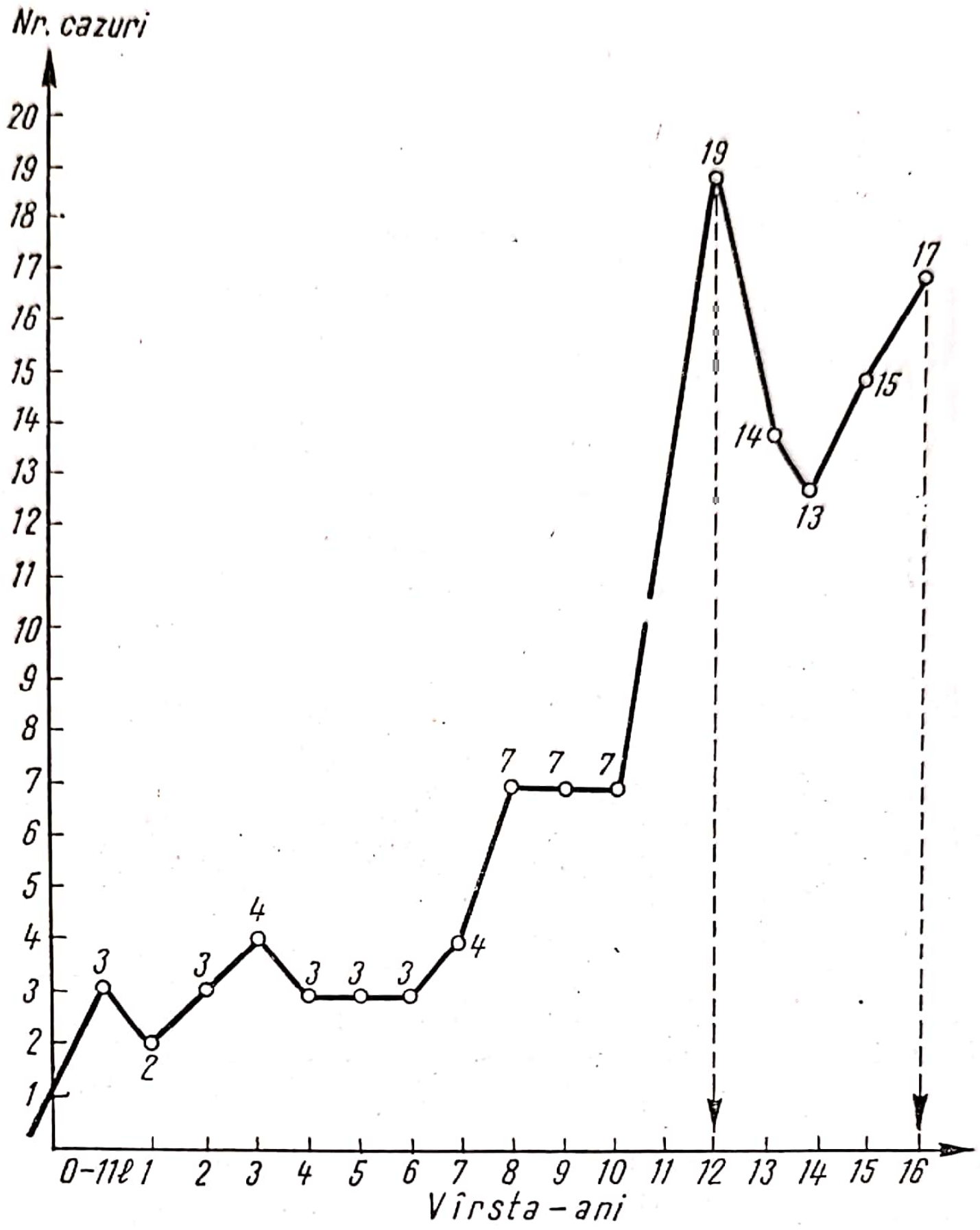

Fig. 329. — Frecvenţa abceselor cerebrale pe grupe de vîrstă.

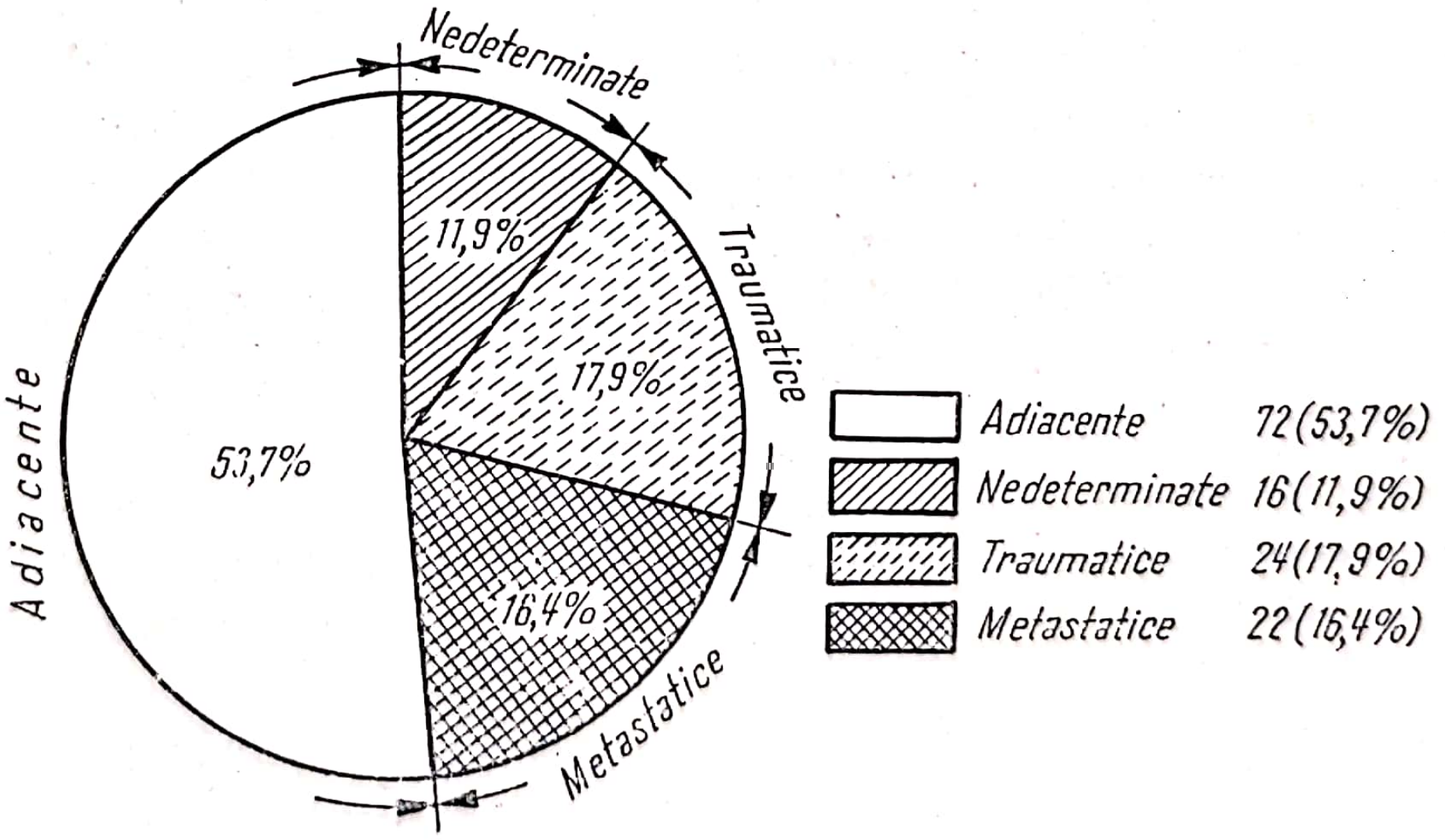

Fig. 330. — Distribuţia abceselor cerebrale după etiologie.

Abcesele adiacente sînt abcese secundare unui focar infecţios de pecinătate. Autorii francezi le denumesc abcese „propagate" sau „prin vropagare" (Bonnal şi colab., 1960). Din această grupă fac parte: abcesele cerebrale otogene, rinogene şi cele cauzate de alte focare infecţioase de vecinătate (fig. 331).

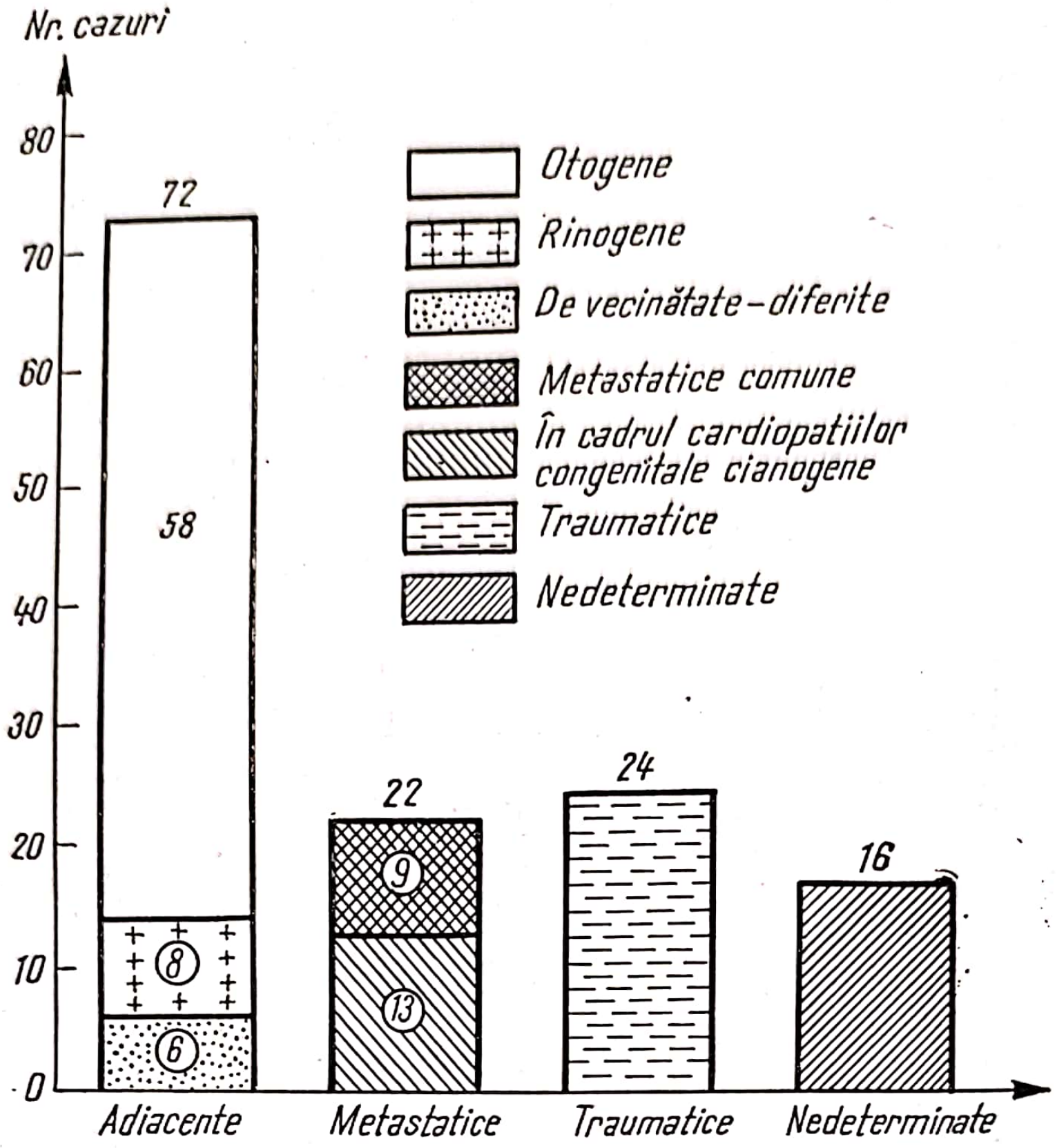

Fig. 331. — Distribuția abceselor cerebrale după etiologie, defalcată pe număr de cazuri.

Abcesele cerebrale otogene domină de departe în cadrul abceselor adiacente la copil. Punctul de plecare al infecției otogene îl constituie predominant otomastoiditele evidente și cele cronice reacutizate. Propagarea infecției se produce fie prin continuitate, fie pe cale venoasă. Propagarea prin continuitate cuprinde trei etape: osoasă, meningiană și encefalică. Astfel, germenii vin în contact cu meningele prin intermediul osteitei sau prin cel al căilor anatomice preformate. Infecția odată ajunsă la meninge se propagă mai departe pe cale de continuitate sau mai frecvent pe cale vasculară. Propagarea pe cale venoasă are loc, de la nivelul regiunii otomastoidiene la encefal, în două etape: prima, de drenare a infecției spre sinusurile durale adiacente, și a doua, de tromboflebită retrogradă a venelor cerebrale tributare sinusurilor durale însămînțate cu germeni. Localizarea abceselor otogene poate fi: cu sediul tipic, temporal sau cerebelos (adevărate abcese adiacente focarului infecțios), și cu sediul atipic (localizări la distanță datorită propagării infecției pe cale vasculară).

Abcesele cerebrale rinogene constituie un grup important în cadrul abceselor adiacente. Frecvența mai scăzută a abceselor rinogene se explică printr-o mai bună protecție a mucoasei nazale și a celei sinusale frontale față de infecție, datorită vascularizației mai bune și unei bogate rețele limfatice. Dealtfel la copil, infecțiile sinusale frontale și etmoidale sînt mai rare decît cele otogene. Punctul de plecare al infecției rinogene îl constituie în special sinuzitele frontale cronice sau reacutizate. Patogenia este identică cu a abceselor otogene, modul de propagare fiind fie prin continuitate, fie pe cale venoasă (tromboflebită). Sediul abceselor rinogene este lobul frontal.

Abcesele adiacente cauzate de alte focare infecțioase de vecinătate sînt mult mai rare. Focarul de vecinătate în producerea abceselor este reprezentat de infecțiile amigdaliene, dentare și ale feții, osteomielita craniului etc. Propagarea infecției se produce fie prin contiguitate, în cazul infecțiilor scalpului sau al osteomielitei craniene, fie pe cale vasculară prin tromboflebită retrogradă, datorită anastomozelor venoase ale feței cu venele cerebrale (Ingham și colab., 1978).

Abcesele metastatice sînt abcesele secundare unei infecții la distanță de encefal, însămînțarea făcîndu-se pe cale sanguină. Această grupă cuprinde două categorii: abcese metastatice apărute în cadrul cardiopatiilor congenitale cianogene și restul abceselor metastatice cu alt punct de plecare (fig. 331).

Abcesele metastatice în cadrul cardiopatiilor congenitale cianogene constituie un grup important din totalitatea abceselor metastatice la copil. În aceste cazuri, germenii plecați de la un focar infecțios din orice parte a organismului au șanse mult mai mari de a produce un abces cerebral. Șuntul cardiac dreapta — stînga, staza venoasă cerebrală și policitemia constituie factori patogeni importanți în producerea abceselor cerebrale. Deoarece constituie o categorie cu implicații etiopatogenice și clinicoterapeutice deosebite, acest grup de abcese va fi studiat într-un capitol separat.

Abcesele metastatice în afara cardiopatiilor congenitale cianogene reprezintă majoritatea cazurilor. Focarul infecțios al acestor abcese metastatice este determinat în ordinea frecvenței de: supurații pleuropulmonare, flegmoane subcutanate, furunculoză, osteomielită, septicemii diverse. Amintim că la adulți abcesele de origine pleuropulmonară domină grupul abceselor metastatice. Patogenic propagarea infecției are loc pe cale arterială. Astfel, embolusul septic lansat direct în circulația mare se va opri la nivelul vaselor cerebrale (Bonnal și colab., 1960). Sediul abceselor metastatice este de obicei în lobul frontal sau în cel parietal sau se pot întîlni abcese multiple.

Abcesele traumatice reprezintă complicațiile septice circumscrise locale ale leziunilor traumatice craniocerebrale. Marea majoritate a acestor abcese survin după traumatisme craniocerebrale deschise, în care există două modalități de propagare a infecției: prin implantare directă, intracerebrală, a germenilor patogeni vehiculați de corpii străini penetranți și prin propagarea din aproape în aproape (continuitate) a germenilor de la o plagă supurată a scalpului, cu sau fără fractură craniană subiacentă. În acest al doilea caz, propagarea agentului patogen este favorizată de anastomozele vasculare dintre scalp, craniu, meninge și creier. Sediul abceselor cerebrale traumatice este în vecinătatea locului de impact.

Abcesele de origine nedeterminată constituie grupul de abcese cerebrale a căror sursă infecţioasă nu este decelabilă clinic. Considerăm că aceste abcese sînt produse în cea mai mare parte tot printr-un mecanism metastatic hematogen, fapt pentru care pledează majoritatea autorilor (Bonnal şi colab., 1960; Arseni şi colab., 1966).

Etiologic, germenii găsiţi în cele 124 de abcese cerebrale, la care s-a făcut examenul bacteriologic, au fost în ordinea frecvenţei: stafilococi, streptococi, pneumococi, colibacili, meningococi. Majoritatea abceselor au fost monomicrobiene. Într-un număr redus de cazuri s-au putut izola asociaţii de germeni, deci abcese polimicrobiene. De asemenea, în unele situaţii culturile nu au arătat prezenţa nici unui agent infecţios.

Anatomie patologică. Sediul abceselor cerebrale este în raport direct cu etiopatogenia lor. Abcesele adiacente sînt localizate lîngă focarul infecţios, adică în lobul temporal şi cerebel pentru cele otogene şi în lobul frontal pentru cele rinogene. Abcesele metastatice şi cele de origine nedeterminată afectează preponderent lobii frontali sau parietali. Abcesele metastatice pot fi deseori profunde, paraventriculare, mai frecvente în emisfera stîngă. Abcesele traumatice sînt localizate în zona de impact a traumatismului craniocerebral deschis. Din cele 134 de abcese cerebrale la copii, 99 erau supratentoriale şi 33 subtentoriale. În două cazuri s-au constatat abcese supra- şi subtentoriale. În două cazuri s-au constatat abcese supra- şi subtentoriale (cerebelos şi frontal; cerebelos şi occipital). Nu am constatat afectarea predominantă a emisferei drepte sau stîngi.

Distribuţia abceselor din seria noastră (134 de cazuri) este prezentată în figura 332. Din aceste date statistice reiese clar că abcesele adia-

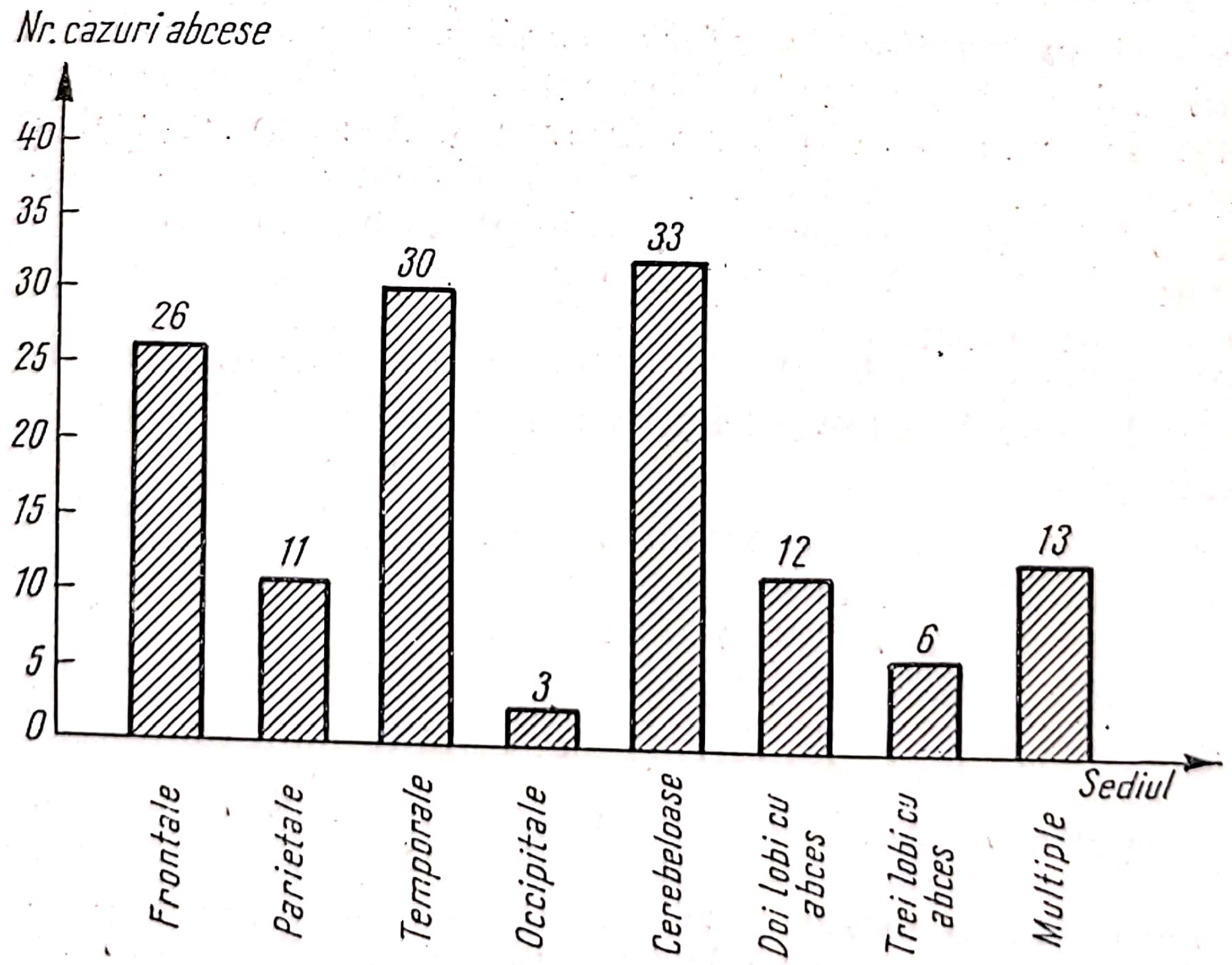

Fig. 332. — Distribuţia abceselor cerebrale după localizare.

cente domină la copil, deoarece pe primul plan al afectării cerebrale se află emisferele cerebeloase, lobul temporal și lobul frontal. Aceste date sînt în concordanță cu cele furnizate de alți autori (Bonnal și colab., 1960; Klein, 1960; Klinger, 1977). Există și posibilitatea, desigur rară, de abces la nivelul trunchiului cerebral (Danziger și colab., 1974; Messina și colab., 1977).

Privitor la forma și numărul abceselor, acestea sînt cuprinse clasic în trei grupe:

— *Abcese cerebrale unice*, cu formă regulată și mărime variabilă, cel mai frecvent întîlnite (96 de cazuri); sînt constatate în abcesele adiacente și traumatice (fig. 333).

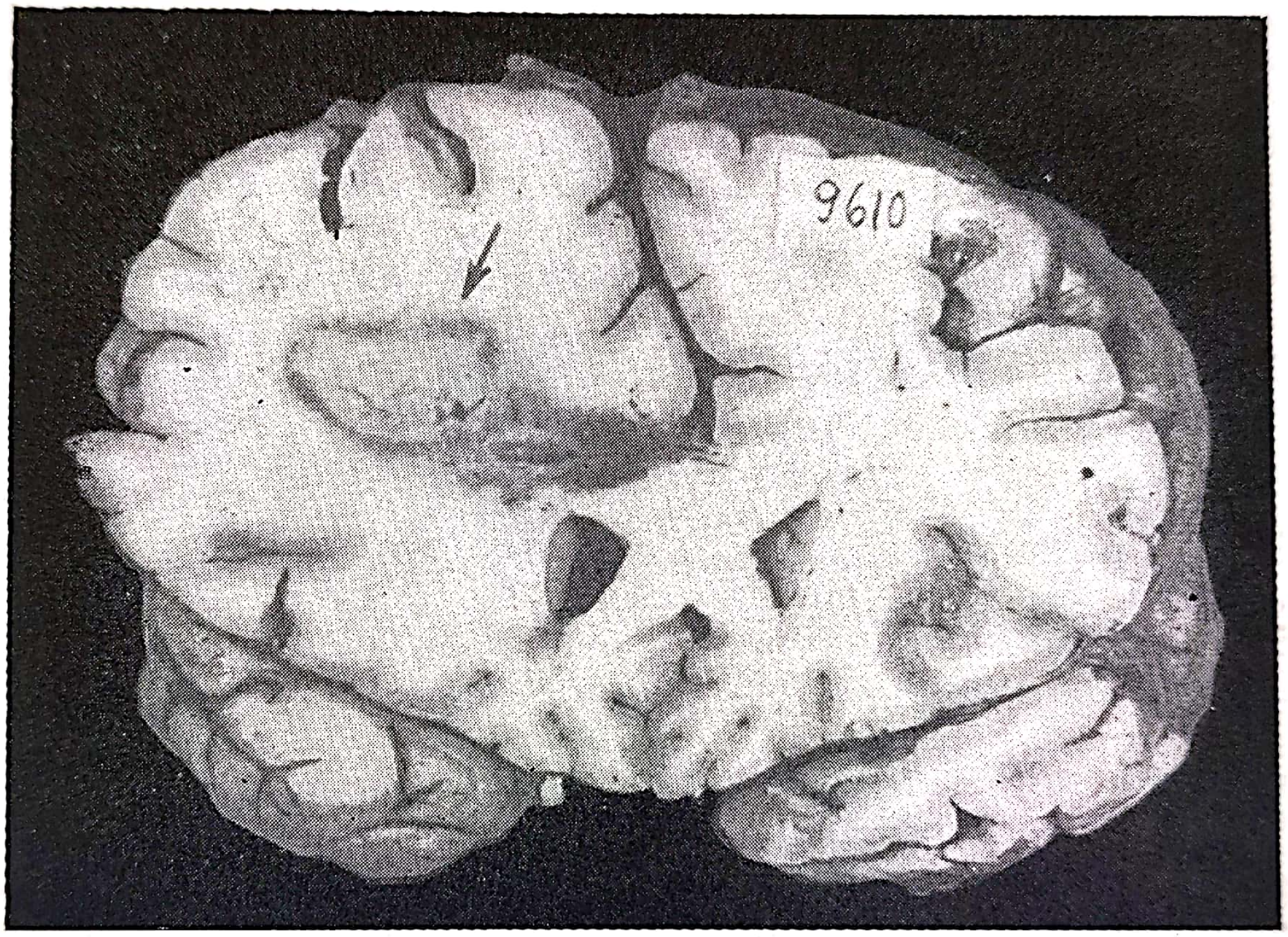

Fig. 333. — Abces cerebral de lob frontal drept. Piesă anatomică.

— *Abcese cerebrale multiloculare*, cu un contur neregulat, cu despărțituri multiple intracavitale și tendință la recidivă, în caz cînd nu sînt extirpate în totalitate (25 de cazuri). După Bonnal și colab. (1960), abcesele multiloculare sînt de fapt abcese multiple acolate. Ele apar cu prioritate în cadrul abceselor metastatice și adiacente (Stephanov, 1978).

— *Abcese cerebrale multiple*, perfect izolate și la distanță unele de altele (13 cazuri). Numărul lor poate fi crescut, fiind invers proporțional cu volumul. Ele aparțin grupului de abcese metastatice. Gros și Vlahovitsch (1960) arată formarea abceselor cerebrale multiple, profunde și superficiale în cazurile severe de septicemie. O situație asemănătoare am întîlnit-o la un pacient ce avea trei abcese: două frontale și unul caudat.

Fazele evolutive de la localizarea infecției cerebrale și pînă la constituirea abcesului cerebral propriu-zis au fost studiate experimental de către diverși autori (Falconer și colab., 1943). Concluziile autorilor sînt că încapsularea abcesului are loc în decurs de trei săptămîni , cu excepția streptococului hemolitic unde definitivarea procesului este mai lentă.

Stadiile evolutive de constituire a abcesului cerebral sînt următoarele : a) *faza de encefalită presupurativă,* care constă într-un aspect echimotic al țesutului nervos (aspect de encefalită acută hemoragică), realizat în fond printr-un ramolisment localizat septic datorită unei tromboze arteriale sau venoase ; b) *faza de abces necolectat sau de encefalită supurativă,* care este marcată prin apariția în centrul focarului de necroză septică a unei zone de puroi neregulate, înconjurate de ramolisment cerebral cu sufuziuni sanguine ; c) *faza de abces colectat,* în care zonele purulente confluează ; abcesul prezintă astfel o cavitate mai mult sau mai puțin regulată, înconjurată de o zonă cerebrală inflamatorie ; d) *faza de abces închistat,* în care zona cerebrală inflamatorie ce înconjură abcesul se organizează într-o capsulă delimitată de țesutul cerebral învecinat. Durata de formare a capsulei este, după Vincent și colab. (1936), de 3 — 8 săptămîni. Închistarea abcesului depinde de virulența germenilor și modul de utilizare a antibioticelor. În perioada antibioterapiei, Bonnal și colab. (1960) relevă că durata de evoluție a abcesului cerebral este de 3 — 4 săptămîni.

Capsula abcesului conține trei straturi constitutive care, dinăuntru în afară, sînt următoarele: *stratul exsudativ* — situat la limita focarului și caracterizat prin abundente celule granuloase și limfocitare, cu dispariția celulelor nervoase; *stratul infiltrativ*, în care predomină infiltrația limfocitară, perivasculară, cu existența, în plus, de mici hemoragii, corpi granuloși, elemente microgliale; *stratul fibrilar* situat la limita cu țesutul nervos înconjurător și care are un suport conjunctivo-glial. Primele două straturi formează mai tîrziu un strat de granulație bogat în vase și fibroblaști. Capsula reprezintă o reacție de apărare contra infecției, dar este o barieră în pătrunderea antibioticelor (Mansuy și colab., 1960). Totodată, capsula poartă răspunderea recidivei abcesului, în caz că ablația ei a fost incompletă. Pericapsular, Bonnal și colab. (1960) constată o zonă de edem cu proliferare glială astrocitară.

Anatomopatologic, abcesele cerebrale la copil au anumite particularități: colecția purulentă este de obicei mai întinsă ca la adult și sub mare tensiune ; peretele abcesului este subțire și fragil, necesitînd un timp mai îndelungat de formare a capsulei ; edemul perifocal este intens, explicînd frecvența și precocitatea fenomenelor de HIC. Din acestea reiese că este iluzoriu să se aștepte formarea capsulei pentru extirparea abcesului, căci de obicei colecția purulentă în tensiune și edemul intens accentuează fenomenele de HIC și forțează intervenția chirurgicală.

Tabloul clinic. Polimorfismul clinic al abceselor cerebrale se explică ușor, datorită localizării lor diferite, modurilor de evoluție variate, care sînt dependente de virulența germenului, de teren, de modul de propagare a infecției, de antibioterapia utilizată.

Debutul afecțiunii este foarte variat la copil, predominînd cîteva tipuri mai caracteristice. Majoritatea abceselor (86) au debutat relativ brusc prin fenomene de HIC — cefalee și vărsături —, asociate de cele mai multe ori cu febră și sindrom meningian. În această formă de debut sînt cuprinse cele mai multe abcese cerebeloase. Abcesele traumatice au avut întotdeauna acest mod de debut, la 2—4 săptămîni după impact. Tot un debut zgomotos au avut un număr de abcese supratentoriale (19), prin crize comițiale, fie generalizate, fie mai ales jacksoniene cu deficite motorii postcritice. Celelalte moduri de debut întîlnite au fost relativ insidioase, manifestîndu-se fie numai prin cefalee, cu accentuarea progresivă şi predominant ipsilaterală, fie prin cefalee şi somnolenţă, sau prin deficit motor cu evoluţie lent progresivă. Cîteva cazuri de abcese cerebeloase (13) au debutat prin tulburări de echilibru şi coordonare. În fine, un număr de abcese cerebeloase (16) au fost descoperite în serviciile ORL, cu ocazia evidării petromastoidiene.

Tabloul clinic în *perioada de stare* este caracterizat prin cele trei mari grupe de semne clasice (triada lui Bergman): sindrom infecţios, sindrom de HIC şi semnele neurologice de focar. Rareori acest tablou clinic a putut fi evidenţiat complet la internare (Arseni şi colab., 1966). Triada clasică completă se întîlneşte la copil de obicei într-o fază foarte avansată de evoluţie a abcesului cerebral. Simptomatologia perioadei de stare constă în următoarele sindroame:

1) *Sindromul infecţios* nu are semn obligator febra (peste 38°C), deşi aceasta este un element important în suspectarea unui abces cerebral. În seria Clinicii de neurochirurgie din Bucureşti febra a fost întîlnită la 1/3 din cazuri, restul copiilor fiind subfebrili sau chiar afebrili. Starea generală a fost alterată în multe cazuri, cu emaciere evidentă şi sindrom infecţios biologic sever (hiperleucocitoză cu polinucleoză, creşterea VSH).

2) *Sindromul de HIC*, în forma sa completă (cu modificări de fund de ochi), a fost întîlnit în 102 cazuri (76,1%). Datorită toleranţei îndelungate a cutiei craniene la copil, simptomele de HIC apar într-o fază avansată a abcesului. Acest fapt este valabil mai ales pentru abcesele supratentoriale decît pentru cele subtentoriale. Uneori, abcesele cerebrale la copil, evoluînd afebril, numai cu semne de HIC şi în necunoaşterea sursei infecţioase primare, sînt considerate tumori cerebrale.

3) *Sindromul neurologic de focar* este deosebit de valoros în contextul clinic, indicînd sediul leziunii cerebrale. Fenomenele neurologice întîlnite în cadrul abceselor cerebrale la copil sînt de tip iritativ şi de tip deficitar. Astfel în perioada de stare, epilepsia a fost întîlnită în 42 de cazuri (31,3%). Crizele comiţiale au fost în special de tip focal şi mai rar generalizate. Deficitele neurologice au fost multiple; în ordinea frecvenţei am constatat: deficit motor de tip pareză, tulburări de vorbire, hemianopsie, tulburări senzitive. Toate cazurile de abcese cerebeloase prezentau tulburări de echilibru şi coordonare. Plasticitatea funcţională a emisferelor cerebrale, cu posibilităţi mari de compensare, explică desigur sărăcia semnelor de localizare în abcesele supratentoriale în comparaţie cu abcesele subtentoriale (cerebeloase).

4) *Sindromul meningian* a fost întîlnit frecvent, 91 de cazuri (67,9%) cu întregul său tablou clinic, de cele mai multe ori fiind asociat cu sindromul de HIC, rareori întîlnindu-se izolat. Clasic se consideră că asocierea unei meningite purulente cu un sindrom neurologic de focalizare este evocatoare pentru un abces cerebral, dar această situaţie implică un prognostic deosebit de grav datorită fisurării abcesului.

5) *Tulburările psihice* sînt frecvente. Toţi autorii remarcă existenţa modificărilor stării de conştienţă. În seria noastră, majoritatea copiilor erau somnolenţi sau obnubilaţi. Mai rar au fost întîlnite stări confuzive,

agitație și comă. Starea de comă, de diferite grade, este în special constatată în abcesele cu evoluție acută sau supraacută (18 cazuri).

Din multitudinea de sindroame ce caracterizează perioada de stare trebuie să dăm o atenție deosebită semnelor neurologice deficitare care, prezente în condițiile unui sindrom infecțios, au o remarcabilă valoare. Acestea, chiar discrete, trebuie cercetate cu perseverență, fiindcă au o valoare deosebită în dirijarea precoce a investigațiilor asupra unei leziuni cerebrale, mult mai mult decît semnele de HIC, generale, vagi și tardive (Arseni și colab., 1966).

Două forme clinice de abcese cerebrale cu particularități deosebite implică o expunere separată : abcesele cerebrale la sugari și abcesele cerebrale la copii cu cardiopatii congenitale cianogene.

Abcesele cerebrale la sugari

Deși rare, abcesele cerebrale ale sugarului sînt deosebit de importante prin particularitățile lor etiopatogenice, clinice și de tratament, care motivează descrierea lor într-un capitol aparte.

În ceea ce privește frecvența, abcesele cerebrale ale sugarului sînt rare, chiar pe statistici largi : Bonnal și colab. (1960), din 547 de cazuri de abcese cerebrale la toate vîrstele, raportează doar 11 cazuri la sugar. Klein (1960) prezintă 39 de observații clinice de abcese cerebrale la copii, dintre care 7 la sugar. Philippe (1969) afirmă că, la sugar, au fost raportate în toată literatura 70 de cazuri. Același autor remarcă extrema raritate a localizării cerebeloase la sugar (doar 1 caz menționat). Hoffman și colab. (1970) comunică 6 cazuri de abcese cerebrale la sugar. În seria Clinicii de neurochirurgie din București, din 134 de abcese la copii, la sugar au fost observate 3 cazuri, în vîrstă de 3 luni,7 luni și 11 luni.

În ceea ce privește patogenia, la sugar domină mecanismul metastatic de formare a abcesului cerebral, avînd ca punct de plecare infecții cutanate, pulmonare și osoase, și mai rar adiacente unei infecții în sfera ORL (Philippe, 1969).

Anatomic, abcesele cerebrale ale sugarului sînt unice și foarte mari (gigante), iar localizarea predominant stîngă este un element ce pledează pentru originea lor metastatică (Bonnal și colab., 1960).

Debutul afecțiunii este marcat prin creșterea de volum exagerată a capului, fapt constatat în toate cazurile (Philippe, 1969). Caracteristic pentru sugar este *intervalul mare de timp* între debut și perioada de stare, uneori peste 4 luni. Aceasta se explică prin toleranța mare a cutiei craniene, care crește concomitent cu dezvoltarea abcesului. Tabloul clinic în *perioada de stare* prezintă următoarele semne :

1) *Sindromul infecțios* este caracterizat prin absența febrei, însă leucocitoza este crescută, apărînd astfel ca un semn major. Dealtfel, Hoffman și colab. (1970) susțin diagnosticul de abces cerebral la sugar pe baza creșterii exagerate a capului în prezența unei hiperleucocitoze.

2) *Sindromul de HIC* este foarte frecvent, dar incomplet (este o formă de hidrocefalie). El se manifestă prin mărirea exagerată a capului, dilatarea venelor craniene și creșterea tensiunii fontanelei anterioare, cu modificări de fund de ochi absente sau tardive.

3) *Sindromul neurologic de localizare* este reprezentat de convulsii, deficite motorii de tip plegie, instalate lent şi progresiv. Absenţa semnelor neurologice de localizare este constantă (Jaillard, 1959). Unii autori aduc ca semn de localizare deformaţia locală a craniului cu bombarea fontanelei anterioare (Philippe, 1969).

4) *Semnele generale* sînt polimorfe, constînd în accese de plîns nemotivat, stagnare ponderală şi întîrziere în dezvoltarea psihomotorie. Aceste semne sînt asemănătoare cu cele din hidrocefalia congenitală, cu care dealtfel se impune diagnosticul diferenţial.

Din expunerea acestui tablou clinic reiese modul de reacţie al sugarului la procesul expansiv endocranian prin creşterea dimensiunilor craniului cu hidrocefalie simptomatică. Este remarcabilă toleranţa îndelungată a fenomenelor de HIC produse de abcesele cerebrale la sugar, uneori de dimensiuni mari. Oricum, hidrocefaliile la sugar, însoţite de semne neurologice iritative sau deficitare, necesită investigaţii neurochirurgicale pentru diferenţierea formelor simptomatice, obstructive, datorate posibil unui abces cerebral.

Evoluţia este deosebit de gravă, căci această toleranţă îndelungată face ca sugarul să fie adus într-o fază tardivă.

Prognosticul abceselor cerebrale la sugar este sumbru, datorită prezentării tardive, nediagnosticarea unei hidrocefalii simptomatice produse de abces şi posibilităţilor scăzute de apărare ale sugarului. Toate cele 3 cazuri din seria noastră au decedat după evacuarea abcesului prin puncţie, fapt raportat şi de alţi autori.

Abcesele cerebrale în cadrul cardiopatiilor congenitale cianogene

Abcesele cerebrale la copiii cu malformaţie cianogenă a cordului reprezintă o formă particulară de abces cerebral atît din cauza problemelor etiopatogenice, cît şi a celor clinice de diagnostic şi tratament.

Primul care emite ideea unui raport etiologic între leziunea congenitală a cordului şi abcesul cerebral este Ballet (1880). Rezolvarea chirurgicală cu succes a unor asemenea situaţii este efectuată mult mai tîrziu (Smolik şi colab., 1946). Frecvenţa numărului de abcese cerebrale la cei cu cardiopatii congenitale stabilită necroptic este, după diferiţi autori, următoarea: 3,7% Hanna (1941); 5,6% Robbins (1945); 13% Maronde (1950). De remarcat că, datele statistice necroptice arată la 100 de decese de bolnavi cu cardiopatii congenitale un număr de 5–10% decese provocate de abcesele cerebrale, faţă de numai 6–7% decese provocate prin endocardită infecţioasă (Gates şi colab., 1947). Frecvenţa abceselor cerebrale asociate cardiopatiei congenitale în raport cu celelalte abcese cerebrale la copii este foarte diferită după diverşi autori. Astfel, aceasta reprezintă 0,6% în seria lui Wertheimer şi colab. (1960); 26% în seria lui McGreal (1962); 6,2% în seria lui Arseni şi colab. (1966). Această discordanţă a frecvenţei se explică fie prin numărul mic de cazuri din seria examinată, fie mai ales prin îndrumarea acestor copii spre serviciile de neurochirurgie.

În seria studiată în cadrul Clinicii de neurochirurgie din Bucureşti am întîlnit 13 abcese cerebrale la copii cu cardiopatii congenitale cianogene. Acestea reprezintă 9,7% din numărul total al abceselor cerebrale

(134). Nu am constatat vreo preponderență de sex în aceste abcese cerebrale, iar vîrsta afectată este între 6 și 15 ani, ceea ce corespunde cu datele din literatură (Matson, 1969). La sugar și copilul mic se remarcă extrema lor raritate (Lallemant, 1962). În general, în literatură sînt raportate cazuri izolate (Greninger și Canet, 1956; Black și colab., 1973). Matson (1969), în seria sa de 28 abcese cerebrale la copii cu cardiopatii congenitale cianogene, prezintă doar două observații sub vîrsta de 3 ani.

Abcesele cerebrale se întîlnesc predominant în *bolile cardiace congenitale cianogene* și mai rar în cele necianogene. Astfel, cel mai frecvent găsim tetrada Fallot, urmînd în ordine: comunicația interventriculară asociată cu alte anomalii cardiace, comunicația interatrială, complexul Eisenmenger, atrezia tricuspidiană, malformația Epstein etc. (Lallemant, 1962).

Toate cazurile studiate aveau semne caracteristice ale cardiopatiei cianogene, clinic, electric și radiografic, și nu au fost explorate prin cateterism cardiac. În toate cazurile, cardiopatia a fost diagnosticată în clinici de pediatrie cu profil de cardiologie.

Patogenia abceselor cerebrale în cardiopatiile congenitale cianogene este deosebit de complexă. În aceste afecțiuni, întreg organismul este supus unui regim circulator deficitar prin șuntarea arteriovenoasă, din care cauză există o hipoxie relativă cronică, cu afectarea predominantă a sistemului nervos central. Se constată astfel o stază venoasă cerebrală, consecutivă încetinirii circulației generale, și o policitemie cu hipervîscozitate sanguină care favorizează trombozarea vaselor mici cerebrale. Șuntul veno-arterial (dreapta — stînga) exclude filtrul pulmonar (funcția fibrinolitică și cea fagocitară ale celulelor alveolare). Microorganismele pătrunse în circulația venoasă ajung în sistemul arterial prin șuntul cardiac dreapta — stînga și sînt răspîndite în circulația arterială sistemică. Microtrombozele și microramolismentele cerebrale oferă un mediu prielnic pentru însămînțarea bacteriană cu formare de tromboflebite (abcese paradoxale). Etapele anatomopatologice de formare a abceselor cerebrale sînt: tromboflebită, infarct cerebral infectat, abces cerebral (Arseni și colab., 1966). Deci, sintetizînd, există doi factori principali în producerea abceselor cerebrale la copiii cu cardiopatii congenitale cianogene (Lallemant, 1962); predispoziția pentru microtromboze și microramolismente cerebrale; existența unei bacteriemii cu manifestare clinică sau subclinică, în condițiile șuntului venoarterial cu evitarea filtrului pulmonar. Arseni și colab. (1972) consideră că însămînțarea bacteriană este primitivă în cazul abceselor cerebrale, dînd o tromboflebită care este substratul anatomopatologic al simptomatologiei de debut. Intervalul de acalmie (trei săptămîni) pînă la agravare reprezintă timpul necesar pentru constituirea capsulei abcesului.

Din cele prezentate reiese că aceste abcese au totdeauna o origine metastatică. În literatură se menționează bacteriologic streptococul și apoi stafilococul, însă cel mai adesea culturile au rămas sterile (Raimondi și colab., 1965). În cazurile seriei noastre studiate nu s-au găsit germeni la examenul bacteriologic.

În privința localizării și a formei abceselor, acestea sînt situate predominant în lobul frontal sau în cel parietal, putîndu-se întîlni forme multiloculare sau multiple. În cazurile seriei Clinicii de neurochirurgie abcesele au fost localizate astfel: cinci în lobul frontal, trei în lobul parietal, două fronto-parietal și două temporal. Într-un caz au existat abcese multiple (două frontale și unul în nucleul caudat), ceea ce este în concordanță cu diseminarea metastatică hematogenă. Remarcăm faptul că toate abcesele cerebrale erau bine delimitate și încapsulate, spre deosebire de cazurile raportate de alți autori (Askenasy și Kosary, 1960), care găsesc ca o particularitate caracterul acut și lipsa capsulei abcesului. Probabil că evoluția cronică se datorește utilizării antibioticelor.

Tabloul clinic, de asemenea, prezintă anumite particularităţi. Debutul este brusc fie prin fenomene de HIC (cel mai frecvent), fie prin epilepsie jacksoniană urmată de hemipareză, fie prin deficit motor. Intervalul de timp între debut şi internare a fost de la două săptămîni pînă la o lună. Acest interval, deseori de acalmie, îl explicăm ca fiind datorită timpului necesar încapsulării abcesului, care este variabil în raport cu natura germenului. *Perioada de stare* a fost dominată în toate cazurile de sindrom intens şi complet de HIC. Acest sindrom este datorat prezenţei abcesului şi a stazei venoase cerebrale cauzate de hipertensiune în circulaţia pulmonară (Arseni şi colab., 1972). Sindromul infecţios este minim sau absent, atît clinic, cît şi biologic. Sindromul neurologic de localizare a fost prezent întotdeauna, dar de intensitate variabilă. Am întîlnit fenomene neurologice iritative (crize jacksoniene) şi mai ales deficitare de tip hemipareză. Sindromul meningian clinic, a fost constatat în toate cazurile. Tulburările psihice sub formă de somnolenţă, obnubilare sau comă au fost constatate în şase cazuri.

Diagnosticul s-a pus prin asocierea datelor clinice, neurologice şi paraclinice neurochirurgicale. În aprecierea diagnosticului de abces cerebral la un copil cu cardiopatie congenitală este necesară cunoaşterea posibilităţii asocierii acestor două afecţiuni în mod etiopatogenic. De cele mai multe ori, aceste cazuri la copii sînt considerate tromboflebite cerebrale sau meningoencefalite. Dificultatea diagnostică este clarificată de examenele paraclinice neurochirurgicale.

Evoluţia abceselor cerebrale în cardiopatiile congenitale la copil este gravă, datorită alterării rapide a stării generale şi a modificării stării de conştienţă pînă la comă.

Prognosticul acestor abcese cerebrale depinde în fond de un diagnostic precoce, îndrumarea şi aplicarea unei terapeutici neurochirurgicale adecvate de urgenţă.

Tratamentul chirurgical aplicat în 12 cazuri (un caz cu abcese cerebrale multiple a decedat preoperator, din cauza stării generale alterate) a avut ca rezultat : un deces intraoperator; două decese în perioada postoperatorie imediată; cinci pacienţi vindecaţi fără sechele şi patru cu sechele neurologice (motorii) şi crize comiţiale focale. Desigur că *rezultatele* depind de starea generală a copilului, de numărul abceselor cerebrale, de tehnica chirurgicală folosită şi de condiţiile moderne de anestezie şi terapie intensivă.

Examene paraclinice. *Datele de laborator* au avut o valoare diagnostică relativă. Astfel, hiperleucocitoza, peste $10\,000/\text{mm}^3$, a fost constatată în 65% din cazuri, cu predominanţa polinuclearelor; în rest, numărul leucocitelor a fost normal sau nesemnificativ. VSH, cu maxima 109/135 a fost găsit crescut în 80% din cazuri.

Examenul LCR a fost efectuat rareori, datorită existenţei sindromului de HIC. În cazurile în care LCR a fost examinat, s-a constatat fie un lichid normal, fie o albuminorahie moderată cu limfocitoză sub 100 elemente/mm^3, fie, mai rar, albuminorahie crescută (peste 1 g$^0/_{00}$), pleiocitoză cu predominanţa polinuclearelor (300 — 1 500 elemente/mm^3). În general, meningita limfocitară bacteriană în prezenţa unui abces cerebral necomunicant cu meningele se consideră reacţie meningiană, reacţie care este mai intensă în abcesele acute (Bonnal şi colab., 1960). Pe măsura încapsulării abcesului, reacţia meningiană diminuează; apariţia unei meningite purulente în această fază arată fisurarea abcesului şi invadarea bacteriană a LCR.

Electroencefalografia este un examen de mare valoare în abcesele cerebrale. În interpretarea traseelor EEG trebuie avute în vedere următoarele: a) în faza de encefalită presupurativă, anomaliile bioelectrice sînt bilaterale şi difuze sau traseele sînt normale; b) în faza de encefalită supurativă, anomaliile sînt lente şi difuze de partea emisferei afectate; c) în faza de abces colectat, modificările EEG sînt date de suferinţa marcată a parenchimului nervos în jurul abceselor. În această fază se poate constata la nivelul abcesului, cînd este superficial, silentium electric sau aplatizarea relativă a traseului. În zona comprimată din jurul abcesului sînt constatate anomalii lente, localizate (fig. 334 şi 335). Undele extrem

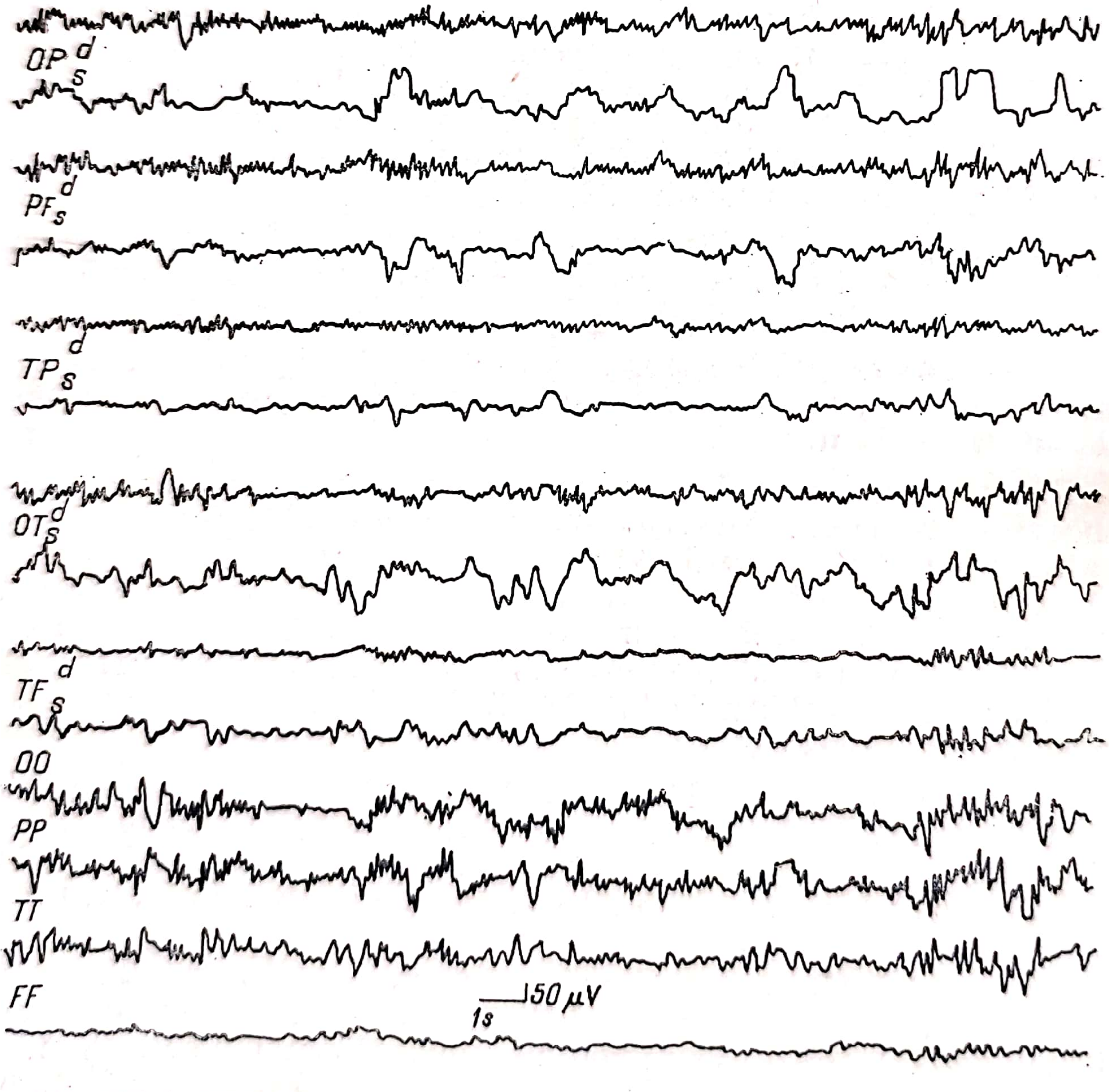

Fig. 334. — EEG. Anomalii bioelectrice difuze de tip Δ şi θ, mult accentuate în regiunea occipitoparietală a emisferei stîngi (abces cerebral parietooccipital stîng).

de lente, supravoltate, des focalizate, sugerează prezenţa unei leziuni rapid expansive, care poate fi un abces cerebral. Anomaliile iritative sînt rare şi puţin marcate în stadiul de abces colectat. La copii, traseele EEG prezintă caracteristic semne marcate de suferinţă cerebrală difuză, traducînd electric marele sindrom de HIC (Arseni şi colab., 1964).

Din cele expuse reiese că EEG este un examen foarte util în indicarea focarului de suferinţă cerebrală, în cazurile noastre arătînd modificări de lateralizare sau focalizare în 90% din abcesele supratentoriale. Abcesele cerebeloase au prezentat modificări bioelectrice difuze. Postoperator, traseele EEG surprind apariţia de elemente iritative, deci acest examen este necesar pentru aplicarea unei terapeutici anticonvulsivante precoce.

ECHO arată în abcesele colectate o deplasare a structurilor liniei mediane, necaracteristică afecţiunii.

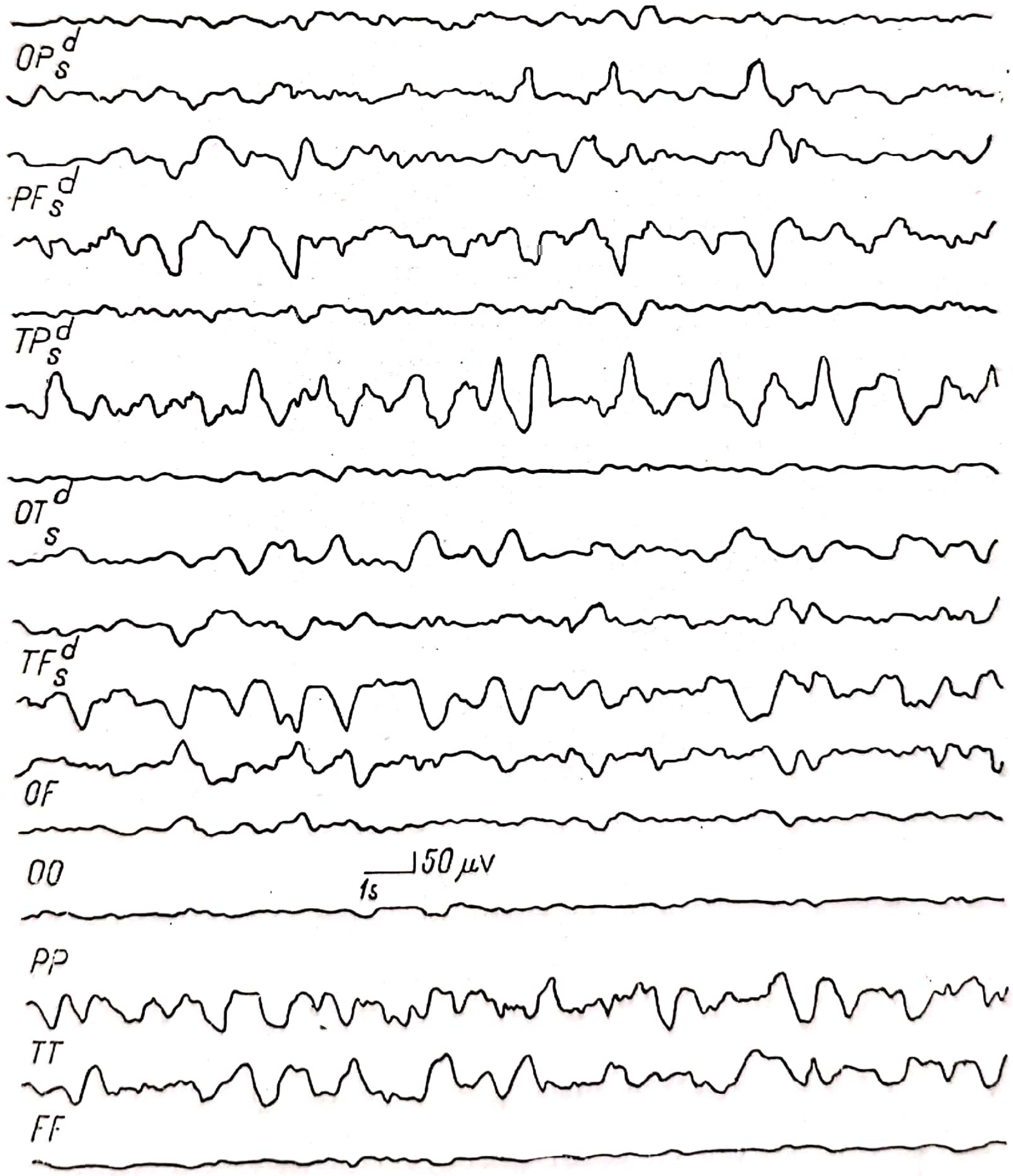

Fig. 335. — Anomalii bioelectrice accentuate de tipul undelor Δ, mono- şi polimorfe, de amplitudine crescută. Se constată o predominanţă a undelor lente în regiunea fronto-temporo-parietală stingă (abces cerebral fronto-temporo-parietal sting).

Radiografia craniană simplă oferă indicații prețioase în stabilirea diagnosticului de abces cerebral. Astfel, radiografic se pot constata o fractură craniană cu sau fără înfundare osoasă, prezența de corpi străini intracranieni, focar de osteomielită și mai ales fenomene de HIC. Weber (1960) constată, uneori, calcificarea intracraniană a pereților abcesului cerebral cronic.

Pneumoencefalografia este periculoasă și contraindicată în abcesele cerebrale.

Ventriculografia a ocupat un loc important în grupul mijloacelor de contrast radiologice prin diagnosticarea abcesului, precizarea sediului și a căii de abord adecvate (fig. 336). Abcesografia a fost realizată prin puncționarea abcesului, evacuarea parțială a conținutului și introducerea de aer (fig. 337). Cu toate avantajele prezentate de ventriculografie, această metodă este periculoasă căci agravează starea generală a copilului prin accentuarea edemului cerebral. De asemenea, puncționarea abcesului este urmată întotdeauna de o posibilă însămînțare cu puroi a encefalului și a sistemului ventricular.

Scintigrafia cerebrală este neconcludentă (23 de cazuri).

Angiografia cerebrală, efectuată sub anestezie generală, reprezintă metoda de elecție practicată curent în diagnosticarea abceselor cerebrale (fig. 338 și 339). Această metodă nu perturbă echilibrul presiunii intracraniene la copii, evidențiază cercul venos din jurul abcesului, localizează exact leziunea și permite un abord chirurgical corect. Modificările angiografice sînt grupate în trei tipuri principale: *deplasările vasculare* — arterele mari sînt deplasate, iar cele terminale descriu curbe concentrice ce delimitează abcesul; *vidul vascular*, care constă într-o arie complet avasculară cu conturul relativ bine delimitat; *cercul venos perifocal*, aprofundat de Pouyanne și colab. (1951), constă într-o imagine venoasă în formă de inel, ce arată injectarea pe timpul capilar-venos a formațiunilor vasculare din jurul abcesului. Acest cerc apare în abcesele încapsulate și este destul de caracteristic ca imagine angiografică.

Tomografia axială computerizată este de un real folos în diagnosticul abceselor cerebrale. Această investigație aduce multiple elemente informaționale, atît în perioada preoperatorie, cît și postoperatorie (Joubert și Stephanov, 1977; Moussa și Dawson, 1978).

Diagnostic. Diagnosticul pozitiv se bazează pe datele de anamneză, ce relevă o infecție otică, sinusală frontală, a tegumentelor și mucoaselor, dentară, osteomielitică sau un traumatism craniocerebral mai ales deschis, în asociație cu datele clinice neurologice (sindrom de HIC, sindrom neurologic de localizare, sindrom meningian, alterarea stării de conștiență), în prezența unui sindrom infecțios clinic și biologic (facultativ). Examenele paraclinice sînt de real folos în diagnosticul pozitiv de abces cerebral și mai ales în localizarea, delimitarea leziunii cerebrale și adoptarea unei tehnici operatorii adecvate.

Diagnosticul diferențial este dificil datorită (Arseni și colab., 1966): datelor anamnestice insuficiente furnizate de către familie, absența unui

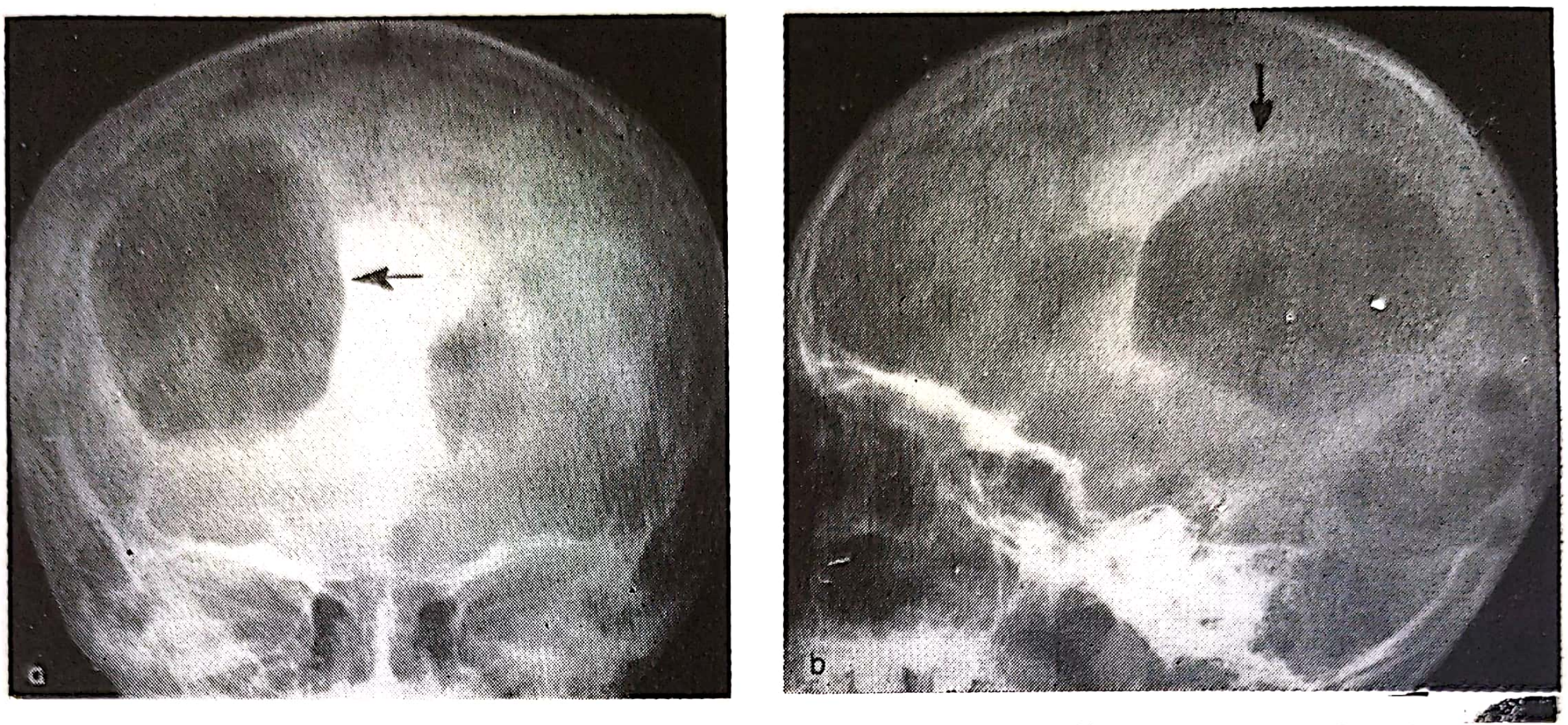

Fig. 336. — Ventriculografie. Se injectează cu aer un abces cerebral situat temporo parieto-occipital dreapta. Sistemul ventricular este deplasat spre stînga :
a, față ; *b*, profil.

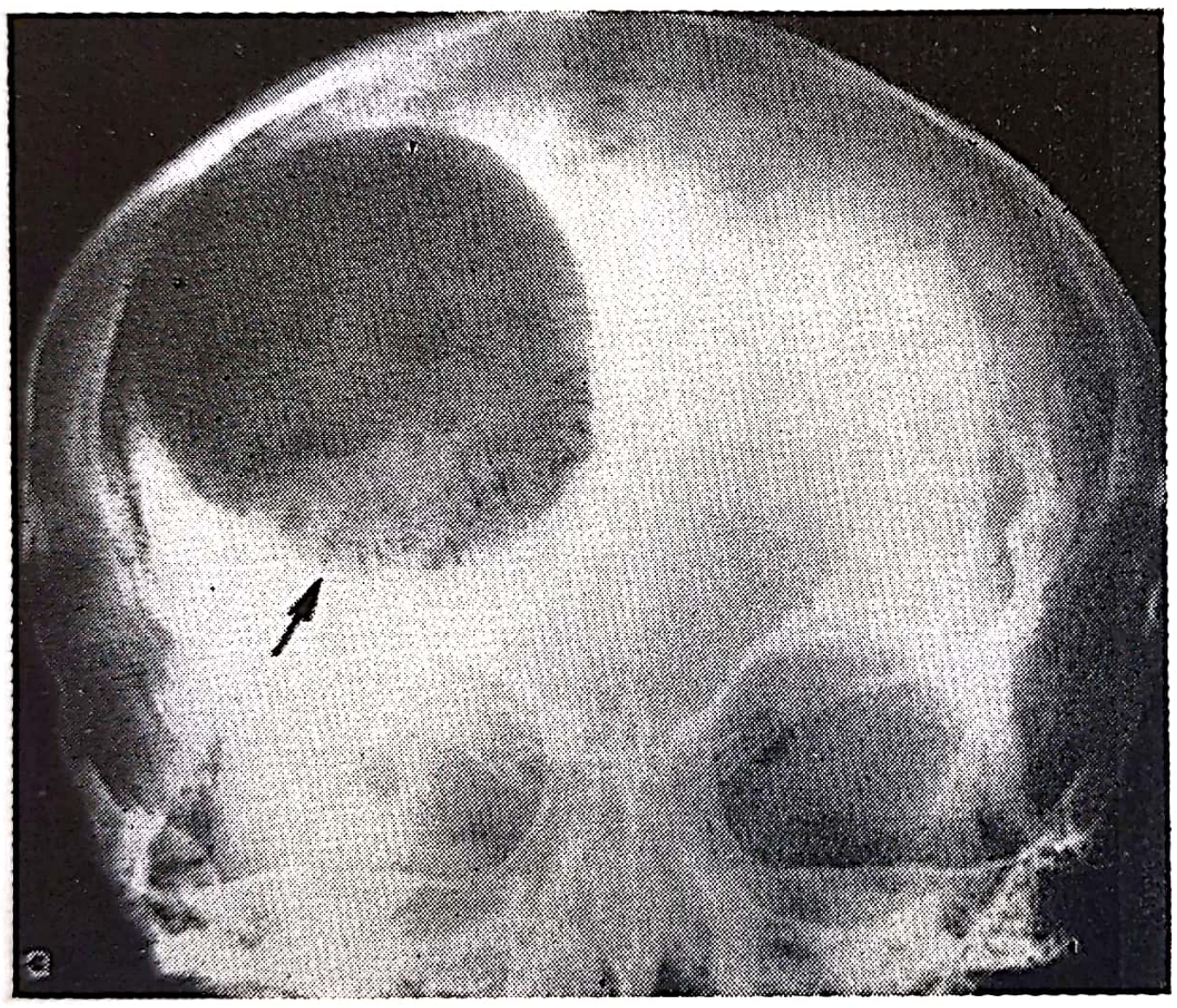

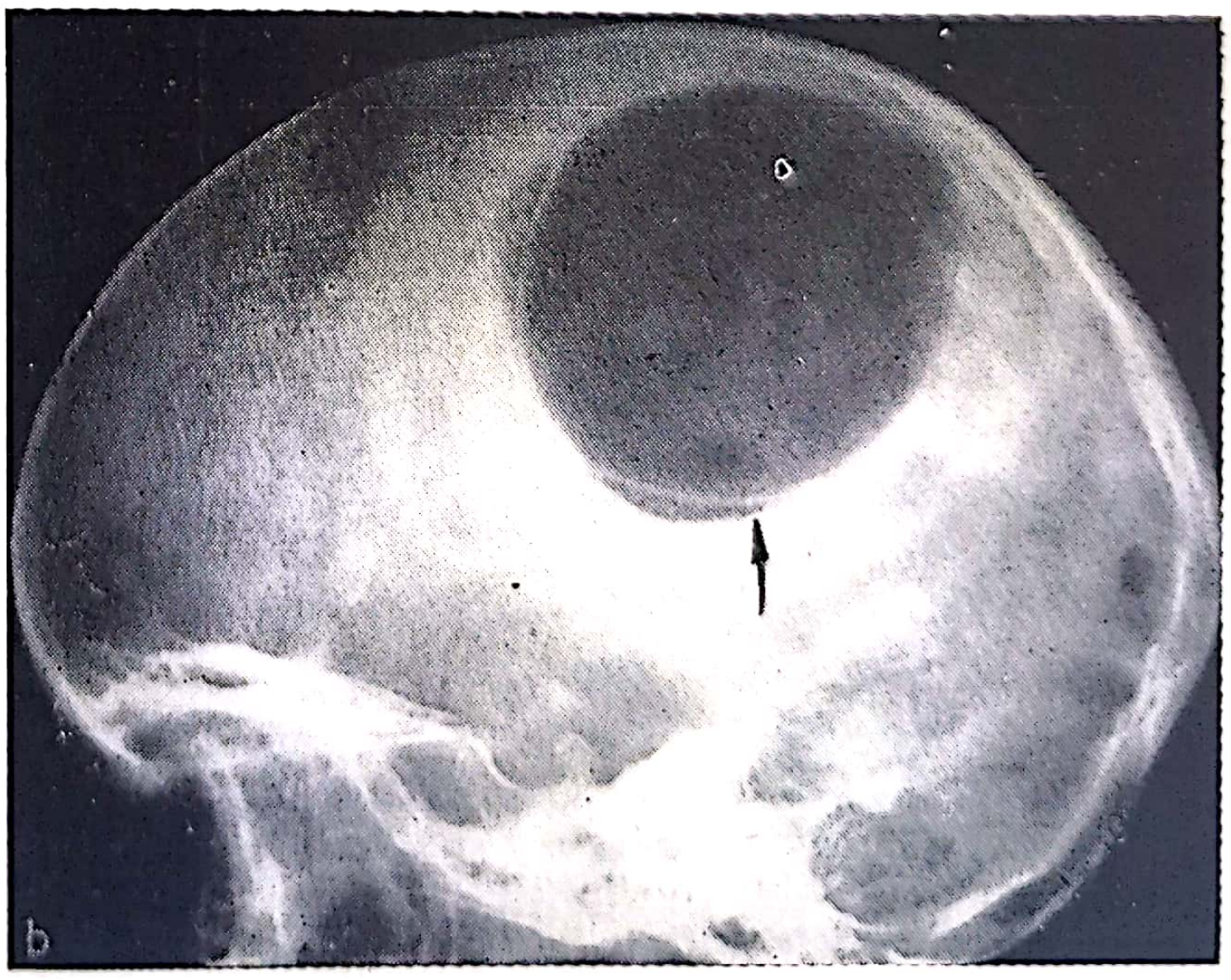

Fig. 337. — Abcesografie. Injectarea cu aer a unui abces cerebral situat parietal dreapta, după evacuarea parțială a conținutului prin puncție :
a, față ; *b*, profil.

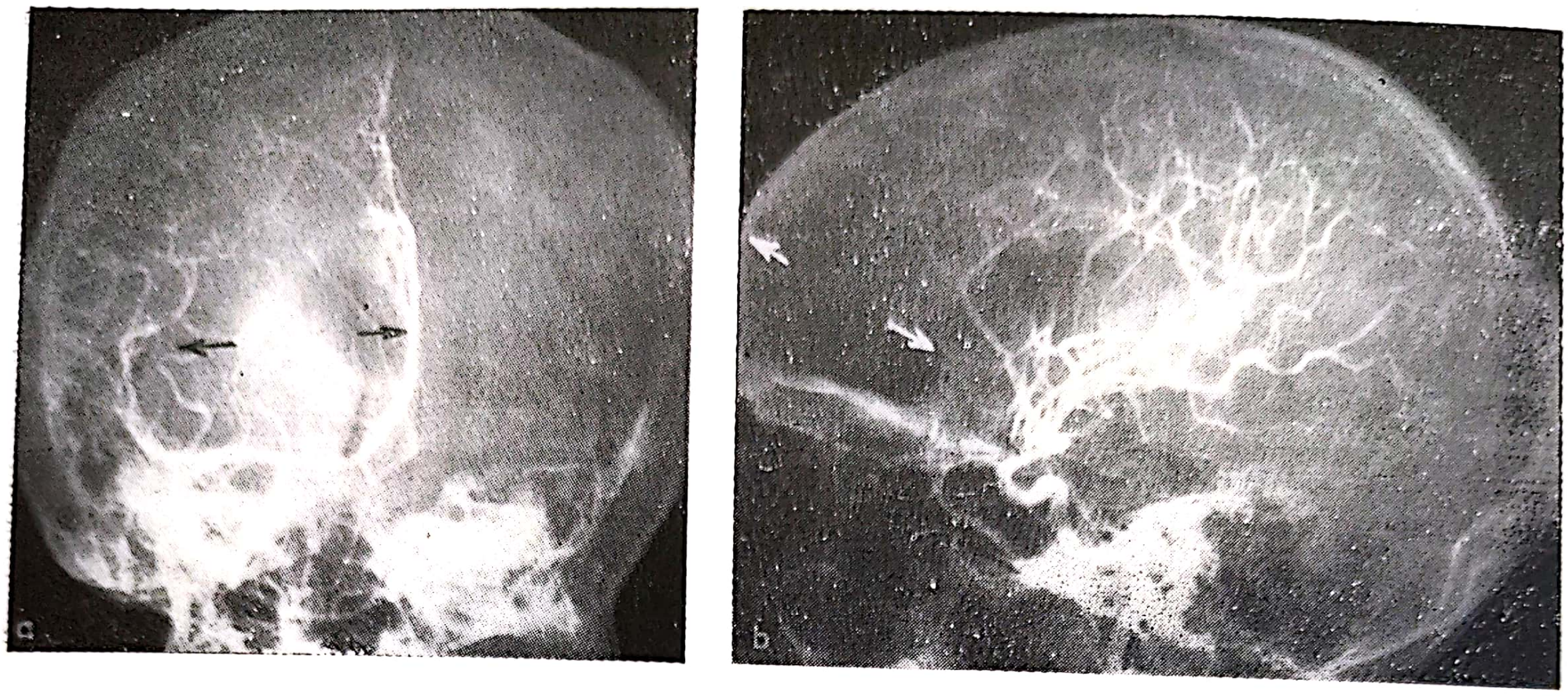

Fig. 338. — Angiografia carotidiană dreaptă evidențiază un proces înlocuitor de spațiu avascular, situat frontal dreapta :
a, față ; *b* profil.

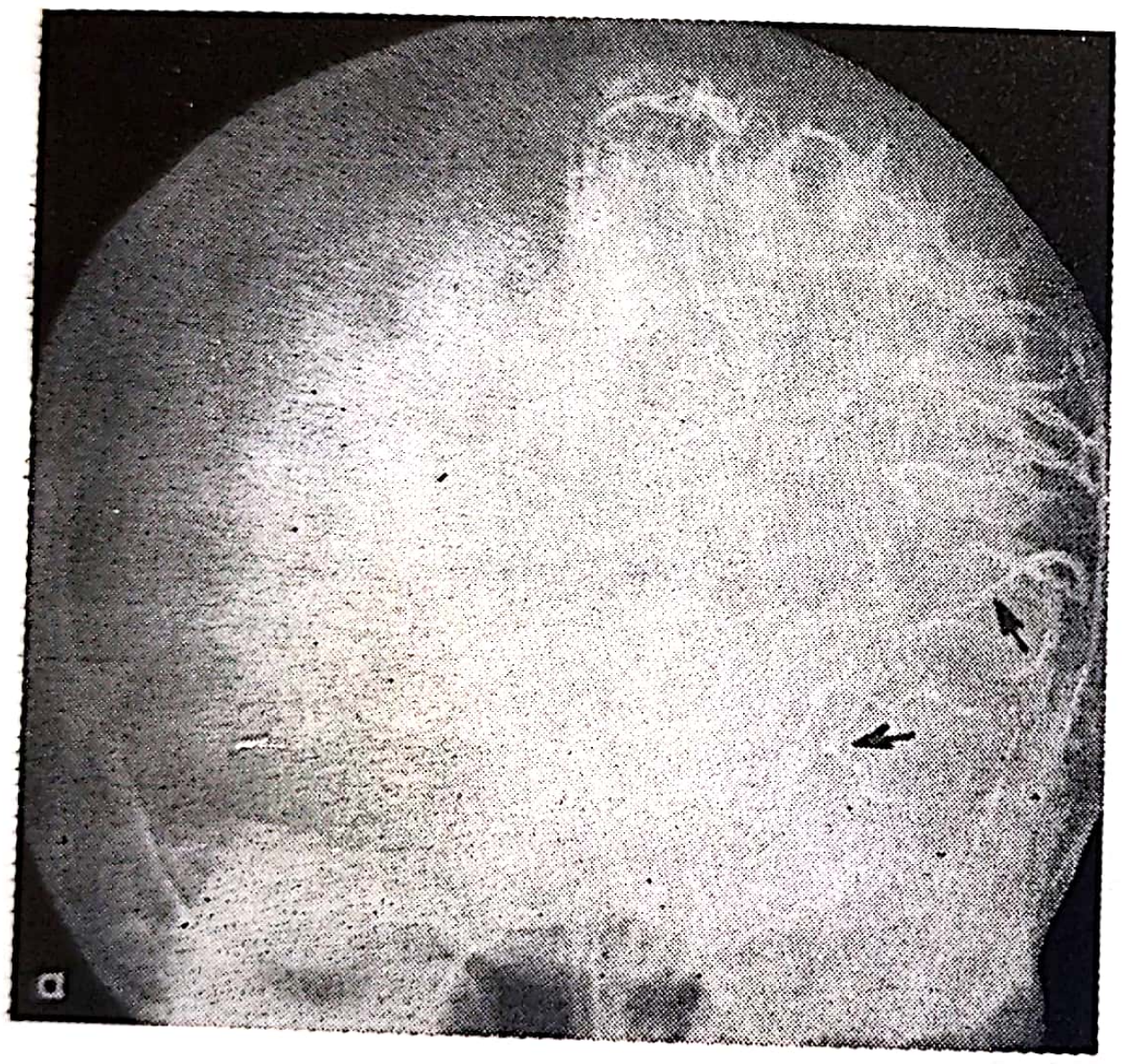

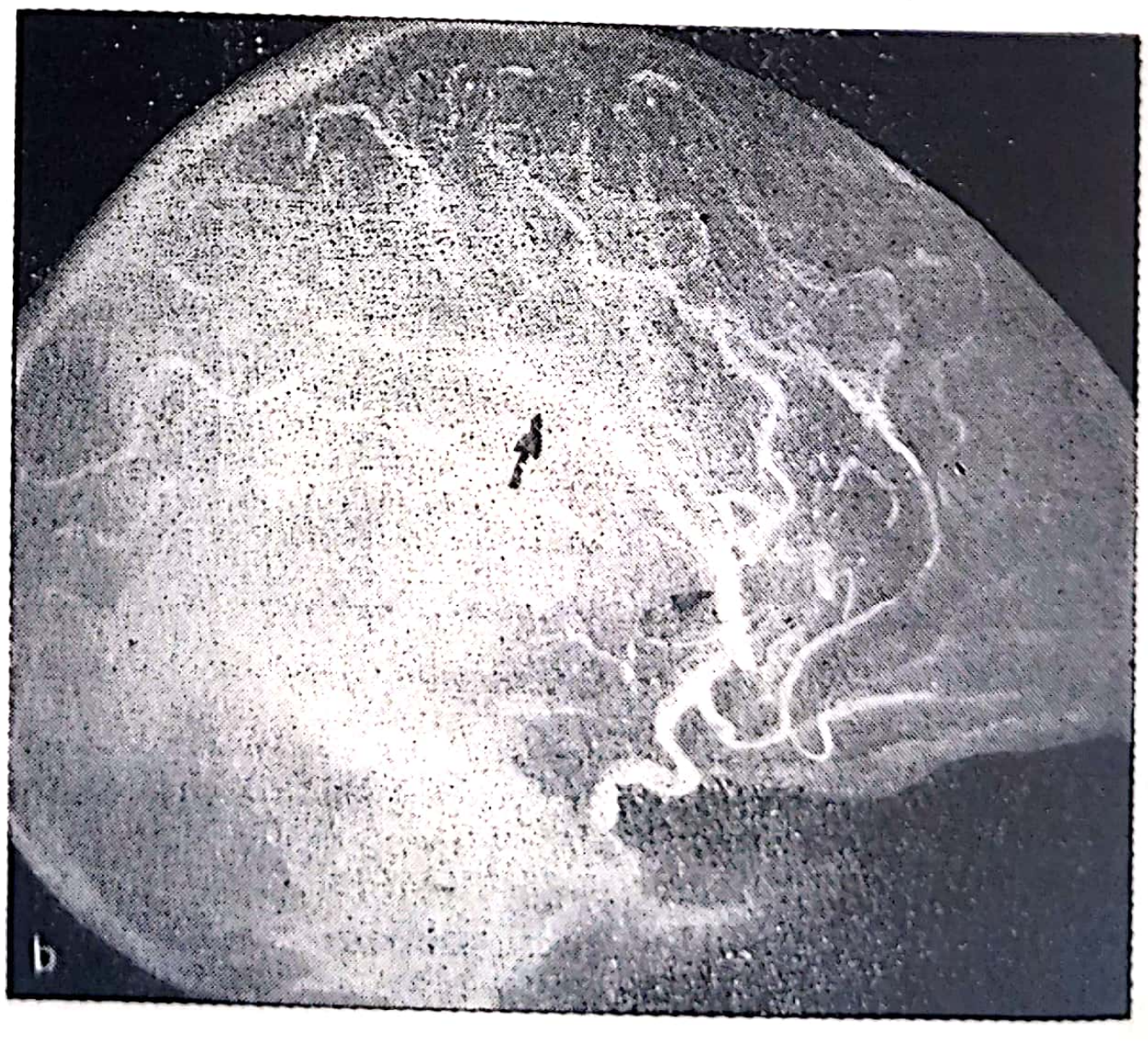

Fig. 339. — Angiografie carotidiană stîngă. Se evidențiază un proces înlocuitor de spațiu situat temporal stînga :
a, față ; *b*, profil.

tablou clinic infecțios, modificării tabloului clinic sub antibiotice, simptomatologiei optice (pseudotumorale) și, în fine, dificultății obținerii de date în examenul clinic datorită necolaborării micului pacient. Principalele probleme de diagnostic diferențial, în cazul seriei noastre, au fost tumorile cerebrale, meningoencefalitele, tromboflebitele cerebrale, hematoamele subdurale și hidrocefalia de natură otică cu leptomeningită bazală. Insistăm asupra diagnosticului diferențial cu meningoencefalitele și tromboflebitele cerebrale, în care examenul clinic neurologic cu urmărirea atentă, alături de examenele paraclinice neurochirurgicale (EEG, ECHO, angiografie), poate preciza existența unui abces cerebral, complicat cu o meningoencefalită sau trombofiebită. Hidrocefalia de natură otică cu leptomeningită bazală reprezintă o problemă dificilă de diagnostic, mai ales la copiii mici. Precizarea se poate face numai într-un serviciu de neurochirurgie, prin folosirea examenelor paraclinice sau chiar explorare chirurgicală.

Evoluție și prognostic. Actualmente, intervenția antibioticelor în tratamentul sindroamelor infecțioase a dus la modificarea tabloului evolutiv al abceselor cerebrale. Cu toate acestea, apariția de germeni rezistenți la antibiotice a produs o relativă creștere a abceselor cerebrale la copii în ultimii 15 ani. Evoluția abcesului cerebral este deosebit de variată, deseori imprevizibilă (Klinger, 1977). Din punct de vedere evolutiv, abcesele pot îmbrăca forma clinică acută, subacută sau cronică. La copil, datorită antibioterapiei, domină în general formele acute și subacute. Rareori există posibilitatea evoluției clasice lente spre încapsulare și calcificare tardivă (Weber, 1960). Ceea ce trebuie să avem în vedere este faptul că, în orice moment al evoluției sale, abcesul se poate agrava brusc, periclitînd viața copilului fie prin ruptură, fie printr-un sindrom de angajare (datorită edemului cerebral perifocal). Rezultă că abcesul cerebral constituie o urgență chirurgicală.

Prognosticul abceselor cerebrale depinde de : vîrstă (sugarii au un prognostic grav) ; forma și numărul abceselor ; tipul patogenic de abces cerebral, sediul și mărimea abcesului ; stadiul evolutiv al afecțiunii ; flora microbiană ; starea generală a copilului ; asociația cu alte afecțiuni (cardiopatii congenitale cianogene) ; diagnostic precoce și intervenție chirurgicală adecvată în timp util.

Tratament. Obiectivele tratamentului abceselor cerebrale la copil sînt : evacuarea chirurgicală a abcesului, antibioterapia, tratamentul antiedematos și medicația postoperatorie.

Tratamentul chirurgical reprezintă o urgență chiar la copilul cu stare generală bună. Modul de abordare cunoscut a constat în trei mari metode : puncții evacuatoare repetate, drenajul abcesului și ablația în totalitate a colecției purulente. În perioada preantibiotică s-a folosit puncția evacuatorie repetată cu rezultate defavorabile. De asemenea, această metodă are dezavantajul că nu poate detecta abcesele multiple sau multiloculare și mai ales lasă pe loc capsula abcesului generatoare de posibile meningite sau de recidiva abcesului. Nu am folosit metoda drenajului abcesului la nici un caz.

Metoda chirurgicală cu care am obţinut rezultate bune a constat în ablaţia în totalitate a abcesului cerebral, indiferent de starea copilului. Ablaţia abcesului s-a făcut în bloc (fig. 340) ori de cîte ori a fost posibil sau prin aspirarea completă a colecţiei purulente cu ridicarea în totalitate a capsulei. În aceste condiţii, închiderea plăgii operatorii s-a făcut „per primam". Pentru abord am folosit voletul osteoplastic centrat în regiunea abcesului.

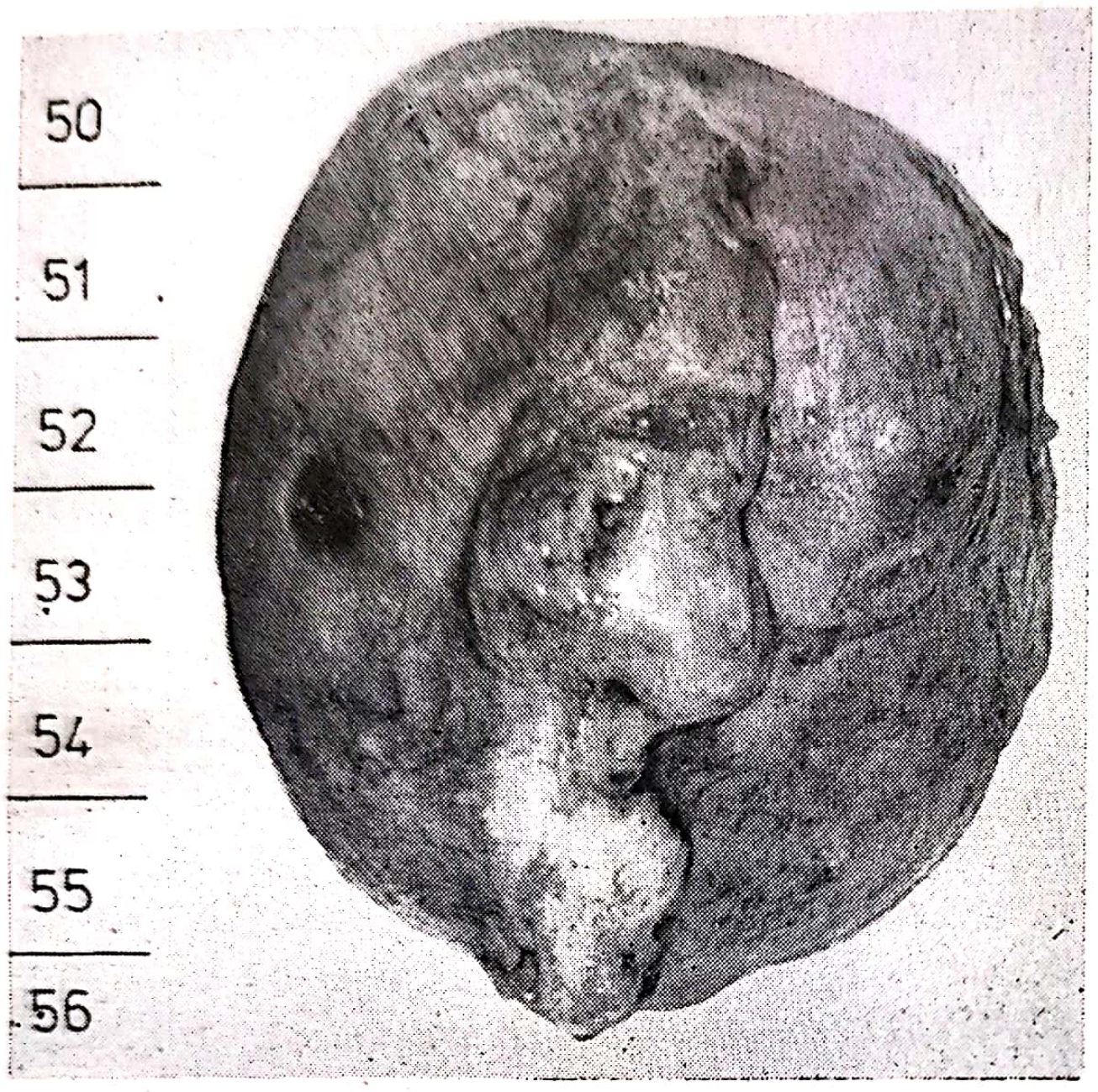

Fig. 340. — Abces cerebral ablat în totalitate. Piesă operatorie.

Tratamentul antibiotic s-a instituit imediat ce s-a suspectat diagnosticul de abces cerebral, deci în preoperator, continuîndu-se în perioada postoperatorie. Antibioterapia a fost efectuată după datele furnizate de antibiogramă. În caz de culturi sterile am aplicat antibioterapie cu efect larg. În general folosim o asociaţie de 2 — 3 antibiotece. De multe ori, focarul infecţios local ne-a furnizat date în aplicarea acestui tratament.

Terapia antiedematoasă a fost adoptată de la caz la caz, folosindu-se soluţii hipertonice de glucoză şi mai ales manitol soluţie 20% (doză 0,5—1,5 g/kg corp/24 ore) cu rezultate bune. Manitolul se poate aplica preoperator, dar are rezultate evidente, mai ales intraoperator, prin efectul său rapid şi fără „rebound". Diureticele de tip furosemid au fost de asemenea eficiente la copil.

Medicaţia postoperatorie a constat în corticoterapie şi tratament anticonvulsivant, desigur în asociaţie cu tratamentul antibiotic. Am folosit postoperator corticoterapia cu rolul antiedematos, antiinflamator şi de prevenire a cicatricelor epileptogene. Terapia anticonvulsivantă a fost aplicată la toţi copiii operaţi. Aceasta o considerăm utilă, deoarece traseele EEG au arătat postoperator anomalii iritative la mulţi copii, chiar dacă aceştia nu prezentau clinic crize comiţiale.

În legătură cu aplicarea tratamentului abcesului cerebral trebuie discutate două probleme. Prima o constituie recidivele care ne-au fost

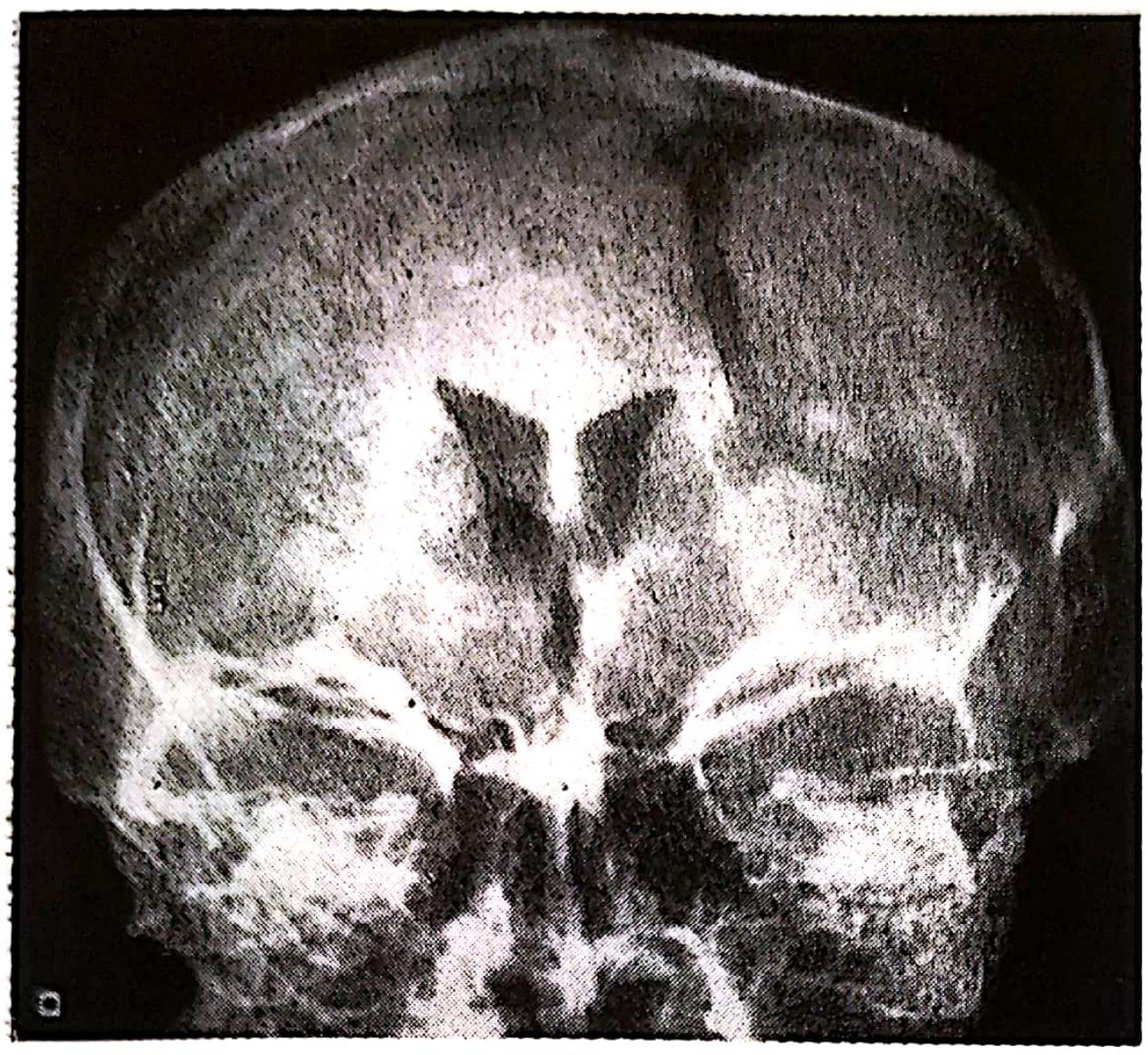

Fig. 341. — PEG într-un caz de abces cerebral frontal drept operat. Ușoară asimetrie ventriculară. Se observă voletul fixat frontal dreapta : *a*, față ; *b*, profil.

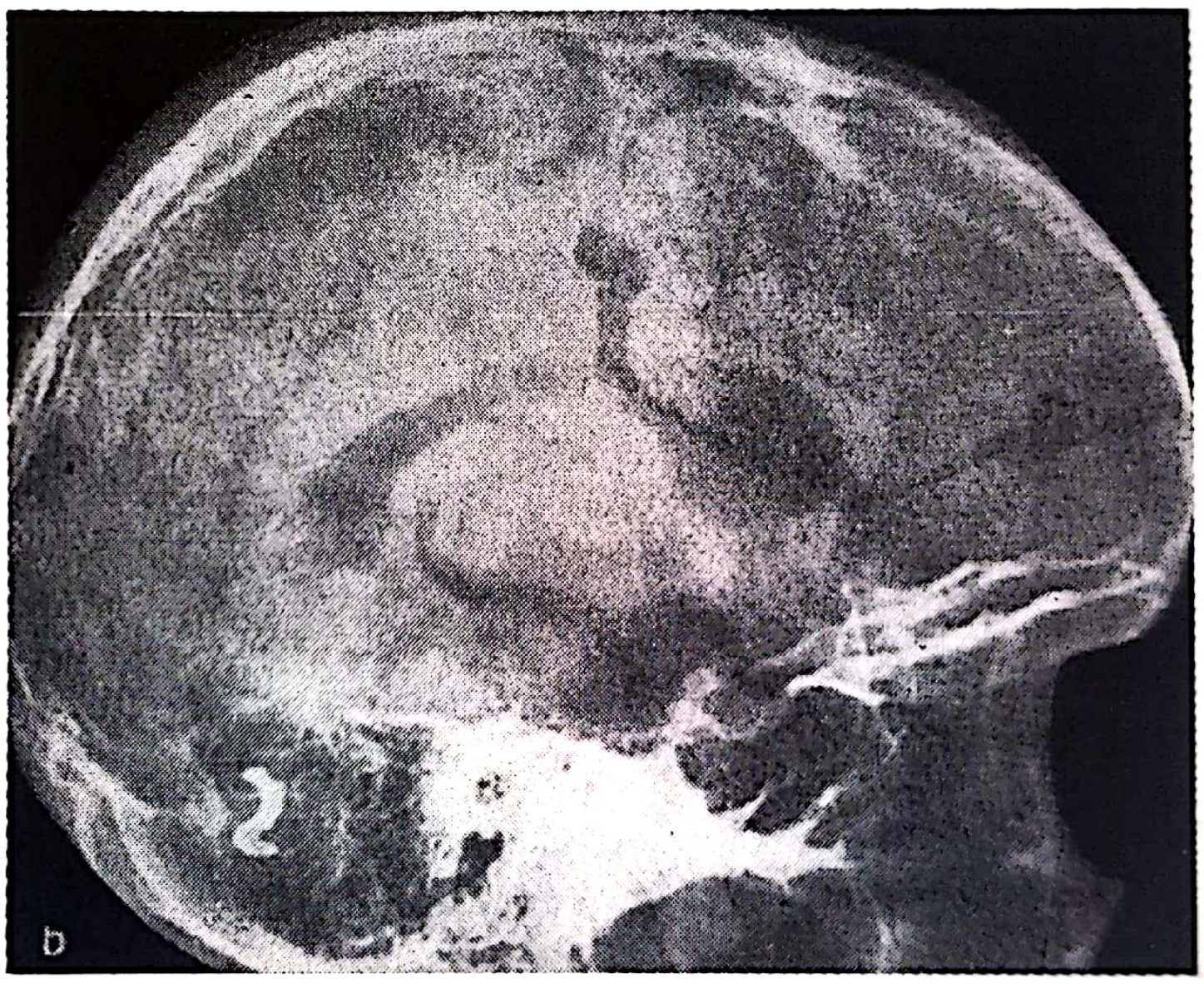

furnizate de neglijarea asanării focarului infecțios otomastoidian. Deci, după operația de abces cerebral adiacent este necesară dirijarea către serviciile ORL pentru asanarea focarelor infecțioase primare. A doua problemă este terapeutica deosebită a copiilor în comă de diferite grade. Atitudinea folosită a fost de intervenție chirurgicală, neconsiderînd cazurile pierdute, chiar în această stare.

Rezultate. Rezultatele terapeutice în abcesele cerebrale ale seriei Clinicii de neurochirurgie din București (134 de cazuri) au fost : 122 copii operați (dintre care 18 decedați, 79 vindecați și 25 cu sechele neuropsihice) și 12 decedați preoperator (aduși în stadiul tardiv de comă profundă).

Rezultatele chirurgicale în abcesele cerebrale depind de foarte mulți factori : vîrsta copilului, mărimea, numărul și situația abcesului, stadiul evolutiv al abcesului, starea generală a pacientului, flora microbiană etc. Totuși, considerăm că trei elemente majore au influențat modificarea rezultatelor în abcesele cerebrale la copii și anume: a) antibioterapia care a scăzut evident mortalitatea; meningoencefalitele, ce reprezentau o complicație redutabilă în perioada preantibiotică, pot fi tratate eficient la ora actuală; b) diagnosticul precoce cu trimitere în timp util, care a îmbunătățit mult prognosticul vital și funcțional; c) tehnicile chirurgicale actuale de abord larg, cu ablație în totalitate, posibile în condițiile unei anestezii și terapii intensive moderne, care au dus la rezultate deosebit de favorabile în abcesele cerebrale (fig. 341).

Sechelele postoperatorii au constat în deficite neurologice și crize comițiale. Deficitele neurologice în ordinea frecvenței au fost: hemipareze, tulburări de vorbire, tulburări de sensibilitate, hemianopsie omonimă. Privitor la crizele comițiale, acestea au o frecvență mult mai mică la copii în comparație cu adulții. Tratamentul deficitelor neurologice (motorii) a constat în aplicarea, imediat postoperator, de kineziterapie și vitaminoterapie, care au fost continuate mult timp după externare, pentru o recuperare funcțională cît mai bună. Pentru a preveni sechelele comițiale s-a aplicat cu rezultate favorabile medicația anticonvulsivantă cel puțin 6 luni, care se suprimă după acest interval dacă nu apar elemente comițiale clinice sau electrice.

Particularitățile abceselor cerebrale

1) Abcesele adiacente domină din numărul total de abcese cerebrale.

2) Debutul acut este frecvent prin fenomene de HIC, prin crize comițiale sau prin sindrom meningian.

3) Sindromul neurologic de localizare este deseori minim și trebuie cercetat cu perseverență.

4) Craniul copilului cedează treptat în faza dezvoltării abcesului cerebral, ceea ce întîrzie apariția semnelor clinice clasice.

5) Sindromul infecțios este deseori absent, ceea ce îngreuiează mult diagnosticul.

6) Abcesele cerebrale la sugar și în cadrul cardiopatiilor cianogene congenitale reprezintă forme clinice cu totul particulare.

7) Diagnosticul diferențial se impune cu meningoencefalitele și tromboflebitele cerebrale.

8) Formele acute sînt frecvente la copil, astfel că abcesul la această vîrstă reprezintă o urgență chirurgicală.

9) Epilepsia postoperatorie are o frecvență mult mai mică decît la adult.

10) EEG furnizează date deosebit de valoroase în abcesele cerebrale la copil.

11) Evoluția postoperatorie este bună în condițiile neurochirurgiei moderne, cu recuperare funcțională marcată sau totală.

Abcesele intramedulare

Abcesele intramedulare la copii sînt extrem de rare. Prima observație de abces intramedular îi aparține lui Hart (1830). În literatura medicală, publicațiile privitoare la abcesul intramedular sînt rare și pe cazuri izolate (Woltmann și Adson, 1926). În perioada modernă a neurochirurgiei, observațiile din literatură privitoare la abcesul intramedular devin mai frecvente, odată cu diagnosticarea și tratarea chirurgicală a acestei afecțiuni (Ameli, 1948; Mount, 1949; Dutton și Alexander, 1954; Walker și Dyke, 1936; Weber, 1955; Betty și Lorber, 1963). În 1966, Tazi adună din literatură 17 asemenea observații la copil, la care adaugă un caz personal, făcînd o sinteză etiopatogenică clinică și terapeutică asupra acestei afecțiuni. În Clinica de neurochirurgie din București, în perioada 1936—1978, am întîlnit un singur abces intramedular la nivel lombar, față de 134 de abcese cerebrale.

Etiopatogenie. După Tazi (1966), abcesul intramedular afectează toate grupele de vîrstă la copil, dar cu predominanță la copiii sub 5 ani (10 cazuri din 17). În seria acestui autor, fetele au suferit mai des de această afecțiune (11 cazuri din 17), ceea ce este în contradicție cu datele susținute la adulți de Lepoire și colab. (1961). De fapt, seriile actuale sînt încă insuficiente pentru a trage concluzii privitoare la preponderența pe vreo grupă de vîrstă sau afectare predilectă a vreunui sex.

La sugar și copilul mic sînt publicate observații sporadice în literatura de specialitate (Wolff, 1909; Walker și Dyke, 1936; Arzt, 1944; Betty și Lorber, 1963). Un studiu complet asupra abceselor intramedulare, insistînd asupra cazurilor la sugar și copilul mic, este efectuat recent de Ditullio (1977).

Patogenic, există trei posibilități de producere a abcesului intramedular: a) abcese intramedulare de vecinătate — de la un focar infecțios laterovertebral sau prin propagarea infecției de-a lungul traiectului unui sinus dermal congenital (Mount, 1949); b) abcese intramedulare metastatice — pe locul secund ca frecvență, cu punct de plecare de la un focar infecțios pulmonar sau cardiac și mai rar renal; c) abcese intramedulare de origine nedeterminată, în care nu s-a putut pune în evidență focarul primitiv infecțios, dar care cel mai probabil sînt metastatice.

Propagarea infecției de la aceste focare de vecinătate sau de la distanță are loc, după Lepoire și colab. (1961), pe cale arterială, venoasă și limfatică. Desigur, calea arterială este responsabilă de abcesele metastatice, în timp ce celelalte joacă rol în producerea abceselor de vecinătate. Ditullio (1977) insistă în mod deosebit asupra abcesului intramedular la sugar și copilul mic, produs fie prin contiguitate, fie prin metastază hematogenă septică cu punct de plecare bronhopulmonar. Același autor sintetizează 7 cazuri de sinusuri dermale infectate, cu producere de abces intramedular și menționate sporadic de diferiți autori (Mount, 1949; Matson și Jerva, 1966; El Gindi și Fairburn, 1969). Germenii patogeni evidențiați au fost, în ordine, streptococ, stafilococ, colibacil și proteus. Deseori, culturile au rămas sterile.

Raritatea abceselor intramedulare față de cele cerebrale este explicată patogenic prin calibrul vaselor ce merg spre măduvă, mult inferior fluxului carotidian; al vaselor ce merg spre măduvă față de fluxul direct cerebral; prin raritatea traumatismelor vertebromedulare deschise în comparație cu cele craniocerebrale; în fine, prin lipsa contactului măduvei cu cavități purtătoare de infecții cronice (otice și sinusale).

Tabloul clinic. Simptomatologia abcesului intramedular este deosebit de polimorfă, semnele de meningită supurată trecînd pe primul plan. De obicei, după o perioadă scurtă de rahialgii dorsale sau lombare, în prezența unui sindrom infecțios clinic și biologic, apar semne de compresiune medulară.

După forma clinică evolutivă, abcesele intramedulare au fost împărțite în: acute, subacute și cronice. Formele acute sînt întotdeauna apanajul abceselor metastatice. Ele au un debut brusc prin rahialgii violente, cu sindrom infecțios, după care rapid se instalează fenomenele de lezare medulară (deficit motor, tulburări de sensibilitate, tulburări sfincteriene). Toți autorii insistă asupra instalării rapide a paraplegiei, deci aceste forme constituie urgențe chirurgicale. Formele subacute se caracterizează prin instalarea treptată a tabloului clinic și prin atingere medulară mai puțin marcată. Formele cronice sînt excepționale la copil.

Sediul de predilecție al abcesului intramedular este măduva toracală și mai rar cea lombară. De obicei, abcesul este unic, totuși s-au constatat și cazuri de abcese multiple. Cazul studiat a constat într-un abces toracal inferior produs de către un focar infecțios de vecinătate. Forma clinică a fost subacută, iar intervenția operatorie efectuată a dus la o recuperare funcțională importantă.

Diagnostic. Preoperator, diagnosticul pozitiv este dificil de făcut în absența cunoașterii etiologiei infecțioase. În cazul prezenței triadei: focar infecțios de vecinătate cu sindrom infecțios clinic și biologic, rahialgii intense și semne de afectare medulară putem suspecta un abces intramedular. Triada diagnostică clinică, după Tazi (1966), constă în: sindrom infecțios, sindrom dureros, sindrom paraplegic. Examenele paraclinice ne furnizează o hiperalbuminorahie cu pleiocitoză cu polinucleare, la manometrie se constată blocaj parțial sau total, iar migrarea de lipiodol arată de obicei un stoc total sau parțial. Diagnosticul diferențial se impune cu toate compresiunile medulare cu evoluție acută sau subacută.

Evoluție și prognostic. Acestea sînt influențate în mod deosebit de introducerea antibioterapiei. Toate cazurile tratate în perioada antibiotică au avut o evoluție favorabilă, spre deosebire de cele anterioare.

Prognosticul vital în epoca modernă este bun. Prognosticul funcțional depinde de diagnosticarea cît mai precoce și de intervenția în timp util pentru a preveni distrugerea formațiunilor medulare.

Tratament. Tratamentul este chirurgical, constînd în laminectomie cu incizia longitudinală a măduvei, evacuarea abcesului sub antibioterapie susținută. Se contraindică lăsarea de antibiotice în cavitatea abcesului. Rezultatele sînt în general favorabile. În cazul operației în timp util se constată o recuperare funcțională deosebit de bună. După Lepoire și colab. (1961), rezultatele bune la copii se datoresc absenței leziunilor osoase de vecinătate și caracterului localizat al abcesului intramedular.

Particularitățile abceselor intramedulare

1) Abcesele intramedulare la copil sînt extrem de rare.

2) Existența unui sinus dermal pledează pentru pătrunderea germenilor și producerea unui abces intramedular.

3) Abcesele sînt de obicei unice și cu caracter localizat.

4) Deseori, abcesele intramedulare îmbracă forma acută.

5) Intervenția operatorie efectuată în timp util conduce la un prognostic favorabil.

Empiemul subdural

Empiemul subdural reprezintă o colecție purulentă cu etiologie variată, situată în spațiul subdural. Pentru denumirea acestei afecțiuni au fost utilizați și alți termeni, ca : abces subdural, pahimeningită purulentă, abces intradural, colecție purulentă subdurală (Dereymaeker și colab., 1961). Lepoire și colab. (1963) diferențiază empiemul subdural (colecție difuză) de abcesul subdural (colecție delimitată), fapt cu care nu sîntem de acord, deoarece difuzarea sau limitarea colecției ține de evoluție.

Primele studii etiopatogenice și clinice apar abia în secolul al XIX-lea, dar adevărata sinteză anatomoclinică a empiemului subdural este făcută mai tîrziu (Hecquet, 1934 ; Kubik și Adams, 1943 ; Courville, 1944). Treptat, observațiile privitoare la empiemul subdural se înmulțesc, totodată apărînd în literatură publicații referitoare numai la copii (Matson, 1969). Odată cu folosirea antibioticelor, această afecțiune, „mai de temut ca abcesul cerebral" (Le Beau, 1949), capătă cu totul alt aspect. De asemenea, găsirea de tehnici chirurgicale corespunzătoare a îmbunătățit mult prognosticul empiemului subdural (Arseni și colab., 1970).

Empiemul subdural este o afecțiune rară la copil. Astfel, în Clinica de neurochirurgie din București, în perioada 1936 — 1978, au fost diagnosticați 16 copii, între 0 și 16 ani, cu empiem subdural.

Etiopatogenic. În general, empiemul subdural apare la orice vîrstă, însă cu predominanță spre vîrstele tinere (Yashwant și Nerendra, 1970). Aceasta se explică prin faptul că spațiul subdural este expus des la infecții adiacente (otice, sinusale), deosebit de frecvente la aceste vîrste. Empiemele subdurale s-au întîlnit preferențial la copii peste 11 ani. În cazurile seriei noastre studiate, 11 copii erau între 12 și 16 ani. Sexul preponderent afectat este cel masculin (9 băieți ; 2 fete).

La sugar și copilul mic empiemele subdurale, chiar pe serii largi, sînt menționate doar sporadic (Bhandari și Sarkari, 1970 ; Torres și colab., 1970). În seria expusă anterior trei cazuri au fost diagnosticate în perioada de vîrstă 0 — 3 ani. De remarcat că toate cele 3 cazuri au fost constatate la vîrsta de sugar.

Etiologia empiemului subdural cunoaște factori multipli : locali (ruptura unui abces cerebral), adiacenți (sinuzite, otomastoidite) și generali (septicemii, furunculoză). Din punct de vedere etiologic, empiemul subdural poate fi clasificat în trei grupe (Arseni și colab., 1970):

a) *Empieme subdurale prin inoculare directă* — din care fac parte empiemele traumatice, empiemele postoperatorii, abcesele cerebrale drenate spontan în spațiul subdural.

b) *Empieme subdurale adiacente* — în care focarul infecțios se află în vecinătatea spațiului subdural și din care fac parte empiemele datorate otomastoiditelor, sinuzitelor, focarelor dentare, osteomielitelor craniene, tromboflebitelor cerebrale.

c) *Empieme metastatice* cu punct de plecare infecțios depărtat (furunculoză, infecții pulmonare etc.).

Mecanismul patogenic al empiemului subdural este dependent de localizarea focarului infecțios. În empiemele subdurale adiacente, propagarea infecției de la focarul otic sau sinusal spre spațiul subdural se face în două moduri: extensie pe cale directă și extensie pe cale venoasă. Extensia directă trece printr-o etapă osoasă de osteită, după care urmează prin continuitate propagarea spre dura mater. În cazurile de dehiscență osoasă, infecția se propagă direct la dura mater, fără proces de osteită. Extensia pe cale venoasă se realizează prin tromboflebite retrograde sau direct prin venele diploice, care comunică cu rețeaua subdurală. Mecanismul patogenic al empiemelor prin inoculare directă nu necesită interpretări deosebite. În fine, în empiemele metastatice subdurale, propagarea infecției se face pe cale hematogenă prin difuzarea germenului în curentul sanguin, cu localizarea emboliei septice în arteriolele și capilarele dispuse în dura mater sau leptomeninge. Aceste date etiopatogenice corespund în cazurile empiemelor subdurale la copilul mare și adolescent. La sugar și copilul mic pot apărea empieme subdurale realizate prin posibila infectare pe cale hematogenă a unui revărsat subdural (Matson, 1969).

Ca frecvență la copii, toți autorii arată predominanța empiemelor subdurale adiacente, mai ales a celor otogene. Pe locul secund se află, conform datelor din literatură, empiemele subdurale posttraumatice.

Localizarea empiemului subdural a fost găsită cu predominanță la nivelul spațiului subdural al emisferei drepte. Colecția purulentă subdurală are de obicei un caracter difuz, cu rare pseudomembrane (evoluția rapidă nu permite formarea unor membrane bine constituite). Topografic, empiemul a cuprins întreaga emisferă (6 cazuri) sau a fost localizat la 1 — 2 lobi, dintre care lobul temporal este cel mai des afectat (7 cazuri). Nu au fost constatate localizări în fosa cerebrală posterioară și nici în regiunea interemisferică. Empiemele subdurale pot fi asociate cu abcese cerebrale (nerupte), cu abcese extradurale sau cu tromboflebite de sinus lateral. Nu am întîlnit nici una din aceste asociații. Caracteristicile empiemului (culoare, fluiditate) sînt variabile, în raport cu germenul patogen. În ceea ce privește examenul bacteriologic, toate publicațiile arată frecvența etiologiei streptococice și apoi stafilococice în empiemele subdurale, dar și incidența crescută a culturilor sterile (Wiesmann, 1969).

Tabloul clinic. Debutul afecțiunii este greu de conturat, din cauza coexistenței simptomelor focarului infecțios. Deseori, debutul empiemului este confundat cu reîncălzirea unei otite sau sinuzite. În perioada de debut întîlnim ca semne clinice: simptomatologie generală infecțioasă, fenomene de suferință locală, de obicei otică și sindrom meningian. Ulterior se constată o ameliorare — perioada de latență — de 1—2 săptămîni, în care fenomenele din debut diminuează mult. Perioada de stare este anunțată de un sindrom meningian însoțit de alterarea importantă a stării de conștiență.

Tabloul clinic în *perioada de stare* constă în următoarele semne, care în ordinea frecvenței sînt:

1) *Sindromul infecțios clinic și biologic* domină des tabloul clinic. Febra este cuprinsă între 39 și 40 °C.

2) *Sindromul meningian* clinic deosebit de intens.

3) *Semnele neurologice de localizare*, prezente în toate cazurile, constau în deficite motorii, tulburări de vorbire și mai rar tulburări de sensibilitate.

4) *Crizele comițiale*, frecvent întîlnite, au aspect jacksonian și reprezintă un element prețios în localizarea suferinței cerebrale.

5) *Alterarea stării de conștiență* este precoce, uneori chiar în perioada de latență, de intensitate variabilă, de la somnolență pînă la comă profundă.

6) *Sindromul de hipertensiune intracraniană* complet apare doar în formele cu evoluție lentă, lipsind în formele acute. În schimb, cefaleea și vărsăturile sînt întîlnite deosebit de frecvent.

În cazurile de empieme subdurale la sugar și copilul mic, debutul este brusc, constînd în febră, vărsături, crize de convulsii localizate, deficit motor, somnolență, bombarea fontanelei anterioare cu disjuncția marcată a suturilor. Tabloul clinic este deosebit de grav. Perioada de latență este de obicei absentă. Tabloul clinic în perioada de stare constă în sindrom infecțios grav, sindrom meningian, deficit motor și sindrom de HIC (Arseni și colab., 1980).

Unii autori încearcă să sintetizeze tabloul clinic al empiemului subdural la copil în următoarea simptomatologie: sindrom infecțios general și local (otic sau sinusal), sindrom meningian și semne neurologice de localizare (Yashwant și Nerendra, 1970).

Examene paraclinice. *Examenele de laborator* arată leucocitoză cu predominanța polinuclearelor și VSH mărit.

Examenul LCR (cînd FO este normal) constată hiperalbuminorahie cu pleiocitoză în care predomină polinuclearele. Pleiocitoza moderată este considerată de Arseni și colab. (1970) un factor de prognostic favorabil. De asemenea, acești autori au observat o corelație strînsă între pleiocitoză, febră și starea de conștiență. Prezența germenilor în LCR se datorește fie asocierii empiemului cu o leptomeningită purulentă, fie chiar ruperii acestuia în spațiul subarahnoidian (prognostic grav).

Radiografia craniană simplă poate arăta modificări traumatice sau osteite craniene. La sugar, empiemul subdural produce, prin sindromul de HIC, o marcată disjuncție a suturilor (fig. 342).

EEG indică un focar lezional în majoritatea cazurilor.

Pneumoencefalografia și *ventriculografia* evidențiază imagini de proces expansiv cu deplasarea în totalitate a sistemului ventricular (fig. 343).

Angiografia carotidiană este metoda de elecție în empiemul subdural, constatîndu-se o imagine de arie vasculară, cu deplasare contralaterală a axului vascular median al creierului. Aceste imagini caracteristice pe clișeele anteroposterioare sînt asemănătoare celor din hematoamele extracerebrale (fig. 344 și 345).

Fig. 342. — Radiografia craniană simplă indică disjuncție marcată de suturi într-un caz de empiem subdural la sugar:
a, față; *b*, profil.

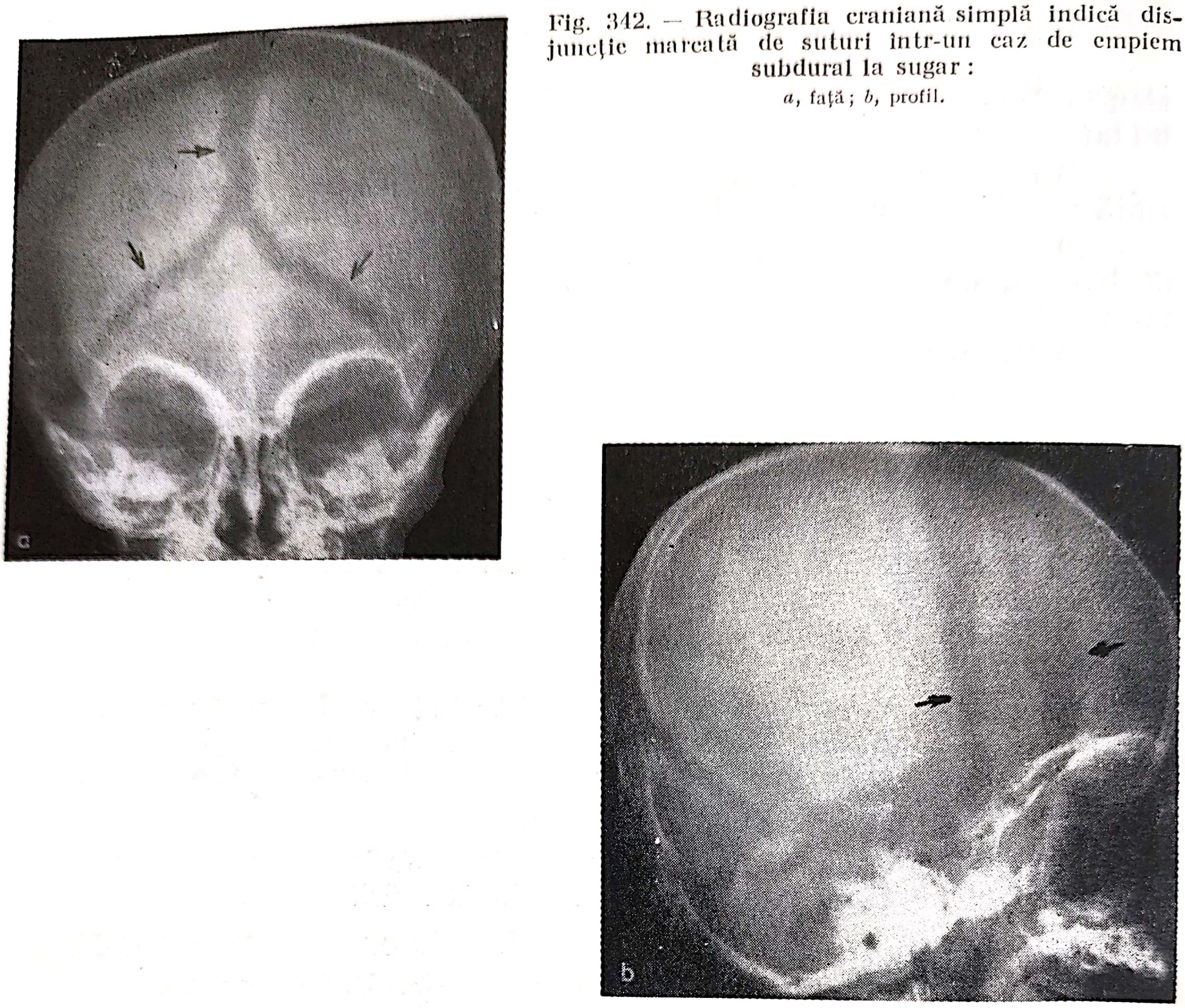

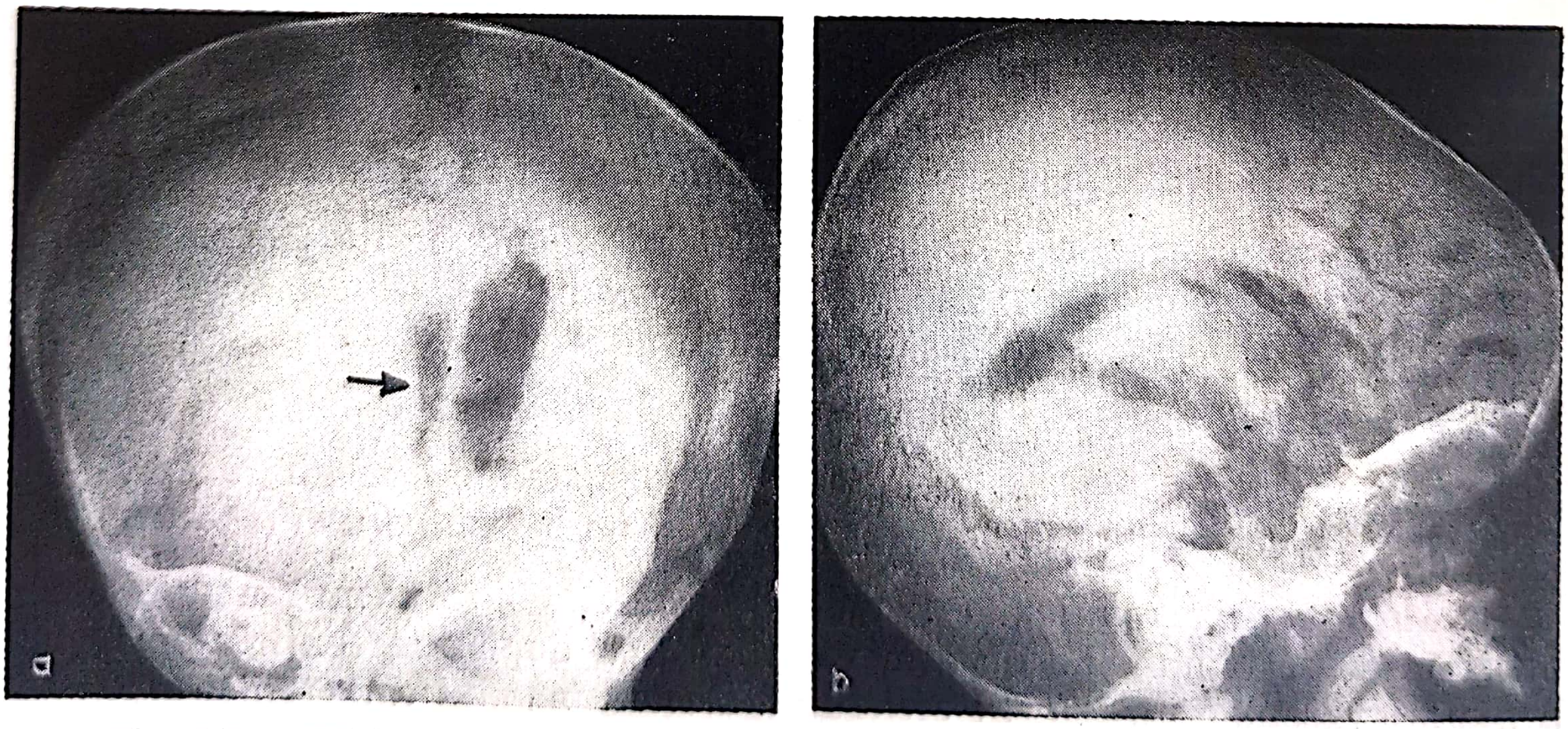

Fig. 343. — PEG. Se constată deplasarea marcată a sistemului ventricular în bloc spre partea stîngă într-un caz de empiem subdural de emisferă dreaptă:
a, față; *b*, profil.

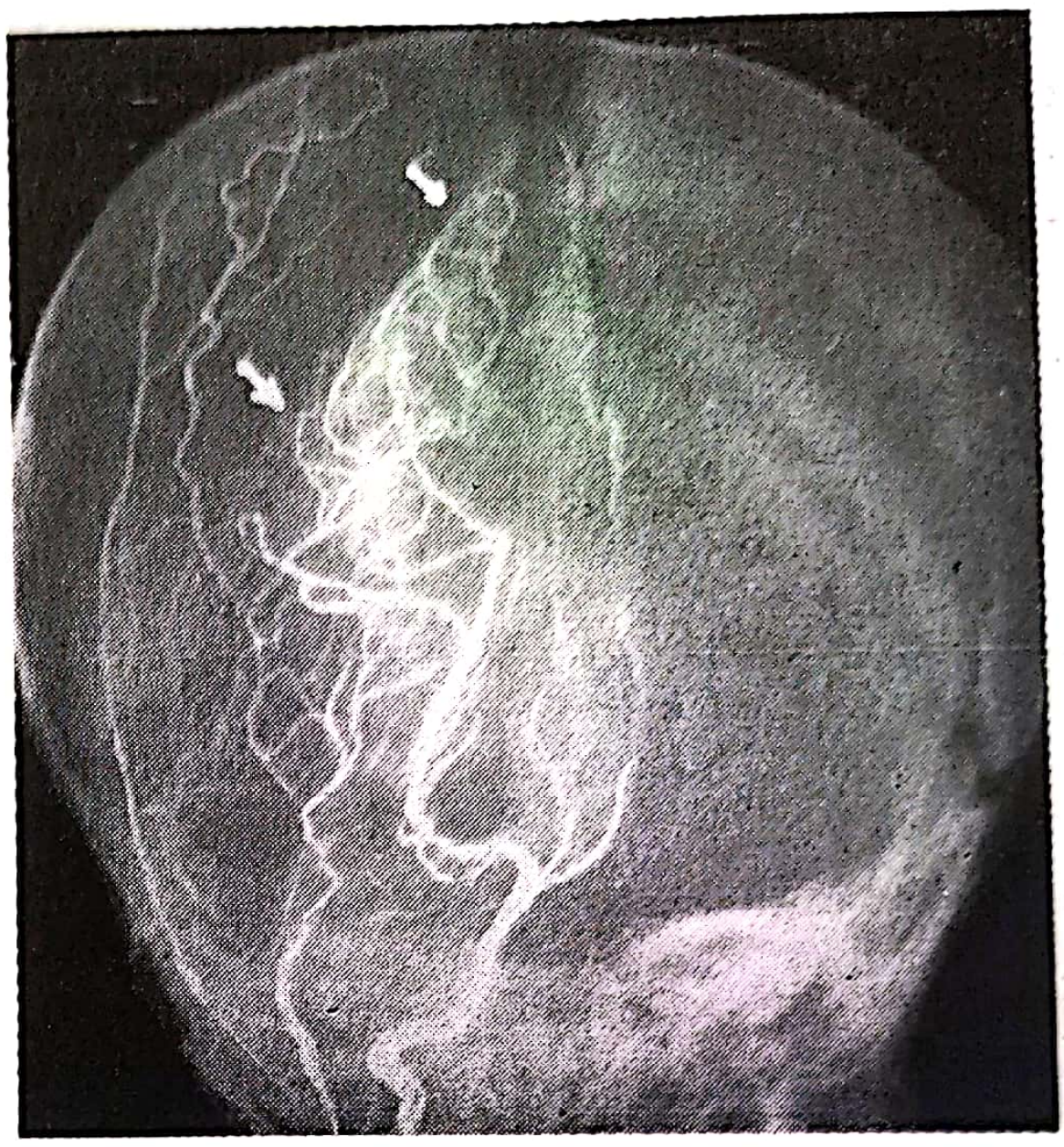

Fig. 344. — Angiografie carotidiană dreaptă, cu evidențierea unui spațiu avascular dispus pe întreaga convexitate a emisferei drepte (imagine din față a aceluiași caz prezentat în fig. 343).

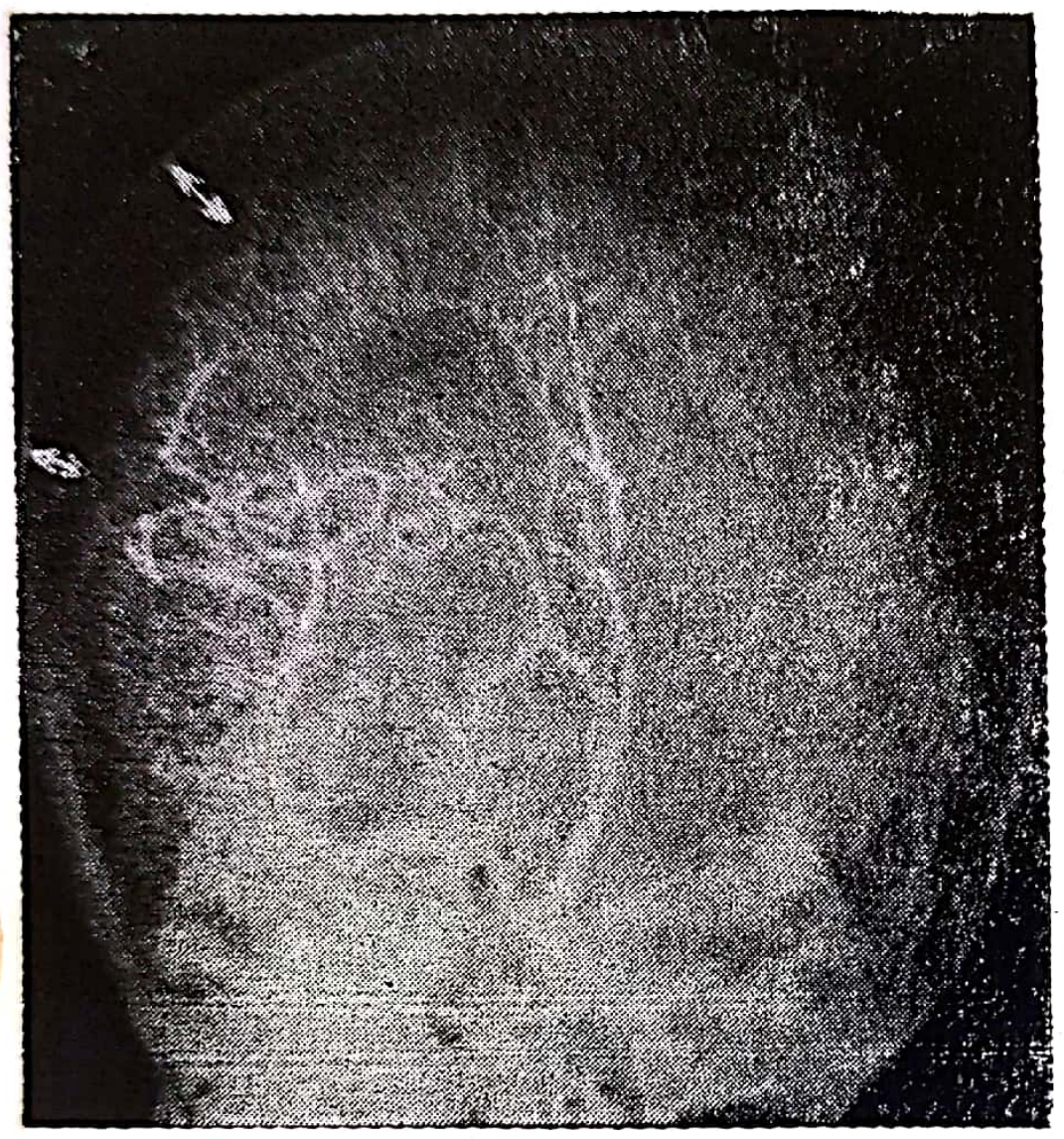

Fig. 345. — Angiografia carotidiană dreaptă arată un proces înlocuitor de spațiu avascular, situat parieto-temporal dreapta, cu deplasarea axului vascular median (față).

Tomografia axială computerizată (C.A.T.) are o deosebită valoare în diagnosticarea empiemelor subdurale (Nadjmi și colab., 1977).

Diagnostic. Acesta se pune pe baza asocierii semnelor clinice cu existența focarului infecțios adiacent sau la distanță și cu datele examenelor paraclinice, dintre care angiografia este edificatoare. Diagnosticul diferențial se efectuează cu meningoencefalitele, abcesele cerebrale și tromboflebitele corticale.

Evoluție și prognostic. Din punct de vedere evolutiv, empiemul subdural poate îmbrăca o formă acută, subacută sau cronică. La copil, în general, se constată forme clinice acute, cu evoluție cu atît mai rapidă cu cît copilul este mai mic. Înainte de apariția antibioticelor, afecțiunea era considerată 100% letală (Hitchcock și Andreadis, 1964).

Actualmente, prognosticul vital și funcțional este mult ameliorat, datorită diagnosticării precoce, antibioterapiei și tratamentului chirurgical de urgență.

Tratament. Tratamentul empiemului subdural este chirurgical, constituind o urgență operatorie, căci evoluția rapidă a afecțiunii nu permite temporizare. Tehnica operatorie constă în volet cu rezecție durală, evacuarea întregii colecții purulente și îndepărtarea membranelor constituite. Trepanațiile multiple cu drenaj sau craniectomia minimă nu sînt satisfăcătoare în terapeutica radială a acestei colecții purulente. Prin folosirea căii de abord largi (volet) și a antibioterapiei adecvate și susținute rezultatele operatorii în ultimii ani sînt favorabile. Postoperator, sechelele neurologice posibile constau în crize comițiale și deficite motorii. Privitor la tratamentul chirurgical al focarului primitiv, acesta se efectuează în al doilea timp de urgență neurochirurgicală.

Rezultate. Toți cei 16 copii din seria Clinicii de neurochirurgie au fost operați. Trei pacienți au decedat imediat postoperator, fapt explicabil prin starea de comă de la internare. Cinci copii au prezentat deficite motorii și crize comițiale postoperator și au avut în general o evoluție lentă spre ameliorare. Restul de 8 cazuri au evoluat favorabil. Rezultatele postoperatorii la sugar au constat în deces în două cazuri și vindecare fără sechele — un caz. Acest caz a constituit obiectul unei publicații (Horvath și colab., 1977), întrucît este cel mai tînăr pacient cunoscut în literatura de specialitate, cu asemenea afecțiune, operat, cu recuperare totală.

Particularitățile empiemului subdural

1) Afecțiune rară la copil, constatată în special în ultimii ani (odată cu extinderea antibioterapiei).

2) Etiopatogenic predomină empiemele de origine adiacentă (otice), posttraumatice și empiemele subdurale la sugar și copil mic.

3) Vîrstele afectate sînt, pe de o parte, cea de sugar și copil mic, iar pe de altă parte vîrsta de copil mare peste 11 ani.

4) Debutul afecțiunii este marcat de un sindrom infecțios local și general.

5) În perioada de stare domină sindromul infecțios, sindromul meningian și semnele neurologice de focar.

6) Evoluția afecțiunii este rapidă, predominînd formele acute.

7) Prognosticul empiemului subdural este favorabil în cazul diagnosticării precoce și al tratamentului medical și chirurgical aplicat imediat.

8) Principala sechelă postoperatorie este epilepsia.

Tuberculoamele cerebrale și intramedulare

Tuberculoamele cerebrale

Localizarea infecției tuberculoase în sistemul nervos central se face fie sub forma unei meningoencefalite (cu predominanță meningiană — așa-zisa meningită tuberculoasă — sau cu predominanță parenchimatoasă

— encefalită bacilară, care ulterior poate forma tuberculoame), fie mai rar, de la început sub forma unui tuberculom. Localizarea procesului bacilar în encefal sub formă de tuberculi de diferite mărimi realizează entitatea clinică cuprinsă sub numele de tuberculom cerebral.

Tuberculoamele cerebrale constituie o afecţiune relativ rară. Între anii 1864 şi 1949, după datele statistice au fost publicate 2 213 cazuri de tuberculoame ale sistemului nervos central (Arendt, 1951). În perioada anilor 1950 — 1960 apar în literatura medicală serii largi de publicaţii referitoare la tuberculoamele cerebrale (Arendt, 1951 ; Asenjo şi colab., 1951 ; Sibley şi O'Brien, 1956 ; Arseni, 1958 ; Obrador, 1959). Seriile amintite dau referiri la copii, pentru că tuberculoamele afectează cu deosebire vîrstele tinere. În ultimii 15 ani se constată în literatura medicală publicaţii rare şi pe serii restrînse privitoare la tuberculoamele cerebrale (Higazi, 1963 ; Lieberman şi colab., 1970 ; Lehrer şi Venkatesh, 1973 ; Anderson şi MacMillan, 1975). Această scădere rapidă a tuberculoamelor cerebrale în publicaţiile de specialitate arată raritatea acestei afecţiuni odată cu introducerea tratamentului intens tuberculostatic (Villarejo şi colab., 1977 ; Whitener, 1978 ; Tyson şi colab., 1978). După Oganesian (1955), tuberculoamele alcătuiesc 0,87 — 8,8% din toate afecţiunile tuberculoase. Acelaşi autor arată că frecvenţa tuberculomului intracranian în raport cu tuberculoza pulmonară este de aproximativ 0,5% la adulţi şi 4,5% la copii şi reprezintă 12,5% din afecţiunile tuberculoase ale sistemului nervos central.

În Clinica de neurochirurgie din Bucureşti, în perioada 1936 — 1978, au fost internaţi 82 de copii, între 0 şi 16 ani, cu tuberculoame cerebrale. Frecvenţa tuberculoamelor cerebrale în raport cu tumorile cerebrale variază după răspîndirea infecţiei tuberculoase. Desigur că acest raport este influenţat de incidenţa mare a tuberculoamelor cerebrale internate în clinică în perioada 1936 — 1978 (fig. 346). Din aceste date se constată că

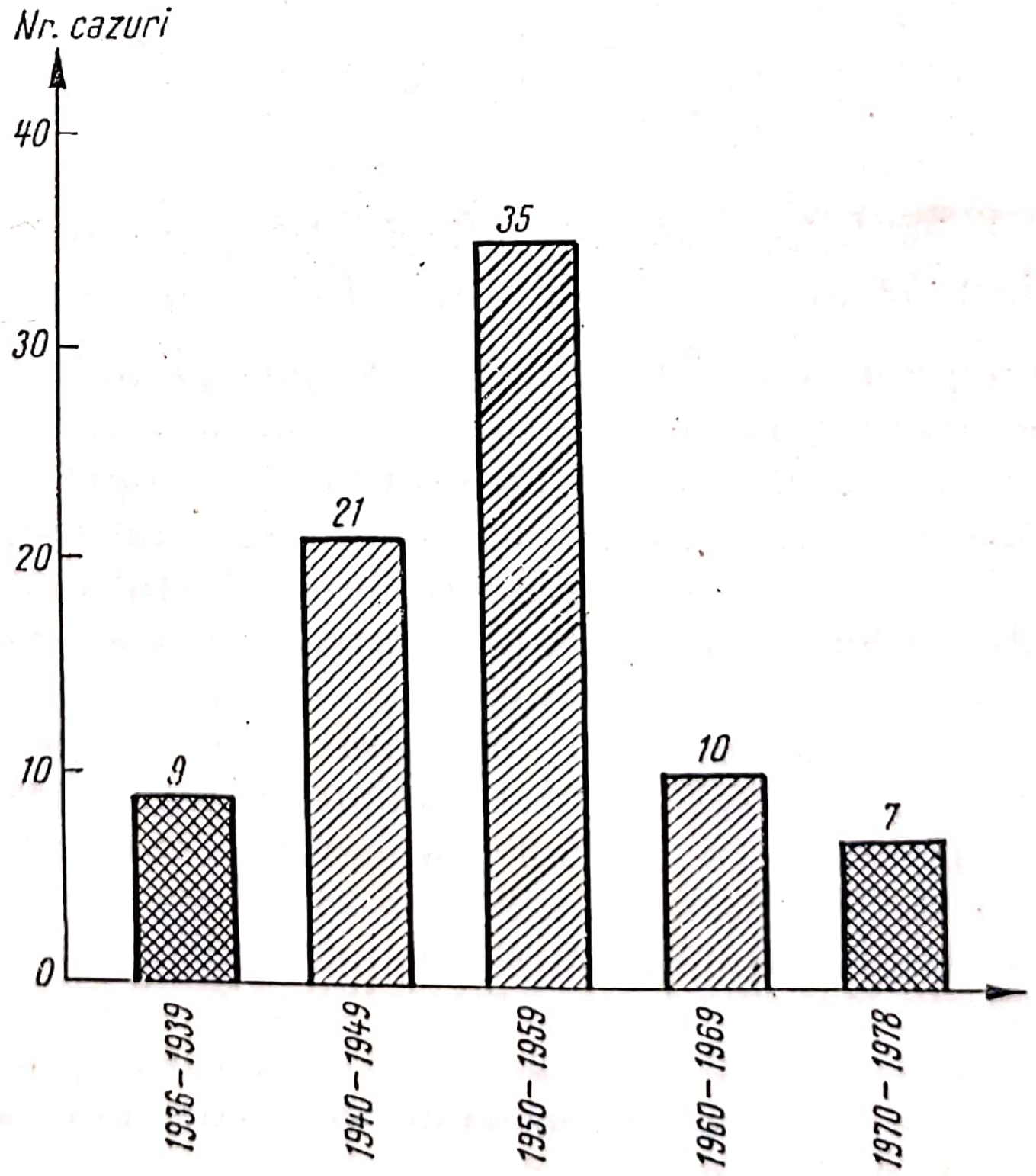

Fig. 346. — Incidenţa tuberculoamelor în perioada 1936 — 1978.

în perioada 1960 — 1978 cazurile de tuberculoame la copii au devenit cu totul incidentale (17 observații). (Matson (1969) constată, pe serii largi la copii, cu totul excepțional tuberculoamele cerebrale.

Tuberculoamele cerebrale se întîlnesc cu incidență crescută la vîrstele tinere, în special sub 30 de ani (Anderson și MacMillan, 1975). După majoritatea autorilor, numărul tuberculoamelor cerebrale la copii arată o proporție importantă față de adulți. Astfel, în seria studiată a Clinicii de neurochirurgie din București au existat, pînă în 1978, un număr total de 272 de tuberculoame cerebrale, dintre care 76 au fost la copii (27,8) și 186 la adulți (72,2%). După Arseni (1960), tuberculoamele cerebrale sînt de două ori mai frecvente la copii decît la adulți în raport cu tumorile cerebrale, deoarece infecția bacilară se face în copilărie (tuberculoamele apar la scurt interval) și din cauză că tumorile cerebrale sînt mult mai rare la copii decît la adulți.

Privitor la incidența tuberculoamelor cerebrale pe grupe de vîrstă, am constatat o frecvență crescută după 6 ani și mai ales la grupa de vîrstă 11 — 16 ani (fig. 347). Toate publicațiile din literatură arată o predominanță a tuberculoamelor cerebrale la sexul masculin. În seria studiată am întîlnit 54 de băieți și 28 de fete cu tuberculoame cerebrale.

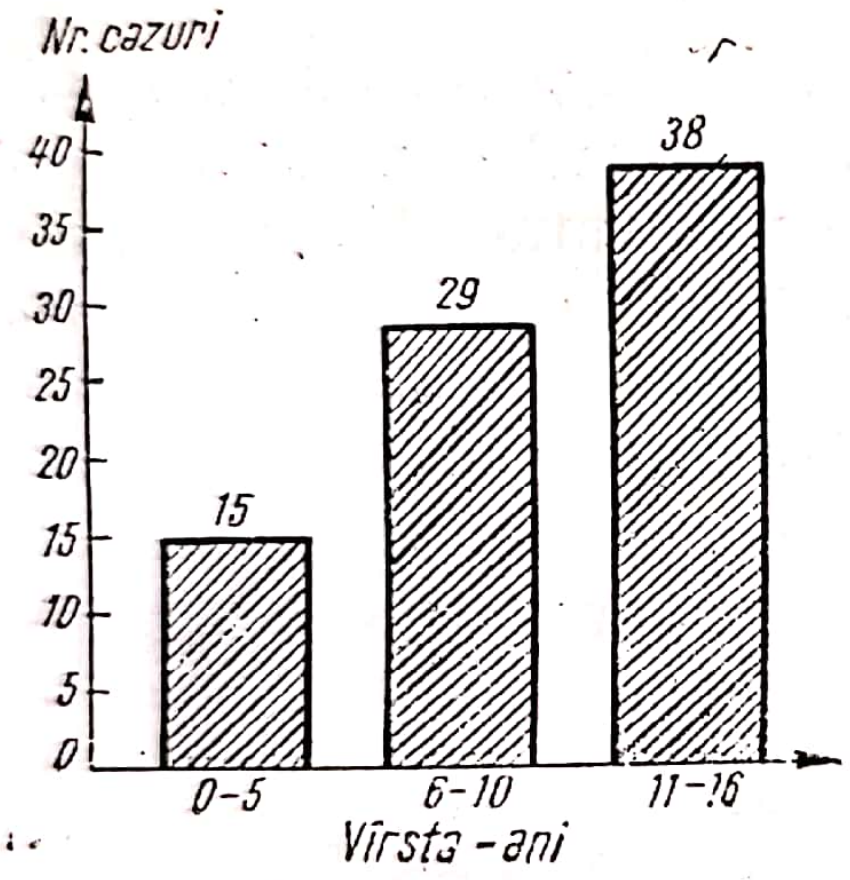

Fig. 347. — Distribuția tuberculoamelor pe grupe de vîrstă.

Etiopatogenie. În expunerea patogeniei tuberculoamelor cerebrale trebuie arătați factorii patogenici adjuvanți și determinanți. Factorii patogenici adjuvanți sînt reprezentați la copil de bolile anergizante (rujeolă, tuse convulsivă, gripă) și de traumatismele craniocerebrale. Traumatismul craniocerebral poate produce un edem sau o hemoragie în jurul tuberculomului (care pînă atunci a fost asimptomatic) și astfel, imediat postimpact, se declanșează tabloul clinic. Factorii patogenici determinanți sînt reprezentați de contactul cu persoane tuberculoase și de leziunile bacilare la pacient. Contactul cu persoane tuberculoase, în familie în special, este de mare importanță la copil. În seria urmărită am întîlnit infecție bacilară familială în 33 de cazuri. Privitor la leziunile tuberculoase la copil (28 de cazuri), au fost găsite predominant tuberculoza pulmonară (evolutivă sau cicatriceală) și mai rar leziuni bacilare extrapulmonare. Există situații de granulii sau meningoencefalite bacilare vindecate, după care, la un interval de luni sau chiar ani, pot apărea manifestările unui tuberculom.

Patogenia formării tuberculoamelor cerebrale nu este pe deplin elucidată. Calea de pătrundere a infecției în sistemul nervos central este cea hematogenă, dar nu se cunoaște cînd se face inocularea în creier și nici timpul trecut între însămînțare și apariția primelor semne clinice. Există mai multe posibilități: diseminarea hematogenă de la complexul primar fără stadiu de latență; însămînțare metastatică de la o leziune viscerală activă; diseminarea hematogenă de la un vechi focar primar, mai mult sau mai puțin vindecat. După ce s-a produs însămînțarea în sistemul nervos central, tuberculomul poate evolua lent și progresiv sau poate avea o perioadă de latență lungă, simptomele apărînd cu ocazia unui factor patogenic adjuvant.

Datorită acestor variate moduri de însămînțare hematogenă, din punct de vedere clinic se pot distinge următoarele eventualități (Arseni, 1957):

1) La copiii mici și preșcolari, dezvoltarea unui tuberculom poate avea loc în același timp cu semnele de primo infecție sau să le urmeze imediat. Astfel, la aceștia, la trei luni după o cutireacție negativă, apare o cutireacție pozitivă cu o imagine gangliopulmonară caracteristică primei infecții, iar în lunile următoare se constată semne de tuberculom în sistemul nervos central. Această eventualitate duce la presupunerea că inocularea cerebrală este precoce și că raritatea tuberculoamelor cerebrale, în raport cu frecvența tuberculozei, ar ține de faptul că țesutul nervos, exceptînd meningele, este un mediu de cultură neprielnic pentru bacilul Koch.

2) Tuberculomul poate surveni tardiv la copiii cu leziuni tuberculoase evolutive (pacienții suferind de tuberculoză pulmonară cronică).

3) Tipul cel mai frecvent clinic este tuberculomul cerebral precedat, de la cîteva luni la cîțiva ani, de una sau mai multe manifestări tuberculoase atenuate (pleurezii, leziuni osteo-articulare, cutanate, ganglionare etc.).

4) Tuberculomul poate fi primitiv în aparență, dar cercetînd atent anamnetic găsim sursa de contagiune în mediul familial (fapt des constatat la copil).

5) Tuberculomul este evidențiat clinic odată cu meningita bacilară.

Din datele prezentate reiese că tuberculomul cerebral se poate dezvolta în orice perioadă evolutivă a tuberculozei, spre deosebire de vechile concepții care susțineau că această afecțiune poate fi găsită numai în perioada a III-a a lui Ranke.

Tot în cadrul patogeniei trebuie relevate raporturile tuberculoamelor cerebrale cu meningita bacilară primitivă. Un număr de cazuri de meningite bacilare ar putea fi datorate tuberculoamelor cerebrale rămase asimptomatice din punct de vedere clinic. Această eventualitate trebuie să o avem în vedere în fața oricărei meningite bacilare primitive la copil. De asemenea, un număr de tuberculi cerebrali superficiali sau meningieni, manifestîndu-se clinic timp de cîteva luni prin tulburări neurologice focale, pot duce la instalarea tabloului clinic grav al unei meningite bacilare.

Anatomie patologică. Tuberculoamele cerebrale sînt de obicei unice, cele multiple reprezentînd procente variate după diferitele statistici. În seria noastră, din 82 de tuberculoame cerebrale, 74 au fost unice (90,3%) și 8 multiple (9,7%). Tuberculoamele multiple pot fi situate într-o regiune limitată a encefalului sau în regiuni diferite supra- și subtentorial.

Sediul tuberculoamelor cerebrale se află de obicei în substanța albă sau imediat subcortical. Sediul subdural sau epidural este întîlnit excepțional la copil. Privitor la regiunile afectate, localizarea de predilecție este în fosa cerebrală posterioară. În seria urmărită (82 de cazuri) am constatat cazurile prezentate în figura 348. Tuberculoamele din fosa cerebrală posterioară au sediul cel mai frecvent în cerebel (52 de cazuri — 63,9%), dintre care emisferele cerebeloase sînt afectate predominant (46 de cazuri — 56%) (fig. 349). Trunchiul cerebral reprezintă de asemenea un loc de elecție pentru tuberculoamele cerebrale la copil (12 cazuri — 14,6%). În ceea ce privește localizarea supratentorială, tuberculoamele afectează frecvent lobul frontal și mult mai rar ceilalți lobi și nucleii bazali. În 5 cazuri am întîlnit tuberculoame întinse ce cuprindeau doi lobi. Acest aspect de tuberculoame întinse cu afectarea mai multor lobi, extrem de rar astăzi, era mult mai frecvent întîlnit în era preantibiotică (Bagdasar și Arseni, 1940). Emisferele cerebrale sînt în general în mod egal afectate.

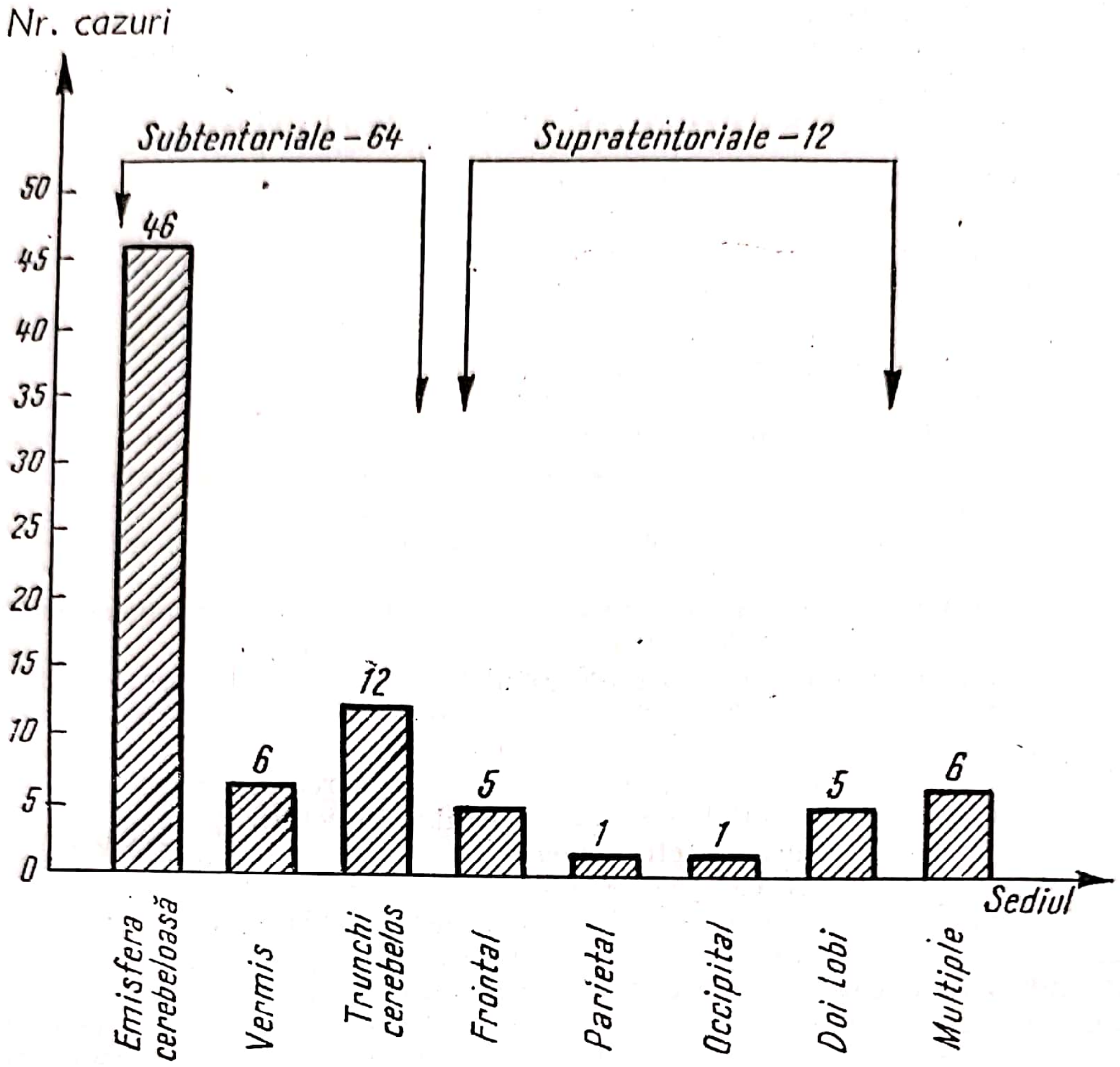

Fig. 348. — Distribuția tuberculoamelor după localizare.

Forma tuberculoamelor este rotundă sau polilobată, de consistență dură, net delimitată de țesutul nervos înconjurător. Volumul lor este foarte variabil, de la cîțiva mm diametru pînă la dimensiuni mari (fig. 350). În general, tuberculoamele mici sînt considerate multiple. Nu există nici un raport între volumul tuberculomului și simptomele clinice, deseori acesta fiind descoperit întîmplător, cu ocazia unei radiografii craniene.

Aspectul macroscopic al tuberculomului în secțiune este variabil în funcție de: localizare, modul de reacție a țesutului nervos înconjurător și etapa evolutivă. Astfel, se pot observa fie o cazeificare (dovada unei evoluții rapide), fie o sclerozare sau calcificare (dovada unei evoluții lente). În secțiune, tuberculoamele apar centrate de o zonă cazeificată cu contur regulat, rotund sau micropoliciclic, înconjurată de o zonă de țesut inflamator, mai mult sau mai puțin fibros (fig. 351). Țesutul de granulație poate infiltra pe o mare distanță țesutul cerebral sănătos.

Aspectul microscopic realizează următoarele caracteristici: o zonă centrală de necroză cazeificată (cu contur rotund, micropoliciclic), delimitată în jur de un țesut de granulație (în care se află foliculi tipici sau celule gigante). Necroza centrală (care se întîlnește în 70% din cazuri) poate arăta aspect de cazeificare totală omogenă sau de cazeificare parțială cu exsudate fibrinoase sau cu fibre de colagen. Țesutul de granulație are un polimorfism celular ce redă aspectul tipic de granulom tuberculos sau, mai rar, aspectul unei inflamații nespecifice. Cu timpul, țesutul de granulație este invadat de fibre colagene, căpătînd aspectul unui proces de

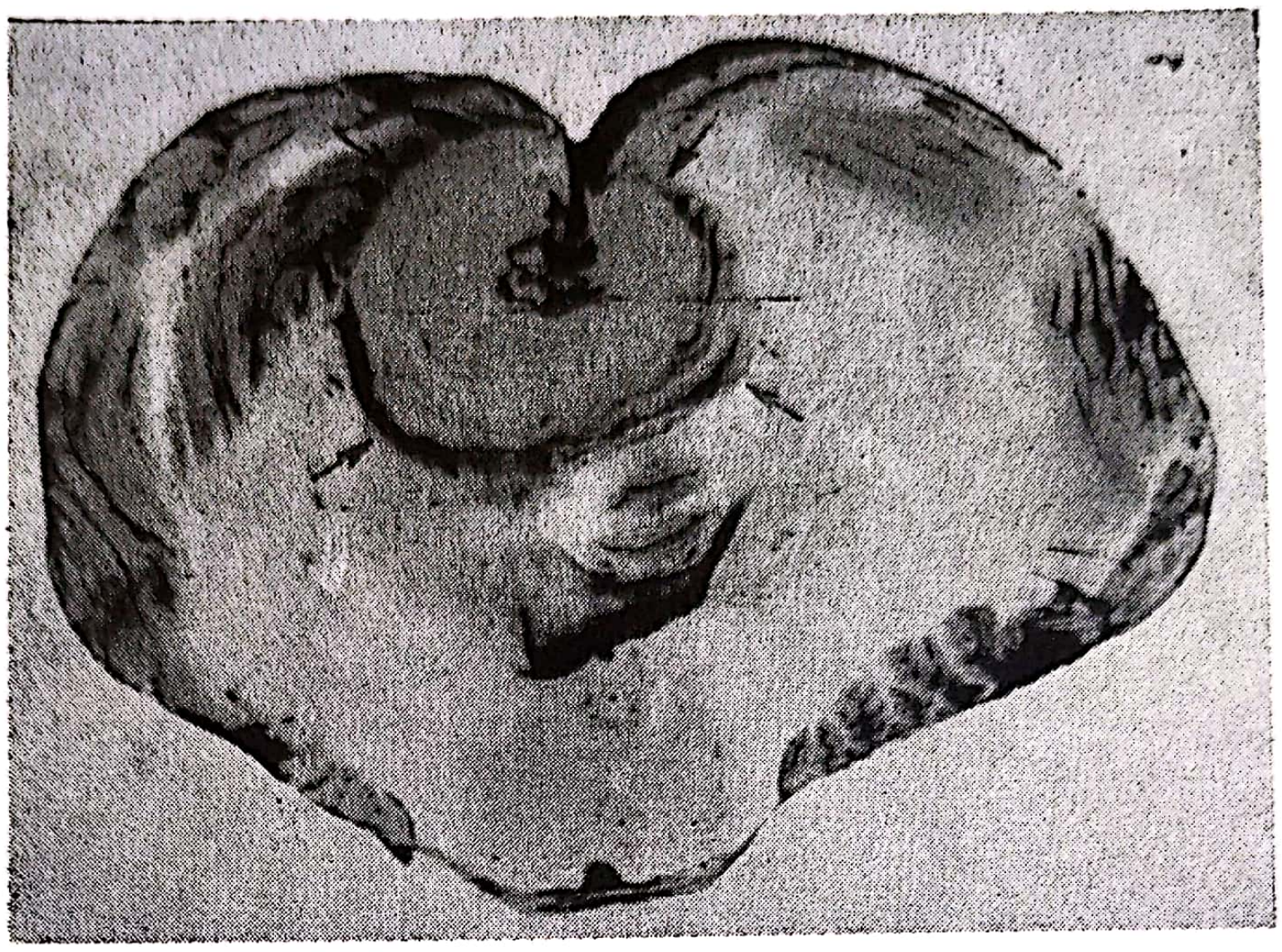

Fig. 349. — Tuberculom cerebelos.
Piesă anatomică.

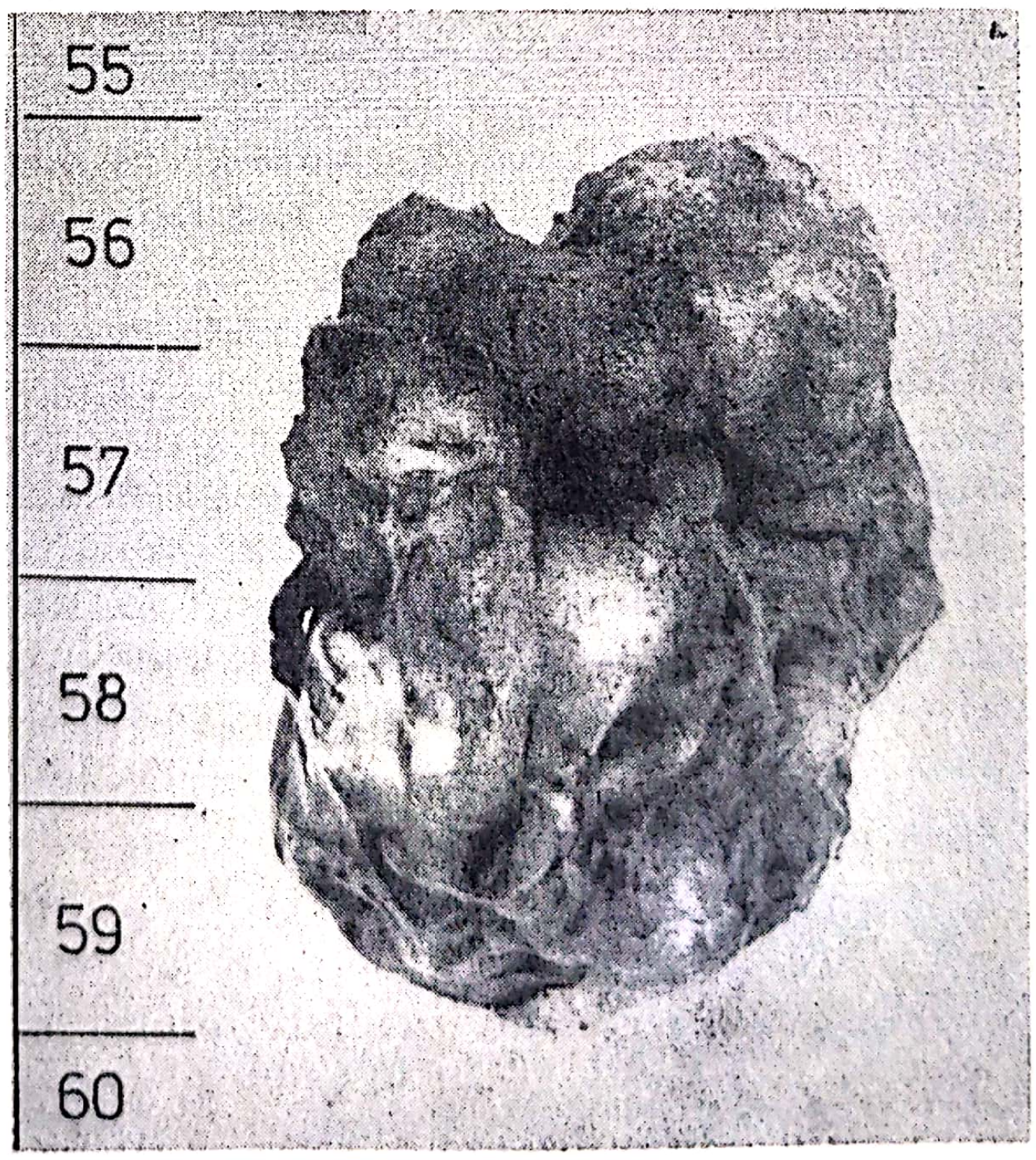
55
56
57
58
59
60

Fig. 350. — Tuberculom calcificat.
Piesă operatorie.

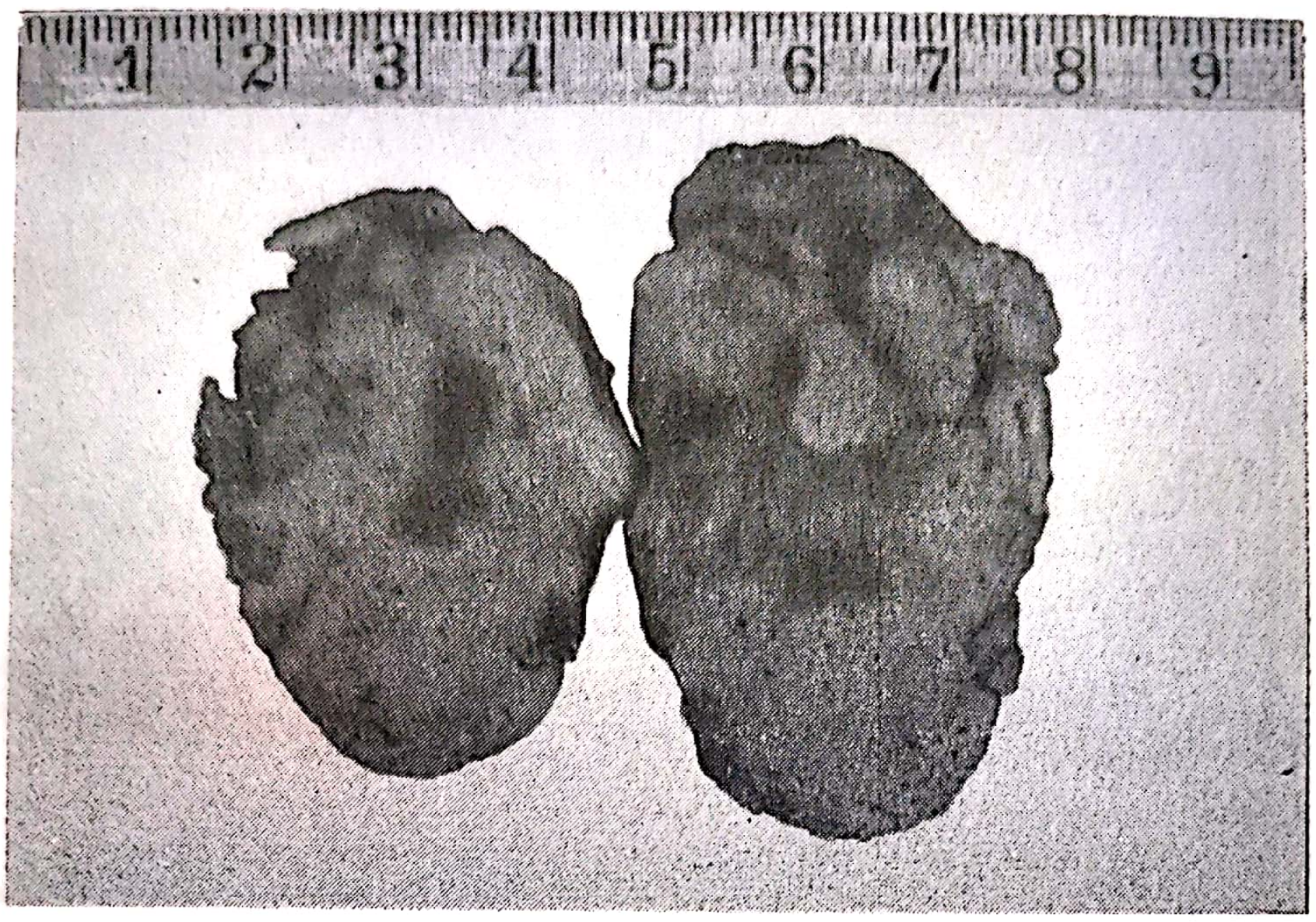

Fig. 351. — Tuberculom cerebelos extirpat şi secţionat. Se observă zona de cazeificare centrală.

scleroză evolutivă ce înconjură un vechi focar cazeificat încărcat cu săruri calcare. Tuberculii calcificaţi pot produce în jurul lor tulburări circulatorii acute. Acestea condiţionează afectarea parenchimului cerebral, determinînd manifestări neurologice acute ce realizează în unele cazuri debutul clinic al bolii. Raporturile tuberculomului cu meningele sînt importante. De obicei, tuberculoamele sînt superficiale, astfel că se constată o reacţie intensă leptomeningiană. Aceste raporturi cu leptomeningele explică riscul diseminării infecţiei bacilare în cursul evoluţiei bolii sau postoperator, deci posibilitatea meningitei tuberculoase. Pericolul difuziunii infecţiei bacilare este mai mare în tuberculoamele de fosă cerebrală posterioară, unde circulaţia liberă spre cisternele bazale favorizează diseminarea infecţiei.

Tuberculoamele sistemului nervos central diferă de cele localizate în alte viscere. Ele au următoarele *particularităţi* : ating o mărime considerabilă faţă de cele situate în alte viscere, exceptînd plămînul; necroza centrală nu are tendinţe de evoluţie către ramolisment sau lichefacţie, astfel că abcesele tuberculoase cerebrale sînt excepţionale (Tyson şi colab., 1978); se constată prezenţa de leziuni vasculare la distanţă (ischemie, tromboză, hemoragie); procesul infiltrativ bacilar se întinde de-a lungul vaselor pe o distanţă mare; bacilul Koch poate fi găsit pe o zonă întinsă în ţesutul de granulaţie, fapt ce explică difuziunea infecţiei şi apariţia meningitei ,,spontane''.

Tabloul clinic. Există tuberculoame cerebrale care rămîn complet asimptomatice, constituind o surpriză necroptică. De asemenea, tot o surpriză diagnostică ne oferă unele tuberculoame care sînt descoperite incidental, cu ocazia unei radiografii craniene simple. În majoritatea cazurilor, cu toate că tuberculoamele formează o entitate nosologică bine definită, ele se manifestă din punct de vedere clinic prin aceleaşi sindroame ca şi tumorile cerebrale.

Există anumite particularități care pot orienta diagnosticul preoperator spre acela de tuberculom cerebral.

Debutul afecțiunii este în general brusc. Modalitățile de debut sînt : fenomene de hipertensiune intracraniană cu evoluție rapidă ; crize comițiale focale sau generalizate (caracteristice mai ales pentru localizările supratentoriale) ; aspect clinic și biologic de meningite bacilare recidivante. Privitor la debutul lent, progresiv, acesta se manifestă prin fenomene cerebeloase (arhi- și neocerebeloase) și mai rar prin alte fenomene neurologice (deficit motor). Intervalul de la simptomele de debut și pînă la instalarea perioadei de stare este în general scurt la copil. În medie, acest interval este de 2—6 luni (Higazi, 1963).

Tabloul clinic din *perioada de stare* este caracterizat printr-un sindrom intens de hipertensiune intracraniană cu semne neurologice fruste de localizare.

În funcție de sediul tuberculoamelor cerebrale, la copii se constată următoarea simptomatologie :

1) *Tuberculoamele situate în emisferele cerebrale* prezintă trei sindroame principale, care în ordinea incidenței sînt : sindrom comițial —caracterizat prin crize de epilepsie jacksoniană sau generalizată, întîlnite în peste 85% din cazuri (Arseni și Horvath, 1971) ; sindrom de HIC — intens, cu modificări de fund de ochi, constatat în 80% din cazurile seriei noastre ; sindrom neurologic de localizare — marcat de prezența unor semne fruste de deficit motor, tulburări de vorbire tulburări de sensibilitate. În general, ca dealtfel și Higazi (1963), pledăm pentru două sindroame evidente în tuberculoamele supratentoriale : sindrom comițial și sindrom de HIC.

2) *Tuberculoamele cerebeloase* se manifestă prin : sindrom de HIC — deosebit de intens, întotdeauna cu modificări de fund de ochi, care a fost constatat în toate cazurile seriei noastre ; sindrom neurologic de localizare în fosa posterioară — marcat prin existența fenomenelor cerebeloase (arhi- și neocerebeloase). În cîteva cazuri (5 observații), copiii au prezentat crize tipice cerebeloase („cerebellar fits''). Uneori semnele neurologice de localizare în fosa posterioară sînt fruste sau chiar absente.

3) *Tuberculoamele localizate în trunchiul cerebral* (mai ales în protuberanță) prezintă : fenomene neurologice de afectare a trunchiului cerebral în toate cazurile întîlnite (pareze de nervi cranieni — uni- sau bilaterale, semne piramidale moderate, sindroame alterne, nistagmus) ; sindromul de HIC ce apare tardiv și fără intensitatea cunoscută din tuberculoamele cerebeloase (Dierssen și colab., 1978). La aceste fenomene neurologice constatate, în perioada de stare se adaugă tabloul clinic general prezentat de copii la internare : subfebrilitate, anemie, inapetență și scădere ponderală importantă.

Examene paraclinice. *Examenele de laborator* arată VSH crescut în majoritatea cazurilor, iar hemograma evidențiază anemie hipocromă (100% din cazuri, după Oganesian, 1955), cu limfocitoză crescută.

Reacția de tuberculină a fost pozitivă în 25% din cazurile seriei noastre.

Examenul LCR, obținut prin puncție ventriculară, a fost normal sau a evidențiat o discretă disociație albuminocitologică. Se contraindică efectuarea puncției lombare în tuberculoamele cerebrale datorită existenței frecvente a sindromului de HIC, deci a posibilităților de apariție a unui sindrom de angajare.

Radiografia pulmonară este un examen deosebit de valoros, arătînd existența de leziuni pulmonare active sau cicatriciale. Un examen negativ nu exclude posibilitatea existenței unui tuberculom cerebral.

Examenul oftalmoscopic este important în tuberculoamele cerebrale, constatînd frecvent (90% din cazuri) modificări de fund de ochi, de la gradele incipiente de edem papilar pînă la atrofie optică secundară. Uneori se pot evidenția leziuni bacilare.

Radiografia craniană simplă arată frecvent fenomene de hipertensiune intracraniană (82% din cazuri) (fig. 352). De asemenea se mai pot vizualiza calcificări intracraniene unice sau multiple (7% din cazuri) (fig. 353, 354, 355).

Electroencefalografia poate arăta sediul leziunii cînd tuberculomul este situat supratentorial (Lebascle și colab., 1966).

Pneumoencefalografia (cînd se poate efectua) și *ventriculografia* prezintă un aspect similar cu al oricărui proces expansiv intracranian (fig. 356). Aceste examene cu contrast gazos pot arăta natura bacilară a afecțiunii, numai dacă tuberculomul este calcificat; în această eventualitate, sistemul ventricular este atras spre zona calcificată și nu împins ca în cazurile de tumori cerebrale (fig. 357). Aceasta, deoarece calcificarea reprezintă stadiul cicatricial al procesului meningoencefalitic bacilar, care are drept rezultat o tracțiune a ventriculului spre zona calcificată (Arseni, 1957).

Arteriografia și *scintigrafia* cerebrală nu pot preciza natura leziunii, ci numai sediul ei, fără a furniza date informaționale concludente în toate cazurile (Lehrer, 1973).

Tomografia axială computerizată, ca examen de rutină în toate procesele expansive intracraniene, va evidenția tuberculomul cerebral. Ca și alte investigații enunțate anterior, acest examen nu poate preciza natura leziunii (Papo și colab., 1977; Peatfield și Shawdon, 1979).

Diagnostic. Diagnosticul pozitiv de proces expansiv intracranian se va pune pe baza datelor examenului clinic neurologic și a elementelor informaționale furnizate de examenele paraclinice. Pentru a pune diagnosticul etiologic al procesului expansiv, adică de tuberculom cerebral, vom corobora atent datele anamnestice, în special antecedentele, cu examenul neurologic și clinic general și cu examenele paraclinice. Astfel, un

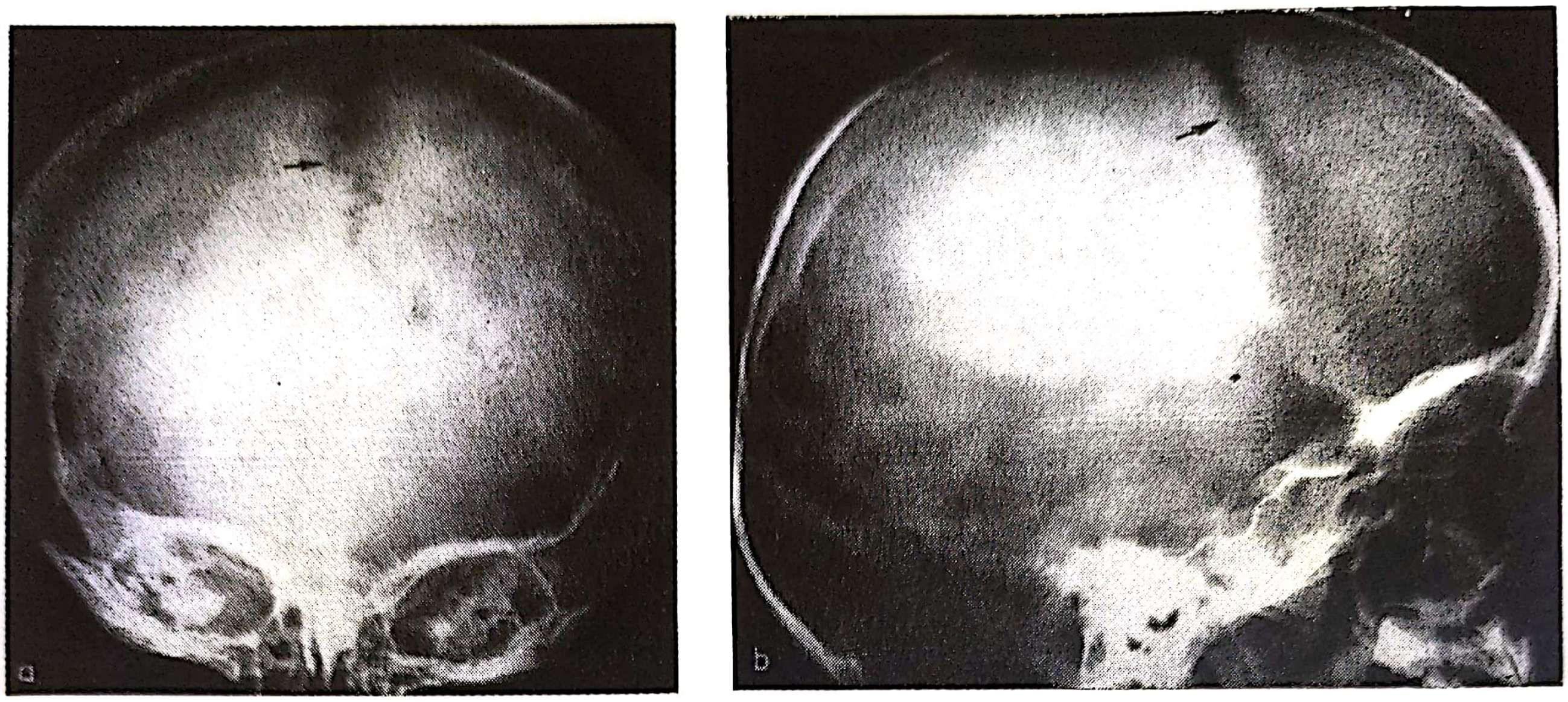

Fig. 352. — Sindrom de HIC într-un caz de tuberculom cerebelos, evidențiat de radiografia craniană simplă :
a, față ; *b*, profil.

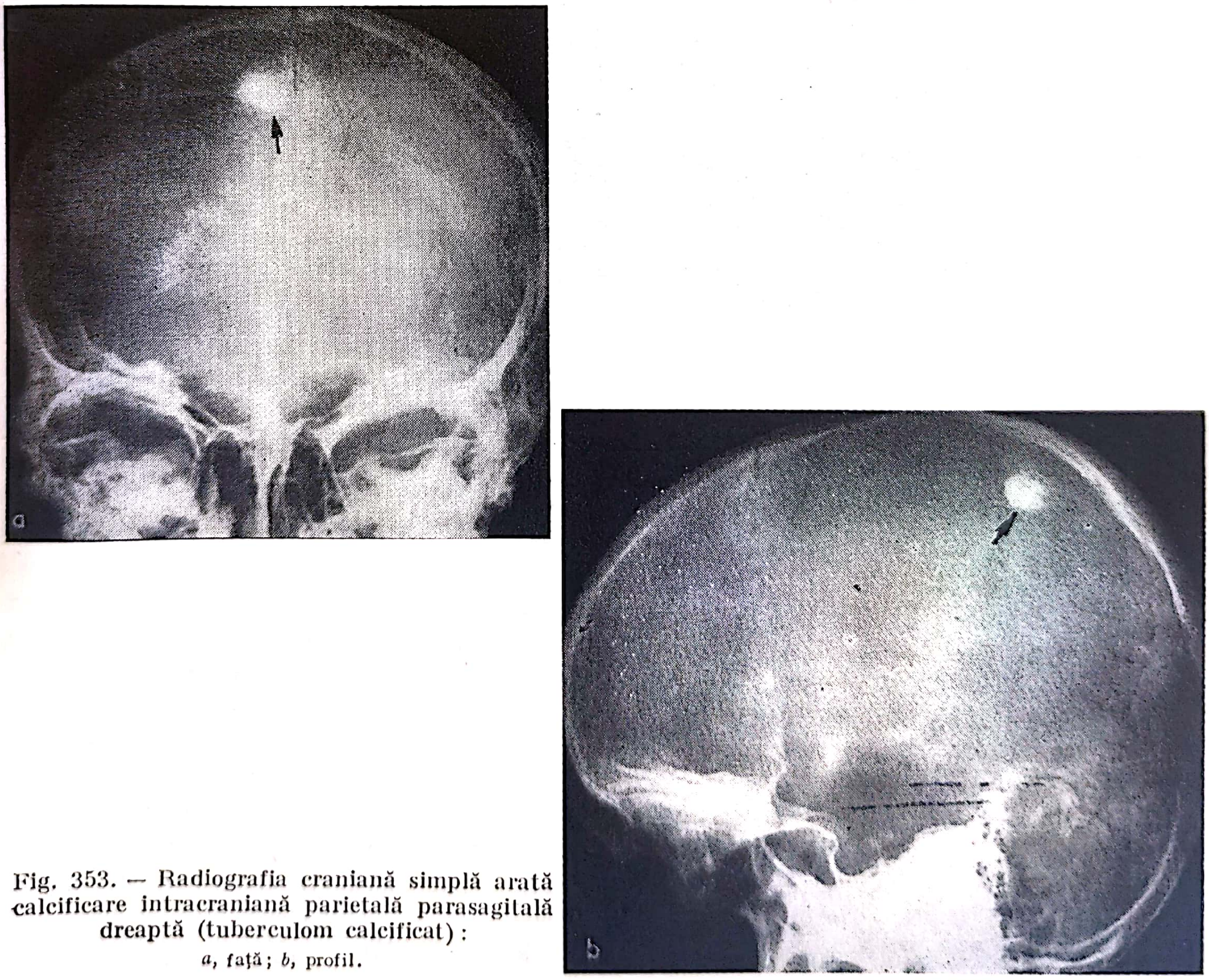

Fig. 353. — Radiografia craniană simplă arată calcificare intracraniană parietală parasagitală dreaptă (tuberculom calcificat) :
a, față ; *b*, profil.

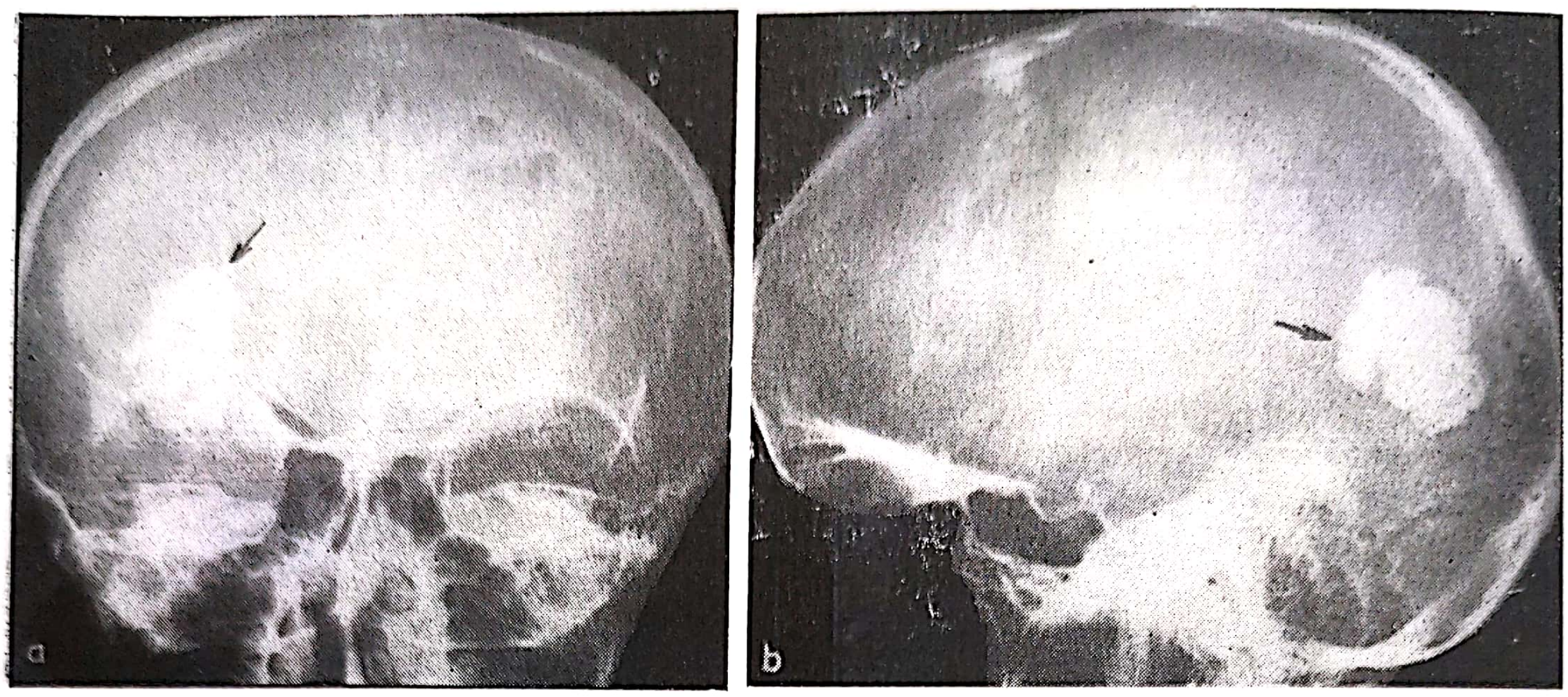

Fig. 354. — Radiografie craniană simplă. Se constată prezența unei calcificări intracraniene situate occipital dreapta (tuberculom occipital drept):

a, față; *b*, profil.

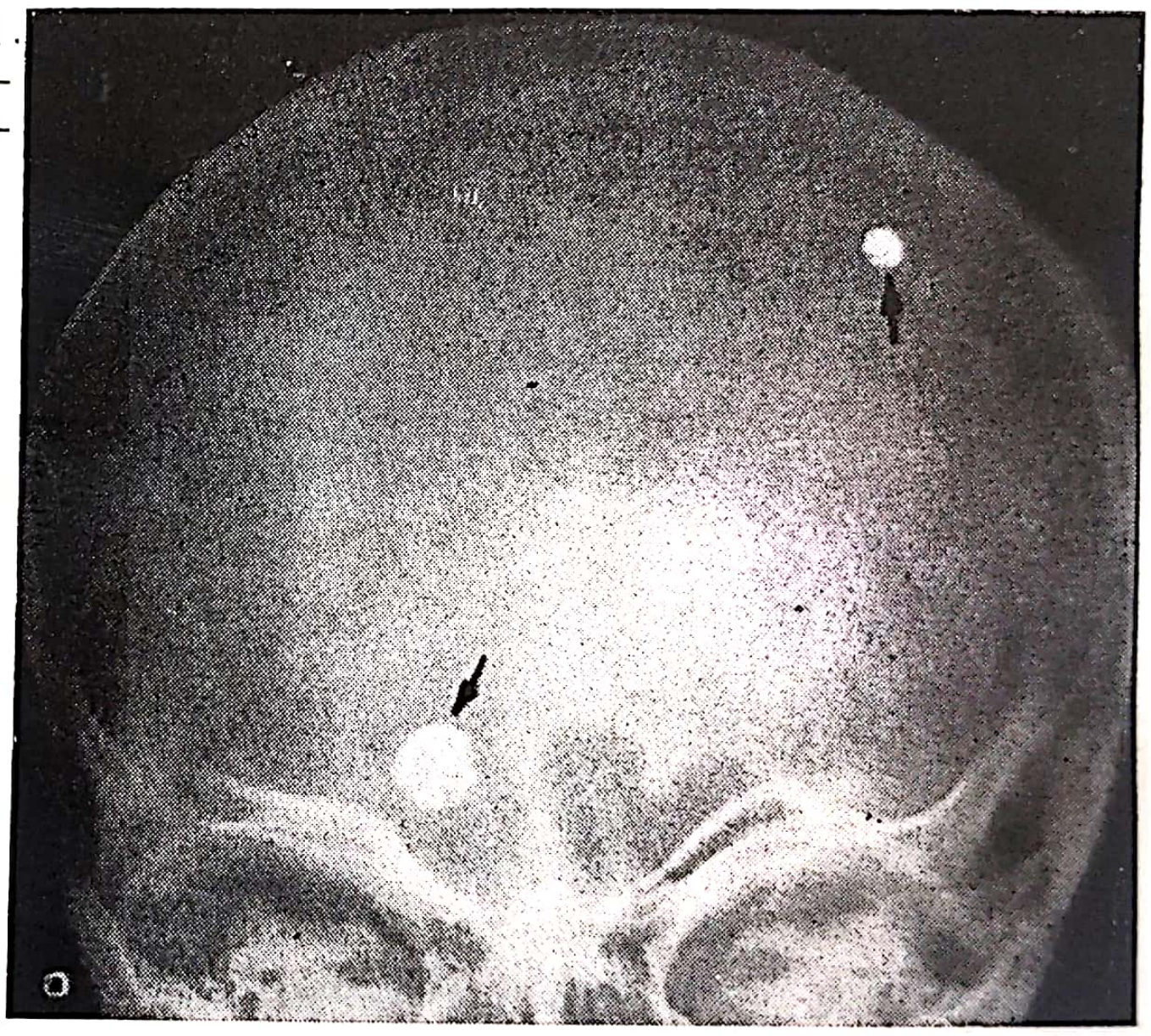

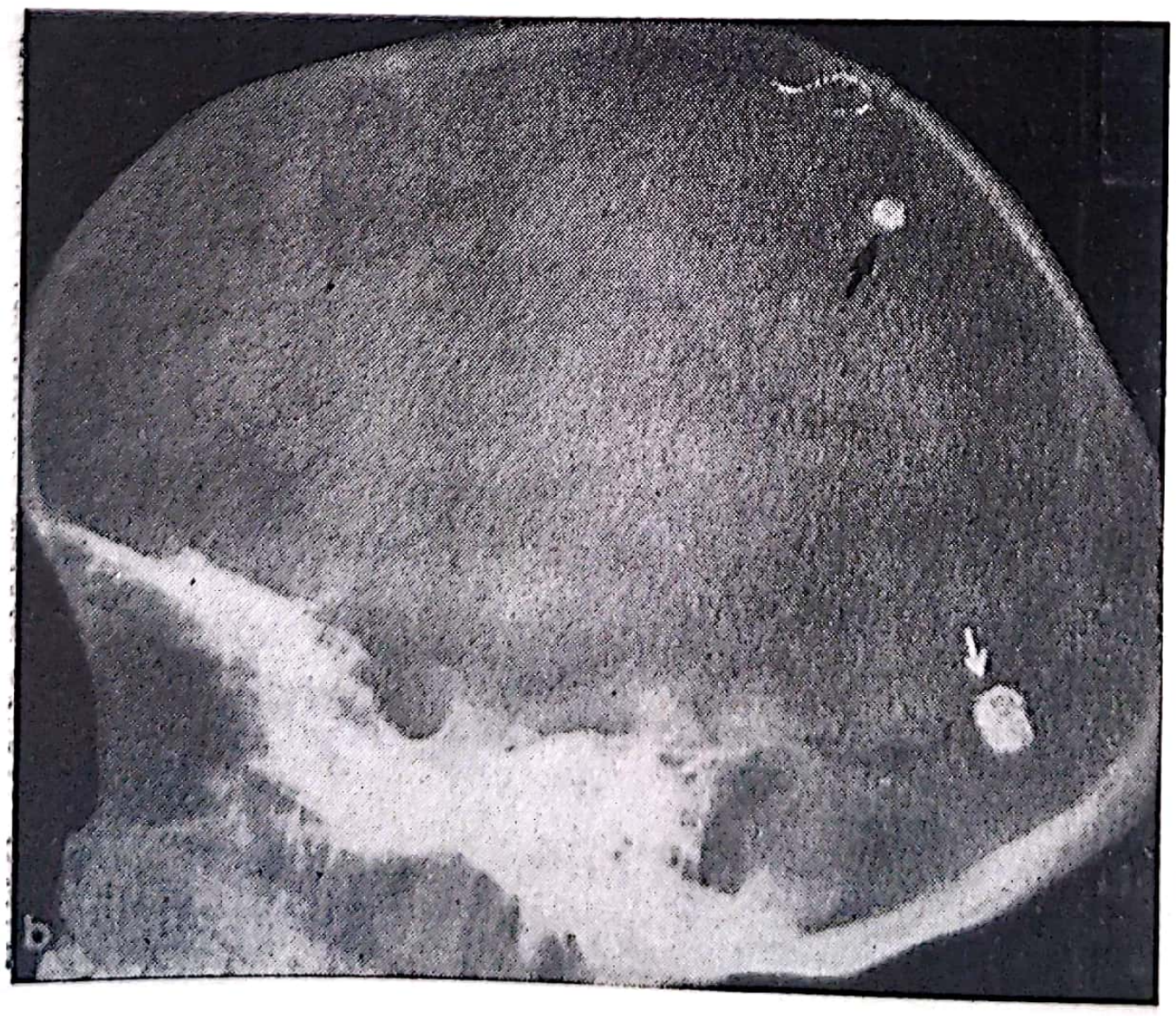

Fig. 355. — Radiografie craniană simplă. Apar calcificări multiple intracraniene (tuberculoame calcificate):

a, față; *b*, profil.

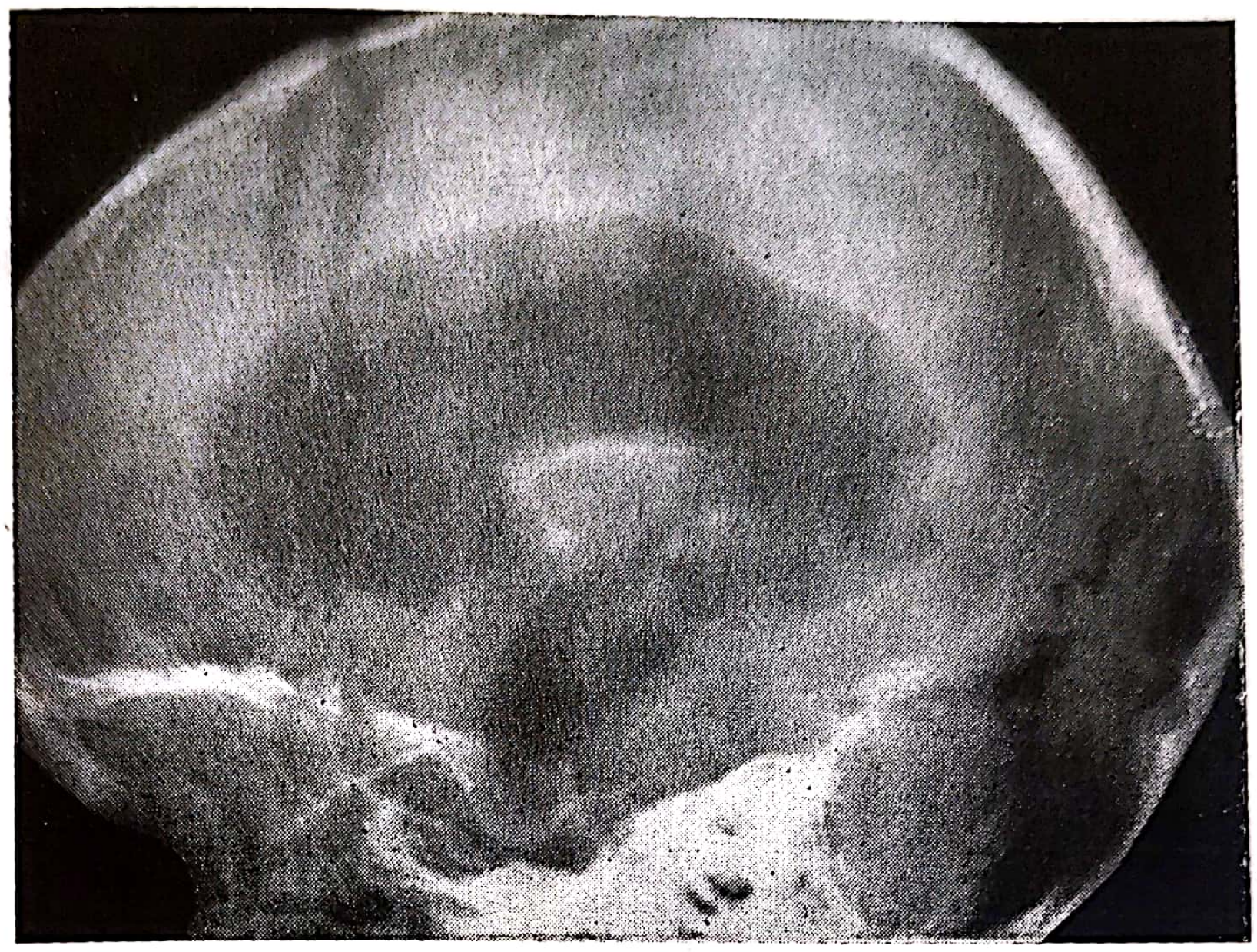

Fig. 356. — Ventriculografie. Se observă hidrocefalie internă enormă, simetrică și amputarea apeductului Sylvius (tuberculom situat în fosa cerebrală posterioară):

a, față; *b*, profil.

copil cu antecedente personale și familiale bacilare, cu simptome mari de HIC, cu semne neurologice fruste sau absente și cu evoluție lentă impune supoziția diagnostică de tuberculom cerebral. Examenele paraclinice generale și neurochirurgicale confirmă sau infirmă acest diagnostic. Diagnosticul sigur este pus abia după ablația operatorie a procesului expansiv. Diagnosticul diferențial se impune în special la copiii cu tumori de fosă posterioară. Meduloblastomul de ventricul IV apare în general la o vîrstă mai mică decît tuberculomul. Fenomenele se instalează rapid, modificările de FO sînt mai rare și prezintă un accentuat sindrom arhicerebelos. Astrocitoamele cerebeloase au o simptomatologie perfect asemănătoare, exceptînd sindromul de localizare neocerebelos, mult mai evident. Diagnosticul diferențial se impune și cu alte procese inflamatorii neurochirurgicale — abcesele cerebrale și encefalitele pseudotumorale, cazuri în care doar examenele paraclinice pot preciza natura leziunii. Arahnoiditele de fosă posterioară pot produce, la fel ca și tuberculomul, un sindrom important de HIC cu semne neurologice discrete, diagnosticul etiologic stabilindu-se doar intraoperator.

Evoluție și prognostic. Evoluția tuberculoamelor se poate întinde de la o perioadă de cîteva săptămîni pînă la cîțiva ani. Se consideră, în general, că tuberculoamele mici, situate în apropiere de cortex, dau meningite repetate. Tuberculoamele mari evoluează cu simptomatologia unui proces înlocuitor de spațiu și pot avea un prognostic grav

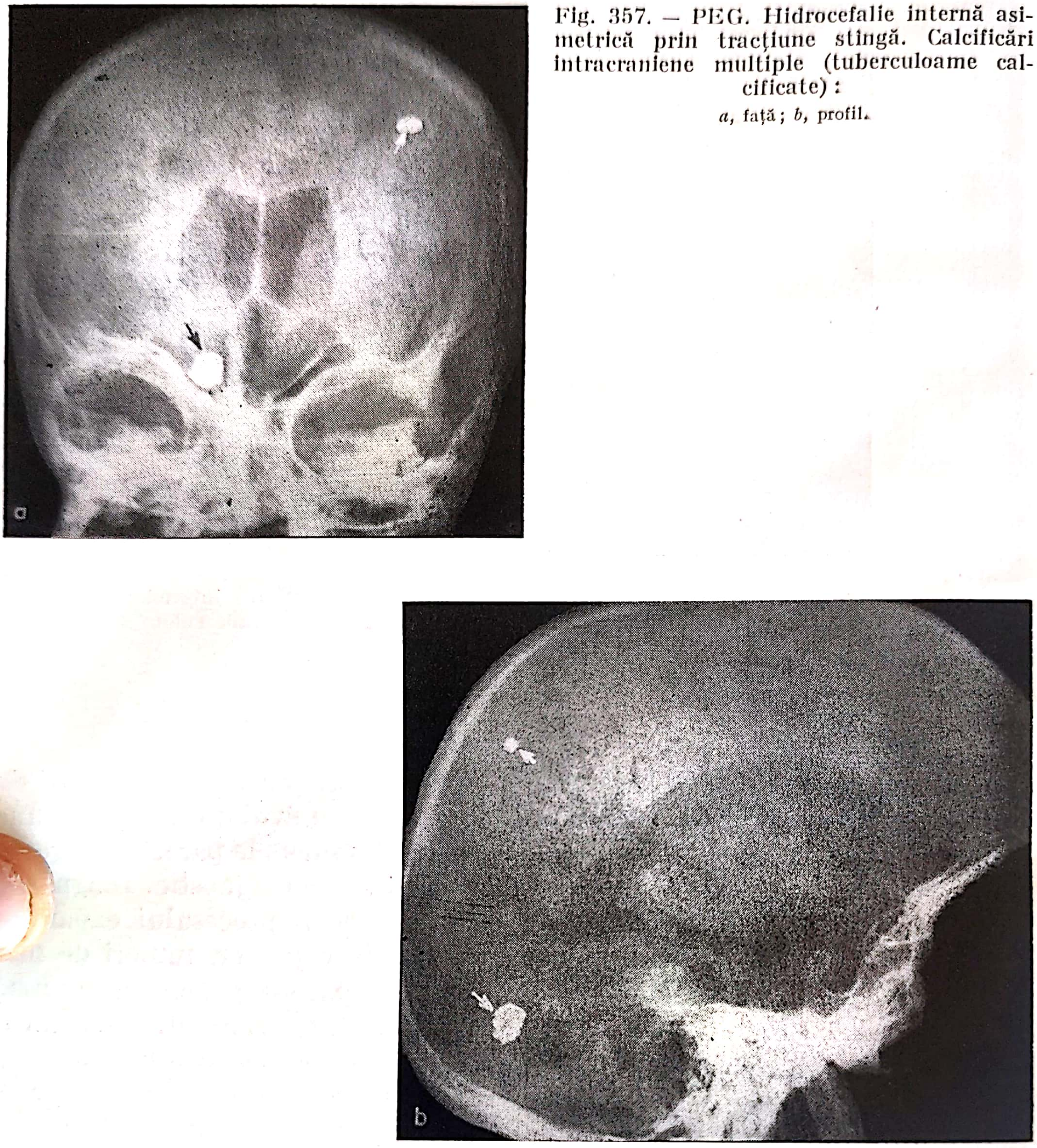

Fig. 357. — PEG. Hidrocefalie internă asimetrică prin tracțiune stîngă. Calcificări intracraniene multiple (tuberculoame calcificate):
a, față; *b*, profil.

datorită fenomenelor de HIC instalate în timp (Anderson și MacMillan, 1975). Aceste fenomene de HIC, în cazurile studiate la copii, au fost deosebit de intense, constatîndu-se modificări importante de fund de ochi pînă la atrofie secundară, cu toată posibilitatea de compensare a cutiei craniene la această vîrstă (Villarejo și colab., 1977).

Prognosticul tuberculoamelor depinde de numeroși factori: starea generală a copilului; prezența altor leziuni tuberculoase pulmonare sau extrapulmonare au de asemenea o influență defavorabilă; numărul tuberculoamelor cerebrale este de o importanță primordială (vindecările publicate se referă la leziuni unice); sediul tuberculoamelor în raport cu dura mater și cu circulația lichidiană are o valoare prognostică deosebită. Tot privitor la sediu, tuberculoamele situate în trunchiul cerebral nu se pot extirpa, astfel că prognosticul lor este grav; diagnosticul precoce și intervenția în timp util influențează de asemenea prognosticul; tehnica operatorie joacă un rol important; tratamentul medical tuberculostatic are un rol capital, atît în prognosticul imediat, cît și în cel tardiv.

Tratament. Vindecarea spontană a tuberculoamelor cerebrale are loc numai în cazuri excepționale. Ele se pot calcifica și, după cum am arătat, pot fi descoperite incidental. Totuși, chiar aceste tuberculoame calcificate, vechi, pot să se manifeste după un timp variabil (ani) prin difuzarea în vecinătatea infecției, ducînd la apariția de noi tuberculoame sau provocînd o meningoencefalită bacilară.

Tuberculoamele mici, multiple, nu necesită un tratament chirurgical. Ele pot declanșa oricînd apariția unei meningoencefalite bacilare, care în condițiile actuale terapeutice poate fi stăpînită. De asemenea, tuberculoamele mici, corticale, pot fi responsabile de crize comițiale.

Tuberculoamele mari care dau sindrom de hipertensiune intracraniană și semne neurologice iritative și deficitare de focar, în cazul în care sînt unice, au indicația operatorie. Tratamentul actual, modern, al tuberculoamelor este medicochirurgical. Ca în orice proces expansiv intracranian, atunci cînd localizarea tuberculomului permite extirparea, metoda adoptată este cea de extirpare în totalitate (fig. 358). Nu este justificată aplicarea de streptomicină în patul leziunii cerebrale. După ablația tuberculomului se instituie un tratament tuberculostatic precoce și energic pentru a împiedica difuzarea infecției bacilare la distanță sau producerea unei meningoencefalite.

În ultimii 15 ani, ca și Higazi (1963), am început tratamentul tuberculostatic din perioada preoperatorie, menținîndu-l în continuare. Această atitudine terapeutică a dat rezultate favorabile (fig. 359). Tuberculostaticele singure, fără intervenție chirurgicală, nu sînt suficiente în tratamentul unui tuberculom intracerebral unic. Am folosit următoarea asociație de trei tuberculostatice: streptomicină, în doză de 0,02—0,04 g/kg corp/zi în injecții intramusculare (asociat cu vitamina B_1 datorită toxicității medicamentului asupra nervului acustico-vestibular), izonidazidă (HIN), în doză de 10—20 mg/kg corp/zi, per os, și acid parsaminosalicilic (PAS), în doză de 0,200—0,300 g/kg corp/zi, per os. Acest tratament se administrează timp de trei luni, dacă copilul este afebril și lichidul cefalorahidian apare la puncțiile lombare de aspect normal. În cazul unei reacții meningiene, clinice sau lichidiene, se va prelungi tratamentul cu cel puțin două luni de la data cînd copilul a devenit afebril. Contraindicăm administrarea intrarahidiană sau intraventriculară de streptomicină. Corticoterapia aplicată postoperator scurtează evoluția micilor pacienți prin acțiunea sa antiinflamatorie și antiedematoasă (Carriere și colab., 1975). Grupa tuberculostaticelor moderne s-a îmbogățit în ultimii ani cu numeroase achiziții, dintre care cele mai eficiente s-au dovedit etambutolul (24 mg/kg corp/24 ore) și rifampicina (15 mg/kg corp/24 ore). Ele au fost utilizate cu succes în tratamentul meningitelor bacilare. Actualmente folosim schema terapeutică ce constă din asociația : izonidazidă + rifampicină + etambutol. Această schemă modernă terapeutică implică folosirea pe cale largă

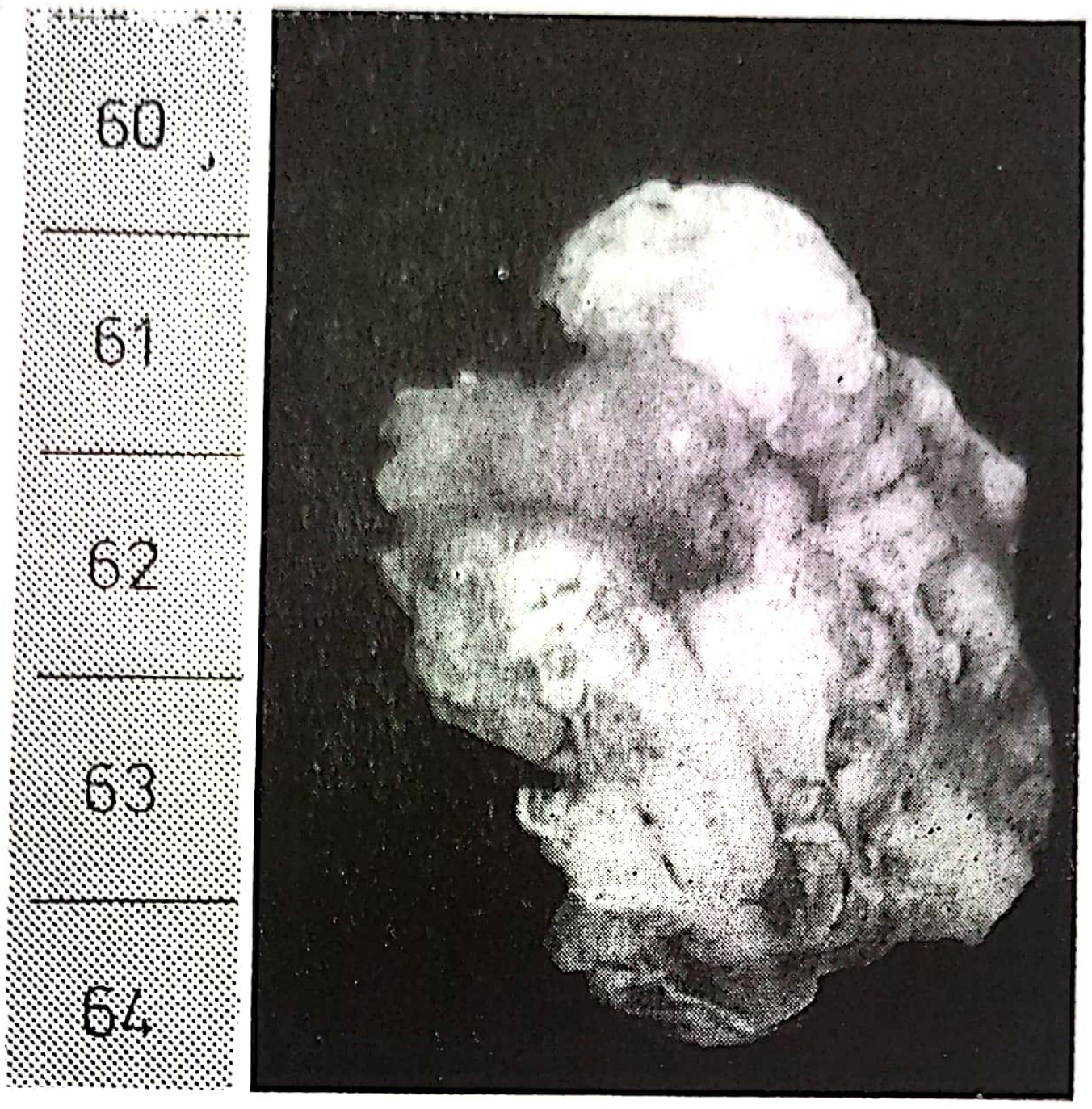

Fig. 358. — Tuberculom occipital drept. Piesă operatorie.

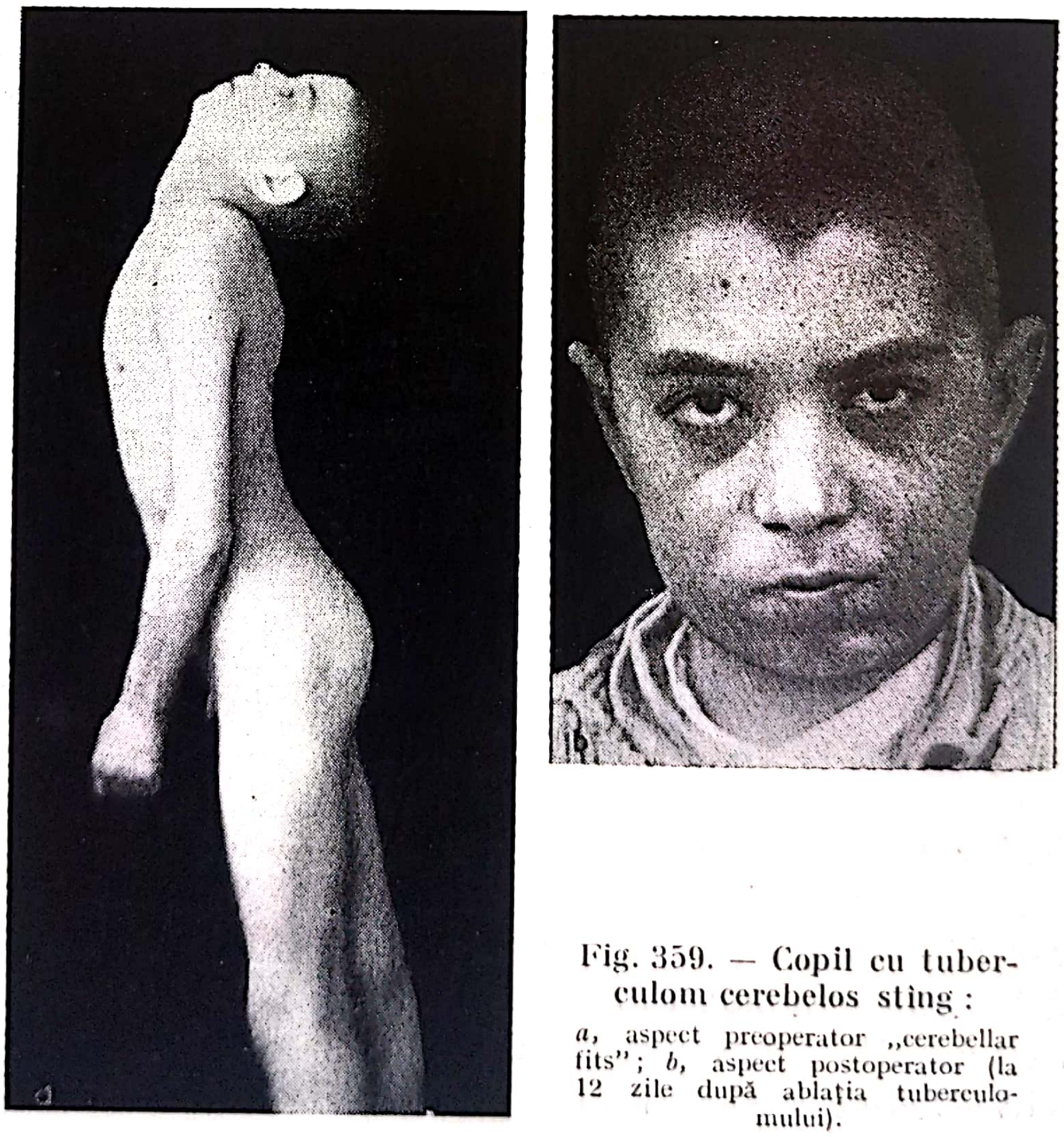

Fig. 359. — Copil cu tuberculom cerebelos stîng: *a*, aspect preoperator „cerebellar fits"; *b*, aspect postoperator (la 12 zile după ablaţia tuberculomului).

a rifampicinei, tuberculostatic major, ce pătrunde în țesuturile fibroase, chiar intracelular (Anastasatu, 1972).

Rezultate. În condițiile moderne de anestezie și reanimare, folosind tratamentul tuberculostatic susținut pre- și postoperator, tratamentul chirurgical al tuberculoamelor cerebrale a dus la rezultate favorabile în majoritatea cazurilor. Astfel, în ultimii 15 ani nu am avut nici un caz de mortalitate operatorie, iar meningita bacilară postoperatorie a putut fi întotdeauna stăpînită. Sechelele neurologice au fost rare și au constat în crize comițiale și deficite motorii de tip paretic.

Particularitățile tuberculoamelor cerebrale

1) Tuberculoamele cerebrale se întîlnesc cu predominanță la vîrstele tinere: la copii, ele reprezintă un procent important (27,8%).

2) Afectarea sexului masculin este evidentă, cu distribuție predominantă între 6 și 16 ani.

3) La copil, sediul tuberculoamelor cerebrale este frecvent subtentorial față de adult, la care se constată un număr egal de localizări supra- și subtentoriale.

4) Tabloul clinic al tuberculomului cerebral se poate instala imediat după evidențierea semnelor de primoinfecție.

5) În perioada de stare, simptomatologia constă în marcat sindrom de HIC, sindrom de localizare frust și stare generală relativ bună.

6) În tabloul clinic al tuberculoamelor supratentoriale, epilepsia este frecventă.

7) Copiii răspund în general favorabil la tratamentul tuberculostatic.

8) Tratamentul chirurgical efectuat în condițiile terapiei tuberculostatice susținute a dus la copii la un prognostic vital și funcțional deosebit de bun.

Tuberculoamele intramedulare

Localizarea procesului bacilar în măduva spinării sub formă de tuberculi realizează entitatea de tuberculom intramedular. Prin aceasta se înțeleg numai tuberculoamele primitive, excluzînd procesele tuberculoase meningomedulare secundare morbului Pott. Afecțiunea este rară. Astfel, Jennings (1934) reușește să găsească un singur tuberculom medular la 5 344 de pacienți cu leziuni tuberculoase pulmonare. Serii largi sînt prezentate de Thalhimer și Hassin (1922) și de Kupka și Olsen (1938) prin adunarea cazurilor din literatură. După raportul lui Tung Hui Lin (1960), în total la acea dată erau publicate în literatura medicală 104 cazuri de tuberculoame intramedulare. Privitor la incidența tuberculoamelor intramedulare față de cele cerebrale amintim datele lui Arseni și Samitca (1960) care constată 9 cazuri de tuberculoame intramedulare față de 201 cerebrale. Tuberculoamele intramedulare sînt cu totul excepționale la copii. Astfel, în seria Clinicii de neurochirurgie din București nu am constatat nici un caz în perioada 1936 — 1978.

Tuberculoamele intramedulare afectează vîrstele tinere cu predominanță la sexul masculin. Majoritatea pacienților au suferit de tuberculoză pulmonară sau extrapulmonară cu mulți ani înaintea apariției semnelor medulare. Patogenic este acceptată părerea unanimă că tuberculomul intramedular reprezintă o însămînțare hematogenă a infecției tuberculoase.

Anatomic, tuberculoamele intramedulare nu depășesc diametrul de 1 cm și sînt bine delimitate, datorită reacției gliale din jur. Sediul lor de predilecție este în regiunea măduvei dorsale inferioare și lombare.

Boala debutează prin fenomene de deficit motor la membrele inferioare sau, mai rar, prin meningită bacilară, uneori recidivată. Evoluția este relativ rapidă, în aproximativ 6 luni se instalează fenomene de compresiune medulară.

Diagnosticul poate fi suspectat pe baza antecedentelor bacilare și a datelor de laborator (hemoleucogramă, VSH). Radiografia simplă a coloanei vertebrale este normală. Cînd se bănuiește un tuberculom intramedular este recomandabil să nu se facă mielografia cu lipiodol, căci aceasta poate declanșa o meningită bacilară.

Tratamentul constă în ablația tuberculomului intramedular prin laminectomie și administrarea postoperatorie de tuberculostatice după schemele uzuale (Arseni, 1957; Bertrand și colab., 1958; Parsons și Pallis, 1965).

Arahnoiditele

Arahnoiditele reprezintă localizarea procesului inflamator subacut sau cronic la nivelul leptomeningelor, ceea ce produce importante modificări anatomoclinice, datorită fenomenelor obstructive și vasculare, circumscrise sau difuze. Ele constituie un capitol important în patologia neurochirurgicală, datorită problemelor etiopatogenice, diagnostice și terapeutice deosebite pe care le ridică. Arahnoiditele rămîn un subiect mult discutat și încă imperfect conturat. Ele apar cu predilecție la vîrstele tinere datorită incidenței crescute în această perioadă a factorilor etiologici ai acestor afecțiuni (traumatisme și infecții). Cu toate acestea, procesele inflamatorii ale leptomeningelor sînt mult mai rare la copil decît la tineri, datorită reacțiilor conjunctivo-fibroase mai puțin intense din prima copilărie. În ultimii ani se remarcă o scădere evidentă a incidenței arahnoiditelor la copil, datorită tratamentelor antiinfecțioase precoce și susținute în procesele inflamatorii ale sistemului nervos central și ale formațiunilor adiacente.

Anatomie patologică. Procesul anatomopatologic este reprezentat de hiperplazia și organizarea țesutului subarahnoidian și leptomeningian, cu forme intermediare, de la simple bride și aderențe punctiforme pînă la intense arahnoidite fibroplastice.

Microscopic, arahnoiditele se împart în difuze și circumscrise, iar cele circumscrise în fibroplastice (fibroadezive) și chistice. În arahnoiditele *difuze* predomină reacția inflamatorie de tip clasic sau de tip trabecular, proces în care pot fi prinşi nervii cranieni sau rahidieni. Arahnoiditele *circumscrise fibroadezive* sînt caracterizate prin sporirea numărului şi creşterea de volum a trabeculelor subarahnoidiene, proliferarea ţesutului conjunctiv fibros din arahnoidă şi pia mater, cu formarea de aderenţe de intensitate variabilă între aceste două foiţe. Uneori, arahnoiditele fibroadezive realizează o adevărată ,,platoşă'' într-o anumită regiune a sistemului nervos central (fosă posterioară). Arahnoiditele *chistice* se pot prezenta fie sub forma unor chisturi multiple separate de septuri îngroşate, provenite din arahnoidă, fie sub forma unui chist mare unic. Lichidul chistic este de obicei xantocromic şi hiperproteic. Sistemul nervos central, chiar dacă nu participă la procesul inflamator iniţial, prezintă în evoluţie fenomene de suferinţă prin acţiunea mecanică a procesului de arahnoidită, în special în cele circumscrise. În arahnoidita cu evoluţie lungă are loc o atrofie circumscrisă a elementelor nervoase din regiunea procesului inflamator. Microscopic, procesul inflamator arahnoidian trece iniţial printr-o fază exsudativă şi apoi prin alta proliferativă. În procesul de proliferare arahnoidiană, sistemul nervos central este interesat direct, precum am arătat, prin acţiune mecanică (Weiss şi colab., 1962).

Procesul de arahnoidită este mult mai frecvent întîlnit la necropsii decît este citat în literatură ca factor patogen. Reacţiile leptomeningiene sînt pînă la un punct comparabile cu simfizele pleurale subclinice. Problema reactivării unor arahnoidite mute clinic nu este încă pe depiin elucidată experimental şi anatomopatologic (Arseni şi colab., 1958).

Etiopatogenie. Încadrarea arahnoiditelor într-un sistem coerent este dificil de efectuat după criterii anatomopatologice. Mult mai corecte sînt criteriile etiologice. Tendinţa generală a fost de a împărţi arahnoiditele în două grupe: primitive (criptogenetice) şi secundare (Barré, 1933). Treptat, odată cu lămurirea diferitelor cauze ale arahnoiditelor, termenul de primitiv a fost practic abandonat. Înţelegînd arahnoiditele ca procese secundare, rezultate ale unei alte afecţiuni cu răsunet asupra leptomeningelor, le putem clasifica în următoarele grupe:

1) *Arahnoidite postinflamatorii, loco-regionale* (otomastoidite, sinuzite, osteomielite craniene sau vertebrale, infecţii ale scalpului, abcese cerebrale şi intramedulare) sau *generale* (meningoencefalite bacteriene, virotice şi mai ales bacilare).

2) *Arahnoidite posttraumatice.* Traumatismele craniocerebrale şi vertebromedulare implică deseori afectarea leptomeningelor, ceea ce va produce un proces de arahnoidită locală. Se pare că şi în aceste cazuri are loc o acţiune inflamatorie care se dezvoltă în acest loc de minimă rezistenţă.

3) *Arahnoidite de cauze vasculare* (posthemoragie subarahnoidiană repetată).

4) *Arahnoidite de cauză parazitară* (în special în cisticercoză şi hidatidoza de fosă cerebrală posterioară).

5) *Arahnoidite de cauză tumorală* (arahnoidite de însoţire), în care însă tabloul clinic este dominat de afecţiunea primară. O menţiune particu-

lară o facem pentru tumorile disembrioplazice, care provoacă o reacție arahnoidiană peritumorală intensă.

6) *Arahnoidite postoperatorii*, care au fost constatate în special în intervențiile chirurgicale pe fosa posterioară și măduva cervicală.

Chiar dacă nu reușim să încadrăm întotdeauna procesul arahnoidian într-una din categoriile amintite, totuși nu vom folosi termenul de arahnoidită primară, întrucît acest proces inflamator este întotdeauna secundar unei alte afecțiuni.

Tabloul clinic. Mecanismul apariției simptomatologiei în arahnoidite este dublu, obstructiv și vascular. Obstructiv prin faptul că determină un adevărat blocaj în circulația lichidiană și vascular pentru că în procesul inflamator sînt interesate vasele de pe suprafața sistemului nervos central, creîndu-se condiții pentru apariția fenomenelor de insuficiență circulatorie. Din cauza acestui dublu mecanism patogenic apar clinic semnele unei hidrocefalii interne lent progresive, la care se adaugă semne neurologice polimorfe, tributare tulburărilor circulatorii. Procesul de arahnoidită poate acționa, precum am arătat, și direct — mecanic — prin fenomenele locale fibroadezive sau chistice, ce produc comprimarea directă a țesutului nervos. Bolile intercurente, traumatismele, expunerea la soare, accentuează la copil fenomenele obstructive și vasculare existente și provoacă așa-numita agravare clinică a arahnoiditei. Alteori, aceleași condiții decompensează un echilibru precar existent în special în circulația lichidiană și asistăm la așa-numitul debut brusc al arahnoiditelor.

Debutul este în majoritatea cazurilor insidios, cu simptome nespecifice, cu evoluție variabilă (accentuare, remisiune, dispariție). Tabloul clinic definitiv se conturează tardiv. Neavînd manifestări proprii, întreaga simptomatologie a arahnoiditelor este de împrumut, de unde și greutatea de a fi diagnosticate. Tabloul clinic în perioada de stare este caracterizat prin simptome polimorfe, difuze și variabile. O caracteristică în plus este posibilitatea de agravare în cursul unor afecțiuni intercurente atît de frecvente la copil (de exemplu febrele eruptive). Tabloul clinic este mai bine conturat și mai intens în formele fibroadezive și chistice, cînd de multe ori diagnosticul diferențial cu procesele tumorale este dificil de efectuat.

Diagnostic. Diagnosticul pozitiv de arahnoidită trebuie pus cu multă atenție, numai după coroborarea datelor clinice cu cele furnizate de examenele paraclinice. Chiar în aceste condiții, diagnosticul de arahnoidită, uneori, trebuie susținut prin punerea în evidență a procesului inflamator intraoperator. Cu ocazia intervenției chirurgicale se prelevă și material pentru examenul histopatologic.

Evoluție și prognostic. Evoluția arahnoiditelor este de lungă durată, în general, cu aspect ondulatoriu, în pusee. În fond, arahnoiditele nu urmează evoluția clinică a afecțiunii declanșate, desfășurîndu-se pe cont propriu în afara bolii cauzale, care între timp s-a și vindecat.

Prognosticul în formele limitate este sever, deoarece realizează fenomene accentuate de tulburare a circulației lichidiene și sanguine și fenomene mecanice de compresiune asupra unor regiuni din sistemul nervos central. În formele difuze, prognosticul este mult mai bun.

Tratament. Tratamentul medical în formele subacute constă în antibioterapie și corticoterapie. Antibioterapia este justificată numai în prezența afecțiunii inflamatorii cauzale (sinuzită, otomastoidită etc.). Corticoterapia este indicată în toate formele de arahnoidită, dar eficiența sa este minimă în formele vechi, cicatriciale. *Tratamentul chirurgical* se impune tocmai în formele circumscrise, vechi, puternic organizate. Tehnicile chirurgicale constau fie în abordul direct al arahnoiditelor circumscrise, cu desfacerea aderențelor și eliberarea elementelor nervoase, fie în operații de derivație a LCR pentru restabilirea circulației lichidiene. Rezultatele operatorii sînt variabile, datorită tendinței de refacere a aderențelor. Odată cu folosirea pe scară largă a tehnicilor de derivare a LCR (drenaj ventriculocardiac), prognosticul arahnoiditelor cerebrale la copii este mult îmbunătățit.

Arahnoiditele cerebrale

Arahnoiditele cerebrale sînt multiple și pot avea localizări diverse, afectînd în special cisternele bazale. Din grupul mare al arahnoiditelor cerebrale, la copii se întîlnesc cele situate în regiunea optochiasmatică și mai ales cele ale fosei cerebrale posterioare (Wocjan și colab., 1977; Arseni și colab., 1980).

Arhanoiditele optochiasmatice

Acestea reprezintă localizarea procesului inflamator cu reacție arahnoidiană fibroadezivă la nivelul cisternei optochiasmatice. Sînt rare la copii, putînd apărea după afecțiuni inflamatorii ale viscerocraniului (mai ales după sinuzite frontale și maxilare) sau după meningoencefalite — bacteriene, virotice sau chiar bacilare (Scott și colab., 1977).

Tabloul clinic este dominat de semne oculare multiple, polimorfe și variabile ca evoluție. Ele sînt reprezentate de scăderea progresivă a acuității vizuale, cu defecte campimetrice. Cîmpul vizual se modifică fie în sensul unui deficit temporal, fie în sensul unei strîmtorări concentrice. Poate apărea și un scotom central, semn de mare valoare diagnostică (Arseni și colab., 1958). După Guillaumat și colab. (1959), modificările de cîmp vizual pot îmbrăca aspectul de hemianopsii, care în ordinea frecvenței pot fi: bitemporale, binazale sau altitudinale. Aceste hemianopsii au în general un caracter atipic. Oftalmoscopic se constată o decolorare papilară progresivă, neuniformă, care va evolua treptat spre atrofie optică primitivă. Tulburările oculare sînt expresia unei nevrite optice, produsă de strangularea nervului de către reacția arahnoidiană. Semnele extraoculare constau în cefalee difuză, cu predominanță frontală și vărsături rare. Uneori, tabloul clinic îmbracă simptomatologia unui sindron de

HIC, datorită tulburărilor în circulația LCR. După Ford (1960), arahnoiditele optochiasmatice, uneori,pot prezenta în tabloul clinic tulburări endocrine (obezitate, diabet insipid), datorită modificărilor circulatorii produse la nivelul hipotalamusului. Evoluția este cronică, progresivă, cu perioade staționare lungi, putînd duce treptat la amauroză.

Intervențiile chirurgicale (debridare locală) efectuate au evidențiat un proces intens de arahnoidită, cu multiple bride, în jurul nervilor optici care apar subțiați. Postoperator, evoluția este cu atît mai bună cu cît intervenția este mai precoce. Corticoterapia a dat rezultate favorabile în aceste cazuri.

Arahnoiditele de fosă cerebrală posterioară

Din grupul arahnoiditelor cerebrale, ca frecvență la copil, domină cele de fosă posterioară. Ele ridică probleme deosebit de importante din punct de vedere diagnostic și terapeutic. Toți autorii remarcă frecvența crescută și aspectele particulare clinicoterapeutice ale acestor arahnoidite (Ford, 1960; Lewis, 1962; Walcher și Jenkner, 1966; Arseni și Constantinescu, 1968). Modalitățile etiopatogenice de apariție ale arahnoiditelor de fosă cerebrală posterioară sînt multiple, dintre care remarcăm importanța focarelor inflamatorii otomastoidiene și a meningoencefalitelor bacteriene, virotice sau bacilare, atît de frecvente la copil. Matson (1969) insistă asupra arahnoiditelor de fosă posterioară produse după operațiile efectuate pentru tumori cerebrale în această regiune.

Mecanismul apariției simptomatologiei este complex. Factorul obstructiv intervine determinînd obliterarea orificiilor Magendie și Luschka și realizează astfel un adevărat blocaj al circulației lichidiene. Drept consecință, apar fenomenele clinice constante ale unei hidrocefalii interne, lent progresive, ce domină tabloul clinic. Factorul vascular este reprezentat prin tulburările circulatorii, datorită afectării vaselor superficiale din regiunea fosei posterioare. Aceste tulburări circulatorii sînt responsabile de semne clinice polimorfe, variabile ca intensitate. De asemenea, intervine și mecanismul direct de tracțiune realizat de procesul inflamator asupra formațiunilor nervoase (nervi cranieni). Uneori, procesele inflamatorii leptomeningiene sînt foarte intense, realizînd o importantă arahnoidită fibroplastică în regiunea fosei posterioare (fig. 360).

Tabloul clinic se conturează tardiv după un debut insidios, constînd în semne polimorfe și variabile. Simptomatologia este caracterizată prin fenomene de HIC, care pot avea o intensitate marcată. Uneori, sindromul de HIC complet, cu modificări evidente de fund de ochi, impune un diagnostic diferențial deosebit de dificil cu tumorile cerebrale din regiunea fosei posterioare. Am avut asemenea situații în care diagnosticul preoperator a fost de tumoră de ventricul IV, iar intraoperator s-a constatat o arahnoidită intensă fibroadezivă ce producea un sindrom marcat de HIC (fig. 361). În afara fenomenelor de HIC, putem întîlni tulburări vestibulare (vertij, nistagmus), cerebeloase (arhi- și neocerebeloase), sindroame piramidale, sindrom meningian și afectare frecventă a mai multor

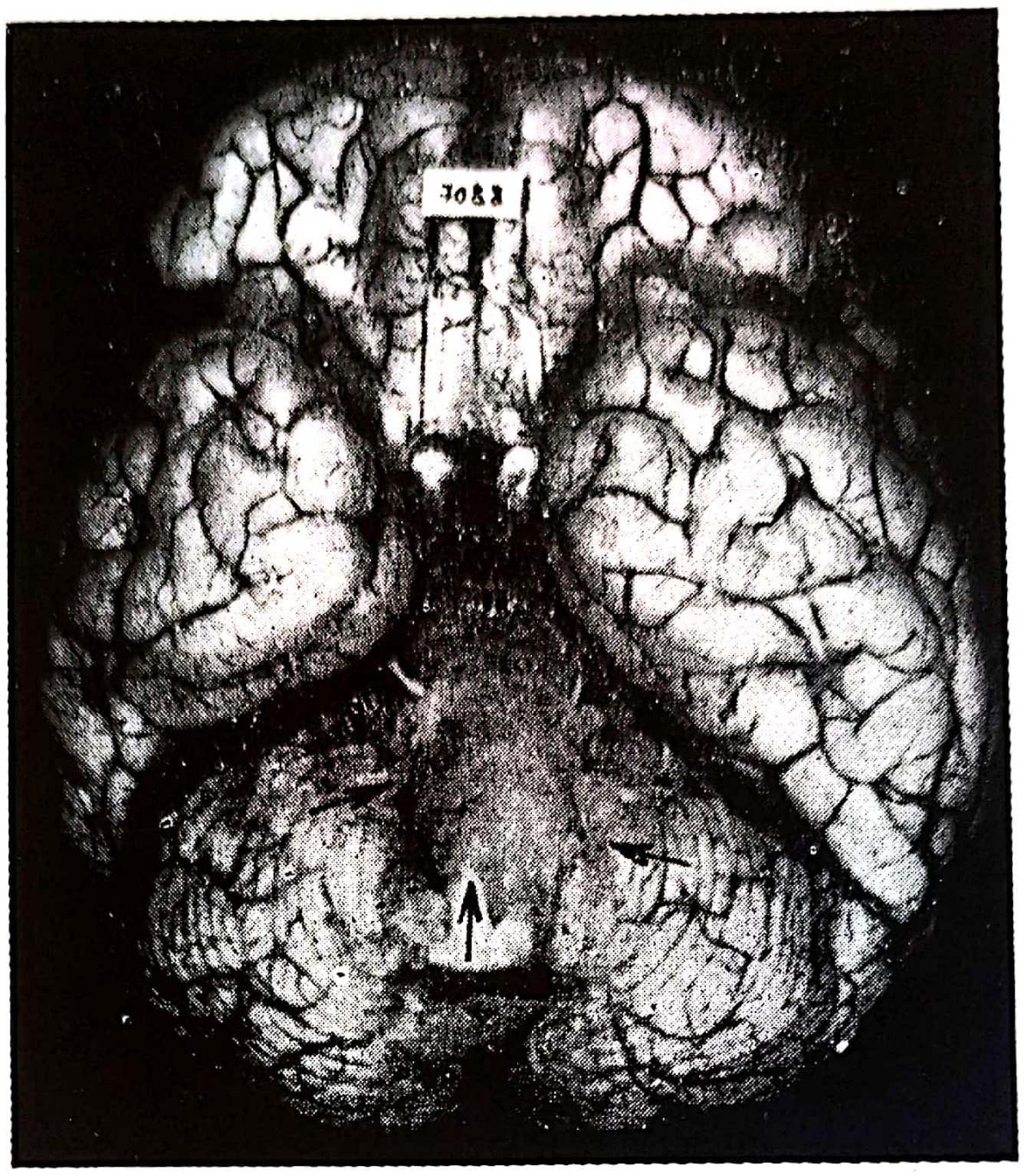

Fig. 360. — Leptomeningită bazală intensă. Piesă anatomică.

nervi cranieni. De obicei, tulburările cerebeloase și piramidale sînt extrem de șterse în prezența unor fenomene intense de HIC.

Examenele paraclinice relevă în majoritatea cazurilor modificări lichidiene de tipul hiperalbuminorahiei și pleiocitozei. Uneori, examenul LCR poate rezolva chiar diagnosticul etiologic în cazul arahnoiditelor secundare meningitelor bacilare. Pneumoencefalografia constată că aerul nu pătrunde în sistemul ventricular, iar ventriculografia arată imaginea clasică de hidrocefalie internă de mărime variabilă (fig. 362). Totodată, la ventriculografie se constată modificări ale pereților ventriculari, datorită extinderii procesului inflamator la ependimul ventricular (fig. 363). Acest proces de ependimită accentuează hidrocefalia prin hipersecreție lichidiană și scăderea puterii de resorbție a ependimului.

Diagnosticul de arahnoidită de fosă cerebrală posterioară este dificil și uneori nu poate fi pus decît intraoperator (Arseni și Constantinescu, 1968). Diagnosticul diferențial se impune cu toate procesele expansive din această regiune.

Evoluția are loc în pusee accentuate de bolile intercurente sau de reactivarea focarelor infecțioase de vecinătate.

Tratamentul arahnoiditelor de fosă cerebrală posterioară este chirurgical, avînd drept scop restabilirea circulației lichidiene, deci înlăturarea sindromului de HIC. Abordul direct al procesului de arahnoidită a dat rezultate satisfăcătoare parțiale, datorită tendinței mari de refacere a aderențelor. Tehnicile derivative, în special drenajul ventriculocardiac,

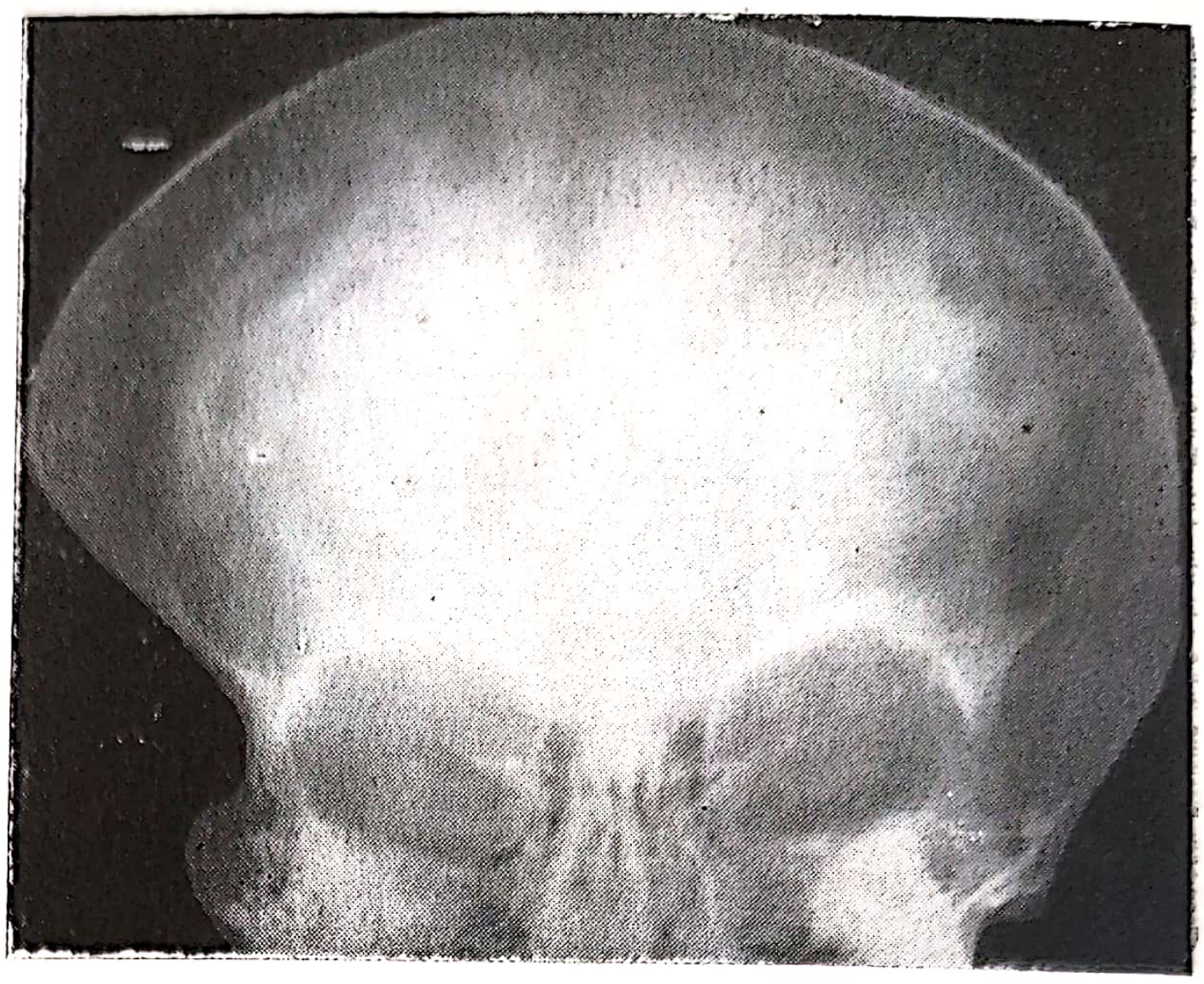

Fig. 361. — Radiografie craniană simplă într-un caz de arahnoidită de fosă posterioară chistică (verificată operator). Se constată un marcat sindrom de HIC.

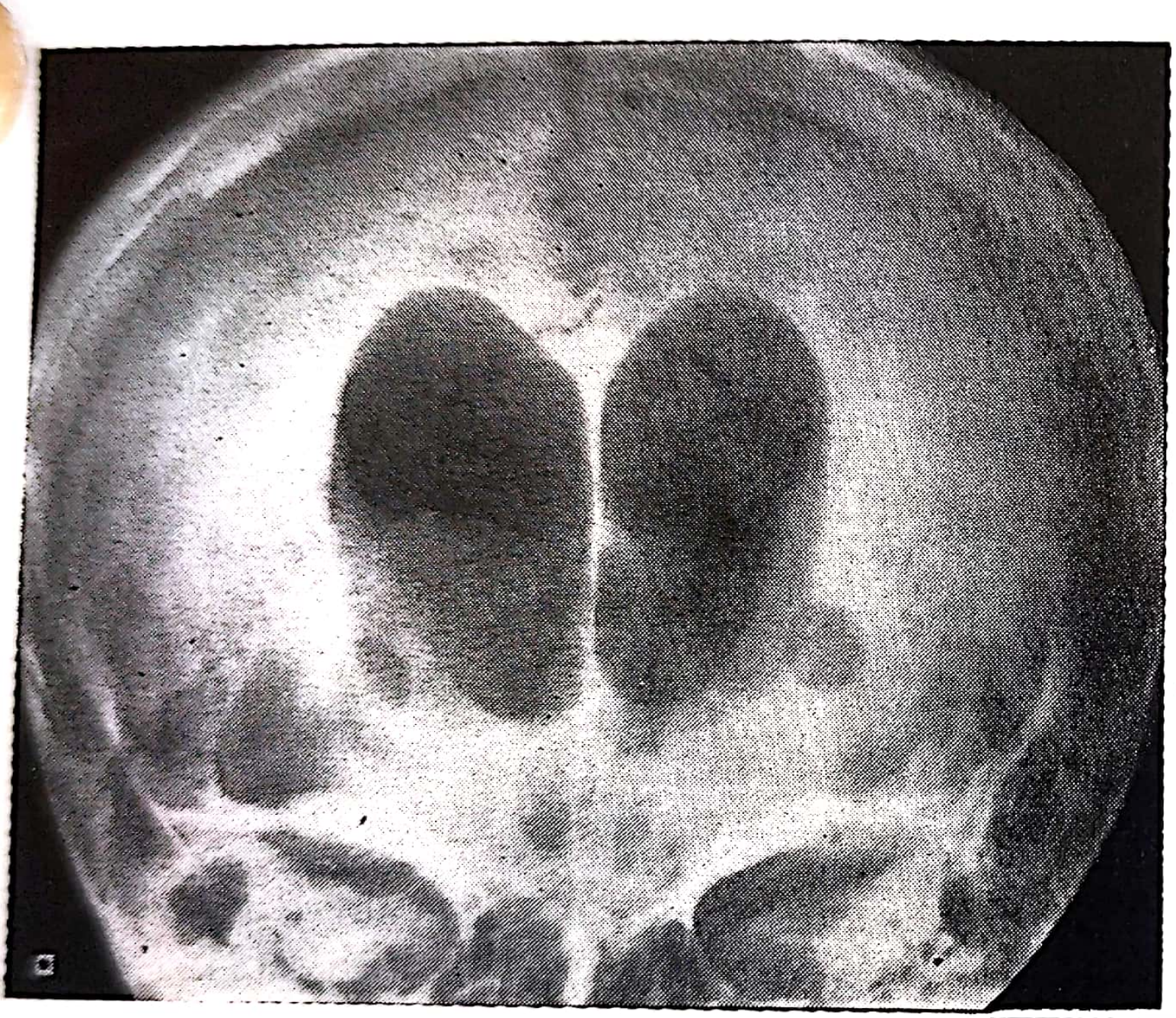

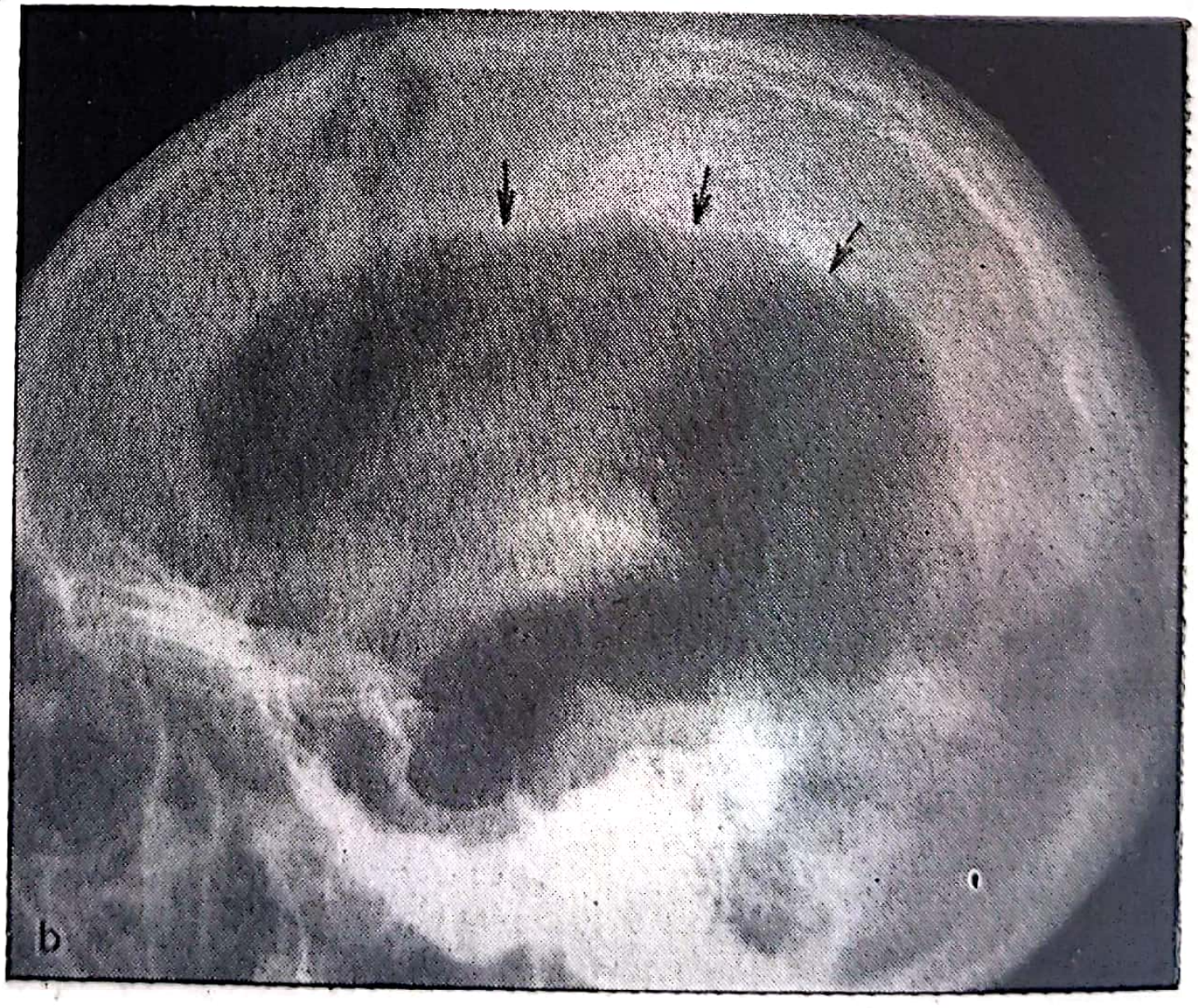

Fig. 362. — Ventriculografie într-un caz de arahnoidită de fosă posterioară marcată. Se observă hidrocefalie internă simetrică, iar pe imaginea din profil conturul neregulat al peretelui ventricular lateral (ependimită) : *a*, față ; *b*, profil.

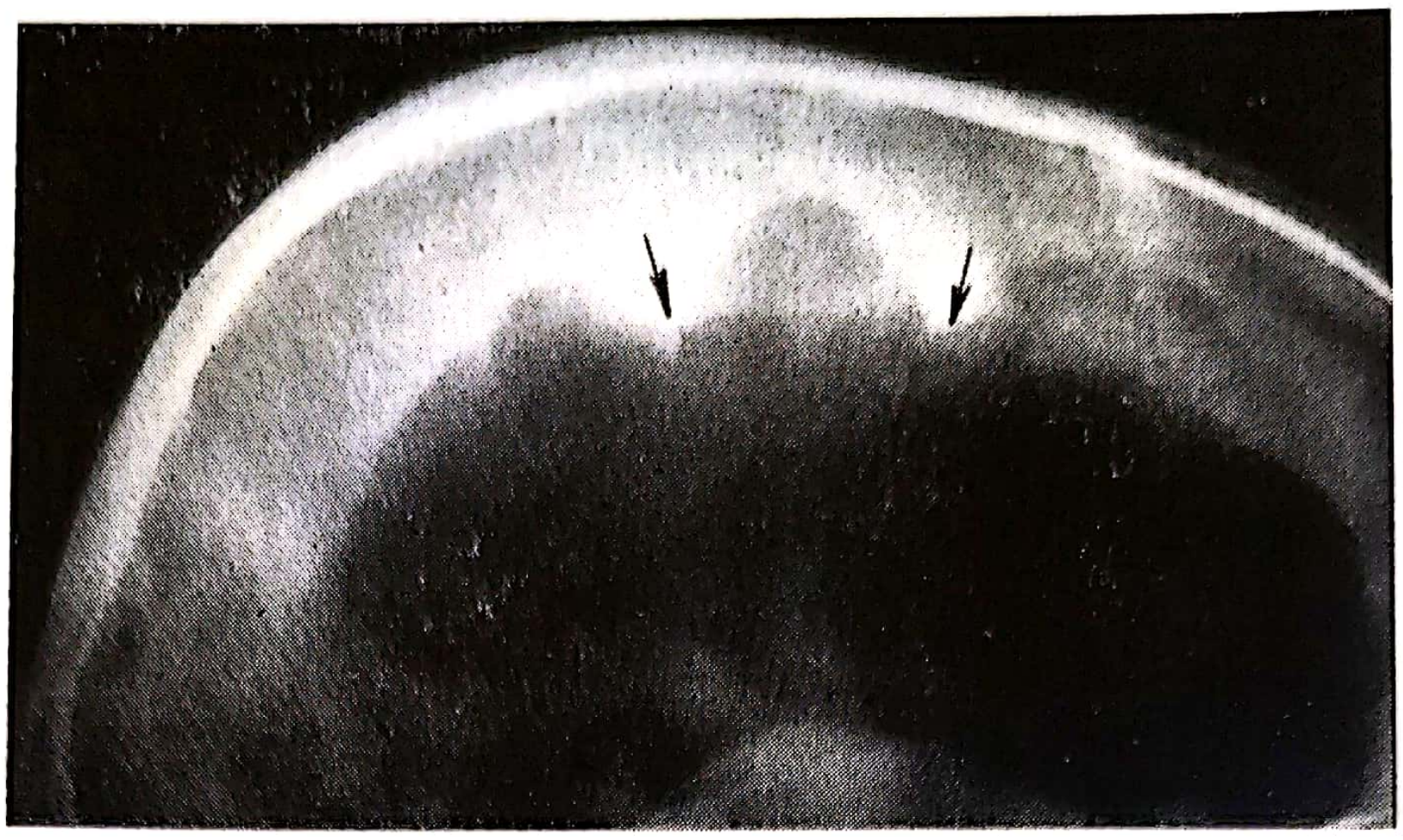

Fig. 363. — Ventriculografie într-un caz de arahnoidită de fosă posterioară. Marcată hidrocefalie internă cu contur neregulat al peretelui ventricular (imagine din profil — detaliu).

au îmbunătățit mult prognosticul arahnoiditelor de fosă cerebrală posterioară. Corticoterapia este, în asociație cu tratamentul chirurgical, de reală valoare.

Arahnoiditele spinale

Arahnoiditele spinale se caracterizează printr-un sindrom de compresiune radiculomedulară, consecutiv unui proces inflamator al leptomeningelor rahidiene, limitat sau difuz, care se traduc clinic printr-un polimorfism de simptome variabile în cursul evoluției lor, dar întotdeauna cu caracter progresiv (Arseni și Simionescu, 1968). Leptomeningita spinală este procesul inflamator ce cuprinde arahnoida și pia mater, iar arahnomielita este cel ce cuprinde și măduva spinării.

Arahnoidita spinală are aceleași cauze ca și cea cerebrală. Factorul infecțios general (mai ales meningoencefalitele bacteriene, virotice sau tuberculoase) sau cel local (osteită, osteomielită), alături de factorul traumatic, au o pondere etiologică deosebită. De asemenea, un rol important în producerea arahnoiditelor îl au administrarea intempestivă de tratamente, în special antibiotice, în spațiul subarahnoidian (streptomicina). Cu această ocazie pledăm, ca dealtfel și Dereux și colab. (1956) și Arseni și Simionescu (1968), pentru evitarea administrării oricărei medicații în spațiul subarahnoidian. Alte cauze importante ce pot produce arahnoidite spinale sînt procesele inflamatorii medulare (mielitele), procesele degenerative (siringomielia) și malformațiile congenitale din regiunea joncțiunii craniospinale (Arnold-Chiari, Klipper-Feil). Amintim și posibilitatea apariției de arahnoidite după folosirea de substanțe iodate de contrast în explorarea compresiunilor medulare (lipiodol).

Incidența arahnoiditelor spinale este mult mai mică decît a celor cerebrale. Ele afectează în special sexul masculin, iar localizările sînt frecvente la nivelul cozii de cal și în regiunea cervicală. Anatomic ele pot fi împărțite în circumscrise și difuze, ca și cele cerebrale (fig. 364). Din grupul mare al arahnoiditelor spinale, cele fibroadezive circumscrise constituie o formă particulară, deoarece tabloul clinic nu se deosebește de cel al unui proces expansiv intrarahidian.

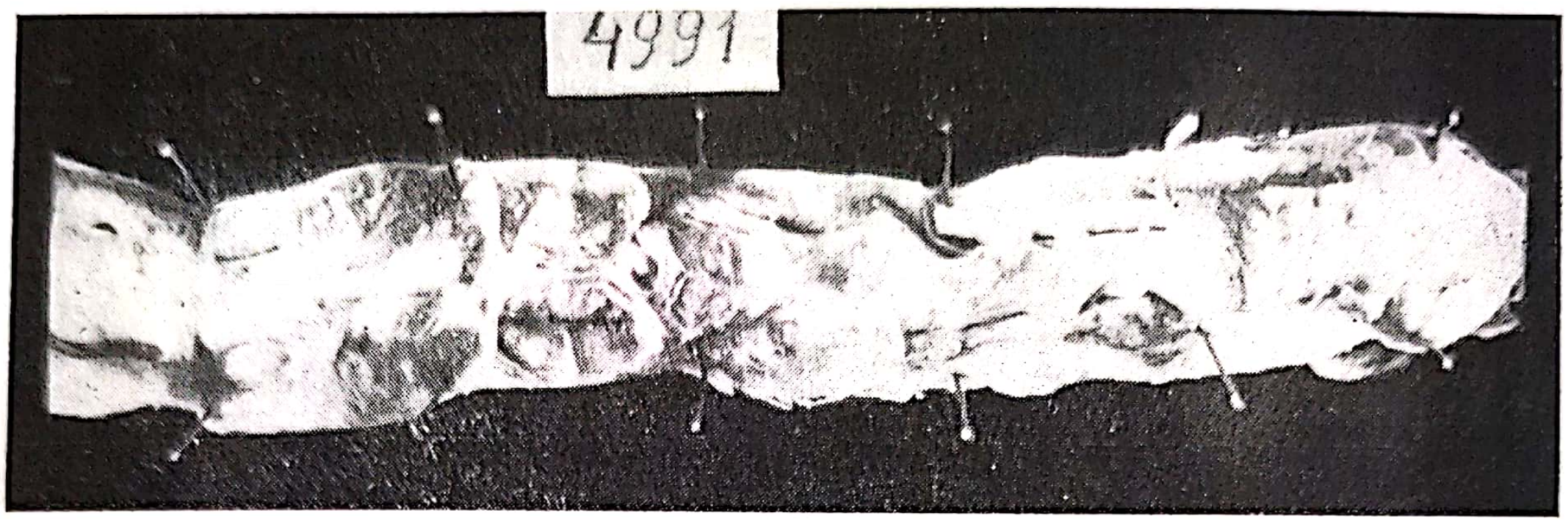

Fig. 364. — Arahnoidită spinală difuză. Piesă anatomică.

Debutul arahnoiditei spinale este lent și insidios, prin dureri de tip radicular discrete și intermitente. Obiectiv, în perioada dureroasă se constată un sindrom radicular tipic cu tulburări de sensibilitate, fasciculații musculare și hipotonie. *Perioada de stare* se caracterizează prin tulburări de sensibilitate, la început variabile, disociate și apoi din ce în ce mai accentuate pînă la anestezie superficială și profundă; tulburări motorii de tip paretic variabile, dar în general cu evoluție progresivă; tulburări sfincteriene, care au la fel un caracter variabil și nu merg paralel în agravare cu celelalte modificări clinice; tulburările trofice nu sînt constatate în arahnoidita spinală. Polimorfismul, variabilitatea și discordanța dintre tulburările de sensibilitate (intense) și cele motorii (fruste) constituie caracterele principale ale arahnoiditelor spinale.

Dintre **examenele paraclinice**, LCR poate fi normal sau mai frecvent xantocromic, cu creștere moderată de albumină (pînă la $0{,}80^0/_{00}$) și pleiocitoză. Spre deosebire de tumorile medulare, nu se întîlnește disociație albumino-citologică. Proba Queckenstedt-Stookey poate fi normală sau poate arăta un blocaj parțial. Radiografia coloanei lombare arată uneori leziunea inițială (fractură vertebrală, osteomielită). Mielografia cu substanța de contrast prezintă imagini caracteristice, substanța iodată fragmentîndu-se în picături în porțiunea existenței procesului de arahnoidită (fig. 365). Stopul total sau parțial al substanței de contrast poate fi constatat în formele circumscrise, chistice sau fibroadezive, ce realizează o adevărată compresiune medulară.

Diagnosticul de arahnoidită spinală se bazează pe tabloul clinic de simptome polimorfe difuze, variabile și discordante, în asociație cu datele furnizate de examenele paraclinice. Principalul diagnostic diferențial se impune cu tumorile medulare.

Evoluția este lungă, cu perioade de remisiune, în care fenomenele clinice pot ceda spectacular. Prognosticul formelor circumscrise este grav, datorită afectării mecanice directe a măduvei spinării.

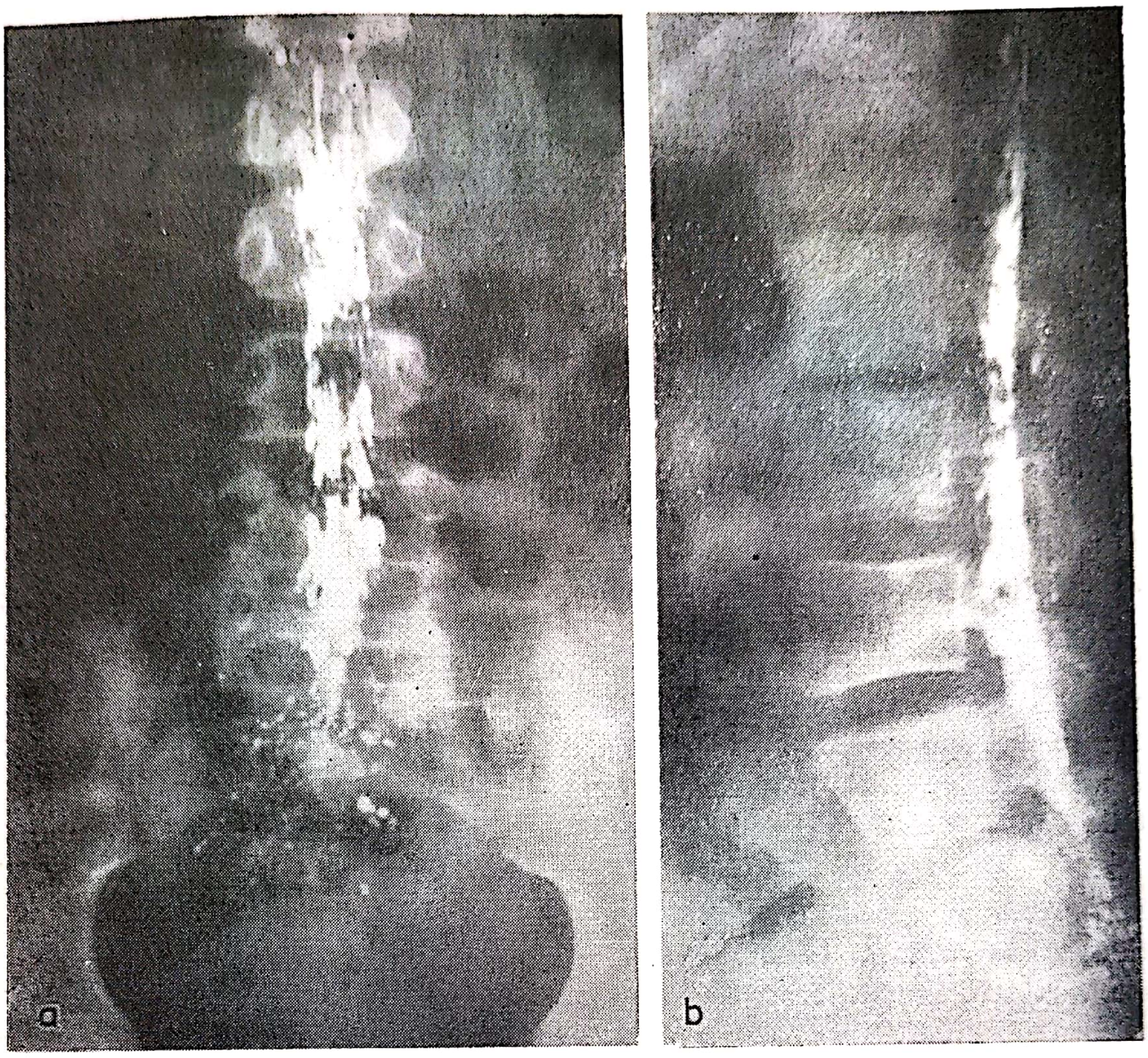

Fig. 365. — Mielografie cu lipiodol într-un caz de arahnoidită spinală lombară. Se constată dispersarea în picături a coloanei radioopace de lipiodol : *a*, faţă ; *b*, profil.

Tratamentul este medical şi chirurgical. În formele incipiente difuze se efectuează tratamentul antiinfecţios (antibiotic), alături de corticoterapie ca medicaţie antiinflamatoare. Tratamentul chirurgical este indicat în formele vechi, circumscrise, cicatriciale. Se realizează laminectomie minimă şi se urmăresc eliberarea măduvei şi a rădăcinilor de aderenţe şi restabilirea permeabilităţii spaţiului subarahnoidian. Rezultatele tratamentului chirurgical sînt în general bune, în caz că intervenţia se efectuează precoce, astfel ca măduva să nu fi suferit o comprimare îndelungată.

Bibliografie

Ameli N.O., Brit. med. J., 1948, **2**, 138.
Anastasatu C., Med. int. (Buc.)., 1972, **24**, 1 039.
Anderson J.M., Mac Milian J., J. Neurol. Neurosurg. Psychiat., 1975, **38**, 194.
Arendt A.A., Vopr. neirohir., 1951, **3**, 11.
Arseni C., Confin. neurol., 1957, **17**, 258.
Arseni C., J. Neurol. Neurosurg. Psychiat., 1958, **21**, 308.
Arseni C. şi colab., *Elemente de diagnostic neurochirurgical*, Edit. medicală, Bucureşti, 1958.

Arseni C., *Studii şi monografii de neurologie*, vol. II, Edit. Academiei, Bucureşti, 1960.

Arseni C., Constantinescu Al. I., *Arahnoiditele de fosă cerebrală posterioară. Consideraţiuni asupra 111 cazuri*, în *Cercetări medicale*, Edit. Academiei, Bucureşti, 1968, p. 141.

Arseni C., Ghiţescu M., Ciurea A.V., St. cerc. neurol., 1970, **15**, 393.

Arseni C., Ghiţescu M., Constantinescu A., Ciurea A. V., Neurologie, Psihiatrie, Neurochirurgie 1972, 17, 201.

Arseni C., Horvath Lenke, Pediatria, 1971, **20**, 409.

Arseni C., Horvath Lenke, Dumitrescu L., Acta Neurochirurgica (Viena), 1966, **14**, *3–4*, 197–224.

Arseni C., Horvath Lenke, Maretsis M., Cristian K., Roman I., Electroenceph. clin. Neurophysiol., 1964, **17**, 5.

Arseni C., Horvath Lenke, Ciurea A.V., *Afecţiuni neurochirurgicale la sugar şi copilul mic*, Edit. medicală, Bucureşti, 1980.

Arseni C., Samitca D.C., Brain, 1960, **83**, 285.

Arseni C., Simionescu M., *Patologia vertebro-medulară neurochirurgicală*, Edit. medicală, Bucureşti, 1968.

Arzt P.K., Arch. Neurol. Psychiat., 1944, **51**, 533–54.

Asenjo A., Valladares H., Fiero J., Arch. Neurol. Psychiat., 1951, **65**, 146.

Askenasy H.M., Kosary I.Z., J. Neurosurg., 1960, **17**, 851.

Bagdasar D., Arseni C., Bull. Soc. med. Hop., Buc., 1940, **5–6**, 203.

Baigue C., *Contribution à l'étude clinique et au diagnostic de l'abcès du cerveau du nourrisson*, Thèse, Paris, 1950.

Ballet G., Arch. gén. Méd., 1880, **145**, 659.

Barré J.A., Rev. neurol., 1933, **1**, 879.

Baumoel S., Arch. Pediat., 1952, **50**, 711.

Beeckmans G., Acta Paediat., Beg., 1953, **7**, 263.

Bertrand I., Guillaume J.M., Samson M., Gueguen Y., Rev. neurol., 1958, **98**, 51.

Betty M., Lorber J., J. Neurol. Neurosurg. Psychiat., 1963, **26**, 236.

Bhandari Y. S., Sarkari B.S.N., J. Neurosurg., 1970, **32**, *1*, 35–42.

Black P., Graybill J.R., Charache P., J. Neurosurg., 1973, **38**, *6*, 705–709.

Bonnal J., Descuns P., Duplay J., *Les abcès encéphaliques à l'ère des antibiotiques. Etudes statistiques de 547 observations*, Masson et Cie, Paris, 1960.

Butler N.R., Barrie H., Paine K.W.E., Arch. Dis. Childh., 1957, **32**, 416–465.

Carriere J.P., Dutau G., Mailhos B., Dalous A., Med. Inf., 1975, **82**, 7, 915–941.

Courville C.B., Arch. Otoaryng., 1944, **39**, 211.

Danziger J., Lewer Allen K., Bloch S., J. Neurosurg., 1974, **40**, *3*, 391–394.

Dereux J., Vandenhaute A., Deheck M., Rev. neurol., 1956, **94**, 301.

Dereymaeker A., Van Der Berg R., Strobandt G., Acta neurol. Psychiat., Belg., 1961, **61**, 539.

Djerssen G., Trigueros F., Sanz F., Maria Coca J., Orozco M., J. Neurosurg., 1978, **49**, 753–755.

Ditullio M.V., Surg. Neurology, 1977, **7**, *6*, 351–354.

Dutton Y.E.M., Alexander G.L., J. Neurol., Neurosurg. Psychiat., 1954, **17**, 303.

El Gindi S., Fairbuen B.J., J. Neurosurg., 1969, **30**, 494–497.

Falconer M.A., MacFarlane A.M., Russell D.S., Brit. J. Surg., 1943, **30**, 245.

Farley D.L.B., Lancet, 1949, **1**, 264–266.

Ford R.F., *Diseases of the nervous system*, ed. a 4-a, Blackwell Sci. Publ., Oxford, 1960.

Gates E.M., Rogers H.M., Edward I., Proc. Mayo Clin., 1947, **22**, 401.

Grant F., J.A.M.A., 1932, **99**, 550.

Greninger G., Canet J., Arch. Fr. Pediat., 1956, **13**, *2*, 175, 177.

Afecţiunile neurochirurgicale specifice sugarului

Hidrocefalia

Hidrocefalia sugarului constituie una din cele mai frecvente probleme, încă nerezolvate complet, ale patologiei neurochirurgicale infantile. De fapt nu există o hidrocefalie, ci hidrocefalii, întrucît nu este vorba de o boală unică, ci de o stare patologică întîlnită în diferite boli, cauzată de mecanisme patogene foarte variate.

Prin hidrocefalia sugarului se înţelege o mărire de volum a craniului datorită creşterii cantităţii de LCR şi acumulării sale sub presiune în cavităţile anatomice intracraniene preformate, care are drept consecinţă o dilatare a acestor cavităţi lichidiene pe seama substanţei cerebrale. Pe măsură ce cantitatea de LCR sub presiune creşte în spaţiile intracerebrale creşte şi volumul craniului, în timp ce volumul global al parenchimului cerebral diminuă. Este deci un proces activ.

Dilataţia cavităţilor ventriculare, care determină starea de hidrocefalie, poate fi datorată la două mecanisme practic opuse: fie creşterii suprapresiunii intrinsece, prin creşterea masei de LCR, fie existenţei retracţiei extrinsece, prin atrofia substanţei nervoase. Aceste două mecanisme ilustrează legea volumelor constante, adică dacă volumul lichidului creşte, volumul parenchimului scade şi invers dacă volumul parenchimului scade, cantitatea de LCR creşte (Carrier, 1969).

Cel de-al doilea mecanism nu este însă o hidrocefalie consecutivă unei dilataţii ventriculare active, provocată de hipertensiunea intracraniană, ci o dilataţie ventriculară pasivă, deci o consecinţă a unei atrofii cerebrale în care caz LCR vine să umple locul rămas liber (ex vacuo). Ea este cunoscută sub denumirea de hidrocefalie pasivă şi nu se încadrează în „hidrocefalia sugarului", dilataţia ventriculară (ventriculomegalia) fiind o consecinţă a reducerii parenchimului cerebral care precede creşterea în volum a LCR. Craniul în acest caz este de dimensiuni normale sau chiar microcefal şi, ceea ce este important, LCR se află sub presiune normală.

Trebuie, de asemenea, să nu se confunde macrocefalia (cap mare, dar cu ventriculi normali ca dimensiune, de obicei familială) cu hidrocefalia.

Clasificare. Una din particularităţile sugarului este de a răspunde printr-o mărire de volum a capului şi hidrocefalie ventriculară la o serie de afecţiuni intracraniene foarte variate ca natură, sediu şi condiţii. De aici rezultă şi diferite clasificări după etiologie, morfologie fiziopatologie, aspect clinic, evoluție etc. Din multitudinea de clasificări reținem :

Clasificarea lui Dandy (*1918*) :

— hidrocefalia obstructivă, datorată unui blocaj al căilor de circulație LCR într-un punct oarecare;

— hidrocefalia comunicantă, cînd căile de circulație LCR sînt libere, prin hipersecreție sau hiporesorbție LCR.

Clasificarea lui Matson (*1963*), făcută pe criterii clinice și importanță terapeutică, deosebește :

— hidrocefalia evolutivă, cu semne progresive, dar fără dovezi de leziuni cerebrale ireversibile;

— hidrocefalia extrem de evolutivă, cu hidrocefalie persistentă de mult timp și leziuni cerebrale ireversibile, fără perspective de tratament;

— hidrocefalia stabilizată, cu o oprire a evoluției, dar care necesită control periodic, deoarece deseori poate deveni din nou evolutivă.

Clasificarea lui Lazorthes (*1954*) :

— hidrocefalia activă, cînd există o tulburare sau blocaj al circulației LCR și care de fapt corespunde hidrocefaliei obstructive a lui Dandy;

— hidrocefalia funcțională, cînd există o disproporție între producția de LCR și resorbția lui (și care corespunde, în general, hidrocefaliei comunicante a lui Dandy);

— hidrocefalia pasivă, care de fapt nu face parte prin însăși definiția hidrocefaliei sugarului din acest capitol.

Clasificarea lui Carrier (*1969*) :

— hidrocefalia comunicantă și hidrocefalia necomunicantă. El preferă acest din urmă termen în locul hidrocefaliei obstructive întrucît prin hidrocefalia obstructivă se înțelege în mod curent o dispariție de comunicare între cavitățile intra- și pericerebrale. Acest termen se pretează la confuzii cînd obstrucția este mai jos de ventriculul IV.

Mai amintim vechea clasificare, în *hidrocefalie congenitală* și *hidrocefalie cîștigată*, care are încă și azi importanța ei. De multe ori însă copiii sînt prezentați la consultație la vîrsta de cîteva luni și familia indică primele semne ale hidrocefaliei la 2—3 luni, dar la majoritatea dintre aceștia hidrocefalia datează de la naștere.

Etiologie. Frecvența este greu de apreciat. Statisticile se referă numai la hidrocefalii congenitale sau mai bine zis la hidrocefalii manifeste la naștere. Astfel, Warren și colab. (1963) indică frecvența de una la 500—1 500 de nașteri, Creenshaw și Banner (1952), de la Mayo Clinic, găsesc 24 de cazuri la 12 500 de nașteri, iar Bulfin (1956) constată o hidrocefalie congenitală la 1 200 de nașteri. De fapt aceste date sînt în concordanță cu cele furnizate de Hellman și Pritchard (1971) care consideră drept hidrocefalie prezentă la naștere numai nou-născuții cu perimetrul cranian peste 50 cm și volumul LCR între 500 și 1 500 ml. În aceste condiții găsesc un hidrocefal la 2 000 de nașteri, ceea ce reprezintă 12% din totalul malformațiilor înregistrate la naștere. Clinica de obstetrică Polizu remarcă pe criterii asemănătoare trei hidrocefalii la 6 000 nașteri în anul 1977 (Rusu și Deciu, comunicare personală).

Factorii etiologici responsabili de producerea hidrocefaliei pot fi grupați astfel: malformații congenitale, procese expansive intracraniene, procese inflamatorii cerebromeningiene și parazitare, hemoragii meningiene, procese vasculare, hipersecreție LCR.

1. Malformații congenitale

Așa cum arată Lund (1959), prin hidrocefalii malformative înțelegem dilatații ventriculare datorate unei creșteri de lichid de origine disgenetică fără raport cu procese blastomatoase inflamatorii sau distructive. Hidrocefaliile prin malformații sînt destul de frecvente. Astfel, Laurence (1958) constată 43 din 182 de hidrocefalii. Hidrocefalia prin malformații congenitale poate fi manifestată la naștere, dar nu obligatoriu. Ea se poate descoperi uneori abia după cîteva luni de la naștere. Un factor genetic a fost semnalat numai excepțional, într-o observație a lui Gellmann (1959) cu privire la doi gemeni hidrocefali, iar Record și McKeown (1950) arată că șansele de hidrocefalie și anencefalie sînt mult mai mari pentru frați și surori, dacă primul născut este atins de o asemenea malformație, și dau o incidență de 1,9%. Riccardi și Marcus (1978) publică un caz de hidrocefalie congenitală cu agenezie cerebeloasă pledînd pentru o hidrocefalie congenitală printr-un defect genetic transmis autosomal recesiv. Dar și factorii negenetici exo- și endogeni, ca anomalii morfologice și funcționale ale uterului și anexelor sale, ale placentei, ale învelișurilor și cordonului ombilical, maladii infecțioase, toxice, hormonale și sanguine ale mamei, unele terapeutici ale mamei în timpul sarcinii, pot contribui la apariția hidrocefaliei.

În cursul dezvoltării intrauterine fiecare om prezintă o hidrocefalie în primele 5 luni, deci trece printr-un stadiu de hidrocefalie fiziologică. La 6 săptămîni, capul embrionului uman seamănă cu un balon transparent în tensiune, gata să se spargă. Apoi pe măsura permeabilizării acoperișului rombic, lichidul se filtrează și disecă spațiile subarahnoidiene, care iau astfel naștere prin acest proces activ. În felul acesta, hidrocefalia obstructivă din prima fază devine comunicantă, și în mod normal pînă în luna a 5-a se compensează. Așa cum subliniază Weed (1917), dacă acoperișul rombic din anumite motive nu devine suficient de permeabil, lichidul nu scapă în cantitate suficientă, deci nu dezvoltă în mod satisfăcător spațiul subarahnoidian. În acest caz, stadiul obstructiv al hidrocefaliei persistă chiar dacă ulterior acoperișul rombic se perforează. Astfel se demonstrează că unele forme de hidrocefalie nu reprezintă o stare nouă, ci persistența patologică a unei stări care este normală în viața fetală (Gardner, 1968).

Hidrocefalia poate fi produsă de următoarele malformații congenitale:

a) *Disgenezii ale apeductului lui Sylvius.* Este vorba, bineînțeles, de malformații ale apeductului de origine congenitală generatoare de hidrocefalie obstructivă. După Russell (1949) acestea sînt clasificate în stenoze pure, bifurcații „forking" și septuri malformative ale apeductului lui Sylvius. Oricare ar fi dintre acestea, stenoza poate fi completă sau incompletă. Cînd stenoza este completă duce la o hidrocefalie constituită în timpul vieții fetale, care este deja manifestă la naștere, provocînd naștere distocică sau chiar făt mort. Această hidrocefalie triventriculară este însoțită de leziuni cerebrale importante. Forma de stenoză incompletă poate să se manifeste clinic în primele luni după naștere, în cursul adolescenței sau chiar la vîrsta adultă (Petit-Dutaillis și colab., 1951).

b) *Sindromul Dandy-Walker sau atrezia găurilor lui Magendie și Luschka însoțită de agenezie de vermis inferior.* Este o afecțiune rară, congenitală, în opoziție cu închiderea prin aderențe inflamatorii ale fosei posterioare a acelorași orificii. Clinic, realizează o hidrocefalie cvadriventriculară cu dilatația enormă pseudochistică a ventriculului IV la ventriculografie, cu sinusurile laterale împinse în sus și cu inserția înaltă a tentoriului pe oasele parietale (Matson, 1956).

c) *Malformația Arnold-Chiari.* Este o malformație complexă a măduvei, bulbului și cerebelului, cu coborîrea acestor elemente în canalul cervical, însoțită des de hidrocefalie, consecință a deformărilor existente la nivelul ventriculului IV. Jena circulației LCR este fie la nivelul ventriculului IV, fie la nivelul apeductului lui Sylvius, prin compresiunea acestuia. Uneori coexistă o anomalie de apeduct Sylvius, stenoză sau bifurcație (în 50% din cazurile studiate de Mac Farlane și Maloney, 1957).

d) *Spina bifidă și hidrocefalia.* Deși este încă o opinie larg răspîndită că intervenția chirurgicală pentru cura meningomielocelului creează un dezechilibru lichidian cu hidrocefalie consecutivă, trebuie să subliniem din nou că această concepție este învechită. Lorber (1961), prin ventriculografie sistematică la copii cu meningomielocele înainte și după operație, a dovedit că hidrocefalia este deja prezentă înainte de operație, iar postoperator nu apare la cei la care sistemul ventricular a fost normal preoperator. Se pare că sacul meningomielocelului acționează ca auxiliar al mecanismului normal de absorbție pulsatilă a tecii spinale. Ablația meningomielocelului poate antrena o pierdere parțială a acestui mecanism și să contribuie la lărgirea ventriculară (Wealthall, 1973). Ceea ce trebuie însă subliniat sînt frecvența mare a asociației meningomielocel și hidrocefalie (70—80% Lorber, 1961; Laurence, 1964) și prezența deseori a malformației Arnold-Chiari sau alte malformații ale joncțiunii craniovertebrale.

e) *Alte malformații* sînt mult mai puțin importante. Sînt malformații meningiene de tipul chisturilor arahnoidiene congenitale, malformații osoase localizate la nivelul joncțiunii craniovertebrale cum sînt impresiunea bazilară, platibazia, maladia Klippel-Feil sau generalizate ca acondroplazia sau polidistrofia lui Hurler, care pot fi însoțite de hidrocefalie.

2. Procese expansive intracraniene

La sugar, tumorile cerebrale sînt rare. Din al doilea an de viață, tumorile de fosă cerebrală posterioară încep să fie frecvente și sînt cauza hidrocefaliei fie direct prin sediul lor în ventriculul IV, fie prin compresiunea sau obstruarea apeductului lui Sylvius de către tumoare. Tumorile supratentoriale pot duce la o micșorare a ventriculului omolateral cu deplasare spre partea opusă, blocaj al găurii lui Monro și hidrocefalie contralaterală. Deci nu tumoarea prin ea însăși produce hidrocefalie, ci acționează ca un proces înlocuitor de spațiu. Există o singură excepție, și anume papiloamele hipersecretante de plex coroid cu o supraproducție de LCR datorată însăşi tumorii (Braunstein şi Martin, 1952). Dintre procesele expansive intracraniene netumorale, abcesele cerebrale şi hematoamele subdurale cronice ale sugarului se traduc clinic de cele mai multe ori prin hidrocefalie.

3. Procese inflamatorii cerebromeningiene şi parazitare

Aici sînt cuprinse procesele infecţioase generatoare de hidrocefalie de origine bacteriană, virală sau parazitară. Acestea pot acţiona fie în timpul vieţii intrauterine, cînd duc la o hidrocefalie de obicei manifestă la naştere, fie după naştere, în orice stadiu al dezvoltării.

a) *Ependimita.* Ependimul în caz de inflamaţie se transformă într-o membrană roşie cu o capacitate mare de producere de LCR (Klein, 1958). În ependimită, hidrocefalia poate fi comunicantă dacă inflamaţia este limitată la ventriculii laterali sau poate deveni obstructivă dacă ea se întinde secundar la apeduct. Pentru hidrocefalie un rol important are faptul că inflamaţia ependimului produce o reacţie subependimară, care are drept rezultat o glioză subependimară. Cînd acest proces se află la nivelul apeductului se produce o proliferare de ţesut glial în jurul şi în lumenul apeductului, realizînd o obstrucţie parţială sau totală a acestuia cu hidrocefalie consecutivă.

b) *Meningitele.* Meningitele duc la aderenţe care împiedică circulaţia LCR. Russell (1949), Biemond (1958) şi Burey (1957) cred că meningitele cu germeni diferiţi pot fi cauza hidrocefaliei în timpul vieţii intrauterine. Creenshaw şi Banner (1952) dau o asemenea etiologie în hidrocefalia congenitală la unul din şase cazuri. Meningitele purulente intervin ca etiologie în hidrocefalie în proporţii variate. Astfel, Anderson (1959) găseşte o asemenea etiologie în 8 din 36 de cazuri, Pizzaro (1959) în 10 din 50 de cazuri, iar Laurence (1958, 1959) în 42 din 182 de cazuri. Hidrocefalia se dezvoltă cu atît mai repede cu cît membranele sînt mai groase, cu cît resorbţia LCR este mai împiedicată şi cisternele bazale mai obstruate.

Hidrocefaliile prin meningite TBC erau foarte frecvente înainte de existenţa terapeuticilor actuale, ducînd la arahnopatii. Hidrocefalia a fost principala leziune secundară în meningita TBC. Introducerea corticoterapiei a redus mult aceste cazuri.

c) *Encefalita toxoplasmică.* Contaminarea se produce intrauterin pe cale transplacentară probabil în primele 3 luni. Asocierea unei hidrocefalii cu calcificări intracraniene şi corioretinită, care formează triada clasică a toxoplasmozei congenitale, permite suspectarea toxoplasmei drept etiologia hidrocefaliei. Ea trebuie confirmată desigur şi prin probele paraclinice specifice. Dar hidrocefalia în toxoplasmoză nu există în mod obligatoriu la naştere. Ea poate să apară şi postnatal după 2—4 luni. Dacă hidrocefalia este rapid evolutivă este vorba de hidrocefalie obstructivă datorată stenozei apeductului prin granulaţii toxoplasmice.

4. Hemoragii meningiene

Hemoragiile meningiene prin depuneri fibrinoase produc o fibroză meningiană marcată mai ales la baze şi la nivelul şanţurilor emisferelor cerebrale cu blocarea căilor de resorbţie. Cantităţi mici de sînge se găsesc în LCR aproape la toţi nou-născuţii, iar sîngerări mai mari la prematuri.

Pentru dezvoltarea unei hidrocefalii vin în considerare numai sîngerări mari în LCR. După Ford (1960), numai rareori o hemoragie subarahnoidiană duce la obliterarea spaţiului subarahnoidian cu tulburări de circulaţie LCR şi formare de hidrocefalie. El crede mai degrabă că hidrocefalia preexistă, iar sîngerarea este urmarea unui traumatism obstetrical datorit mărimii capului. După hemoragia subarahnoidiană survine o reacţie meningiană care începe printr-o infiltraţie leucocitară, reacţie ce durează pînă ce sîngele sau produsele de dezintegrare persistă în spaţiile subarahnoidiene. Apoi se constituie leziunea permanentă formată dintr-o fibroză a leptomeningelor cu obliterarea spaţiilor subarahnoidiene. Această fibroză apare sigur dacă sîngele a persistat cel puţin 10 zile, de unde rezultă necesitatea şi eficacitatea puncţiilor lombare în aceste cazuri. Lazorthes şi colab. (1952) cred că multe hidrocefalii comunicante reprezintă o complicaţie a hemoragiei meningiene de prima copilărie. Deci, tratînd hemoragia meningiană la sugar cu puncţii lombare se previne instalarea unei hidrocefalii prin blocaj al căilor de resorbţie. Frecvenţa hidrocefaliei prin hemoragie meningiană este diferit apreciată de autori. Astfel, Pizzaro (1959) găseşte 4 cazuri din 50 de hidrocefalii, în timp ce Laurence (1958, 1959) constată 59 de cazuri din 182 de traumatisme obstetricale sau anoxie şi 22 de cazuri din 100 de hidrocefalii verificate anatomic. Desigur că prematurii, datorită fragilităţii vasculare extreme, sînt supuşi mai mult decît născuţii la termen la acest gen de complicaţii. Se pare că există şanse mult mai mari de a se produce hidrocefalie după o meningită decît după o hemoragie meningiană.

5. Procese vasculare

Hidrocefalia prin tromboză de sinus longitudinal superior a fost raportată de Emery şi Zachary (1956) şi Russell (1949) etc. Hidrocefalia prin malformaţie a venei cerebrale mari a fost semnalată de Gibson şi colab. (1959). În ambele cazuri hidrocefalia este imputabilă unei diminuări a resorbţiei prin hiperpresiune a sîngelui în sinusurile venoase.

6. Hipersecreţie LCR

Majoritatea autorilor nu admit posibilitatea unei hidrocefalii prin hipersecreţie decît în cadrul restrîns al papiloamelor hipersecretante. Partizanii hidrocefaliei hipersecretorii, printre care se numără Klein (1958) şi Lund (1956), aduc drept argumente în favoarea unei hipersecreţii faptul că la numeroşi hidrocefali plexurile coroide au un volum de 2—4 ori mai mare decît normal, la care s-ar mai adăuga şi o ependimită. De asemenea, studiul plexurilor coroide prelevate prin plexectomie arată de cele mai multe ori o creştere a numărului şi volumului vaselor în plex, cu aspect angiomatos şi cu modificări epiteliale: celulele sînt mărite şi cilindrice, unele cu granulaţii cu semne de hiperfuncţie ale plexului (Lund, 1956).

Printre cauzele mai rare de hipersecreţie se numără şi observaţiile după ingestia de doze masive de vitamina A, publicate prima oară de Marie şi See (1951) sub numele de hidrocefalie benignă acută prin vitamina A. Dar şi hipovitaminoza A antrenează o hipersecreţie de LCR. Aceste hidrocefalii (hidrocefalii prin tulburări metabolice) pasagere au încă un mecanism obscur. Ele sînt benigne şi nu necesită tratament.

Dar un mare număr de hidrocefalii rămîn încă în practică cu etiologie nedeterminată. Trebuie persistat atît anamnestic, cît și prin investigații pentru a reduce numărul acestora.

Patogenie. Mecanismul de formare a hidrocefaliei este legat de producerea, resorbția, presiunea și circulația LCR.

În trecut se știa că *sediul formării LCR* este exclusiv în sistemul ventricular, de unde, prin căile de circulație, LCR ajunge în spațiul subarahnoidian unde se resoarbe, și că plexurile coroide sînt unicele formațiuni unde se produce în condiții normale LCR. Azi s-a dovedit atît experimental, cît și pe baza observațiilor clinice că aproximativ 60% din LCR este format în sistemul ventricular de către plexurile coroide și celulele ependimare ale pereților ventriculari și 40% în spațiile subarahnoidiene (Behring, 1962, 1966 ; Hammock și Milhorat, 1973). Printre faptele doveditoare ale celor expuse figurează plexectomia, care duce la o reducere de LCR de numai 25% și care indică astfel că LCR se formează și în altă parte, în afara plexurilor coroide (Behring și Sato, 1963). La aceasta se adaugă și compoziția diferită a LCR dacă este recoltat direct din plexurile coroide, din ventriculi sau din spațiul subarahnoidian. Deci, în prezent, se admite că LCR este format pe tot cuprinsul sistemului ventricular și în spațiul subarahnoidian (Milhorat, 1975). Lichidul cefalorahidian este în comunicare liberă cu lichidul extracelular al creierului, compoziția LCR reflectînd compoziția lichidului extracelular cerebral.

Ritmul de formare a LCR este apreciat la 0,1—0,5 ml pe minut și depinde de vîrsta și masa creierului. El nu este dependent de presiunea hidrostatică, element de asemenea mai nou, întrucît în trecutul destul de apropiat se susținea că acesta ar fi legat direct de presiunea intracraniană. Deci, modificările presiunii intracraniene nu au efect asupra producerii de LCR. În schimb, formarea LCR este dependentă de metabolismul cerebral. Dacă metabolismul cerebral crește, ritmul de formare a LCR crește și el (Behring, 1959 ; Pollay, 1975). Deshidratarea scade formarea LCR. Cantitatea de LCR la nou-născut este de 5 ml, la sugar între 50 și 60 ml, iar la adult de 120—180 ml. Cantitatea de LCR produsă rămîne totdeauna aceeași și, așa cum au arătat Behring și Sato (1963), nu este influențată nici de presiunea hidrostatică nici de dilatația ventriculară. Ei nu au constatat vreo deosebire între producerea cantitativă de LCR la animale normale, față de cele cu hidrocefalie experimentală.

Resorbția LCR nu este clarificată complet. Dacă presiunea hidrostatică nu influențează formarea LCR, ea joacă în schimb mare rol în resorbția acestuia (presiunea hidrostatică fiind reprezentată de diferența de presiune dintre presiunea LCR și presiunea sistemului venos). Dacă diferența dintre presiunea LCR și presiunea venoasă este zero, LCR ventricular nu poate trece în sistemul venos intracranian (adică în sinusurile venoase și în special în sinusul longitudinal superior). Totuși, o cantitate de LCR este resorbită, dar aceasta nu direct în sistemul venos, ci pe calea tecilor nervilor cranieni etc. În mod obișnuit, diferența aceasta de presiune este mică și duce la o resorbție de LCR doar de 10%. Totuși, această cifră este foarte importantă, ea reprezentînd ritmul la care se lărgesc ventriculii într-o hidrocefalie moderată a sugarului. Ventriculii la sugarul hidrocefal nu se lărgesc într-un ritm egal cu cantitatea totală de LCR produsă într-o zi, ci numai cu o mică fracţiune din aceasta. Un sugar mic poate produce 200—300 ml LCR pe zi şi dacă nu ar exista resorbţie, capul ar exploda în cîteva zile. De aceea, resorbţia lichidului în sinusuri poate fi hotărîtoare. LCR este resorbit şi în ventriculi, iar această resorbţie la sugarul hidrocefal este mult mai mare decît în mod normal (cel puţin la debutul hidrocefaliei). Capacitatea de resorbţie intraventriculară merge paralel cu modificările morfologice ale ependimului, ale cărui celule devin din ce în ce mai plate pînă se rup. La nou-născut şi sugar toată arahnoida este aptă să resoarbă LCR. Cu vîrsta se dezvoltă granulaţiile Pacchioni, numite şi vilozităţi arahnoidiene, care preiau o parte din funcţia de resorbţie a LCR. Acestea sînt în legătură cu sinusurile venoase (dealtfel sediul lor este în apropierea sinusurilor). Studiile cu izotopi marcaţi nu ne permit azi să ignorăm calea leptomeningovasculară, a cărei unitate funcţională este „plexul pial" şi care este calea rapidă de resorbţie, şi nici calea perineurolimfatică care pare a fi mai lentă. Deci granulaţiile Pacchioni nu au monopolul resorbţiei LCR.

Circulaţia LCR. Clasic, circulaţia LCR, aşa-numita a III-a circulaţie în corp a lui Cushing, are următoarea direcţie: ventriculii laterali → prin găurile lui Monro → în ventriculul III → apeductul lui Sylvius → ventriculul IV → prin găurile lui Magendie şi Luschka → în cisterna mare şi cisterne laterale → cisterne bazale → spaţiile subarahnoidiene de pe suprafaţa creierului, măduvei spinării, tecile rădăcinilor nervoase, unde urmează să fie resorbit. Dar această direcţie ventriculi → spaţii subarahnoidiene poate fi şi inversă, aşa cum s-a constatat prin izotopi marcaţi introduşi în spaţiul subarahnoidian şi care au apărut în ventriculi. Mai mult, azi, cu izotopi marcaţi injectaţi intraventricular, s-a arătat că substanţa introdusă nu se deplasează în jos decît la efort de tuse sau la schimbări de poziţie şi, din contră, că există un curent lichidian ascendent permanent datorat secreţiei de LCR la nivelul ependimului medular. Astfel, unele lucrări au sugerat chiar că circulaţia spinală a LCR ar fi autonomă, resorbţia sa fiind asigurată la nivelul vilozităţilor arahnoidiene spinale şi la cel al rădăcinilor rahidiene (Kaplan şi Ford, 1966).

Presiunea LCR este dependentă de secreţie, de rezistenţa care se opune scurgerii şi de resorbţia LCR. Ventriculii nu au o capacitate fixă, volumul lor fiind în funcţie de gradul de cedare a pereţilor spaţiilor lichidiene, care este dependent de posibilitatea de compensare a creierului, de elasticitatea durei şi a cutiei craniene, precum şi de libera circulaţie a LCR (Symon şi Dorsch, 1975). În plus, importantă este presiunea venoasă şi arterială. După doctrina Monroe — Kelly, relaţia de masă între creier, sînge şi LCR este constantă. La mărirea uneia dintre aceste părţi pentru menţinerea presiunii constante una din celelalte componente trebuie să se micşoreze. Variaţiile normale de presiune se compun din unde de presiune, condiţionate de puls, respiraţie şi vasomotricitate. Presiunea LCR este supusă şi unui ritm al zilei, cu o presiune maximă dimineaţa şi una minimă la amiază. În timpul somnului, presiunea este mai crescută. În poziţie orizontală, LCR ventricular şi cel lombar au o presiune egală. În poziţie şezîndă, presiunea ventriculară scade, iar cea lombară creşte. În decubit, dacă capul este mai jos, presiunea ventriculară este mai crescută decît cea lombară. Presiunea LCR în mod normal la nou-născut este de 30—70 mm H_2O, la sugar de 70—200 mm H_2O, iar la adult de 100—200 mm H_2O. Presiunea și circulația (liberă sau nu) a LCR par să joace rolul principal în mărirea ventriculilor. Hidrocefalia este dealtfel o manifestare specifică mamiferelor, întrucît spațiile subarahnoidiene apar tîrziu pe scara filogenetică (abia la păsări, pînă la ele, LCR fiind resorbit în ventriculi).

Întrucît la animalele de experiență (cîini) normale și cu hidrocefalie provocată, Behring și Sato (1963) nu au găsit o deosebire de raport între producerea de LCR și resorbția lui, ei trag concluzia că pentru dezvoltarea hidrocefaliei sînt mult mai importante variațiile pulsatile ale presiunii lichidiene intracraniene decît disproporția dintre producția și resorbția LCR. La fiecare undă-puls din timpul sistolei, plexurile coroide se umplu cu sînge, volumul lor se mărește și prin aceasta cavitatea ventriculară (conținutul ventricular) crește. În cazul de pasaj lichidian liber, în aceeași clipă o cantitate corespunzătoare de LCR trebuie să se evacueze din ventriculi în spațiile subarahnoidiene. În același timp — existînd o presiune intracraniană mărită — duce la o presiune crescută asupra pereților venelor mari, care sînt stoarse, adică golite de sînge și astfel presiunea intracraniană este egalată. În diastolă, cînd plexurile se golesc de sînge, urmează o recurgere (revenire) din spațiile lichidiene externe, astfel încît între spațiile lichidiene interne și externe se produce o mișcare de dute-vino a LCR sincronă cu pulsul. Această mișcare se petrece într-o fracțiune de secundă, circulația LCR între producere și resorbție fiind mult mai înceată și independentă de cea de mai sus. În cazul unei blocări a comunicării între spațiile lichidiene interne și externe, scurgerea LCR din ventricul este împiedicată, producîndu-se o creștere marcată a presiunii sincron cu pulsul, care are drept consecință dilatația ventriculară.

Hidrocefalia este cu atît mai rapid evolutivă cu cît blocajul este în partea mai superioară a sistemului ventricular și cu atît mai puțin evolutivă cu cît este mai periferic. În hidrocefaliile comunicante, rezultate prin obstrucția spațiilor subarahnoidiene de la baza creierului, împiedicarea circulației LCR de a ajunge la suprafața creierului și în jos, în canalul spinal, constituie mai degrabă o problemă de neresorbție decît de circulația LCR. Există o dimensiune hotărîtoare pentru spațiile subarahnoidiene de a se acomoda la mișcarea de reîntoarcere a LCR și cînd aceasta este sub o limită anumită se produce hidrocefalia cu căile LCR doar aparent deschise.

Un alt mecanism care poate cauza o creștere a presiunii LCR, independent de formarea și circulația sa, este *obstrucția sinusurilor venoase* (de exemplu în tromboflebite). Dacă există o presiune venoasă intracraniană crescută, resorbția LCR scade, dar ea cauzează de asemenea și congestie pasivă a creierului, crescînd volumul sîngelui intracranian. Astfel se reduce capacitatea compensatorie pentru presiunea intracraniană. Cu fiecare pulsație volumul sîngelui venos se modifică și aceasta ajută la compensarea modificării presiunii, dar cînd drenajul venos cefalic este blocat presiunea intraventriculară crește la fiecare pulsație dar sîngele din sinusurile mari nu se poate evacua și rezultă hidrocefalie. Această hidrocefalie nu este niciodată atît de rapid evolutivă ca hidrocefalia prin stenoza de apeduct sau obstrucția meningelor. Acest mecanism probabil este mai frecvent decît este sesizat în general. El poate fi recunoscut la pneumoencefalografie la un copil cu hidrocefalie progresivă dacă se găsește aer în spațiile subarahnoidiene, deasupra emisferelor cerebrale. Nu este sigur dacă tulburările metabolice pot provoca dereglări ale fiziologiei LCR și hidrocefalie. Efectele anumitor medicamente, intoxicații, vitamine, sugerează însă aceasta.

Modificările presiunii osmotice în plasmă intervin de asemenea în mecanismul presiunii LCR. Dacă presiunea osmotică în plasmă scade, presiunea intracraniană crește și cantitatea de lichid în exces poate fi drenată. Aceasta este mai mult în legătură cu resorbția LCR decît cu creșterea producerii acestuia. Presiunea osmotică crescută în sînge va atrage lichidul disponibil din creier sau LCR. Odată cu lărgirea ventriculilor cerebrali, resorbția LCR, așa cum am arătat, se mărește. De asemenea, ventriculii nu au o mărime fixă și creierul poate, pînă la o anumită limită, să se dilate fără să se distrugă sau să prezinte tulburări funcționale. Aceasta este verificat în practică cu pacienții hidrocefali cu drenaje, cînd se știe că ventriculii din foarte mari pot reveni la dimensiuni destul de mici din care cauză uneori cateterul ventricular al drenajului ventriculo-cardiac sau ventriculo-peritoneal devine greu de menținut în ventricul. Trebuie știut, de asemenea, că creierul copilului hidrocefal are o greutate specifică mai mare decît țesutul cerebral la copilul normal de aceeași vîrstă. Deci creierul în dezvoltare, deși împins, nu se distruge și nici nu este oprit din creștere în hidrocefalie pînă la o anumită limită. Desigur, parametrii acestor limite nu sînt cunoscuți cu siguranță, dar se admite azi că pînă la subțierea la 1 cm grosime a mantiei cerebrale creierul încă își poate păstra o bună funcționalitate.

Deși ventriculii sînt lărgiți în hidrocefalie, totuși se menține o diferență de presiune între LCR și țesuturi. În trecut se considera că presiunea LCR este fixă, constantă. Dacă ar fi așa, hidrocefalia nu s-ar forma, deoarece dacă presiunea LCR ar crește peste nivelul obișnuit, acesta ar exista numai pentru un scurt timp, întrucît compartimentul extracelular al creierului, fiind în comunicare liberă cu LCR, ar permite presiunii să se egaleze. Nu ar exista deci o diferență de presiune între LCR și creier, creșterea ventriculară, respectiv hidrocefalia, nu ar mai continua sau nu s-ar forma. Dar astăzi știm că presiunea LCR nu este constantă. Ea crește cu fiecare bătaie a pulsului așa de rapid încît presiunea în țesutul cerebral nu o poate urma.

Pe baza celor expuse de mai sus rezultă că majoritatea hidrocefaliilor la sugar recunosc un factor mecanic de jenare a circulației, care produce o dilatație a sistemului ventricular aflat deasupra obstrucției, fie că aceasta este pe traiectul sistemului ventricular, fie la nivelul spațiului subarahnoidian, cînd spațiile de resorbție sînt în special interesate. De aici reiese și faptul că clasificarea în hidrocefalie obstructivă și comunicantă este doar relativă, întrucît o obstrucție la nivelul cisternelor bazale sau la nivelul spațiilor subarahnoidiene încadrată drept comunicantă este de fapt tot obstructivă.

Factorul de hipersecreție LCR, în afara papilomului de plex coroid, nu a fost dovedit în mod convingător. Indiferent prin ce mijloace ajunge un sugar să facă hidrocefalie, fenomenele de blocaj și resorbție ocupă locul preponderent; în final, tulburările, în majoritatea cazurilor, se datoresc și ele blocării căilor lichidiene externe. De aceea, Ransohoff și colab. (1960) susțin că vechea clasificare în hidrocefalie blocată și neblocată (comunicantă) trebuie să fie înlocuită cu o descriere mai precisă a sediului și naturii obstacolului, propunînd clasificarea în : *hidrocefalie intraventriculară* și *hidrocefalie extraventriculară*.

Tabloul clinic. Hidrocefalia cu imaginea de sugar cu capul mare plin de LCR sub presiune, cu aspect monstruos (fig. 366), cum eram obișnuiți în trecut, este din ce în ce mai rară, datorită depistării cazurilor la începutul afecțiunii și introducerii tratamentelor moderne. Copilul hidrocefal recunoscut ca atare de mamă este deja într-o fază mai înaintată a bolii. La început, mama nu sesizează mărimea capului, decît prin faptul că trebuie să schimbe des căciulițele copilului care devin prea repede mici. Cînd hidrocefalia se manifestă clinic este deja foarte evidentă. Ea se prezintă ca o disproporție între craniul mare și fața mică și mai ales între extremitatea cefalică mare pe un corp firav la sugar, fruntea bombată, fontanela anterioară largă, bombată în tensiune, suturile desfăcute, ochii în apus de soare, pielea capului subțiată, părul rar, venele dilatate (fig. 367). Dimensiunea anormal de mare a capului este principalul semn, dar ea nu este suficientă pentru etichetarea unei hidrocefalii. Este necesar să fie prezentă concomitent și o bombare a fontanelei anterioare, ca expresie a presiunii intracraniene crescute, obligatorie într-o hidrocefalie activă evolutivă. Mai mult, o bombare persistentă a fontanelei la sugar poate fi dovada unei hidrocefalii chiar cînd dimensiunea perimetrului cranian este în limite normale. Venele tegumentare ale capului apar dilatate, evidente, formînd o rețea frontotemporală care se întinde pînă la orbite. Datorită măririi neurocraniului, fața, de mărime normală, apare mică. De asemenea, ochii par apropiați și exoftalmici, globii oculari întorși în jos, cu irisul și pupila parțial acoperite de pleoapa inferioară, rămînînd vizibilă numai jumătatea lor superioară. Acest aspect apare la început numai cînd sugarul privește în jos, spre picioare, deci numai în anumite poziții ale privirii, ca mai tîrziu să fie permanent. Se realizează fenomenul cunoscut sub denumirea de privire în „apus de soare” (fig. 368). În orice caz, cînd apare această privire, hidrocefalia este deja în plină evoluție.

La palpare, tot într-un stadiu mai avansat, se pot percepe suturile desfăcute, apărînd ca un șanț între oasele calotei. Fontanela anterioară, care în mod obișnuit la naștere are un diametru de 2—3 cm, ajunge la 8—10 cm și chiar mai mare, este bombată și nu colabează cu mișcările respiratorii nici în poziție verticală. Pentru evaluarea tensiunii în fontanela anterioară, copilul va fi ținut în poziție verticală și va fi examinat într-un moment cînd este liniștit (să nu plîngă), deoarece chiar și la copilul normal dacă este în poziție verticală și plînge, fontanela anterioară bombează (fig. 369). Altfel, la copilul normal în poziție verticală, fontanela anterioară trebuie să fie ușor deprimată. Cînd hidrocefalia este mare, se pot deschide și alte fontanele, posterioară, pterion, asterion etc. La percutarea craniului apare, auscultător, un zgomot de oală spartă cunoscut și sub numele de semnul lui Macewin. Corespunzător modificărilor capului apare și o nedezvoltare generală psihomotorie sau o oprire în dezvoltare sau chiar regres psihomotor. De multe ori sugarii aceștia sînt neliniștiți, plîng mult; alteori sînt surprinzător de liniștiți, mai rareori letargici.

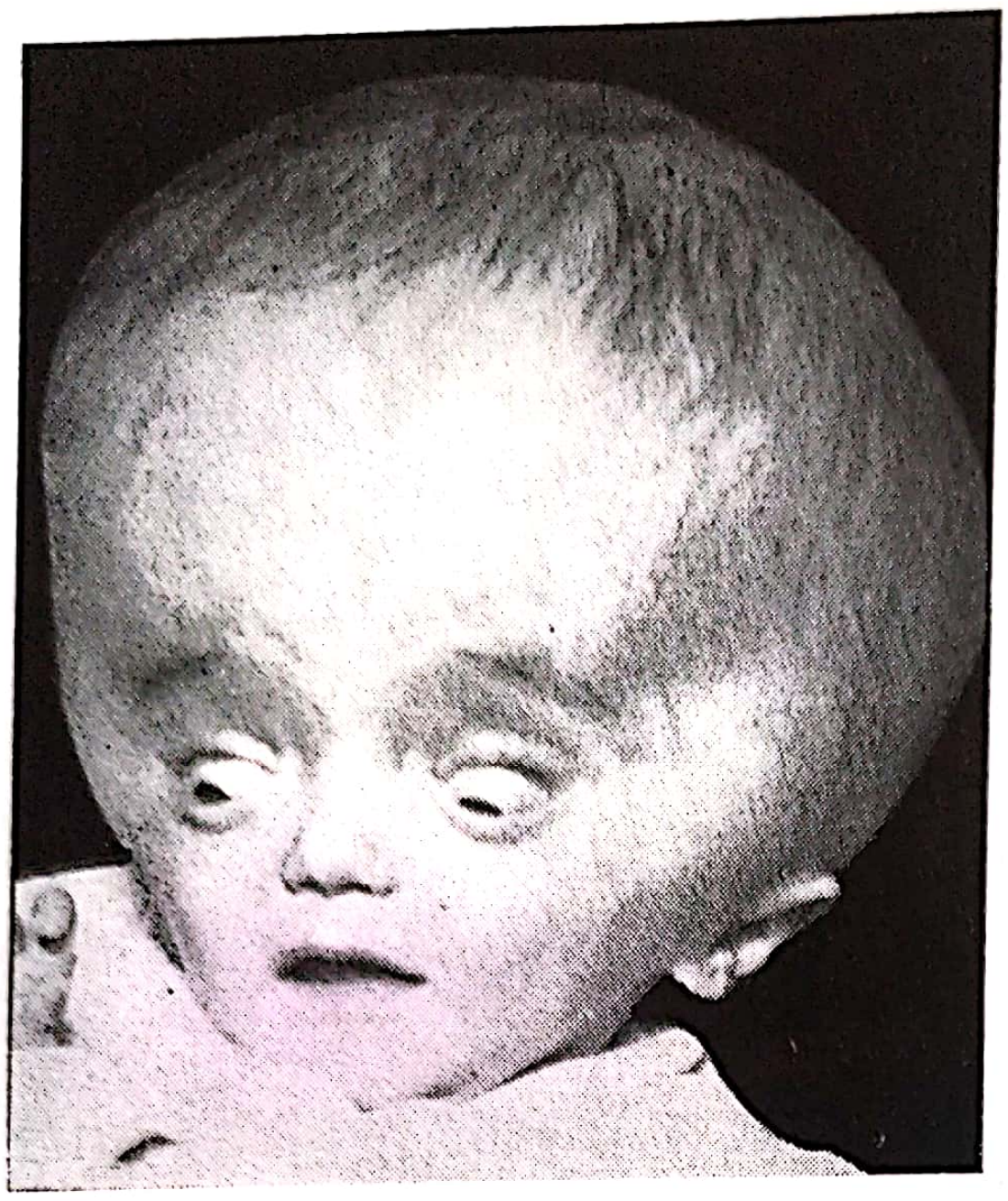

Fig. 366. — Sugar hidrocefal cu aspect monstruos.

Fig. 367. — Hidrocefal cu pielea capului subțiată, părul rar și venele dilatate: *a*, față; *b*, profil.

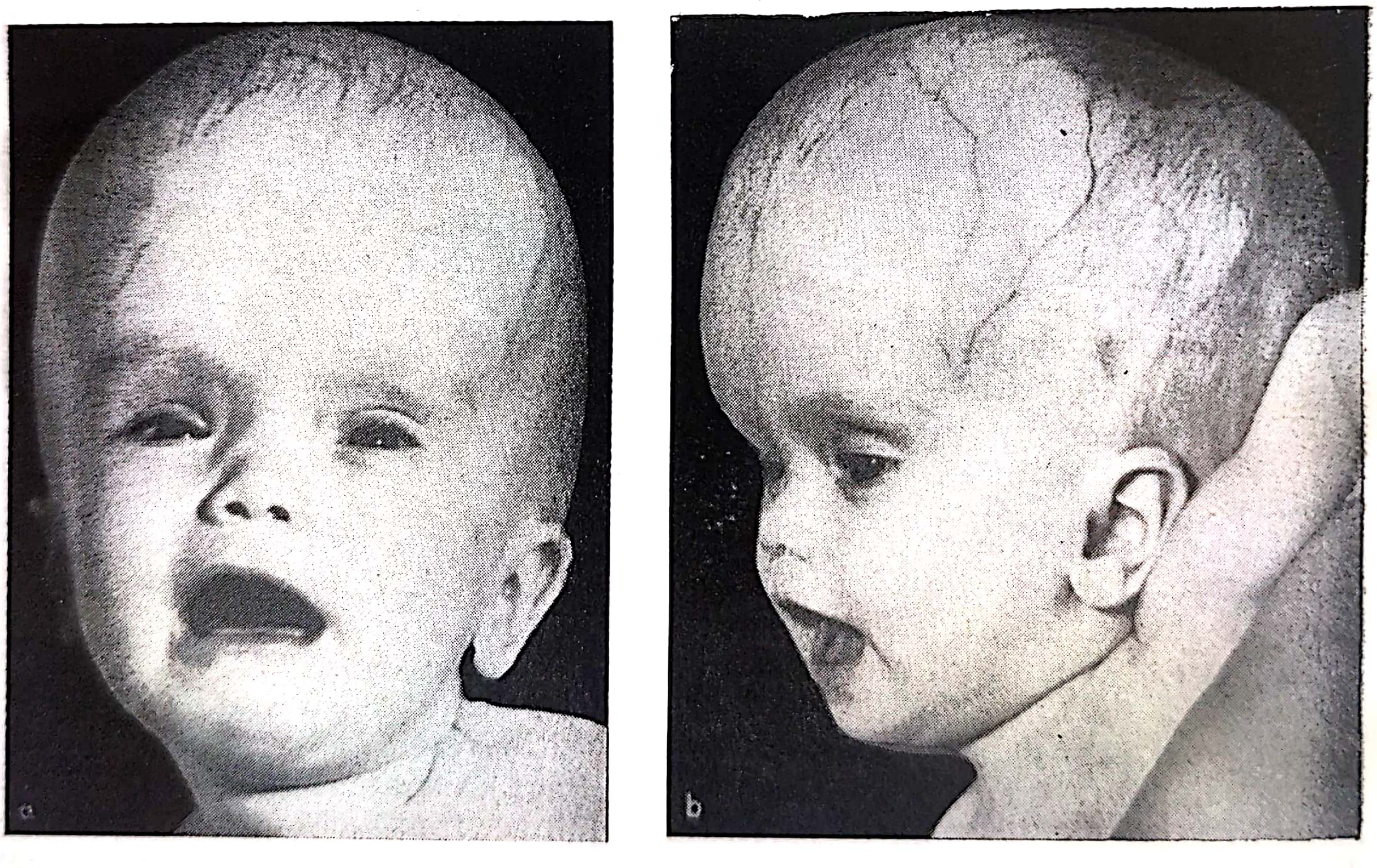

Mișcările spontane sînt încetinite, rare. Apare curînd o spasticitate a membrelor inferioare, mai tîrziu și a membrelor superioare. De asemenea se pot ivi paralizii oculare sub formă de strabisme diferite și în cazuri grave, modificări de fund de ochi, pînă la atrofie optică completă cu absența reflexelor pupilare și cecitate. Neurmărirea obiectelor de către un sugar nu înseamnă totdeauna cecitate, ci poate fi și expresia unei nedezvoltări psihice. Excepțional se observă edem papilar. Joppich și Schulte (1968)

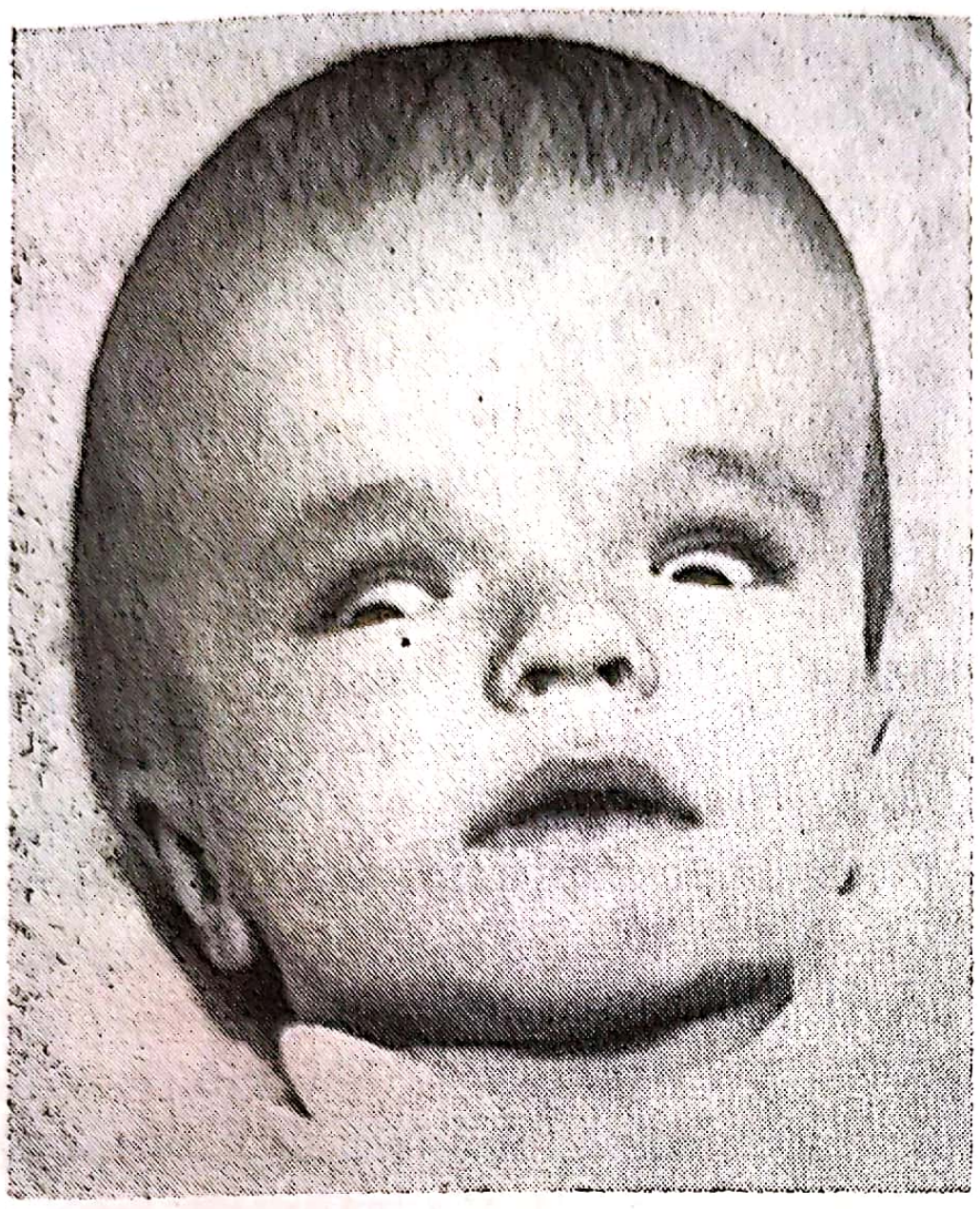

Fig 368. — Privire în „apus de soare''.

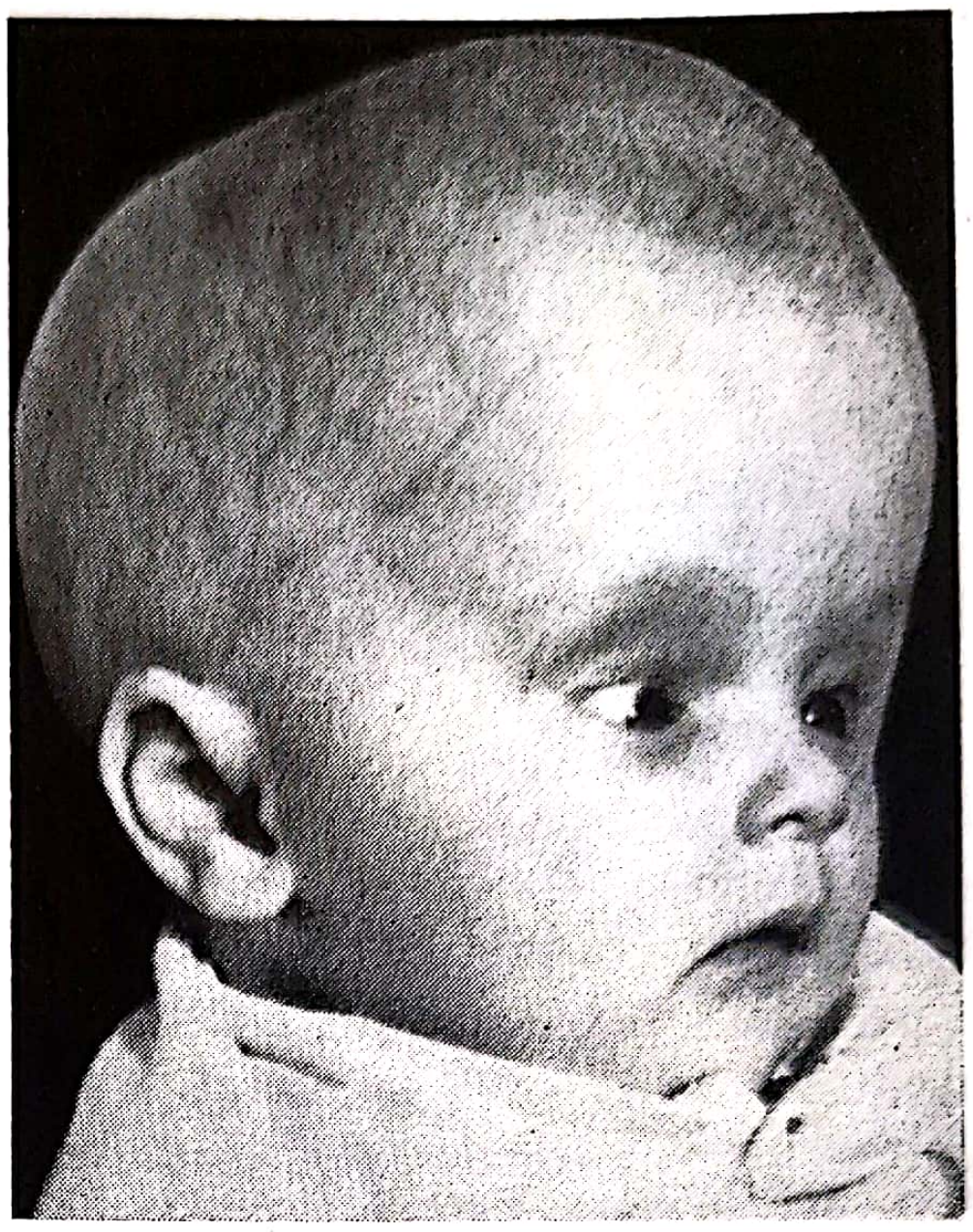

Fig. 369. — Bombarea fontanelei anterioare în poziție verticală.

nu au văzut niciodată stază papilară la nou-născut. Pot fi prezente și convulsii. Sugarul nu poate întoarce capul din cauza greutății acestuia. În stadii foarte avansate apar necroze ale pielii capului, expresia unor escare de decubit.

Desigur că între această descriere, care corespunde unui stadiu avansat al bolii, și intervalul cuprins între debutul bolii și ultimele stadii există o serie de stări tranzitorii. La naștere, puține hidrocefalii sînt evidente, chiar și cele congenitale. Abia după 1—2 luni se descoperă hidrocefalia. Este vorba de o hidrocefalie comunicantă sau obstructivă, în sensul arătat de Dandy (1918), dar aceasta practic are puțină valoare deoarece tratamentul este identic. De aceea, cînd o cauză anumită nu a intervenit în primele 3 luni, orice hidrocefalie o considerăm congenitală. Hidrocefaliile obstructive congenitale sînt deja manifeste la naștere. În hidrocefalia cîștigată după o dezvoltare psihomotorie normală apare o oprire sau chiar regres psihomotor.

Diagnosticul poate fi pus dintr-o privire pe aspectul copilului, întrucît nici o altă afecțiune nu poate da aspectul hidrocefaliei. Aceasta însă este valabil pentru cazurile avansate, cu tabloul complet al afecțiunii. Probleme de diagnostic se ivesc însă în cazurile incipiente, cînd capul fie că este puțin crescut în dimensiune sau deloc, fie că doar fontanela este mai mare decît de obicei. Pentru aceasta sînt necesare o serie de investigații și examene paraclinice, pentru a confirma diagnosticul de hidrocefalie, de a preciza natura ei și de a elimina alte afecțiuni.

a) *Urmărirea diagramei de creștere a capului și de închidere a fontanelei anterioare.* Metoda cea mai simplă și în același timp inofensivă este măsurarea perimetrului cranian și a fontanelei anterioare. Este cunoscut că ritmul de creștere a perimetrului cranian păstrează, indiferent de dimensiunea capului în afara hidrocefaliei, o *creştere lunară constantă*, fixă, care este reprezentată grafic printr-o curbă de creştere şi de care nu se îndepărtează valorile decît 1 cm în plus sau minus, rămînînd paralelă cu curba standard. În cazul macrocefaliei fiziologice familiale sau patologice (în afara hidrocefaliei) curba de creştere a capului rămîne paralelă cu curba normală de creştere. În caz de hidrocefalie, curba de creştere se depărtează de cea normală cu un unghi cu atît mai mare cu cît hidrocefalia evoluează mai rapid. Ritmul de creştere a perimetrului cranian în mod normal este de 2 cm pe lună în primele 3 luni, de 1 cm între 4—6 luni şi de 1 cm la două luni în următoarele 6 luni. Acesta este însă diferit la prematuri. În orice caz, curbele de creştere a perimetrului cranian al unui prematur către vîrsta de 18 luni trebuie să se suprapună cu cea a copilului născut la termen. Fontanela anterioară la nou-născut este în mod obişnuit de 3—4 cm diametru şi pe măsura creşterii sugarului diminuă treptat, încît în jurul unui an se închide. Dar nu aceasta ne interesează, ci în primul rînd faptul dacă fontanela se micşorează treptat sau din contră dacă cu timpul creşte. Deci nu persistenţa fontanelei anterioare indică hidrocefalia, ci mărirea dimensiunilor ei. Această metodă a măsurării perimetrului cranian şi fontanelei anterioare este o metodă în timp. Ea ne obligă la măsurători periodice din două în două săptămîni sau măcar din lună în lună pentru aprecierea unei hidrocefalii evolutive.

b) *Transiluminarea craniului* arată o diafanie în hidrocefalie numai dacă mantia cerebrală s-a redus deja la o grosime de doar 1—2 cm, deci poate fi utilizată numai în hidrocefalii avansate. În cazul unei hidrocefalii prin sindrom Dendy—Walker craniul se luminează în teritoriul osului occipital (Matthes, 1963).

c) *Echoencefalografia* poate da în hidrocefalie indicaţii pentru evaluare a mărimii ventriculare şi a grosimii mantiei cerebrale. Aceasta este posibil datorită subţiimii oaselor la sugar şi la copilul mic, care reţin numai puţin ultrasunetele. Metoda se efectuează cu un echoencefalograf cu electrozi dubli aşezaţi bilateral, sau cu un transductor aşezat alternativ. Echoencefalograma arată între ecoul de linie mediană şi ecoul iniţial, respectiv ecoul terminal, o undă de ecou depărtată care corespunde unei reflectări a undei sonice de peretele extern al ventriculului lateral. Întrucît din ecoul iniţial tabla internă nu poate fi exact delimitată, se măsoară de fiecare parte distanţa ecoului ventricular de la ecoul terminal. Umbach şi Kley (1965) au verificat, pe baza studiilor pneumoencefalografice comparative, exactitatea măsurătorilor grosimii mantiei cerebrale cu metoda echoencefalografică.

d) *Puncţia ventriculară şi puncţia lombară.* Prin aceste puncţii se pot măsura presiunea LCR şi diferenţa de presiune între LCR lombar şi cel ventricular în diferite poziţii. Dar aceste măsurători se pot face numai sub narcoză şi dau indicaţii puţine pentru diagnosticul iniţial al hidrocefaliei. Mai degrabă dau indicaţii asupra comunicării libere a LCR. Deşi metoda este simplă, deseori dă erori de apreciere. Azi măsurarea presiunii LCR se face prin tonometrie la nivelul fontanelei anterioare percutan. Măsurarea presiunii lichidului ventricular se efectuează curent în timpul intervenţiilor pentru drenajul extern (ventriculocardiac sau ventriculoperiotoneal). Această presiune este de obicei în hidrocefalia evolutivă între 500—700 și chiar 1 000 mm H_2O.

e) *Examenul LCR.* Prelevarea LCR trebuie să se limiteze la 2—5 cm^3 cel mult, pentru a nu duce la o modificare bruscă de presiune cu efecte grave fie de hipersecreție LCR, fie de hipertensiune intracraniană, cu alterarea stării generale, febră centrală, deci fenomene de decompensare care pot duce uneori pînă la exitus. La examenul LCR pentru hidrocefalie interesează două elemente : dozarea proteinelor totale și citologia. Dacă ele sînt normale, exclud o serie de afecțiuni, dacă sînt patologice, ne îndreaptă spre o etiologie inflamatorie, tumorală, hemoragică etc. Examenul LCR în hidrocefalie își arată însă utilitatea sa în special în terapie. Afecțiuni inflamatorii ale meningelui acute sau subacute, ca și hiperalbuminoze mari (peste 1 g‰) constituie contraindicații pentru intervenții de drenaj cu valvă și tuburi.

f) *Radiografia simplă a craniului* ne poate furniza date privind întărirea diagnosticului de hidrocefalie, orientînd uneori spre natura și evoluția ei. Radiografia craniului arată în hidrocefalia congenitală un craniu cu aspect de balon, cu contururi rotunjite, cu o disproporție exagerată între mărimea craniului și masivul facial, cu fontanela anterioară mare (fig. 370). Transparența craniului la raze X este mărită, cu calota subțiată, fără structură. Marginile oaselor calotei dispar, suturile sînt invizibile, astfel încît craniul apare ca o bilă mare la care se recunosc doar limitele subțiri în interiorul căreia există un aspect uniform opalescent (fig. 371). Uneori se observă imaginea radiologică de craniu lacunar, mai evidentă în regiunile parietale (fig. 372). Orbitele deseori au forma ovală. Dacă suturile apar sau devin mai evidente decît pe o radiografie anterioară este o dovadă că hidrocefalia se stabilizează. În cazul unei hidrocefalii prin proces expansiv intracranian (tumoare, hematom subdural, abces etc.), craniul este doar ușor mărit de volum, dar ceea ce impresionează și contrastează cu aspectul craniului fără desen, descris mai sus, este dehiscența suturilor, care nu numai că devin evidente, dar crenelurile suturilor sînt alungite, întinse. Nu există impresiuni digitate. Friedman și colab. (1968), pe un studiu de 106 sugari și copii mici între 0 și 2 ani, au căutat să facă un diagnostic de natură a hidrocefaliei pe baza examenelor radiologice simple. Erorile de diagnostic erau mici, mai ales între hidrocefalia comunicantă și cea obstructivă datorate unor procese neexpansive intracraniene. Pe radiografia craniului se mai pot constata uneori calcificări intracraniene, care după forma și sediul lor pot orienta spre toxoplasmoză, papilom de plex coroid cu calcificări sau craniofaringiom.

g) *Pneumoencefalografia și ventriculografia.* Aceste două metode, cu mediu de contrast pozitiv sau negativ, pot fi folosite în aprecierea permeabilității căilor lichidiene, pentru precizarea nivelului obstrucției și ghidarea neurochirurgului în executarea unor intervenții în hidrocefalie. Este de preferat o encefalografie fracționată sau în orice caz numai introducerea de cîțiva centimetri cubi de aer subarahnoidian sau intraventricular. Ventriculografia cu contrast pozitiv este în special folosită în diagnosticul papiloamelor de plex coroid și de tumori de ventricul III. Prin aceste metode se poate aprecia și grosimea mantiei cerebrale (fig. 373).

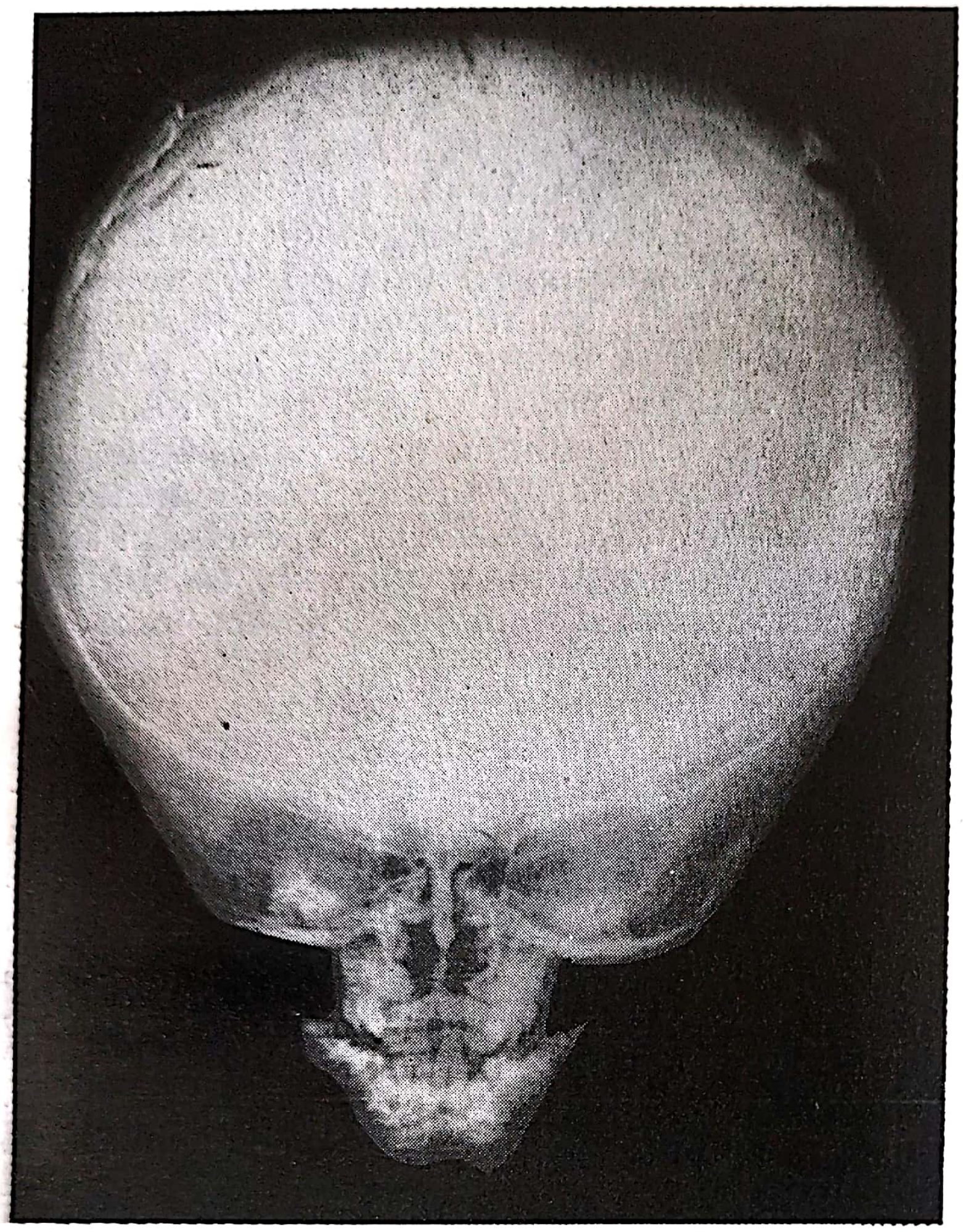

Fig. 370. — Radiografia craniului în hidrocefalia congenitală ; disproporţie evidentă între mărimea craniului şi masivul facial.

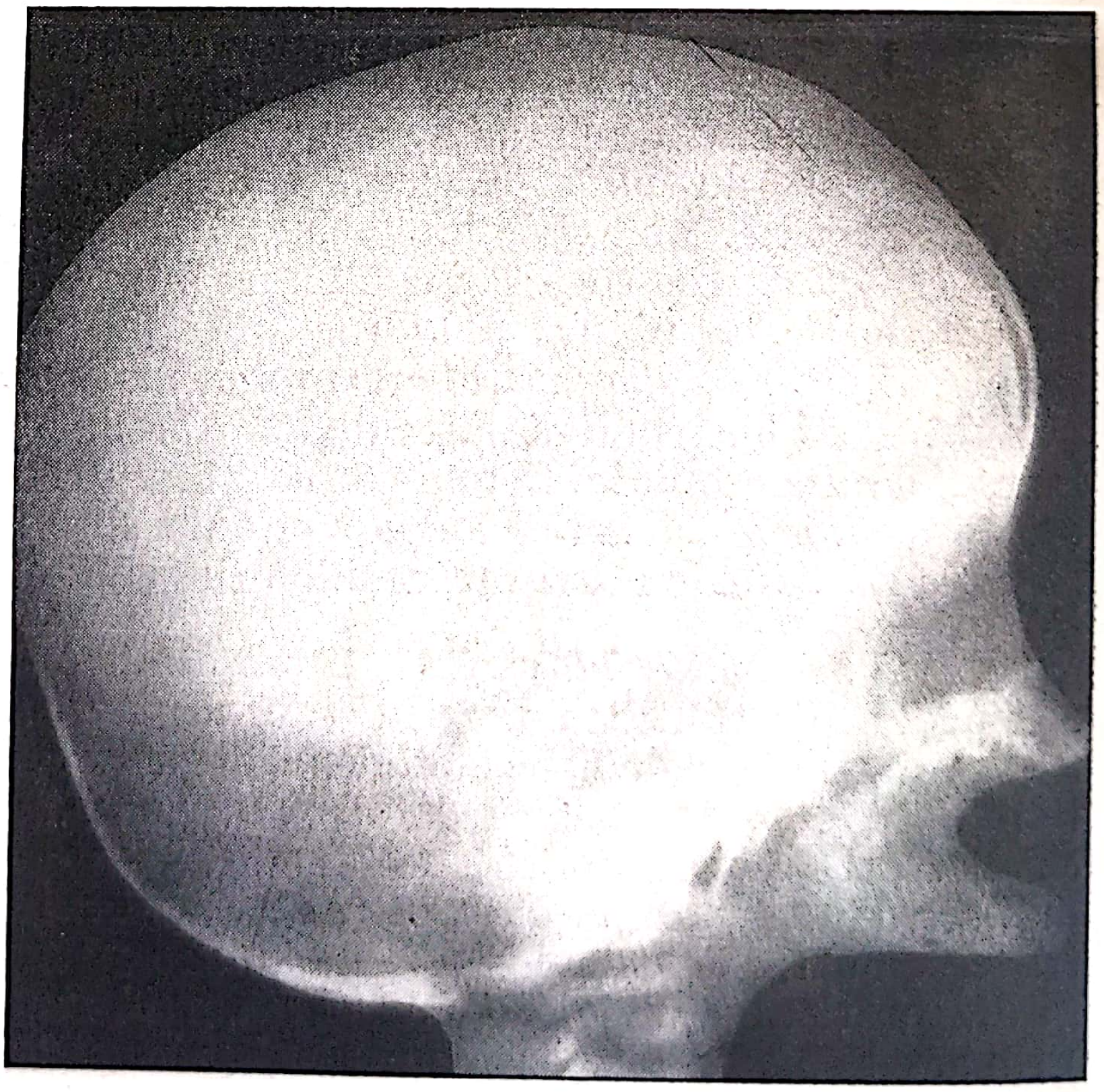

Fig. 371. — Radiografia craniului în hidrocefalie evidenţiază craniu mărit, calotă subţiată, fără structură, suturi invizibile.

Fig. 372. — Imagine radiologică de craniu hidrocefal cu aspect lacunar predominant parietal:
a, față; *b*, profil.

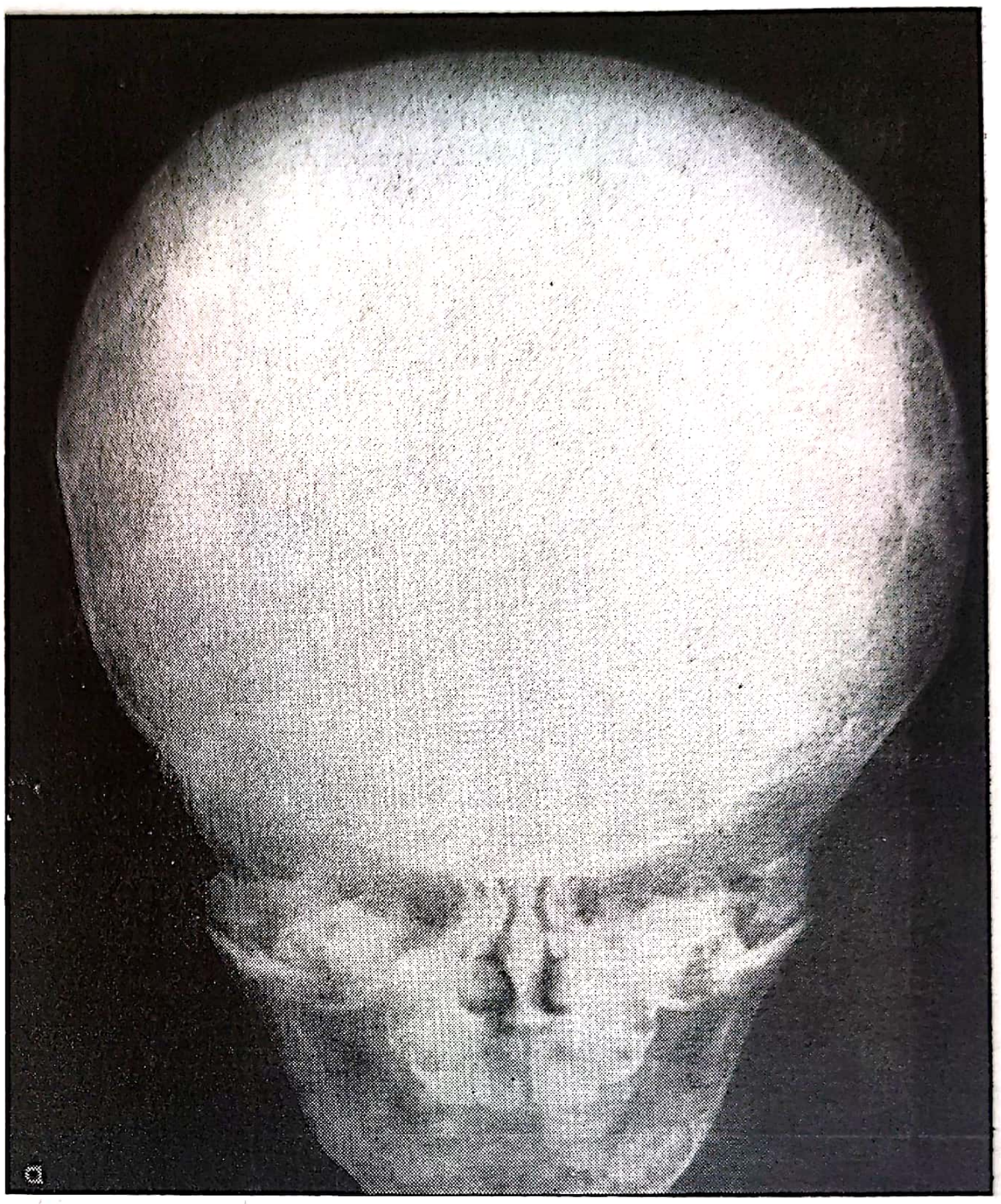

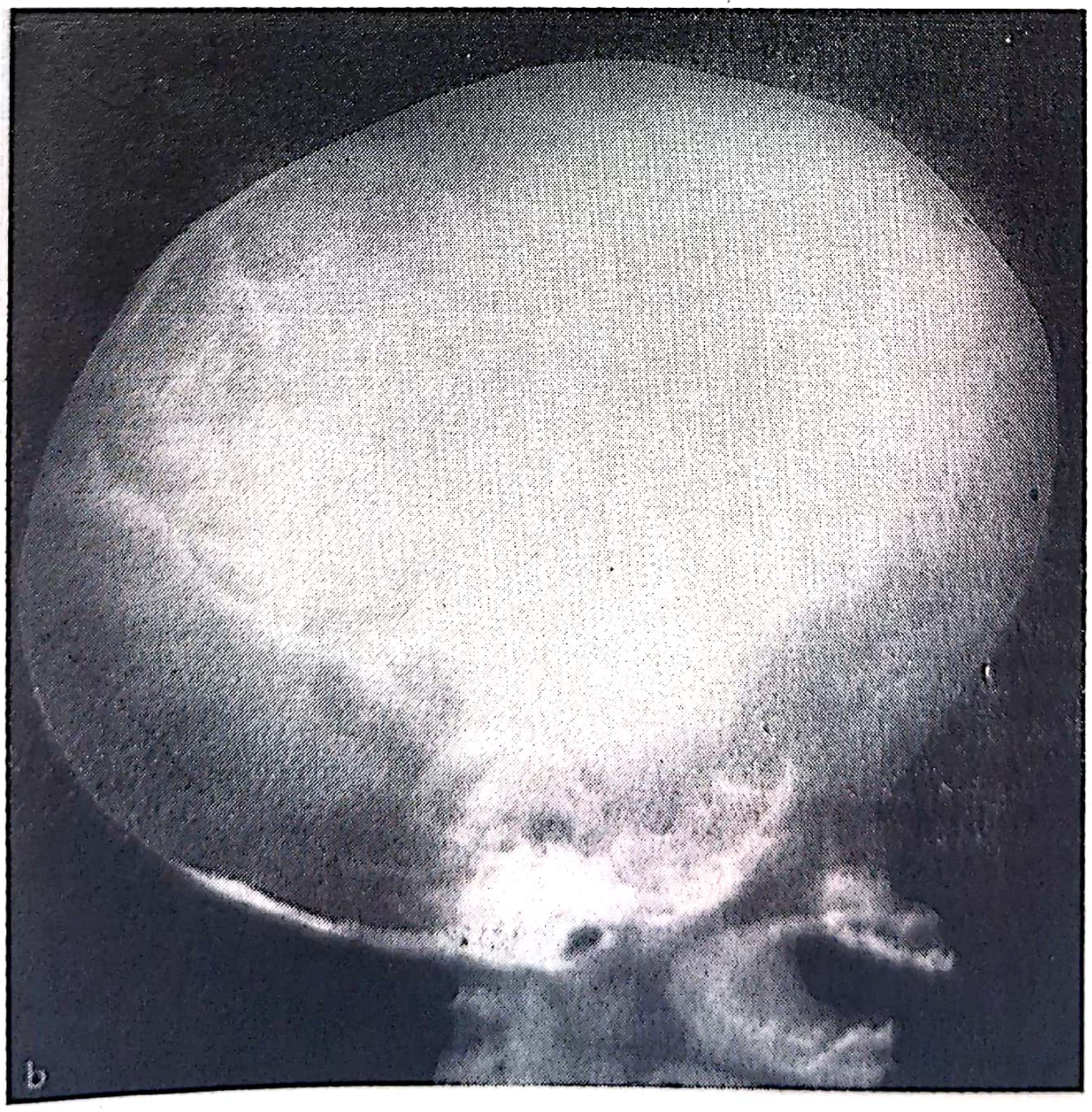

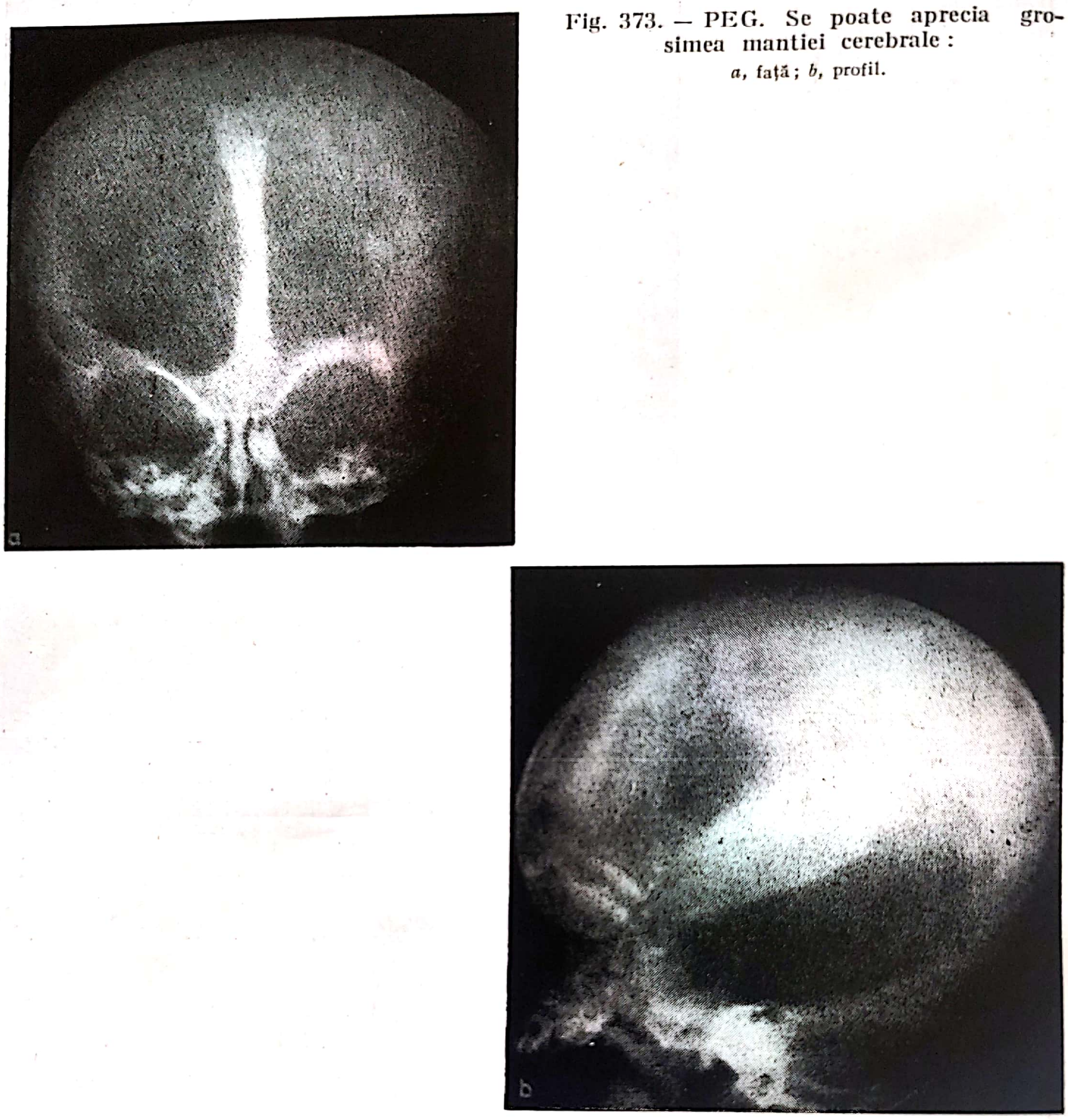

Fig. 373. — PEG. Se poate aprecia grosimea mantiei cerebrale:
a, față; *b*, profil.

h) *Probe cu substanțe colorante.* Metoda este folosită pentru investigarea circulației LCR. Pentru aceste probe se utilizează substanțe colorante, ca fenolsulfonftaleina 0,03% (Dandy și Blackfan, 1913) și 1% (Klein, 1958) albastru de metilen etc. Se injectează 1 cm³ de substanță colorantă într-un ventricul (prin fontanela anterioară). Se puncționează apoi ventriculul opus. Dacă LCR extras conține colorant, gaura lui Monro este liberă, deci există comunicare între cei doi ventriculi laterali. Se ridică copilul în poziție verticală și după 10—15 minute se efectuează o puncție lombară. Dacă apare colorantul în LCR lombar, se conchide că este o hidrocefalie comunicantă; dacă nu apare, se puncționează după 20—30 de minute. Apariția colorantului în acest caz indică o jenă în circulația LCR. Dacă nici de data aceasta colorantul nu apare în LCR, se mai puncționează după o oră. În cazul cînd nici atunci colorantul nu este prezent, se conchide că este vorba de un blocaj lichidian fără a se putea aprecia sediul exact. Metoda cu toate că este simplu de efectuat, prezintă dezavantajul că substanțele colorante introduse în LCR pot da fenomene de iritație meningiană și uneori rezultatele sînt eronate. Erorile există în sensul că uneori substanța colorantă apare în LCR lombar numai după anumite manevre, ca întoarcerea sugarului cu capul în jos, sau apare în LCR lombar, spațiile subarahnoidiene intracraniene pot fi blocate. Probele cu substanțe colorante sînt azi metode depășite.

i) *Utilizarea izotopilor radioactivi.* Pentru studiul spațiilor cisternale și ventriculare, precum și al circulației LCR la sugarul hidrocefal, se poate utiliza serumalbumină umană iodată (RISA) (Di Chiro și colab., 1964) sau Technectium^{99m} serumalbumina (Di Chiro și colab., 1968). Alegerea între cele două trasoare de albumine marcate pentru cisternografie sau ventriculografie depinde de tipul de informație dorit. I^{131} albumina (RISA) se va utiliza pentru studii care necesită o observare de 48—72 de ore, în timp ce Tc^{99m} serum albumina se va utiliza pentru examene de detalii cu durata cel mult pînă la 18 ore. În timp ce studiul cu aer rămîne metoda cea mai frecvent utilizată pentru diagnosticul de hidrocefalie, cisternografia și ventriculografia cu izotopi constituie metode foarte importante pentru evaluarea unor factori care sînt responsabili de hidrocefalie. Studiile cu aer dau informații cu privire la morfologia cavităților LCR, în timp ce tehnicile izotopice pot oferi date cu privire la permeabilitatea căilor, la viteza de circulație și absorbția LCR. De aceea, aceste două teste se completează (Paoletti și Villani, 1971).

j) *EEG.* Nu există un traseu electroencefalografic caracteristic pentru hidrocefalie. Într-un număr apreciabil de cazuri există o alternanță caracteristică de fusuri rapide între derivațiile drepte și stîngi ale somnului, fără o deosebită valoare diagnostică la sugarii mici, întrucît în primele luni ale vieții un asemenea traseu pare normal. Semnele de „suferință cerebrală difuză'' cu încetinirea ritmului și creșterea amplitudinii undelor bioelectrice sînt obișnuite și apariția de alterații paroxistice depinde de evoluția și în special de sechelele neuropsihice care nu sînt rare (Laget și Salbreux, 1967).

k) *Angiografia cerebrală* furnizează informații precise cu privire la prezența hidrocefaliei, natura sa specifică, operabilitatea, precum și indicații cu privire la tipul procedeului operator care trebuie efectuat. Ea permite uneori să facem o deosebire între hidrocefalia comunicantă și cea obstructivă, lămurind în acest caz sediul obstrucției. Se pare că cea mai importantă informație care se obține prin angiografia cerebrală este evaluarea hidrocefaliei sugarului cu privire la prognostic, întrucît aspectul arterelor și venelor corticale indică o formă de hidrocefalie tratabilă sau nu chirurgical. Angiografic, se poate delimita o formă severă de hidrocefalie, care poate fi totuși tratată, de o hidrocefalie entitate cu totul diferită (anatomic, patogenic și clinic) și care are o evoluție fatală în cel mult 12 luni. Angiografia cerebrală servește de asemenea pentru excluderea unei tumori, revărsat subdural, hematom și mai ales pentru evidențierea unei malformații vasculare, care pot fi însoțite de hidrocefalie, dar care necesită și pot beneficia de un tratament etiologic.

Particularitățile angiografice ale hidrocefaliei interne la nou-născut și sugar au fost descrise de Raimondi (1971). În hidrocefalia comunicantă, care prezintă o dilatație a tuturor ventriculilor, a cisternei mari și a cisternelor bazale, cu o mărire atît a compartimentelor supratentorial, cît și infratentorial, rezultatul arteriografic și venografic este o expresie a acestei dilatări complexe (fig. 374). În proiecție A—P, fazele arteriale pun în evidență arterele cerebrale anterioare pe linia mediană, cu o creștere simetrică a spațiului dintre linia mediană (artera cerebrală anterioară) și cea laterală, reprezentată de complexul arterei silviene. Arterele lenticulostriate sînt deplasate inferolateral, iar arterele cerebrale posterioare iau aspectul de „square" atît de caracteristic unui apeduct lărgit. În proiecție laterală, artera cerebrală anterioară începe cu flexiunea sa imediat distal de artera comunicantă (ceea ce indică un ventricul III dilatat) și se depărtează de genunchiul, corpul și spleniul corpului calos. Grupul silvian este ridicat iar spațiul dintre acest grup arterial și artera cerebrală posterioară este mărit. De asemenea, arterele cerebrale posterioare au un traiect posterosuperior. Faza venoasă (în proiecție laterală) este foarte importantă în deosebirea dintre hidrocefalia comunicantă și stenoza de apeduct. *În hidrocefalia comunicantă*, imaginea talamică indicată de vena cerebrală internă și vena lui Rosenthal este deplasată în sus și înainte. Sinusul drept este deplasat posterior și în sus, iar unghiul format posterior de sinusul drept și anterior, de venele lui Rosenthal și Galen, este isoscel. Spațiul dintre porțiunea scuamoasă a osului occipital și sinusul lateral este crescut. *În stenoza de apeduct*, obstrucția apeductului, completă sau parțială, produce hidrocefalie triventriculară cu distensia progresivă de ventricul III și a ventriculilor laterali. Caracteristicile angiografiei stenozei de apeduct arată deosebiri față de cea din hidrocefalia comunicantă. În proiecție A—P, modificările arterei cerebrale anterioare, medii și lenticulostriate sînt identice în ambele forme de hidrocefalie, dar traiectul arterei cerebrale posterioare este foarte diferit. În proiecție laterală, arterele cerebrale anterioare și medii sînt împinse înainte și în sus cu direcție aproape verticală, iar arterele cerebrale posterioare coborîte și lipite de tentoriu, ca rezultat al dilatației cornului temporal și al răspîntiei ventriculare. Fazele venoase relevă deplasarea anterioară și cea inferioară a imaginii talamice. Specifice sînt întinderea și alipirea venei cerebrale interne de vena Galen. Ambele vene au un traiect aproape orizontal și merg posterior să se verse în sinusul drept în unghi drept. Spațiul dintre sinusul lateral și porțiunea scuamoasă a osului occipital este micșorat și uneori chiar inexistent.

În *sindromul Dandy—Walker*, fosa posterioară este extrem de mare și sinusurile laterale și drept foarte deplasate. De asemenea, vermisul și emisferele cerebeloase pot fi foarte deplasate de la locul lor normal. Caracteristicile angiografice arată în proiecție A—P deplasarea laterală a ambelor artere cerebrale posterioare. Această separare a celor două artere cerebrale posterioare este, probabil, rezultatul extensiei superioare a ventriculului IV închistat și lipit de tentoriu. În proiecție laterală, arterele cerebrale posterioare au traiect superior și posterior. Arterele cerebeloase superioare conturează deplasarea superioară a vermisului și emisferelor cerebeloase, iar arterele cerebeloase posteroinferioare sînt deplasate lateral și în jos. În faza venoasă, sinusul lateral și drept sînt foarte ridicate.

În *malformația Arnold—Chiari*, caracteristicile angiografice sînt furnizate de angiografia vertebrală prin traiectul arterei cerebeloase pos-

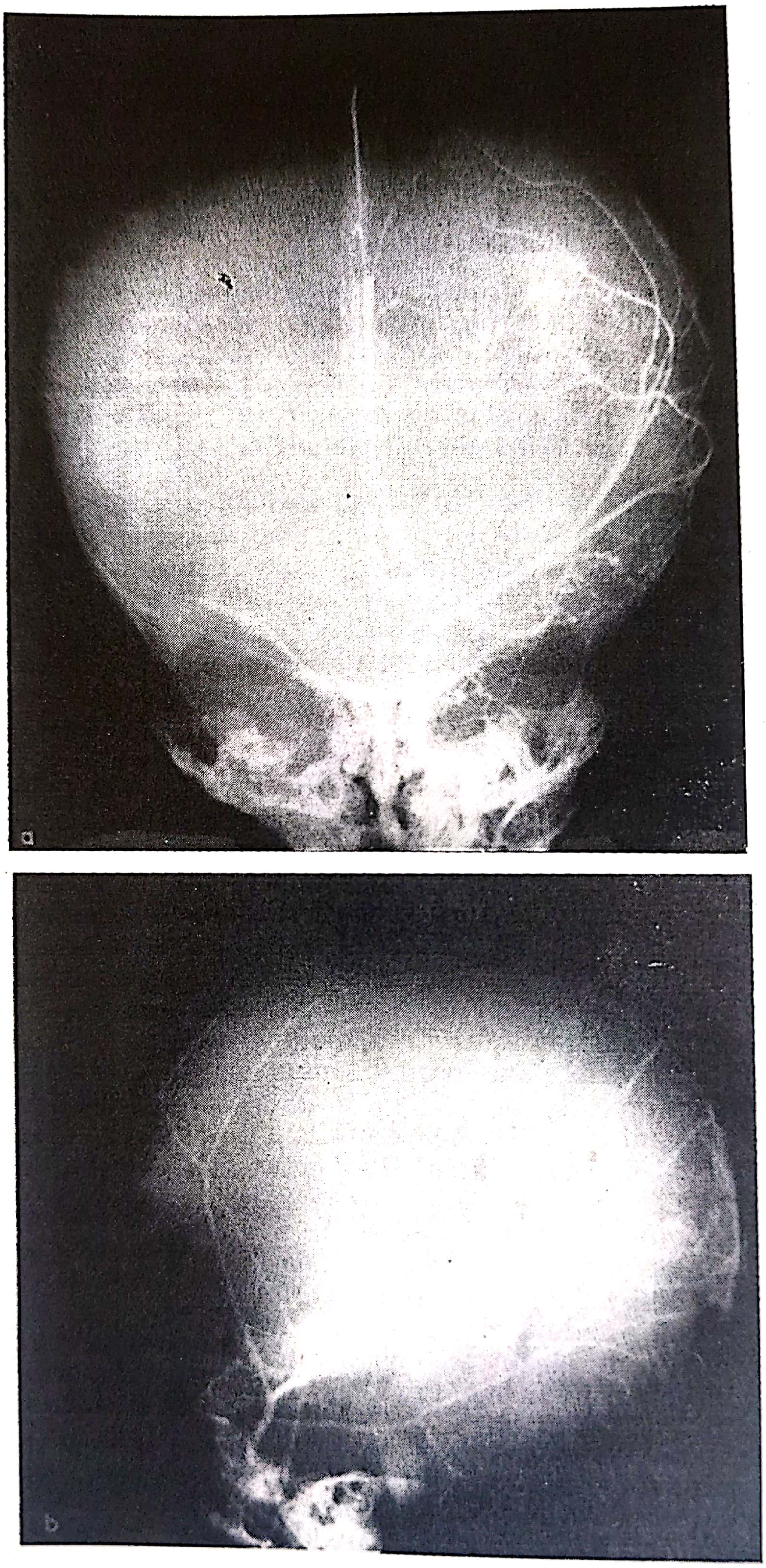

Fig. 374. — Angiografia carotidiană dreaptă indică aspect de marcată hidrocefalie internă :
a, faţă ; *b*, profil.

tero-inferioare, care descrie în jurul țesutului cerebelos herniat o buclă concavă în sus, aspect descris sub numele de „loop sign'' (Spillane și colab., 1957). În faza venoasă, imaginea talamică arată o deplasare înainte pînă deasupra șeii turcești. Sinusul drept este scurtat. În concluzie, angiografia poate elucida o serie de probleme în hidrocefalia sugarului și de aceea merită să fie efectuată, bineînțeles sub narcoză.

l) Tomografia axială computerizată poate diagnostica majoritatea cazurilor de hidrocefalie a sugarului fără a fi necesare alte investigații, evitînd riscul de a scăpa din vedere o afecțiune cauzală producătoare de dilatare ventriculară ca tumoare, malformație vasculară etc. (Papo și colab., 1977). Dar acest mijloc de investigație nu este încă la îndemîna oricărei clinici de neurochirurgie sau pediatrie.

Diagnostic diferențial. Problema diagnosticului diferențial pus de hidrocefalie este cea a unui cap mare. În acest sens se va elimina în primul rînd macrocefalia cap mare, congenital, cel mai adesea familial, fără caracter patologic, neevolutiv, cu ventriculi de dimensiuni normale. Trebuie să subliniem aspectul la prematuri, la care capul în primele luni este relativ mare, cu fontanela anterioară moderat în tensiune. Ventriculii nu sînt măriți și fenomenele sînt în regres, aspectul hidrocefal dispare complet pînă la un an. Macrocefalie la naștere apare în *sindromul Russel* (sindrom de pitic intrauterin) și se poate recunoaște după fața ascuțită, triunghiulară, extremități disproporționate și macrocefalie. O serie de osteopatii se însoțesc de „cap mare''. Astfel, în *rahitism* capul este într-adevăr mare, dar forma mai mult pătrată, cu bose frontale și deseori excrescențe periostale. Fontanela nu este în tensiune și evoluția în timp infirmă diagnosticul. În *condrodistrofie* aspectul încă de la naștere este de pitic neproporționat cu extremități scurte, cu rădăcina nasului înfundată și capul cu aspect hidrocefal. Radiografia oaselor prezintă leziuni de condrodistrofie. Deseori însă în condrodistrofie există o hidrocefalie adevărată însoțitoare. *Disostoza craniofacială Crouzon* are suturile închise prematur și apar devreme impresiuni digitate marcate. *Chisturile arahnoidiene congenitale* la sugar se pot manifesta prin creșterea anormală a dimensiunilor craniene. Cele supratentoriale de obicei prezintă asimetrie craniană și convulsii. Diagnosticul diferențial cel mai frecvent discutat este reprezentat de *revărsatele subdurale*, cu atît mai mult cu cît ele sînt de cele mai multe ori bilaterale. Uneori, în anamneză se poate decela un traumatism craniocerebral obstetrical sau postnatal. O puncție subdurală, care este dealtfel obligatorie de efectuat la orice sugar hidrocefal, lămurește diagnosticul. Puncția subdurală trebuie executată bilateral, prin fontanela anterioară, care va arăta un lichid xantocromic sau sanguinolent și care nu seamănă cu LCR al copilului.

Hidrancefalia, așa-numitul „Blasenhirn'' al autorilor germani, nu trebuie confundată cu o formă severă de hidrocefalie. În hidrocefalie, ventriculii pot fi destinși la maximum, dar totuși rămîne o mantie cerebrală între ependim și leptomeninge. În hidrancefalie nu există mantie cerebrală în zonele corespunzînd lobilor frontali, parietali, pe fața convexă a lobilor temporali și occipitali, adică în teritoriile de distribuire a arterelor cerebrale anterioare și medii. De fapt, hidrancefalia este o expresie a ocluziei arterelor carotide interne imediat distal de artera coroidiană anterioară. Ca urmare, arterele cerebrale anterioare și medii fie că lipsesc, fie că sînt vestigiale. Artera cerebrală posterioară este în general intactă, ca și artera coroidiană anterioară și arterele perforante posterolaterale și posteromediale. Talamusul, plexurile coroide, tractul optic și acele porțiuni din lobii temporali și occipitali, care sînt vascularizate din arterele cerebrale posterioare, sînt intacte. Diagnosticul angiografic este clar și simplu și se bazează pe prezența tuturor ramurilor sistemului vertebrobazilar și a acelor ramuri din artera carotidă internă, care își au originea proximal de bifurcația acestui vas. Deci, angiografic se vizualizează numai circulația posterioară și a ganglionilor bazali. La naștere capul poate fi mărit puțin sau chiar deloc, dar ulterior are loc o creștere excesivă a perimetrului cranian.

Evoluție. Hidrocefaliile pot trece prin trei stadii evolutive, și anume:

Stadiul I, în care craniul este de mărime normală, deși sistemul ventricular este dilatat. În acest caz, există o presiune a LCR crescută, fără ca atrofia cerebrală să se fi instalat, presiunea transmițîndu-se pereților craniului.

Stadiul al II-lea, în care apare o dilatație a cutiei osteomembranoase drept compensare a creșterii presiunii LCR cu aspect clinic tipic de hidrocefalie. În acest stadiu există deja o diminuare a substanței cerebrale prin presiune, totuși mantia cerebrală se păstrează încă destul de bine.

Stadiul al III-lea, cînd, din cauza creșterii progresive a tensiunii LCR și a acumulării sale în cantitate mare, se produce o oprire în creșterea țesutului nervos, iar cel existent este supus unei distrucții din ce în ce mai rapide; mantia cerebrală, reducîndu-se progresiv, devine papiracee (o peliculă transparentă străbătută de o rețea de vase subțiri, relicvă a rețelei vasculare cerebrale). În același timp pielea devine foarte întinsă și subțire, cu tendință de a face escare la punctele de contact cu așternutul. În acest stadiu o hipertonie generalizată este aproape totdeauna prezentă. Această evoluție nu este însă obligatorie. Chiar și hidrocefaliile evolutive netratate nu ajung toate în stadiul al III-lea și decesul poate apărea prin tulburări neurovegetative sau infecții diverse, încă în stadiul al II-lea. Unele hidrocefalii se stabilizează spontan. Schick și Matson (1961) definesc stabilizarea hidrocefaliei („arrested hydrocephalus") astfel: încetarea totală a creșterii capului pînă cînd creșterea copilului ajunge din urmă nivelul de mărime a capului, după aceasta mărirea capului rezumîndu-se la o proporție normală. Nu se includ în definiția de hidrocefalie stabilizată cazurile în care ritmul de creștere a capului scade, dar care continuă totuși în așa fel încît curba să rămînă deasupra normalului. Noi nu sîntem de această părere și susținem că în hidrocefalia stabilizată curba de creștere a capului devine paralelă cu cea normală. Privitor la procentul de stabilizare a hidrocefaliei, după Klein (1958) aceasta este de 5%, în timp ce Laurence și Coates (1962) apreciază că 46% din toate hidrocefaliile ar evolua spre o oprire spontană fără a avea urmări mari. Matson (1966) susține, pe baza experienței sale vaste, că, exceptînd grupa hidrocefaliilor cu meningocele, hidrocefalia se stabilizează spontan și complet foarte rar în primii 2 ani ai vieții. El crede că oprirea hidrocefaliei se face după 2 ani, la 3, 4 și 5 ani. Noi apreciem că procentul de 5% a lui Klein (1958) este prea mic, dar și cel de 46% (Laurence și Coates, 1962) ni se pare exagerat, cu atît mai mult cu cît autorii susțin și o bună funcționalitate la aceste cazuri. Dar și hidrocefaliile stabilizate rămîn nesigure. Ele se pot decompensa la un moment dat în a doua copilărie sau chiar la adolescent și să devină evolutive cu fenomene grave de hipertensiune intracraniană. Aceasta se observă mai ales după un traumatism, efort, boală intercurentă și în special în cazurile cînd se tentează o puncție lombară sau o pneumoencefalografie. Deci, la hidrocefalii compensați aceste manevre sînt interzise, ducînd foarte ușor la decompensarea hidrocefaliei stabilizate. Dealtfel, Ransohoff (1966) preferă, în loc de termenul de hidrocefalie spontană oprită, acela de hidrocefalie spontan compensată. Klein (1958) recomandă pentru aprecierea vitezei de evoluție a hidrocefaliei un calcul, raportînd mărirea perimetrului cranian al copilului hidrocefal față de creșterea perimetrului cranian al copilului normal. Formula este următoarea: $A = \frac{Y - X}{X}$, în care Y este mărimea perimetrului cranian în cm pe o perioadă dată la copilul hidrocefal; X mărimea perimetrului cranian la copilul normal în aceeași perioadă; A proporția măririi. Acest raport este 0 la hidrocefalul compensat, dar dă cifre cu atît mai ridicate cu cît creșterea capului este mai mare. Un rezultat mic este un bun prognostic, iar unul foarte mare lasă o slabă speranță asupra viitorului copilului. Cei mai mulți hidrocefali netratați (vorbim de hidrocefalii care nu pot beneficia de tratament etiopatogenic) decedează în primele 18 luni prin insuficiență cardiorespiratorie, datorită compresiunii bulbului de către LCR prin hipertensiune intracraniană (Laurence, 1958).

Prognosticul hidrocefaliei active, evolutive, a sugarului este privit și azi încă cu mult pesimism. Pediatrul este primul care vede copilul hidrocefal și îl încredințează chirurgului dar cu mult scepticism, uneori chiar tardiv. Statisticile mari din întreaga lume (Schick și Matson, 1961; Foltz și Shurtleff, 1963; Pertuiset și colab., 1964; Yashon, 1963; Lepoire și Lapras, 1967) atestă un prognostic mai favorabil în cazurile operate decît în cele neoperate. Studii făcute pe sute de cazuri (Laurence, 1958; Yashon, 1963; Matson, 1966) au dovedit că în cazurile de hidrocefalie netratată 60% dintre copii mor în primele 18 luni, iar din cei care supraviețuiesc șansele opririi spontane a hidrocefaliei și viitorul funcțional al copilului sînt cu aproximativ 30% mai reduse decît la copii tratați chirurgical. Pentru prognostic de o importanță deosebită este timpul scurs de la momentul cînd a apărut afecțiunea pînă la acela cînd este recunoscută și tratată. Hidrocefalia este cu atît mai curabilă și de un prognostic cu atît mai bun cu cît acest interval este mai scurt. Trebuie să avem o rezervă față de hidrocefaliile congenitale foarte manifeste la naștere care au adus la nașteri distocice, prelungite sau au necesitat chiar operație cezariană. Desigur, cu cît compresiunea cerebrală apare la un creier mai imatur, cu atît distrucțiile sînt mai mari. Dar la aceștia pe lîngă leziunea congenitală se mai adaugă și traumatismul obstetrical care agravează și mai mult leziunile cerebrale. Deci, prognosticul depinde de distrucția parenchimului cerebral, de stadiul de evoluție a hidrocefaliei și mai ales de timpul scurs de la debutul hidrocefaliei pînă la intervenţia chirurgicală. Este uşor de conceput că prognosticul va fi mai nefavorabil cînd scoarţa cerebrală este redusă la cîţiva milimetri. Un cortex care are încă 2—3 cm grosime, cu circumvoluţii de formă aproape normală, care nu sînt încă turtite, are multe şanse de a-şi recăpăta funcţiile după reducerea hipertensiunii. Vasele care păstrează mult timp un calibru suficient şi vascularizează un cortex redus de volum pot să menţină o activitate satisfăcătoare, pentru a da copilului o capacitate intelectuală vecină normalului. Azi se apreciază că o mantie cerebrală redusă chiar pînă la 1 cm grosime este încă capabilă de o revenire a parenchimului pentru o capacitate funcţională normală.

Tratament. Hidrocefalia activă, evolutivă, beneficiază numai de tratament chirurgical. Tratamentele medicale sînt ineficiente sau cu acțiune foarte limitată și temporară. Ele vor fi aplicate doar în perioada de observare, adică pînă la precizarea diagnosticului de hidrocefalie și pînă la aplicarea tratamentului operator. Acestea constau în deshidratante diuretice, ca Ederen (Diamox), osmoterapie cu manitol 20%, sorbitol 40% etc. În cazurile de hidrocefalie moderată, lent evolutive sau asociate cu meningomielocel ca și în hidrocefaliile postmeningitice sau posthemoragice care necesită încă amînarea intervenției operatorii, Lorber (1977) recomandă *Isosorbide*, un zaharid derivat al manitolului care poate fi administrat la sugar per os și timp îndelungat, în doze de 2 g kilocorp de 4 ori pe zi. Radioterapia pe plexurile coroide, ca și injectarea intraventriculară de fosfor radioactiv au efect ori trecător ori sînt chiar ineficiente. Puncțiile lombare sau ventriculare pot reduce hipertensiunea, dar cu efect de scurtă durată, urmate de hipersecreție LCR și, în plus, puncțiile repetate duc la contaminări bacteriene. Tratamentele medicale nefiind capabile deci să controleze hidrocefalia, intervenția chirurgicală rămîne singura abordare logică.

Cele mai dificile probleme cu privire la tratamentul hidrocefaliilor privesc indicațiile operatorii. Care hidrocefal trebuie operat și care nu? Care este momentul operator optim? Care metodă operatorie trebuie utilizată? Indicațiile puse corect și la timp pot duce la rezultate favorabile. Un principiu esențial al indicației operatorii este acela ca timpul scurs de la recunoașterea la tratarea hidrocefaliei să fie cît mai scurt. Schick și Matson (1961) afirmă că amînarea operației într-o hidrocefalie la infinit este de condamnat. Ei sînt gata să accepte riscurile operației dacă totuși se poate îmbunătăți procentul copiilor cu inteligență normală. Nu trebuie să ținem cont de eventualitatea unei opriri spontane a hidrocefaliei, întrucît nu există nici un criteriu de apreciere la care copil va apare o stabilizare. Nu putem lăsa netratați sugarii hidrocefali cu o creștere lentă dar evidentă a capului pentru a aștepta eventualitatea unei opriri spontane. Trebuie operat copilul înainte ca să apară dismorfia craniului și înainte de vîrsta de un an, după Matson (1963) chiar pînă la doi ani, deoarece după această vîrstă, deși poate beneficia de intervenție, are șanse să rămînă un deficitar mintal, creierul lui fiind insuficient dezvoltat. Tratamentul chirurgical urmărește : îndepărtarea cauzelor hidrocefaliei, oprirea evoluției hidrocefaliei și asigurarea unui viitor funcțional pentru copil, familie și societate.

În cazurile de hidrocefalie simptomatică trebuie să ne orientăm în primul rînd către un tratament etiopatogenic. Astfel, în tumori cerebrale, abcese cerebrale, hematoame intracraniene la sugar, intervenția operatorie, care aparține chirurgiei proceselor expansive intracraniene, va tenta ablația lor. În hidrocefalii obstructive cauzate de arahnoidită de fosă cerebrală posterioară sau malformație Arnold-Chiari la sugar, intervenția direct pe aceste leziuni are un caracter temporar, întrucît aderențele arahnoidiene la sugar și copii mici se refac foarte repede. În ceea ce privește tratamentul hidrocefaliei prin stenoză de apeduct, unii autori utilizează metoda repermeabilizării apeductului cu o sondă canelată sau tub de plastic lăsînd pe loc tubul de plastic sau o spirală de tantal (Klein, 1966). Aceste intervenții dau însă o mortalitate prea mare.

Deoarece tratamentul etiopatogenetic se adresează încă la un număr destul de restrîns de hidrocefalii, marea majoritate a hidrocefaliilor beneficiază de intervenții chirurgicale menite să oprească evoluția lor. Dar nu orice hidrocefalie a sugarului beneficiază de un tratament chirurgical. Contraindicațiile cele mai importante sînt:

— cînd există semne de atingere neurologică, ca cecitate, nistagmus spontan, tulburări de deglutiție, hemiplegie etc.;

— cînd sînt malformații congenitale concomitente ale SNC sau ale altor organe;

— cînd valoarea albuminei din LCR depășește $1\ g^{0}/_{00}$;

— cînd mantia cerebrală are sub 1 cm grosime (stadiu prea avansat);

— cînd înainte de 6 luni perimetrul cranian depășește 50 cm;

— în cazul unei distrofii accentuate sau stare generală alterată;

— cînd hidrocefalia nu este net evolutivă;

— în hidrocefalia internă fără tensiune;

— în cazul bolilor infecțioase cranioencefalice (meningoencefalite, piodermite) care pot duce la o generalizare a infecției.

Dintre toate acestea o contraindicație absolută este doar infecția: septicemia, meningita, ventriculita. Celelalte contraindicații sînt date de rezultate postoperatorii slabe la care ne putem aștepta și privesc în special viitorul copilului. Ele sînt contraindicate și de posibilitățile noastre limitate de a satisface toate necesitățile operatorii pentru o hidrocefalie, ceea ce impune o selectare a cazurilor în sensul perspectivei de viitor a copilului. Respectînd toate contraindicațiile de mai sus, să nu privăm de tratament un copil cu bune perspective intelectuale în dauna unui copil care chiar operat nu mai poate fi socialmente recuperat.

Reducerea presiunii intraventriculare se poate face prin diminuarea secreției LCR sau derivarea lichidului intraventricular fie intracranian, fie extracranian. De aceea în chirurgia hidrocefaliei se efectuează trei tipuri de operație: 1) rezecția plexurilor coroide; 2) drenaje intracraniene; 3) drenaje extracraniene. Toate aceste metode tind la reducerea presiunii intraventriculare a LCR, adică la stabilirea echilibrului hidrodinamic și nu acționează împotriva factorului etiologic al hidrocefaliei. Procedeul de a diminua secreția LCR constă fie în rezecția plexurilor coroide din ventriculii laterali (Dandy, 1918), fie în coagularea acestor plexuri sub controlul vederii (prin ventriculoscopie) după evacuarea lichidului ventricular (mortalitate mare de 80—90% datorită colapsului ventricular). Metoda a fost îmbunătățită de Putnam în 1934 și apoi de Scarff (1942,

1963) efectuîndu-se plexectomie coagulantă în mediu lichid (fără evacuarea LCR ventricular) cu ajutorul unui ventriculoscop. Rezultatele lor, ca şi cele ale lui Feld (1957) au fost satisfăcătoare. Totuşi, la majoritatea neurochirurgilor cu experienţă mare în hidrocefalie, această metodă nu a dat rezultate (Matson, 1963 ; Cassinari şi colab., 1963 ; Arseni şi colab., 1965, 1966). Dealtfel, această metodă se dovedeşte a fi insuficientă acum cînd ştim că plexurile coroide nu sînt singurele structuri responsabile de producere de LCR.

Dintre metodele de drenare a lichidului ventricular, în prezent se utilizează metodele de drenaj extracranian cu valve automate. Amintim doar principalele drenaje intracraniene care nu se utilizează dealtfel la sugari :

— perforarea lamei supraoptice pentru ventriculostomia III prin abord transfrontal (Stookey şi Scarff, 1936);

— ventriculocisternostomia posterioară (Torkildsen, 1939) cu tub de plastic sau de cauciuc;

— drenaj ventriculotranscalos (Lazorthes, 1953).

Aceste drenaje se utilizează numai în hidrocefalii obstructive, unde există siguranţa unei bune resorbţii.

Procedeele de drenaj extracranian a lichidului ventricular sînt foarte numeroase. Ca loc de drenare se utilizează diferite cavităţi, organe sau sisteme prin intermediul de tuburi şi valve.

Drenajele (şunturi) ureterale. Imaginat de Heile în 1925, drenajul subarahnoido-lombo-ureteral a fost popularizat şi folosit pe scară largă de Matson (1949). Dealtfel, Matson a fost primul neurochirurg care a folosit pentru drenaj tubul de material plastic, îmbunătăţind prin aceasta metoda (Heile folosea tub de cauciuc). Operaţia constă din drenarea LCR din spaţiul subrahnoidian lombar într-un ureter după nefrectomie de partea respectivă. Matson (1951) a obţinut succese în 65—70% din cazuri. Procedeul necesită precauţii speciale : copilul să aibă un rinichi perfect sănătos, un medic conştiincios şi priceput care să-l supravegheze, părinţi care să ştie să asigure aportul normal de lichide şi de electroliţi (pentru că există o mare deperdiţie de electroliţi prin eliminarea LCR prin ureter), precum şi un spital bine utilat care poate efectua ionograme repetate. Un alt drenaj descris de Matson (1951) este ventriculo-ureterostomia care constă în drenajul LCR ventricular printr-un tub de material plastic tot în ureter după nefrectomie. Succesele metodei au fost de 70—85%. Mortalitatea operatorie a fost neglijabilă la aceste două tipuri de intervenţii, dar complicaţiile au fost mai frecvente la şuntul ventriculo-ureteral decît la cel subarahnoido-lombo-ureteral, din care cauză ventriculo-ureterostomia a fost abandonată chiar de către preconizatorul ei. Menţionăm că Matson (1966), la o masă rotundă despre hidrocefalie, a declarat că încă preferă această metodă altor metode de drenaj mai moderne. Dar procedeul acesta de derivare a LCR din spaţiul subarahnoidian a avut rezultate slabe în mîinile altor chirurgi. La ambele metode exista un risc potenţial serios în evoluţia bolnavilor, determinat de absenţa unui rinichi, ca şi de dificultatea de a menţine balanţa hidroelectrolitică. Complicaţiile tardive sînt : obstrucţia tubulaturii de drenaj, meningita ori crizele metabolice ; de asemenea, din cauza creşterii sugarului, tubul trebuie schimbat după 12—18 luni.

Drenajele peritoneale sînt de asemenea de două feluri : a) subarahnoido-lombo-peritoneal, preconizat de Fergusson (1898), şi b) ventriculo-peritoneal, executat pentru prima oară de Kausch (1908), asupra căruia vom reveni fiind una din cele două metode utilizate în prezent. Complicaţiile constau în obstruarea frecventă a capătului peritoneal al drenajului (30—50%) şi ileus paralitic.

Omento-duro anastomoza, introdusă în 1929 de Burdenko (citat de Arendt, 1948), constă în drenarea LCR lombar în epiploon folosind puterea de resorbţie a acestuia. Rezultatele acestei metode au fost azi depăşite de drenajele ventriculo-vasculare şi ventriculo-peritoneale cu valve.

Drenajul lombo-subarahnoidian (lombo-epidural) a fost imaginat de Hakim şi colab. (1955), dar drenajul LCR persistă doar 4 săptămîni.

Drenajul ventriculo-pleural (Ransohoff, 1954) a fost utilizat puţin. Complicaţiile sale sînt hidrotoracele, fistula traheobronşică, obstruarea tubului.

Drenajul ventriculo-mastoidian (Nosik, 1950) de asemenea nu a dat rezultate bune din cauza complicaţiilor mecanice şi infecţioase.

Drenajele ventriculo-epiteliale sînt destul de numeroase :

— Ventriculo-colecistomia, preconizată de Smith şi colab. (1958), constă în drenarea lichidului ventricular printr-un tub de plastic în vezicula biliară sau canalul cistic. Înainte de a se introduce tubul în vezicula biliară se interpune o valvă pentru a se împiedica refluxul biliar. A dat rezultate bune în nouă din zece cazuri.

— Ventriculo-salpingostomia, executată de Harsh (1954), a dat rezultate bune în trei din patru cazuri.

— Ileostomia arahnoido-lombară, preconizată în 1959 de către Neumann, Hoen şi Davis, constă din drenajul LCR lombar într-o ansă ileală.

Drenajul lichidului ventricular în canalul toracic a fost descris de Yokoyama şi colab. (1959). Trei pacienţi operaţi cu această metodă au murit după două săptămîni prin obstruarea canalului toracic.

Drenajul subarahnoido-intravertebral a fost imaginat de Ziemnowicz (1950) şi constă în drenarea LCR din spaţiul subarahnoidian lombar în corpul vertebral cu ajutorul unui şurub de argint cu lumen înfipt în spongioasa corpurilor vertebrale L_5 sau L_4. Ziemnowicz (1950) recomandă un singur şurub, iar Schultze (1956) două. Metoda a fost apreciată favorabil de autori, mortalitatea fiind scăzută. În literatură au apărut puţine cazuri publicate pentru a se putea evalua eficacitatea metodei.

Actualmente se utilizează două procedee : drenajul ventriculocardiac şi ventriculoperitoneal cu valve automate.

Drenaje ventriculo-cardiace. Dintre numeroasele procedee întrebuinţate în tratamentul hidrocefaliei sugarului, drenajul LCR ventricular în sîngele venos este *cel mai fiziologic*, LCR în exces ciştigînd mediul căruia în mod normal a fost destinat. Ideea unui drenaj ventriculo-vascular în hidrocefalie aparține lui Gärtner (1895 citat, după Kausch, 1908) și a fost pusă în aplicare pentru prima oară la om de către Payr (1908). Metoda a fost părăsită din cauza inconvenientului major, și anume obstruarea drenurilor, fie că erau din segment de venă, fie că erau din tub de cauciuc. Abia după 40 de ani metoda a fost reluată, odată cu apariția substanțelor plastice și a siliconilor. Tratamentul hidrocefaliei a fost îmbunătățit odată cu fabricarea valvelor automate de drenaj. Aceste valve automate asigură o protecție împotriva refluxului sanguin ca și împotriva decompresiunii ventriculare acute. În prezent se întrebuințează două tipuri principale de valve: valva Spitz-Holter și valva Pudenz-Heyer.

Valva Spitz-Holter a fost confecționată pe principiul presiunii LCR, adică ea se deschide numai în momentul cînd LCR ventricular are o anumită presiune. Are sens unic. Valva este de trei tipuri : cu presiune normală, medie și joasă. Cele trei tipuri corespund la întrebuințări diferite :

— valva cu presiune normală se utilizează în hidrocefaliile în care craniul nu este încă prea mare;

— valva cu presiune mijlocie se întrebuințează în hidrocefaliile avansate, mai ales la copii foarte mici și cu craniu foarte dilatat și ea este reglată în așa fel încît să nu se producă o decompresiune acută la hidrocefalul avansat;

— valva cu presiune joasă, numită și valva subdurală, servește și pentru drenajul unei mari cantități de lichid subdural (în revărsate subdurale recidivante). Ea se deschide la presiunea de 10 mm H_2O și nu este recomandată în hidrocefalia sugarului. Avantajele acestei valve constau în faptul că ea este dublă și funcționează ca o pompă pozitivă, cateterul ventricular și cel venos fiind din cauciuc tratate cu silicon și bariu pentru a evita coagulările și a permite controlul radiologic. Are dezavantajul că nu se poate steriliza la autoclav sau căldură uscată. Ea vine gata sterilizată de la fabricație. Valva se interpune între cateterul ventricular și cateterul venos într-un tunel subcutan retromastoidian. Metoda a fost utilizată prima oară de Nulsen și Spitz (1949) și publicată în 1952 ca drenaj ventriculo-cav. Ulterior, experiența a dovedit că este mai bine să se plaseze cateterul venos pînă în atriul drept, deoarece capătul distal al cateterului venos plasat în vena jugulară sau vena cavă superioară poate duce la o proliferare endotelială sau la tromboza acestor vase. Acestea sînt evitate dacă capătul distal este în atriu, unde este spălat de curentul sanguin din toate părțile și nu produce leziuni vasculare.

Valva Pudenz-Heyer este fabricată pe principiul aspirării LCR în timpul diastolei, valva fiind plasată direct la capătul cateterului venos în atriu, dar nepermițînd regurgitarea sîngelui în tubulatură. Ea este prevăzută cu o pompă subcutanǎ conectată între cateterul ventricular și cel venos care poate fi mînuită digital prin apăsări repetate. Poate fi sterilizată la autoclav. Are însă dezavantajul că nu este radioopacă, inconvenient care în ultimul timp s-a mai corectat. Tehnica utilizării acestei vale a fost descrisă de către Pudenz și colab. (1957) și Pudenz (1966). Deci, principiul ambelor procedee este de a drena LCR ventricular în atriul drept prin intermediul acestor valve automate. Pentru o mai bună funcționare a acestor valve ele au fost completate cu un rezervor-pompă lichidian subcutan. Aceasta a existat inițial la valva Pudenz-Heyer, iar pentru sistemul

Holtzer s-a introdus rezervorul lui Rickham. Avantajele acestor rezervoare constau în aceea că pot fi puncţionate şi astfel: se poate extrage LCR prin ele, permit măsurarea presiunii ventriculare, prin ele se poate efectua o ventriculografie şi permit examinarea permeabilităţii sistemului de drenaj.

Avantajele metodelor de drenaj ventriculo-cardiace sînt: tehnică chirurgicală simplă, trauma chirurgicală minoră, adaptabilitate la cei mai mici sugari, toleranţă bună, nu apar pierderi de apă şi electroliţi, se poate controla radiologic, reintervenţia chirurgicală fiind la fel de simplă. Inconvenientele sînt: blocajul tubulaturii şi al valvei, prin creşterea copilului tubulatura devine prea scurtă, prezenţa aerului în valvă sau tubulatură care împiedică circulaţia LCR, deconectarea tubulaturii, complicaţii infecţioase. Nu insistăm asupra tehnicilor operatorii ale acestor metode, prezentîndu-le doar schematic (fig. 375 şi 376). Ele au fost descrise de noi pe larg în lucrări anterioare (Arseni şi colab., 1965, 1966; Horvath şi Iliescu, 1965).

Complicaţiile drenajelor ventriculo-cardiace. Fără îndoială intervenţiile chirurgicale care constau din introducerea unor corpuri străine în sistemul ventricular şi vasculocardiac sînt responsabile de complicaţii determinate de factori diverşi.

A) *Complicaţii în timpul intervenţiei chirurgicale.* Se pot produce o serie de incidente. Vena jugulară internă poate fi trombozată, absentă sau poate fi înlocuită prin două vene subţiri (Pertuiset, 1971). Vena cavă superioară poate fi găsită trombozată, aşa cum au raportat Lepoire şi Lapras (1967). Tubul cardiac poate lua o direcţie greşită, de obicei în vena subclaviculară stîngă, din care cauză se indică control radiologic în timpul operaţiei. Embolia gazoasă a fost raportată prima oară de De Lange (1962). Se pare că este rară. Noi nu am întîlnit niciodată o asemenea eventualitate. Introducerea cateterului venos în cord poate produce extrasistole fără semnificaţie de cele mai multe ori şi care dispar repede. Uneori însă se produce o aritmie totală (Mark şi Sweet, 1960). De aceea se recomandă introducerea cateterului venos sub control electrocardiografic. O perforaţie interventriculară cauzată de introducerea tubului cardiac a fost observată de Jackson şi Snodgrass (1965) şi Crome şi Erdohazi (1966). Tubul ventricular poate fi obstruat de ţesutul cerebral sau aşezat în spaţiul subdural în cazul cînd există o higromă subdurală asociată cu hidrocefalie. Aceasta din urmă poate fi evitată dacă se practică sistematic puncţie subdurală preoperatorie.

B) *Complicaţii în perioada postoperatorie.* Aceste complicaţii sînt cu atît mai frecvente cu cît perioada de urmărire postoperatorie este mai lungă. Ele sînt în majoritatea lor complicaţii mecanice şi infecţioase. Guidetti şi colab. (1969) au întîlnit la 200 de cazuri operate 39,5% complicaţii.

1) *Complicaţii imediate* constau fie dintr-o hipotensiune intracraniană, în care caz copilul trebuie menţinut în poziţie strict orizontală sau chiar cu capul înclinat uşor în jos, fie din continuarea bombării fontanelei postoperator, care poate însemna nefuncţionarea şuntului sau insuficienta drenare a LCR. În aceste eventualităţi, după un control radiologic

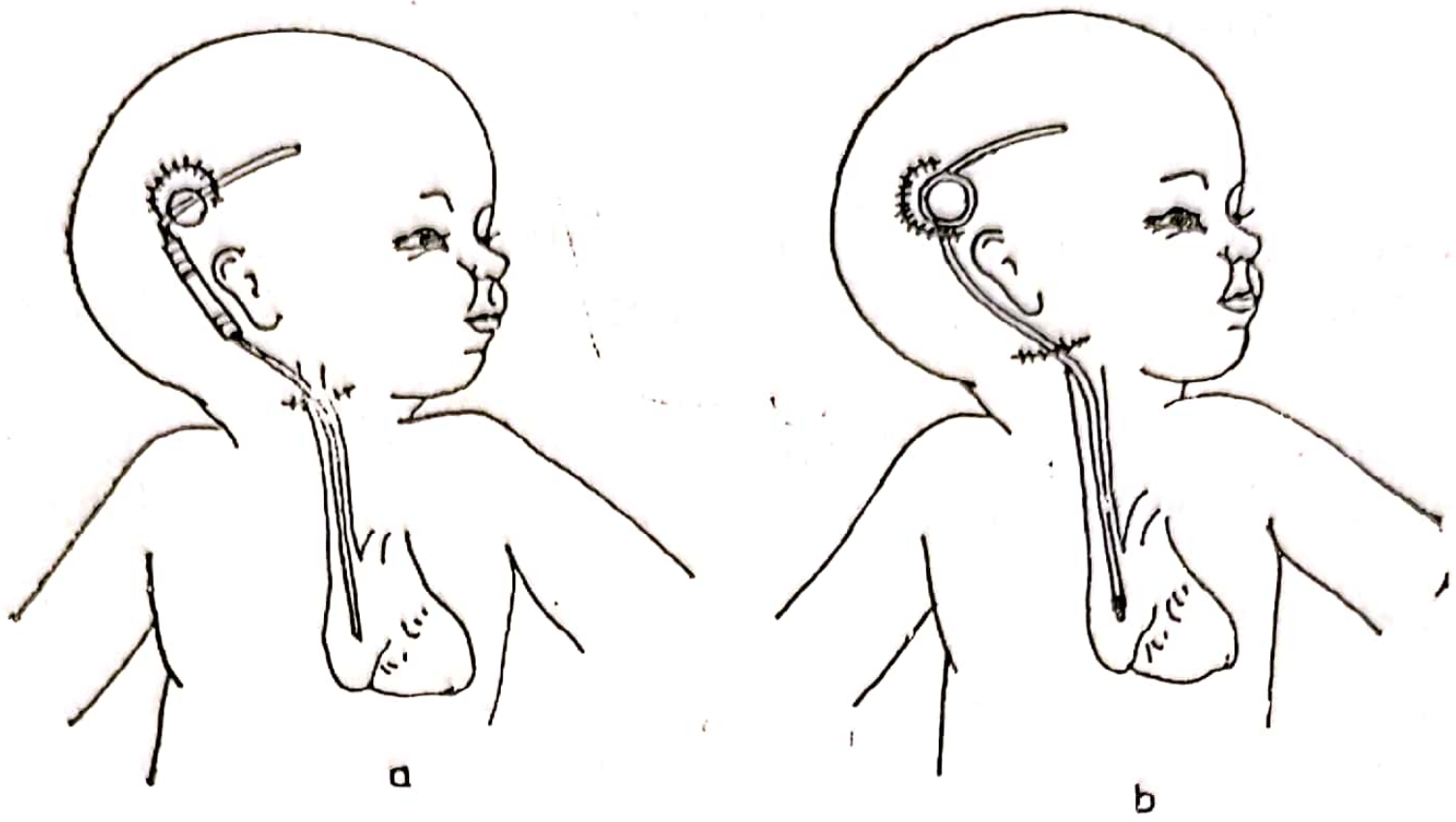

Fig. 375. — Schema drenajului ventriculocardiac cu valvă automată:
a, cu valva Holter; *b*, cu valva Pudenz.

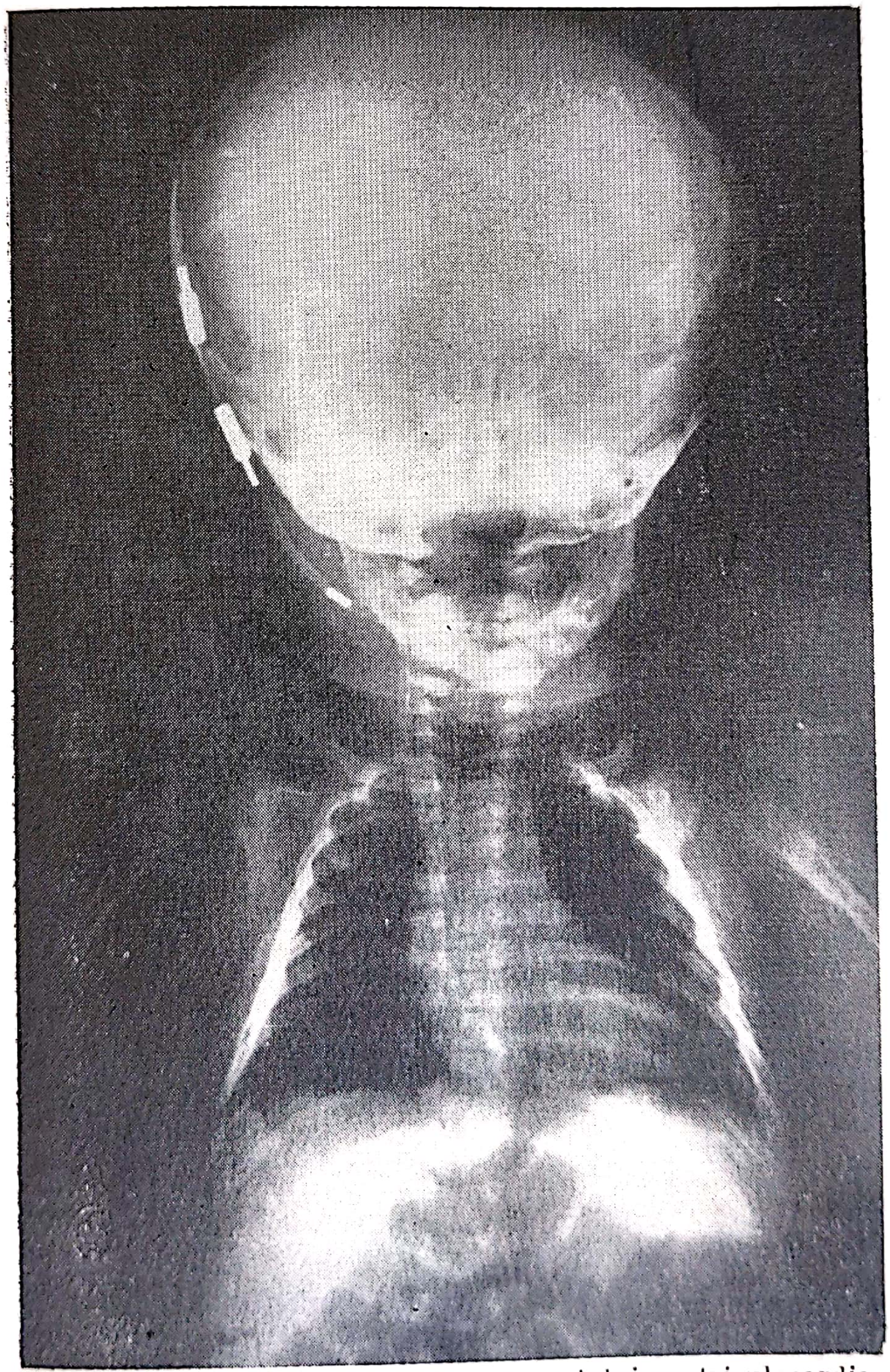

Fig. 376. — Aspect radiografic al drenajului ventriculocardiac cu valva Holter.

și după testarea manuală a pompei rezervor, care pot indica nefuncționarea drenajului, revizuirea operatorie este obligatorie. Hematoame cu sediul epidural sau subdural în perioadă postoperatorie au fost descrise de Weiss (1964).

2) *Complicații tardive* pot apărea începînd de la a treia săptămînă după intervenția chirurgicală și sînt mecanice și infecțioase.

Complicații mecanice

a) *Disfuncția cateterului ventricular* este cea mai frecventă complicație. Obstruarea cateterului ventricular cu țesut cerebral, intrarea cateterului ventricular în țesutul cerebral, atunci cînd ventriculul își diminuă volumul său după drenaj, ca și astuparea cateterului ventricular cu franjuri de plex coroid sînt complicații la acest nivel. Detașarea cateterului ventricular de pe valvă, cea mai frecventă complicație în trecut, astăzi de cînd se fixează cateterul de valvă printr-un fir intraoperator este aproape inexistentă. Pentru revizuirea cateterului ventricular, Iizuka (1971) recomandă utilizarea stereoencefaloscopului executat la propunerea lui, care permite un control optic direct pentru implantarea sau revizuirea cateterului ventricular, pentru recunoașterea și îndepărtarea cauzelor ocluziei acestuia.

b) *Disfuncția cateterului venos.* Datorită creșterii copilului, cateterul venos este cel care devine insuficient de lung. De aceea, unii autori au propus revizuirea preventivă a cateterului venos și înlocuirea lui la termene fixe (chiar dacă drenajul funcționează). Becker și Nulsen (1968), ca și Pertuiset și colab. (1968) socotesc că așteptarea unui blocaj al cateterului venos poate fi riscantă, întrucît pe de o parte poate duce la o hipertensiune intracraniană acută cu paralizii oculare, iar pe de altă parte recateterizarea venei jugulare și a venei cave obstruate nu mai este posibilă. Pentru a ne da seama dacă cateterul venos este prea scurt trebuie să facem o radiografie simplă a toracelui. Dacă cateterul venos se află la nivelul corpului vertebral T_6— T_7 el este corect așezat, dar dacă este la nivelul T_3 și chiar T_4, atunci este prea scurt și începe să se obstrueze. Noi folosim o buclă la cateterul venos înainte de a-l introduce în vena facială sau jugulară pentru a lăsa o lungime suficientă în timpul creșterii copilului. Complicațiile embolice sînt destul de frecvente. În ceea ce privește etiologia trombozei venoase ea este controversată. Este adevărat că tromboza venei cave superioare este mai frecventă în septicemie, dar poate apare și în afara septicemiei. De aceea, majoritatea autorilor atribuie trombozei de venă cavă superioară în drenajul ventriculo-cardiac un factor mecanic. Ea se datorește lezării endoteliale și poate fi evitată prin introducerea cateterului venos pînă în atriul drept sau prin introducerea lui directă în atriul drept prin toracotomie (Weinman și Paul, 1967). Pertuiset și colab. (1971) au îmbunătățit metoda, propunînd pentru aceasta calea sternotomiei mediane. În cazul cînd vena jugulară este trombozată recanularea venei este imposibilă sau periculoasă — această manevră putînd duce la fistulă bronhovenoasă. În asemenea cazuri, Menzel și Martin (1977) recomandă folosirea venei cefalice și introducerea cateterului venos în vena subclavia. Alte complicații ale cateterului venos sînt în legătură cu fixarea lui de vena jugulară. În cazul cînd nu este bine fixat, el poate migra în artera pulmonară, cordul drept sau vena cavă inferioară. Migraţia cateterului venos în cord sau pulmon poate fi evitată prin tehnică corectă.

Complicaţii infecţioase

Infecţiile sînt complicaţiile cele mai grave ale drenajelor ventriculo-atriale, deşi numărul lor a scăzut mult în ultimii ani. Ele apar de obicei după cîteva săptămîni pînă la cîteva luni de la operaţie. Aceste complicaţii se pot manifesta sub formă de infecţii ale plăgilor chirurgicale, urmate de necroze care se combat foarte greu datorită prezenţei unui corp străin şi nu cedează pînă nu se ridică tubulatura. Valva poate deveni în acest caz un sediu de colonizare a microbilor. Antibioticele nu o pot steriliza şi în felul acesta poate lua naştere o septicemie. Complicaţiile tromboembolice, rolul infecţiei şi septicemiei în geneza acestor afectări cardiopulmonare, ca şi valoarea angiocardiografiei pentru diagnosticarea lor au fost subliniate de Nugent şi colab. (1966). Clinic, complicaţiile infecţioase se manifestă sub forma de meningoventriculită, de septicemie sau de endocardită bacteriană.

Alte complicaţii tardive

Printre complicaţiile tardive foarte rare citām cordul pulmonar (Friedman şi colab., 1964), craniostenoza (Emery şi Hilton, 1961 ; Lepoire şi Lapras, 1967). Noi credem că sinostoza prematură a suturilor craniene, care apar în asemenea cazuri, este legată mai degrabă de o oprire în dezvoltare a creierului, ca în microcefalie, şi deci nu necesită tratament chirurgical pentru corectarea deformaţiei craniene. Printre complicaţiile infecţioase tardive mai amintim septicemia tardivă după luni şi chiar ani, sau mai rar glomerulonefrita tardivă asociată cu drenajul ventriculocardiac infectat numită şi şunt-nefrită (Black şi colab., 1965 ; Labrune şi colab., 1973 ; Marini şi colab., 1977).

Mortalitatea în hidrocefalia operată prin drenaj ventriculocardiac, pe baza a 3 037 de cazuri culese din literatură, este de 22,16% (Lepoire şi Lapras, 1967).

Datorită complicaţiilor amintite, ca şi a revizuirilor iteriative necesare uneori pentru a menţine funcţionarea drenajului ventriculo-cardiac, o serie de autori au reluat metoda drenajului ventriculo-peritoneal, utilizînd tuburi de silastic şi valve (Ames, 1967 ; Hammon, 1971). Prima tentativă de drenaj ventriculo-peritoneal cu valvă a fost realizată de Ames în 1962 şi publicată în 1967 pe o cazuistică de 52 de observaţii. El apreciază că LCR poate fi resorbit de cavitatea abdominală în mod satisfăcător, insistînd asupra inocuităţii acestei metode şi asupra rezultatelor bune obţinute. Delcour şi colab. (1971), care publică experienţa lor pe 19 cazuri, sînt mai puţin optimişti decît Ames. Ei apreciază că inconvenientul major al derivaţiei ventriculo-peritoneale este nefuncţionarea ei. În caz de eşec, ei recurg la aplicarea unui drenaj ventriculo-cardiac. Totuşi, la 2/3 din bolnavii lor drenajul funcţionează şi copiii sînt feriţi de riscurile unei tromboze sau septicemii. Această metodă evită complicaţiile cardiovasculare şi pulmonare, în schimb infecţiile şi obstruarea cateterului abdominal sînt frecvente. Cateterul poate fi înfăşurat de epiplon sau se poate astupa cu fragmente fibrinoase, putînd apare astfel chisturi abdominale (Fischer şi Shillito, 1969). Pentru a evita complicaţiile mecanice, Zeuchner (1971) recomandă drenajul ventriculo-retrogastric și așezarea cateterului într-un canal seros al peretelui stomacal. Aceasta asigură o frecare și un contact intermitent între cateter și stomac în timpul mișcărilor peristaltice ale stomacului.

Drenajul ventriculo-peritoneal preconizat azi rămîne să fie verificat pentru superioritatea lui față de cel ventriculo-cardiac, după o observare și urmărire a copiilor operați pe mai mulți ani, pentru a se dovedi la nivelul aprecierilor susținătorilor lui. Numai o urmărire prelungită pe multe cazuri poate arăta valoarea lui reală (Ignelzi și Kirsch, 1975). Studiul clinic comparativ al drenajului ventriculo-cardiac și ventriculo-peritoneal efectuat de Ascher și Oberbauer (1977) pe o perioadă de urmărire de 5 ani pe 85 de pacienți, precum și datele culese de ei din literatură par să justifice opinia lor că nu există deosebiri semnificative între rezultatele celor două procedee și că succesul tratamentului operator depinde de experiența și îndemînarea chirurgului.

O dată drenajul ventriculo-cardiac sau ventriculo-peritoneal efectuat, trebuie să fim siguri de funcționarea acestuia. Metodele cele mai simple și inofensive de verificare a funcționării tubulaturii constau în controlul stării fontanelei (dacă este colabată), a perimetrului cranian (care nu mai crește) și a valvei Holter sau a rezervoarelor (dacă ele se lasă golite la apăsare digitală și apoi se umplu imediat, sistemul de drenaj funcționează).

Metoda radioizotopică pentru determinarea funcționării drenajelor în hidrocefalie a fost aplicată pe baza studiilor lui Bell în 1957 cu privire la permeabilitatea căilor LCR. Migliore și colab. (1962), Atkinson și Foltz (1962), Kagen și colab. (1963) au utilizat RISA (^{131}I fixat pe molecula de serum albumină) injectată intraventricular și au urmărit apoi apariția ei rapidă în sînge. Mundiger și colab. (1963) utilizează ^{131}I hipuran. Lepoire și Lapras (1967) publică experiențele lor prin urmărirea activității radioactive în regiunea precordială comparînd-o cu cea a activității ventriculare (cerebrale). Curbele arată descreșterea activității ventriculare și creșterea activității la nivel cardiac. Activitatea la nivelul cardiac poate fi crescută odată cu pomparea rezervorului sau valvei Holter. În caz de nefuncționare a drenajului, activitatea ventriculară nu descrește și activitatea la nivelul cardiac nu apare. Dacă activitatea ventriculară este stabilă și apare o activitate cardiacă numai la compresiunea digitală a valvei sau a pompei, înseamnă că există o slabă funcționare a sistemului și este necesară o revizuire rapidă a drenajului. Dacă activitatea ventriculară descrește repede fără să apară activitate cardiacă înseamnă că hidrocefalia este stabilizată și resorbția LCR se face pe căi normale. Di Chiro și colab. (1968) au descris experiența lor cu ^{99m}Tc albumină marcată. Avantajele sînt date de greutatea moleculară a albuminei asociată cu înalta activitate a tehnețiului, cu timpul de înjumătățire scurt și cu înscriere scintigrafică. Metoda scintigrafică este în general de preferat metodelor care măsoară scăderea curbei trasorului în ventricul și acumularea lui în sînge. Valoarea metodei constă nu numai în demonstrarea permeabilității sau a nefuncționării sistemului de drenaj, dar și a nivelului obstruării drenajului. Metoda scintigrafică este perfect aplicabilă și la sistemul de drenaj ventriculo-peritoneal. Singurul dezavantaj al acestei tehnici constă în introducerea izotopului direct în ventricul sau în sistemul de drenaj, copiii aceştia avînd o sensibilitate mare pentru infecţii, orice puncţie putînd duce la meningite sau septicemii.

Rezultate. Statisticile privind rezultatele hidrocefaliilor operate variază foarte mult. Ele sînt mai puţin dependente de felul valvei implantate, adică dacă s-a utilizat sistemul de valve Pudenz sau Holter, depinzînd mai mult de criteriile pe care le au la bază şi printre care durata de urmărire postoperatorie joacă primul rol. De aceea, după acelaşi material se pot da rezultate diferite, după cum aceste rezultate sînt apreciate imediat postoperator la externare din spital sau după un timp de control mai tardiv : 6 luni, 1 an, 5 ani etc. Din experienţa noastră reiese că complicaţiile operatorii la copii hidrocefali sînt cu atît mai frecvente cu cît timpul de urmărire postoperatorie este mai lung. Rezultatele depind în mare măsură de indicaţiile operatorii puse corect şi la timp (Arseni şi colab., 1978).

Evaluarea rezultatelor îndepărtate se bazează pe criteriile gradului de dezvoltare psihomotorie. Astfel, Guidetti şi colab. (1969), pe o serie de 200 de copii operaţi pentru hidrocefalie netumorală, într-o perioadă de urmărire între un an şi 8 ani, au, după criteriul de mai sus, următoarele rezultate : slabe 40 (20%) ; bune 77 (38,5%) ; excelente 35 (17,5%) ; decese 18 (9%) ; neurmărite 30 (15%) ; complicaţii 79 (39,5%) ; revizuiri 73 (36,5%) ; 12 (6%) dezvoltare psihomotorie bună, deşi valva Pudenz aplicată era nefuncţională.

Giuffré şi colab. (1977) pe o serie de 360 de cazuri de hidrocefalie netumorale operate pe o perioadă de urmărire de 16 ani (iunie 1960 — iunie 1976) dau următoarele rezultate : decedaţi la prima operaţie 14 (3,8%) ; decedaţi la revizuire 30 (8,3%) ; decedaţi în afara operaţiei (acasă) 38 (10,5%) ; neurmăriţi 43 (11,9%) ; urmăriţi recent 235, dintre care : apreciat ca rezultat bun 146 (40,5%) ; apreciat ca rezultat moderat 71 (19,7%) şi apreciat ca rezultat slab 18 (5,0%).

În Clinica de neurochirurgie din Bucureşti au fost operate în perioada 1963 — 1978 inclusiv 464 de cazuri de hidrocefalie la sugar, necauzate de procese expansive intracraniene cu o perioadă de urmărire postoperatorie între 1 şi 15 ani (fig. 377, 378, 379, 380). Dintre aceşti copii, 48 (10,3%) au fost neurmăriţi, 17 (3,7%) au decedat postoperator, 20 (4,3%) tardiv la diferite intervale, deci în total decedaţi 37 (8%). Dintre cele 379 cazuri operate urmărite şi în viaţă au fost obţinute rezultate excelente la 93 (24,5%), bune la 210 (55,4%), slabe la 76 (20,0%). Complicaţii postoperatorii din totalul de 464 de cazuri operate au apărut la 93 de copii (20,0%), dintre care 22 infecţioase şi 71 mecanice, care au necesitat revizuirea tubulaturii de drenaj. La aceşti 71 de copii s-au practicat 124 de revizuiri, şi anume la 47 pacienţi o singură dată, iar la 24 pacienţi de 2 pînă la 5 ori. Cele mai multe complicaţii mecanice au fost la nivelul cateterului ventricular.

Pentru a obţine un rezultat cît mai bun, operaţia urmăreşte diminuarea volumului ventricular şi reexpansionarea mantiei cerebrale reduse, care a fost comprimată şi subţiată. Cu toate că în literatură există date controversate (Laurence şi Coates, 1962 ; Yashon şi colab, 1965) există, probabil, o relaţie între funcţia intelectuală şi grosimea mantiei cerebrale (Nulsen şi Becker, 1966) sau masa cerebrală (Shurtleff şi colab., 1973). Reconstituirea mantiei cerebrale la copii operaţi pentru hidrocefalie a

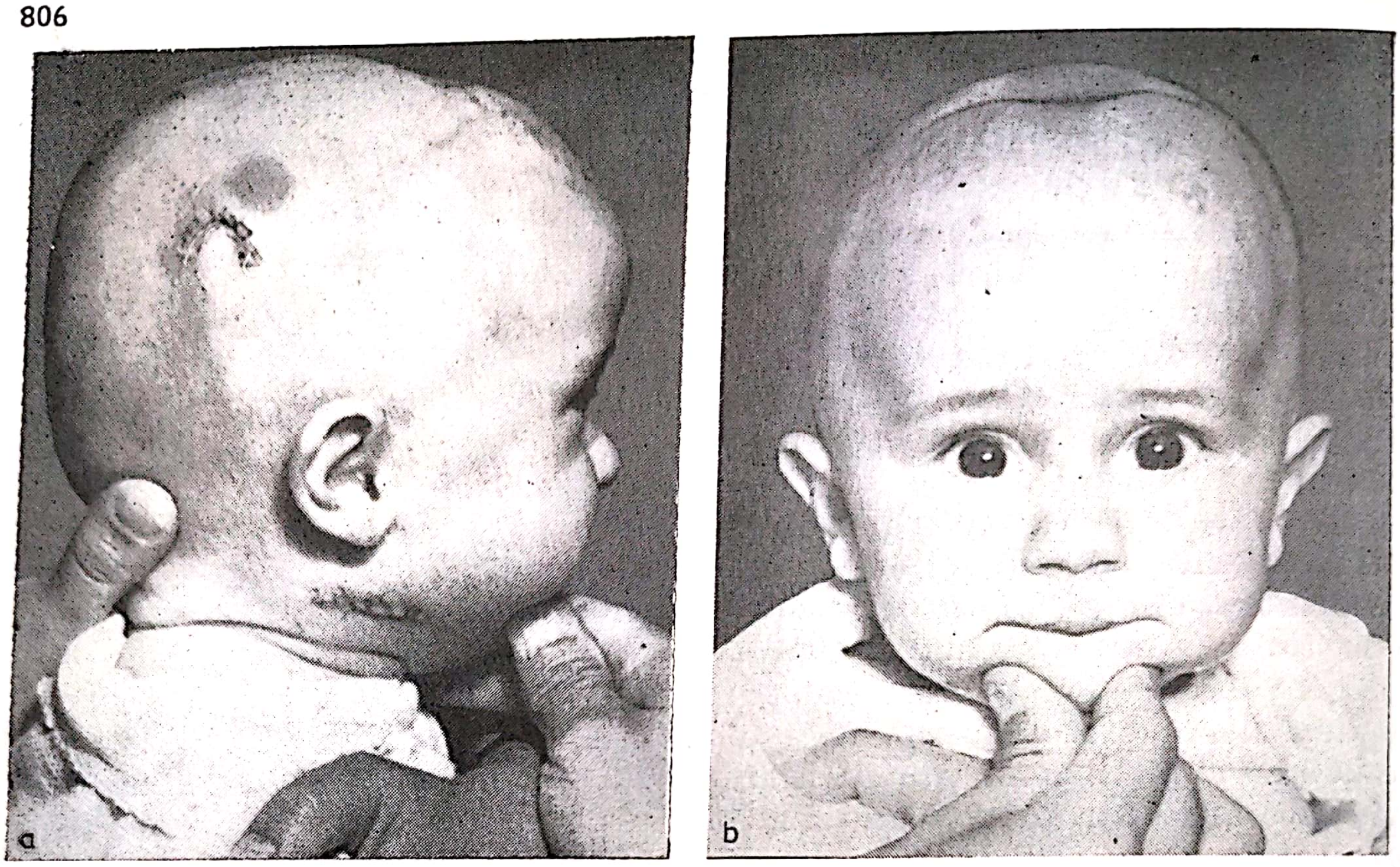



Fig. 377. — Aspect clinic postoperator imediat în hidrocefalie după drenaj ventriculocardiac :

a, sediul și aspectul inciziilor în drenaj ventriculocardiac; *b*, dispariția privirii în „apus de soare" și deprimarea fontanelei anterioare la 4 zile după operație; *c*, postoperator după 4 ani.

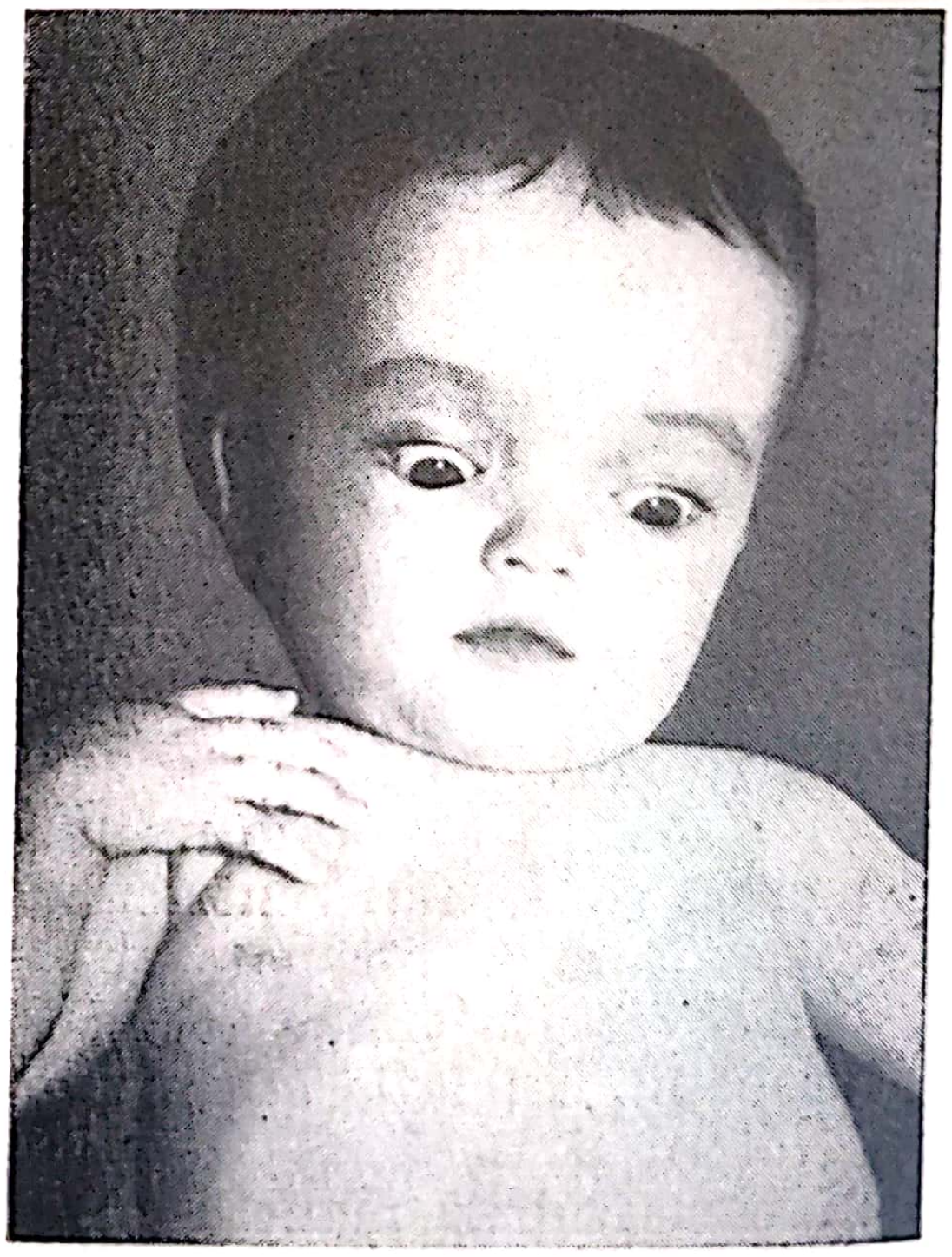

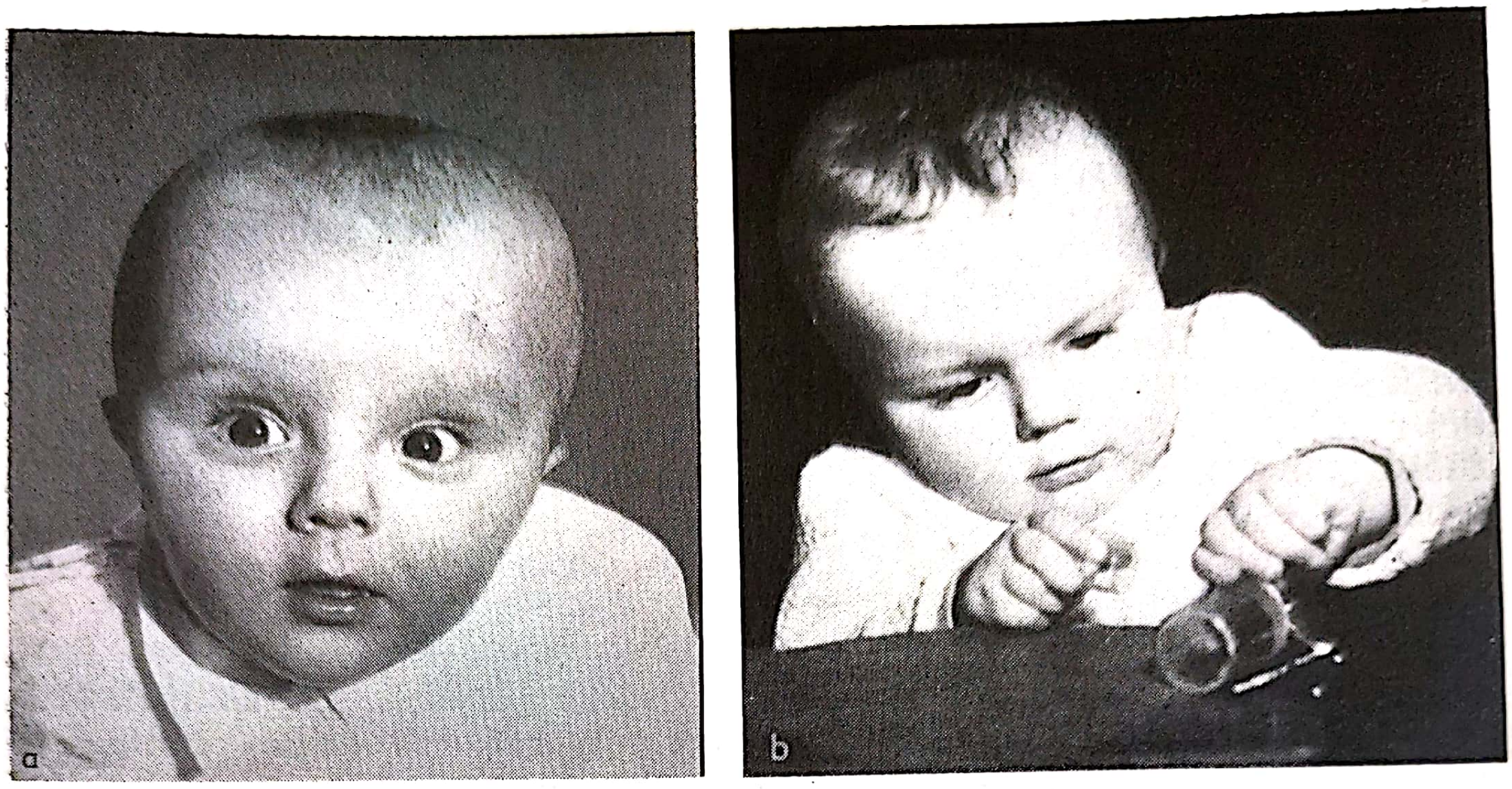

Fig. 378. — Sugar hidrocefal operat :
a ,după 3 luni ; *b*, după 1 an.

Fig. 379. — Aspectul clinic al unui sugar cu hidrocefalie :
a, preoperator, la vîrsta de 3 luni ; *b* .postoperator la vîrsta de 1 an.

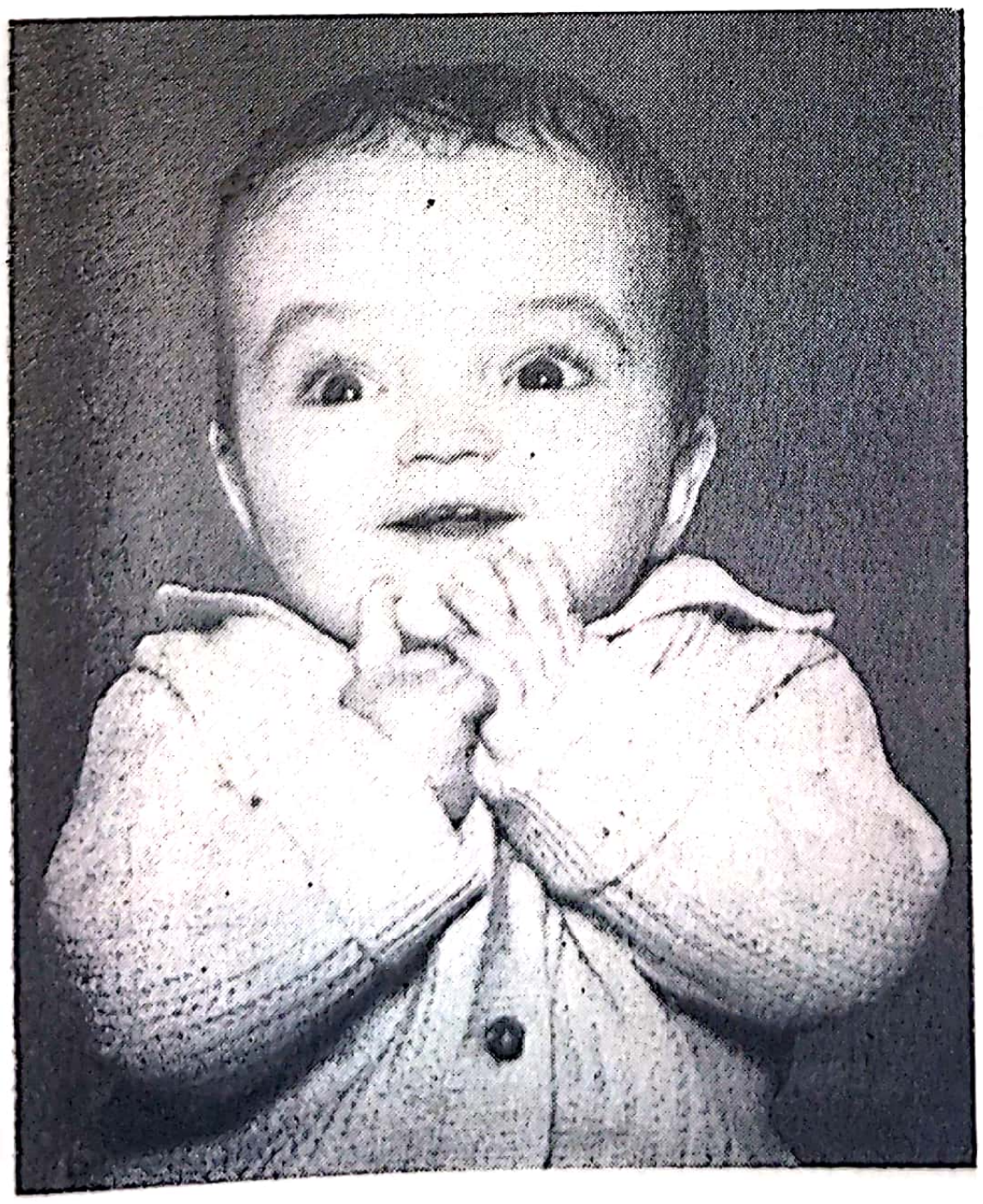

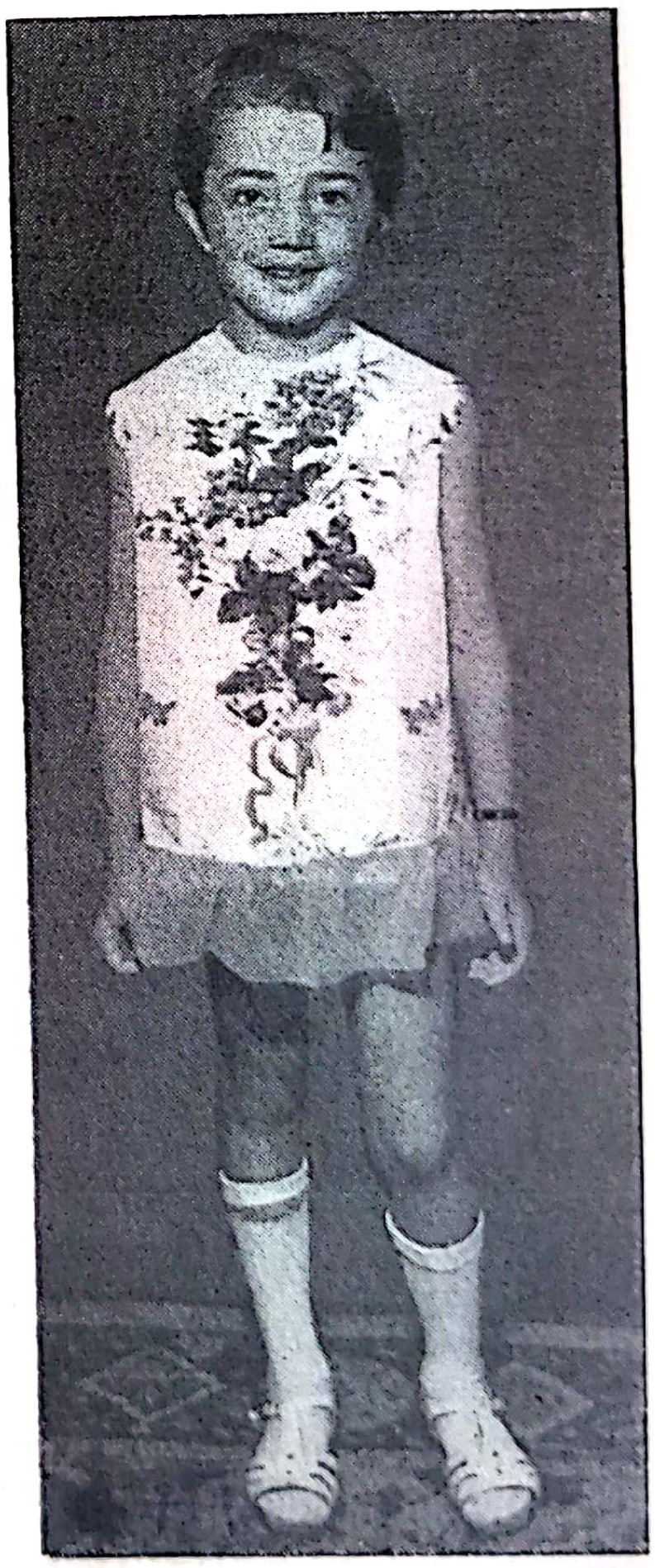

Fig. 380. — Aspect clinic după 8 ani de la operaţie într-un caz de hidrocefalie cu drenaj ventriculocardiac.

fost studiată de Stevenaert şi Thibaut (1977), care arată că dimensiunea mantiei cerebrale ca şi dimensiunea ventriculară revin în general rapid la mărimea normală la copiii operaţi; ele sînt dependente de *durata bolii şi leziunile cerebrale asociate*, de exemplu atrofie, şi independente de etiologie, sediul blocajului LCR sau lărgirea ventriculară.

Subliniem că nu există o corelaţie perfectă între circumferinţa craniului şi rezultatele clinice bune, deci nu există o relaţie absolută între grosimea mantiei cerebrale şi capacitatea funcţională a creierului. De aici rezultă că nu atît dimensiunea hidrocefaliei determină viitorul funcţional al copilului, cît leziunile parenchimului cerebral însuşi. Nulsen şi Becker (1966) au demonstrat că, dacă intervalul dintre debutul tulburărilor circulatorii ale LCR şi momentul intervenţiei chirurgicale este prea mare, distensia ventriculară nu cedează complet chiar dacă intervenţia chirurgicală este perfect reuşită şi că aceasta are drept consecinţă persistenţa unei scăderi a funcţiilor cerebrale chiar după compensarea hidrocefaliei. În hidrocefalia obstructivă operată evoluţia depinde de perfecta funcţionare a tubulaturii, în timp ce în hidrocefalia comunicantă aceasta nu pare a fi indispensabilă, întrucît după un timp hidrocefalia se poate compensa chiar cu valva blocată.

În ultimele decenii, în tratamentul hidrocefaliilor s-au făcut mari progrese. Deşi unele publicaţii trezesc impresia optimistă că problema tratamentului hidrocefaliei după introducerea sistemelor de drenaj moderne ar fi practic rezolvată şi că o serie de incidente şi complicaţii s-ar datora unor tehnici fie defectuos executate, fie insuficient puse la punct, trebuie să recunoaştem că numeroasele îmbunătăţiri ce se aduc mereu fie procedeului ventriculo-atrial, fie celui ventriculo-peritoneal atestă că tratamentul hidrocefaliei sugarului încă nu este rezolvat definitiv şi rămîne încă o problemă de rezolvat cu toate îmbunătăţirile metodelor şi a rezultatelor din ce în ce mai bune.

Revărsatele subdurale

Revărsatele subdurale reprezintă colecţii lichidiene patologice de origine variată, cu tendinţa de creştere progresivă, al căror sediu este între dura mater şi arahnoidă. Deşi afecţiuni specifice vîrstei de sugar, acestea se pot întîlni şi la copilul mic. Multitudinea de denumiri întrebuinţate pentru aceste afecţiuni reflectă diferitele opinii discordante privitoare la etiopatogenie şi anatomie patologică, neexistînd nici pînă în prezent un acord total. Astfel s-a utilizat o serie de termeni, ca: hematom al durei mater, pahimeningită hemoragică internă, higromă sau hidromă a durei mater, hematom subdural. În prezent, cele mai uzitate termene sînt de hematom subdural şi de revărsat subdural. Termenul de revărsat este mult mai corect decît cel de hematom, pentru că acesta din urmă presupune mai degrabă o origine traumatică, ceea ce reprezintă etiologia numai la o parte din cazuri; noţiunea de revărsat este mult mai largă, cuprinzînd factori etiologici multipli. Pe de altă parte, termenul de revărsat este mult mai vast, pentru că cuprinde colecţii subdurale de diferite aspecte şi compoziţii chimice. Dintre multiplele date acumulate în studiul revărsatelor subdurale ale sugarului amintim că prima descriere anatomică precisă a fost făcută de Virchow (1857), prima puncţie a fontanelei anterioare a fost efectuată de Finkelstein (1905). Rosenberg (1921) realizează primele descrieri detaliate clinice, iar primele tentative operatorii aparţin lui Sherwood (1930). Era tratamentului chirurgical este deschisă de Ingraham şi Heyl (1939) şi fundamentată de Ingraham şi Matson (1944). Aceşti doi autori în 1954, pe o serie de 319 cazuri urmărite pe timp de 17 ani, realizează un studiu clinic complet al afecţiunii, arătînd valoarea examenelor paraclinice, expunînd principalele opinii etiopatogenice şi importanţa tratamentului chirurgical.

Incidenţa. Frecvenţa absolută este greu de determinat, deoarece foarte multe cazuri de revărsate subdurale scapă diagnosticului. Numărul pacienţilor diagnosticaţi a crescut în ultima vreme datorită dirijării de către pediatru şi medicul practician spre serviciile de neurochirurgie şi chiar a efectuării de puncţii subdurale în unele secţii de pediatrie. Aceste afecţiuni sînt specifice primilor doi ani de viaţă şi în special primului. Majoritatea cazurilor sînt diagnosticate în primele şase luni cu un vîrf de incidenţă între lunile a patra şi a şasea (Pia, 1964). Curba frecvenţei scade apoi progresiv spre vîrsta de 12 luni, iar după un an cazurile devin mai rare şi de multe ori sînt diagnosticate drept proces expansiv intracranian (Gerlach şi colab., 1967). Privitor la sex, se constată o predominanţă evidentă pentru sexul masculin. Astfel, din 319 cazuri, publicate de Ingraham şi Matson (1954) 211 erau băieţi şi 108 fete ; Rougerie şi Caldera (1956) pe 34 de cazuri găsesc 19 băieţi şi 15 fete ; Pia (1964) constată 66% băieţi şi 34% fete ; Gerlach şi colab. (1967) dau o proporţie de 2/3 din cazuri pentru sexul masculin.

Etiologie. Cauza revărsatelor subdurale este multiplă, fiind încă obiectul unor vii discuţii. Posibilităţile etiologice cele mai frecvente în revărsatele subdurale sînt : traumatismul craniocerebral obstetrical şi postnatal, meningitele purulente, deshidratările hipernatremice, revărsatele prin cauze rare şi necunoscute.

1. **Traumatismul obstetrical** poate fi incriminat la cazurile din primele trei luni de viaţă (Blank şi colab., 1978). Insistăm în a nu se disocia traumatismul mecanic propriu-zis de traumatismul chimic, reprezentat prin anoxia neonatală. Aprecierea traumatismului obstetrical este de 19% din cazuri după Gerlach şi colab. (1967) şi de 26% după Ingraham şi Matson (1954). Dacă la traumatismul obstetrical propriu-zis adăugăm diferiţi factori, ca prematuritate, anomalii de poziţie în bazin, aplicare de forceps, cezariană, travaliu prelungit, anomalii materne de bazin, hidrocefalie etc., atunci procentele amintite se ridică de la 19% la 30% şi, respectiv, de la 26% la 46%. Deosebit de favorabile pentru hemoragii sînt la imaturi fragilitatea mare a vaselor meningeale şi permeabilitatea marcată a pereţilor vasculari. După opinia generală, hemoragia provine din venele subţiri ce merg de pe convexitatea emisferelor la sinusurile durale, în special în sinusul sagital superior. Aceste vene la sugar şi copil mic sînt foarte fragile, iar locul lor de vărsare este lipsit de elementul de protecţie format de granulaţiile Pacchioni, absente la această vîrstă.

Apariția relativ tardivă a tulburărilor neurologice nu ne permit a elimina o asemenea origine traumatică obstetricală, căci în „intervalul liber" se constituie revărsatul subdural.

2. **Traumatismul postnatal.** Revărsatele subdurale secundare unui traumatism craniocerebral postnatal au fost privite în mod discordant de diferiți autori. Lelong și colab. (1955) nu constată această etiologie în cele 31 de observații avute. Pe de altă parte, Ingraham și Matson (1949 și 1954) anunță că traumatismul postnatal este un factor etiologic indubitabil, reprezentînd 20% din cazuri. Alți autori (Jacobi și colab., 1966) acordă traumatismului postnatal un rol important în cadrul etiologic al revărsatelor subdurale. Legătura cauzală între revărsatul subdural și traumatismul craniocerebral va fi mult mai ușor de stabilit în cazul în care se pot constata și alte semne clinico-radiologice ale traumatismului craniocerebral (ex. cefalhematom, fractură craniană). Astfel, Pia (1964) constată existența unei fracturi craniene în 7,5% din cazurile sale, iar Ingraham și Matson (1949) în 8,8% din cazurile lor. Constituirea unui asemenea revărsat subdural posttraumatic pare a fi urmarea a două situații : fie că revărsatul se datorează unei hemoragii subdurale prin rupere posibilă a venelor subțiri aferente sinusurilor durale, fie că revărsatul este urmarea unei exsudații plasmatice datorită modificărilor de permeabilitate vasculară (Neimann și colab., 1968).

3. **Meningitele.** Revărsatele subdurale postmeningitice sînt o complicație frecventă a meningitelor bacteriene purulente (Goodman și Mealey, 1969). Frecvența acestor revărsate este destul de mare, după Ferreira-Gomes (1953) fiind posibilă în 50% din cazurile de meningite purulente. Toți germenii au fost incriminați, dar în special bacilul Pfeiffer, meningococul și pneumococul (McKay și colab., 1950; Koos, 1962). Într-un număr important din cazuri de revărsate postmeningitice, agentul patogen nu a putut fi stabilit. Aceste revărsate subdurale afectează în marea majoritate (70%) copii sub un an. În aceste cazuri, revărsatele sînt puțin abundente, sub 100 ml, totdeauna bilaterale, cu membrane fine. În patogenia revărsatelor postmeningitice intervin doi factori : a) tulburările de permeabilitate ale vaselor cerebrale și meningiene în sensul unei permeabilități crescute și b) starea de hipotensiune a LCR, în urma puncțiilor repetate.

4. **Deshidratarea hipernatremică.** Revărsatele subdurale postdeshidratare hipernatremică sînt recunoscute de toți autorii. Au fost probate experimental (Girard, 1956) și explicate pe baze clinice de către Findberg (1959). Diagnosticul se poate pune pe un trepied format de două criterii clinice și unul biologic : a) existența unei deshidratări masive (gastroenterită gravă, boli febrile etc.); b) apariția în debutul maladiei a tulburărilor neurologice severe (crize convulsive, alterarea stării de conștiență); c) prezența unei hipernatremii ce depășește 150 mEq‰, în principal, alături de hipercloremie cu hemoconcentrație. Existența pierderilor de apă mai mari ca ale sărurilor se datorește incapacității rinichiului sugarului în eliminarea de sodiu (Durand, 1966). Patogenic, această deshidratare marcată realizează o hipotensiune intracraniană evidentă ce va avea drept urmare producerea unei permeabilități vasculare crescute și deci formarea revărsatului subdural (Durand, 1966).

5. **Cauze rare în producerea revărsatelor subdurale.** Alți factori numeroși au mai fost incriminați de producerea de revărsate subdurale. Trebuie oricum menționate trei grupe de factori cauzali rari, posibili în determinarea revărsatelor subdurale: *cauze iatrogene*, *coagulopatii* și *revărsate secundare encefalopatiilor acute*.

a. *Cauze iatrogene.* Williams și Stevens (1954) au subliniat producerea de revărsate subdurale prin manevre neurochirurgicale, și anume datorită hipotensiunii intracraniene create. În urma evacuării de LCR se produce un efect de golire a spațiilor lichidiene ce are drept urmare o permeabilitate crescută vasculară și deci producerea de revărsat. Insistăm: la un sugar de 3 luni scoaterea de 10–15 ml LCR este periculoasă pentru că reprezintă 30% din volumul total al LCR. În concluzie, manevrele diagnostice (PL, PEG, puncțiile fontanelei anterioare) și chiar puncțiile lombare repetate, în cadrul meningitelor devin deosebit de periculoase.

b. Din cadrul *coagulopatiilor* sînt discutate: hipoprotrombinemia (hipovitaminoză K) și trombopenia marcată (sub 20 000/m^3). În acest caz au loc tulburări grave de permeabilitate vasculară cerebrală, formîndu-se revărsate subdurale.

c. Producerea de revărsate subdurale *secundare unei encefalopatii acute* a fost semnalată de Guthkelch (1953) care a constatat formarea colecției subdurale în urma unei tromboze venoase cerebrale multiple verificată anatomic. În cursul *trombozelor sinusurilor venoase* și a marilor vene corticale se formează revărsate subdurale al căror mod de producere se explică prin creșterea presiunii sanguine în sinusuri și are drept urmare stază și transsudație de lichid din vase în spațiul subdural. Trombozele sinusurilor venoase (în special de sinus longitudinal superior) se observă în cursul meningoencefalitelor acute, distrofiei grave, dispepsiei, tulburărilor de nutriție, cardiopatiei cianogene etc. Vîrsta de predilecție pentru aceste tromboze venoase este între 6 și 10 luni. Alte afecțiuni, ca *scorbutul*, *rahitismul*, *hipervitaminoza A* (French, 1975) au fost ridicate pe rînd la rangul de factori cauzali, dar în mod extrem de rar și neconcludent. *Malformațiile congenitale* (atrofii corticale, porencefalie, agenezie de corp calos etc.) ar produce revărsate subdurale prin starea de hipotensiune intracraniană, alături de marcate tulburări de permeabilitate vasculară (Gerlach și colab., 1967).

6. **Revărsate subdurale de cauze necunoscute.** Un număr de revărsate subdurale nu au putut fi încadrate în nici una din cauzele sus amintite: 6,5% după Lazorthes și colab. (1963), 20% după Neimann și colab. (1968) și 33% după Perraud și colab. (1972).

Care este proporția acestor grupe de factori etiologici? Remarcăm că datele clasice ale autorilor americani apreciază traumatismul craniocerebral (obstetrical și postnatal) drept principala cauză a revărsatelor subdurale. Astfel, Ingraham și Matson (1954) din 319 cazuri constată în 146 o etiologie traumatică (83 obstetricale + 63 postnatale). Datele de literatură apreciază factorul etiologic traumatic craniocerebral între 12 și 60% (Pia, 1964). Neimann și colab. (1968) constată o etiologie traumatică în 46,5% din cazuri. Importanța traumatismului craniocerebral ca factor principal în producerea revărsatelor subdurale nu este recunoscută de către toţi autorii. Martinez-Cobo (1962), Lazorthes şi colab. (1963) pun accentul din contră pe cauzele infecţioase în producerea revărsatelor subdurale, iar Gerlach şi colab. (1967) consideră că traumatismul craniocerebral este deseori supraapreciat în geneza revărsatelor subdurale.

În afara celor şase grupe de factori etiologici amintite, considerăm necesar a arăta coexistenţa dintre revărsatele subdurale şi fracturile multiple osoase. Sherwood (1930) a observat pentru prima dată această asociere, iar Caffey (1946) a reuşit pe 6 cazuri personale să individualizeze acest sindrom destul de rar (53 de observaţii în literatură în 1968), care pînă în prezent nu are o explicaţie satisfăcătoare.

Patogenie. Teoriile patogenice încearcă să explice mecanismul de producere a revărsatelor subdurale, factorii ce duc la creşterea cantitativă a colecţiei, precum şi efectul neomembranelor asupra creierului sugarului.

1) Care este mecanismul patogenic al revărsatelor subdurale? Bazaţi pe caracterul evolutiv al revărsatelor subdurale, Ingraham şi Matson (1944) au emis mecanismul următor: traumatismul craniocerebral produce o sîngerare în spaţiul subdural care se organizează treptat, iar fibrina constituie neomembranele; în interiorul colecţiei se află hematii dezintegrate, ceea ce duce la creşterea presiunii osmotice; membranele colecţiei se comportă ca membrane semipermeabile situate între revărsat şi LCR, ceea ce va produce trecerea apei din LCR către revărsat (condiţionată de creşterea presiunii osmotice) şi deci mărirea acestuia. Distensia spaţiului subdural va realiza noi rupturi venoase (ruperea venelor subţiri ce merg pe convexitatea emisferelor la sinusurile durale), antrenînd în continuare desfăşurarea procesului.

Acestei teorii destul de atrăgătoare i se opun multiple argumente: a) hematocritul din revărsat este totdeauna foarte scăzut (Gitlin, 1955); b) procesul simplu osmotic este insuficient în explicarea rapidităţii de producere a revărsatului (Zollinger şi Gross, 1934); c) injectarea de sînge în spaţiul subdural nu duce la hematom cu evoluţie cronică (Putnam şi Putnam, 1927); d) se constată nu o diluare a proteinelor revărsatului, ci din contră o tendinţă de creştere continuă a concentraţiei acestora, fapt constatat de Gitlin (1955) prin analiza electroforetică a lichidului de colecţie; se observă că raportul albumine/gammaglobuline este superior celui sanguin. Pe baza datelor de mai sus se poate afirma că este posibil ca în formarea revărsatelor subdurale să existe un filtrat de origine sanguină, dar acesta se îmbogăţeşte în proteine pe parcursul evoluţiei (Martinez-Cobo, 1962).

Rabe şi colab. (1962), folosind albumina marcată (RISA) susţin ipoteza unei permeabilităţi marcate a pereţilor vasculari din teritoriul neomembranei (foiţa parietală fiind foarte vascularizată), ceea ce va duce la transsudarea de lichid bogat în albumină şi mai puţin în gammaglobuline, din plasmă în spaţiul subdural. Quadbeck (1962) a arătat că la sugar există o stare de permeabilitate crescută a vaselor cerebrale şi meningiene, întrucît bariera hematocefalică se desăvîrşeşte abia după naştere. Sub influenţa diferitelor boli, ca meningite, diateze hemoragice, tulburări metabolice, vitaminice şi electrolitice, permeabilitatea vasculară creşte şi mai mult (Koch şi Schneider, 1954). Publicaţiile mai noi (Lazorthes şi colab., 1963; Neimann şi colab., 1968) confirmă ipoteza alterării permeabilităţii capilare în patogenia revărsatelor subdurale indiferent de factorii etiologici. Această ipoteză reuşeşte să explice rapiditatea creşterii şi concentraţia proteică a colecţiei.

2) Care este explicaţia creşterii revărsatelor subdurale? Încă din 1932, Peet şi Kahn au arătat că odată revărsatul format se produce o stază vasculară, deci are loc o continuă transsudare spre spaţiul subdural în condiţiile de permeabilitate alterată. Pe de altă parte, compresiunea cortexului cerebral cu depărtarea acestuia de dura mater va produce ruptura venelor mici afluente sinusului longitudinal superior, avînd astfel loc sîngerări repetate şi deci creşterea colecţiei subdurale.

3) Care este cauza numeroaselor recidive de revărsate subdurale? Rabe şi colab. (1962), ca dealtfel şi alţi numeroşi chirurgi, arată că, cu toată rezecţia largă a neomembranei subdurale şi fixarea plastică a durei mater de emisferele cerebrale, 45% din revărsatele subdurale recidivează. Aceşti autori prezintă doi factori responsabili în formarea revărsatelor: presiunea hidrostatică din capilarele neomembranei şi presiunea oncotică a revărsatului format, bogat în albumină. Sistarea formării revărsatului subdural este dată de alţi factori: a) presiunea oncotică a albuminei plasmatice, care limitează permeabilitatea la nivelul capilarelor neomembranei, alături de b) presiunea hidrostatică a creierului, care pulsează şi se expansionează. Acest ultim element este absent cînd creierul copilului, datorită fie unei malformaţii (atrofie cerebrală), fie unui proces encefaloclastic (porencefalie), în relaţie cu cavitatea craniană este mai mic, iar după puncţionarea şi evacuarea colecţiei şi eventual rezecţia neomembranei, creierul nu poate expansiona. Deci recidiva de revărsat subdural depinde practic de trei factori: a) creier mic care se expansionează minim sau deloc, b) disproporţie între mărimea creierului şi cavitatea craniană (malformaţii), c) permeabilitate extrem de crescută a pereţilor capilarelor neomembranei. Reversul celor trei factori va duce la oprirea formării de revărsat şi la resorbţia lichidului subdural.

4) Care este răsunetul cerebral al revărsatelor subdurale? Pentru prima dată, Peet şi Kahn (1932) au arătat pe 9 cazuri că revărsatele subdurale au un efect de limitare în creşterea creierului datorită neomembranelor. Creierul sugarului îşi dublează volumul în primele 9 luni şi apoi din nou în următorii 2 ani. Neomembrana, spre deosebire de dura mater ce creşte sincron cu craniul, este neelastică şi împiedică creşterea creierului. Această strînsoare a creierului sugarului duce la lezarea encefalului în primele luni de viaţă, fapt confirmat de cazurile cu revărsate subdurale unilaterale în care se constată că emisfera atinsă este mult mai mică comparativ cu cea integră.

Anatomie patologică. Revărsatele subdurale sînt colecţii lichidiene localizate în spaţiul subdural, patologic dilatat, al căror aspect variază după conţinutul în proteine şi citologie.

Sediul colecţiei este frecvent bilateral, acoperind în general ambele emisfere, fapt important în diagnosticare prin puncţionarea bilaterală a fontanelei anterioare. Extrem de rar sînt constatate revărsate subdurale în fosa posterioară (French și Dublin, 1977; Blank și colab., 1978). Sediul exact al revărsatelor subdurale este încă discutat. Cu toate că majoritatea concepțiilor pledează pentru situarea revărsatelor în spațiul subdural, lucrările lui Lelong și colab. (1955), pe baza datelor microscopice atente, au afirmat posibilitatea sediului intradural al revărsatelor. Lucrările experimentale ale lui Girard (1956) au confirmat această opinie. Considerăm că există și posibilitatea revărsatelor intradurale, dar practic marea majoritate a revărsatelor au sediul în spațiul subdural. Williams (1950), Pia (1964) și alți autori au constatat apariția de revărsate multiple încapsulate pe aceeași emisferă. În aceste cazuri, revărsatul cel mai proaspăt este imediat lîngă dura mater, iar cel mai vechi mai aproape de cortex.

Cantitatea revărsatului este destul de variabilă, aceasta depinzînd de factorul etiologic respectiv și de cronicitatea colecției, fiind de la cîțiva zeci de mililitri (revărsatele postmeningitice) la chiar sute de mililitri (revărsatele posttraumatice).

Aspectul colecției poate trece prin toate nuanțele, de la clar, incolor, la sanguinolent intens. Astfel, Pia (1961) găsește în 15% din cazuri revărsate cu aspect clar, în 52% din cazuri aspect xantocrom, în 15% xantocrom cu amestec hematic și în 18% din cazuri sanguinolent (hematom).

Studiul conținutului lichidian al revărsatelor subdurale evidențiază după Neimann și colab. (1968): a) colecții hematice, de natură sanguină fără îndoială, care sînt în fond hematoame subdurale; b) colecții clare denumite hidroame și c) colecții intermediare, xantocromice, încadrate sub numele de higroame, prin analogie cu revărsatele recoltate din bursele seroase. După Pia (1964) și Gerlach și colab. (1967), între higromă sau hidromă subdurală cu lichid mai mult sau mai puțin clar, cu cantitate variabilă de albumine și hematomul subdural bogat, în sînge și proteine nu există o diferență fundamentală, ci numai o diferență de intensitate. Acestea sînt forme de manifestare ale aceluiași proces, deosebindu-se doar printr-o tulburare de permeabilitate cantitativă.

Compoziția protidică a revărsatului este cuprinsă între 50 și 1 000 mg% (Rabe și colab., 1962), cifre evident superioare celor din LCR, dar inferioare celor din sînge. Concentrația protidică a revărsatului crește în timp. În contrast cu LCR cu conținut mult crescut în proteine sau cu lichidul chisturilor din tumorile cerebrale, care coagulează cînd concentrația proteică depășește 700 — 800 mg% (sindromul Froin), nu se constată nici o dată o coagulare a lichidului revărsatului subdural, chiar cînd conținutul acestora în proteine este de 2 000 mg%. Aceasta se datorește faptului că proteinele revărsatului subdural se compun în principal din albumină și într-un procent mult mai mic din gammaglobuline (Rabe și colab., 1962). Conținutul colecției nu comunică anatomic cu spațiile subarahnoidiene, dovada fiind dată de coloranții injectați la acest nivel care nu difuzează în LCR (Martinez-Cobo, 1962).

Citologia revărsatelor subdurale este de 150 — 200 celule/ml, cu excepția revărsatelor sanguinolente sau a celor infectate secundar. Microscopic se găsesc eritrocite ratatinate și ocazional leucocite.

Învelişurile revărsatului subdural. După 2 — 3 săptămîni de evoluţie, în jurul revărsatelor subdurale se formează o neomembrană, cu două foiţe — externă şi internă — , cu proprietăţi asemănătoare cu cea din hematomul cronic subdural al adulţilor. Această neomembrană este cu atît mai groasă cu cît revărsatul este mai vechi şi deci grosimea ei reflectă vîrsta revărsatului subdural.

Membrana externă, parietală, este groasă, cu diametru de 1—4 mm, vascularizată, de culoare galbenă-brună, fără aderenţe de dura mater, cu excepţia revărsatelor vechi. Histologic, membrana externă este formată din fibre de colagen unite în fascicule subţiri, paralele, cu dispunere mai densă spre suprafaţă. Fibrele elastice sînt puţin reprezentate. Ca celule se constată fibroblaşti şi histiocite, ultimele cu hemosiderină. Membrana externă este bogată în ectazii capilare, neoformaţii vasculare ce pot parcurge toată membrana, cu aspect în reţea în legătură cu vasele durei mater. *Membrana internă*, viscerală, este subţire, cu diametru de 0,1—1 mm, transparentă, fragilă, slab vascularizată, cu fine bride de legătură cu arahnoida. Histologic, membrana internă este formată din fibre fine de colagen laxe, dispuse în fascicule paralele. Există rare fibre elastice. Celulele conţin hemosiderină. Spre deosebire de membrana externă, membrana internă este deosebit de săracă în vase. Porţiunea dinspre revărsat a membranei interne, ca şi a celei externe este acoperită de un strat de celule endoteliale (mezoteliu).

Tabloul clinic. Cu toate că tabloul clinic este relativ constant, totuşi acesta nu este patognomonic revărsatelor subdurale, variind des în funcţie de etiologie. Indiferent dacă revărsatul subdural survine ca o afecţiune primară sau reprezintă o complicaţie în cursul evoluţiei unei alte maladii (exemplu meningită purulentă), putem deosebi semne clinice ale perioadei de debut şi ale perioadei de stare.

Semnele perioadei de debut. Între accidentul traumatic sau infecţios şi apariţia primelor semne clinice ale colecţiei subdurale există un „interval liber", impropriu denumit astfel, întrucît nu este complet asimptomatic (au loc tulburări neurologice sau digestive tranzitorii). Durata intervalului liber este destul de dificil de apreciat, cu atît mai mult cu cît în revărsatele postmeningitice primele semne clinice sînt mascate de simptomatologia afecţiunii iniţiale. Oricum, în cazul revărsatelor subdurale posttraumatism obstetrical această durată are ca limită extremă luna a treia. Semnele de debut nu sînt specifice, dar pot orienta spre un diagnostic de revărsat subdural. În ordinea frecvenţei şi a importanţei lor, semnele de debut sînt următoarele :

a) *Convulsiile* reprezintă semnul de debut cel mai frecvent observat (58% după Ingraham şi Matson, 1954 ; 2/3 din cazuri după Klein, 1964 ; 10 cazuri din 31 după Lelong şi colab., 1955).

b) *Creşterea volumului cranian* este un semn evocator de revărsat subdural. Măsurarea repetată a perimetrului cranian şi compararea cu datele cunoscute din tabele sau folosirea formulei lui Aicardi (perimetrul cranian = talia/2 + 10) sînt două metode destul de utile care, efectuate la intervale regulate, ne pot evidenţia o mărire rapidă şi progresivă a volumului cranian.

c) *Bombarea fontanelei anterioare* conduce frecvent la diagnosticul de hidrocefalie. Tensiunea crescută a fontanelei anterioare va determina manevra princeps de diagnostic: puncţia spaţiului subdural prin fontanela anterioară.

d) *Tulburările digestive* din cadrul cărora vărsăturile sînt pe primul plan (Ingraham şi Matson, 1954, le constată în 47% din cazuri).

e) *Tulburările neurologice* (cu excepţia convulsiilor) traduc o suferinţă cerebrală profundă şi constau fie în fenomene de deficit neurologic (hemiplegie, strabism), fie în tulburări de tonus, fie în tulburări ale stării de conştienţă (somnolenţă, torpoare).

f) *Semne generale:* alterarea stării generale, febră, scădere în greutate. Febra are o semnificaţie precisă cînd apare o reşută termică în cursul evoluţiei sub tratament a unei meningite purulente. De fapt, Klein (1964) insistă că orice alterare a stării generale a sugarului cu semne de afectare a sistemului nervos central, în timpul sau imediat după o maladie infecţioasă, poate fi suspectată de revărsat subdural.

Semnele perioadei de stare. După un interval de timp, tabloul clinic se completează şi astfel diagnosticul devine uşor, iar agravarea progresivă a semnelor neurologice trece pe primul plan. Suferinţa cerebrală gravă caracterizează perioada de stare, putîndu-se afirma existenţa unei encefalopatii. Această encefalopatie are două caractere clinice: a) reprezintă o *encefalopatie cîştigată*, fapt ce uneori este dificil de demonstrat. Acest caracter cîştigat al encefalopatiei este fundamental şi trebuie căutat cu multă atenţie, manifestîndu-se printr-un *regres psihomotor*; b) *caracterul general progresiv* al encefalopatiei este al doilea element ce se traduce prin modificarea comportamentului sugarului cu instalarea de tulburări neurologice din ce în ce mai grave.

Asocierea de diferite semne neurologice poate realiza tablouri clinice ce sînt grupate în trei categorii:

1. Tabloul clinic al *hipertensiunii intracraniene* (29% din cazuri după Neimann şi colab., 1968) ce constă în: a) creşterea perimetrului cranian, observată de toţi autorii (Kinley şi colab., 1951; Lelong şi colab., 1955; Robertson şi colab., 1979). Insistăm asupra faptului că această creştere este totuşi moderată, neatingînd valorile din hidrocefalia congenitală. De remarcat că uneori chiar în revărsatele subdurale unilaterale se observă o dilatare craniană uniformă. b) Fontanela anterioară este în tensiune. c) Jacobi şi colab. (1966) semnalează şi alte semne de hipertensiune intracraniană: redoarea cefei sau atitudinea în opistotonus. d) Convulsiile, care prezintă anumite caractere deosebite, apar în apirexie (febra sub 38°), des constatăm hemiconvulsii, se repetă cu acelaşi aspect clinic, pot lăsa un deficit postcritic şi, în fine, au o mare rezistenţă la tratamentul anticonvulsivant. e) Vărsăturile se accentuează în perioada de stare. La copii cu fontanela închisă cu revărsate subdurale cronice, semnele de hipertensiune intracraniană sînt evident pe primul plan, diagnosticul prezumtiv la internare în aceste cazuri fiind de tumoare în fosă posterioară.

2. Al doilea aspect corespunde unei *suferinţe encefalice difuze* (27% din cazuri după Neimann şi colab., 1968), caracterizată prin retardare psihomotorie evidentă, cu pierderea unor funcţii învăţate, fapt remarcat de toţi autorii (Lepintre şi Klein, 1949; Lelong şi colab., 1955; Jacobi şi colab., 1966), prin deficite neurologice ce constau în paralizii diferite (19% din cazuri — Ingraham şi Matson, 1944; 1/5 din cazuri — Jacobi şi colab., 1966), prin tulburări de reactivitate (iritabilitate, agitaţie excesivă) sau din contră prin tulburări ale stării de conştienţă, somnolenţă, torpoare, chiar comă.

3) Al treilea aspect este definit prin existenţa de *tulburări de tonus muscular*, ceea ce arată afectarea structurilor encefalice profunde (44% din cazuri după Neimann şi colab., 1968). Tulburările de tonus muscular, menţionate la 1/3 din cazuri de Ingraham şi Matson (1944), 17 din 31 de cazuri după Lelong şi colab. (1955), constau într-o stare de hipertonie predominantă la membrele inferioare, în special de partea deficitului motor, cu accentuare la zgomot, emoţie, prezenţa medicului etc. Hipertonia este un semn de prognostic funcţional grav.

În concluzie, în faţa unei afecţiuni neurologice cu evoluţie progresivă, survenită la un sugar normal, cu instalarea de regres psihomotor, bombarea fontanelei anterioare, creşterea perimetrului cranian, cu sau fără convulsii trebuie neapărat să avem în vedere posibilitatea existenţei unui revărsat subdural.

Examene paraclinice. *Examenul oftalmologic* în revărsatele subdurale, pe de o parte, va arăta existenţa paraliziilor oculomotorii diverse, iar pe de altă parte va evidenţia modificările de fund de ochi întîlnite mai frecvent în aceste afecţiuni: hemoragii retiniene, dilataţii şi turgescenţe ale venelor, edem papilar. Renard (1937) a insistat asupra frecvenţei deosebite a hemoragiilor retiniene şi a importanţei acestora în diagnostic. Sourdille (1964), pe un studiu de 103 cazuri de revărsate subdurale, cu verificare chirurgicală sau necroptică, insistă asupra a trei caractere ale hemoragiilor retiniene: aspect caracteristic (hematoame peripapilare), precocitate în apariţie (prezente la 51% din cazuri la şase săptămîni de la debut), marcată labilitate (la două luni de la debut procentul hemoragiilor retiniene scade la 10%). Acest autor constată şi variate aspecte ale fundului de ochi în funcţie de etiologie (nici un revărsat subdural postmeningitic nu se acompaniază de hemoragii retiniene, care, din contră, sînt observate frecvent în revărsatele subdurale posttraumatice şi de origine necunoscută). În concluzie, există un aspect caracteristic al fundului de ochi în revărsatele subdurale, care apare frecvent, însă cu mare precocitate şi labilitate. Cît priveşte edemul papilar, acesta este rareori observat în revărsatele subdurale — 7% la sugar şi 20% la copilul mic (Gerlach şi colab., 1967).

Dintre *examenele de laborator*, hemograma este adesea semnificativă, în sensul evidenţierii unei anemii hipocrome, fapt subliniat de către toţi autorii. Ingraham şi Matson (1954) constată această anemie în 31,3% din cazuri. Restul examenelor de laborator nu ne dau date deosebite; doar în cazul coagulopatiilor putem obţine cifre de hipoprotrombinemie (Lelong şi colab., 1955, constată 7 cazuri de hipoprotrombinemie din cele 20 studiate).

Radiografia simplă a craniului poate arăta modificări importante în revărsatele subdurale, dar acestea sînt nepatognomoice (deformări ale calotei uni- sau bilaterale, deshiscenţa suturilor). În stadiile timpurii nu se constată modificări radiografice. În cazurile de revărsate subdurale voluminoase se evidenţiază o mărire de volum globală a craniului sau mult mai rar o deformare unilaterală, adică un craniu asimetric. Odată cu cronicizarea revărsatelor subdurale apar semnele de hipertensiune intracraniană: dehiscenţa suturilor în special, rareori hematomul se calcifică (fig. 381). Existenţa unei linii de fractură dovedeşte originea traumatică a revărsatului. Radiografia scheletului în totalitate se efectuează, în caz de revărsate subdurale, pentru evidenţierea diferitelor posibile fracturi în restul corpului (sindrom Caffey).

Transiluminarea craniului reprezintă cea mai simplă metodă de examen paraclinic pentru evidenţierea unui revărsat subdural. Pentru transiluminarea pozitivă este necesară o grosime a revărsatului de minim 0,5 cm. La fel, un hematom subdural din sînge pur nu apare la transiluminare; deci, un revărsat subdural poate fi evidenţiat abia după 8—10 zile de la producerea sîngerării. La sugar, metoda are valoarea numai dacă colecţia trece de 3 cm, întrucît pînă la 3 luni o transparenţă de 0,5—3 cm este fiziologică. Avantajele transiluminării permit stabilirea existenţei, localizării şi întinderii revărsatului subdural (Robertson şi colab., 1979). În cazul unei transiluminări pozitive trebuie să contăm pe existenţa numai de lichid clar, xantocrom sau uşor sanguinolent.

EEG. Revărsatele subdurale posedă un corolar EEG de interpretare imediată: aplatisarea traseului generalizată, însoţită de o încetinire mai mult sau mai puţin marcată. Acest aspect este relativ constant în perioada primă, precoce, a afecţiunii. Apoi undele lente de mare voltaj şi alteraţiile paroxistice supraîncarcă sau chiar înlocuiesc în întregime aspectul iniţial. Pentru diagnostic, EEG are valoare în cazul revărsatelor subdurale unilaterale. Apariţia de vîrfuri şi de vîrfuri-undă caracterizează stadiul sechelar.

ECHO reprezintă o metodă paraclinică inofensivă, în revărsatele subdurale, dar importantă atît pentru diagnostic, cît şi pentru aspectul evolutiv posttratament. În revărsatele subdurale unilaterale se constată o deplasare a ECHO median spre partea opusă. În revărsatele subdurale bilaterale există un „ECHO de revărsat" suplimentar de ambele părţi ale ECHO median, care de cele mai multe ori nu este deplasat (fig. 382). Acest „ECHO de revărsat" este rezultatul reflexiei undei de ultrasunet ce soseşte perpendicular pe suprafaţa de separare dintre parenchimul cerebral şi revărsatul subdural. Aceste „ECHO de revărsat" apar numai dacă acumularea de lichide se află în teritoriul fasciculului de ultrasunet şi de aceea trebuie controlată toată calota. Avantajele metodei sînt, ca şi în cazul transiluminării, multiple: rapiditate, simplitate şi lipsa completă de pericol pentru pacient la efectuarea examenului. Metoda este cu atît mai valoroasă cu cît copilul are deja fontanela închisă şi puncţia subdurală nu poate fi efectuată. Rezultatele examenului ECHO trebuie apreciate numai în cadrul contextului clinic şi paraclinic complet.

Fig. 381. — Radiografia craniului din față (*a*) și din profil (*b*). Se văd calcificări bilaterale ale revărsatului subdural.

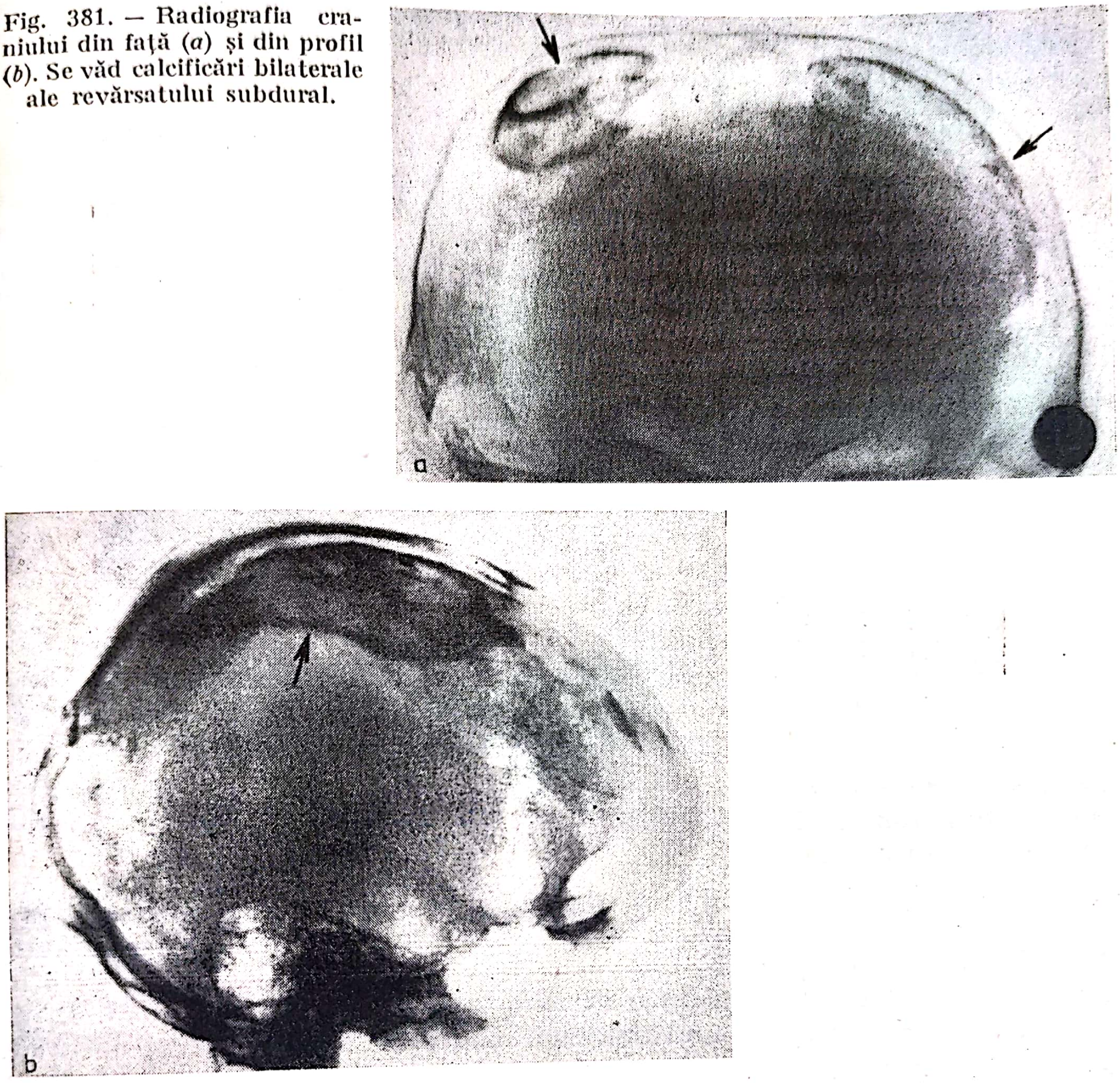

Puncția lombară și examenul LCR nu constituie de regulă elemente de diagnostic în revărsatele subdurale. Presiunea LCR poate fi crescută, iar albumina și citologia pot fi uneori ridicate, necaracteristic. Date mai deosebite obținem cînd cauza etiologică a revărsatului subdural este o meningită purulentă.

Puncția subdurală transbregmatică reprezintă cel mai important și totodată cel mai sigur mijloc de diagnostic. Tehnica de efectuare a puncției subdurale este ușoară, necesitînd o perfectă asepsie. Puncționarea se efectuează cu un ac de puncție lombară de copil (a se evita acele foarte subțiri ce se pretează la diagnosticul de puncție albă), cu bizou scurt, în unghiul extern al fontanelei anterioare. Accidentele puncției subdurale sînt hemoragice (puncția sinusului longitudinal superior sau a vaselor corticale) și infecțioase (revărsatul subdural fiind un mediu excelent pentru microorganisme). Puncția pozitivă lasă să se scurgă lichidul din revărsat prin ac. Nu vom scoate prima dată mai mult de 20 ml lichid și vom evita decompresiunea violentă ce poate facilita apariția de hemo-

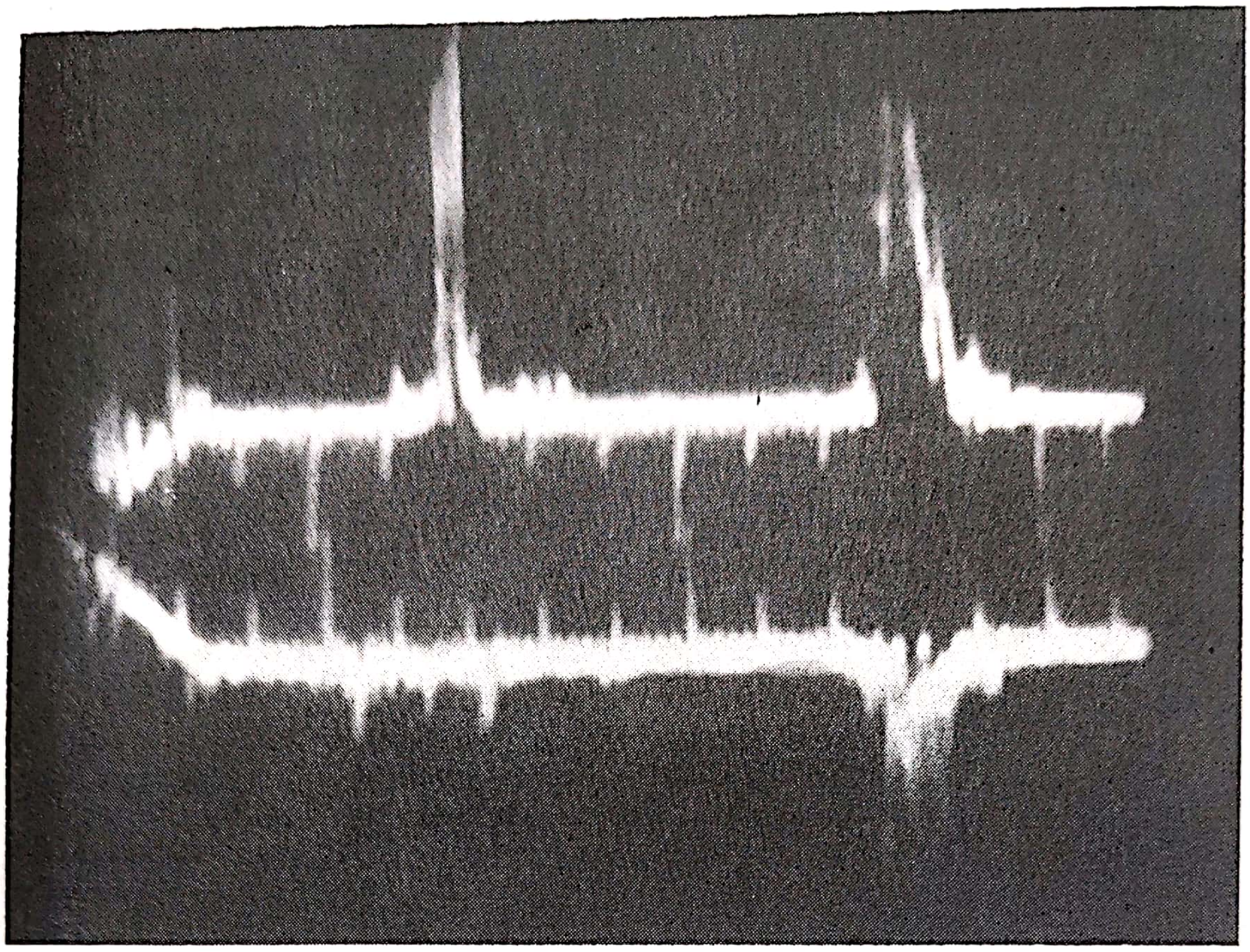

Fig. 382. — Aspectul ECHO în revărsate subdurale bilaterale. Evidenţierea de ecouri suplimentare de fiecare parte a liniei mediane.

ragii secundare. Datorită frecvenţei mari a revărsatelor subdurale bilaterale, puncţia subdurală trebuie efectuată în ambele unghiuri externe ale fontanelei anterioare.

Subdurografia preconizată de Howard (1946) se efectuează prin introducerea de aer în spaţiul subdural la sfîrşitul puncţiei subdurale. Metoda aceasta ne permite obţinerea de relaţii asupra situaţiei şi întinderii revărsatului subdural prin diferite radiografii efectuate în multiple poziţii (fig. 383). În cazul revărsatelor bilaterale, aerul injectat de o singură parte este în stare uneori de a preciza existenţa unei comunicări între cele două colecţii.

Scintigrafia poate determina întinderea revărsatului subdural cînd se foloseşte introducerea substanţei radioactive (exemplu RISA) direct în spaţiul subdural (Mealey, 1962, 1963; Gros şi colab., 1965). Indicaţia pentru efectuare a scintigrafiei este dată numai după ce puncţia subdurală se face la nivelul colecţiei, şi anume în principal în partea periferică a acesteia, unde organizarea fibroasă a neomembranei este completă. Scintigrafia, după această metodă, arată întinderea, localizarea sau generalizarea revărsatului şi disproporţia craniocerebrală. De asemenea, scintigrafia repetată la scurt timp poate da aprecieri asupra eficacităţii tratamentului prin puncţii evacuatorii. În general se acordă superioritate serum albuminei umane marcate cu I^{131} (RISA) faţă de alte metode cu izotopi radioactivi.

Pneumoencefalografia este o metodă de diagnostic considerată traumatizantă şi ineficientă, căci chiar în revărsatele subdurale marcate sistemul ventricular poate fi nemodificat, întrucît 80—85% din revărsate sînt bilaterale şi nu se constată vreo deplasare a ventriculilor. Valoarea

Fig. 383. — Subdurografie într-un caz de revărsat bilateral (anteroposterior).

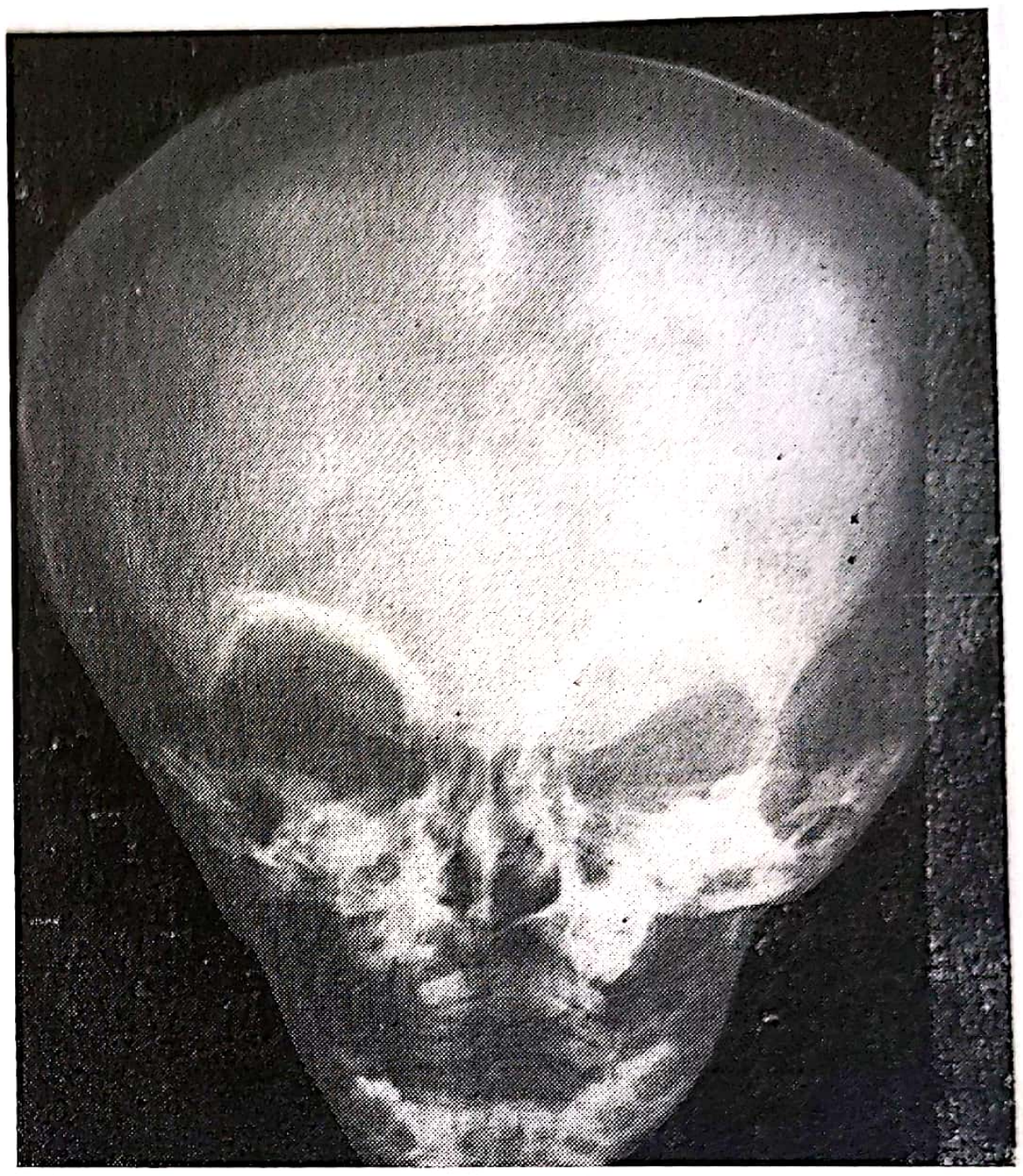

pneumoencefalografiei este următoarea: a) aprecierea unui revărsat subdural unilateral, prin deplasarea sistemului ventricular; b) absența aerului în spațiile subarahnoidiene deasupra uneia sau a ambelor convexități cerebrale, față de o bună umplere a cisternelor bazale; c) evidențierea unor leziuni cerebrale preexistente sau a unor malformații cerebrale (atrofie cerebrală, porencefalie) importante în etiologia și tratamentul revărsatelor subdurale.

Angiografia carotidiană trece pe primul plan în cazurile în care suspiciunea de revărsat subdural se menține chiar dacă puncția subdurală a fost negativă. La copii cu fontanela anterioară închisă examenul angiografic este de prim ordin, fiind un important mijloc de diagnostic. În revărsatele subdurale elementul major de diagnostic angiografic este constatarea unei zone avasculare, caracteristice, între tabla internă și cortex, atît pe clișeul de față, cît și pe cel de profil, cu sau fără deplasarea axului arterial median (dacă revărsatul este unilateral sau respectiv bilateral) (fig. 384). Oricum, angiografia carotidiană rămîne un examen paraclinic valoros în diagnosticul pozitiv și diferențial al revărsatelor subdurale de alte afecțiuni, ca hidrocefalie, hidrancefalie, chisturi arahnoidiene, procese înlocuitoare de spațiu intracraniene.

Diagnostic. Datele de anamneză și examen clinic trebuie să ne conducă spre suspectarea unui revărsat subdural uni- sau bilateral, dar numai examenele paraclinice (dintre care puncția subdurală este pe prim plan) pot confirma sau infirma acest diagnostic.

Diagnosticul diferențial se va face cu afecțiuni cu un tablou clinic asemănător revărsatelor subdurale. În *hidrocefalia congenitală sau cîștigată* există, ca și în revărsatele subdurale, o creștere a volumului cranian. Existența unei hidrocefalii avansate, monstruoase, rapid evolutive, ex-

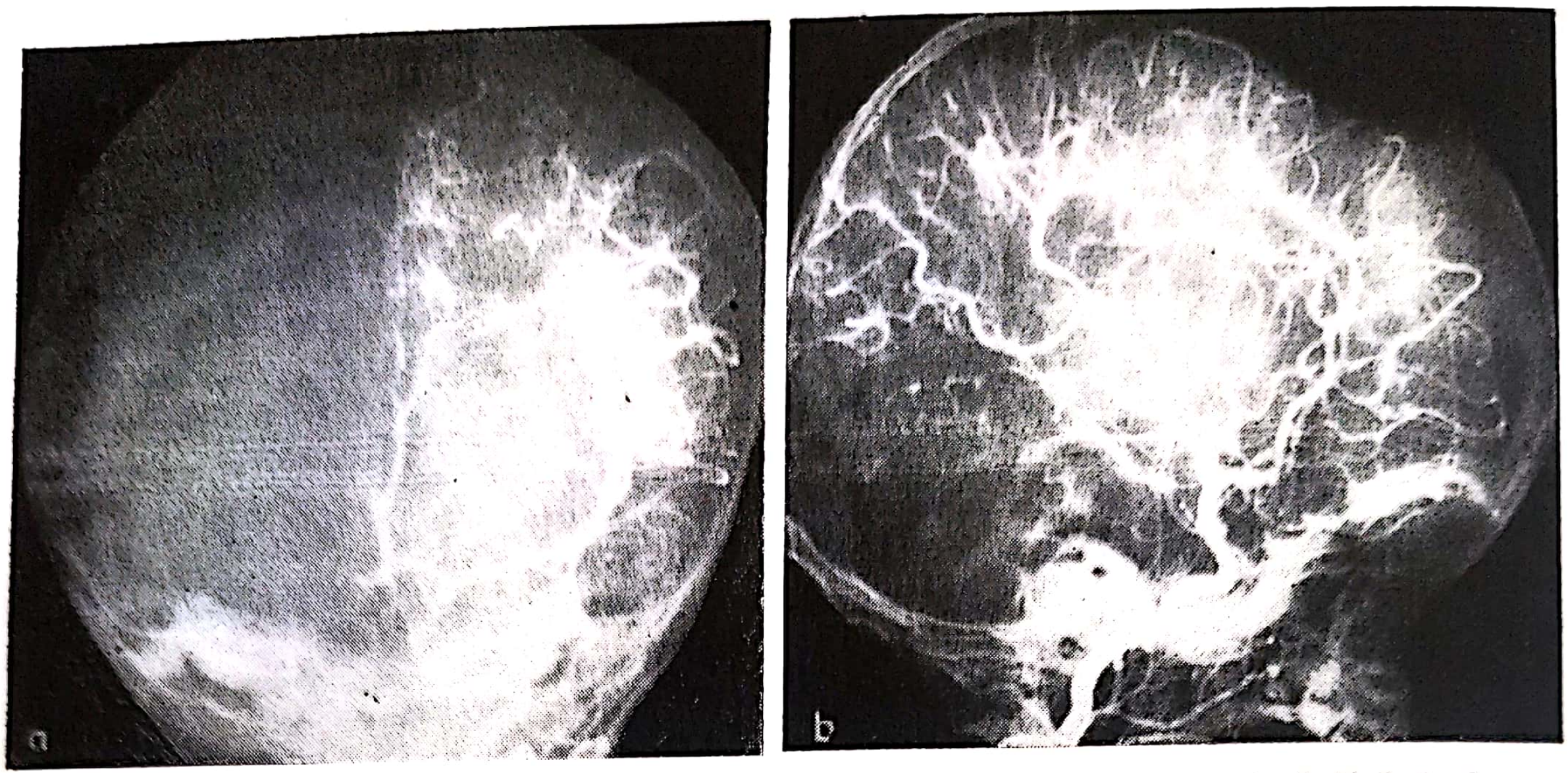

Fig. 384. — Angiografia carotidiană dreaptă evidenţiază o zonă avasculară fără deplasarea axului median arterial (revărsat subdural bilateral):
a, anteroposterior; *b*, profil.

clude un revărsat subdural, pentru că niciodată într-un revărsat subdural hidrocefalia simptom nu atinge dimensiuni impresionante şi evoluează relativ lent. Problema dificilă a diagnosticului este în stadiul iniţial al hidrocefaliei, cînd unicele semne clinice sînt: fontanela bombată şi uşor mărită şi eventual craniul mărit. În acest stadiu de hidrocefalie incipientă considerăm că atitudinea este de expectativă 10—14 zile, în care timp se urmăreşte aspectul fontanelei şi al craniului. Dacă în acest interval se constată persistenţa bombării fontanelei, creşterea perimetrului cranian şi în special o modificare în comportamentul general al sugarului, indicăm efectuarea de examene paraclinice complementare (radiografia craniului, ECHO, transiluminarea şi mai ales puncţie subdurală). Puncţia subdurală pozitivă va confirma diagnosticul de revărsat subdural. Menţionăm totodată că hidrocefalia poate fi o complicaţie tardivă a revărsatului subdural. Diagnosticul diferenţial al revărsatului subdural cu *hidrocefalia*, unde craniul este mult mărit ca volum, la un sugar cu marcată nedezvoltare psihomotorie iniţială, se pune numai în rare cazuri. Singurul mijloc de diagnostic al hidrocefaliei este angiografia carotidiană. Oricum, o puncţie subdurală pozitivă va elimina diagnosticul de hidrocefalie şi va confirma pe cel de revărsat subdural.

În privinţa *malformaţiilor cerebrale* însoţite de hidrocefalie uni- sau bilaterale (porencefalie, chisturi arahnoidiene etc.) o pneumoencefalografie suboccipitală va elucida diagnosticul.

În cazurile de mărire a volumului cranian, cu convulsii şi semne de hipertensiune intracraniană, diagnosticul diferenţial va trebuie făcut cu *procese expansive intracraniene*. Atît în revărsatele subdurale, cît şi în procesele expansive intracraniene întîlnim semne neurologice rapid evolutive, deformaţii craniene, iar examenul radiografic poate evidenţia o dehiscenţă de suturi craniene. Insistăm că puncţia subdurală transbregmatică pozitivă va elimina o tumoare sau un abces cerebral. În cazurile în care fontanela anterioară este închisă, examenul radiografic este de real folos în diagnostic.

Bombarea fontanelei anterioare, alterarea stării generale, existenţa modificărilor stării de conştienţă şi a diferitelor semne neurologice impun diagnosticul diferenţial dintre revărsatele subdurale şi *meningite*, ceea ce se poate verifica prin puncţia lombară. Menţionăm că la nou-născuţi meningitele debutează uneori insidios, chiar afebril. De remarcat că în cursul convalescenţei meningitelor purulente pot apărea revărsate subdurale ce îşi manifestă existenţa printr-o modificare a stării generale (croşet febril după o perioadă de apirexie) cu diverse semne neurologice (convulsii). Desigur că în aceste cazuri diagnosticul diferenţial va trebui să fie lămurit între o reşută a meningitei, o arahnoidită adezivă postmeningitică sau un revărsat subdural. Pentru diagnostic, dintre examenele paraclinice se vor efectua puncţie lombară cu examene LCR complet, pneumoencefalografie, puncţie subdurală şi eventual angiografie carotidiană. Puncţia lombară cu pleiocitoză în aceste cazuri nu exclude existenţa unui revărsat subdural, deoarece acesta poate să apară încă în perioada de rezoluţie a meningitei purulente. Acestea indică continuarea tratamentului susţinut al meningitei cu antibiotice, dar nu exclude necesitatea unei puncţii subdurale.

Diagnosticul diferenţial se mai pune cu *encefalopatiile infantile*, sechelare sau degenerative, care pot prezenta un tablou clinic asemănător cu revărsatele subdurale în perioada de stare, cu tulburări neurologice grave, în care caz puncţia subdurală, pneumoencefalografia şi eventual angiografia carotidiană lămuresc diagnosticul.

Evoluţie. Revărsatul subdural *netratat* la sugar duce numai rareori la exitus, întrucît hipertensiunea intracraniană va fi compensată de distensia, respectiv mărirea progresivă a craniului. După McLaurin şi McLaurin (1966) evoluţia spontană a revărsatelor subdurale poate îmbrăca trei aspecte diferite:

— Primul şi cel mai frecvent aspect este cel în care revărsatul subdural, după o perioadă de evoluţie, devine staţionar, deci nu mai progresează dar există o alterare cerebrală subiacentă, în sensul unei atrofii cerebrale. Această formă de revărsat subdural netratat la timp lasă sechele neuropsihice grave.

— Al doilea aspect evolutiv al revărsatului subdural netratat se traduce printr-o deteriorare neurologică progresivă ducînd la o encefalopatie gravă şi chiar la exitus.

— Al treilea aspect în evoluţia spontană a revărsatelor subdurale este reprezentat de formele de remisiune spontană. Numărul acestor cazuri diagnosticate este relativ mic, dar probabil că incidenţa lor reală este mult mai mare, însă ele rezolvîndu-se spontan scapă diagnosticului.

Dacă un revărsat subdural rămîne săptămîni şi luni netratat atunci membranele revărsatului care învelesc creierul duc la leziuni corticale progresive, care se traduc prin stări deficitare somatice şi neuropsihice pînă la aspectul copilului cu paralizie cerebrală. Organizarea progresivă pînă la calcificarea totală a revărsatului va duce la instalarea de sechele tardive. Uneori chiar cîteva luni sînt suficiente pentru a provoca leziuni cerebrale ireversibile, ca atrofia cortexului şi a substanţei albe.

Deci, nediagnosticarea sau diagnosticul tardiv al revărsatului vor produce retardări sau regresiuni neuropsihice grave. Odată leziunile cerebrale grave instalate, ca în revărsatul subdural calcificat sau în atrofia marcată cerebrală subiacentă, orice tratament în aceste stadii devine inutil, leziunile cerebrale fiind deja ireversibile.

Prognosticul revărsatelor subdurale depinde de vîrsta sugarului, de afecțiunea cauzală, de durata compresiunii creierului, de cantitatea revărsatului, de metoda de tratament aplicată. Cu cît sugarul este mai mic cu atît efectul compresiv al revărsatului și al membranelor sale este mai nociv asupra encefalului. La sugarul mai mare, cînd creierul crește într-un ritm mai încet, membranele revărsatului au o acțiune de împiedicare a creșterii creierului mai mică și de aceea postoperator recuperarea funcțională este mai bună. Desigur că afecțiunea cauzală are un rol important în prognosticul revărsatelor subdurale. Din cadrul revărsatelor posttraumatice, prognosticul este mai bun în cele postnatale decît în cele obstetricale, fiind în funcție și de gravitatea leziunilor cerebrale posttraumatice. În revărsatele postmeningitice, deși cu colecții de obicei mici, creșterea creierului este uneori împiedicată de aderențe și deseori de membrane puternice. Colecțiile subdurale neglijate și vechi sînt totdeauna de un prognostic rău, cu tendință la recidive, oricare ar fi metoda terapeutică aplicată. Din contră, revărsatele subdurale tratate la timp au un prognostic bun. Cantitatea revărsatului influențează și ea prognosticul. Revărsatele subdurale mici au un prognostic mai bun decît cele abundente. Revărsatele uriașe (500—800 ml lichid) împiedică creșterea creierului, care este strîns și comprimat de colecția mare cu membranele sale. Deci, din acest motiv, revărsatele subdurale postmeningitice în general, care se însoțesc de colecții mici, au în general un prognostic mai bun, decît cele posttraumatice caracterizate de obicei prin colecții abundente.

Prognosticul este în funcție de metoda de tratament aplicată, adică dacă evacuarea revărsatului se efectuează prin puncția subdurală sau prin puncție subdurală asociată cu rezecția membranelor. Rezecția membranelor revărsatului pe serii mari a dovedit un prognostic mai bun. Prognosticul vital al revărsatelor subdurale este în general bun, chiar în cazurile netratate. Problema prognosticului revărsatelor subdurale se referă cu precădere la viitorul funcțional al copilului.

Tratament. Scopul tratamentului conservator sau chirurgical este de a evacua colecția subdurală și de a permite o expansiune cerebrală satisfăcătoare. Toți autorii sînt de acord că acest rezultat depinde de precocitatea diagnosticului și a tratamentului. Colecțiile subdurale abundente și vechi, cu membrane groase și atrofie cerebrală secundară, nu mai permit o reexpansiune a creierului, indiferent care ar fi metoda de tratament utilizată, leziunea cerebrală fiind definitivă.

A. **Tratamentul conservator** al revărsatului subdural constă în tratament medicamentos și în puncții subdurale.

1) *Tratamentul medicamentos.* În trecut se utilizau hemostatice, preparate vitaminice și medicamente care scad permeabilitatea vasculară. Freisleder și Schweier (1957), Jacobi și colab. (1966) au in-

jectat hialuronidază în doze de 10—30 unităţi după puncţia evacuatoare în spaţiul subdural pentru a obţine o resorbţie mai rapidă a revărsatului. După aceşti autori, care ar fi obţinut rezultate de uscare rapidă a revărsatului, modul de acţiune a fermentului ar consta în resorbirea, ca şi în transformarea membranei semipermeabile dintre revărsat şi arahnoidă într-o membrană permeabilă. Dar Koch (1960) nu a obţinut rezultate care să convingă de acţiunea resorbtivă a hialuronidazei asupra revărsatului. De asemenea, Koch şi Schneider (1954), utilizînd cortizon, nu au putut nici preveni revărsatul în cazul meningitelor purulente, nici influenţa revărsatului gata format. Aceste tratamente medicamentoase cu privire la revărsatul subdural, ca dealtfel şi radioterapia, nu au dat rezultate şi au fost părăsite. Tratamentul medicamentos trebuie să se adreseze nu tratării revărsatului subdural propriu-zis, ci vizează starea generală a sugarului, deci urmăreşte corijarea stării carenţiale iniţiale prin corectarea deshidratării copilului, a denutriţiei, a anemiei şi a eventualelor tulburări de crază sanguină. Este indispensabilă o alimentaţie corectă şi echilibrată pe cale orală, eventual utilizînd o sondă gastrică, sau pe cale parenterală. Corectarea deshidratării hidroelectrolitice, a hipoproteinemiei, a carenţei vitaminice şi a anemiei sînt strict necesare pentru a obţine o reexpansionare cerebrală după evacuare, o cicatrizare postoperatorie satisfăcătoare şi o garanţie a actului operator.

2) *Puncţiile subdurale evacuatoare.* Acest tratament începe o dată cu puncţia subdurală diagnostică. În timp ce Ingraham şi Matson (1944) preconizau o evacuare limitată la 15—20 ml de lichid fără operaţie pentru a evita o depletiţie brutală a cavităţii subdurale, care ar putea fi la originea unei noi hemoragii, azi alţi autori preconizează evacuări mari, chiar totale (Martin şi colab., 1975). Puncţiile subdurale se recomandă a fi efectuate la două zile. Dacă după o săptămînă, cel mult două, lichidul revărsatului dispare, putem trage concluzia rezolvării revărsatului pe această cale. Formarea membranelor subdurale în acest caz probabil nu va mai avea loc şi o intervenţie chirurgicală nu îşi mai are indicaţie. McLaurin şi colab. (1971), pe baza a 15 sugari cu revărsate subdurale tratate exclusiv prin puncţii subdurale, susţin că singura indicaţie pentru puncţia evacuatoare, după stabilirea diagnosticului, este hipertensiunea intracraniană. Dacă semnele de HIC dispar, alt tratament nu este necesar, chiar dacă se găseşte încă revărsat în spaţiul subdural. Ei au adoptat această metodă de tratament bazaţi pe observaţii care arată că sîngerarea începe o dată cu traumatismul şi poate continua numai o scurtă perioadă de timp şi că concepţia originală prin care revărsatele ar creşte în dimensiune datorită absorbirii de lichid prin membrana lor internă azi ar avea puţin suport. Dacă creierul nu este serios lezat el se va reexpansiona. Totodată, aceşti autori susţin că nu este necesară evacuarea completă a revărsatului subdural, că existenţa lichidului în afara fenomenelor de HIC nu este dăunătoare, că ar exista posibilitatea unei regresii spontane a membranei. Totuşi, în revărsatele foarte mari, cînd HIC persistă în ciuda repetatelor puncţii, sînt necesare procedee chirurgicale. Rezultatele lui McLaurin şi colab. (1971), prin puncţii subdurale, sînt asemănătoare cu ale altor autori care au tratat pacienţi atît prin metoda puncţiilor, cît şi chirurgical. Dar seria lor este mult prea mică pentru a trage o concluzie definitivă. Revărsatele subdurale găsite în afara de HIC, de exem-

plu la microcefalie de origine traumatică sau alte cauze, nu vor beneficia de evacuarea revărsatului. Aceste revărsate fără HIC prin persistența îndelungată vor duce la hematoame calcificate, ceea ce confirmă că hematoamele subdurale calcificate sînt de obicei însoțite de atrofie cerebrală subiacentă. Acestea sînt revărsate subdurale cu normotensiune și cu o mare incidență de deficite neuropsihice. Collins și Pucci (1961) au găsit pe o serie de pacienți supuși la drenaje subduro-peritoneale o regresie a grosimii și a vascularizării membranelor după un asemenea drenaj adecvat. Pe această bază ei susțin că ablația membranelor în caz de drenaj nu este necesară. La fel, Rabe și colab. (1968) subliniază că ablația chirurgicală a membranelor nu suprimă întotdeauna formarea revărsatului.

Elementele care în timpul puncțiilor subdurale repetate arată că metoda aceasta dă rezultate sînt :

— ameliorarea stării generale cu creșterea în greutate, dispariția vomismentelor și a convulsiilor ;

— clarificarea lichidului revărsatului, cu scăderea concentrației în albumină ;

— scăderea progresivă a tensiunii lichidului și a volumului revărsatului de la o puncție subdurală la alta.

Dacă lichidul revărsatului ajunge la cîțiva centimetri cubi, puncțiile subdurale vor fi suspendate pentru a nu leza eventualele vase de pe cortex. Dacă starea generală însă nu se ameliorează și volumul revărsatului este staționar, culoarea este aceeași sau devine sanguinolent de la o puncție la alta, atunci metoda puncțiilor subdurale va fi suspendată și indicația operatorie în aceste cazuri este formală.

Avantajele metodei puncțiilor subdurale repetate sînt : chiar dacă nu pot opri evoluția revărsatului, puncțiile subdurale duc la o ameliorare a stării generale și deci la condiții mai bune pentru intervenția chirurgicală ulterioară. Dezavantajele metodei sînt riscurile infectării revărsatului și hemoragii noi subdurale asupra cărora au insistat Lepintre și Klein (1949), arătînd că, datorită acestor puncții repetate, creierul este supus la efectele nocive ale decompresiunii și compresiunii alternative. Important este de a cunoaște limita acestui tratament și de a nu pierde momentul optim al intervenției chirurgicale. Această limită la revărsatul abundent și recidivant cronic este ameliorarea stării generale.

B) **Tratamentul chirurgical** este indicat ori de cîte ori puncțiile subdurale nu pot rezolva revărsatul subdural.

Indicații. Dacă prin puncții nu se obține „uscarea" spațiului subdural și continuă mărirea progresivă a volumului cu creșterea progresivă a concentrației albuminei în revărsat, atunci trebuie să contăm pe formarea de neomembrane. Momentul operator depinde de starea generală a sugarului, perioadă de afebrilitate, LCR avînd culturi sterile cu maximum 100 de elemente (limfocite) pe mm³ (în cele postmeningitice).

Preoperator se vor face : reechilibrarea hidroelectrolitică, tratamentul posibilei anemii, controlul proteinelor sanguine efectuat repetat după puncții. Arnold (1952) susține că albumina din revărsat provine din sînge. Elvidge și Jackson (1949), în cursul puncțiilor subdurale repetate, au observat o scădere a proteinelor sanguine, dar Gerlach şi colab. (1967) nu au confirmat aceste date. Se vor întrerupe puncţiile subdurale cu două zile înainte de operaţie.

Tehnica operatorie. Care metodă este indicată? Simpla evacuare prin trepanopuncţii sau rezecţia membranelor prin volet mare osteoplastic? Atitudinea autorilor în această privinţă este dictată de rolul pe care ei îl atribuie membranelor subdurale în jenarea reexpansiunii cerebrale. Astfel, o serie de autori, ca Lepintre şi Klein (1949), Jacobi şi colab. (1966), McLaurin şi colab. (1971), socotesc că nu este necesară ridicarea membranelor pentru a obţine reexpansionarea creierului. Din contră, Marquézy şi colab. (1948), Ingraham şi Matson (1954), Pia (1964), Lapras şi colab. (1965), Gerlach şi colab. (1967), Neimann şi colab. (1968) susţin că ablaţia membranelor este indispensabilă pentru reexpansionarea creierului. Noi credem că în majoritatea cazurilor o deschidere economică cu ruperea membranei interne este suficientă. În cazul cînd există deja atrofie cerebrală, metoda rezecţiei membranelor nu mai poate reexpansiona creierul. În orice caz, membrana internă trebuie dilacerată. Pe lîngă excizia membranei viscerale, este necesar tratamentul colapsului cerebral, printr-o reanimare intensă cu corectarea tulburărilor hidroelectrolitice. Unii autori utilizează injecţia intraventriculară de soluţii izotonice preoperator. Postoperator se recomandă hormonoterapie (corticoterapie) şi puncţii transbregmatice în caz de nevoie. În cazuri de revărsate subdurale bilaterale (şi acestea sînt marea majoritate), noi le operăm bilateral într-un singur timp operator. Gerlach şi colab. (1967) ca şi Neimann şi colab. (1968), partizani ai voletelor osteoplastice, recomandă operaţia în 2 timpi cu un interval de 7—10 zile, în contrast cu Pia (1964), care este de părere că se obţin rezultate mai bune într-un singur timp operator. În ceea ce priveşte revărsatele subdurale recidivate, ele pot impune două atitudini : fie un volet osteoplastic cu ablaţia de membrane dacă o operaţie de trepanaţie cu rondela nu a dat rezultate, fie un drenaj subduro-cardiac sau subduro-peritoneal cu o valvă automată, mai ales de tip Holter, cu presiune joasă pentru a combate în mod eficace HIC. Tehnicile tratamentului chirurgical sînt legate de atitudinea chirurgilor.

1. *Intervenţii evacuatoare prin trepanaţie.* Ele constau în trepanaţie, de preferat cu rondelă, de obicei în regiunea fronto-temporală uni- sau bilaterală, după cum este vorba de un revărsat uni- sau bilateral într-un singur timp operator, cu dilacerarea foiţei parietale. Aceasta în majoritatea cazurilor este un timp curativ. În unele cazuri cu membrane foarte groase, metoda poate constitui un timp explorator şi să fie urmată de un volet osteoplastic cu ablaţia membranelor.

2. *Intervenţii de rezecţie a membranelor.* Constau în asocierea dintre evacuarea colecţiei şi rezecţia membranelor, care limitează colecţia printr-un mare volet osteoplastic frontoparietal. După rabaterea voletului se incizează dura mater de care uneori aderă membrana externă parietală a revărsatului, dar care se lasă decolată. Se incizează foiţa externă a revărsatului şi se evacuează colecţia. Se rezecă această foiţă externă fără a căuta să facem acest lucru total, întrucît, după cum se ştie azi, rezecţia totală nu este necesară pentru a avea un efect terapeutic adecvat. Dealtfel, tentativa de a rezeca total această membrană poate duce

la ruptura venelor tributare sinusului longitudinal superior. După spălare cu ser fiziologic sau soluție Ringer se trece apoi la ruperea membranei interne (viscerale) subțiri, transparente. Se efectuează apoi sutura durei; se repune voletul ostoplastic și se suturează scalpul în două straturi. Noi obișnuim să punem pe foița internă cîte un clip, pentru a aprecia postoperator, pe baza radiografiei simple, starea de reexpansionare a creierului și micșorarea sau dispariția spațiului subdural (fig. 385 și 386). La copii cu fontanela încă deschisă se execută o incizie liniară la 1 cm^3 posterior de sutura coronară și se face un volet cu foarfece începînd de la fontanela anterioară (fără gaură de trepan). La copii la care osul este deja prea gros și nu se poate utiliza metoda cu foarfece se execută voletul obișnuit. Ca îngrijiri postoperatorii, pe lîngă măsuri obișnuite, este de recomandat a se face puncții lombare de drenaj în cazul cind arahnoida a fost deschisă, eventual puncție subdurală, pentru evacuarea aerului introdus spontan peroperator. Această puncție subdurală trebuie efectuată fără aspirare cu siringa, pentru a evita formarea de vid în spațiul subdural cu hemoragie consecutivă. Insistăm că de la mortalitate operatorie de 55% în 1932 (Peet și Kahn), azi aceasta este minimă (sub 1%) sau chiar nulă (Gerlach și colab., 1967).

Tratamentul urmărilor revărsatelor subdurale cronice. În revărsatele vechi se produce o disproporție craniocerebrală pe de o parte prin atrofia cerebrală sau mai bine zis împiedicarea creșterii emisferelor cerebrale de către membrane, iar pe de altă parte prin creșterea volumului intracranian datorită revărsatului. Shulman și Ransohoff (1961) insistă asupra prognosticului posttratament în revărsatele subdurale cronice, arătînd că de o deosebită importanță este leziunea corticală existentă („abiopatia corticală''), alături de prezența neomembranelor.

Metode pentru expansionarea creierului. S-au recomandat mai multe metode, printre care arătăm: a) injecții intrarahidiene pe cale lombară sau intraventriculare de ser fiziologic cald, pentru mărirea cantității de LCR circulant în spațiile lichidiene intra- și extracerebrale; metoda este azi părăsită din cauza accidentelor pe care le-a dat; b) ligatura de 2—3 vene tributare ale sinusului longitudinal superior de ambele părți pentru a produce o stază venoasă cu edem cerebral circumscris (limitat) cu menajarea venei rolandice; această metodă nu a dat complicații (Pia, 1964); c) drenarea spațiului subdural cu catetere din material plastic, dar menținerea acestor drenaje uneori cîteva săptămîni duce la infectarea spațiului subdural și la empiem subdural; d) se utilizează drenajul spațiului subdural în cavitatea pleurală (drenaj subduropleural) (Ransohoff, 1957), în cavitatea peritoneală (Collins și Pucci, 1961; Moyes și colab., 1965; Posnikoff, 1968) sau în cavitatea cardiacă (atrium) cu valvă automată. Un procent mare de conținut în albumine în revărsat nu este contraindicație, întrucît lichidul revărsatului nu coagulează.

Complicațiile pot apărea fie în cadrul patologiei revărsatelor subdurale, fie ca urmare a metodelor diagnostice sau terapeutice.

Hidrocefalia poate fi o manifestare însoțitoare sau urmare a revărsatelor subdurale. Există suspiciune de hidrocefalie în revărsatul subdural

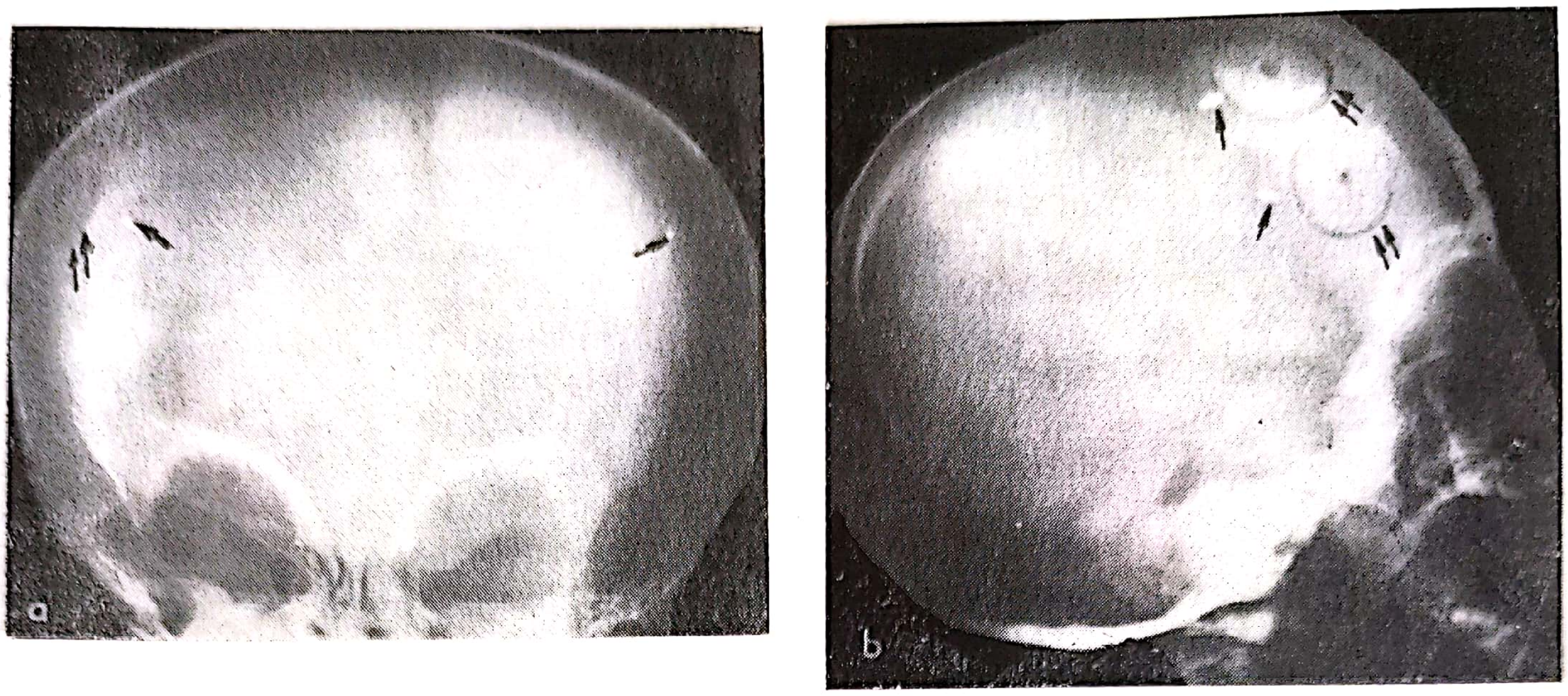

Fig. 385. — Radiografia simplă a craniului într-un caz de revărsat subdural imediat postoperator. Se observă clipurile fixate pe foiţa internă ↑ şi rondela operatorie ↑ :

a anteroposterior; *b*, profil.

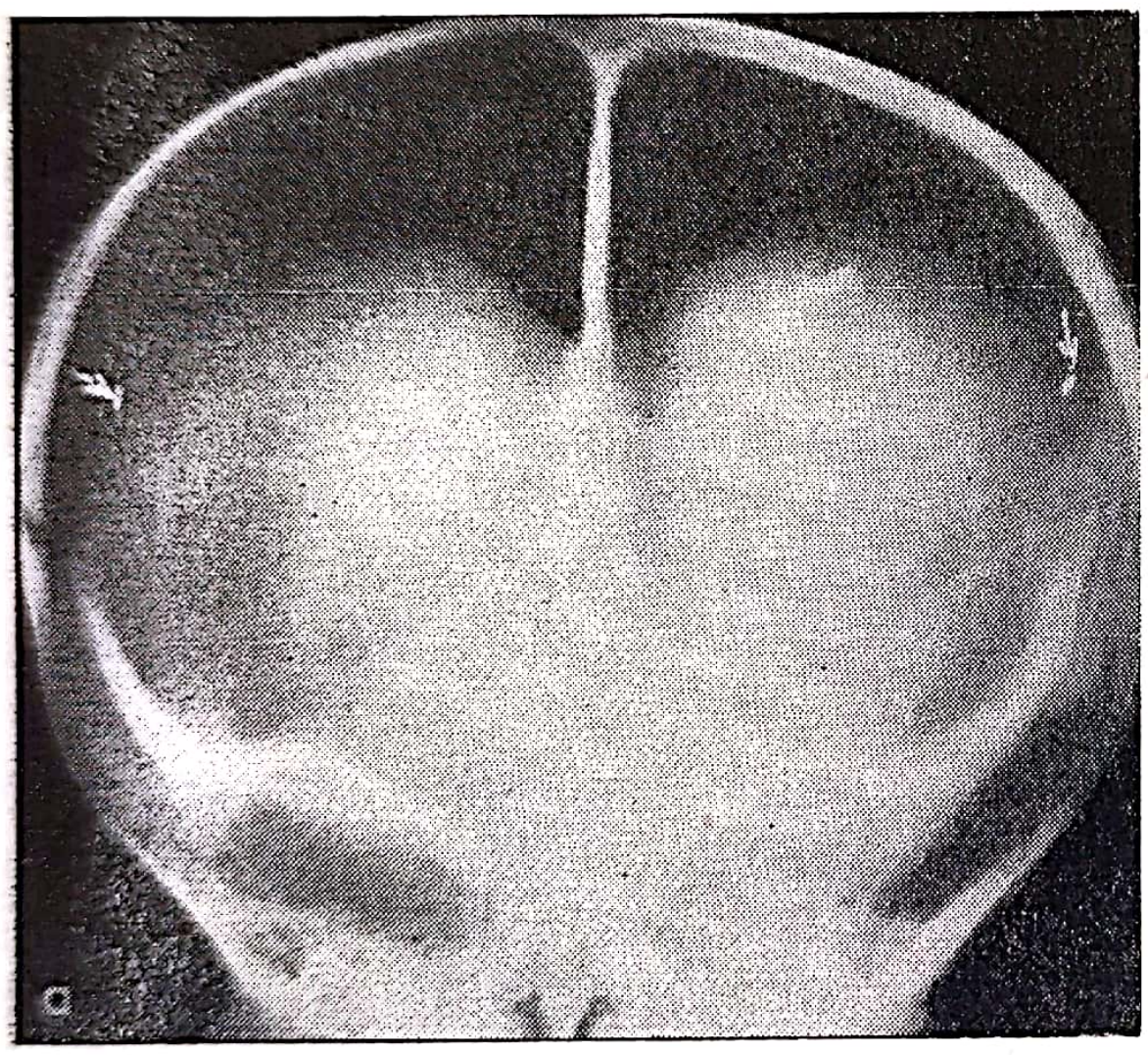

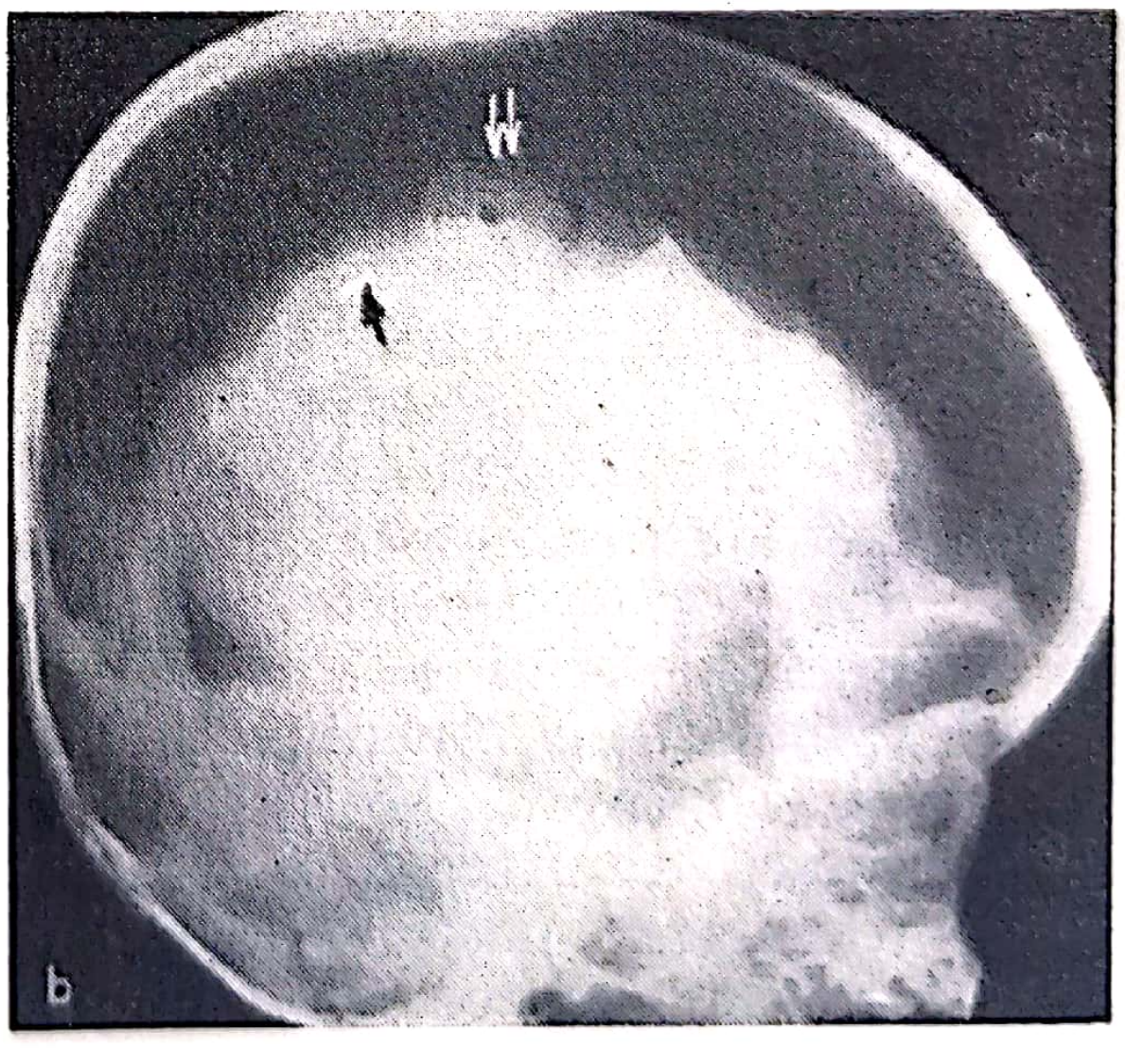

Fig. 386. — Radiografia simplă într-un caz de revărsat subdural bilateral operat arată clipurile fixate pe foiţa internă ↑ şi rondela operatorie ↑. Postoperator se constată o marcată atrofie corticală restantă :

a, anteroposterior; *b*, profil.

al sugarului, cînd perimetrul cranian crește foarte repede. Care este mecanismul de producere a hidrocefaliei în revărsatele subdurale? După Elvidge și Jackson (1949), Mabon (1959), Mori și Handa (1977), revărsatul subdural voluminos încapsulat obliterează prin compresiune spațiul subarahnoidian deasupra emisferelor cerebrale și produce prin aceasta o tulburare de circulație și resorbție a LCR, deci rezultă o hidrocefalie comunicantă, cu mărirea craniului, care, după evacuarea revărsatului subdural, se oprește. Thibaut (1958) susține că hidrocefalia se poate produce și pe calea deplasării masei cerebrale printr-un revărsat subdural unilateral, cu hernia uncusului hipocampic al lobului temporal omolateral, cu compresiunea și distorsiunea creierului mijlociu. Aceasta duce la o strîmtorare sau chiar obstruare a apeductului lui Sylvius și prin aceasta la o hidrocefalie obstructivă. Circulația și resorbția LCR se pot uneori normaliza și atunci evoluția hidrocefaliei sistează. În acest caz, conținutul cavității craniene rămîne prea mare și suferă modificări, în sensul unui craniu hidrocefal hiperostotic cu îngroșarea tablei interne și hipertrofia sinusurilor paranazale drept compensare a spațiului gol. În revărsatele subdurale bilaterale poate apărea un aspect de hidrocefalie simetrică, iar la PEG sistemul ventricular să fie normal, aceasta atît timp cît circulația LCR în cisternele bazale este nestînjenită.

Trebuie să deosebim cazurile de hidrocefalie în care revărsatele subdurale joacă un rol etiologic de hidrocefalia care are un factor comun de dezvoltare cu revărsatul subdural. Clinic, problema relației cauzale între hidrocefalie și revărsatul subdural nu poate fi, deseori, stabilită cu siguranță. Din punct de vedere terapeutic aceasta, dealtfel, joacă doar un rol subordonat, întrucît în toate cazurile întîi se face tratamentul revărsatului subdural și abia secundar cel al hidrocefaliei. Unii autori (Sivalingam și Corkill, 1976) propun tratamentul chirurgical simultan, prin adaptarea unui sistem de drenaj comun, în Y, în vena jugulară internă.

O complicație frecventă a revărsatelor mari și vechi sînt recidivele, datorită disproporției craniocerebrale în primul rînd. Pentru tratamentul acestora s-au preconizat micșorarea craniului, edem cerebral artificial, drenarea revărsatului subdural în spațiul subarahnoidian, transformarea revărsatului subdural într-unul epidural cu drenare mai mult timp. Azi aceste revărsate vechi recidivate beneficiază de drenaj extracranian cu valva automată, fie subduro-cardiac, fie subduro-peritoneal.

Rezultatele tratamentului conservator (puncții subdurale) și ale tratamentului chirurgical (evacuare + rezecție de membrane) depind de: vîrsta copilului și deci de stadiul de dezvoltare al creierului în momentul tratamentului; intervalul dintre debut și tratament; natura tratamentului (conservator sau chirurgical); dacă au existat membrane subdurale și cît timp au împiedicat ele dezvoltarea creierului; leziunea cerebrală determinată de afecțiunea cauzatoare de revărsat subdural, ca traumatisme, meningite, stări de deshidratare, malformații cerebrale etc. Dintre toți acești factori, cel mai important pentru rezultat este afecțiunea cauzatoare a revărsatului. Astfel, toți autorii sînt de acord că revărsatele postmeningitice dau un procent mai mare de vindecări fără sechele decît cele posttraumatice (Till, 1975). De asemenea, un rol important îl are intervalul dintre debutul afecțiunii și aplicarea tratamentului (vechimea revărsatului). În cazul revărsatelor subdurale cu neomembrane timpurii, după 4—5 zile de la intervenția operatorie apare o ameliorare marcată a stării generale și a comportamentului sugarului. În cazul cînd neomembranele apar intraoperator vechi de cîteva săptămîni sau chiar luni, ameliorarea somatică și neurologică survine abia după primele 2 luni postoperator și chiar după 6—8 luni.

În Clinica de neurochirurgie din București, într-o perioadă de 11 ani (1968—1978), au fost internați 71 de copii cu revărsate subdurale. Incidența revărsatelor subdurale este în creștere în ultimii ani, datorită cunoașterii mai detaliate a acestei afecțiuni de către pediatri. Maximum de frecvență a revărsatelor subdurale se înregistrează la grupa de vîrstă 3—6 luni. În ceea ce privește repartiția pe sexe, am constatat o predominanță netă a celui masculin (73% băieți, 27% fete). În seria studiată, am observat preponderența factorului etiologic traumatic postnatal (26 cazuri) și obstetrical (15 cazuri). Restul factorilor etiologici nu au fost întîlniți într-o proporție semnificativă.

Semnele principale observate în debutul revărsatelor subdurale studiate au fost : creșterea perimetrului cranian (46%); bombarea fontanelei anterioare (39%); sindrom convulsiv (48%). De remarcat că tulburările neurologice sînt întîlnite doar la 11% din cazuri. În perioada de stare notăm ca semn constant frecvent sindromul de HIC (98% din cazuri).

Dintre investigațiile paraclinice cu valoare diagnostică, remarcăm examenul oftalmologic, care relevă incidența hemoragiilor retiniene (28% din cazuri).

Metodele de tratament aplicate au fost : puncții subdurale evacuatorii iterative, utilizate exclusiv în 52 de cazuri; puncție subdurală urmată de trepanație lărgită sau cu rondelă, în 17 cazuri; volet osteoplastic cu ablație de neomembrane în 2 cazuri. Remarcăm faptul că metoda puncțiilor subdurale repetate pentru „uscarea'' revărsatelor recente am adoptat-o în ultimii ani, ceea ce explică numărul mare de cazuri tratate astfel față de studiul anterior (Arseni și colab., 1973).

Rezultatele obținute : toți cei 71 de copii au fost urmăriți pe o perioadă cuprinsă între 2 luni și 10 ani; rezultatele au fost apreciate pe baza dezvoltării neuromotorii și psihice a copiilor; în cele 71 de cazuri studiate nu s-a înregistrat nici un deces. Putem afirma că evoluția a fost favorabilă în 48 de cazuri (67,6%), restul de 23 de cazuri (32,4%) prezentînd diferite grade de retard psihomotor. Rezultatele obținute sînt apropiate de cele ale lui Ingraham și Matson (1954), cu 70% rezultate favorabile, Rougerie (1960) cu 66% rezultate bune, McLaurin și colab. (1971) cu 73% rezultate favorabile.

Din cele expuse reiese că revărsatele subdurale prezintă următoarele particularități : multitudinea de factori etiologici și patogenici; sediul predominant bilateral; combinația hematom și hidromă; modificări hidrocefalice ale craniului; în tabloul clinic un procent mare de convulsii și hemoragii retiniene; compresiunea creierului și împiedicarea creșterii acestuia determină importante consecințe prognostice și terapeutice.

Faptul că în Clinica de neurochirurgie din București a fost internat și tratat un număr redus de cazuri (71) în ultimii ani arată că pacienții sînt îndrumaţi insuficient spre secţiile de neurochirurgie. Este deci necesar ca puncţia subdurală să devină un mijloc de diagnostic în secţiile de pediatrie. Pentru depistarea la timp sînt necesare măsurarea sistematică, la intervale regulate (14 zile), a perimetrului cranian al sugarului şi urmărirea aspectului fontanelei anterioare, privitor la mărime şi tensiune.

Bibliografie

Ames R.H., J. Neurosurg., 1967, **27**, 525.
Anderson F.M., J. Neurosurg., 1959, **16**, 551.
Arendt A.A., *Ghidroţefalie i eio hirurghiceskoe lecenie*, Izd. Akad. Med. Nauk, Moscova, 1948.
Arnold G.D., J. Pediat., 1952, **40**, 757.
Arseni C., Horvath Lenke, Iliescu D., Pediatria, 1965, **14**, 337.
Arseni C., Horvath Lenke, Iliescu D., Chirurgia, 1966, **15**, 385.
Arseni C., Horvath Lenke, Ciurea A.V., Pediatria, 1973, **22**, 305.
Arseni C., Horvath Lenke, Ciurea A.V., *Probleme de diagnostic neurochirurgical în patologia infantilă*, Edit. didactică şi pedagogică, Bucureşti, 1978.
Arseni C., Horvath Lenke, Ciurea A.V., *Hidrocefalia sugarului*, în volumul *Al XX-lea Congres naţional de neurologie*, Bucureşti, 18—21 oct., 1978, p. 97—107.
Ascher P.W., Oberbauer R.W., Mod. Probl. Paediat., în Pediatric Neurosurgery, 1977, **18**, 196.
Atkinson J.R., Foltz E.L., J. Neurosurg., 1962, **19**, 159.
Becker D.P., Nulsen F.E., J. Neurosurg., 1968, **28**, 215.
Behring E.A. jr., Amer. J. Physiol., 1959, **197**, 825.
Behring E.A. jr., J. Neurosurg., 1962, **19**, 405.
Behring E.A. jr., *Pathophysiology of hydrocephalus*, în *Workshop in Hydrocephalus*, sub red. K. Shulman, Philadelphia, 1966, p. 9—19.
Behring E.A. jr., Sato O., J. Neurosurg., 1963, **20**, 1 050.
Bell R.L., J. Neurosurg., 1957, **14**, 647.
Biemond A., Ned. T. Geneesk., 1958, **102**, 605.
Black I.A., Challacombre D.N., Ockenden B.G., Lancet, 1965, **11**, 921.
Blank N.F., Strand R., Giles F.H., Palakshappa A., Arch. Neurol., 1978, **35**, 108.
Braunstein H., Martin F., Arch. Neurol. Psychiat., Chicago, 1952, **68**, 475.
Bulfin M.I., Amer. J. Obstet. Gynec., 1956, **72**, 343.
Burey A.F., Arch. Dis. Childh., 1957, **32**, 161.
Caffe Y. J., Amer. J. Roentgenol., 1946, **52**, 163.
Carrier H., *L'hydrocéphalie non tumorale de l'enfant*, Thèse, Lyon, 1969.
Cassinari V., Migliori A., Villani R., Neuro-chirurgie, 1963, **9**, 229.
Collins W.F., Pucci G.L., J. Pediat., 1961, **58**, 482.
Creenshaw J.L., Banner E.A., Amer. J. Obstet. Gynec., 1952, **63**, 63.
Crome L., Erdohazi M., Arch. Dis. Childh., 1966, **41**, 179.
Dandy W.E., Ann. Surg., 1918, **68**, 569.
Dandy W.E., Blackfan K.D., J.A.M.A., 1913, **61**, 2 216.
De Lange S.A., Neuro-chirurgie, 1962, **8**, 336.
Delcour J., Grunewald P., Galibert P., Neuro-chirurgie, 1971, **17**, 157.
Di Chiro G., Reames P.M., Matthews W.B., Neurology, 1964, **14**, 185.
Di Chiro G., Ashburn W.L., Brimer W.H., Arch. Neurol., Chicago, 1968, **19**, 218.
Durand D., *Hématomes sous-duraux au cours de déshydratation aiguës hipernatrémiques chez le nourrisson*, Thèse, Paris, 1966.
Elvidge A.R., Jackson L.J., Amer. J. Dis. Child., 1949, **78**, 635.
Emery J.L., Zachary R.B., Arch. Dis. Childh., 1956, **31**, 288.
Emery J.L., Hilton H.B., Surgery, 1961, **6**, 331.
Feld M., Neuro-chirurgie, 1957, **3**, 70.
Fergusson H., J.A.M.A., 1898, **1**, 902.
Ferreira Gomes A., Rev. portug. Pediát. Puer., 1953, **16**, 8.
Findberg L., Pediatrics, 1959, **23**, 40.
Finkelstein H., *Lehrbuch der Säuglingskrankheiten*, H. Kornfeld, Berlin, 1905, p. 293.

Fischer E.G., Shillito J. jr., J. Neurosurg., 1969, **33**, 441.

Foltz E.L., Shurtleff D.B., J. Neurosurg., 1963, **20**, 1064.

Ford F., *Diseases of the nervous system in infancy, childhood and adolescence*, Blackwell, Oxford, 1960.

Freisleder W., Schweier P., Münch. med. Wschr., 1957, **99**, 331.

French J.H., Swaiman K.F., Wright F.S., *The practice of pediatric neurology*, C.V. Mosby Comp., St. Louis, 1975.

French B.N., Dublin A.B., J. Neurosurg., 1977, **47**, *6*, 949—952.

Friedman G., Krenkel W., Butzler H.O., Springmann L., Zbl. Neurochir., 1968, **29**, 31.

Friedman S., Zota-Cazum C., Chatten J., Pediatrics, 1964, **64**, 305.

Gardner W.J., *Myelocele : rupture of the neural tube ?*, în *Clinical Neurosurgery*, vol. 15, Williams and Wilkins Comp., Baltimore, 1968, p. 57—79.

Gellmann V., Arch. Dis. Childh., 1959, **34**, 274.

Gerlach G., Jensen H.P., Koos W., Kraus H., *Pädiatrische Neurochirurgie*, G. Thieme Verlag, Stuttgart, 1967.

Gibson J.B., Taylor A.R., Richardson A.E., J. Neurol. Neurosurg. Psychiat., 1959, **22**, 224.

Girard F., Acta paediat. (Uppsala), 1956, **6**, 45.

Gitlin D., Pediatrics, 1955, **16**, 345.

Goodman J.M., Mealey J. jr., J. Neurosurg., 1969, **30**, 658.

Gros C.M., Schneegans E., Wackenheim A., Oberson R., Haarscher A.M., J. Radiol. Electrol., 1965, **46**, 453.

Giuffré R., Palma L., Fontana M., Mod. Probl. Pediat., Pediatric Neurosurgery, 1977, **18**, 198.

Guidetti B., Occhipinti E., Riccio A., Acta neurochir., 1969, **21**, 295.

Guthkelch A.N., Brit. med. J., 1953, **1**, 233.

Hakim S., Jimenez A., Rosas F., Acta neurochir., 1955, **4**, 224.

Hammock M.K., Milhorat T.H., Develop. Med. Child. Neurol, 1973, **15**, *6*, Suppl. 29, 27.

Hammon H.W., J. Neurosurg., 1971, **34**, 792.

Harsh G.R., J. Neurosurg., 1954, **11**, 284.

Helle P., Zbl. Chir., 1925, **52**, 2 229.

Hellman L.H., Pritchard J.A., în *Williams' Obstetrics*, fourteenth., Appleton Century Crofts, 1971.

Horvath Lenke, Iliescu D., Neurologie, Psihiatrie, Neurochirurgie, 1965, **10**, 393.

Howard C., Amer. J. Roentgenol., 1946, **55**, 710.

Ignelzi R.J., Kirsch W.M., J. Neurosurg., 1975, **42**, 679.

Iizuka J., Z. Kinderchir., 1971, **10**, 2.

Ingraham F.D., Heyl L.H., J.A.M.A., 1939, **112**, 198.

Ingraham F.D., Matson D.D., J. Pediat., 1944, **24**, 1.

Ingraham F.D., Matson D.D., Advanc. Pediat., 1949, **4**, 231.

Ingraham F.D., Matson D.D., *Subdural hematoma*, în *Neurosurgery of Infancy and Childhood*, Ch. C. Thomas, Springfield (Illinois), 1954, p. 186—200.

Jackson I.J., Snodgrass S.R., J. Neurosurg., 1965, **27**, 216.

Jacobi G., Kazner E., Woliensack J., Z. Zinderheilk., 1966, **96**, 199.

Joppich G., Schulte F.J., *Neurologie des Neugeborenen*, Springer Verlag, Berlin — Heidelberg — New York, 1968.

Kagen A., Tsuchiya G., Patterson V., Sugar O.J., J. Neurosurg., 1963, **20**, 1 025.

Kaplan H.A., Ford D.H., *The brain vascular system*, Elsevier Publ., Amsterdam, 1966.

Kausch W., Arch. klin. Chir., 1908, **87**, 709.

Kinley G., Riley H.D., Beck C.S., J. Pediat., 1951, **38**, 667.

Klein M.R., *L'hydrocéphalie du nourrisson*, Masson, Paris, 1958.

Klein M.R., Arch. franç. Pédiat., 1964, **21**, 425.

Klein M.R., *Neurochirurgie infantile*, Doin-Deren et Cie., Paris, 1966.

Koch F., Kinderärztlich. Praxis, 1960, **128**, 533.

Koch F., Schneider W., Z. Kinderheilk., 1954, **74**, 232.

Koos W., Z. Kinderheilk., 1962, **7**, 35.

Labrune B., Levy M., Bauby C., Gubler M.C., Mallet R., Arch. franç. Pédiat., 1973, **30**, 793.

Laget P., Salbreux R., *Atlas d'électroencéphalographie infantile*, Masson et Cie, Paris, 1967, p. 495—501.

Lapras Cl., Goutelie A., Duquesnel J., Brunat M., Fischer G., Dechaume J.P., J. Méd., Lyon, 1965, **46**, 1 535.

Laurence K.M., Lancet, 1958, **2**, 7 058.

Afecțiuni neurologice cu implicații neurochirurgicale

Aspectele neurochirurgicale ale mișcărilor involuntare

(Diskineziile extrapiramidale)

Diskineziile extrapiramidale, prin complexitatea manifestărilor clinice, prin numeroasele necunoscute în ceea ce privește mecanismele lor de producere și, uneori, din cauza imposibilității de a preciza etiologia lor, au constituit multă vreme un capitol în patologia nervoasă pentru care nu exista nici un fel de tratament și ca atare nici o speranță în ceea ce privește prognosticul. Odată cu introducerea chirurgiei stereotaxice ca metodă terapeutică în diskinezii începe o perioadă nouă, marcată de rezultate funcționale bune, știut fiind că în acest domeniu nu poate fi vorba de vindecări complete.

Problemele fundamentale ale chirurgiei stereotaxice. Încă de la începuturile ei, în 1947, stereotaxia s-a izbit de o serie de probleme a căror rezolvare a constituit și constituie și astăzi condiția necesară obținerii de rezultate terapeutice satisfăcătoare. Cu toate progresele făcute, aceste probleme nu sînt încă nici complet și nici perfect rezolvate (Romodanov și Laponogov, 1974).

a) *Reperajul anatomic al structurilor nervoase centrale care trebuie distruse* a implicat o muncă uriașă în vederea alcătuirii unor atlase stereotaxice speciale, care să permită determinarea coordonatelor acestor structuri pentru a putea fi transpuse pe clișee radiologice.

b) *Găsirea unui sistem de referință vizibil pe clișeele radiologice și care să permită transpunerea coordonatelor anatomice de pe atlas pe clișee.* În acest scop se practică într-un timp anterior sau în aceeași ședință cu operația o ventriculografie cu lipiodol ultrafluid și/sau cu aer.

Aparatul stereotaxic constă, în mare, dintr-un cadru de bază, care se fixează rigid cu oasele craniului prin 4 șuruburi. Astăzi se folosesc o mulțime de aparate stereotaxice, de construcții diferite, care, toate, se bazează pe principiile enunțate.

Metodele de distrugere pe cale stereotaxică a structurilor nervoase alese drept țintă sînt multiple și inegale ca eficacitate. Curentul de înaltă frecvență (300—500 kc/s), controlat de un dispozitiv compus dintr-un terminator și un termocuplu, este larg răspîndit deoarece permite o leziune controlabilă ca întindere. Criochirurgia cu azot lichid este mai puțin folosită, deoarece leziunile nu sînt previzibile ca întindere. În schimb, radioizotopii, în special Ytrium (^{90}Y), sînt din ce în ce mai folosiți, deoarece întinderea leziunii poate fi calculată preoperator.

În cadrul diskineziilor extrapiramidale, **torticolisul spasmodic** este singura boală caracterizată prin mișcări involuntare și care poate fi tratată atît prin metode chirurgicale sîngerînde, cît și prin metode stereotaxice. Se exclud din cele ce urmează cazurile de torticolis spasmodic simptomatice de cauză periferică extranevraxială sau intrarahidiană, reținînd numai cazurile în care mișcarea involuntară apare ca o sechelă a unei îmbolnăviri a encefalului, indiferent de etiologie (inflamatorie, vasculară, degenerativă etc.) (Ramamurthi și Davidson, 1975). Din punctul de vedere chirurgical și al rezultatelor trebuie deosebit torticolisul spasmodic pur, ca unică manifestare diskinetică a musculaturii cefaloscapulare, și torticolisul spasmodic din diskineziile mai complexe, cum ar fi spasmul de torsiune sau coreoatetoza.

Torticolisul spasmodic pur se datorește atingerii căii dentato-rubro-talamo-corticale și în tratamentul lui se folosesc numai tehnicile chirurgicale nestereotaxice. Dintre acestea, cea mai eficace este secțiunea intraspinală a rădăcinilor motorii C_1-C_3 bilateral, asociată cu secțiunea ramurilor intrarahidiene ale spinalului, tot bilateral, iar în 40% din cazuri trebuie să fie completată, într-un timp ulterior, și cu secțiunea uni- sau bilaterală a spinalului la gît. S-au înregistrat 40% vindecări complete, 34% ameliorări importante, 14% ameliorări parțiale și 12% mortalitate prin complicații postoperatorii. S-a mai încercat și coagularea pe cale stereotaxică a nucleului ventroposterolateral și ventroposteromedial, dar rezultatele nu au fost mulțumitoare.

Cazurile de torticolis spasmodic asociat cu distonie sau cu boala Wilson impun o terapeutică chirurgicală mai complicată, datorită faptului că leziunea primară interesează nu numai calea dentato-rubro-talamo-corticală, ci și fasciculele de proiecție de la nucleul emboliform al cerebelului la centrul median al talamusului, precum și putamenul și nucleul caudat. Intervenția începe cu distrugerea pe cale stereotaxică a următoarelor structuri: nucleii ventrooral anterior și ventrooral posterior, centrul median al talamusului, asociate sau nu și cu o leziune a pallidului extern și intern. Deși prin aceste distrugeri sînt întrerupte cele mai multe căi, totuși mai rămîne un contingent important de fibre cortico-strio-nigrale care explică recidivele și unele rezultate incomplete. Astfel, aceste intervenții ameliorează pînă la 60% diskinezia membrelor și musculaturii paravertebrale, în timp ce pentru mișcările capului rezultatele bune nu depășesc 20%. Din aceste motive, intervenția stereotaxică în torticolisul spasmodic pur trebuie să fie urmată după 8—12 luni de intervenții chirurgicale aplicate, deoarece intervenția stereotaxică nu are efect decît în partea contralaterală leziunii.

Atetoza și **coreoatetoza** se datoresc unei leziuni primare în nucleul caudat și în nucleul ventricular. Deoarece distrugerea numai a nucleilor ventrooral anterior și ventrooral posterior s-a dovedit insuficientă, s-a preconizat distrugerea concomitentă a porțiunii adiacente din capsula internă (Hassler) sau a unei părți din calota mezencefalică înapoia nucleului roșu (Spiegel, 1965; Yoshida, 1965; Toth și colab., 1975).

Hemi- şi bibalismul constituie singurul grup de diskinezii ale căror căi de descărcare a impulsurilor sînt mai bine cunoscute. Leziunea iniţială se află în corpul subtalamic (corpul lui Luys), de unde impulsurile dezinhibate trec prin talamus şi pallid la scoarţa cerebrală (ariile 4 şi 6). De aceea, s-a preconizat distrugerea stereotaxică a nucleului ventrooral anterior, urmată în aceeaşi şedinţă sau ulterior de distrugerea pallidului intern. Ameliorările obţinute, uneori importante, variază de la caz la caz, necesitînd uneori lărgirea în întindere a leziunilor stereotaxice; de aceea nu se pretează la o apreciere nici măcar globală.

Tremurul intenţional se datoreşte în primul rînd unei leziuni primare a căii dentato-rubrice, de unde stimulii ajung pe calea braţului conjunctiv — pedunculul cerebelos superior la talamus. De aceea, leziunile stereotaxice trebuie plasate în nucleul ventroposterolateral şi ventroposteromedial.

Miocloniile fără epilepsie constituie un grup care beneficiază mai puţin de intervenţiile stereotaxice, deoarece este imposibil să se întrerupă toate căile care le generează. S-a preconizat distrugerea nucleului ventrooral posterior, a pallidului intern şi extern sau a nucleului roşu, rezultatele fiind variabile (Toth şi colab., 1975).

Tratamentul chirurgical al epilepsiei

În general, atît tehnicile chirurgicale, cît şi tratamentul postoperator nu diferă la copil faţă de adult. Diferenţele se referă la indicaţiile operatorii pe criterii de vîrstă şi forme clinice.

Epilepsiile sînt nechirurgicale 60—70% din cazuri şi chirurgicale în aproximativ 30%, dintre care 10% sînt posttraumatice sau postencefalitice, 5% aparţin epilepsiei temporale şi 15% epilepsiilor simptomatice datorite tumorilor cerebrale sau altor procese expansive intracraniene şi malformaţii vasculare. Acestea din urmă nu interesează acest capitol, deoarece tratamentul lor chirurgical se confundă cu însuşi tratamentul leziunii primare care l-a generat.

Aspecte clinice şi paraclinice

Înainte de a studia metodele chirurgicale, trebuie să avem clar, în primul rînd, criteriile de alegere ale bolnavilor care pot beneficia de intervenţia chirurgicală şi, în al doilea rînd, formele clinice ale epilepsiilor.

Criteriile după care excludem bolnavii cu epilepsie neneurochirurgicală sînt clinice şi electroencefalografice.

Criterii clinice. a) Crize care au un debut de mai puţin de şase luni, deoarece trebuie efectuată în prealabil proba tratamentului anticonvulsivant. b) Crize care se răresc sau dispar sub tratament pentru perioade lungi. c) Vîrsta copilului: sub 10 ani — electrogeneza corticală atinge maximum de dezvoltare în jurul vîrstei de 8 ani; focarul epileptogen nu este definitiv constituit şi nici nu are un sediu stabil; există tendinţa de formare a focarelor secundare; uneori, focarul are tendinţa să migreze în alte zone; la unii copii, focarul poate dispărea spontan sau după tratament anticonvulsivant, după un timp mai scurt sau mai lung de la debutul bolii; alteori, la unii copii, crizele pot să dispară pentru perioade foarte lungi, chiar peste 10 ani. d) Deficitele neurologice definitive ca afazie şi hemiplegie prin leziuni în partea opusă focarului epileptogen. e) Crize care survin numai noaptea în somn. f) Focar epileptogen întins, interesînd aria motorie şi a vorbirii la un bolnav fără deficite neurologice. g) Crize de petit mal. h) Bolnavi epileptici cu mari tulburări ale personalităţii, caracterului şi comportamentului deoarece boala se agravează după intervenţia operatorie. În aceeaşi ordine de idei, se exclud bolnavii cu demenţă epileptică. i) Epilepsia generală sau întreţinută de unele boli generale (cardiovasculare, tulburări metabolice, toxicoze, boli endocrine). j) Boli generale care contraindică orice fel de intervenţie chirurgicală.

Criterii electroencefalografice: alterări electroencefalografice difuze, sincrone, bilaterale şi constante; focare electrice eratice, bilaterale, multiple sau independente; existenţa unui ritm delta difuz, bilateral, care traduce o întinsă suferinţă corticală, asociată cu o hidrocefalie internă.

Bolnavii de epilepsie chirurgicală se aleg pe baza a patru criterii: clinic, morfopatologic, electroencefalografic şi radiologic.

Criteriul clinic. Tipul crizelor are o mare importanţă, constituind un indicator al emisferei bolnave şi, uneori, chiar al ariei epileptogene. Dintre crizele indicative pentru localizare reţinem, în ordinea importanţei: 1) epilepsia focală corticală cu crize izolate sau continue; 2) crizele jacksoniene motorii, senzitive sau mixte, urmate de generalizare; 3) crizele de baraj verbal; 4) crizele precedate de halucinaţii auditive sau vizuale; 5) crizele de automatism psihomotor; 6) crizele uncinate. Se înţelege că indicaţiile furnizate de tipul clinic al crizei vor trebui confirmate şi de datele electroencefalografice şi radiologice. În epilepsia temporală la copii indicaţia operatorie trebuie amînată, deoarece pe de o parte există posibilitatea dispariţiei spontane a focarului, iar pe de alta intervenţia precoce poate tulbura dezvoltarea psihică ulterioară. În afară de tipul crizelor, frecvenţa lor, apariţia deficitelor postcritice şi tendinţa la crize subintrante constituie un coeficient în plus la indicaţia operatorie.

Criteriul morfopatologic şi etiologic intervine în deosebirea: epilepsiilor posttraumatice, care au ca substrat lezional fie o cicatrice meningo-cortico-subcorticală, fie o zonă mai mult sau mai puţin circumscrisă de atrofie girală, fie un chist subcortical, comunicînd sau nu cu ventriculul; a epilepsiilor postencefalitice avînd ca substrat lezional o atrofie girală, cu sau fără glioză subcorticală; a epilepsiilor temporale avînd ca substrat morfopatologic o scleroză a complexului amigdalo-hipocampo-ammonian, cu sau fără atrofia cortexului temporal, cu sau fără insule ectopice de allocortex temporal.

Criteriul electroencefalografic este de importanţă covîrşitoare şi numai el poate înclina decizia chirurgului spre operaţie (Crandall şi colab., 1975). Pentru aceasta, alterările electrice trebuie să apară grupate într-un focar delimitat, constant ca localizare, fondul traseului păstrînd un procentaj important din ritmul de bază, iar alterările electrice de tip lezional (ritmul delta și theta) să fie puțin marcate și să nu fie di~~fuze și bila~~terale. Focarul trebuie să se afle într-o zonă abordabilă chirurgical și excizabilă și să nu ocupe zone care, excizate, ar putea duce la invalidarea bolnavului. În cazurile în care aceste alterări electrice apar spontan, investigarea este mult ușurată; în cazurile în care nu se obține de la început o delimitare a focarului electric va trebui să se recurgă la activarea cu substanțe medicamentoase (cardiazol, megimid, baytinal), administrate intravenos. Testul Wada, de injectare intracarotidiană de amytal sodic, dă de puține ori rezultate pozitive la copii, în primul rînd din cauza faptului că aceștia nu cooperează. Înspre vîrsta de 14—15 ani, acest test poate fi folosit de la caz la caz, avînd rolul pe de o parte de a determina emisfera dominantă, iar pe de alta de a suprima temporar activitatea focarului sau a focarelor secundare. Activarea medicamentoasă pune în evidență un focar epileptogen latent, dar trebuie evitate dozele mari pentru a preveni declanșarea unei crize generalizate sau apariția unui focar electric artificial.

Electroencefalogramele efectuate în timpul somnului natural aduc de asemenea date prețioase pentru delimitarea focarului epileptogen. Dintre modificările apărute spontan sau după activare, cele mai importante sînt complexele undă — vîrf de 3 c/s sau vîrfurile ritmice în succesiune continuă sau subcontinuă. În mare, aceste modificări în epilepsiile chirurgicale pot fi grupate în două categorii: a) alterări electrice circumscrise prin cicatrice sau focar cortical; b) alterări electrice în epilepsia lobului temporal. După cum se știe, accidentele electrice nu sînt specifice și numai gruparea lor topografică ne ajută la trierea electroencefalografică a epilepsiilor chirurgicale.

Investigațiile radiologice sînt obligatorii după ce examenele clinic și electroencefalografic au arătat că bolnavul are o leziune epileptogenă chirurgicală, pentru a nu avea surprize din punct de vedere etiologic și pentru a obține unele date suplimentare importante la executarea tehnicilor chirurgicale.

Radiografia simplă a craniului poate arăta lipsa substanței osoase, o veche fractură înfundată, o hiperostoză internă, o eschilă care a pătruns în creier sau și-a păstrat sau nu legătura cu tabla internă, calcificări intracraniene din meningoencefalite, din malformații vasculare sau din tumori cerebrale. În encefalopatiile infantile se întîlnește sindromul radiologic de hemiatrofie a craniului, caracterizat prin turtirea bolții craniene de partea bolnavă, o îngroșare a calotei în hemicraniul bolnav și atrofia etajului mijlociu al bazei craniului.

Pneumoencefalografia arată în epilepsia lobului temporal o hidrocefalie localizată la cornul sfenoidal de partea focarului electric, iar în epilepsiile de convexitate tracțiunea sistemului ventricular de partea cicatricei epileptogene. La acestea se pot adăuga atrofia corticală (circumscrisă sau difuză) și atrofiile cavitare (porencefalia și pseudoporencefalia), care dau indicația operatorie din cauza gliozei pericavitare, care se comportă ca o leziune epileptogenă.

În cazurile în care se hotărăște folosirea metodei stereoelectroencefalografice, obligatoriu trebuie practicată o pneumoencefalografie fracționată pentru delimitarea cisternelor, a spațiilor subarahnoidiene corticale și a pereţilor ventriculului lateral, completată cu o iodoventriculografie necesară evidenţierii formei ventriculului III, a dimensiunilor talamusului şi morfologiei cornului sfenoidal. Aceste date sînt absolut necesare pentru calcularea amplasării structurilor corticosubcorticale, în care vor fi introduşi electrozii pentru înregistrare, excitare sau distrugere.

Angiografia carotidiană este utilă în unele cazuri pentru a pune în evidenţă etiologia angiomatoasă a unor cazuri de epilepsie.

Aspecte chirurgicale

Metodele clinice şi paraclinice permit delimitarea focarului electric bănuit a fi şi cel epileptogen, dar între această delimitare şi actul final, de distrugere a focarului epileptogen, trebuie să se recurgă la electrocorticografie sau la stereoelectroencefalografie după tehnica lui Bancaud şi Talairach (1959, 1965). Înregistrarea simultană a biocurenţilor din aceste zone aduce date suplimentare asupra dinamicii focarului şi, în acelaşi timp, confirmarea definitivă dacă este vorba de un focar primar sau unul transmis; uneori arată şi căile de descărcare epileptogenă. A distruge un focar zis „epileptogen" numai pe baza indicaţiilor date de electroencefalograma clinică aduce riscul lăsării pe loc a adevăratului focar epileptogen.

Indicaţiile furnizate de electrocorticografie pentru localizarea şi delimitarea focarului epileptogen pot fi rezumate astfel (Crandall şi colab., 1975):

a) Înregistrarea unui focar net epileptogen care apare spontan şi corespunde cu alterările de pe electroencefalograma preoperatorie.

b) Punerea în evidenţă pe un fond de alterări electrice, spontane, dar necaracteristice, a unei zone circumscrise care prezintă un prag de excitabilitate scăzut şi fenomene de postdescărcare de lungă durată.

c) Obţinerea unui focar electric cu accidente paroxistice tipice în timpul declanşării unei crize epileptice pe masa de operaţie, focar care corespunde topografic cu zona de manifestări clinice ale crizei declanşate.

Excitările corticale la pacientul treaz constituie o metodă suplimentară de control, înainte de a trece la excizia focarului epileptogen. Cu ajutorul ei se poate verifica dacă manifestările clinice obţinute prin excitarea focarului bănuit corespund cu manifestările clinice ale crizelor spontane. Valoarea electrocorticografiei, la care se adaugă şi avantajul explorării vizuale a leziunilor scoarţei convexitale, este indiscutabilă în formele de epilepsie în care focarul epileptogen este limitat de această zonă. Din păcate, există zone de scoarţă care, fiind situate în regiuni greu accesibile, nu permit o înregistrare electrocorticografică precisă aşa cum, este cazul scoarţei inferomediale a lobului temporal, al scoarţei mediale a emisferei şi al scoarţei lobului orbitar. În afară de aceasta, electrocorticografia singură nu poate tranşa o serie de situaţii care nu pot fi lămurite decît prin metode stereoelectroencefalografice: crizele focalizate fără exteriorizare EEG; anomaliile intercritice bilaterale cu punct de plecare pe faţa internă a emisferelor; descărcările paroxistice de suprafaţă asociate cu focare subcorticale; focarele temporale bilaterale asincrone şi independente; epilepsia parţială difuză; efectele stimulării rinencefalului asupra traseului profund şi de suprafaţă; depistarea unui focar de substanţă cenuşie în substanţa albă a lobului temporal, generator de crize psihomotorii complexe; existenţa unei căi comune de descărcare subcorticală. Pentru aceste motive, se preferă metoda stereoencefalografică deoarece, introducînd prin calcule precise atît în scoarță, cît și în structurile subcorticale un număr destul de mare de electrozi (10—14) cu mai multe contacte (5—10 fiecare), ceea ce permite înregistrări pe derivații multiple, cresc șansele de a determina sediul și morfologia unui focar epileptogen. Aparatura modernă permite comutarea derivațiilor pentru a obține indicații electrografice suplimentare. Motivele amintite diminuează din valoarea electrocorticografiei, dar nu o exclud, putînd fi folosită bine într-un timp ulterior, după ce stereoelectroencefalografia a eliminat existența unui focar profund și a delimitat precis focarul pe suprafață.

Analiza rezultatelor postoperatorii

Cu excepția hemisferectomiei, mortalitatea generală postoperatorie a scăzut sub 1% în celelalte intervenții. Noțiunea de vindecare în epilepsie este apreciată diferit de autori. Unii consideră vindecați bolnavii care după 2—5 ani de la operație nu mai prezintă crize și nu mai fac tratament anticonvulsivant. Alții (Penfield, 1952) socotesc vindecați bolnavii care nu mai prezintă crize postoperator, dar continuă totuși să ia doze mici de anticonvulsivante. Rezultatele funcționale postoperatorii nu pot fi apreciate global, ci trebuie considerate în funcție de factorii etiologici și morfopatologici care au generat epilepsia.

1. **Epilepsia posttraumatică.** Se accentuează faptul că masa cicatriceală este principalul factor epileptogen și că zona de scoarță pericicatriceală, chiar dacă mai arată unele accidente EEG paroxistice după ablația cicatricei, nu constituie un factor epileptogen postoperator, cu condiția, bineînțeles, ca învelișul pial al acestei zone să fie conservat (Rasmussen, 1960). În epilepsia posttraumatică cu cicatrice meningocorticală, vindecările variază între 45 și 60% din cazuri, iar ameliorările între 40 și 55% din cazuri.

2. **Epilepsia temporală.** Dacă lobectomia a fost efectuată corect, vindecările oscilează între 50 și 60% din cazuri, iar ameliorările ating uneori 30%. Trebuie subliniat faptul că, în cazul epilepsiei temporale cu focar bilateral, după lobectomie unilaterală proporția vindecărilor nu depășește 25%. Tulburările psihice în epilepsia temporală, dacă sînt minore, se ameliorează spectacular. Dacă însă preoperator sînt severe, ele rămîn staționare sau chiar se accentuează. De aceea, la copii trebuie stabilită cu foarte multă grijă indicația pentru lobectomie temporală, eventual se amînă un număr de ani în funcție de evoluția crizelor clinice și de aspectul traseelor EEG (Falconer, 1975; Heimburger, 1975). Bolnavii cu epilepsie temporală care au suferit o lobectomie temporală (treimea anterioară pe emisfera dominantă) și care au putut fi urmăriți postoperator timp îndelungat (pînă la 12 ani) în seria lui Blakemore și Falconer (1967) au prezentat unele alterări persistente ale gnoziilor superioare. S-a observat o întîrziere și defecte în capacitatea de a învăța după stimuli verbali și auditivi. Deși reversibilă în timp, această tulburare poate persista 3 sau mai mulți ani (Blakemore și Falconer, 1967). În alte statistici, rezultatele după lobectomie sînt variabile: 37% vindecări și pînă la 60% ameliorări (Stepien și Mempel, 1965); 40% vindecări și 50% ameliorări în seria Clinicii de neuro-

chirurgie din București. În epilepsia temporală cu focar epileptogen unilateral, intervențiile stereotaxice au dat rezultate asemănătoare, prezentînd și avantajul unei tehnici mai ușoare pentru bolnavi, urmate de complicații postoperatorii neînsemnate. Astfel, distrugerea amigdalei și a cornului lui Ammon a dus la dispariția crizelor în 60% din cazuri, iar tulburările psihice au fost ameliorate în 80% din cazuri (Narabayashi și Mizutani, 1970; Ramamurthi și colab., 1970).

3. **Epilepsia din hemiplegia infantilă.** Indicația de vîrstă trebuie limitată între 5 și 15 ani. Sub 5 ani, șocul operator este greu de suportat, iar testele psihometrice nu dau rezultate satisfăcătoare din cauza lipsei de cooperare și traseele EEG nu sînt totdeauna concludente. Gradul hemiplegiei nu are importanță; în schimb, crizele epileptice, tulburările de comportament și caracteriale constituie indicația majoră. Analiza rezultatelor îndepărtate după hemisferectomie este greu de făcut, deoarece intervenția este grevată de o morbiditate tardivă de 38%. Această morbiditate tardivă se explică prin cîteva complicații majore postoperatorii: hemoragia intracraniană (pînă la 30%), hidrocefalia internă cu loculația cornului sfenoidal al ventriculului lateral restant, dezechilibrul hidroelectrolitic, hemosideroza și, cea mai de temut, angajarea emisferei restante cu compresiunea trunchiului cerebral (Mathew și colab., 1970). După Wilson (1970) și Falconer și Wilson (1969), aceste complicații ridică mortalitatea generală postoperatorie pînă la 32%; de aceea este bine ca indicația operatorie să nu depășească 15% din grupul hemiplegiilor infantile cu crize convulsive. Laine și colab. (1969) au publicat o mortalitate de 10%, dar, timpul de urmărire a bolnavilor operați fiind scurt, nu s-a ținut seamă de mortalitatea tardivă. Ca rezultate postoperatorii bune s-au notat pînă la 82% din cazuri dispariția crizelor și pînă la 93% ameliorări psihice și comportamentale (Frugoni și colab., 1966; Obrador, 1966; Falconer și Wilson, 1969; Wilson, 1970). În seria lui Pagni (1967), dispariția crizelor după hemisferectomie a fost notată în 75% din cazuri pentru o durată cuprinsă între 1 și 11 ani de la hemisferectomie, iar ameliorarea coeficientului intelectual în 55% din cazuri. Hemisferectomia a fost încercată și în cazurile care prezentau din punct de vedere EEG, neuroradiologic și psihiatric contradicții, obținîndu-se uneori rezultate satisfăcătoare (David și colab., 1967). Alți autori au obținut rezultate neconcludente în hemisferectomie (Wocjian și Zielinska, 1966).

În Clinica de neurochirurgie din București se preferă, în locul hemisferectomiei clasice, corticotomia lărgită, a cărei întindere este determinată de aspectul electrocorticogramei. Această metodă asigură aceleași rezultate bune postoperator și în plus înlătură cele mai multe dintre complicațiile tardive amintite. În fine, comisurotomia interemisferică a fost propusă ca o alternativă mai avantajoasă a hemisferectomiei în crizele convulsive rebele ale encefalopatiei infantile (Luessenhop, 1970).

4. **Facomatozele.** La epilepsia din cadrul clinic al facomatozelor menționăm pe scurt rezultatele postoperatorii în cîteva serii mai complete. Astfel, în boala Bourneville, în forma ei frustă, cu epilepsie strict focalizată și fără deficite mintale mari, se pot obține ameliorări, deși timpul cît a fost urmărit bolnavul este scurt (Achslogh, 1964). În seria lui Perot și colab. (1966) s-au obținut în 40% din cazuri sistarea crizelor, iar în 60%

reducerea frecvenţei lor. În boala Sturge-Weber însoţită de epilepsie, primele încercări operatorii prin lobectomie împreună cu malformaţia vasculară au dat rezultate slabe (Achslogh, 1964), crizele rărindu-se pentru un timp, după care au reapărut cu frecvenţa iniţială. Pentru aceste motive, Achslogh a recurs la hemisferectomie, după care rezultatele au fost incomparabil mai bune atît în ceea ce priveşte frecvenţa crizelor, cît şi deficitele intelectuale. Acest fapt a dus la recomandarea de a se efectua cît mai precoce după verificarea diagnosticului, chiar înaintea apariţiei crizelor convulsive.

5. **Epilepsia parţială continuă.** În epilepsia de tip Kojevnikov, prin electrocoagularea nucleului ventrolateral al talamusului s-a obţinut sistarea crizelor în 40% din cazuri (Shefer şi Nesterov, 1965).

6. **Epilepsia majoră fără focalizare, epilepsia minoră şi epilepsia mioclonică** reprezintă un grup foarte dificil de definit din punctul de vedere al indicaţiilor operatorii. Eşecul total al terapiei anticonvulsivante şi frecvenţa foarte mare a crizelor au determinat practicarea unor leziuni pe cale stereotaxică în masa nucleilor mediali ai talamusului sau campotomia uni- sau bilaterală (Wycis şi Spiegel, 1969; Jinnai şi Mukawa, 1970; Koshino şi colab., 1975; Bouchard şi colab., 1975). Prin aceste intervenţii s-a obţinut dispariţia crizelor pînă la 85% sau reducerea importantă a frecvenţei lor. Tulburările psihice care apar uneori, în special după campotomie bilaterală, fac discutabile aceste rezultate.

În Clinica de neurochirurgie din Bucureşti, în epilepsia postencefalitică (18 bolnavi) s-au obţinut: o vindecare, 9 ameliorări, 4 bolnavi au rămas staţionar, iar pentru 4 nu există date. În epilepsia sechelară după procese expansive intracraniene operate (13 bolnavi): două vindecări 7 ameliorări, 3 bolnavi au rămas staţionar, iar pentru un caz nu există date În epilepsia sechelară după meningoencefalocel operat, rezultatele operatorii pentru epilepsie sînt bune (10 operaţii, cu 5 vindecări şi 5 ameliorări).

Numărul cazurilor de crize de epilepsie rezolvate cu succes de chirurgie, deşi redus, constituie un bun cîştigat în cercetările viitoare şi un motiv de satisfacţie profesională.

Bibliografie

Achslogh J., Neuro-chirurgie, 1964, **10**, 523.
Bancaud J., Neuro-chirurgie, 1959, **5**, 55.
Bancaud J., Talairach J. et al., *La stéréoencéphalographie dans l'épilepsie*, Masson, Paris, 1965.
Blakemore C. B., Falconer M. A., J. Neurol. Neurosurg. Psychiat., 1967, **30**, 634.
Bouchard G., Kim Y. K., Umbach W., Confin. neurol., 1975, **37**, 232.
Crandall P., Walter R., Walsh R., Confin. neurol., 1975, **37**, 239.
David M., Pradat P., Mikol F., Miribel J., Neuro-chirurgie, 1967, **13**, 399.
Falconer M. A., Confin. neurol., 1975, **37**, 243.
Falconer M. A., Wilson P. J. E., J. Neurosurg., 1969, **30**, 413.
Frugoni P., Terzian H., Benedetti A., Minerva neurochir., 1966, **10**, 340.
Heimburger R. F., Confin. neurol., 1975, **37**, 202.
Jinnai D., Mukawa-Forel J., Confin. neurol., 1970, **32**, 307.
Koshino K., Nakano M., Miki M., Matsumura H., Confin. neurol., 1975, **37**, 223.

Probleme de anestezie și reanimare

Corectarea disfuncțiilor existente în vederea tratamentului operator

În evaluarea dezechilibrelor existente interesează următoarele probleme : vîrsta, antecedentele personale, examenul fizic (dezvoltarea psihomotorie, sistemul musculoscheletic, aparatul respirator, aparatul cardiovascular, aparatul digestiv, aprecierea stării hidroelectrolitice). Cînd copilul nu ridică probleme speciale de reechilibrare, examenele de laborator de rutină efectuate preoperator sînt : hemograma sau Ht, valoarea hemoglobinei, Rx pulmonar, examenul de urină (sumar).

Tratamentul edemului cerebral. În majoritatea cazurilor de leziuni cerebrale neurochirurgicale există edem cerebral care contribuie la mărirea hipertensiunii intracraniene. Pentru reducerea edemului cerebral se utilizează diferiți agenți deshidratanți. O astfel de substanță trebuie să îndeplinească următoarele condiții pentru a fi considerată agent deshidratant activ : să treacă bariera sînge — creier ; să fie excretată rapid și complet de către rinichi ; să nu fie rapid metabolizată ; să nu fie depozitată în țesuturi și să nu fie toxică.

Agenții deshidratanți sînt folosiți uneori ca măsură de temporizare pînă cînd decompresiunea chirurgicală poate fi efectuată, cum este în cazul tumorilor cerebrale însoțite de comă sau al comei apărută după investigații neuroradiologice sub anestezie generală. Terapia deshidratantă este folosită uneori în edemul cerebral care însoțește traumatismele craniocerebrale. Rowbotham și Clarke (1964) recomandă administrarea deshidratantelor numai după ce a fost efectuată explorarea chirurgicală (trepanație sau craniotomie) și s-a exclus prezența unui hematom. Cînd deshidratarea s-a realizat înainte, ea poate accentua sîngerarea și favoriza formarea hematomului sau dacă acesta este deja format îl poate masca.

Dintre diureticele osmotice folosite ca deshidratanți principal este *manitolul* 20%dat în doză de 1,5—2 g/kg corp, în perfuzie lentă, timp de 30—40 minute, pentru a nu crește sîngerarea ; acțiunea lui începe cam după 40 minute de la administrare și durează aproximativ 3 ore. Einspruch și Clark (1965) au arătat că efectul manitolului poate fi crescut prin asociere cu clortiazidă.

Avantajele manitolului față de uree constau în faptul că nu este iritant pentru țesuturi dacă soluția este injectată paravenos ; nu este metabolizat decît în mică măsură ; difuzează încet din sînge în lichidul extracelular ; nu produce „rebound” (sau doar în mică măsură) ; este rapid filtrat de către glomeruli şi nu este absorbit de tubi, fiind îndepărtat din circulaţie împreună cu o mare cantitate de apă.

Există şi o serie de dezavantaje. Administrarea lui duce la o expansiune importantă a volumului sanguin şi produce o diluţie a constituenţilor sîngelului (scăderea Na, proteinelor, Ht, Hb) ; administrarea lui repetată şi restricţia de fluide poate duce, din contră, la hiperosmolaritate plasmatică (hipernatremie), la modificarea distribuţiei compartimentale a apei, iar deshidratarea excesivă poate predispune la complicaţii pulmonare (secreţia traheobronşică devine viscoasă şi greu de eliminat). Cum, de multe ori, deshidratarea este asociată cu terapia steroidă, pentru a minimaliza reacţia creierului la traume, retenţia de Na^+ şi excreţia de K^+ sînt şi mai mari.

Ureea, folosită destul de frecvent ca agent deshidratant, se dă în doze de 1—1,5 g/kg corp, în soluţie de 30% ; acţiunea lui începe cam după 1/2 oră de la administrare şi durează pînă la 4 ore.

Prezintă dezavantajul că este o soluţie hipertonică iritantă, producînd reacţia inflamatorie a peretelui venos sau la locul puncţiei cînd este injectată paravenos ; pătrunde în celule, deci şi în cele cerebrale, şi produce „rebound" ; creşte sîngerarea ; poate produce hemoliză, hemoglobinurie, tromboze venoase ; 60% din uree este reasorbită prin tubii renali şi recirculată de către plasmă.

Contraindicaţiiile deshidratării prin diuretice osmotice sînt : hemoragie intracraniană ; insuficienţă hepatică şi renală ; hipertensiune arterială. În insuficienţa renală acută, care urmează unei perioade de hipotensiune arterială, dacă după umplerea patului vascular diureza nu se reia se poate face proba la manitol, dar nu trebuie insistat dacă nu răspunde favorabil după prima administrare.

Corticosteroizii cei mai indicaţi în tratamentul edemului cerebral sînt dexametazona şi betametazona, care sînt aproximativ de 35 de ori mai potente decît cortizonul, dar fără acţiune asupra mineralcorticoizilor. Doza de administrare este de 0,5—5 mg/zi. Prednisonul şi prednisolonul, derivaţi ai cortizonului şi respectiv hidrocortizonului, dar de 5 ori mai potente decît el în ceea ce priveşte acţiunea pe hormonii glicocorticoizi, au acţiune şi asupra mineralcorticoizilor. Doza de administrare este de 10—100 mg/zi.

Anestezia pentru investigaţii diagnostice

Puncţia lombară necesită rareori anestezie, dar sedarea cu pentobarbital intrarectal sau o uşoară anestezie cu fluothan $+O_2$ pe mască sînt indicate la copiii care opun rezistenţă marcată sau sînt deosebit de emotivi.

La copil, examenele neuroradiologice care necesită anestezie generală sînt : pneumoencefalografia, mielografia, ventriculografia şi angiografia. Anestezia generală face ca pacientul să fie liniştit şi filmele pot fi executate în bune condiţii.

Pneumoencefalografia este rar efectuată la copii sub 1 an. Problemele care se ridică sînt: asigurarea analgeziei (puncţionarea şi pătrunderea aerului în ventriculi fiind dureroasă) şi poziţia şezîndă cu hiperflexie accentuată a capului. O sedare puternică nu este indicată din cauza depresiunii respiratorii pe care o produce. În Clinica de neurochirurgie din Bucureşti se preferă administrarea de ketamină intramuscular, 4—6 mg/kg corp, sau pentobarbital intravenos, 4 mg/kg corp, sau intrarectal, 10 mg/kg corp.

Complicaţia care poate apărea în timpul pneumoencefalografiei este colapsul după injectarea aerului şi modificarea bruscă a poziţiei copilului. Tratamentul colapsului constă în administrarea de neosinefrină, 2—3 mg intramuscular. Se citează cazuri mortale în timpul sau la scurt interval după pneumoencefalografie explicate fie prin angajarea trunchiului cerebral, fie prin embolie gazoasă ca urmare a injectării de aer în sistemul venos (Jacoby şi colab., 1959).

Mielografia poate fi o investigaţie dificilă şi de lungă durată. Folosirea poziţiei declive pentru migrarea substanţei opace şi faptul că manevrele se desfăşoară în întuneric cer asigurarea căilor respiratorii, aşa încît este de preferat anestezia generală cu intubare, de obicei cu fluothan $+N_2O$ şi respiraţie spontană.

Puncţia ventriculară şi ventriculografia sînt practicate în general cu anestezie locală. În Clinica de neurochirurgie din Bucureşti se preferă anestezia generală cu intubare, cu atît mai mult cu cît de cele mai multe ori, acestei investigări îi urmează craniectomia. Inducţia se face cu tiopenthal, intubare după succinilcolină, oxigenare şi anestezie topică a glotei cu xilocaină, menţinerea cu fluothan şi bună oxigenare. Mulţi autori recomandă evitarea N_2O.

Angiografia se practică întotdeauna sub anestezie generală. Folosirea fluothanului în inducţia anesteziei pentru angiografie la copiii cu presiune intracraniană crescută aduce riscul accentuării acestei hipertensiuni. Angiografia carotidiană sau vertebrală este adesea efectuată în scop diagnostic, fără intenţia unei craniectomii imediate; craniul rămînînd închis, creşterea presiunii intracraniene reduce perfuzia cerebrală şi explică uneori deteriorarea neurologică postangiografică. Barker şi colab. (1968) sugerează că la aceşti copii anestezia trebuie să fie limitată numai la $N_2O + O_2$ cu controlul respiraţiei după intubare sub pentothal şi succinilcolină.

Se pare să hiperventilaţia cu presiune intermitent pozitivă reduce fluxul sanguin cerebral prin vasoconstricţia produsă şi îmbunătăţeşte calitatea filmelor, deoarece concentraţia substanţei de contrast în vascularizaţia cerebrală devine mai mare. Samuel şi colab. (1968) recomandă respiraţia controlată în cursul angiografierii copiilor cu tumori, dar ea trebuie evitată la cei cu hemoragie subarahnoidiană şi spasm arteriolar, deoarece vasoconstricţia produsă agravează hipoxia cerebrală. Hiperventilaţia care realizează o $PaCO_2$ de 30—35 mm Hg (frecvenţa respiratorie = 20—24/min) este suficientă pentru îmbunătăţirea calităţii filmelor.

Hipoventilaţia şi hipercapnia, prin vasodilataţia produsă, măresc fluxul sanguin cerebral şi diluţia substanţei de contrast şi au drept rezultat o calitate slabă a radiografiilor. În timpul angiografiei pot apărea modificări cardiocirculatorii şi respiratorii. Brindle şi colab. (1965) au constatat uşoară hipotensiune şi bradicardie la 25% din copiii exploraţi prin angiografie carotidiană şi hipotensiune cu tahicardie la cei exploraţi prin angiografie vertebrală. La copiii cu hemoragie intracraniană, anevrism rupt sau traumatism craniocerebral sever apar frecvent anomalii ale traseului EEG în cursul efectuării angiografiei şi în unele cazuri bradipnee sau apnee. Aceste modificări pot fi explicate prin acţiunea iritantă a substanţei de contrast, în special cînd este folosită în cantităţi mari. Nu trebuie însă uitat că anestezia prost condusă poate explica şi ea în parte aceste tulburări. Agravarea neurologică după angiografie, atunci cînd nu are drept cauză anestezia, poate fi explicată prin spasm sau tromboză provocate de injectarea substanţei de contrast sau prin producerea unei embolii gazoase. Hematomul perivascular masiv de la gît este periculos, în special la copiii mici a căror trahee este uşor compresibilă.

După extubare, copilul prezintă semne de obstrucţie respiratorie, deseori necesitînd reintubare şi puncţionarea şi aspirarea hematomului de la gît. Neuroleptanalgezia are bună indicaţie pentru angiografie. Ketamina, la copil, dă rezultate bune numai dacă chirurgul dovedeşte suficientă abilitate în efectuarea angiografiei pentru a nu necesita o anestezie de lungă durată şi reinjectări repetate.

Anestezia în investigările electroencefalografice. Somnul natural, ca şi cel artificial, produce modificări EEG şi accentuează modificările din epilepsie. La copii, pentru activarea EEG, sînt frecvent folosite hipnoticele cu acţiune de scurtă durată. Uneori, copiii reacţionează la barbiturice prin agitaţie, motiv pentru care se preferă trimeprazina. În timpul anesteziei, EEG înregistrează apariţia undelor rapide (beta) cu frecvenţă de 14—30/s care adesea sînt maxime în regiunea frontală.

Selecţia pacienţilor pentru terapie intensivă

Terapia intensivă din neurochirurgia infantilă se aplică la bolnavii conştienţi sau inconştienţi, care necesită măsuri specializate de menţinere sau corectare a funcţiei respiratorii, cardiocirculatorii, sau celor în come prelungite care ridică problema nutriţiei, dezechilibrelor hidroelectrolitice, tulburărilor trofice tegumentare sau complicaţiilor infecţioase.

Obiectivele şi metodele terapiei intensive *)

Obiectivele terapiei intensive sînt primordiale (de urgenţă imediată) şi secundare (de necesitate şi eficienţă în timp), avînd aspecte atît curative, cît şi profilactice.

Obiective primordiale

A) Menţinerea funcţiei respiratorii în limite normale şi corectarea disfuncţiilor.

---

*) Pentru detalii a se vedea : Gonţea Aurelia (1978), *Probleme de terapie intensivă şi anestezie în neurochirurgie, neurologie şi psihiatrie.*

B) Prevenirea şi tratamentul tulburărilor cardiocirculatorii.

C) Menţinerea echilibrului hidroelectrolitic şi tratamentul dezechilibrelor.

D) Controlul tulburărilor de termoreglare.

E) Combaterea fenomenelor tonigene.

Obiective secundare

Termenul de „secundar" se referă la faptul că aceste obiective trebuie asigurate în timp, după ce au fost efectuate cele primordiale de supravieţuire. Măsurile luate se referă la menţinerea organismului în condiţii optime necesare recuperării lezionale şi mecanismelor compensatorii cerebrale. Ele cuprind : nutriţia şi creşterea rezistenţei organismului ; prevenirea şi tratamentul complicaţiilor infecţioase şi trofice.

Nutriţia copilului. Nevoile metabolice ale copilului sînt de 2—3 ori mai mari decît ale adultului pe unitatea de greutate corporală, datorită existenţei unui nivel metabolic mai mare comparativ cu suprafaţa corporală. În comparaţie cu metabolismul adultului, cel al copilului mic şi al nou-născutului se caracterizează prin : continuă şi importantă retenţie de azot ; necesar crescut de calorii ; relativă ineficienţă a unor căi metabolice interesate în menţinerea homeostaziei nutriţionale. Anemia, hipoproteinemia şi deshidratarea se dezvoltă cu atît mai rapid cu cît copilul este mai mic.

Alimentaţia copilului trebuie să includă 3 componente principale şi anume : surse de energie chimică pentru organism ; substanţe cu rol esenţial în construcţia ţesuturilor ; vitamine şi catalizatori pentru activarea substanţelor enzimatice. În primul an de viaţă, necesarul de calorii este de 120 cal/kg/zi şi descreşte la 40—50 cal/kg/zi la adolescenţă. Explicabil, dacă luăm în considerare faptul că sinteza unui gram de ţesut nou consumă aproximativ 8 calorii (Ashworth şi Waterlow, 1969). Numai cînd nevoile bazale sînt satisfăcute energia poate fi utilizată în procesul de creştere. În afară de nevoile cantitative trebuie ţinut seamă şi de calitatea nutriţiei.

Principala sursă de energie o constituie glucidele şi întreruperea lor pentru 24 de ore duce la arderea proteinelor proprii. Pentru împiedicarea consumului propriu de proteine, Raivio (1969) consideră necesare la copilul sub 6 luni 10 g glucide/kg/zi şi 3 g proteine/kg/zi. La copiii între 6 luni şi 1 an necesarul de proteine este de 2 g/kg/zi, iar la adolescent de 1,5 g proteine/kg/zi şi 6—8 g glucide/kg/zi. Grăsimile trebuie să asigure 4 g/kg/zi la copii mici şi 2 g/kg/zi la adolescent. Acizii graşi nesaturaţi trebuie să constituie 4—5% din valoarea calorică a dietei şi trebuie asigurat aportul de acid linoleic (Sönderhjel şi Hansen, 1963). Vitaminele hidrosolubile (tiamine, riboflavine, piridoxina, niacina, pantotenul şi acidul ascorbic) sînt depleţionate mai rapid din organism decît cele liposolubile (A şi D) şi decît mineralele (Mg, Fe, Cu, Mn, Zn) şi iodul. Deci, vitaminele hidrosolubile pot fi folosite în doze largi, excesul lor fiind eliminat, pe cînd cele liposolubile şi mineralele trebuie administrate numai în cursul nutriţiei parenterale de lungă durată şi atunci cu discernămînt.

Bolnavii neurochirurgicali în stare de comă ridică probleme speciale de nutriţie. Este destul de răspîndită opinia potrivit căreia anumite leziuni diencefalice antrenează tulburări trofice prin hipercatabolism (Arseni şi Oprescu, 1972). Copiii care prezintă pierdere ponderală marcată şi tulburări trofice sînt alimentaţi prin sondă nazogastrică sau parenteral. În cazul alimentaţiei pe sondă în Clinica de neurochirurgie din Bucureşti se foloseşte un şodou care conţine la 1 l de lapte : 50 g unt, 3 gălbenuşe de ou, 100 g zahăr şi 50 g griş (fiecare litru de şodou aduce aproximativ 100 g proteine). Deseori, copiii prezintă intoleranţă la acest şodou, manifestată prin diaree. Dacă şi după tratamentul dispepsiei cu carbonat de calciu, acidopeps, triferment şi zeamă de orez şodoul continuă să fie prost tolerat, formula lui trebuie modificată, reducîndu-se cantitatea de lipide. Uneori, din cauza grişului consistenţa şodoului nu permite să fie administrat pe sondă, pe care o obstruează, şi în acest caz grişul trebuie redus sau scos din formulă. Trebuie ţinut seamă că încercarea de a acoperi nevoile calorice cu şodou expune la pericolul unui aport excesiv de apă (riscant la bolnavii cu edem cerebral). Alimentaţia comatoşilor de lungă durată este o problemă dificilă şi încă nesatisfăcător realizată în mai toate clinicile de specialitate.

Nutriţia parenterală include administrarea de glucoză 10—15% hidrolizate de proteine şi soluţii lipidice. La copiii sub 1 an, hidratarea subcutanată cu soluţie fiziologică normală, în părţi egale cu dextroză, este de cele mai multe ori insuficientă. Injectarea subcutanată poate fi făcută în regiunea antero-laterală sau antero-medială a coapsei sau în suprafaţa scapulară, de fiecare parte putînd fi administraţi 25—30 cm. Grăbirea absorbţiei lichidului de la locul injectării se face prin adăugarea hialuronidazei (100 u. la fiecare 100 ml lichid). Cînd este indicată nutriţia parenterală se preferă calea venoasă, iar dacă trebuie prelungită timp de mai multe zile este necesară introducerea unui cateter prin puncţie percutană sau prin denudarea venei. Obişnuit, denudarea la copil se face la maleola internă, cateterizîndu-se vena safenă. Cînd cateterul nu poate fi introdus din cauza spasticităţii venei, se administrează 0,5—1 ml novocaină 0,5%, care determină dispariţia spasmului în 1—2 minute. La copiii la care nutriţia parenterală de lungă durată nu este necesară, accesul venos, suficient şi stabil, se asigură prin acele cu fluturaş şi cateter. În hidratarea parenterală este importantă menţinerea unui uşor grad de subhidratare, deoarece concentraţia proteinelor plasmatice la copil este mică comparativ cu a adultului, făcîndu-l mai susceptiv la edem, care poate interesa ţesutul cerebral, pulmonar şi subcutanat.

Îngrijirea copiilor după angiografie cerebrală

Se vor aplica toate regulile de urmărire şi îngrijire a bolnavului ca pentru oricare intervenţie.

Tratamentul complicaţiilor, atunci cînd apar, include :

— Intubare sau traheostomie cînd insuficienţa respiratorie prin compresiunea traheei este evidentă (trusa de intubare, cea de traheostomie şi aparatul pentru respiraţie controlată trebuie să fie totdeauna la îndemînă).

— Administrarea de benedryl 25—50 mg i.v. dacă apar reacţii tegumentare alergice la substanţa de contrast.

— Sesizarea chirurgului dacă după angiografie apare hemipareză. Cauza constă de cele mai multe ori în spasm şi ischemie, care cedează după administrarea de papaverină sau infiltraţia ganglionului stelat.

— Cînd edemul cerebral este diagnosticat, terapia de deshidratare şi cortizonul se aplică de comun acord cu chirurgul.

— Tratamentul hematomului la gît fără obstrucţie respiratorie constă în aplicare de pungă de gheaţă pe suprafaţa respectivă.

— Tratamentul edemului glotic constă în aerosoli cu antibiotice, cortizon, vasoconstrictoare şi antibiotice cu cortizon parenteral. Rareori tratamentul medical rămîne ineficace, situaţie în care se impune traheostomia.

Îngrijirea copiilor cu traumatisme craniocerebrale şi pe coloana vertebrală

În aceste cazuri se impun:

— Controlul pulsului, TA şi respiraţiei şi consemnarea în fişa de urmărire a bolnavului la fiecare 15 minute în primele două ore, la 30 minute în următoarele două ore, apoi din 4 în 4 ore dacă ele sînt stabilizate în limite normale. Medicul reanimator va fi anunţat ori de cîte ori TA coboară sau creşte cu 20 mm Hg faţă de normal, pulsul coboară sub 70/minut sau creşte peste 140/minut, iar respiraţia prezintă modificări (bradi- sau tahipnee).

— Controlul rectal al temperaturii la fiecare 4 ore şi instituirea terapiei de răcire cînd se depăşesc 39°C (răcire fizică externă, piramidon, aspirină, algocalmin).

— Asigurarea libertăţii căilor aeriene şi aspirarea secreţiilor cînd este nevoie.

— Administrarea de lichide şi electroliţi după bilanţ şi vitamine C şi B complex în dozele zilnice necesare vîrstei. Administrarea orală este permisă numai la copiii cu reflex de deglutiţie bun, la ceilalţi se face parenteral sau pe sondă nazogastrică.

— Dacă se constată retenţie urinară, sondajul vezical se face din 8 în 8 ore sau se instituie cateterizarea permanentă a vezicii.

— Cateterizarea vezicii sau instituirea sondei permanente la paraplegici, care cer îngrijiri speciale, infecţia urinară fiind una din complicaţiile majore. Perfecta asepsie şi schimbarea sondei la fiecare 2—3 zile.

— Întoarcerea bolnavului din 2 în 2 ore.

— Tratamentul de deshidratare şi administrare de cortizon se indică la constatarea edemului cerebral.

— Antibioticele, preventiv sau curativ, se dau de comun acord cu chirurgul.

— Tratamentul convulsiilor cu xilină i.v., pentothal i.v. sau rectal.

— Analgetice în doze mici.

— La bolnavul trezit din anestezie se va testa motilitatea şi sensibilitatea la fiecare 4 ore, pentru toate membrele.

— Aparatul de control al respiraţiei şi trusa de intubare trebuie să fie totdeauna la îndemînă pentru pacienţii cu intervenţii sau traumatisme ale coloanei cervicale superioare.

Îngrijirea copiilor politraumatizaţi

Uneori, traumatismele craniocerebrale sînt asociate cu traumatisme ale toracelui, abdomenului sau membrelor.

— Ca o regulă generală, intervenţiile chirurgicale vor fi prioritar efectuate pentru traumatismul toracic, apoi pentru cel abdominal.

— Traumatismele membrelor se tratează conservator prin sutura plăgilor, asigurarea hemostazei şi imobilizare în atele. Niciodată nu se tentează ortopedic corecţia chirurgicală atît timp cît bolnavul este în stadiu acut de traumatism craniocerebral.

— În cazul traumatismelor coloanei vertebrale cu semne de compresiune medulară, decompresiunea trebuie făcută în primele ore după traumatism. Dacă semnele de compresiune sînt absente sau minore este indicat tratamentul ortopedic de tracţiune a coloanei.

— Examenul radiologic complet trebuie făcut la internare, cu repetarea radiografiilor la pat. Dacă aceasta nu este posibil, deplasarea va fi făcută numai dacă nu agravează starea bolnavului, cu luarea măsurilor de susţinere a respiraţiei sau a circulaţiei asigurate în cazul apariţiei stopului respirator sau colapsului circulator.

— Măsurile de îngrijire curentă în terapia intensivă sînt cele descrise pentru craniectomizaţi sau bolnavii cu intervenţii pe coloana vertebrală.

Bibliografie

Arseni C., Oprescu I., *Traumatologia cranio-cerebrală*, Edit. medicală, Bucureşti, 1972, p. 446—457.

Ashworth A., Waterlow J. C., Lancet, 1969, **1**, 776.

Barker J., Fitch W., Jennett W. B., McDowall D. G., Brit. J. Anaesth., 1968, **40**, 307.

Brindle G. F., Gilbert R.G.B., McGrath J. J., Anesth. Analg. Curr. Res., 1965, **44**, 565.

Einspruch B. C., Clark K., J. Neurosurg., 1965, **23**, 45.

Gonţea Aurelia (cap. 12, 17, 20.1 şi 21.6) în : *Probleme de terapie intensivă şi anestezie în neurochirurgie, neurologie şi psihiatrie*, sub red. C. Arseni, Edit. didactică şi pedagogică, Bucureşti, 1978.

Jacoby J., Jones J. R., Ziegler J., Claassen L., Garvin J. P., Anesthesiology, 1959, **20**, 336.

Raivio K. O., *Idiopatic neonatal hypoglicemia. A clinical and physiological study*, Thesis, Helsinki, 1969.

Rowbotham G. P., Clarke P.R.R., *Acute injuries of the head*, E. and S. Livingstone, Edinburgh, 1964.

Samuel J. R., Grange-Rosemary A., Hawkins T. D., Anaesthesia, 1968, **23**, 543.

Sönderhjel M. L., Hansen A. E., Pediat. Clin. N. Amer., 1963, **9**, 927.

Reeducarea în neurochirurgia infantilă

Activitatea de reeducare conţine ansamblul de tehnici medicale şi de măsuri sociale menite să redea unor indivizi diminuaţi fiziceşte sau psihic prin boală un maximum de posibilităţi funcţionale, urmărindu-se atît mărirea potenţialului funcţional restant, cît şi ajutarea acestora să se poată adapta la necesităţile vieţii, cu o invaliditate stabilizată (Arseni şi colab., 1972). Copilul infirm motor cerebral este în general recuperabil, dar aceasta depinde de precocitatea, persistenţa, calitatea şi complexitatea factorilor aplicaţi, dintre care cei fizioterapici joacă un rol primordial (Ionescu şi colab., 1969 ; Donoghue, 1970). Recuperarea prin reeducare în centre medicopedagogice sau în familie şi numeroasele metode preconizate constituie astăzi subiecte larg dezbătute şi abia la începutul rezolvării lor. Cum apariţia şi dezvoltarea mişcării şi vorbirii sînt dependente de educaţie, şi pentru restabilirea lor este necesar cam acelaşi drum.

Posibilităţile de recuperare a deficienţelor neuromotorii, depistate sau apărute în copilărie, prezintă un interes particular, mai mult decît la orice altă vîrstă, deoarece în această perioadă, plasticitatea şi posibilităţile supleanţelor funcţionale sînt cele mai mari. Aceasta justifică o terapeutică cît mai precoce. Studiată din acest punct de vedere, recuperarea la sugar şi copilul mic îşi schimbă conţinutul în definiţia ei clasică, înţelegînd prin aceasta de fapt prevenirea instalării sechelelor şi nu numai corectarea acestora odată instalate.

Reeducarea copiilor deficienţi are la bază, în primul rînd, cunoaşterea etapelor critice ale dezvoltării neuropsihice, în care procesul de învăţare dă rezultate optime. Dacă se depăşeşte o anume etapă de vîrstă, recuperarea unor structuri morfologice devenite sechele nu mai poate fi făcută cu uşurinţă şi nici cu aceeaşi eficacitate. Observarea comportamentului copilului, ritmul său de achiziţii şi reacţiile faţă de mediu sînt de asemenea de mare importanţă (Zdanska—Briken şi Dobrzanka, 1972). Evaluarea posibilităţilor mintale la sugari este mai greu de făcut, dar are o deosebită valoare deoarece trebuie stabilit dacă handicapul motor observat face parte dintr-un deficit global al evoluţiei psihomotorii sau dacă evoluţia mintală este satisfăcătoare în ciuda handicapului motor. Este importantă distincţia dintre faza acută şi faza cronică de la debut. Înainte de 5 ani, plasticitatea cerebrală şi posibilităţile supleanţelor funcţionale sînt cele mai mari, justificînd o educaţie terapeutică specializată cît mai precoce.

Un deosebit interes prezintă aprecierea factorilor care afectează dezvoltarea, raportul dintre factorii mediului exterior și dezvoltare, rolul factorilor emoționali, efectul practicii asupra dezvoltării (Bee, 1975; Ambron, 1978; Bruner și Garton, 1978; Fiorentino, 1978; Minifie, 1978; Lipsitt, 1979). La copiii mici, susceptibilitatea deosebită a creierului la traumatisme este în mare măsură compensată prin marea plasticitate a acestuia. Efectele leziunilor unilaterale în mica copilărie tind să fie tranzitorii. Totuși, uneori dacă funcțiile pierdute nu mai pot fi recăpătate există posibilitatea realizării de compensări; recuperarea se bazează pe funcțiile rămase, nu pe cele pierdute (Kinsbourne, 1978). Ameliorarea funcției este determinată în mare măsură de faptul că țesutul lezat reciștigă vitalitatea și, în parte, că alte funcții deservite de părți sănătoase din creier înlocuiesc ceea ce a fost pierdut. Acest mod de recuperare poate fi considerat pentru ameliorarea observată în primele 6 luni după leziune, dar ameliorarea poate fi chiar mai prelungită, sugerînd existența și a altor mecanisme adaptative. Regresiunea deficitului motor în leziunea sistemului nervos periferic este atribuită proceselor de regenerare axonală. În cazul leziunilor centrale, în faza inițială o serie de factori pot explica regresiunea deficitului motor: dispariția edemului cerebral, restabilirea unei mai bune circulații prin supleere vasculară în anumite zone.

Pentru recuperarea motorie tardivă există următoarele ipoteze: 1) o preluare a funcțiilor motorii de către zonele indemne ale emisferei în care se află leziunea; 2) o supleere funcțională parțială din partea emisferei contralaterală celei lezate, existînd și un procent de fibre piramidale încrucișate; 3) o participare a centrilor subcorticali în restabilirea parțială a deficitului motor (Arseni și colab., 1972). Aspectul curativ se adresează stimulării celorlalte funcții nelezate avînd în vedere faptul că sistemul nervos este în perioada de dezvoltare.

În cadrul recuperării, cîteva aspecte necesită o subliniere specială: 1) Evaluarea inițială trebuie îndreptată spre acceptarea copiilor pentru tratament, și nu de respingere a lor; 2) Procesul de recuperare este spontan și încet. La vîrsta copilăriei nu există contraindicații ale reeducării. Tratamentul precoce ajută tendințele spontane de revenire funcțională a organismului. Reeducarea se referă la funcția motorie, deficite neuropsihice, tulburări sfincteriene. Aspectele sînt intricate, iar la copiii mici nu se poate face o separare între recuperarea motorie și cea neuropsihică; 3) În aprecierea traumatismelor craniocerebrale este necesară evaluarea stării anterioare accidentului, deoarece tocmai copiii cu deficite senzoriomotorii sînt mai expuși. Unii copii în absența unor leziuni majore pot prezenta disfuncție cerebrală minimă (Kalverboer și colab., 1978; Inizon, 1978).

Dyon și colab. (1978) au descris un număr de sindroame în raport cu factorii etiologici, pre- sau postnatali: opoziție între infirmitățile cu greutate la naștere a copiilor sub 2 500 g (atingere spastică sau retracția membrelor inferioare, strabism) și infirmitățile cu greutate la naștere peste 2 500 g (atingerea membrelor superioare). Copiii reanimați la naștere au cel mai adesea o atingere marcată a membrelor superioare, tulburări posturale, kinetice și de echilibru. Reanimările după naștere cu durata mai mult de 15 minute antrenează o atingere severă a membrelor superioare și a vorbirii. Reanimările prea scurte sînt adesea asociate cu o tetraplegie. Incompatibilitățile feto-materne sînt cel mai adesea generatoare de atetoză, surditate, paralizie oculară, tulburări de vorbire. Hemiplegiile sînt legate de accidentele postnatale.

În acţiunea de recuperare a copiilor cu deficienţe motorii sau de limbaj, reeducarea trebuie să se facă concomitent atît pe plan motor, cît şi psihic. De aceea, Bénos (1969) utilizează termenul de educaţie psihomotorie. Pentru ca aceasta să fie utilă trebuie asigurate cîteva condiţii. Tratamentul început din faza acută sau subacută a bolii, cît mai precoce, previne instalarea spasticităţii, retracţiilor tendinoase, amiotrofiilor. Diagnosticul timpuriu al leziunii creierului este important pentru copil şi familie, multe din complicaţiile fizice şi psihice putînd fi reduse sau înlăturate dacă părinţii sînt îndrumaţi şi ajutaţi în cursul primului sau primilor ani de viaţă ai copilului. Educatorul trebuie să aibă o pregătire specializată, dar şi înclinaţii pentru această muncă deosebit de dificilă şi care cere indiscutabil multă dăruire de sine. Lecţiile de educaţie psihomotorie trebuie alcătuite pe baza unor principii bine stabilite de gradare progresivă a eforturilor şi performanţelor ce se cer copilului.

Reeducarea mişcării

Din punctul de vedere al posibilităţilor şi al modalităţilor de recuperare este utilă clasificarea tulburărilor motilităţii folosită de Robănescu (1976) : a) boli ale neuronului motor central ; b) boli ale neuronului motor periferic.

Bolile neuronului motor central sînt cunoscute în literatură sub numele de „paralizii spastice'' sau „infirmitate motorie cerebrală'' (IMC). Aceste sechele grupează entităţi etiologice şi clinice variate.

Paralizia cerebrală nu se referă la o anumită boală sau leziune, ci desemnează o categorie eterogenă de copii cu handicap motor. Infirmul motor cerebral pune probleme particulare prin întinderea leziunilor care riscă să antreneze un deficit intelectual mai mult sau mai puţin marcat, căruia i se poate asocia o epilepsie. Psihicul copilului infirm motor este tulburat din motive multiple : dificultăţi în cîştigarea cunoştinţelor, în stabilirea de relaţii umane, nevoi afective particulare de a simţi încrederea familiei şi a anturajului, de a fi luat în consideraţie de camarazi, de persoanele mari, de a primi şi a da afecţiune, de a simţi în jurul lui un cadru stabil şi ferm şi de a se supune la o disciplină personală.

Există numeroase clasificări ale acestor infirmităţi. Cele mai simple sînt cele care le împart după criteriul topografic, în unilaterale şi bilaterale. Pe criteriul formei clinice, dar privind mai ales aspectul terapeutic, Phelps (1953) deosebeşte cinci grupe în funcţie de predominanţa spasticităţii, a rigidităţii, a atetozei, a tremurăturii sau a ataxiei. Din punct de vedere clinic, diferenţa dintre spasticitate şi rigiditate constă în faptul că la tracţiune lentă hipertonia spasticităţii cedează, fie progresiv, fie brusc, în „lamă de briceag'', în timp ce în cazul rigidităţii, hipertonia (în toate sensurile, nu într-un singur sens) cedează în felul în care se îndoaie o ţeavă de plumb, manifestînd fenomenul „roţii dinţate'' şi al plasticităţii ceroase. În toate cazurile simptomele se intrică, spasticitatea se asociază atetozei, mişcările neintenţionate hipotoniei etc.

La reeducarea sugarului sînt de menţionat unele probleme speciale. Diagnosticul precoce este dificil şi în afara cazurilor deosebit de grave rareori poate fi stabilit în primele luni. Dacă totuşi se depistează handicapul motor, copilul are mai multe şanse de reabilitare deoarece : centrii motori nu sînt încă dezvoltaţi (creierul are multă plasticitate, iar funcţiile sale pot fi influenţate mai uşor), iar la această vîrstă copilul rareori prezintă o spasticitate adevărată. Mişcările involuntare apar rar înainte de sfîrşitul celui de-al doilea an ; mişcările normale pot fi deci mai uşor facilitate şi dirijate. Tratamentul precoce poate preveni instalarea contracturilor şi a diformităţilor.

Reeducarea motilităţii cuprinde : fizioterapia, tratamentul educativ şi tratamentul medicamentos. În completarea recuperării biologice intervin cu succes mai multe specialităţi (ortopedia, oftalmologia, otorinolaringologia, pentru refacerea sechelelor şi corectarea deficienţelor senzoriale), care au schimbat complet prognosticul deficienţelor neurologice altădată considerate incurabile.

Tratamentul fizioterapic include balneologia, balneoclimatologia şi respectiv terapia (hidroterapia, termoterapia, băile medicale, terapia prin mişcare, masaj, manuală (chiropractica), pneumoterapia, electroterapia, ultrasunetele, terapia cu lumină, ultraviolete). Masajul este una din cele mai vechi metode de tratament. Mare interes prezintă, de asemenea, terapia prin mişcare : gimnastică şi sport în general.

Robănescu (1976) prezintă rezumativ variatele metode de reeducare neuromotorie care îşi au originea în diverse teorii neurofiziologice. Metoda Kenny pune accent deosebit pe confortul bolnavilor (aşezare, mobilizare, temperatură plăcută, lumină, linişte), cele mai mici abateri de la acestea agravînd spasmul muscular. Metoda Phelps adaugă muzica ritmică, recomandată de Egel (1948), pentru a influenţa mişcările. Metoda Kabat are la bază conceptul că un răspuns maxim va fi obţinut printr-un efort maxim. Metoda Bobath subliniază rolul luptei contra reflexelor de postură patologică. Metoda Temple Fay se ocupă de reeducarea mersului, urmînd căile de dezvoltare a mişcării normale. Metoda Frenkel utilizează în tratamentul ataxiilor locomotorii resturile proprioceptive rămase indemne după boală şi stimuli de altă origine, respectiv orientarea vizuală. Metoda Tardieu de reeducare funcţională foloseşte trecerea de la mişcări pasive la mişcări active, utilizînd şi muzica eventual ca stimul auditiv.

Atunci cînd deficitul motor se instalează la vîrsta de sugar, intervenţia terapeutică precoce prin mişcări dozate progresiv inhibă schemele neurologice arhaice şi favorizează apariţia celor superioare. Acest tratament precoce, intervenind înaintea dezvoltării motilităţii voluntare, previne într-o măsură însemnată instalarea unor grade severe de spasticitate şi atetoză. Exerciţiile repetate împiedică deformaţiile prin mişcări incorecte şi evită lipsa de mobilizare activă a articulaţiilor. Sechelele tardive ale hemiplegiei acute în copilărie pot fi : 1) motorii, 2) de creştere şi dezvoltare, 3) de sensibilitate, 4) tulburări de cîmp vizual ; 5) de vorbire, 6) mişcări posthemiplegice, 7) epilepsie, 8) afectarea inteligenţei, 9) comportament modificat (Bax şi Mitchell, 1962).

Tratamentul fizioterapic introduce un efort de stimulare senzorială şi favorizează dezvoltarea psihomotorie care, la rîndul ei, provoacă iniţiative din partea copilului. Dîndu-i-se copilului posibilitatea de a se mişca şi a-şi folosi membrele cît mai aproape de normal, reeducarea motorie precoce îi lărgeşte cîmpul de explorare, evitîndu-se întîrzierea mintală. Punerea în joc, precoce şi repetată, a musculaturii organismului în ansamblul său ajută copilul să fie conştient de diferite segmente ale corpului, provoacă experienţa proprioceptivă a posturilor normale şi mişcărilor coordonate asigurînd orientarea în spaţiu atît de importantă pentru dezvoltarea psihomotorie corespunzătoare.

Tratamentul urmăreşte să realizeze :

— Schimbarea posturii anormale a copilului.

— Reducerea hipertoniei, spasticităţii sau spasmelor intermitente, astfel încît mişcarea să se facă fără un efort deosebit. Creşterea tonusului muscular la cei cu paralizii flasce, atetozici sau ataxici.

— Dezvoltarea mişcărilor importante (controlul capului, întoarcerea de pe o parte pe alta, şederea, îngenuncherea, staţiunea şi reacţiile de echilibru la balansare, în toate poziţiile şi activităţile).

— Prevenirea contracturilor şi a diformităţilor la copiii mici sau ameliorarea acestora la copiii mari.

— Învăţarea mişcărilor obişnuite activităţilor zilnice.

Succesul reeducării depinde de respectarea unor condiţii (Chipail şi colab., 1969). Astfel, reeducarea nu trebuie să fie dureroasă, dar este necesar să fie activă. Contracţiile musculare prin activare circulatorie duc la diminuarea redorii şi la mărirea amplitudinii mişcării. De asemenea trebuie să fie perseverentă şi completă, urmărindu-se recuperarea funcţiei globale şi în special a gesturilor şi a mişcărilor obişnuite.

O parte însemnată a fizioterapiei ar putea fi privită ca o terapie antistress, deci ca o terapie de adaptare. Orice terapie poate fi aplicată în funcţie de posibilităţile locale. Există proceduri simple care pot fi aplicate oriunde şi fără cheltuieli mari (masaj, mişcări) şi altele mai complicate care pot fi efectuate numai în centre cu aparatură specială. Foarte adesea mijloacele trebuie combinate şi aplicate sub forma unor cure. Fizioterapia este indicată în tratamentul proceselor cronice, dar şi în cele acute sau subacute, în unele cazuri. Cînd se selectează un anume mijloc terapeutic nu trebuie avut în vedere numai scopul terapeutic, ci trebuie evaluate interesul şi capacitatea suferindului. De aceea, la copii accentul trebuie să cadă pe activităţi recreative. Procesul de recuperare fiind gradat, continuitatea proceselor de recuperare trebuie stabilită şi garantată în toate fazele sale, fără întrerupere între diferitele etape ale bolii. Reeducarea stimulează posibilităţile oferite de recuperarea spontană. Optimismul şi încurajarea sînt foarte importante. Factorii individuali au şi ei o mare influenţă.

Este cunoscut că diferitele părţi ale creierului se maturizează în ritmuri diferite. Astfel, aria motorie avansează mai rapid decît ariile senzoriale. Aceste diferenţe există şi în funcţie de copil, de aceea trebuie avut în vedere, întotdeauna nivelul anterior de achiziţii. Illingworth (1967) a introdus conceptul de perioadă „sensibilă", desemnînd perioada particulară în dezvoltare cînd învăţarea, ca răspuns la stimuli adecvaţi, este mai uşoară decît în alte perioade. După aceasta urmează o perioadă critică, în care învăţarea este deosebit de dificilă.

Reeducarea motorie urmăreşte combaterea contracturilor, reeducarea muşchilor şi a forţei musculare, ameliorarea şi restabilirea echilibrului, stimularea potenţialului de mers (Bleck, 1975). În primul rînd trebuie făcută o apreciere a tipului de deficit, notîndu-se gradul deficitului şi progresele realizate zilnic. Reeducarea începe cu exersarea continuă şi ordonată a celor mai simple funcţii. Primul şi cel mai important fapt este asigurarea controlului capului, fiind bine cunoscută importanţa sa pentru şederea ridicată, privirea împrejur sau citirea unei cărţi. Alt fapt important ţine de deprinderea de a întinde braţele şi a le folosi extinse ca suport. Aceste două deprinderi asigură mişcările normale. Se fac mişcări de îndreptare a capului, a gîtului, exersări ale reacţiilor de sprijin ale membrelor. În continuare va fi stimulată cît mai rapid poziţia şezîndă prin mişcări de gimnastică, iar în repaus prin sprijinirea cu perne. Etapele următoare privesc ajutarea reluării deprinderii normale de mişcare, menţinerea posturii şi apoi a echilibrului. Se exersează îndelung mersul şi mişcarea de prehensiune a mîinii. Copiii mai mari pot fi învăţaţi să-şi mişte membrele paralizate cu ajutorul braţului sau piciorului neparalizat.

Un pacient trece prin următoarele faze de recuperare : cînd este inconştient — mişcări pasive ; cînd devine conştient — mişcări pasive şi active în pat, şederea pe marginea patului, şederea pe un scaun, şederea în picioare, mers, activităţi de viaţă zilnică, urcarea scărilor, mers în aer liber. Durata recuperării va fi stabilită de către medic şi poate continua pînă la 6—12 luni.

Din primele zile, chiar dacă pacientul este inconştient, este deosebit de importantă prevenirea contracturilor. Aşezarea în poziţie corectă a membrelor se completează cu igiena lor. Trebuie evitată instalarea poziţiei equine a labei piciorului, iar la membrul superior fixarea braţului în adducţie, cu antebraţul flectat şi în supinaţie. Aşezarea în poziţie corectă a extremităţilor paralizate trebuie combinată cu mişcări delicate ale segmentelor corpului făcute de către doctor, soră sau fizioterapeut, de 2—3 ori pe zi. Şedinţele de kinetoterapie vor fi continuate de un program de mişcări active, în şedinţe scurte şi repetate, pentru a evita oboseala. Se susţine că bolnavii vasculari nu sînt deplasabili în primele trei zile sau în prima săptămînă. Din a doua sau a treia zi, în raport cu starea generală, se pot începe uşoare proceduri fizioterapice, masaj uşor şi mobilizarea membrelor. În următoarele zile tratamentul este mai ales recuperativ, fizioterapic, pe lîngă un tratament de susţinere biologică. Tratamentul modern al hemiplegiei a beneficiat de aplicarea principiilor descrise de Bobath (1959) în noile tehnici ale fizioterapiei.

Dacă pacientul este conştient, începerea exerciţiilor active la membrele neparalizate, pentru evitarea deprivării senzoriale prin imobilizare, este foarte importantă. Importanţa motilităţii active în dezvoltarea deprinderilor senzoriomotorii şi influenţa ei asupra percepţiei au fost demonstrate. Abercrombie (1968) a arătat că deteriorările în funcţia perceptivo-motorie vor avea efecte asupra unui şir larg de alte comportamente, incluzînd o scădere probabilă a inteligenţei : în exprimarea verbală şi în performanţe. Unii autori (Bortner şi Birch, 1962 ; Birch şi Belmont, 1965) au arătat că deficitul motor în paraliziile cerebrale este legat de un defect în integrarea senzoriomotorie. De aceea, în unele cazuri, pentru care învăţarea este mai dificilă, utilizarea unei stimulări mai puternice poate fi eficace. Mişcările pasive, căldura şi stimularea impactului senzorial ajută la limitarea contracturii, în special la un braţ hemiplegic, şi încurajează utilizarea oricărei schiţări de recăpătare a funcţiei voluntare. După Mincin (1970), procedeele fizioterapice ale unei hemiplegii trebuie să urmărească postura corectă în pat încă de la începutul bolii, reluarea precoce a mişcărilor corecte, evitarea totdeauna a manevrelor brutale. Bolnavul trebuie aşezat cît mai confortabil, destins, pentru a reduce pe cît posibil efectele neplăcute ale spasticităţii. Pentru poziţia pe spate este necesară ridicarea trunchiului şi a capului, ridicarea umărului şi a bazinului de partea atinsă. Mincu atrage atenţia asupra contracturii cefei, cauzată fie de reacţii meningiene hemoragice sau hipertonia musculaturii. Flectarea capului, prin apucarea bolnavului de cap, creşte atît tensiunea intracraniană favorizînd o hemoragie, cît şi edemul cerebral cu consecinţe grave. De aceea, în diverse manipulări se cruţă regiunea cervicocraniană şi se foloseşte regiunea interscapulară (deşi este mai greu de manipulat). Membrul superior se aşază depărtat de corp cu palma în sus şi cu un rulou de tifon în palmă pe care sînt încovoiate degetele. Se poate folosi şi poziţia ventrală (la cei fără afecţiuni cardiopulmonare), cu membrele inferioare întinse în lungul corpului, braţele îndepărtate cu mîinile alternativ în sus şi în jos.

Kinetoterapia începe cu mişcări locale pasive, prin mobilizarea fiecărei articulaţii. La început se mobilizează muşchii trunchiului şi ai articulaţiilor mari şi ulterior muşchii articulaţiilor distale. Se urmăreşte succesiv învăţarea corectă a unei mişcări şi apoi se trece la altele. Poziţia convenabilă în pat şi primele mişcări pasive, ca şi masajul au ca scop prevenirea spasticităţii. Primele mişcări sînt de răsturnare prin ducerea înainte a şoldului de o parte şi alta, apoi a bazinului, a trunchiului şi ulterior a capului. Urmează mişcările proximale ale braţelor. Se favorizează poziţia şezîndă prin tracţiuni de amîndouă mîinile, solicitînd treptat rezistenţa pacientului. Această mişcare favorizează şi mişcările membrului paretic. Mobilizînd articulaţiile intermediare (genunchi, coate) se va urmări o bună contracţie a cvadricepsului prin mişcări de flexie şi extensie, iar la membrele superioare se va favoriza supinaţia prin mişcări de rotaţie, ajutînd astfel şi deschiderea mîinii. Urmează mişcările pumnului, gleznei, mîinii şi piciorului. Mişcările se fac bilateral, insistînd de partea bolnavă. Mişcările degetelor rămîn în secundar, urmărind mai mult apucarea unui obiect. Se evită trecerea bruscă la ortostatism. Aceasta se face numai după ce celelalte etape de mişcări au fost realizate. Poziţia ortostatică se încearcă după realizarea poziţiei şezînde. Mersul începe cu membrul sănătos. Deprinderea de a sta în picioare şi a merge sînt achiziţii mai primitive decît precizia în utilizarea mîinii şi, de aceea, din primele săptămîni pot fi făcute încercări pentru a stimula ortostaţiunea la piciorul hemiplegic şi mersul (Hurwitz şi Adams, 1972). Mişcările sînt favorizate de masajul manual. Dintre tulburările majore care dau deficienţe motorii grave în copilărie se menţionează în mod special spina bifida chistica (Swinyard, 1978).

Copiii care prezintă spina bifida chistica, din punctul de vedere al posibilităţilor de recuperare, se pot împărţi în două grupe: 1) copii care au fie o paralizie totală de la mijloc în jos sau la care funcţia musculară sub acest nivel nu este controlabilă de către bolnavi (aceştia sînt insensibili atît în privinţa pielii, cît şi a poziţiei membrelor); 2) copii care au unii muşchi voluntari eficace în membrele inferioare (de obicei flexorii şoldurilor, extensorii sînt absenţi). Pierderea sensibilităţii este localizată mai jos decît la prima grupă şi muşchii voluntari dau unele informaţii de feed-back în privinţa poziţiei. Prognosticul este bun. S-au realizat diferite proteze mecanice de mers (Lorber, 1971 ; Rose şi Henshaw, 1972). Principiul acestui tip de proteze a fost utilizat anterior în amelie. Ele se utilizează la copii cu un grad înalt de paralizie, permiţînd acestora nu numai să stea în poziţie ridicată, dar şi să se deplaseze cu mîinile libere.

Tratamentul educativ este de mare importanţă. Copiii cu sechele motorii de hemiplegie prezintă uneori o dificultate deosebită pentru scris şi în executarea unor gesturi uzuale. Copilul trebuie încadrat potrivit diagnosticului şi gradului de dezvoltare, într-un regim de viaţă adecvat ; se va folosi un material educativ individualizat şi se va evita transferul de la un educator la altul (Toncescu şi colab., 1969). Programul începe tot cu formele de activitate cele mai simple ; copilul este învăţat să se îngrijească singur, să se alimenteze, să se îmbrace. Mai tîrziu aceşti copii sînt transferaţi în şcoli speciale. Rusescu şi Popescu (1959) au arătat că educaţia este mijlocul terapeutic cel mai important în encefalopatiile cronice infantile, ţinînd seama de diferitele stadii de dezvoltare psihomotorie a copiilor. Ea poate fi făcută în familie sau instituţii speciale în care persoane competente se ocupă îndeaproape de aceşti copii. Este necesară îmbinarea procesului instructiv educativ şi recuperarea biologică.

Terapia medicamentoasă constă în medicaţia anticonvulsivantă, tranchilizantă, neuroplegică şi biostimulatoare şi este de o importanţă deosebită în stadiul postacut şi cît mai precoce al leziunilor meningocerebrale. La al VIII-lea Congres Internaţional de pediatrie de la Copenhaga din 1956, Kundratiz (Viena) a insistat asupra ideii că numărul crescut al copiilor cu leziuni meningocerebrale impune pediatrilor o atitudine terapeutică din ce în ce mai promptă pentru a preveni sau a reduce gravitatea sechelelor neuropsihice. La noi, Popa şi Bîlea (1958) arată că pentru combaterea hiperpermeabilităţii vasculare, a edemului şi a microhemoragiilor, corticoizii constituie unul dintre cele mai eficiente mijloace de care dispunem, alături de compuşii butazolidinei. Autorii insistă asupra necesităţii ca pediatrul sau neonatologul să sesizeze cît mai de timpuriu atingerea meningonevraxială şi să instituie tratamentul imediat, chiar în faza vasculoexsudativă primitivă a leziunilor. Tratamentul corticoterapic, asociat cu deconectarea chimică şi medicaţia de stimulare vitaminică aplicată în stadiul postacut şi cît mai precoce sub control EEG conduc la ameliorarea sau chiar la dispariţia sechelelor clinice sau a dereglărilor traseelor EEG.

În faza cronică a encefalopatiilor infantile nici un medicament nu prezintă o mare valoare (Rusescu şi Popescu, 1959). Medicamentele utilizate — acid glutamic, lecitină, meclofenoxat, vitaminele B_1, B_6, B_{12}, extracte tiroidiene, hormoni sexuali, acid adenozintrifosforic, diverse calmante etc. — au efecte trecătoare şi de aceea nu pot înlocui metodele de terapie expuse. Deseori, pacienţii acuză dureri în membrele paretice. În acest caz se pot face aplicări locale calde şi se pot administra anabolizanţi. Pentru hipertonie se pot recomanda miorelaxante.

În reeducare, concomitent cu tratamentul kinetoterapic, este necesară, în unele cazuri, educarea ortofonică, chiar în perioada anterioară apariţiei limbajului. Orice copil care prezintă tulburări de deglutiţie, spasme respiratorii sau bucofaringiene, o mobilitate defectuoasă a limbii şi a buzelor, sialoree etc. este aproape sigur că va avea ulterior tulburări de limbaj. Sarcina ortofonistului va consta în prepararea apariției limbajului, regularizînd motricitatea bucofaringiană (controlul și educația deglutiției, a mișcărilor limbii și buzelor, instalarea masticației).

Reeducarea vorbirii

În neurochirurgie, tulburarea vorbirii este reprezentată de afazia dobîndită, care la copil este caracterizată prin reducerea activităților expresive și evoluție spontan regresivă. La copiii mai mari unde se întîlnesc forme apropiate de cele ale adulților, tulburările au mai puțin această evoluție favorabilă. Mișcările și masajul membrelor paretice favorizează evoluția regresivă a afaziei.

Terapia vorbirii în afazie poate fi realizată de oricare din persoanele care se ocupă cu recuperarea. În primele stadii ale bolii, primul scop este stabilirea unui contact emoțional cu copilul. Stimulările verbale pot fi făcute în timpul programelor practice de mobilizare zilnică. Este recomandabil să se înceapă cu exerciții scurte, care să fie repetate des (de 2—3 ori pe zi), apoi cînd se pot concentra asupra unui subiect se pot începe tratamente sistematice logopedice. Tratamentul poate dura săptămîni sau luni. Mișcarea nu este indispensabilă pentru învățarea limbajului, dar ea este o cale majoră de a asigura și păstra motivarea, interesul și scopul care asigură succesul. De aceea, programele de educare compensatorie pentru copii deficienți utilizează mult mișcarea. Este binecunoscut că toți copiii normali își acompaniază activitățile cu vorbire „egocentrică”, care îi ajută în orientare și înțelegere (Vigotsky, 1962). Rezultatele cele mai bune se obțin cînd copilul încearcă să lege cuvintele de propriile sale mișcări. Există și un rol invers, al limbajului asupra rafinamentului și controlului motilității (Luria, 1961). Piaget (1959) arată că limbajul nu trebuie să devină un substituent al acțiunii.

Pentru dezvoltarea limbajului se pot folosi constant o serie de elemente, pe lîngă ședințele de fizioterapie (Levitt și Miller, 1973) : 1) instrucții, explicații și cuvinte, folosite în asociere cu mișcarea ; 2) învățarea numelor părților corpului, direcția mișcării și locul unde se găsește copilul în spațiu ; 3) materiale de joc și activități anume pentru a motiva mișcarea ; 4) situații speciale, ca potrivirea de noi pantofi, un scaun nou sau noi piese de echipament care provoacă o conversație. Toate cunoștințele verbale trebuie încurajate. Accentul pe mișcare, mai degrabă decît pe verbalizare, cîntece de acțiune, numărare ritmică, împreună cu folosirea grupurilor de copii, previn concentrarea atenției asupra vorbirii sau individului și încurajează vorbirea spontană (Miller, 1972). Prin mișcare, copilul explorează mediul înconjurător, ceea ce implică experiențe senzoriomotorii care vor contribui la dezvoltarea vorbirii. Reeducarea se face prin exercițiu, prin învățare cu ajutorul voinței copilului, urmînd aceleași trepte ale achiziției limbajului la copilul normal. Pentru reeducarea vorbirii trebuie să se cunoască posibilitățile fizice ale copilului, în toate stadiile dezvoltării lui. Astfel, să nu i se ofere jucării sau obiecte pe care să nu le poată mînui, să nu se aștepte de la el să folosească vreo deprindere motorie peste nivelul lui de dezvoltare, ceea ce l-ar dezamăgi.

Următoarele comportamente motorii sînt în mod particular importante și pot fi îmbunătățite în cadrul programului de reeducare : controlul capului, aşezarea în şezut şi ridicat. O mare parte din comunicarea copilului are loc în timp ce el este în postură ridicată. La un copil cu paralizie cerebrală pot exista reflexe anormale, care interferă cu abilitatea lui de a-şi controla capul, aşezarea în şezut sau ridicat şi utilizarea mîinilor în timpul terapiei vorbirii (Bobath K., 1971). Cel mai important este să se observe care aspect al limbajului este deteriorat şi care metode de comunicare ar putea fi cele mai bune pentru a se corecta acesta. De exemplu, utilizarea mimicii în locul cuvintelor la copiii mari care au şi tulburări de înţelegere. Mulţi copii cu afazie expresivă severă, dar înţelegerea intactă, vor fi mai puţin handicapaţi în cîştigarea independenţei decît cei cu înţelegere redusă. Nu este sigur dacă cele mai bune eforturi ale logopezilor realizează mai mult decît *medicatrix naturae.*

Marks şi colab. (1957) consideră că afazia expresivă poate fi mai bine ajutată. Alţi autori au afirmat că rezultatele după terapia de reeducare a vorbirii nu au fost mai bune decît cele obţinute prin recuperarea spontană singură (Godfrey şi Douglas, 1959), considerînd că recuperarea limbajului este fiziologică spontană mai degrabă decît reînvăţată (Lenneberg, 1967; Sarno şi colab., 1970).

Indiferent de rapiditatea reeducării vorbirii exerciţiile trebuie efectuate cît mai corect şi timp mai îndelungat. Nu trebuie uitat însă că cei cu leziuni cerebrale obosesc repede şi posibilitatea lor de a-şi concentra atenţia scade rapid, cu atît mai mult cu cît la cei mici aceasta este foarte labilă şi în condiţii normale. După traumatisme apar frecvent tulburări de memorie. De aceea, trebuie să se vorbească în faţa copilului pentru ca acesta să urmărească mişcările buzelor. Exerciţiile nu trebuie să aibă caracter de constrîngere deoarece aceşti copii prezintă şi tulburări afective. La copiii mari trebuie exersate concomitent lexia şi grafia (prima etapă fiind cea de copiere). Reeducarea generală a personalităţii copilului şi a vorbirii trebuie să se facă în condiţii fireşti, nu prin artificializarea relaţiilor şi a împrejurărilor, efectul fiind mai sigur. Trebuie favorizată reapariţia unei vorbiri cursive, corectă din punct de vedere gramatical, bogată în expresii. Trebuie evitată surmenarea copilului, oboseala, tensiunea nervoasă, emoţiile puternice.

Apraxiile

La copiii mici se întîlnesc frecvent tulburări de mînuire a obiectelor, care nu pot fi considerate ca apraxii, ci mai degrabă ca dispraxii. Apraxia este însoţită frecvent de tulburări de tip afazic. La adult, apraxia are un loc particular alături de afazii şi agnozii. La copii, dezvoltarea limbajului şi cea intelectuală fiind la început, aceste tulburări ale funcţiilor simbolice nu sînt încă bine conturate. După cum arată Piaget (1960), activitatea praxică constă din sisteme de mişcări. Praxia este dobîndită. Este rezultatul unei dezvoltări, de aceea la copiii mici tabloul ei clinic nu este bine conturat. Apraxiile pot fi sau nu însoţite de tulburări neurologice minore (de exemplu : hipotonie, pareze).

Apraxii mai frecvente care pot fi întîlnite la copiii cu intelect bun sînt : apraxia de îmbrăcare, apraxia mersului, constructivă, verbală. Copiii prezintă o lipsă a coordonării sau un deficit în acţiunile utilitare elementare. Într-o grupă de copii pot fi observaţi cei dispraxici prin dificultatea la : îmbrăcare (mai ales încheiatul nasturilor, legarea cordonului sau a şiretului), în executarea mișcărilor de gimnastică (și coborîrea scărilor), repetarea poeziilor, efectuarea de desene, de construcții simple.

Dispraxiile copiilor se pot corecta. Prin activitatea de grup, prin numeroase repetări, performanțele se ameliorează. Acțiunile acompaniate de muzică sînt stimulatorii. Tulburările de vorbire mai frecvente : bîlbîiala, tulburările de pronunțare a cuvintelor pot fi legate de apraxia verbală (dificultăți de execuție). Repetarea frecventă, în ritm lent, calm, corectează performanțele.

Reeducarea sfincterelor

În tratamentul enurezisului, influența părinților asupra organizării sfincteriene a copilului sau, mai general, pe planul dezvoltării afective a lui este foarte mare. Atitudinile nevrotice ale părinților joacă un rol defavorabil în stabilirea controlului sfincterian. Complexitatea patogenică a enurezisului a determinat multiple terapeutici. S-au luat în considerare pe rînd : incapacitatea de reținere fie prin hipertonie vezicală (tratată cu compuși de beladonă), fie prin atonie vezicală (tratată cu efedrină, stricnină), fie prin insuficiența capacității vezicale (tratată prin restricția lichidelor). Apoi s-a avut în vedere dificultatea reglării controlului, care poate fi ameliorat prin educarea micțiunilor diurne, trezirii nocturne, modificarea profunzimii somnului pentru ca copilul să se poată trezi dacă presiunea vezicală este prea ridicată. Rezultatele acestor tratamente au fost variabile. În enurezis există o tulburare a controlului micțional care necesită tratament, dar care trebuie individualizat. În unele cazuri este necesară psihoterapia, care atît în enurezis, cît și în encoprezis trebuie să asigure echilibrul afectiv, cruțarea psihică față de toți factorii externi care traumatizează copilul, un climat afectiv constant și echilibrat. În toate cazurile, educația sfincteriană are influența cea mai mare.

În tulburările vezicosfincteriene care apar după traumatisme, mielite, spina bifida etc., există pericolul de infecție prin cateterizare. De aceea, în faza acută se poate încerca drenarea vezicii prin presiune manuală suprapubiană; la copiii mici unii autori recomandă puncție vezicală suprapubiană. Dacă după evacuarea vezicii nu se produce reflexul de micțiune nici după 24 de ore, se recomandă cateterism intermitent. În faza cronică, problema drenajului este mai complicată din cauza instalării incontinenței și a posibilităților continue de infecție. În această fază se urmărește golirea vezicii urinare și reinstalarea unui control voluntar al micțiunii (reflex condiționat de micțiune, gimnastică medicală).

Evoluție

În aprecierea rezultatelor reeducării trebuie avut în vedere că scopul tratamentului este nu numai menținerea vieții, ci a unei vieți independente (Lahey și Kazdin, 1977). Prognosticul este legat de vîrsta copiilor, întinderea leziunilor, precocitatea tratamentului, particularitățile de teren ale fiecărui copil în parte. În general este legat de aprecierea atentă a tuturor factorilor medicali, la care se adaugă contribuția familiei și a personalului de îngrijire. Este important să se cunoască dacă la un copil o activitate este pe cale să înceapă și în acest sens ar putea fi dezvoltată prin mai multă practică, în timp ce absența ei totală indică necesitatea unui tratament special. Pentru combaterea dizabilităților în dezvoltarea copiilor intervin: educatori, psihologi, psihiatri (Feingold și Bank, 1978; Kretchmer, 1978; Wolman, 1978; Broman, 1978).

Pentru a obține cooperarea părinților, unul sau mai mulți membri ai familiei trebuie informați asupra prognosticului și scopului tratamentului, despre resursele medicale și educaționale de care vor depinde în diferite stadii ale creșterii copilului (Richards și Intosh, 1973; Arnold, 1977; Schain, 1977). Copilul trebuie să fie interesat și stimulat în exerciții, deoarece nici o recuperare nu este posibilă fără o cooperare activă (Rosen și colab., 1977). Evoluția copilului depinde foarte mult de familie și de situația de acasă (Antal, 1972; Coroi, 1979). Reacțiile părinților față de boala copilului sînt complexe și diferă nu numai de la o familie la alta, ci și în interiorul aceleiași familii. Adesea sînt disproporționate și inadecvate în raport cu gravitatea bolii. Evoluția reacțiilor familiale poate fi clasată succesiv în: o perioadă de șoc inițial, o perioadă de luptă contra bolii și, în sfîrșit, o perioadă prelungită de reorganizare și acceptare. Părinții sînt cei care trebuie să participe activ și inteligent în tratament. De aceea, ei trebuie să învețe cum să se comporte și să manipuleze copilul deficient acasă, cînd tratamentul trebuie continuat și reîntărit. În acțiunea de reeducare a copiilor deficienți o deosebită importanță prezintă conexiunea intimă dintre procesele senzoriale și cele motorii (Josselyn, 1978; Morrison și colab., 1978). Pentru stimulare, televiziunea are un rol foarte important, dar folosită în exces duce la suprasolicitare (McDavid și Garwood, 1978)

O împărțire rigidă între terapia vorbirii și fizioterapie poate lipsi copilul de o experiență valoroasă și să întîrzie dezvoltarea. Pentru a realiza dezvoltarea optimă a copilului, terapia ocupațională, educația, grija socială și psihologică trebuie să formeze părți dintr-un program integral (Levitt și Miller, 1973). Niciodată nu se va reuși corectarea unui deficit motor sau de limbaj la copil atît timp cît educatorul nu va cîștiga în primul rînd prietenia copilului, fie acesta chiar un sugar de cîteva luni. Ambianța plăcută, caldă, culorile vii, atrăgătoare, manevrele blînde stimulează interesul copilului, constituind unul din factorii care contribuie la îmbunătățirea performanțelor. Izolarea prelungită (deprivarea motorie) duce la degradarea performanțelor la teste motorii perceptive (Mery, 1978).

Terapia prin joc

Necesitățile legate de dificultățile de educație și comportament au dus la investigații asupra jocului ca instrument în tehnicile educative, de învățare sau terapeutice (Decroly și colab., 1978; Routledge, 1978). Rezultatele terapeutice medicamentoase fiind discutabile în sindromul de leziune cerebrală minimă, care generează cel mai frecvent tulburări de acomodare (comportament anxios, nervos, agitat — forme fruste), sînt în general de preferat tehnicile psihologice de terapie prin joc, care oferă variate posibilități practice, utile și la îndemîna oricui. Reactualizarea acelor teorii care le preconizează conduce către un alt aspect al medicinii moderne: „școala părinților" (pentru cunoașterea etapelor de dezvoltare a copilului și a rolului mamei, al tatălui și al colectivității). Un aspect particular este jocul de grup, favorizat de sporturi sau obiecte și activități reale (stabilesc regulile grupului, acțiuni similare: imitative sau independente). Jocul copiilor cu întîrziere neuropsihică este mai puțin activ, fără reguli complicate, tipic copiilor mai mici. Colectivitatea îi stimulează pe acești copii (Phemister și colab., 1978).

Jocurile sînt manifestări naturale ale vieții sociale și fiziologice ale copiilor și tineretului. Cele mai multe sînt tradiționale — moștenite din generație în generație; forma lor este influențată de împrejurări de viață și de mediu, imitînd, în primul rînd, procesele de luptă și muncă. Ele au o considerabilă valoare din punct de vedere științific și educativ (Kirițescu, 1964). Jocurile tradiționale populare au caracter atletic sau dansuri. După manifestările fizice de mișcare se deosebesc: grupa jocurilor de alergare „de-a baba oarba", „leapșa", „de-a v-ați ascunselea", „leapșa pe ouate", „șotronul"; grupa jocurilor de sărituri: „capra"; grupa întrecerilor de trîntă; grupa jocurilor de aruncare: „oina", „țurca"; grupa jocurilor de îndemînare: „bîza", „fripta", „jocul cu zmeul"; grupa jocurilor de iarnă: săniuța pe derdeluș. Jucării lucrate de copii: morișca, praștia, sfîrleaza, arcul etc. Folosul lor este că deprind pe copii cu atenția, observația, educația simțurilor, dexteritatea manuală și le dă bucuria creației. Exercițiile în aer liber sînt mai avantajoase din punctul de vedere al sănătății față de cel în săli închise, pline de praf.

La dezvoltarea funcțională contribuie și o stimulează și cura heliomarină, excursiile.

„Față de recuperarea în neurochirurgie trebuie să avem același punct de vedere ca și pentru neurochirurgia însăși, adică de seriozitate și nu de improvizație. Medicii practicieni trebuie să știe că în această activitate, calitățile tehnice nu pot suplini lipsa celor umane, dar și că omul singur este dezarmat fără o tehnică corespunzătoare" (Arseni și colab., 1972).

Locul acordat de televiziune, radio și presă în difuzarea programelor de informații destinate, direct sau indirect, copilului este în continuă creștere. Cu ocazia Anului Internațional al Copilului, în care activitățile de informare asupra copilului au o importanță neegalată pînă în prezent, revista Centrului Internațional al Copilului „Courrier" (nr. 2/79) a prezentat lucrări originale și bibliografia actuală referitoare la copil și mijloacele de comunicare Mass media. Programele se referă la dezvoltarea normală a copilului, relațiile cu familia, colectivitatea, societatea, copilul „special" și îngrijirea handicapatului neuropsihic.

Bibliografie

Abercrombie M.J.L., Develop. Med. Child. Neurol., 1968, **10**, 206.

Ambron S.R., *Child development*, ed. a 2-a, Holt-Saunders Publishers, Eastbourne, Sussex, 1978.

Antal A., Pediatria, 1972, **5**, 439.

Arnold L.E., *Helping parents help their children*, Brunner &, Mazel Publishers, New York, 1977.

Arseni C., Bălăceanu C., Oprescu I., Roșianu C., Voinescu I., Maretsis M. Popescu F., Bazilescu I., Panoza Gh., Popescu P., Neurologie, Psihiatrie, Neurochirurgie, 1972, **17**, 527.

Bax M., Mitchell R., *Acute hemiplegia in childhood*, William Heinemann Medical Books, Londra, 1962.

Bee H., *The developing child*, Harper & Row Publ., New York, Londra, 1975.

Bénos J., *L'enfance inadaptée et l'éducation psiho-motrice*, Maloine, Paris, 1969.

Birch H.G., Belmont I., Develop. Med. Child. Neurol., 1965, **7**, 135.

Bleck E., Develop. Med. Child. Neurol., 1975, **1**, 18.

Bobath B., Physiotherapy, 1959, **45**, 279; 1971, **57**, 526.

Bobath K., Physiotherapy, 1971, **57**, 515.

Bortner M., Birch H.G., J. nerv. ment. Dis., 1962, **134**, 103.

Broman B.L., *The early years in childhood education*, Rand Mc. Nally College Publishing Co., Chicago, 1978.

Bruner J.S., Garton A., *Human growth and development*, Oxford University Press, Clarendon Press, 1978.

Chipail A., Burdea M., Bărbuță R., *Recuperarea copilului deficient neuro-psiho-motor*, în Congresul național al II-lea de pediatrie, București, 1969, p. 304.

Coroi V., Pediatria, 1979, **1**, 47.

Deciu L., *Recuperarea sugarilor și copiilor mici deficienți neuropsihic*, teză de doctorat, I.M.F., București, 1977.

Deciu L., Pediatria, 1977, **2**, 137; 1979, **1**, 53.

Decroly M., *Imitation à l'activité intellectuelle et motrice par les jeux éducatifs*, Delachaux & Niestlé, Paris, 1978.

Donoghue E., Develop. Med. Child. Neurol., 1970, **12**, 781.

Dyon F., Arch. Franc., Pédiat., 1978, **35**, 595.

Egel P., *Techniques of treatment for cerebral palsy child*, C.V. Mobsy Comp., St. Louis, 1948.

Evans E.D., Mc. Candless B.R., *Children and youth. Psychosocial development*, ed. a 2-a, Hoft, Rinehart, Winston, New York, Chicago, San Francisco, Dallas, Montreal, Toronto, 1978.

Godfrey C.M., Douglas E., Canad. med. Ass. J., 1959, **80**, 618.

Feingold B.A., Bank C.L., *Developmental disabilities of early childhood*, Ch. C. Thomas Publishers, Springfield Ill., 1978.

Fiorentino M.R., *Normal and abnormal development*, Ch. C. Thomas Publishers, 1978.

Hurwitz L.J., Adams G.F., Brit. med. J., 1972, **1**, 94.

Illingworth R.S., *The development of the infant and young child normal and abnormal*, E. and S. Livingstone, Edinbourgh, 1967.

Ionescu T., Cobilanschi A., Cobilanschi D., Blassian R., *Bazele științifice ale organizării acțiunii de recuperare a copiilor infirmi motori*, în Congresul național al II-lea de pediatrie, București, 1969, p. 377.

Inizan A., Tastayre R., *Les enfants dits débiles*, Les Editions ESF, Paris, 1978.

Josselyn I.M., *Psychosocial development of children*, ed. a 2-a, Family Service Association of America, New York, 1978.

Kalverboer A.F., van Praag H.M., Mendlewicz J., *Minimal brain dysfunction: fact or fiction*, S. Kraeger, Basel, München, Paris, Londra, New York, Sydney, 1978.

Kinsbourne M., *Asymmetrical function of the brain*, Cambridge University Press, Cambridge, Londra, New York, Melbourne, 1978.

Kirițescu C., *Palestrica*, Editura Uniunii de cultură fizică și sport, București, 1964.

Kretchmer R.R., Kretschmer L.W., *Language development and intervention with the hearing impaired*, University Press, Baltimore, 1978.

Lahey B.B., Kazdin A.E., *Advances in clinical child psychology*, Plenum Press, New York, Londra, 1977.

Lenneberg E.H., *Biological foundation of language*, Wiley, New York, 1967.

Levitt W., Miller C., Develop. Med. Child. Neurol., 1973, **15**, 118.

Lorber J., Develop. Med. Child. Neurol., 1971, **13**, 279.

Luria A.R., *The role of speech in the regulation of normal and abnormal behaviour*, J. Tizard, New York, 1961.

Lipsitt L.P., Reese H.W., *Child development*, Scott & Foresman Co., Glenview (Ill.), 1979.

Marks M., Taylor M., Rusk H.A., Neurology, 1957, **7**, 837.

McDavid J.W., Garwood S.G., *Understanding children*, D.C. Heath and Co., Lexington, Toronto, 1978.

Mery J., *Pédagogie curative scolaire et psychanalyse*, Les Editions ESF, 1978.

Miller C.J., Brit. J. Disord. Commun., 1972, **7**, 1 976.

Mincin E., Viața medicală, 1970, **19**, 891.

Minifie F.D., Lloyd L.L., *Communicative and cognitive abilities. Early behavioral assessment*, University Park Press, Baltimore, 1978.

Morrison D., Pothier P., Horr K., *Sensory-motor dysfunction and therapy in infancy and early childhood*, Ch. C. Thomas Publishers, Springfield, (Ill.), 1978.

C. ARSENI, LENKE HORVATH, A.V. CIUREA,
Patologie neurochirurgicală infantilă (Infantile Neurosurgical Pathology),
Editura Academiei, Bucureşti, 1980, 878 p.

Contents

Preface . . . 9

PART I — GENERAL

Raised intracranial pressure syndrome . . . 11
Spinal compression syndrome . . . 39
Endocrine syndromes in neurosurgical diseases . . . 59
Stature growth disturbances . . . 59
Disturbances in the development of the body weight . . . 64
Sexual development disorders . . . 69
Diabetes insipidus . . . 74

Psychical disorders in neurosurgical diseases . . . 80
Psychical disorders in cerebral tumours . . . 82
Psychical disorders in head injuries . . . 91
Psychical disorders in cerebral parasitoses . . . 95
Psychical disorders in congenital malformations . . . 97
Psychiatric symptomatology in neurosurgical diseases during the various developmental stages of the child . . . 97
Conclusions concerning psychical disorders in children with intracranial space-occupying processes . . . 98
Bibliography . . . 100

PART II — SPECIAL

Congenital malformations of the central nervous system . . . 105
Malformations of the cerebrospinal axis . . . 108
Dysraphic malformations . . . 108
Total cranioschisis 109 ✧ Meningoencephaloceles 110 ✧ Meningomyeloceles 133 ✧ Spina bifida occulta 154 ✧ Dermal sinus 162 ✧ Diastematomyelia 170 ✧ Syringomyelia 172 ✧ Arnold-Chiari malformation 174 ✧ Dandy-Walker malformation 180
Other malformations of the central nervous system . . . 182
Agenesis of the septum pellucidum 182 ✧ Agenesis of the corpus callosum 185 ✧ Lipoma of the corpus callosum 188 ✧ Craniopagus 190 ✧ Stenosis of the aqueduct 193 ✧ Congenital intracranial and intraspinal cysts 196 ✧ Intracranial cysts 197 ✧ Intracerebral cysts 197 ✧ Internal interstitial fluid cysts 200 ✧ External interstitial fluid cysts (arachnoidal) 204 ✧ Intraspinal cysts 208 ✧ Intramedullar cysts 208 ✧ Extramedullar cysts 209
Craniovertebral malformations . . . 210
Congenital lacunae of the skull . . . 210
Congenital malformations of the craniospinal junction . . . 214
Basilar impression 215 ✧ Platybasia 217 ✧ Occipitalization of the atlas 217 ✧ Klippel-Feil syndrome 218
Craniostenoses . . . 219
Bibliography . . . 252

Traumas of the nervous system . . . 259
Craniocerebral traumas . . . 259

- Obstetrical craniocerebral traumas . . . 259
- Craniocerebral traumas in children aged 0 to 16 years . . . 275
- Open craniocerebral injuries . . . 351
- Polytraumas . . . 357
- The particularities of craniocerebral traumas . . . 359

Vertebromedullary traumas . . . 360

- Obstetrical vertebromedullary traumas . . . 360
- Vertebromedullary traumas in children aged 0 to 16 years . . . 364

Injuries of the nerves . . . 387

- Obstetrical injuries of the nerves . . . 387
- Injuries of the nerves in children aged 0 to 16 years . . . 392

Bibliography . . . 404

Neurosurgical tumours . . . 408

Cranial tumours . . . 408

Pathological histology . . . 408

- Primitive tumours . . . 408
  - Osteomas 408 ✧ Primary osteosarcomas 409 ✧ Myeloplax tumours 415 ✧ Dysembryoplastic tumours 417 ✧ Hemangiomas 417 ✧ Jugular glomus tumours 417
- Secondary vicinity tumours . . . 419
- Metastatic tumours . . . 420
  - Histiocytosis "X" . . . 420
- The particularities of cranial tumours in children . . . 423

Intracranial tumours . . . 423

Pathological histology . . . 431

- Granulocytoma (medulloblastoma) 436 ✧ Astrocytoma 440 ✧ Oligodendroglioma 451 ✧ Ependymoma 453 ✧ Meningioma 455 ✧ Sarcoma 460 ✧ Papilloma of the choroid plexus 462 ✧ Hemangioblastoma or angioreticuloma 465 ✧ Neurinoma 468 ✧ Dysembryoplastic tumours 472 ✧ Craniopharyngioma 472 ✧ Chordoma 491 ✧ Epidermoid, dermoid tumours and teratomas 494 ✧ Metastatic tumours 498

- Clinical particularities of cerebral tumours . . . 499
- Pathoanatomic particularities of intracranial tumours . . . 500
- Supratentorial tumours . . . 502
  - Tumours of the cerebral hemispheres 504 ✧ Tumours of the basal nuclei 513 ✧ Epiphyseal or pineal tumours 520 ✧ Hypophyseal tumours 528 ✧ Gliomas of the optic nerve and optic chiasma 534
- Subtentorial tumours . . . 539
- Tumours of the ventricular system . . . 552
  - Tumours of the lateral ventricle 553 ✧ Tumours of the 3rd ventricle 556 ✧ Tumours of the 4th ventricle 559
- Congenital intracranial tumours . . . 560
- Diagnostic difficulties and errors in intracranial tumours . . . 567

Orbital tumours . . . 572

Vertebral tumours . . . 582

Intraspinal tumours . . . 587

Tumours of the peripheral nervous system . . . 612

Bibliography . . . 616

Neurosurgical vascular conditions 623
Subarachnoid haemorrhage 624
Intracranial aneurysm 627
Cerebral arteriovenous malformations (angioma) 635
Primary intracerebral haematoma 647
Thrombosis of the internal carotid artery and of its branches . . . 652
Sturge-Weber disease 657
Carotid-cavernous fistula 661

  The particularities of neurosurgical cerebral vascular affections . . . 665
  Bibliography 666

Parasitoses of the central nervous system 669

Hydatidosis 669

  Cerebral hydatidosis 671
  Vertebromedullary hydatidosis 682

Cysticercosis 685

  Cerebral cysticercosis 687
  Medullary cysticercosis 697

Paragonimiasis 699

  Cerebral paragonimiasis 699
  Medullary paragonimiasis 705

The neurosurgical aspects of cerebral toxoplasmosis 706
  Bibliography 710

Inflammatory neurosurgical diseases 713

Cerebral and intraspinal abscesses 713

  Cerebral abscesses 713
  Intraspinal abscesses 734

Subdural empyema 737
Cerebral and intraspinal tuberculomas 742

  Cerebral tuberculoma 742
  Intraspinal tuberculoma 757

Arachnoiditis 758

  Cerebral arachnoiditis 761
  Opticochiasmatic arachnoiditis 761
  Posterior cranial fossa arachnoiditis 762
  Spinal arachnoiditis 765

  Bibliography 767

Neurosurgical conditions specific to infancy 771

Hydrocephaly 771
Subdural exudate 808
  Bibliography 832

Neurological affections with neurosurgical implications 837

The neurosurgical aspects of involuntary movements (extrapyramidal dyskinesia) 837
The surgical treatment of epilepsy 839
  Bibliography 845

Problems of anaesthesia and resuscitation (dr. Aurelia Gonțea) 847

Preoperative correction of dysfunctions 847
Anaesthesia for diagnostic investigations 848
Selection of patients for intensive therapy 850
Objectives and methods in intensive therapy 850

Care of children after intracranial angiography 852
Care of children with craniocerebral and spinal traumas 853
Care of children with several traumas 854

Bibliography 854

Reeducation in infantile neurosurgery (dr. Liliana Deciu) 855

Bibliography 867

Contents 871
Содержание 875

C. ARSENI, LENKE HORVATH, A.V. CIUREA
Patologie neurochirurgicală infantilă (Детская нейрохирургическая патология)
Editura Academiei, Bucureşti, 1980, 878 p.

Содержание

Предисловие 9

I-ая ЧАСТЬ — ОБЩАЯ

Синдром внутричерепной гипертензии 11
Синдром внутримедуллярной компрессии 39
Эндокринные синдромы при нейрохирургических заболеваниях 59

Расстройства развития роста 59
Расстройства развития веса тела 64
Расстройства полового развития 69
Несахарный диабет 74

Психические расстройства при нейрохирургических заболеваниях 80

Психические расстройства при опухолях мозга 82
Психические расстройства при черепно-мозговых травмах 91
Психические расстройства при мозговых нейрохирургических паразитарных заболеваниях 95
Психические расстройства при врожденных мальформациях 97
Психиатрическая симптоматология при нейрохирургических заболеваниях в различных фазах развития ребенка 97
Выводы в связи с психическими расстройствами у детей с внутричерепными экспансивными процессами 98

Литература 100

II-ая ЧАСТЬ — СПЕЦИАЛЬНАЯ

Врожденные мальформации нервной системы 105

Мальформации мозговой медуллярной оси 108

Дисрафические мальформации мозговой медуллярной оси 108

Общий cranioschizis 109 ✧ Менингоцефало 110 ✧ Менингомиело 133 ✧ Скрытая Spina bifida 154 ✧ Дермический синус 162 Диастематомиелия 170 ✧ Сирингомиелия 172 ✧ Мальформации Arnold-Chiari 174 ✧ Синдром Dandy-Walker 180

Другие мальформации центральной нервной системы 182

Агенезия septum prellucidum 182 ✧ Агенезия каллезного тела 185 ✧ Липомы каллезного тела 188 ✧ Краниопагус 190 Стеноз водопровода 193 ✧ Врожденные внутричерепные и кисти 196 ✧ Внутричерепные кисты 197 ✧ Внутримозговые кисты 197 ✧ Кисты внутренних жидкостных пространств 200 ✧ Кисты внешних жидкостных арахноидных пространств 204 ✧ Внутриспинальные кисты 208 ✧ Внутримедуллярные кисты 208 ✧ Внешнемедуллярные кисты 209

Черепно-вертебральные мальформации 210

Врожденные черепные лакуны 210
Врожденные мальформации черепно-вертебрального соединения 214
Базиллярный отпечаток 215 ✧ Платибазия 217 ✧ Окципитализация атласа 217 ✧ Синдром Klipel-Feil 218
Краниостенозы 219

Литература 252

Травмы нервной системы 259

Черепно-мозговые травмы 259
  Акушерские черепно-мозговые травмы 259
  Черепно-мозговые травмы у детей от 0 до 16 лет 275
  Открытые черепно-мозговые травмы 351
  Политравмы 357
  Особенности черепно-мозговых травм 359

Вертебрально-медуллярные травмы 360

  Акушерские вертебрально-медуллярные травмы 360
  Вертебрально-медуллярные травмы у детей от 0 до 16 лет . 364

Травмы нервных стволов 387

  Акушерские травмы нервных стволов 387
  Травмы нервных стволов у детей от 0 до 16 лет 392
  Литература 404

Опухолевые нейрохирургические заболевания 408

Черепные опухоли 408
Патогистологическая природа 408

  Примитивные опухоли 408

    Остеомы 408 ◇ Первичные остеосаркомы 409 ◇ Опухоли с миелоплаксами 415 ◇ Дизембриоплазные опухоли 417 ◇ Гемангиомы 417 ◇ Опухоли яремного гломуса 417

  Вторичные опухоли, окружающие опухолевую зону 419

  Метастатические опухоли 420

    Гистиоцитоз «Х» 420

  Особенности черепных опухолей 423

Внутричерепные опухоли 423
Патогистологическая природа 431

    Гранулоцитомы (Медуллобластомы) 436 ◇ Астроцитомы 440 ◇ Олигодендроглиомы 451 ◇ Эпендимомы 453 ◇ Менингиомы 455 ◇ Саркомы 460 ◇ Папилломы хороидального сплетения 462 ◇ Гемангиобластомы или ангиоретикуломы 465 ◇ Нейриномы 468 ◇ Дисэмбриоплазические опухоли 472 ◇ Краниофарингиомы 472 ◇ Хордомы 491 ◇ Эпидермоидные, дермоидные опухоли и тератомы 494 ◇ Метастатические опухоли 498

  Клинические особенности мозговых опухолей 499
  Анатомо-патологические особенности внутричерепных опухолей 500
  Супра-тенториальные опухоли 502

    Опухоли мозговых полушарий 504 ◇ Опухоли базальных ядер 513 ◇ Опухоли эпифиза или пинеальные опухоли 520 ◇ Глиомы оптического нерва и оптической хиазмы 534

  Субтенториальные опухоли 539
  Опухоли желудочковой системы 552

    Опухоли бокового желудочка 553 ◇ Опухоли III-ьего желудочка 556 ◇ Опухоли IV-го желудочка 559

  Внутричерепные врожденные опухоли 560
  Трудности и ошибки диагноза внутричерепных опухолей . . 567
Опухоли глазницы 572
Опухоли рахиса 582
Внутрирахисные опухоли 587
Опухоли периферической нервной системы 612
  Литература 616

Нейрохирургические сосудистые заболевания 623

Субарахноидальное кровоизлияние 624
Внутричерепные аневризмы 627
Артериовенозные мозговые мальформации (ангиомы) 635
Первичные внутричерепные гематомы 647
Тромбозы внутренней сонной артерии и ее разветвлений 652
Болезнь Sturge-Weber 657
Кавернозный свищ сонной артерии 661

Особенности сосудистых мозговых нейрохирургических заболеваний 665

Литература 666

Паразитозы центральной нервной системы 696

Гидатидоз 669
Гидатидоз мозга 671
Вертебрально-медуллярный гидатидоз 682

Гистицеркоз 685

Гистицеркоз мозга 687
Гистицеркоз спинного мозга 697

Парагонимия 699

Парагонимия мозга 699
Парагонимия спинного мозга 705

Нейрохирургические аспекты мозгового токсоплазмоза 706
Литература 710

Нейрохирургические воспалительные заболевания 713

Мозговые и внутримедуллярные абсцессы 713

Мозговые абсцессы 713
Внутримедуллярные абсцессы 734

Субдуральная эмпиема 737
Мозговые и внутримедуллярные туберкуломы 742

Мозговые туберкуломы 742
Внутримедуллярные туберкуломы 757

Арахноидиты 758

Мозговые арахноидиты 761
Оптохиасматические арахноидиты 761
Арахноидиты задней мозговой каверны 762
Спинальные арахноидиты 765

Литература 767

Нейрохирургические заболевания, свойственные ребенку грудного возраста 771

Гидроцефалия 771
Субдуральные кровоизлияния 808
Литература 832

Нейрохирургические заболевания с нейрохирургическими последствиями 837

Нейрохирургические аспекты неподдающихся контролю движений (экстрапирамидальные дискинезии) 837
Хирургическое лечение эпилепсии 839
Литература 845

Вопросы анестезии и реанимации (др. Аурелия Гонция) 847
Корректирование существующих дисфункций в виду операционного лечения 847
Анестезия для диагнозных исследований 848
Отбор пациентов для интенсивного лечения 850
Цели и методы интенсивного лечения 850
Уход за детьми после мозговой ангиографии 852
Уход за детьми с черепно-мозговыми травмами и травмами позвоночного столба 853
Уход за политравмированными детьми 854
Литература 854
Перевоспитание в детской нейрохирургии (др. Лилияна Дечю) 855
Литература 867
Contents 871
Содержание 875

Tehnoredactor: Magdalena Iacob
Coperta de: Aurelian Petrescu

Bun de tipar 15 X 1980.
Format 16/70×100. Coli de tipar 55.
C.Z. pentru biblioteci mari 616.8–089–053.2
C.Z. pentru biblioteci mici: 616.8

Cd. 570 — I. P. INFORMAȚIA
str. Brezoianu nr. 23–25,
București

Republica Socialistă România